

А. И. Ятусевич, Х.Б. Юнусов,  
А.С. Даминов, М. П. Синяков

# ПАРАЗИТОЗЫ ЛОШАДЕЙ



**САМАРКАНДСКИЙ ГОСУДАРСТВЕННЫЙ УНИВЕРСИТЕТ  
ВЕТЕРИНАРНОЙ МЕДИЦИНЫ,  
ЖИВОТНОВДСТВА И БИОТЕХНОЛОГИИ**

**ВИТЕБСКАЯ ОРДЕНА «ЗНАК ПОЧЕТА»  
ГОСУДАРСТВЕННАЯ АКАДЕМИЯ  
ВЕТЕРИНАРНОЙ МЕДИЦИНЫ**

**А.И. Ятусевич, Х.Б. Юнусов,  
А.С. Даминов, М.П. Синяков**

# **ПАРАЗИТОЗЫ ЛОШАДЕЙ**

**(монография)**

**Ташкен – 2023  
Издательство “Fan ziyosi”**

УДК: 73.55.110к57  
ББК: 48.083(Узб)

619.1:616

П 18

**Ятусевич А. И., Юнусов Х.Б. и др.**

Паразитозы лошадей : монография / А.И. Ятусевич, Х.Б. Юнусов, А.С. Даминов, М.П. Синяков – Ташкент, Издательство “Fan ziyosi”, 2023. – 280 с.

ISBN: 978-9943-9691-2-4

В монографии приведены данные о паразитарных болезнях лошадей, вызываемых простейшими, паукообразными, насекомыми, гельминтами, а также определитель гельминтов. Приводятся методики по проведению прижизненной диагностики паразитозов и применяемые противопаразитарные препараты в отрасли коневодства.

Материал предназначен для студентов факультета ветеринарной медицины, биотехнологического факультета, ветеринарных специалистов, слушателей ФПК и ПК, научных работников, преподавателей, лиц, занимающихся разведением лошадей.

Рекомендовано к изданию учёным советом Самаркандского государственного университета ветеринарной медицины животноводства и биотехнологии от 31 марта 2023 г. (протокол № 8)


Авторы:

доктор ветеринарных наук, профессор *А.И. Ятусевич*;  
доктор биологических наук, профессор *Х.Б. Юнусов*,  
доктор ветеринарных наук, профессор *А.С. Даминов*,  
кандидат ветеринарных наук, доцент М.П. Синяков

Рецензенты:

доктор ветеринарных наук, профессор *Б. М. Эшбуриев*;  
доктор ветеринарных наук, доцент *Т.И. Тайлаков*

ISBN: 978-9943-9691-2-4



© А.И. Ятусевич, Х.Б. Юнусов,  
А.С. Даминов, М.П. Синяков.

## ОГЛАВЛЕНИЕ

ВВЕДЕНИЕ .....	4
<b>ГЕЛЬМИНТОЗЫ</b> .....	6
Параскариоз.....	6
Оксиуроз .....	18
Стронгилятозы желудочно-кишечного тракта .....	27
<i>Делафондиоз</i> .....	27
<i>Альфортиоз</i> .....	32
<i>Стронгилез</i> .....	36
<i>Циатостоматидозы (трихонематидозы)</i> .....	38
Телязиоз .....	43
Диктиокаулез .....	44
Онхоцеркоз .....	46
Парафиляриоз .....	47
Габронематоз и драшейоз .....	49
Сегариоз .....	50
Стронгилоидоз .....	52
Аноплоцефалидозы .....	58
<b>ПРОТОЗООЗЫ</b> .....	68
Пироплазмоз .....	68
Пуггалиоз ( <i>николлиоз</i> ) .....	70
Случайная болезнь лошадей ( <i>подседал, дурина</i> ) .....	72
Димериоз .....	76
<b>АРАХНОЗЫ</b> .....	83
Сиркоптоз ( <i>зудневая чесотка</i> ) .....	83
Пеориптоз ( <i>накожниковая чесотка</i> ) .....	86
Хориоптоз ( <i>кожеедная чесотка</i> ) .....	87
<b>ИКСОДИДОЗЫ</b> .....	89
Иксодовые клещи .....	89
<b>ДИТОМОЗЫ</b> .....	96
Гастерофилез .....	96
Рингостроз .....	102
Сифункулятоз .....	103
Гиппобоскоз ( <i>кровососки</i> ) .....	105
Вивиплекст ( <i>маллофагоз</i> ) .....	106
<b>ЗАЩИТА ЛОШАДЕЙ ОТ МУХ</b> .....	108
<b>СИМУЛИИДОТОКСИКОЗ</b> .....	110
<b>ЗАЩИТА ЛОШАДЕЙ ОТ ГНУСА</b> .....	112
<b>ДИАГНОСТИКА ПАРАЗИТОЗОВ ЛОШАДЕЙ</b> .....	114
<b>СОВРЕМЕННЫЕ ПРОТИВОПАРАЗИТАРНЫЕ ПРЕПАРАТЫ, ПРИМЕНЯЕМЫЕ ПРИ ОБРАБОТКАХ ЛОШАДЕЙ</b> .....	120
<b>ОПРЕДЕЛИТЕЛЬ ГЕЛЬМИНТОВ ЛОШАДЕЙ</b> .....	138
Список использованной литературы .....	249

## ВВЕДЕНИЕ

В настоящее время ветеринарная медицина интенсивно развивается и совершенствуется, уже достигнуты положительные результаты в диагностике, лечении и профилактике многих заболеваний животных как незаразной, так и заразной этиологии. Большое количество инфекционных и инвазионных болезней было ликвидировано в результате длительной планомерной работы ветеринарных специалистов.

Вследствие формирования экономики рыночного типа, появления предприятий различных форм собственности, экономического кризиса в республике остро стала проблема ветеринарного обслуживания, в связи с чем роль ветеринарной медицины в последнее время намного возросла.

Результаты лечебно-профилактических мероприятий, проводимых в стране, сказываются на состоянии ее экономики. В настоящее время в системе сельскохозяйственных мероприятий Республиках Узбекистан и Беларусь приоритеты отдаются наиболее эффективным и экономически оправданным отраслям, в то время как дающие низкую производственную отдачу отрасли утрачивают свою функциональную активность. Данные изменения отразились и на состоянии коневодства, которое в настоящий момент является перспективной отраслью животноводства и требует уделения должного внимания со стороны ветеринарных специалистов, в том числе и в вопросах диагностики, лечения и профилактики паразитозов.

Коневодство удовлетворяет потребности различных хозяйств в выполнении ряда сельскохозяйственных работ (подвозка кормов, подстилки, вывозка навоза, удобрений и другие подсобные работы), поставляет лошадей для конного спорта, на экспорт; мясо широко используется в пищевой промышленности. Конское мясо обладает высокой калорийностью и питательностью, пользуется высоким спросом в потребительской сфере; из молока кобыл производят кумыс, который обладает диетическими и лечебными свойствами и применяется для лечения людей с туберкулезом, болезнями нервной системы, желудочно-кишечного тракта. Кроме того, лошадей используют в биологической промышленности в качестве продуцентов сырья для изготовления лечебных и профилактических сывороток, вакцин против таких болезней человека, как ботулизм, столбняк, дифтерия. В акушерско-гинекологической практике в качестве гормонального препарата применяется сыворотка крови жеребых кобыл. В медицине широко используется лошадиный желудочный сок. В последнее время в зонах отдыха перспективным направлением становится конный туризм [5, 14, 27, 30, 59, 87, 90, 103, 127, 129, 131, 155, 180, 196, 212, 241, 242, 276, 312, 318, 327, 366, 369].

Все вышеперечисленные положительные стороны, наряду со способностью лошадей эффективно использовать растительные корма, делают коневодство экономически выгодной отраслью животноводства.

Главной задачей ветеринарной службы Республик Узбекистан и Беларусь является проведение комплекса мероприятий по профилактике болезней молодняка и взрослого поголовья животных, что должно достигаться обеспечением благоприятных условий содержания, кормления, эксплуатации животных, своевременным проведением вакцинаций, дегельминтизаций, дезинфекций, дезинвазий. При возникновении болезней должна проводиться их своевременная диагностика, изоляция больных животных из общего стада, их лечение, а также осуществляться ряд ветеринарно-санитарных мер, направленных на оздоровление хозяйства.

Большинство хозяйств республики Узбекистан и Беларусь является неблагополучными по паразитозам, в частности по гельминтозам, и это обстоятельство негативно сказывается на эффективности ведения животноводства. Гельминтозы лошадей также широко распространены. Об этом свидетельствуют данные исследований сотрудников кафедры паразитологии и инвазионных болезней животных УО «Витебская ордена «Знак Почета» государственная академия ветеринарной медицины» в ряде хозяйств Витебской, Минской, Гомельской, Брестской, Гродненской областей, а также во многих областях республики Узбекистан согласно которым инвазированность лошадей стронгилидами и гастерофилюсами составляет до 100%, параскарисами – до 60%, оксиуратами – до 50%, аноплцефалами – до 40%, стронгилоидесами – до 30% [18, 19, 20, 21, 46, 49, 59, 74, 188, 224, 236, 237, 267, 286, 288, 289, 290, 293, 296, 297, 300, 302, 303, 315, 318, 322, 327, 374, 375, 379, 383].

Данные инвазии являются причиной значительных экономических потерь, связанных с недоразвитием переболевшего молодняка, потерей работоспособности животных, снижением массы тела жеребят на 30-60 кг [Муромцев А.Б.], гибелью высокоценных племенных лошадей, снижением воспроизводительной способности, повышением восприимчивости к другим заболеваниям. Особенно велик ущерб при несовершенности системы профилактических мероприятий.

Таким образом, наиболее распространенными являются такие паразитозы лошадей, как делафондиоз, альфортиоз, трихонематидозы, параскарриоз, оксиуроз, стронгилоидоз, гастерофилез и другие. Благодаря изучению циклов развития гельминтов, их эпизоотологии, патогенеза заболеваний и их диагностики, разработаны методы борьбы с ними, профилактические мероприятия; в практику лечения внедрен ряд противопаразитарных препаратов, разработанных авторами.

## ГЕЛЬМИНТОЗЫ

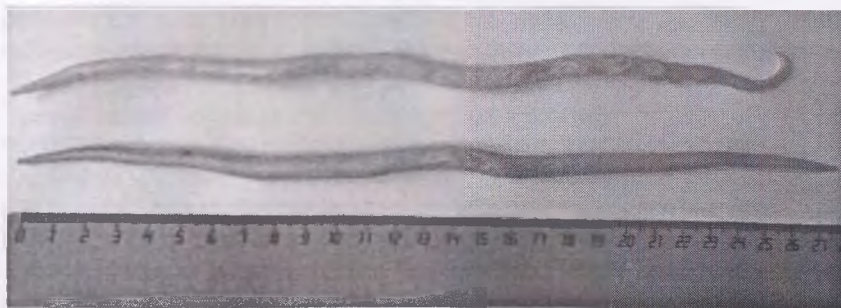
### ПАРАСКАРИОЗ

**Параскариоз** – нематодозная болезнь лошадей и других однокопытных животных (ослов, зебр, лошадь Пржевальского), характеризующаяся нарушением функциональной работы тонкого отдела кишечника, воспалением легких, исхуданием, замедлением в росте и развитии, незначительным повышением температуры, анемией, снижением работоспособности, ухудшением экстерьерных и интерьерных качеств животных, и нередко летальным исходом.

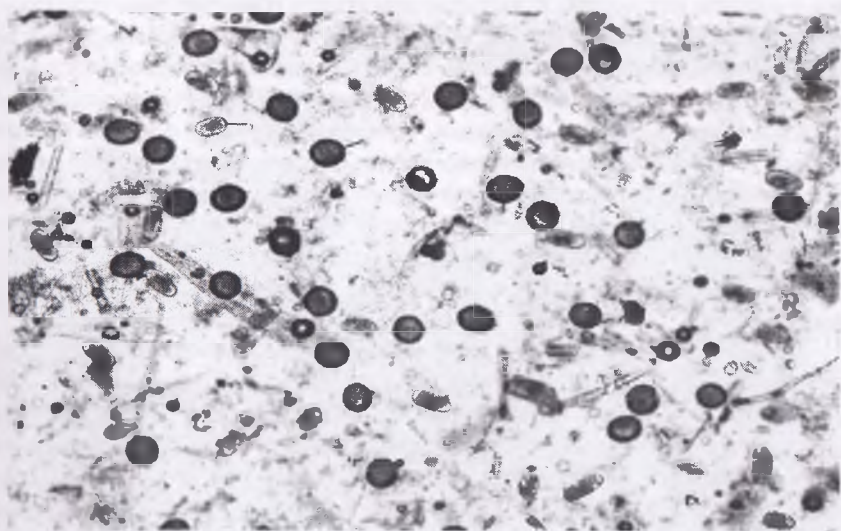
В Республиках Узбекистан и Беларусь проблема параскариоза лошадей является очень актуальной в разрезе всех административных центров, независимо от хозяйственного значения, эксплуатации, формы собственности. Параскариозная инвазия охватывает большое поголовье с ежегодным заражением до 40-60% с различной интенсивностью инвазии (интенсивность инвазии «ИИ» – это количество экземпляров (*особей*) паразитов в организме животного). Эпизоотологический мониторинг зараженности лошадей параскариозом и другими кишечными паразитами в Беларуси проводится с 2002 по настоящее время (М. П. Сиянков). Результаты обследования более 3 тысяч проб фекалий и 145 лошадей, вынужденно убитых на Витебском мясокомбинате, свидетельствуют о высоком проценте зараженности с высокой интенсивностью параскариозной инвазии лошадей до 3-летнего возраста. Значительно в меньшей степени, как правило, без клинического проявления и с низкой ИИ регистрируется параскариоз в возрасте 5-10 лет. Крайне редко отмечается инвазирование параскариозом старых лошадей. Болезнь регистрируется круглогодично.

**Морфология возбудителя болезни.** Возбудитель болезни – крупные веретеновидные нематоды *Parascaris equorum* (*самые крупные круглые черви кишечного тракта лошадей*). Параскарисы – раздельнополые нематоды, молочно-белого цвета. Величина половозрелых самцов – 15-28 см, половозрелых самок – 18-37 см. Ротовое отверстие окружено тремя губами. Пищевод длинный цилиндрический. У самцов хвостовой конец загнут (*крючкообразной формы*), с узкими боковыми крыльями, половыми сосочками и двумя равными по величине спикулами. Вульва у самок находится в начале второй четверти тела, то есть на 4-9 см от головного конца, хвостовой конец прямой (рис. 1). Самки яйцекладущие. Яйца параскарисов круглые, величиной 90-100 мкм, темно-коричневого цвета, с шероховатой наружной оболочкой, внутри

яйца зародышевая масса мелкозернистая округлой формы, неоплодотворенные яйца прозрачные или желтого цвета (рис. 2).



**Рисунок 1 – Самец и самка нематоды *Parascaris equorum***  
(фото – оригинал © М.П. Синяков, 2019)



**Рисунок 2 – а – яйцо кишечных стронгилят, б – яйцо параскарисов**  
(фото – оригинал © М.П. Синяков, 2018)

**Цикл развития возбудителя.** Параскарисы являются геогельминтами (развитие происходит прямым путем, без промежуточных хозяев; термин «гео» в переводе с греческого означает земля, т.е. развитие яиц паразита на поверхностном слое грунта). Весь цикл развития параскари-



сов происходит по аскариднему типу. Во внешнюю среду выделяются яйца, которые при благоприятной температуре и достаточной влажности становятся инвазионными (*зрелыми*) за 7-9 дней, в яйцах формируются личинки второй стадии. При менее благоприятных условиях яйца параскарисов достигают инвазионной стадии в течение месяца. При температуре ниже +9-10°C и выше +40°C личинка в яйце не развивается.

На рыхлой земле зародыш в яйцах развивается при температуре выше +12°C, в фекалиях и почве с высокой влажностью (выше 20-25%), а также при относительной влажности воздуха выше 75% – через 10-30 дней. В холодное время при среднемесячной температуре ниже +12°C личинки в яйцах параскарида на пастбище и в конюшнях не развиваются, однако остаются жизнеспособными зимой под снежным покровом и с наступлением теплой погоды начинают развиваться, сохраняя свои инвазионные свойства.

Лошади заражаются параскариозом при заглатывании инвазионных яиц с кормом или водой. В желудке животного оболочка яйца разрушается, из него выходит личинка, которая мигрирует в кровеносные сосуды кишечника и током крови через порталную систему заносится в малый круг кровообращения. В легких через 7-10 дней личинки мигрируют в альвеолы, бронхиолы, бронхи, трахею. При кашле с мокротой попадают в глотку, откуда повторно заглатываются. Срок развития параскарисов с момента заражения до формирования в тонком кишечнике половозрелых самцов и самок составляет 2-2,5 месяца. Период паразитирования взрослых самцов и самок до года и более, после чего они погибают и с фекалиями выделяются во внешнюю среду (*самоотхождение*).

**Эпизоотологические данные.** Заражаются параскаридами лошади в первый год жизни. По мере взросления экстенсивность инвазии (количество больных животных) уменьшается. Особенно тяжело болеют жеребята-сосуны. Интенсивность и экстенсивность инвазии в большей степени зависят от полноценности кормления и условий содержания. Неполноценное кормление снижает сопротивляемость организма и способствует более интенсивному заражению животных.

Источником инвазии являются больные животные, которые во внешнюю среду выделяют яйца параскарисов с фекалиями, загрязняющие окружающую территорию и предметы ухода (*станки, кормушки, метлы и т.д.*). Способствующими факторами в распространении инвазии являются неудовлетворительная уборка помещений, кормушек, кормление лошадей с пола (рис. 3).

Яйца параскарисов развиваются до инвазионной стадии при температуре не ниже  $+10^{\circ}\text{C}$  и не выше  $+40^{\circ}\text{C}$ . Губительным фактором для яиц является высыхание (*особенно под действием прямых лучей солнца*), низкая влажность, при которых они не развиваются и погибают. Установлено, что яйца параскарисов, заключенные в фекалиях, могут перезимовывать под обильным снежным покровом (*при условии мягкой не суровой зимы*), сохраняя свои вирулентные свойства.

Жеребята-сосуны имеют привычку обнюхивать, захватывать ртом различные предметы, подсохшие фекалии, а также землю, загрязненные инвазионными яйцами параскарисов. Заражение происходит чаще в пастбищный период с мая по сентябрь, реже – зимой (*при заглатывании инвазионных яиц, созревших летом*). Лошади могут заразиться не только при выпасе на пастбище при заглатывании инвазионных яиц параскарисов с травой и водой, но и в помещениях, левадах, на приконюшенной территории. После переболевания параскариозом у лошадей формируется нестерильный иммунитет.



Рисунок 3 – Факторы передачи при параскариозе – при кормлении с пола  
(фото – оригинал © М.П. Синяков, 2019)

**Патогенез.** Развитие патологического процесса первостепенно зависит от интенсивности инвазии (количества параскарисов в организме лошади), возраста животного и полноценности кормления. Патогенез при параскариозной инвазии сводится к травматизации тканей половозрелыми гельминтами и их личинками, токсическому влиянию на организм продуктов секреции и экскреции гельминтов и инокуляции (внедрение, проникновение) патогенной микрофлоры личинками во время их миграции, а также развитию аллергических явлений. При миграции по организму лошадей личинки параскарисов травмируют слизистую оболочку тонкого кишечника, капилляры легких, вызывая энтерит и параскариозную пневмонию. Взрослые параскарисы оказывают механическое раздражение слизистой тонкого кишечника с развитием катарально-геморрагического воспаления, последующим изъязвлением кишечных стенок. Иногда при высокой интенсивности инвазии происходит закупорка просвета тонкого кишечника молодыми и половозрелыми параскарисами и как следствие – полная непроходимость, перфорация (*разрыв*) стенки кишечника с последующим кровоизлиянием и развитием перитонита. При извращенной локализации взрослых параскарисов, то есть миграция через общий желчный проток в желчные ходы печени и миграция по протоку поджелудочной железы в паренхиму органа, отмечается механическое и функциональное нарушение пораженных органов с последующим развитием абсцессов. Личинки параскарисов при миграции через печень вызывают дегенерацию гепатоцитов (печеночных клеток), а при миграции в легких развивается отек, а также открываются ворота для патогенной микрофлоры, что способствует возникновению инфекционных болезней (мыт и др.). Параскариды оказывают также токсическое воздействие, что ведет к функциональному нарушению органов кроветворения, нервной системы (развитие нервных явлений – судороги, парезы).

**Клинические признаки.** Клиническое проявление болезни в большей степени зависит от следующих обстоятельств:

- возраста животного;
- интенсивности инвазии;
- полноценности кормления и условий содержания.

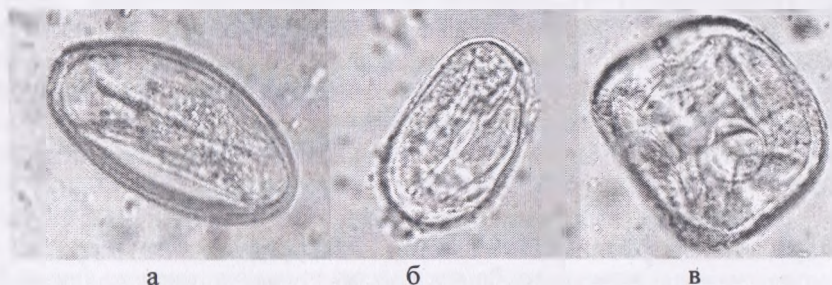У взрослых лошадей (*возраст старше 5 лет*) болезнь протекает бессимптомно. Это связано с тем, что после переболевания параскариозом в организме формируется нестерильный иммунитет, который «сдерживает» полноценное развитие параскарисов при миграции личинок по гепато-пульмональному пути и взрослых особей в просвете тонкого кишечника, с последующим сокращением их срока паразитирования. В результате чего в кишечнике паразитируют единичные экземпля-

ры параскарисов, на фоне чего лошади являются паразитоносителями. У жеребят и молодняка до 2-3-летнего возраста в течение первых 3-4 дней после заражения отмечается диарейный синдром с продолжительностью до 2 недель (*в результате массовой миграции личинок в стенку тонкого кишечника*). Затем развиваются признаки бронхопневмонии, сопровождающиеся кратковременным повышением температуры тела, учащенным дыханием, кашлем, серозно-слизистыми истечениями из носовых отверстий. В тяжелых случаях отмечаются приступы нервного возбуждения. Продолжительность этих признаков болезни – около недели, а затем постепенно исчезают. После миграции личинок по гепатопульмональному пути и повторному заглатыванию проявляется «симптомокомплекс», вызываемый кишечной формой молодых и половозрелых параскарисов. Этот период болезни характеризуется постепенным исхуданием больных животных, периодической диареей, сменяющейся запором. Жеребята худеют (*отстают в росте и развитии*), у них увеличивается объем живота, иногда появляются признаки кишечных колик (*лошади принимают неестественные позы – вытягивают конечности, поднимают заднюю конечность, принимают позу сидячей собаки и т.д.; беспокоятся, оглядываются на живот, бьют конечностями по животу*). Видимые слизистые оболочки анемичные. На фоне общей интоксикации и обезвоживания организма развивается нервная форма, сопровождающаяся тетаническими судорогами, парезом задних конечностей, бурными припадками возбуждения (*симулирующие признаки бешенства*). У животных снижается аппетит. Рабочие и спортивные лошади быстро устают. При разрывах стенки кишечника (*в результате закупорки просвета тонкого кишечника взрослыми параскарисами и нарушении проходимости хилуса*) могут наблюдаться признаки перитонита.

**Патологоанатомические изменения.** При вскрытии павших или вынужденно убитых лошадей обнаруживают катарально-геморрагическое воспаление слизистой оболочки тонкого кишечника, часто с кровоизлияниями, изъязвлениями. Застойный отек подслизистого и подсерозного слоев тонкого кишечника, слизистой дегенерацией эпителия и инфильтрацией лимфоидными клетками, эозинофилами, полиморфноядерными лейкоцитами и гистиоцитами. В просвете тонкого кишечника параскарисы на разной стадии развития (*молодые и половозрелые*). При разрывах кишечника в брюшной полости находят содержимое кишечника, признаки перитонита. При массовой миграции личинок в печени и легких (*реже в лимфатических узлах и почках*) находят многочисленные точечные кровоизлияния, воспаления и паразитарные узелки с очагами некроза в центре. Паразитарные узелки формируются во-

круг погибших по пути миграции личинок параскарисов. Со временем эти узелки окружаются соединительной капсулой и обызвествляются. На фоне общей интоксикации раздражается ретикулоэндотелиальная система, сопровождающаяся гиперплазией лимфатических узлов, селезенки, а также набухание и пролиферация кровеносных сосудов.

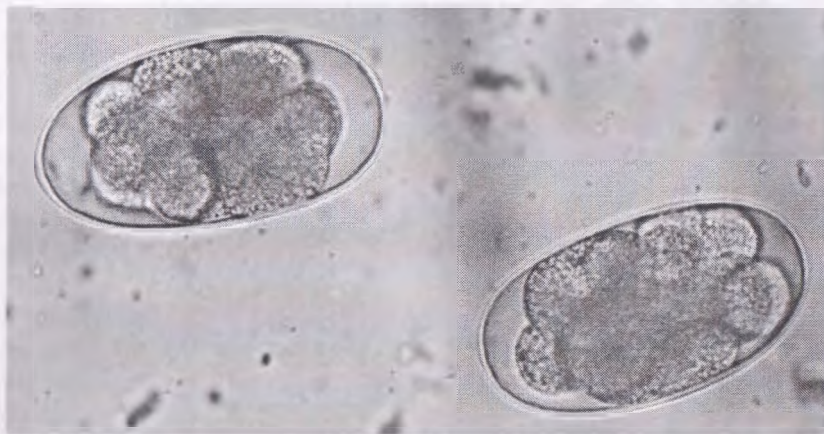**Диагностика и дифференциальная диагностика.** Диагноз ставят комплексно. Для проведения *прижизненной диагностики* исследуют свежие фекалии стандартизированными флотационными методами (Фюллеборна, Дарлинга, Котельникова-Хренова, Щербовича). В качестве флотационной жидкости используются насыщенные растворы солей. В стандартизированных методах Дарлинга и Фюллеборна применяется насыщенный раствор поваренной соли с плотностью 1,18–1,20 г/см<sup>3</sup>. При проведении исследования по методу Щербовича используется насыщенный раствор натрия тиосульфата (натрия гипосульфит) с плотностью 1,4 г/см<sup>3</sup>. По методу Котельникова-Хренова используется насыщенный раствор аммиачной селитры (1,3 г/см<sup>3</sup>). При этом обнаруживают характерные по морфологии яйца параскарисов. Однако, необходимо учитывать ассоциативное течение параскариоза с другими кишечными гельминтозами – кишечные стронгилятозы, оксиуроз, стронгилоидоз, аноплоцефалез и морфометрические особенности яиц этих паразитов (рис. 4, 5).



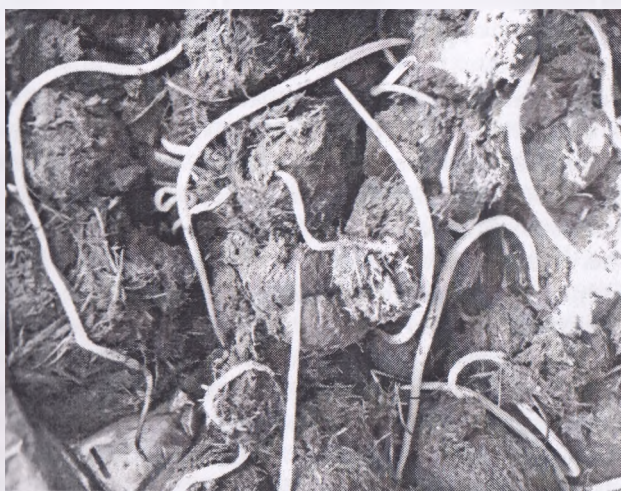**Рисунок 4 – а – яйцо нематоды *Oxyuris equi*, б – яйцо нематоды *Strongyloides westeri*, в – яйцо цестоды *Anoplocephala perfoliata* (фото – оригинал © М.П. Сиянков, 2018), х 520; х 666; х 478**

Выявление яиц кишечных гельминтов в фекалиях больных лошадей возможно только при достижении гельминтов в просвете кишечника половой зрелости, которая у параскарисов составляет 1,5-2 месяца. В таком случае, если параскарисы не достигли половой зрелости и самки не откладывают яйца, то есть в период их преимагинального развития,

рекомендуется проводить диагностическую дегельминтизацию с последующим осмотром выделенных фекалий в течение первых 3 суток после обработки. Так как параскарисы крупные, они хорошо заметны на поверхности фекальных масс (рис. 6).



**Рисунок 5 – Яйца стронгилятного типа строения**  
(фото – оригинал © М.П. Сиянков, 2018), х 583



**Рисунок 6 – Выделение нематод *Parascaris equorum* при проведении диагностической обработки лошадей через сутки**  
(фото – оригинал © М.П. Сиянков, 2018)

При ассоциативном течении параскариозной инвазии отмечается выделение других паразитов желудочно-кишечного тракта (рис. 7).



**Рисунок 7 – Выделение оксиурисов (А) и стронгилят (Б) после проведения диагностической обработки лошадей (фото – оригинал © М.П. Синяков, 2019)**

При *посмертной диагностике* параскариоза лошадей обнаруживают самих паразитов в просвете тонкого кишечника и характерные патологоанатомические изменения (*катарально-геморрагическое воспаление слизистой тонкого кишечника, кровоизлияния и очаги некрозов в паренхиматозных органах и др.*).

**Лечение.** Для проведения лечебно-профилактических дегельминтизаций при параскариозной инвазии лошадей применяется широкий ассортимент монокомпонентных (*с одним действующим веществом*) антигельминтиков в виде паст, суспензий, порошков, гранул, инъекционных растворов и других лекарственных форм из различных фармакологических групп, среди которых: авермектиновая паста 1%, паста эквисект 1%, универм, ривертин 1%, препараты для инъекций макроциклических лактонов, фенбендавет, фенбендатим, альбендатим, вальбазен, альбамел и др., и в меньшей степени комплексные (поликомпонентные) препараты – празимакс, паста алезан, паста эквалан, паста эквалан дуо, квест плюс гель и др.

Противопаразитарные обработки проводятся индивидуально и групповым способом. Ряд препаратов скармливают с небольшим количеством концентратов (муки), другие – задают с водой, третьи – вводят парентерально (*внутримышечно*). Все эти способы обработок имеют ряд недостатков:

- неудобством назначения при отсутствии аппетита;
- сложности с парентеральным (*внутримышечным*) введением.

В связи с этим хорошим решением эффективности обработки при индивидуальном подходе является применение пастообразных препаратов. Авермектиновые пасты задают индивидуально на корень языка, после чего на несколько секунд приподнимают голову животного для исключения выплевывания препарата. Нужный объем пасты устанавливается перемещением гайки по штоку и фиксацией соответствующей дозы. Каждое деление шприца рассчитано на 100 кг массы животного, а шприц – на обработку лошади массой 700 кг. Однако, при низких температурах (весной и осенью) авермектиновую пасту 1%, пасту эквисект и ряд других сложно задавать из-за загустителя, входящего в состав препаратов.

Препараты «Универм» и «гранулят Ривертин 1%» задают индивидуально или групповым способом двукратно с интервалом сутки перед утренним кормлением с небольшим количеством муки (*концентратов*). При данном способе дегельминтизации необходимо вести контроль поедания препарата. Лечебные обработки проводятся по показаниям (*наличие характерных признаков болезни и положительного заключения копроскопических исследований*).

При применении инъекционных препаратов авермектинового ряда (ивермектим 1%, фармацин (аверсект-2), экомектин 1%, гермицид 1%, ивермек, дектомакс и др.) необходимо соблюдать правила асептики при обработках (*место введения препарата обработать дезинфицирующим средством на спиртовой основе и т.д.*). Иглы и шприцы должны быть сухими. Препараты вводятся внутримышечно в верхнюю среднюю треть шеи. Процедура обработки трудоемкая и небезопасная, требующая фиксации лошадей обслуживающим персоналом или в расколе. Очень сложно проводить обработку при табунном содержании лошадей и строптивного молодняка до 2-летнего возраста. Однако, при применении инъекционных препаратов у отдельных животных на месте введения препарата отмечаются неприятности, проявляющиеся образованием припухлости величиной с куриное яйцо, также могут отмечаться бурные колики. Получен хороший терапевтический эффект при обработке лошадей импортным препаратом «Дек-



томакс» и без побочных явлений, действующим веществом которого является дорамектин – новый представитель группы авермектинов. Назначают препараты авермектинового ряда лошадям внутримышечно однократно в дозе 1 мл/50 кг живой массы тела.

Порошки и суспензии препаратов бензимидазольного ряда применяются однократно с небольшим количеством муки (*концентратов*) перед утренним кормлением без предварительной голодной диеты. Однако их экстенсэфективность (*ЭЭ – количество выздоровевших животных от общего количества обработанных, выраженное в процентах*) – менее 100% и срок персистентного действия (*продолжительность антигельминтного действия*) при однократной обработке – не более 30 дней.

В реестре ветеринарных препаратов Республики Беларусь зарегистрированы и имеют широкое применение антигельминтики с двумя действующими веществами, среди которых препарат «Алезан» (д.в. – празиквантел и ивермектин). Поликомпонентные препараты, в состав которых входит ДВ – празиквантел, целесообразно применять лошадям при ассоциативном течении параскариозной инвазии с цестодозной – аноплоцефалидозом.

Необходимо помнить о том, что применение антигельминтиков губительно действует на микрофлору кишечного тракта, оказывает кратковременное токсическое действие и снижает резистентность организма, особенно у старых животных. При планировании проведения дегельминтизаций необходимо учитывать интенсивность инвазии, возраст животного, хозяйственную значимость (*использование в выполнении сельскохозяйственных работ, в спортивных мероприятиях и т.д.*). Не рекомендуется проводить частые обработки при низкой интенсивности инвазии и отсутствии характерных признаков болезни, особенно жеребят до 4-6-месячного возраста, жеребых кобыл за 2 недели до родов, старых истощенных и используемых животных на тяжелых работах и тренировках.


**Профилактика.** Оздоровительные мероприятия при параскариозе лошадей включают проведение двукратных профилактических дегельминтизаций весной и осенью. Весной обработка проводится за 2-3 недели до выгона на пастбище, а осенью – за 2-3 недели до постановки на стойловое содержание всего поголовья старше 6-месячного возраста. При проведении профилактических обработок рекомендуется проведение копроскопических исследований всего поголовья для установления объективной оценки зараженности животных (учитывается интенсивность инвазии и сочетанное течение других кишечных

паразитов). По результатам обследования принимается решение с выбором антигельминтика. Если регистрируется у лошадей только параскариоз или параскариоз в ассоциации с другими нематодозами (*кишечные стронгилятозы, оксиуроз, стронгилоидоз*), в таком случае целесообразно применять монокомпонентные антигельминтики (авермектинового или бензимидазольного ряда) с учетом особенностей содержания, возраста. Жеребята до года плохо переносят обработку препаратами бензимидазольного ряда.

Молодняк текущего года рождения рекомендуется выпасать на окультуренных пастбищах. Не рекомендуется осуществлять выпас на низинных участках пастбищ, кормить с пола, поить из естественных стоячих источников (*луж, мелких прудов, канав и т.д.*). Подходы к искусственным источникам водопоя должны быть оборудованы специальными площадками с твердым покрытием. При содержании животных нужно придерживаться общепринятых санитарных норм и правил.

Для достижения хорошей терапевтической эффективности в течение года проводить дегельминтизации препаратами разных фармакологических групп, поскольку у параскарисов (*и других гельминтов кишечного тракта*) развивается привыкание к одному и тому же препарату, и препарат становится малоэффективным. В течение первых 3-5 дней после обработки лошадей рекомендуется содержать на изолированной площадке (*левада*). В этот период нежелательно задействовать лошадей для выполнения ряда сельскохозяйственных работ, выпасать на пастбище и прифермской территории с целью предотвращения распространения инвазионного начала. После дегельминтизации животных левады (*загон для выгула животных*) подвергают механической очистке от навоза с последующим проведением дезинвазии (*уничтожение яиц паразитов, личинок и т.д. во внешней среде*). Для дезинвазии применяются раствор фармайода 2%, однопроцентный раствор НВ-1 (по фармальдегиду), 4% раствор формалина, 3% раствор хлорной извести, 3% раствор однохлористого йода, 7% раствор аммиака, 2-5% раствор гидроокиси натрия и др. Навоз рекомендуется обеззаразить биотермическим способом.

При проведении массовых профилактических дегельминтизаций новые партии антигельминтных препаратов нужно предварительно испытывать на небольшой группе животных (5-10% поголовья).



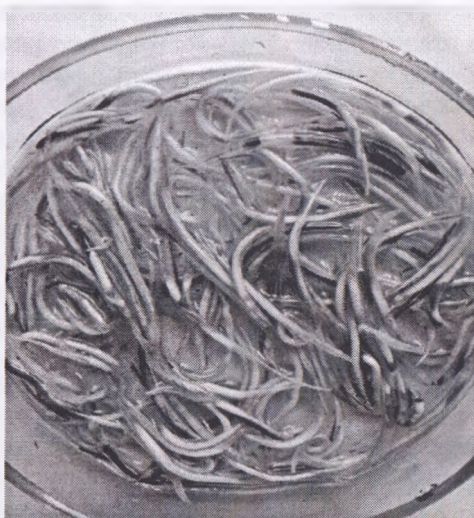## ОКСИУРОЗ

**Оксиуроз** – инвазионная болезнь лошадей, ослов, мулов, зебр и др. однокопытных животных, вызываемая нематодами *Oxyuris equi*, локализующимися в просвете толстого кишечника (*преимущественно в ободочной кишке*), характеризующаяся функциональным нарушением работы желудочно-кишечного тракта, проявляющаяся зудом в области ануса, «зачесом» корня хвоста, диарейным синдромом.

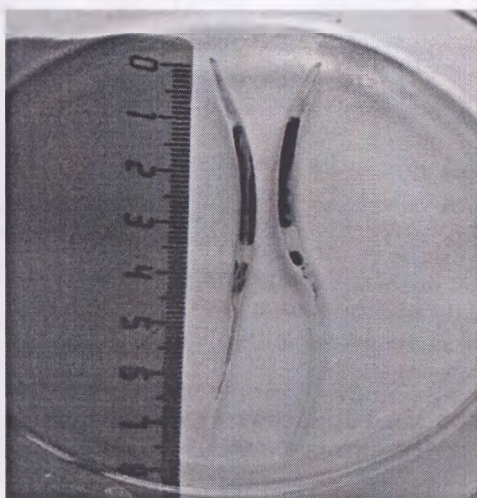
В Республиках Узбекистан и Беларусь оксиурозная инвазия лошадей является очень актуальной в разрезе всех административных зон. Наибольшее распространение отмечено в сельскохозяйственных организациях с рабочепользовательным значением лошадей. В специализированных хозяйствах спортивного коневодства имеют место единичные случаи проявления оксиуроза. Экстенсивность оксиурозной инвазии лошадей составляет до 50% с различной интенсивностью инвазии (интенсивность инвазии «ИИ» – это количество экземпляров (*особей*) паразитов в организме животного). Эпизоотологический мониторинг зараженности лошадей оксиурозом и другими кишечными паразитами в Беларуси проводится с 2002 по настоящее время (М. П. Синяков, А. И. Ятусевич и др.). Результаты прижизненного обследования более 3 тысяч лошадей и 145 лошадей, вынужденно убитых на Витебском мясокомбинате, свидетельствуют о высоком проценте зараженности с высокой интенсивностью оксиурозной инвазии лошадей до 1-2-летнего возраста. Значительно в меньшей степени регистрируется оксиуроз в старших возрастных группах. Болезнь регистрируется круглогодично, с пиком инвазии в конце зимне-стойлового периода.

**Морфология возбудителя болезни.** Оксиуриды являются раздельнополыми нематодами с ярко выраженным половым диморфизмом (*самки намного больше самцов*). Локализуются оксиуриды в просвете толстого отдела кишечника, в основном в ободочной кишке. Оксиуриды молочно-белого или молочно-серого цвета (рис. 8). Ротовое отверстие шестигранной формы, открывающееся в ротовую капсулу (глотку), окруженную шестью губами. Пищевод цилиндрический, заканчивается бульбусовидным расширением – в виде луковицы. Величина самцов – до 2 см. Хвостовой конец тупой с одной спиколой. После спаривания (*копуляции*) с самкой самцы погибают. Самки величиной до 18 см с утолщенной передней третью тела и длинным хвостовым концом (рис. 9). Различают длиннохвостых и короткохвостых самок. На долю формирования короткохвостых самок приходится около 60%. Вульва располагается в передней половине тела. Самки являются яйцекладущими. Морфология яиц оксиуридов: яйца бесцветные, асим-

метричные, величиной 85-99 мкм, шириной 40-45 мкм, на одном из утонченных полюсов имеется подобие крышечки (рис. 12).



**Рисунок 8 – Самки *Oxuuris equi***  
(фото – оригинал © М.П. Сияков, 2019)



**Рисунок 9 – Длиннохвостые самки *Oxuuris equi***  
(фото – оригинал © М.П. Сияков, 2019)

**Цикл развития возбудителя.** Оксиурисы являются геогельминтами, то есть их развитие происходит без участия промежуточного хозяина. После оплодотворения самцы погибают, а у самок в матке формируются яйца. Стоит отметить оригинальность яйцекладки – оплодотворенные самки не откладывают яйца в кишечнике животного. Оплодотворенные самки со сформированными в матке яйцами перемещаются вместе с фекалиями к конечной части прямой кишки. При этом часть их при акте дефекации попадает во внешнюю среду, где на поверхности фекалий в течение 1-2 минут и происходит откладка яиц. В глубине фекалий самки не откладывают яйца, и для этого самостоятельно выползают на поверхность каловых масс. Другая часть самок при помощи тонкого длинного хвоста задерживаются в слизистой оболочке периаанальных складок (*слизистой конечной части прямой кишки*), где и откладывают яйца вместе с клейкой слизистой жидкостью (*маточным секретом*). Яйцекладка происходит рефлекторно при доступе атмосферного кислорода. Маточный секрет с яйцами может вытекать из ануса на кожу в области промежности, где имеются наиболее благоприятные условия созревания яиц (*наличие влажности, кислорода и оптимальной температуры*). Продолжительность яйцекладки составляет несколько минут. Уже через 2-3 дня в яйцах развиваются личинки, и они становятся **инвазионными**. Образовавшийся серый налет в результате подсыхания маточного секрета вызывает раздражение нервных рецепторов слизистой периаанальных складок, что проявляется **сильным зудом**. Инвазионные яйца попадают во внешнюю среду, загрязняют кормушки, стены, перегородки в денниках и стойлах, подстилку, предметы ухода за лошадью. Животные заражаются алиментарно при заглатывании инвазионных яиц при поедании контаминированного корма, с питьевой водой, при облизывании окружающих предметов и поедании фекалий, загрязненных яйцами оксиурисов. Развитие оксиурисов в организме лошадей прямое и происходит в толстом кишечнике (*без миграции по организму*). В кишечнике из яиц выходят личинки, которые примерно через 50 дней вырастают в половозрелых самцов и самок.

**Эпизоотологические данные.** Оксиурозом болеют в основном жеребята, молодняк до трехлетнего возраста, а также старые истощенные животные. Способствующими факторами в распространении оксиуроза лошадей являются:

- антисанитарные условия содержания (*содержание в сырых и грязных помещениях*);
- скученное содержание разновозрастных групп без индивидуальных станков, денников;
- кормление с пола;
- плохое (*неполноценное*) кормление.

Статистически чаще оксиуроз лошадей регистрируется в стойловый период.

**Патогенез.** При высокой интенсивности инвазии оксиуриды вызывают механическое повреждение слизистой оболочки толстого кишечника, выделяют продукты жизнедеятельности – токсины, на фоне чего развивается катарально-геморрагическое воспаление кишечника и общие патологические процессы. Маточный секрет, выделяемый самками оксиуридов при яйцекладке в области перианальных складок, вызывает **ЗУД**. Лошади, чтобы избавиться от сильного зуда, трутся об окружающие твердые предметы, тем самым травмируя кожный покров у основания корня хвоста, в результате чего образуются alopecии, царапины, ссадины, с последующим развитием дерматитов, язв, абсцессов и некроза кожи.

**Клинические признаки.** У больных оксиурозом лошадей отмечается расстройство работы желудочно-кишечного тракта в виде диарейного синдрома. Фекалии выделяются несформированные с обильным количеством слизи и жидкости. Лошади, испытывая зуд, проявляют беспокойство, часто чешутся задней частью тела о твердые предметы, в результате чего возникают очаги alopecий (*облысение кожи, плешивость*), дерматиты, ссадины, язвы, абсцессы и некроз кожи. У основания корня хвоста образуется патогномичный признак – «зачес» (рис. 10).



**Рисунок 10 – Клинический признак оксиуроза – «зачес» у корня хвоста**  
(фото – оригинал © М.П. Синяков, 2019)

**Диагностика.** Диагноз на оксиуроз ставят комплексно с учетом:


- анамнестических данных (возраст, сезонность, особенности условий содержания, регистрировалось ли ранее заболевание в данном хозяйстве и т.д.);
- клинических признаков (беспокойство, зуд в области ануса, «зачес» корня хвоста и т.д.);
- результатов микроскопии мазков-отпечатков с перианальных складок и исследований фекалий флотационными методами (*Щербовича, Котельникова-Хренова, Дарлинга, Фюллеборна*).

Окончательный диагноз на оксиуроз лошадей и других однокопытных животных ставят при обнаружении яиц оксиурисов (рис. 12) или самих неполовозрелых и взрослых оксиурисов (рис. 13).

С целью обнаружения яиц оксиурисов в ветеринарной практике применяются следующие методы исследования:

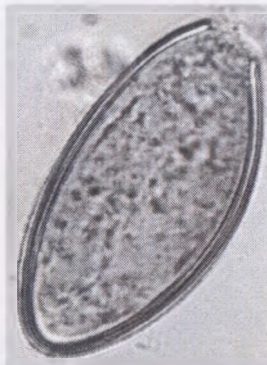1. *Метод исследования мазков-отпечатков с перианальных складок.*

Берут мазок-отпечаток из перианальных складок ватно-марлевым тампоном (*квачем*), смоченным в 50%-ном водном растворе глицерина, (рис. 11), затем переносят его на чистое предметное стекло, накрывают покровным стеклом и микроскопируют при малом увеличении светового микроскопа.



**Рисунок 11 – Техника взятия мазка-отпечатка с перианальных складок**

2. Исследование фекалий флотационными методами (*метод Дарлинга, Щербовича, Котельникова-Хренова и др.*). В положительном случае при исследовании мазков-отпечатков и фекалий флотационными методами обнаруживают характерные по морфологии яйца оксиурисов (рис. 12).



**Рисунок 12 – Яйцо нематоды *Oxyuris equi***  
(фото – оригинал © М.П. Синяков, 2019), х 750

При отрицательных результатах копроовоскопии подтверждением диагноза на оксиуроз является гельминтокопроскопия при естественном самоотхождении оксиурисов или после проведения дегельминтизации (*преимагинальной, диагностической, лечебно-профилактической*) с последующим обнаружением на поверхности и в толще фекальных масс оксиурисов (рис. 13).



**Рисунок 13 – Оксиурисы в фекалиях после дегельминтизации  
или самоотхождении**  
(фото – оригинал © М.П. Синяков, 2019)



**Дифференциальная диагностика.** При постановке окончательного диагноза необходимо учитывать ассоциативное течение оксиуроза с другими желудочно-кишечными паразитозами, при которых отмечается сходство в возрастном и сезонном аспекте, а также в характере клинического проявления. В конце пастбищного периода при постановке на стойловое содержание происходит дестробилизация цестод (*массовое отхождение стробил аноплоцефалид*), сопровождающееся раздражением слизистой прямой кишки, беспокойством и зудом.

В конце зимне-стойлового периода отмечается массовое самоотхождение половозрелых форм стронгилят кишечного тракта, что также вызывает беспокойство и зуд.



**Рисунок 14 – Половозрелые и ювенильные стронгилиды в фекалиях лошадей через сутки после обработки антигельминтиком**  
(фото – оригинал © М.П. Сиянков, 2019)

Идентично проявляется оксиуроз с весенним выделением личинок гастрофилюсов (L 3 стадии), так как они травмируют слизистую конечной части прямой кишки в течение нескольких дней (2-3 дня) перед выходом во внешнюю среду (рис. 15).

При проведении лабораторной дифференциальной диагностики нужно учитывать морфологическую характеристику яиц кишечных стронгилят, аноплоцефал, параскарисов и стронгилоидесов.



**Рисунок 15 – Личинки гастрофилюсов в фекалиях лошадей**  
(фото – оригинал © М.П. Синяков, 2019)



**Рисунок 16 – Личинки гастрофилюсов и стронгилид с фекалиями лошадей**  
(фото – оригинал © М.П. Синяков, 2019)

**Лечение.** При оксиурозной инвазии применяются такие же противопаразитарные препараты, что и при параскариозе.

**Профилактика.** Профилактика оксиурозной инвазии лошадей должна быть направлена на разрыв жизненного цикла паразита и предусматривать проведение общехозяйственных и специальных ветеринарно-санитарных мероприятий. Комплекс ветеринарно-санитарных мероприятий состоит из общехозяйственных и специальных ветеринарно-санитарных мероприятий.

При поступлении в пункты назначения вновь закупленных лошадей необходимо проводить в течение 30 дней их карантинирование. Кормление животных проводить только из кормушек. Запрещается кормить лошадей с пола. Обеспечить поение животных только свежей и чистой водой из колодцев или водопровода. Запрещается поить из луж, прудов, канав и других стоячих водоемов. Подходы к источникам воды должны быть оборудованы специальными площадками с твердым покрытием. Соблюдать правила санитарных норм в содержании помещений конюшен, поилок, кормушек, инвентаря, предметов ухода за животными, дворов и выгульных площадок, а также территории вблизи ферм. Ежедневно убирать навоз из помещений, денников, с выгульных площадок в специальные навозохранилища для дальнейшего обеззараживания. Закрепить для уборки навоза специальный инвентарь и транспорт, который запрещается использовать для перевозки кормов. Необходимо выпасать лошадей на сухих, возвышенных, улучшенных пастбищах, особенно молодняк, который наиболее восприимчив к гельминтозам. Использование для выпаса заболоченных и низинных участков пастбищ запрещается. Всех вновь поступающих в хозяйство лошадей следует подвергать гельминтокопроскопическому обследованию.

Профилактические дегельминтизации проводятся за две-три недели перед выгоном животных на пастбище и за две-три недели до постановки на стойловое содержание. Для дегельминтизации применяют универс, гранулят ривертин 1%, авермектиновую пасту 1%, пасту эквисект, альверм и другие препараты. Эффективность мероприятий проверяют копроскопически на 10-15-20-е сутки. После выхода животных на пастбище дегельминтизацию всего поголовья повторяют через каждые 2 месяца. Не рекомендуется использовать один и тот же антигельминтик длительное время, так как гельминты привыкают к препарату, и он становится малоэффективным. После дегельминтизации животных помещение конюшен, выгульные площадки подвергают тщательной механической очистке от навоза с последующим проведением дезинвазии (термическая дезинвазия при температуре рабочего раствора не ниже 70°C – 2% раствором фармайода, 1% раствором НВ-1 (по формальдегиду), 4% раствором формалина, 3% раствором хлорной извести, 3% раствором однохлористого йода, 2-5% раствором гидроокиси натрия, 5%

эмульсией ксилонафта, 7% раствором аммиака), либо ошпаривают крутым кипятком. Навоз подвергают обеззараживанию биотермическим способом. Животных с высокой интенсивностью оксигурозной инвазии следует выделять в отдельные группы, улучшить им условия содержания, кормления и проводить лечение индивидуально.

## СТРОНГИЛЯТОЗЫ ЖЕЛУДОЧНО-КИШЕЧНОГО ТРАКТА

### Делафондиоз

**Делафондиоз** – нематодозная болезнь лошадей, ослов, мулов и других однокопытных животных, вызываемая взрослыми и личиночными стадиями гельминтов подотряда *Strongylata*, локализующимися в просвете толстого отдела кишечника, характеризующаяся делафондиозными тромбозомболическими коликами, диареей, истощением.

**Морфология возбудителя болезни.** Паразит *Delafondia vulgaris* отличается от других представителей семейства *Strongylidae* наличием на дне ротовой капсулы двух хитинизированных зубов ушковидной формы. Взрослые паразиты длиной 14-24 мм, паразитируют в просвете толстого кишечника. Пищевод булавовидной формы. У самцов хорошо развита кутикулярная бурса. Имеются две равные спикулы. Вульва у самок открывается в нижней трети тела. Паразитируют в артериях кишечной стенки и корне брыжейки. У инвазионных личинок 32 кишечные клетки округло-овальной формы, расположенные в два ряда.

**Цикл развития возбудителя.** Цикл развития происходит без промежуточных хозяев. Больные лошади выделяют с фекалиями яйца во внешнюю среду. При благоприятных условиях (высокая температура внешней среды и наличие влажности) уже через сутки из них вылупляются личинки 1-й стадии ( $L_1$ ). В последующие 5-9 дней, после двух линек, они достигают инвазионной стадии ( $L_3$ ), мигрируют из фекалий по земле, растительности, с дождевыми водами могут заноситься в лужи, озера, реки. Вместе с травой или водой лошади проглатывают их. Мигрируют вначале в толщу стенки ободочной или слепой кишок, а затем – в мелкие артерии. Здесь личинки двигаются против тока крови в более крупные сосуды анастомозной сетки корня брыжейки и в аорту, образуя тромбы. В течение 5-6 мес. превращаются в личинок 4-й стадии, вырастая в длину до 20 мм, линяют и с тромбом выходят в просвет кровеносных сосудов. С током крови они заносятся в ткани стенки толстого кишечника, задерживаются в подслизистом слое, вызывая образование паразитарных узелков величиной с горошину. Здесь личинки задержива-

ются в течение 3-4 недель, линяют, превращаясь в личинок 5-й стадии ( $L_5$ ), а затем молодые самки и самцы делафондий мигрируют в просвет толстого кишечника, где через 1,5-2 недели становятся взрослыми. Весь цикл развития гельминта в организме лошадей продолжается 6-8 мес.

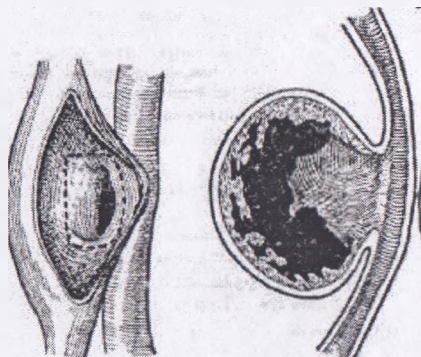
В процессе миграции личинки могут попадать в паренхиматозные органы (печень, легкие, почки), где инцистируются, образуя паразитарные узелки.

**Эпизоотологические данные.** Заболевание распространено повсеместно. Часто инвазированными бывают от 60 до 100% лошадей. Заболевают они с 8-9-месячного возраста, а образование аневризм встречается уже в возрасте 2-3 мес. Особенно часто личинок находят у молодняка 1-3 лет. В дождливые годы количество больных животных увеличивается. Источником болезни являются взрослые лошади, инвазированные делафондиями. Личинок бывает особенно много в траве пастбищ в дождливые годы, в мелких водоемах, в конюшнях.

**Патогенез.** Личинки в период миграции по кровеносным сосудам механически раздражают и травмируют интиму сосудов, образуя тромбы разной величины. Они затрудняют кровоток, могут полностью его остановить, в результате чего может быть инфаркт кишечника. В этот период наблюдаются сильные колики, животное может погибнуть. Часто возникают артерииты. Стенки артерий теряют эластичность, что ведет к образованию аневризма (иногда величиной с голову взрослого человека или множество, но небольшой величины) (рис. 17). Часто в аневризмах кроме личинок может содержаться патогенная микрофлора, вызывающая гнойное воспаление, перитонит и сепсис. Аневризмы сжимают нервные окончания, вызывая их атрофию, нарушают иннервацию кишечника. Возникают копростазы, завороты или инвагинации кишечника. При незначительном нарушении питания кишечника и тромбозе сосудов патологический процесс постепенно исчезает в результате развития коллатерального кровотока, и животное выздоравливает. В более тяжелых случаях в поврежденном участке образуется геморрагический инфаркт с последующим некрозом кишечных ворсинок и омертвением слизистой оболочки кишечника. В этот период у лошадей часто наблюдаются колики.

**Клинические признаки** болезни зависят от интенсивности инвазии, стадии развития личинки. У жеребят, впервые инвазированных делафондиями, болезнь протекает остро и характеризуется повышением температуры тела до  $40^{\circ}\text{C}$ , анемией, нарушением функции желудочно-кишечного тракта. При повторном заражении такие клинические признаки не проявляются. Хроническое течение болезни характеризуется периодическими приступами колик, при которых животные принимают

неестественные позы – вытягивают конечности, переварачиваются через спину, принимают позу сидячей собаки и т.д. (рис. 18, 19, 20, 21). Наибольшее количество случаев делафондиозных коликов наблюдается у лошадей в возрасте от 1 до 3 лет. Они протекают в *легкой* или *тяжелой* формах. В период приступов коликов при *легкой форме* животные падают на землю, перекатываются через спину. Эти признаки исчезают через 1-2 ч или продолжаются около суток.



**Рисунок 17 – Аневризма кровеносных сосудов при ларвальном делафондиозе лошадей**  
([https://www.instagram.com/sergio\\_vinogradio/?hl=th](https://www.instagram.com/sergio_vinogradio/?hl=th))



**Рисунок 18 – Клинический признак при делафондиозных коликах: вытягивание конечности**  
(фото – оригинал © М.П. Сияков, 2019)

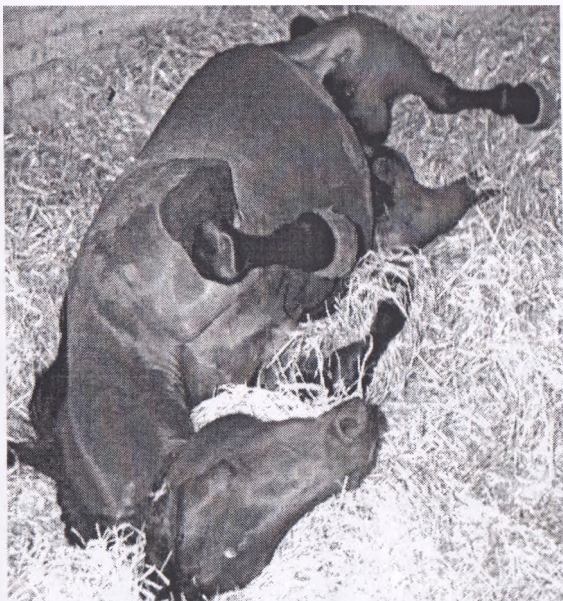При *тяжелой форме* колик животные падают на землю, перекатываются через спину и долго лежат с поднятыми вверх конечностями или принимают позу сидячей собаки. Учащаются пульс и дыхание. Животные потеют, стонут, ноздри расширены. Температура тела повышается до 40,5°C, иногда наблюдается метеоризм кишечника. Фекалии водянистые, с неприятным запахом, с примесью крови. Животные постепенно слабеют и погибают через 3-4 дня при явлениях бурных колик и обильного потовыделения. Иногда эти явления проявляются через 3-4 недели, некоторые лошади погибают быстро в результате разрыва кровеносных сосудов.



**Рисунок 19 – Клинический признак при дилафандиозных коликах: вытягивание конечностей** (<https://ural-meridian.ru/news/198436/>)

При инфицировании тромбов гноеродной микрофлорой у лошадей проявляются признаки хронического сепсиса. Животные угнетены, отстают в росте и развитии, задерживается линька, суставы конечностей отечны, в результате чего наблюдается хромота.

**Патологоанатомические изменения.** Трупы павших животных в результате разрывов дилафандиозных аневризм анемичны. При тромбозе брыжеечных артерий и омертвлении стенки соответствующего участка кишечника имеют черный цвет. Содержимое кишечника кровянистое. На внутренних органах, брыжейке и стенке кишечника – точечные кровоизлияния. На сосудах брыжейки находят разной величины (от куриного яйца до головы человека) образования, заполненные тромбами. При разрыве аневризм в брюшной полости в кишечнике находят сгустки крови и гноя. При гнойном перитоните наблюдаются явления, характерные для сепсиса.



**Рисунок 20 – Клинический признак при деляфондиозных коликах: перекатывание через спину (<https://pro-dachu.com/koliki-u-losadej-simptomy-i-cto-delat-dla-pervoj-pomosi-metody-lecenia/>)**



**Рисунок 21 – Клинический признак при деляфондиозных коликах: поза сидячей собаки (<https://www.horsenation.com/2013/06/10/sit-horse-stay-19-horses-who-have-taken-a-seat/>)**



**Диагностика.** Диагноз ставят по клиническим признакам и нахождению аневризм брыжеечных артерий при глубоком ректальном исследовании. Однако это очень трудоемко и небезопасно. При тяжелой форме ларвального делафондиоза исключают заворот и ущемление кишок. Взрослых делафондий находят путем исследования фекалий после диагностической дегельминтизации или посмертно на слизистой толстого кишечника. Прижизненно на имагинальный делафондиоз проводят исследование фекалий флотационными методами, при этом обнаруживают яйца стронгилятного типа строения. Для дифференциации из яиц выращивают личинок, которые имеют характерные признаки (32 кишечные клетки вытянутой формы, расположенные в два ряда).

**Лечение и профилактика** как при параскариозной инвазии.

### Альфортиоз

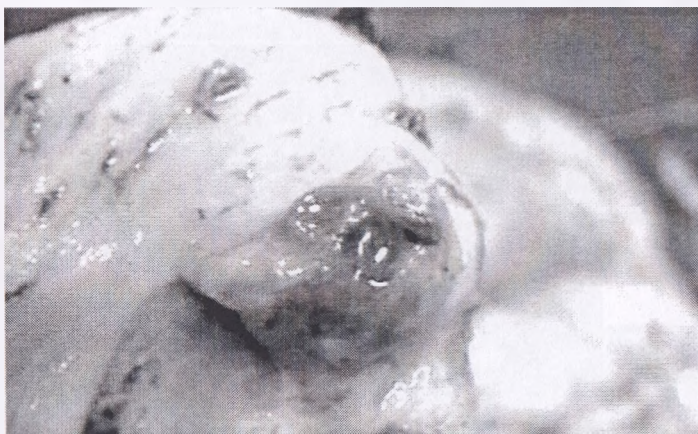**Альфортиоз** – нематодозная болезнь жеребят и взрослых лошадей, вызываемая нематодой *Alfortia edentatus*, локализующейся в имагинальной стадии в просвете толстого отдела кишечника (слепая и ободочная), характеризующаяся поражением слизистой толстого отдела кишечника и воспалением брюшины, проявляющаяся коликами, диареей, истощением.

**Морфология возбудителя болезни.** Возбудителями являются взрослые нематоды *Alfortia edentatus* (вызывают кишечный альфортиоз) и их личинки (альфортиозный перитонит). Имагинальные стадии локализуются на слизистой слепой и ободочной кишок. Альфортии имеют кубкообразной формы ротовую капсулу, длина самцов – 24-27 мм, самок – 30-42 мм, имеется дорсальный желоб, хитинизированных зубов нет.

**Цикл развития возбудителя.** Развитие альфортий происходит без промежуточного хозяина. Больные животные (как правило, старшего возраста) выделяют во внешнюю среду яйца паразита, отличающиеся от других яиц гельминтов наличием шаров дробления. В яйце образуется личинка, которая разрывает оболочку и выходит во внешнюю среду, где дважды линяет и становится инвазионной. Она обладает способностью двигаться, в том числе и вертикально. В организм животных личинки попадают с травой или водой на пастбище.

Инвазионные личинки *Alfortia edentatus* проникают в толщу ободочной кишки, затем мигрируют между листками брыжейки к ее корню и спускаются вниз под париетальный листок брюшины, скапливаясь в области реберной дуги и паха на границе перехода мышц в сухожилия, преимущественно с правой стороны. В местах скопления личинок раз-

виваются гематомы, в которых личинки живут 5-6 месяцев, превращаясь в L4 стадий. Затем личинки мигрируют к корню брыжейки, поднимаясь вверх, и доходят до стенки толстого кишечника. В толще ободочной кишки личинки задерживаются в течение 3-4 недель, формируя паразитарные узелки величиной с фасоль, где превращаются в L5 стадии. По мере созревания личинки разрывают стенку узелка (рис. 22) и попадают в просвет ободочной кишки, где за 1,5-2 недели превращаются в половозрелых самцом и самок. После копуляции самки альфортий откладывают яйца. Развитие альфортий с момента заражения до формирования половозрелых особей длится 8-9 месяцев.



**Рисунок 22 – Выход личинки (L<sub>5</sub>) стадии *Alfortia edentatus* из паразитарного узелка ободочной кишки**  
(фото – оригинал © М.П. Синяков, В.М. Мироненко, 2009)

**Эпизоотологические данные.** Регистрируется болезнь чаще среди жеребят в возрасте до года, а также у взрослых лошадей в конце осени и в другие периоды года почти повсеместно. Иногда болезнь может протекать как эпизоотия.

**Патогенез.** Личинки, мигрируя по организму, разрушают ткани, заносят патогенную микрофлору. При осложнении развивается септический перитонит. От токсикоза у лошадей развиваются прогрессирующая анемия, истощение и может наступать смерть животного.

**Клинические признаки.** Встречается болезнь чаще среди жеребят в возрасте до года, а также у старых лошадей в конце осени и в другие периоды года повсеместно. Личинки мигрируют по организму, разрушают ткани, заносят патогенную микрофлору. При осложнении разви-

вается септический перитонит. Протекает остро и хронически. Характеризуется заболеванием угнетением, отказом от корма, анемией. Температура тела повышается на 1-1,5°C. При пальпации брюшной стенки жеребята беспокоятся, оглядываются на живот, часто ложатся, наблюдаются периодически повторяющиеся колики (рис. 23). Многие из заболевших животных погибают. Хроническое течение длится 2-3 месяца, чаще наблюдается у взрослых лошадей и вызывается взрослыми паразитами. У больных наблюдается исхудание, плохой аппетит. При интенсивной инвазии – продолжительный понос с неприятным запахом фекалий и примесью крови. У многих животных могут быть колики, у кобыл – аборты.



**Рисунок 23 – Клинический признак при альфортиозе: беспокойство, лошадь оглядывается на живот**  
(<https://www.pinterest.com.au/pin/375135843948345867/>)

**Патологоанатомические изменения.** Посмертно у погибших животных находят перитонит. Поверхность брюшины диффузно покрасневшая, на ней видно много гематом в виде темно-красных и голубых пятен размером 2-3 см в диаметре. Через серозную оболочку видны вытянутые личинки альфортий. Катарально-геморрагическое воспаление слизистой толстого кишечника с точечными и полосчатыми кровоизлияниями, а также образование паразитарных узелков величиной с мелкую фасоль (рис. 24).



**Рисунок 24 – Очаги геморрагического воспаления и образование паразитарных узелков величиной с фасоль на слизистой ободочной кишки**

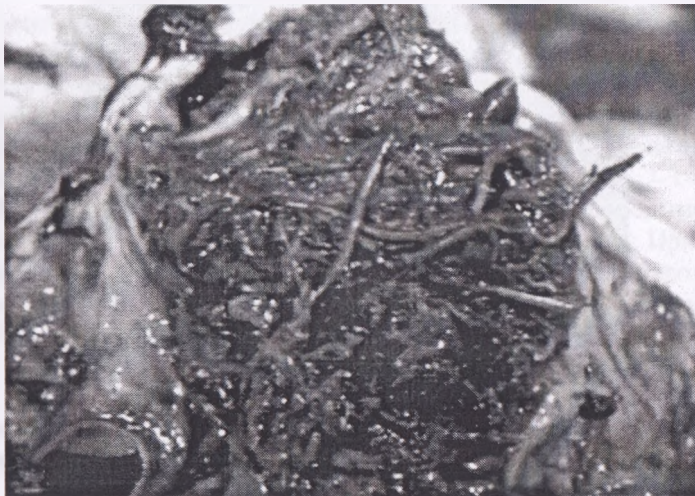(фото – оригинал © М.П. Синяков, В.М. Мироненко, 2009)

На слизистой слепой и ободочной кишок прикрепившиеся ювенильные и половозрелые стадии альфортий и очаги некроза ткани (рис. 25, 26).



**Рисунок 25 – Фиксация ювенильных и имагинальных стадий альфортий на слизистой оболочке ободочной кишки**

(фото – оригинал © В.М. Мироненко, М.П. Синяков, 2009)



**Рисунок 26 – Некроз слизистой ободочной кишки на месте фиксации имагинальных стадий стронгилид**  
(фото – оригинал © М.П. Синяков, В.М. Мироненко, 2009)

**Диагностика.** Диагноз ставят копроскопически на наличие яиц путем исследования фекалий флотационными методами. Затем культивируют личинок до инвазионной стадии и по морфологическим признакам ставят окончательно диагноз (20 кишечных клеток). Посмертно у животных обнаруживают перитонит. На диффузно покрасневшей брюшине находят большое количество гематом в форме темно-красных и синеватых пятен диаметром до 3 см. Через слизистую оболочку видны вытянутые личинки альфортий.

**Лечение и профилактика** как при параскариозной инвазии.

### Стронгилез

**Стронгилез** – нематодозная болезнь лошадей и других однокопытных, вызываемая взрослыми и личиночными стадиями нематоды *Strongylus equinus*, локализующейся в имагинальной стадии в просвете толстого отдела кишечника (слепая и ободочная), характеризующаяся поражением слизистой толстого отдела кишечника и поджелудочной железы, проявляющаяся коликами, диареей, истощением.

**Морфология возбудителя болезни.** Возбудитель *Strongylus equinus* локализуется в просвете толстого кишечника, а личиночные стадии – в поджелудочной железе. Наиболее крупные самки длиной до 4,5 см,

самцы – до 3,5 см. Ротовая капсула крупная чашевидной формы, в просвет которой выступает четыре клиновидной формы хитинизированных зуба. Два зуба короткие широкие и два – узкие длинные. У самцов имеется две равные спиккулы. Вульва у самок открывается в нижней трети тела.

**Цикл развития вобудителя.** Цикл развития происходит без промежуточных хозяев, то есть они являются геогельминтами. С фекалиями больных лошадей во внешнюю среду выделяются яйца, которые имеют стронгилятный тип строения. В яйцах, попавших во внешнюю среду, при наличии влаги и благоприятной температуры (20-25°C) через сутки формируются личинки, которые выходят из яйцевых оболочек и затем дважды линяют в теплый период года в течение 6-15 дней, превращаясь в *инвазионных личинок* – L3 стадии. Инвазионные личинки имеют *гофрированный* чехлик, который в определенной степени способствует сохранению вирулентных свойств от неблагоприятных факторов внешней среды (высыхание, низкие и высокие температуры, резкие колебания температур весной и осенью и т.д.). Личинки очень подвижны, обладают способностью к *вертикальной* и *горизонтальной* миграции. Они мигрируют из фекальных масс лошадей на почву и траву. Лошади заражаются стронгилезом алиментарно при заглатывании *инвазионных личинок*.

Инвазионные личинки *Strongylus equinus* внедряются в стенку толстого кишечника, а затем между листками брыжейки мигрируют в поджелудочную железу, образуя паразитарные узлы величиной с *голубиное* яйцо. В течение 8 месяцев личинки питаются и растут, за это время дважды линяют, превращаясь в L4 и L5 стадий. Затем тем же путем мигрируют в просвет толстого кишечника, через 1,5-2 недели превращаются в половозрелых самцов и самок, где после копуляции (спаривания) самки стронгилюсов выделяют яйца. Весь цикл развития длится до 10 месяцев.

**Эпизоотологические данные.** Источником болезни являются больные стронгилезом лошади. Массовое заражение стронгилюсами происходит летом на пастбище при заглатывании с кормом или водой инвазионных личинок.

**Патогенез.** Патогенное воздействие личинок стронгилюсов в поджелудочной железе сводится к развитию воспалительного процесса, нарушению кровообращения и разрастанию в пораженных участках соединительной ткани, что ведет к значительному ослаблению функции поджелудочной железы.

**Клинические признаки.** Болезнь протекает остро и хронически. Характеризуется угнетением, отказом от корма. При высокой интенсив-

ности инвазии развивается расстройство работы желудочно-кишечного тракта, отставание в росте и развии лошадей, исхудание, панкреатит.

**Патологоанатомические изменения.** Развитие воспалительного процесса в поджелудочной железе с развитием паразитарных узелков величиной с голубиное яйцо, в которых локализуются личинки стронгилюсов. Катарально-геморрагическое воспаление слизистой толстого кишечника имагинальными стадиями возбудителя.

**Диагностика.** Прижизненно на имагинальный стронгилез исследуют фекалии флотационными методами. После чего культивируют личинок и по кишечным клеткам (16 кишечных клеток) ставят родовой диагноз – стронгилез.

**Лечение и профилактика** как при параскариозной инвазии.

### Циатостоматидозы (трихонематидозы)

**Трихонематидозы (узелковые колиты)** – широко распространенная болезнь лошадей всех возрастных групп, вызываемая взрослыми трихонематидами и их личинками и характеризующаяся воспалительными процессами в слепой и ободочной кишках и наличием в их подслизистом слое множества мелких узелков, проявляющаяся истощением, диареей, коликами.

**Морфология возбудителя болезни.** Возбудители относятся к семейству *Trichonematidae* (*Cyathostomatidae*), подотряду *Strongylata*. В Республике Беларусь видовой состав представлен следующими видами: *Cyathostomum tetracanthum*, *Cylicocyclus nassatus*, *Cylicostephanus longibursatus*, *Cylicostephanus goldi*, *Cyathostomum pateratum*, *Cylicocyclus insigne*, *Cylicostephanus minutus*, *Coronocyclus labiatus*, *Cylicostephanus calicatus*, *Cylicocyclus ultrajectinus*, *Cylicocyclus leptostomus*, *Cylicostephanus hybridus*, *Cylicodontophorus mettami*, *Coronocyclus coronatus*, *Cylicotetrapedon bidentatus*, *Gyalocephalus capitatus*, *Poteriostomum ratzii*, *Cylicocyclus radiatus*, *Cylicodontophorus bicoronatus*, *Coronocyclus sagittatus*, *Cylicocyclus elongatus*.

Это мелкие бледно-розового цвета веретеновидные нематоды длиной 4-26 мм (рис. 27). Самки крупнее самцов. Ротовая капсула цилиндрическая, за исключением вида *Gyalocephalus capitatus* (округлошаровидная). Вход в ротовую капсулу окружен коронами лепестков (НРК – наружная радиальная корона и ВРК – внутренняя радиальная корона). Пищевод булабовидной формы. У самцов две равные спикулы, у самок вульва открывается в нижней трети тела. Самки являются яйцекладущими.



**Рисунок 27 – Ювенильные и имагинальные стадии циатостоматид (трихонематид)**  
(фото – оригинал © М.П. Синяков, 2019)

**Цикл развития возбудителя.** Цикл развития циатостоматид (трихонематид) происходит без промежуточного хозяина, то есть они являются геогельминтами. Лошади, зараженные циатостоматидозом (трихонематидозом), выделяют с фекалиями яйца **стронгилятного** типа строения (рис. 8). В яйцах, попавших во внешнюю среду, при наличии влаги и благоприятной температуры (20-25°C) через сутки формируются личинки (рис. 9), которые вылупляются из яичевых оболочек и затем дважды линяют в теплый период года в течение 6-15 дней, превращаясь в **инвазионных личинок** – L3. Инвазионные личинки имеют **гофрированный** чехлик, который в определенной степени способствует сохранению вирулентных свойств от неблагоприятных факторов внешней среды (высыхание, низкие и высокие температуры, резкие колебания температур весной и осенью и т.д.). Личинки очень подвижны, обладают способностью к **вертикальной** и **горизонтальной** миграции. Они мигрируют из фекальных масс лошадей на почву и траву. Лошади заражаются алиментарно при заглатывании **инвазионных личинок**. **Инвазионные** личинки, проникнув с кормом в пищеварительный тракт животного, мигрируют в **подслизистый** слой толстого кишечника, образуя паразитарные узелки величиной с **маковое (или просяное)** зерно. Локализуются до **1,5** месяцев, за это время дважды линяют, превращаясь в личинок **4-й** и **5-й** стадий развития. Затем выходят в просвет ки-



печника, присасываются ротовыми капсулами к слизистой оболочке слепой и ободочной кишок и в течение 1-2 недель формируются в половозрелых самцов и самок. Весь цикл развития длится до 2 месяцев. Как показывает практика, при проведении копроскопических исследований, у жеребят 3-недельного возраста обнаруживаются яйца циаостоматид.

**Эпизоотологические данные.** Болезнь распространена повсеместно. Факторы передачи: трава на сырых пастбищах, корма, вода из луж и маленьких водоемов, загрязненных инвазионными личинками трихонематид. Чаще болеет молодняк от 1 до 3 лет. Заражаются жеребята весной на сырых пастбищах в первые недели выпаса.

**Патогенез.** В толстом отделе кишечника происходят основные процессы по перевариванию корма. Под влиянием кишечной микрофлоры толстого кишечника происходит расщепление клетчатки до жирных кислот с выделением газа. Также в толстом кишечнике происходит всасывание воды и электролитов. В свою очередь циаостоматиды нарушают процесс всасывания воды из просвета кишечника, значительно увеличивая объем фекалий. Слизистая оболочка толстой кишки под воздействием циаостоматид раздражается, происходит гиперплазия железистых клеток, содержащихся в ней, и повышение их секреции. Поскольку слизистая оболочка толстых кишок имеет только простые общекишечные железы, выделяющие слизь, отмечается обильное выделение слизи с фекальными массами. Дальнейшее развитие воспалительных процессов приводит к секреции электролитов и развитию секреторной диареи.

**Клинические признаки.** Признаки болезни проявляются через 1,5-2 месяца. При высокой интенсивности инвазии они довольно характерны: высокая температура тела (до 40,5°C), угнетение, плохой аппетит, вялость, шаткая походка, диарея.

В фекалиях наблюдается кровянистая слизь, а иной раз в большом количестве молодые самцы и самки трихостронгилид. У больных лошадей периодически возникают колики, нередко наблюдается отек конечностей. Болезнь продолжается от 1 недели до 2 месяцев. По достижении паразитами половозрелой стадии симптомы болезни постепенно угасают, но животное на долгое время остается гельминтоносителем, имеет плохой аппетит, худеет.

**Патологоанатомические изменения.** Трупы истощены. При вскрытии отмечают катаральное, иногда фибринозное или геморрагическое воспаление слизистой оболочки толстого кишечника с наличием участков атрофии и некроза слизистой оболочки. В слизистом слое стенки толстого кишечника видны круглой формы узелки в диаметре 1-2 мм, темно-красного или темно-серого цвета, содержащие личинки

циатостоматид (трихонематид) (рис. 28). В просвете кишечника содержится жидкое содержимое кровавистого цвета с большим количеством ювенильных циадостом, вышедших из цист (трихонематидозных узелков). При осложнении патогенной микрофлорой развивается перитонит [340].



**Рисунок 28 – Слизистая толстого кишечника с множественными трихонематидозными узелками (маковые кишки)**

**Диагностика.** Прижизненная диагностика проводится комплексно с учетом эпизоотологических данных (сезонность, условия содержания, кратность обработок и т.д.), клинических признаков, результатов лабораторных исследований фекалий. Копроскопические исследования на предмет выявления яиц циадостоматид проводят флотационными методами с применением насыщенных растворов солей (поваренной соли, натрия тиосульфата, аммиачной селитры и др.). Яйца циадостоматид имеют стронгилятный тип строения – эллипсоидной формы, серого цвета, величиной 60-120 мкм, гладкой наружной оболочкой, содержимое представлено зародышевой массой в виде шаров дробления.

Если отсутствует возможность проведения копроовоскопии или получены отрицательные результаты исследования фекалий при характерных клинических признаках, то в этом случае предлагается провести диагностическую дегельминтизацию, где в последующие 3 суток с фекалиями выделяются ювенильные и имагинальные стадии циадостоматид (рис. 29).



**Рисунок 29 – Выделение с фекалиями циатостоматид (трихонематид) после дегельминтизации в течение первых 3 суток**  
(фото – оригинал © М.П. Сияжков, 2019)

**Дифференциальная диагностика.** Дифференциальная диагностика циатостоматидозов (трихонематидозов) основана на проведении копроскопических исследований флотационными методами, где в качестве флотационной жидкости применяют насыщенный раствор поваренной соли, либо гипосульфита натрия, аммиачной селитры и т.д. Такими методами исследований можно исключить другие сочетанные гельминтозы – параскариоз, стронгилоидоз, анолоцефалидоз, оксиуроз, а также от кишечного протозооза – эймериоза. При проведении дифференциальной диагностики обязательно нужно учитывать то, что лошади, выпасавшиеся на пастбище, с высоким процентом вероятности заражаются гастерофилезом (паразитирование личинок желудочно-кишечных оводов), где подходы в диагностике существенно отличаются. При гастерофилезе проводят диагностическую ларвоцидную обработку препаратами авермектинового ряда (авермектиновые пасты, универм, гранулят ривертин 1% и др.), с последующим обнаружением личинок паразита в фекалиях величиной 2-2,5 см.

*Для дифференциальной диагностики* личинок стронгилят используют метод выращивания последних в фекалиях животных при температуре 26°C в течение 4-5 дней в термостате. Такая диагностика позволяет выделить возбудителей циатостоматидозов, деляфондиоза, альфортиоза, стронгилеза лошадей. Для этого небольшое количество фекалий помещают в бактериологические чашки или стакан. Для лучшей аэрации добавляют опилки лиственных деревьев (березовые, осиновые).

Диагностические признаки инвазионных личинок кишечных стронгилят:

- личинки *деляфондий* – самые крупные, содержат 32 кишечные клетки, расположенные в 2 ряда (16 в каждой);
  - личинки *альфортий* – имеют 20 кишечных клеток, расположенных в 2 ряда (по 10 в каждом);
  - личинки *стронгилюсов* – игловидные, имеют 16 кишечных клеток, расположенных в 2 ряда (по 8 в каждом);
  - личинки *тридонтофорусов* – имеют 20 кишечных клеток;
  - личинки *трихонематид (циатостоматид)* – состоят из 8 кишечных клеток треугольной формы, расположенных в 1 ряд.
- Лечение и профилактика** как при параскариозной инвазии.

## ТЕЛЯЗИОЗ

**Телязиоз** – нематодозная болезнь лошадей и других животных, вызываемая нематодой *Thelazia lacrimalis*, локализующейся в конъюнктивальном мешке, под третьим веком, в протоках слезной железы и в слезно-носовом канале, характеризующаяся конъюнктивитами, слезотечением, помутнением роговицы, потерей зрения у значительной части животных.

Болезнь распространена в большинстве регионов, кроме северных. Чаще болеет крупный рогатый скот.

**Морфология возбудителя болезни.** Возбудитель – нематода *Thelazia lacrimalis*, относится к подотряду *Spirurata*. Это мелкие нематоды, до 2 см в длину, с глубокой поперечной исчерченностью кутикулы.

Локализуется в конъюнктивальном мешке и под третьим веком, а также в протоках слезной железы и слезно-носовом канале.

**Цикл развития возбудителя.** Развиваются телязии с участием различных мух-коровниц: *Musca autumnalis*, *M. convexifrons*, *M. amica*. После оплодотворения самки телязий откладывают личинки, которые вместе со слезными истечениями попадают на лицевую часть головы, где их заглатывают промежуточные хозяева. В их организме личинки дважды линяют и через 15-30 дней становятся инвазионными. Через хоботок мухи личинки второй раз попадают на внешние покровы животного, около глаз, затем мигрируют в глаза, где растут и через 20-25 суток становятся половозрелыми. Общая продолжительность паразитирования – 5-12 мес.

**Эпизоотологические данные.** Заболевание регистрируется летом, в июне - августе. Заражение животных происходит, как правило, на пастбище. Мухи-коровницы в конюшни не залетают, а их активный лет наблюдается с мая по октябрь. Источником распространения инвазии являются лошади-носители, в которых паразиты сохраняются и в стойловый период. Первые случаи заболевания отмечаются в конце мая – начале июня, а максимальная интенсивность инвазии – в июле-августе.

**Клинические признаки.** Телязии оказывают механическое воздействие на оболочку глаз, что сопровождается развитием конъюнктивита и образованием язв на роговице. В первые дни болезни появляются характерные для конъюнктивита покраснение, светобоязнь, слезотечение. Затем истечения из глаз становятся серозно-слизистыми или гнойными, появляются отек век, помутнение и образование эрозии на роговице, возможно образование бельма и потеря зрения. У животных снижается аппетит, работоспособность, продуктивность.

**Диагноз.** При постановке диагноза полость конъюнктивального мешка и носослезного канала промывают 2%-ным раствором борной кислоты, растворами марганцовокислого калия 1:5000, 1%-ной эмульсией лизола и др. Истечения из глаз собирают в ванночки с темным дном и просматривают при помощи лупы для нахождения личинок и имагинальных стадий паразита.

**Лечение.** Больным животным промывают конъюнктивальный мешок и носослезные каналы водным раствором йода в разведении 1:2000, 3%-ной эмульсией лизола на рыбьем жире или ихтиоле, 3%-ным раствором борной кислоты. Хорошим терапевтическим действием обладают препараты авермектинового ряда – ривертин 1%, универм, паста эквисект, авермектиновая 1% и др. Инъекционные авермектины (фармацин, ивермектин 1%, дектомакс и др.) применяют для лечения лошадей с помощью безыгольного инъектора в дозе 0,2 мл на одного животного, внутрикожно. При гнойных кератоконъюнктивитах применяют глазные мази с содержанием антибиотиков или сульфаниламидных препаратов.

**Профилактика.** В неблагополучных хозяйствах проводят дегельминтизации животных весной (вторая половина марта-апрель) и осенью (октябрь-ноябрь). В летнее время выделенных больных животных изолируют и лечат. В жаркую погоду животных рекомендуется содержать в темных помещениях.

## ДИКТИОКАУЛЕЗ

*Диктиокаулез* – нематодозная болезнь лошадей, вызываемая нематодой *Dictyocaulus arnfieldi*, локализующейся в просвете бронхов, тра-

хей, характеризующаяся поражением легочной ткани, бронхов, трахеи, проявляющаяся кашлем, одышкой, снижением работоспособности, истощением.

**Морфология возбудителя болезни.** Возбудителем диктиокаулеза лошадей является нематода *Dictyocaulus arnfieldi*. Паразит имеет веретенообразную форму тела, молочно-белого цвета, длиной до 60 мм. Ротовое отверстие окружено шестью плоскими сосочками, ротовая капсула слабо развита, головной конец закручен. Пищевод с булавовидным расширением, длина – 0,75 мм. Нервное кольцо располагается на уровне передней трети пищевода, ниже его лежит экскреторное отверстие. Половая бурса самцов симметричная, спикулы пористые, длина их – до 0,25 мм. Между спикулами расположен рудиментарный рулек неправильной (овальной) формы. Вульва у самок располагается в передней половине тела, яйца при выделении содержат сформировавшиеся личинки.

**Цикл развития возбудителя.** Паразиты являются геогельминтами. Во внешнюю среду больные животные выделяют с фекалиями личинок. Личинки способны мигрировать горизонтально (до 30 см) и вертикально по растениям (на высоту 2-8 см). Заражение происходит алиментарно при заглатывании с кормом и водой инвазионных личинок. В организме лошадей диктиокаулозы гематогенным путем попадают в легкие, где на 39-40-й день с момента заражения достигают половой зрелости.

Срок паразитирования в организме лошадей зависит от условий кормления, эксплуатации животного и продолжается от 6-7 до 21 мес.

**Эпизоотологические данные.** Болеют диктиокаулезом лошади всех возрастов, регистрируется инвазия в любое время года.

**Клинические признаки.** У зараженных животных основные патологические процессы возникают в легких – бронхиты, тяжелые бронхопневмонии.

**Диагностика.** Прижизненная диагностика диктиокаулеза основана на исследовании фекалий гельминтоларвоскопическими методами Щербовича, Бермана-Орлова. Личинки определяются по следующим морфологическим признакам: длина – 0,420-0,450 мм, ширина – 0,14-0,18 мм, кутикула слегка исчерчена в поперечном направлении и на головном конце слегка утолщена, пуговка (как у *D. filaria*) отсутствует. Пищевод у личинок с двумя расширениями, рабдитовидной формы, разделяется нервным кольцом. Хвостовой конец копьевидной формы (с шипиками) – самый характерный признак паразита. При исследовании свежеполученных фекалий лошадей другие личинки, схожие с *D. arnfieldi*, не встречаются, что облегчает диагностику.

**Лечение.** Для лечения лошадей при диктиокаулезе применяют пасту эквалан, авермектиновую пасту 1%, пасту эквисект, бровадозол-гель на корень языка из шприца – дозатора; альверм применяют в дозе 8 г/100 кг массы животного внутрь однократно; универм, гранулят ривертин 1% в дозе 0,1 мг/кг живой массы по АДВ внутрь двукратно с интервалом сутки; тимбендазол и др. Подкожно или внутримышечно применяют фармацин (аверсект-2), ивермектин 1%, дектомакс, ивомек в дозе 1 мл/50 кг живой массы однократно.

## ОНХОЦЕРКОЗ

**Онхоцеркоз** – нематодозное заболевание, вызываемое нематодой рода *Onchocerca*, характеризующееся поражением сухожилий, связок, а также кожи (микроонхоцерками).

**Морфология возбудителя болезни.** Возбудителем являются нематоды рода *Onchocerca* семейства *Filariidae*. Возбудитель *O. reticulata* паразитирует в сухожильных тканях сгибателей, связках, суставах, подкожной клетчатке в области сухожилий конечностей лошадей. Возбудитель *O. cervicalis* паразитирует в сухожильной ткани выйной связки лошадей. Паразиты длиной 25-100 см, нитевидные, молочного цвета. Самки живородящие.

**Цикл развития возбудителя.** Нематоды являются биогельминтами. Промежуточные хозяева – мокрецы. Имеются сведения, что могут быть и комары рода *Anopheles*. Заражение животных происходит на пастбище. Болезнь распространена в основном в местах, где имеются водоемы и низменные пастбища.

**Клинические признаки.** Заболевание протекает у лошадей хронически. Вначале в области холки, шеи и спины, реже на лопатках и по бокам тела появляются плотные безболезненные припухлости величиной с куриное яйцо. Нередко они исчезают или возникают небольшие мягкие участки, а затем появляются свищи, из которых вытекает слизисто-гнойный экссудат. Могут быть и нагнеты холки, дерматиты, поражение глаз и т.д.

**Диагностика.** Диагноз ставят на основании клинических признаков, нахождения паразита или его фрагментов в экссудате. Личинок (микроонхоцерков) находят путем гельминтоларвоскопии при исследовании кожи по методу Гнединой.

**Лечение.** Вводят внутривенно 25 мл 1%-ного раствора Люголя, который разводят в 150 мл изотонического раствора натрия хлорида.

Лечение продолжают в течение 4 дней. Повторяют до 3 раз с интервалом 7 дней. При необходимости делают хирургические операции.

**Профилактика.** Применяют репелленты. В пастбищный период обрабатывают животных инсектицидами. На заболоченных землях хозяйств необходимо проводить мелиоративные работы, чтобы уменьшить количество комаров и мокрецов.

## ПАРАФИЛЯРИОЗ

**Парафиляриоз** – сезонный гельминтоз, наблюдается у лошадей старше 2-летнего возраста. Характеризуется кожными капиллярными кровотечениями, преимущественно в области лопаток, холки и спины. Иногда болезнь называется «сечение» лошадей. Заболевание регистрируется летом.

Парафиляриоз широко распространен в южных и юго-восточных зонах СНГ. При сильном поражении парафиляриями у лошадей снижаются упитанность и работоспособность.

**Морфология возбудителя болезни.** Возбудителем парафиляриоза однокопытных животных является *P. multipapillosa*, относящаяся к семейству *Filariidae*, подотряду *Filariata*. Кутикула на головном конце тела паразита покрыта большим количеством резко контурированных образований различной величины и формы, при помощи которых парафилярии просверливают кожу лошадей, вызывая кровотечения. Длина самца – 28-30 мм, ширина – 0,26-0,28 мм. Две неравные спикулы. Длина самки – 40-70 мм, ширина – 0,42-0,44 мм. Отверстие вульвы расположено рядом с ротовым отверстием. Яйца овальной формы, длина их – 0,042-0,052 мм, ширина – 0,017-0,027 мм, содержат развитую личинку.

Паразит локализуется в подкожной клетчатке и межмышечной соединительной ткани, преимущественно в области холки, лопаток, спины и ребер.

**Цикл развития возбудителя.** Развивается паразит с участием промежуточного хозяина – кровососущей мухи-жигалки *Haematobia atripalpis*. Это небольшое насекомое бурого цвета с серовато-желтым шилетом, обитает на пастбище, нападает на животных и питается их кровью. Гематобии – теплолюбивые насекомые, распространены на юге и юго-востоке СНГ. Самка парафилярии паразитирует в подкожной клетчатке лошадей. После оплодотворения она головным концом просверливает кожу, нарушая при этом целостность кровеносных сосудов. На месте ранения появляются капли крови, в них самка и откладывает яйца, из которых в течение первых же часов выходят личинки. Их про-



глатывают мухи-гематобии при сосании вытекающей крови, а через 10-15 дней при укусе других лошадей выделяют через хоботок инвазионных личинок в их кровь, после чего парафилярии медленно (9-13 месяцев) достигают половой зрелости в организме инвазированных лошадей. Установлено, что первые клинические признаки «сечения» начинают проявляться через два года после перевода здоровых лошадей в неблагополучную местность. Половозрелые паразиты в организме лошадей живут до 3 лет.

**Эпизоотологические данные.** Болезнь наблюдается с апреля по сентябрь, достигая максимального развития в июле-августе. Поздней осенью и зимой симптомы исчезают и вновь появляются у больных лошадей только на следующий год. Болеют лошади в возрасте 3 лет и старше, жеребята до 2 лет болеют редко. Наиболее интенсивно парафиляриоз проявляется в жаркие солнечные дни при пребывании животных на солнце, чаще у лошадей табунного содержания и изнуренных тяжелой работой, при плохом кормлении. Источником инвазии служат больные животные. Передают инвазию кровососущие мухи-гематобии. Неинвазионные личинки парафилярий можно обнаружить в мухах с конца апреля по сентябрь, а инвазионные – лишь с конца первой декады мая по вторую декаду июля, то есть в течение 80 дней. Интенсивное заражение лошадей происходит в мае, менее интенсивное – в июне-начале июля.

**Патогенез.** В толще кожи в области шеи, холки, спины, на плечах, по бокам, где обитают взрослые парафилярии, обнаруживают утолщения, которые через несколько дней увеличиваются до горошины. В солнечные теплые дни при температуре воздуха не ниже 15°C, чаще в полдень, на этих местах возникают кровотечения, которые уменьшаются к вечеру и ночи, вновь появляясь днем, и продолжаются с перерывами в течение нескольких дней. Кровососущие насекомые, садясь на кровоточащую кожу, беспокоят лошадей. Установлено, что один паразит, перемещаясь в подкожной клетчатке, вызывает образование многочисленных очагов кровотечения. При контакте со сбруей засохшие струйки крови механически травмируют кожу, вызывая дерматит.

**Клинические признаки.** Признаки болезни хорошо выражены. Это кровотокающие ранки и подсохшие струпья, которых может быть большое количество. При пальпации кожи можно обнаружить небольшие (с горошину) утолщения, которые в жаркое время кровотокают. После прекращения кровотечения на месте свернувшейся крови образуется струп.

Тяжесть болезни находится в прямой зависимости от количества парафилярий в подкожной клетчатке и общего состояния животных.

Истощенные, изнуренные работой лошади тяжелее переболевают парафиляриозом. У больных лошадей число эритроцитов снижается до 4 млн, гемоглобин – до 40%.

**Диагностика.** Диагноз на парафиляриоз ставят по клиническим признакам «сечение», а при необходимости исследуют под микроскопом вытекающие капли крови на обнаружение в них яиц и личинок паразита. Личинок можно найти путем нанесения свежей капли крови на предметное стекло и гемолиза эритроцитов дистиллированной водой. Под микроскопом находят парафилярий удлиненной формы 0,18-0,22 мм длиной. В циркулирующей в организме лошади крови личинок парафилярий не бывает.

**Лечение.** Кровоточащие ранки промывают раствором марганцовокислого калия 1:500. Больным животным применяют препараты для инъекции (ивермектин 1%, фармацин (аверсект-2), дектомакс, ивомек в дозе 1 мл/50 кг живой массы тела однократно).

**Профилактика.** Профилактика направлена на борьбу с мухами-гематобиями. Оздоровительные мероприятия в неблагополучных хозяйствах должны включать ночную пастьбу лошадей во избежание контакта с этими кровососами. Установлено, что лет мух-гематобий происходит с 10-11 до 16-17 ч. В это время лошадей нужно содержать в помещениях. В период интенсивного заражения рекомендуется обрабатывать кожу животных инсектицидными препаратами.

## ГАБРОНЕМАТОЗ И ДРАШЕЙОЗ

**Габронематоз и драшейоз** – гельминтозные болезни лошадей и других однокопытных, при которых поражаются желудок, легкие и кожа.

Регистрируются повсеместно, особенно в южных регионах. Источником распространения заболевания являются больные животные, а факторами передачи – мухи.

**Морфология возбудителя болезни.** Вызываются нематодами *Habronema muscae*, *H. microstoma*, *Drascheia megastoma*. Паразиты имеют небольшую величину: самцы – 7-16 мм, самки – 10-25 мм. У драшей ротовой отдел рельефно отделяется резким сужением. Яйца 85 мкм в длину, цилиндрической формы, с закругленными полюсами, тонкой оболочкой, внутри находится личинка. Взрослые нематоды паразитируют в железистой части желудка и прикрепляются к слизистой оболочке. Личинки 3-й стадии *H. muscae* вызывают поражение кожи и легких, а *Dr. megastoma* – только кожи. Половозрелые драшеи локализуют-

ся в новообразованиях подслизистой желудка, имеющих фистульные ходы.

**Цикл развития возбудителя.** Развиваются с участием промежуточных хозяев: мух-жигалок (*Stomoxys calcitrans*), домашних мух (*Musca domestica*) и др.

**Клинические признаки.** При попадании инвазионных личинок от мух на кровоточащие раны на коже лошадей может развиваться кожный габронематоз или драшейоз. На коже образуются припухлости, которые впоследствии превращаются в язвы. Эти же личинки с поврежденной кожи по крови могут мигрировать в легкие, формируя там паразитарные узелки (легочной габронематоз). Габронематозные узелки имеют небольшие размеры (до лесного ореха), в них находится гной с личинками. Однако на коже и в легких габронемы не достигают половой зрелости. Основная часть личинок габронем из хоботка мух, которые ползают по губам лошадей, попадает в ротовую полость, а затем заглатывается в желудок, где через 44-64 дня они становятся половозрелыми. Габронемы своими головными концами проникают в железы желудка, разрушают слизистую оболочку, нарушают его секреторную функцию.

При интенсивной инвазии наблюдается хроническое воспаление желудка и тонкого кишечника, прогрессирующее исхудание, периодические приступы колик.

**Диагностика.** Для обнаружения яиц габронем и драшей исследуют свежие фекалии лошадей в течение часа или содержимое их желудка по методу И.П. Горшкова (1947). Кожный габронематоз и драшейоз выявляют в летний период по клиническим признакам и используют метод Деказо (обнаружение личинок в соскобах из язв кожи).

**Лечение.** Используют препараты авермектинового ряда: эквисект паста, авермектиновая паста 1%, универм, ривертин 1%, фармацин (аверсект-2), ивомек, ивермек, дектомакс. Необходимо также использовать другие антигельминтные средства (ринтал, мебендазол, панакур и др.). Язвы лечат хирургическим путем.

## СЕТАРИОЗ

**Сетариоз** – нематодозная болезнь лошадей и других однокопытных животных, вызываемая нематодой *Setaria equine*, локализующейся в полостях, не сообщающихся с внешней средой, и характеризующаяся воспалением серозных покровов внутренних органов.

**Морфология возбудителя болезни.** Возбудитель относится к семейству *Setariidae* подотряда *Filariata*. Это тонкие нематоды белого

цвета, длиной до 13 см. Головной конец закруглен. Ротовое отверстие окружено хитиновым кольцом, свободный край которого выдается вперед в виде четырех губ. Позади хитинового кольца выступают сосочки: четыре передних заостренных и на некотором расстоянии от них – еще четыре округлых. Пищевод разделен на две части: короткую и узкую переднюю, и более толстую, и длинную заднюю. У самцов четыре пары преанальных и четыре пары постанальных сосочков, длина спикул различная: правая – 0,324 мм, левая – 0,63 мм, они имеют своеобразную конфигурацию. Рулька нет. Хвостовой конец самца вытянут, спиралевидно закручен и имеет пару небольших латеральных придатков. Самки живородящие, вульва находится в передней трети тела. Головной конец личинки микросетарии закруглен, хвост тонкий и длинный. Внутреннее содержимое личинки состоит из мелкоклеточной зернистой массы, за исключением области нервного кольца и небольшого пространства головного и хвостового концев. В задней половине личинки имеется пять крупных светлых клеток с ядрами. Личинка заключена в чехлик (производное яйцевой оболочки). Половозрелые стадии гельминта локализуются на серозной оболочке грудной и брюшной полостях, на печени, в мошонке, на кишечнике, на селезенке, в околосердечной сумке. Половозрелые сетарии – могут мигрировать между оболочками мозга и в передней камере глаза. Микросетарии обитают в крови.

**Цикл развития возбудителя.** Паразиты являются биогельминтами, их развитие происходит с участием промежуточных хозяев – комаров семейства *Culicidae*. В организме комаров микросетарии развиваются до инвазионной стадии в течение 16-24 дней.

**Эпизоотологические данные.** Животные заражаются сетариозом при нападении на них комаров, в хоботке которых имеются инвазионные личинки гельминта. Сетарии достигают половозрелости в организме лошадей в течение 6 месяцев.

**Патогенез.** Половозрелые сетарии могут вызывать воспалительный процесс на серозной оболочке печени, селезенки и т.д., а при локализации в других органах (особенно в глазу) – ириты, кератиты и как следствие – слепоту. При большом количестве микросетарий в крови отмечаются признаки, свойственные инфекционной анемии. Половозрелые сетарии вызывают хронический воспалительный процесс, характеризующийся разрастанием соединительнотканых ворсинчатых образований на серозной оболочке внутренних органов брюшной полости.

**Клинические признаки.** При низкой интенсивности инвазии сетарий в брюшной полости клинические признаки не проявляются, отмечается хроническое течение болезни. При высокой интенсивности сетариозной инвазии животные худеют, у них повышается температура тела,

появляются колики. В зависимости от локализации паразитов наблюдаются отеки мошонки и дисфункция половых органов у жеребцов. При поражении органов зрения развивается воспалительный процесс, который проявляется отеком век, слезотечением, конъюнктивитом, помутнением роговицы, а при поражении головного мозга – нервными явлениями. Зарегистрированы случаи гибели лошадей от кахексии.

**Патологоанатомические изменения.** При вскрытии трупа наблюдают воспалительный процесс и собственно возбудителей на серозных покровах печени, селезенки, других внутренних органов. Часто на них обнаруживают соли кальция и разрастание соединительной ткани. Может развиваться перитонит. В передней камере глаза находят преимагинальные стадии развития паразитов до 1 см длиной. Чаще поражается один глаз.

**Диагностика.** Прижизненно диагностировать болезнь очень сложно. С целью обнаружения в крови микросетарий проводят гельминтоларвоскопическое исследование по методу Куликова, а также исследуют кожу по методу Гнединой. Значительно легче диагностировать болезнь по клиническим признакам, если паразиты локализируются в органах зрения.

Послеубойная диагностика заключается в выявлении характерных патологоанатомических изменений и возбудителей в местах их локализации.

**Лечение.** Эффективное этиотропное действие на личинок микросетарий оказывают препараты из группы макроциклических лактонов. На половозрелые формы сетарий эти препараты малоэффективны. При сетариизе глаз рекомендуется хирургическое вмешательство.

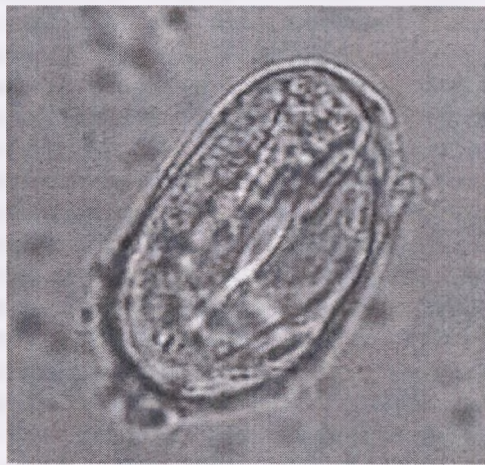**Профилактика.** Профилактика направлена на уничтожение промежуточных хозяев сетарий – комаров. С целью недопущения нападения комаров на животных рекомендуется в пастбищный период обрабатывать репеллентами (оксамат, флуатрин, байфлай пур-он и др.). Рекомендуется также выпасать лошадей на пастбищах, расположенных на определенном расстоянии от водоемов, в которых происходит развитие этих насекомых. Не выпасать жеребят и молодняк в период активности кровососущих насекомых. Необходимо проводить мелиоративные мероприятия, направленные на уничтожение комаров в местах их выплода.

## СТРОНГИЛОИДОЗ

**Стронгилоидоз** – гельминтозная болезнь, вызываемая мелкими нематодами *Strongyloides westeri*, локализующимися как в просвете, так и

подслизистом слое **тонкого** кишечника, характеризующаяся зудом кожи при перкутанном проникновении инвазионных (*филяриевидных*) личинок, диарейным синдромом, замедлением роста и развития, исхуданием и нередко летальным исходом.

**Морфология возбудителя болезни.** Возбудителем стронгилоидоза является нематода *Strongyloides westeri* – очень мелкие, волосовидные, молочно-белого цвета гельминты, величиной – до 6 мм, шириной – 0,008-0,036 мм. Термин «*Strongyloides*», в переводе с греческого – цилиндрический, круглый. В отечественной и зарубежной литературе возбудителя болезни именуют – угрицы. Болезнь вызывается паразитической самкой (*партеногенетической особью*). Это означает, что в паразитическом цикле развития понятие «самец» вообще отсутствует. Ротовое отверстие паразитической самки окружено тремя малыми губами и переходит в удлинённый цилиндрический пищевод. Вульва расположена на расстоянии 1,6-2,0 мм от заднего конца тела. Самка откладывает яйца серого цвета, овальной формы, величиной в длину 40-60 мкм и ширину 25-42 мкм, с очень тонкой однослойной (*однослойной*) оболочкой. К моменту откладки в яйце уже содержится сформированная личинка, расположенная в виде перочинного ножичка (рис. 30).



**Рисунок 30 – Яйцо нематоды *Strongyloides westeri***  
(фото – оригинал © М.П. Синяков, 2018), х 1233

**Цикл развития возбудителя.** Стронгилоидесы паразитируют в просвете и подслизистом слое тонкого кишечника. Развитие происходит по принципу партеногенеза. Паразитические самки откладывают яйца в

просвет тонкого кишечника, которые проходя по кишечному тракту, выделяются во внешнюю среду. Имеют место случаи выделения с фекалиями личинок стронгилоидесов, в результате разрушения яичевой оболочки. Во внешней среде при благоприятных условиях (+10-15°C через 12-24 часа и достаточной влажности) очень быстро вылупливаются рабдитовидные личинки (*неинвазионные*) с характерными морфологическими признаками (игловидные, очень подвижные, равномерной толщины всего тела, двумя расширениями пищевода, следующими друг за другом).

Дальнейшее развитие рабдитовидных личинок зависит от факторов внешней среды, где решающими показателями являются температура и влажность. В связи с чем последующие метаморфозы могут идти двумя путями – прямым и непрямым. Прямой путь развития происходит при благоприятных условиях развития (тепла, влаги), непрямой – при неблагоприятных условиях (низкие и высокие температуры; резкие перепады температур в дневное и ночное время, что отмечается весной и осенью; высушивание).

Прямой путь развития заключается в том, что из рабдитовидных личинок в течение 2-3 суток, после линьки, образуются филляриевидные личинки (инвазионные, т.е. способные заразить лошадей и других однокопытных животных). Филляриевидные личинки величиной 0,6-0,7 мм с длинным и прямым пищеводом без расширений. Заражение происходит двумя путями: алиментарный при заглатывании инвазионных личинок и перкутаный, при проникновении филляриевидных личинок через неповрежденную кожу и дальнейшей миграции к тонкому кишечнику.

При алиментарном пути заражения личинки проникают в капилляры стенки тонкого кишечника, а затем в системный кровоток малого круга кровообращения, то есть проходят через череду органов – печень–сердце–легкие, а затем с мокротой попадают в ротовую полость и заглатываются. Мигрируя по организму, личинки несколько раз линяют. Миграция проходит очень быстро и, попав в кишечник животного, уже на 5-7 дни с момента заражения достигают половозрелой стадии.

При перкутанном заражении личинки проникают через неповрежденную кожу, далее мигрируют в подкожную клетчатку, мышцы, в кровеносные и лимфатические сосуды и заносятся в легочные капилляры. Из капилляров они проникают в мелкие бронхи, попадают в трахею, затем при кашле с мокротой попадают в ротовую полость и заглатываются. В тонком кишечнике животного личинки через 6-8 дней развиваются в партеногенетических самок. Путь миграции личинок при перкутанном проникновении значительно дольше, чем при алиментарном заражении.

К тому же, часть личинок погибает в лимфатических узлах и других органах.

Непрямой путь развития сопровождается формированием во внешней среде (в конюшне, леваде, пастбище и т.д.) из рабдитовидных личинок свободноживущего поколения самцов и самок. Эти особи хорошо адаптированы к существованию в неблагоприятных условиях внешней среды. Там же и происходит спаривание (копуляция) самцов и самок, где в последующем самки откладывают яйца, идентичные по морфометрическим параметрам яйцам паразитических самок. В последующем из яиц вылупливаются рабдитовидные личинки, где определяющим критерием их дальнейшего развития являются температура и влажность (*либо развиваются инвазионные личинки, либо свободноживущие самцы и самки*).

Прямой и непрямой пути развития личинок проходят во внешней среде одновременно, поэтому в фекалиях животных можно выявить разные стадии и формы стронгилоидесов.

Продолжительность паразитирования партеногенетических самок стронгилоидесов в организме лошадей составляет 5-9 месяцев, после чего происходит старение и выделение с фекалиями.

**Эпизоотологические данные.** По результатам многолетнего эпизоотологического мониторинга в коневодческих хозяйствах, частном секторе Республики Беларусь установлено, что стронгилоидоз является широко распространенным гельминтозом кишечного тракта лошадей. В зону риска массового заражения стронгилоидозом попадают жеребята-сосуны (до 6-месячного возраста). В первые две недели жизни жеребят стронгилоидоз протекает как моноинвазия, а затем постепенно происходит заселение желудочно-кишечного тракта другими паразитами (циатостомами, стронгилидами, параскарисами, оксиурисами и др.), где болезнь приобретает ассоциативное течение (полиинвазия). Отмечено, что при антисанитарных условиях содержания стронгилоидоз регистрируется у всех жеребят независимо от сезона года. В течение первых 2-3 месяцев жизни лошадей болезнь протекает более тяжело и с ярко выраженными клиническими признаками. Пик инвазии совпадает с массовыми родами у кобыл (выжеребки), а именно в период с марта по июнь. У молодняка 1-3-летнего возраста и взрослых животных стронгилоидоз регистрируется крайне редко и считается не болезнью, а паразитоносительством.

Способствующими факторами в заражении лошадей стронгилоидозом являются:

- антисанитарное состояние помещений;
- скученное содержание разновозрастных групп;
- выпас животных на прифермской территории.



Имеются сообщения о возможности заражения жеребят-сосунов через молоко матери (*предположительно, личинки стронгилоидесов при миграции проникают в ткани вымени, затем попадают в молочные цистерны и выделяются с молоком*). Это определяет высокую экстенсивность инвазии молодняка в неблагополучных по стронгилоидозу хозяйствах. Способствующими факторами возникновения болезни является скученное содержание разновозрастных групп животных в темных, грязных и влажных помещениях (*конюшнях*). Заражение стронгилоидозом отмечается круглогодично, но пик инвазии регистрируется в теплое время года. При этом жеребята могут заражаться и при копрофагии (*поедании фекалий, где содержатся инвазионные личинки стронгилоидесов*). Копрофагия наблюдается у жеребят и молодняка очень часто, особенно у жеребчиков.

**Устойчивость во внешней среде:** яйца стронгилоидесов, рабдитовидные и филяриевидные личинки, самцы и самки свободноживущих поколений быстро гибнут при высыхании, действии низких ( $-9^{\circ}\text{C}$ ) и высоких температурах ( $+50^{\circ}\text{C}$ ) и выше, а также дезинвазирующих средств. Во влажных фекалиях, подстилке остаются жизнеспособными длительное время (до 2 месяцев).

**Патогенез и иммунитет.** Имеются сообщения о том, что нематода *S. westeri* является малопатогенным гельминтом. Однако, при перкутанном проникновении (*через кожу*) инвазионных личинок происходит покраснение кожи с последующим развитием расчесов и экзем. При миграции по системному кровотоку, а затем в легкие, личинки на своей поверхности заносят патогенную микрофлору, что провоцирует развитие бронхопневмоний, плевритов и т.д. В легких появляются многочисленные геморрагии, с поражением большой поверхности органа. В случаях алиментарного пути заражения развивается энтерит при массовом проникновении в слизистую кишечника личинок. Половозрелые особи так же вызывают воспаление при механическом повреждении слизистой и подслизистого слоя, с последующим отеком и эрозиями эпителия тонкого кишечника. В результате развития энтерита нарушается пищеварение и абсорбция (*поглощение, всасывание*) питательных веществ. Продукты жизнедеятельности стронгилоидесов и поврежденных тканей оказывают общее токсическое воздействие на организм.

Низкая экстенсивность стронгилоидозной инвазии взрослых лошадей свидетельствует о формировании возрастного приобретенного иммунитета.

**Клинические признаки.** Клиническое проявление стронгилоидоза у жеребят-сосунов отмечается при высокой интенсивности инвазии (*при паразитировании несколько десятков тысяч особей*). Жеребята угнетены

ны, быстро худеют, отстают в росте и развитии. Периодически появляются колики, диарея, живот увеличен в объеме, развивается анемичность видимых слизистых оболочек. Преимущественно стронгилоидоз характеризуется хроническим течением.

#### **Патологоанатомический диагноз.**

1. Трупы истощены.
2. Слизистые оболочки анемичные.
3. Массовые точечные кровоизлияния на коже, в подкожной клетчатке, мышцах, легких.
4. Стенка тонкого кишечника отечная, покрыта слизью.
5. Точечные или полосчатые кровоизлияния на слизистой оболочке кишечника (*катаральное воспаление*), эрозии и язвы.

**Диагностика и дифференциальная диагностика.** Прижизненный диагноз устанавливается методами овоскопии (*выявление яиц*) и ларвоскопии (*выявление личинок*) фекалий при соблюдении регламентирующих норм отбора биологического материала (*фекалии отбирают из прямой кишки, либо с поверхности свежевыделенного материала, не загрязненного с полом или подстилкой*). Копроовоскопические исследования проводятся флотационными методами (*Дарлинга, Фюллеборна, Щербовича, Котельникова-Хренова и др.*), эффективность выявления яиц стронгилоидесов которых одинаково высокая. Однако, в теплое время года фекалии нужно исследовать как можно быстрее (*не позднее 3-6 часов после отбора материала*), а осенью, зимой и ранней весной – *не позднее 12-15 часов*. При более продолжительном промежутке времени после отбора биологического материала (*фекалий*) личинки выходят из яйцевых оболочек и их обнаружение возможно при проведении ларвоскопических исследований (*методами Бермана, Щербовича, Поповой и др.*).

Нужно учитывать, что до 2-недельного возраста стронголоидоз протекает в виде моноинвазии, а затем постепенно накапливается ассоциация других паразитозов, среди которых цитостоматидозы, стронгилоидозы, параскариоз, оксиуроз при условии конюшенного содержания, а в пастбищный период – аноплцефалидозом.

**Лечение** как при параскариозной инвазии.

**Профилактика.** Проведение дегельминтизации больных животных и соблюдение общесанитарных мероприятий.

В теплый период года, особенно в период выжеребки кобыл, проводят ежемесячную механическую очистку стойл с последующей их дезинвазией. Для этого применяют 3-5%-ные растворы карболовой кислоты, креолина, лизола, 5%-ный раствор едкого натра, 2-3%-ный раствор формалина, 14%-ный раствор хлорной извести. Стойла и кормушки пе-

ред выжеребкой тщательно очищают, дезинвазируют, белят свежегашеной известью. Новорожденных жеребят с матками в теплый период года как можно раньше переводят на пастбищное содержание.

## АНОПЛОЦЕФАЛИДОЗЫ

*Аноплоцефалидозы* – цестодозная болезнь лошадей, ослов, мулов, других однокопытных животных, вызываемая цестодами (*ленточными червями*) семейства *Anoplocephalidae*, характеризующаяся поражением толстого и тонкого отделов кишечника, проявляющаяся приступами колик, нервными явлениями, диарейным синдромом, исхуданием.

**Морфология возбудителя болезни.** В странах ближнего и дальнего зарубежья аноплоцефалидозная инвазия у однокопытных животных вызывается цестодами 3 видов (*Anoplocephala magna*, *Anoplocephala perfoliata*, *Paranoplocephala mamillana*). У лошадей на территории Беларуси аноплоцефалидоз вызывается паразитированием одного вида цестоды – *Anoplocephala perfoliata*, с поражением **толстого** отдела кишечника (*единственная цестода, локализующаяся в толстом отделе кишечника лошадей*). Имеются сообщения, что цестода *Anoplocephala perfoliata* является самым патогенным видом у однокопытных животных.

Цестода *Anoplocephala perfoliata* локализуется в просвете толстого отдела кишечника – **слепой и ободочной** кишок, прикрепляясь сколексом к слизистой оболочке. Величина – 2,5-7 см, ширина – до 1,5 см. Цестода молочно-белого цвета, внешне по форме и размерам напоминает семена тыквы (рис. 31). В строении цестоды различают невооруженный сколекс (*головка паразита*), шейка (*зона роста члеников*), затем тело или стробила (*совокупность члеников или проглоттид*). На сколексе имеются 4 присоски (*для фиксации к слизистой толстого кишечника*), за которыми располагаются хорошо выраженные ушковидной формы придатки (рис. 32). Стробила цестоды состоит из совокупности члеников – незрелых, гермафродитных и зрелых. Зрелые членики содержат матку с огромным количеством яиц (*несколько сотен тысяч яиц в каждом зрелом членике*).

В просвете тонкого отдела кишечника паразитирует самая крупная цестода *Anoplocephala magna*. Величина тела достигает 50 см и более, ширина – 2,5 см. Сколекс невооруженный с 4 присосками, хорошо развит.

Самая маленькая цестода – *Paranoplocephala mamillana*, величиной 1-4 см, при ширине до 6 мм. Сколекс маленький, без ушковидных придатков. Локализуется в просвете тонкого отдела кишечника.



Рисунок 31 – Локализация цестод *Anoplocephala perfoliata* на слизистой оболочке ободочной кишки (<https://veteriankey.com/cestodes/>)



Рисунок 32 – Головной конец цестоды *Anoplocephala perfoliata* (круглый сколекс с 4 присосками и ушковидными придатками) (<https://www.keywordbasket.com/YW5vcGxvY2VwaGFsYSAgcGVyZm9saWF0YSBIZ2c/>)

**Цикл развития возбудителя.** В цикле развития анолоцефал участвуют промежуточные хозяева – **орибатидные клещи** (*почвенные, панцирные*). Орибатидные клещи очень маленькие – величиной с маковое зерно (рис. 33).



**Рисунок 33 – Орибатидный клещ**  
(<https://animalreader.ru/kakoe-zhivotnoe-samoe-silnoe.html>)

Средой обитания орибатидных клещей является поверхностный пласт почвы, прикорневая часть растений. В сырую погоду клещи могут мигрировать на вегетативную часть растений. Наилучшие условия обитания орибатид в смешанных лесах, увлажненных целинных пастбищах (*многолетних пастбищах*). На окультуренных пастбищах, где каждые 2-3 года проводится перепахивание, популяция орибатид значительно меньше. Количество орибатидных клещей в расчете на 1 м<sup>2</sup> пастбища может составлять несколько десятков тысяч экзemplаров. Однако, в зависимости от природно-климатических условий (*сезона года, температуры, влажности почвы*), количество орибатид на пастбище меняется.

Лошади и другие однокопытные животные, больные анолоцефалидозом, с фекалиями выделяют во внешнюю среду яйца и зрелые членики, заполненные яйцами. Орибатидные клещи, питаясь органическими веществами, заглатывают яйца анолоцефал. В клеще из яйца выходит онкосфера (*личинка с эмбриональными крючьями*), мигрирует через стенку пищеварительной трубки в полость тела клеща, где и достигает инвазионной стадии – личинка **цистицеркоид**. На скорость формирования инвазионной личинки (*цистицеркоида*) оказывает температурный фактор внешней среды: в весенне-летний период при постоянной температуре 16-20°C цистицеркоиды формируются за 2-3 месяца, при температуре 26°C – за 50 дней, а в осенне-зимний период – за 3-4 месяца и более.

Заражение лошадей анолоцефалидами происходит алиментарно при заглатывании с травой орибатидных клещей, в которых находятся

инвазионные личинки (*цистицеркоиды*). Через 1-1,5 месяца в кишечнике развиваются половозрелые паразиты. Срок паразитирования аноплоцефал составляет примерно 3-5 месяцев, после чего происходит их массовое выделение с фекалиями, то есть дестробилиция.

**Эпизоотологические данные.** В коневодческих хозяйствах Республики Беларусь, а также в частном секторе при выпасе животных на многолетних пастбищах проблема аноплоцефалидоза лошадей является очень актуальной. Аноплоцефалидозная инвазия у лошадей регистрируется ежегодно с поражением до 60% поголовья и более с высокой интенсивностью инвазии. Эпизоотологический мониторинг зараженности лошадей аноплоцефалидами и другими кишечными паразитами в различных административных зонах Беларуси проводили с 2002 г. по 2020 г. При обследовании более 3 тысяч проб фекалий и изучении содержимого кишечного тракта после диагностического убоя 145 лошадей на Витебском мясокомбинате отмечен высокий процент зараженности (60%) и высокая интенсивность аноплоцефалидозной инвазии у 1-3-летнего возраста, особенно молодняка, впервые выпасавшихся на прифермской территории и многолетних пастбищах (*эксплуатация пастбищ более 3 лет*). В меньшей степени (40%) регистрируется аноплоцефалидоз у взрослых животных.

Аноплоцефалидоз – болезнь пастбищного периода, при условии выпаса животных на многолетних пастбищах и прифермской территории. По результатам обследования поголовья лошадей установлено, что в Республике Беларусь болезнь вызывается одним видом цестоды – *Anoplocephala perfoliata*. Именно эта цестода наносит наибольший вред здоровью животных и является самой патогенной у лошадей. Зараженность лошадей в отдельных хозяйствах составляет до 100% животных в возрасте до 3 лет с высокой интенсивностью инвазии. У старых животных (старше 15-летнего возраста) также часто регистрируется аноплоцефалидоз.

Имеются сообщения, что во многих странах мира цестода вида *A. magna* паразитирует в основном у жеребят текущего года рождения и очень редко – у лошадей старших возрастов. Заражение лошадей цестодой *A. perfoliata* – в большинстве случаев (85-90%) у лошадей 1-3-летнего возраста, содержащихся на пастбище.

Источником заражения лошадей являются больные животные и носители инвазии, выделяющие во внешнюю среду с фекалиями членики и яйца паразитов. Это происходит после выгона лошадей на пастбище; в каждом административном центре свои сроки с учетом агроклиматических условий местности. Массовое заражение отмечается при раннем выпасе лошадей с появлением первых ростков травы. Именно в этот пе-

риод на поверхности прошлогоднего травостоя концентрируются орибатидные клещи, содержащие инвазионные личинки – цистицеркоиды. Лошади, с жадностью поедая первые зеленые побеги с прошлогодней травой, заглатывают большое количество орибатид и заражаются аноплоцефалидами. При травостое в 15-20 см и солнечной погоде орибатидные клещи концентрируются в прикорневой части растений и не доступны к поеданию животными. Соответственно, выпас животных в более поздние сроки с хорошим травостоем минимизирует вероятность заражения. Поздней осенью происходит аналогичная ситуация, когда после первых заморозков (*октябрь*) опадает трава, орибатиды, находясь на поверхности опавшей растительности, являются доступными к заглатыванию животными с травой. Таким образом, происходит второй пик (*осенний*) массового заражения лошадей аноплоцефалидами. Первые характерные признаки болезни проявляются спустя 1,5-2 месяца после заражения.

Жизнеспособность орибатидных клещей – до 2 лет, а значит, зараженные цистицеркоидами клещи в текущем году являются источником заражения лошадей в следующем пастбищном сезоне, так как они хорошо перезимовывают в глубоких слоях земли наших природно-климатических условий. Яйца аноплоцефал быстро погибают во внешней среде.

**Патогенез.** Зараженность лошадей цестодой вида *Anoplocephala perfoliata* указывает, прежде всего, на наличие патологий в толстом отделе кишечника животного. У лошадей в толстом отделе кишечника происходят основные процессы по перевариванию корма, где под влиянием кишечной микрофлоры толстого кишечника происходит расщепление клетчатки до жирных кислот с выделением газа. Также в толстом кишечнике происходит всасывание воды и электролитов. Следовательно, поражение толстого отдела кишечника аноплоцефалами приводит, прежде всего, к нарушению всасывания воды из просвета кишечника, значительно увеличивая объем фекалий. Общее состояние животных при этом изменяется редко, но отмечается учащение актов дефекации до 20-25 и более, а также могут развиваться тенезмы (*постоянные, режущие, тянущие, жгущие боли в области прямой кишки, без выделения кала*). Слизистая оболочка толстой кишки под воздействием аноплоцефал раздражается, происходит гиперплазия железистых (*бокаловидных*) клеток и повышение их секреции. Поскольку слизистая оболочка толстых кишок имеет только простые общекишечные железы, выделяющие слизь, отмечается обильное выделение слизи с фекальными массами. Дальнейшее развитие воспалительного процесса приводит к повышенной секреции электролитов и развитию секреторной диареи. При дли-

тельном паразитировании за счет выделяемых продуктов жизнедеятельности аноплоцефал, происходит структурное разрушение слизистого, подслизистого и глублежащих слоев стенки толстой кишки в местах их «гнездовой» локализации. Практически у всех зараженных лошадей отмечается локальная фиксация аноплоцефал на границе перехода ободочной кишки в прямую кишку.


**Клинические признаки.** У большинства лошадей заболевание протекает без явных клинических признаков. У жеребят наблюдается диарея, задержка в росте и развитии, они худеют, увеличивается в размерах живот, может повышаться температура тела до 41°C, наблюдаются признаки кишечных коликов (*лошади принимают не естественные позы – вытягивают конечности, поднимают заднюю конечность, принимают позу сидячей собаки и т.д.; беспокоятся, оглядываются на живот, бьют конечностями по животу*). Видимые слизистые оболочки анемичные. На фоне общей интоксикации и обезвоживания организма развиваются нервные явления, отеки конечностей, подгрудка. У животных снижается аппетит. Снижается выносливость и работоспособность лошадей. Имеются сведения о гибели животных.

**Патологоанатомические изменения.** Трупы погибших лошадей истощены. На вскрытии отмечается катарально-геморрагическое воспаление слизистой оболочки кишечника; слизистая при этом набухшая и покрыта слизью. Могут быть случаи инвагинации кишечника, разрыва желудка и перитонита. У взрослых лошадей на слизистой оболочке толстого кишечника обнаруживают некротические язвы и рубцы. Иногда отмечаются случаи разрыва стенки слепой и ободочной кишок с последующим развитием перитонита. В просвете толстого кишечника обнаруживают большое количество цестод (*единичная и гнездовая локализация*) (рис. 34, 35).

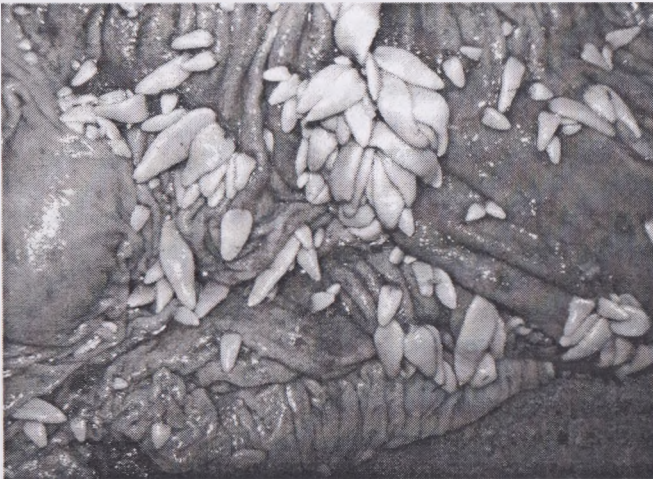**Диагностика и дифференциальная диагностика.** Диагноз на аноплоцефалидоз ставят с учетом эпизоотологических данных, клинических признаков и результатов исследования фекалий флотационными методами на наличие яиц цестод или проведения проглоттидоскопии на наличие члеников или фрагментов цестод. Можно проводить диагностическую дегельминтизацию с последующим обнаружением цестод на поверхности фекалий, либо по результатам последовательных их промываний.

При проведении копроовоскопии нельзя ограничиваться однократным исследованием в случае первичного отрицательного результата обследования лошадей, так как цикличность выделения зрелых члеников цестод в течение суток может происходить неравномерно. При акте дефекации отмечается разрушение целостности стенки члеников цестод и рассеивание яиц в фекалиях.



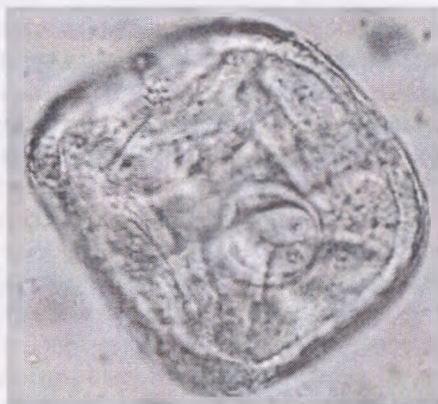

**Рисунок 34 – Гнездная локализация цестод *Anoplocephala perfoliata* на слизистой оболочке толстого отдела кишечника**  
(<https://www.lewdleaks.com/doctors-find-over-700-tapeworms-in-brain-of-man-who-ate-undercooked-pork/>)



**Рисунок 35 – Катарально-геморрагическое воспаление слизистой толстого отдела кишечника при паразитировании цестод *Anoplocephala perfoliata***  
(<https://www.lewdleaks.com/doctors-find-over-700-tapeworms-in-brain-of-man-who-ate-undercooked-pork/>)

Яйца аноплоцефал величиной 80-96 мкм, серого цвета, иногда с желтоватым оттенком. Внутри яйца содержится онкосфера (личинка с эмбриональными крючьями), заключенная в грушевидный аппарат. Яйцевая оболочка толстостенная. При исследовании фекалий флотационными методами происходит деформация яйцевой оболочки, и они становятся подковообразной формы (рис. 36).



**Рисунок 36 – Яйцо цестоды *Anoplocephala perfoliata***  
(фото – оригинал © М.П. Сиянков, 2018), х 755

При проведении прижизненной дифференциальной диагностики необходимо учитывать сочетанное течение других кишечных гельминтозов, которые также имеют широкое распространение в пастбищный период. В случае проведения копроовоскопии следует учитывать морфологические признаки яиц кишечных стронгилят, стронгилоидесов, оксиуридов, параскаридов при ассоциативном течении болезни.

Постановка прижизненного диагноза на аноплоцефалидоз лошадей методом проглоттоскопии фекалий является высокоэффективной в случае массовой дестробиляции, которая отмечается в конце пастбищного периода при смене рациона – перевод на грубые корма (*сено, солома*), особенно кислые (*силос, сенаж*). Следует отметить, что такой способ постановки диагноза является поздним, когда ущерб здоровью животного уже нанесен. Диагностическая дегельминтизация эффективна при постановке раннего диагноза в период преимагинального развития цестод (*спустя месяц после выгона на пастбище*), а также при постановке более позднего диагноза в течение всего пастбищного периода. Для этого животных обрабатывают антигельминтиком, обладающим цестодоцидным действием, после чего в течение первых 2-3 суток отме-

чается выделение с фекалиями фрагментов цестод. Цестоцидным действием обладают препараты бензимидазольного ряда (альбендазол, фенбендазол, альбен и др.), препараты с действующим веществом – празиквантел (празимакс, паста алезан, паста эквалан, паста эквалан дуо и др.).

**Лечение.** При аноплцефалидозной инвазии лошадей применяются препараты бензимидазольного ряда (*альбендазол, фенбендазол, фенбенгран, фенбендавет, альбендадим, альбен, альбамел и многие другие*). Обработки препаратами бензимидазольного ряда проводятся однократно с небольшим количеством концентратов (*предварительно перемешав до однородной массы*) перед утренним кормлением без предварительной голодной диеты в дозе 10-15 мг/кг живой массы тела (по ДВ). Обработки проводятся индивидуально и групповым способом. Лучше обрабатывать индивидуально, с учетом достоверности дозирования препарата и контроля поедания.

Из числа поликомпонентных препаратов, с содержанием празиквантела и ивермектина, применяются – паста алезан, паста эквалан дуо, паста празивек и другие; гелеобразные формы – квэст плюс гель; суспензии – празимакс. В состав компонентов действующих веществ этих препаратов входит празиквантел из расчета 1-1,4 мг/кг живой массы тела по АДВ, обладающий губительным действием на аноплцефал. Препараты выпускаются в шприцах-дозаторах из расчета на лошадь массой 600-700 кг. Обработка проводится индивидуально, путем выдавливания препарата на корень языка, после чего на несколько секунд приподнимают голову животного для исключения удаления препарата. Нужный объем препарата устанавливается перемещением гайки по штоку и фиксацией соответствующей дозы.

Если в пастбищный период соблюдался алгоритм последовательных обработок, то в зимне-стойловый период не требуется проводить дегельминтизации. Частые обработки губительно действуют на микрофлору кишечного тракта, оказывают в определенной степени кратковременное токсическое действие, снижают резистентность организма, особенно у старых животных. Не рекомендуется проводить частые обработки при низкой интенсивности инвазии и отсутствии характерных признаков болезни, особенно у жеребят до 4-6-месячного возраста, жеребых кобыл за 2 недели до родов, старых истощенных и используемых лошадей на тяжелых работах и тренировках.

**Профилактика.** В неблагополучных хозяйствах по аноплцефалидозу рекомендуется проводить в течение пастбищного периода три обработки:

- первая обработка преимагинальная – 20-30 сутки после начала пастбищного периода (обязательно жеребят первого года выпаса и молодняк 2-3 лет);
- вторая обработка в середине пастбищного периода (желательно обработать все поголовье, с соблюдением показаний инструкции по применению);
- третья обработка проводится за 2-3 недели до постановки животных на стойловое содержание.

Навоз от больных животных и в течение первых 3 дней после обработки необходимо складировать для биотермического обеззараживания. Жеребят первого года выпаса и молодняк 2-3-летнего возраста рекомендуется выпасать на одно- и двухлетних окультуренных пастбищах.

## ПРОТОЗООЗЫ

### ПИРОПЛАЗМОЗ

**Пироплазмоз** – остропотекающая протозойная болезнь, характеризующаяся высокой температурой, лихорадкой постоянного типа, угнетением, желтухой, анемией, нарушением работы сердечно-сосудистой и пищеварительной систем, гемоглобинурией и высокой смертностью.

Имеет широкое распространение, зарегистрировано во многих странах мира.

**Морфология возбудителя болезни.** Возбудителем пироплазмоза у лошадей является *Piroplasma caballi* – один из злокачественных эндоглобулярных паразитов, локализующихся в эритроцитах. Характеризуется наличием округлых, амeboподобных, грушевидных форм размером больше радиуса эритроцита. Типичной (диагностической) формой является парная грушевидная, угол расхождения парных грушевидных форм острый. Располагаются в центре эритроцита. Поражается до 10-15% эритроцитов, в каждом из которых может быть от 1 до 4 паразитов, а чаще 1-2. Сохраняется паразит в организме лошади 1-2 года, иногда и более.

**Цикл развития возбудителя.** Специфическими переносчиками возбудителя болезни являются иксодовые клещи – *Dermacentor pictus*, *Hyalomma plumbeum* и др. Паразиты в них сохраняются в нескольких поколениях.

**Эпизоотологические данные.** К пироплазмозу восприимчивы все однокопытные животные (лошадь домашняя, осел, гибридные формы лошадей, лошадь Пржевальского), однако течение болезни зависит от возраста, породы, упитанности, эксплуатации. Легче переносят заболевание молодые животные. Привезенные из других зон, а также чистокровные лошади болеют очень тяжело.

В европейской части СНГ пироплазмоз возникает чаще весной, обычно в мае. Второй пик инвазии может быть в конце августа-сентябре. В зимний период бывают одиночные вспышки болезни при завозе инвазированных клещей с сеном, при содержании лошадей в теплых конюшнях.

Источником заболевания являются больные пироплазмозом лошади, паразитоносители и инвазированные клещи-переносчики.

Для заражения животного достаточно одного инвазированного клеща. При попадании в кровеносное русло возбудитель проникает в эритроциты, разрушает их, что приводит к развитию анемии и гемоглобинурии, нарушению деятельности сердечно-сосудистой и пищевари-

тельной систем и необратимым дистрофическим процессам в паренхиматозных органах.

**Клинические признаки.** Инкубационный период после укуса клеща длится 8-12 дней. Вначале повышается температура тела до 41°C и сохраняется на одном уровне длительное время. Появляется быстрая утомляемость, нарушается аппетит, учащается дыхание, пульс до 80-100 ударов в минуту. Затем через 2-3 дня наблюдается гиперемия слизистых оболочек, затем анемия, желтушность с полосчатыми кровоизлияниями. В этот период могут возникать колики, метеоризм кишечника. Моча приобретает темно-желтый цвет, развивается гемоглобинурия. В крови резко уменьшается количество эритроцитов и гемоглобина. Беременные кобылы, как правило, abortируют. Молодняк 1-2-летнего возраста переболевает легко, в то время как жеребята-сосуны болеют тяжело.

При тяжелом течении болезни смерть может наступить через 5-8 дней. Гибель лошадей доходит до 35-40%.

**Иммунитет.** Переболевшие лошади при отсутствии реинвазии остаются иммунными в течение 1-2 лет, однако иногда вторичное заболевание может быть и в течение 3-4 месяцев.

**Патологоанатомические изменения.** У павших животных отмечается желтушность слизистых оболочек, подкожной клетчатки, соединительной ткани. Селезенка и почки, печень и лимфоузлы резко увеличены в размерах. Легкие отечны, сердце увеличено, мышца дряблая. Под эпикардом и эндокардом обнаруживаются кровоизлияния.

**Диагностика.** Диагноз ставят комплексно, с учетом эпизоотологических данных и клинических признаков. Подтверждается наличие возбудителя нахождением его типичных форм в мазках периферической крови, окрашенных по методу Романовского-Гимза. Посмертно от павших животных берут мазки-отпечатки с паренхиматозных органов с последующей их окраской.

Дифференцируют пироплазмоз от нутталлиоза. Необходимо учитывать возможность одновременного заболевания лошадей пироплазмозом и нутталлиозом, а также лептоспирозом и инфекционной анемией.

**Лечение.** Для этиотропной терапии применяют следующие препараты: ДАЦ (диминацена ацетурат) – назначают внутримышечно в виде 1-7% стерильного изотонического раствора в дозе 3,5 мг/кг живой массы тела. Азидин (беренил, верибен) назначают внутримышечно в виде 7%-ного раствора – 5 мл/100 кг массы животного (3,5 мг/кг). Диамидин (нимидокарб) применяют внутримышечно в виде 10%-ного раствора – 0,002 г/кг массы животного. Некоторые лошади плохо переносят его. В этом случае наблюдается беспокойство, усиленное потоотделение, частая дефекация, недержание мочи. Для снятия этих явлений вводят атро-

пин – 0,001-0,003 г/кг массы животного. Флавакридин (трипафлавин) применяют в расчете 0,003-0,004 г/кг массы животного в виде 1%-ного раствора на дистиллированной воде или в 0,85%-ном растворе натрия хлорида. Раствор можно стерилизовать кипячением в течение 30 мин. Трипансинь (трипановая синь) – темно-синий порошок с металлическим блеском, гигроскопический. В воде растворяется (1:66) с образованием коллоидного раствора сине-фиолетового цвета. Вводят препарат внутривенно - 0,05 г/кг массы в виде 1%-ного раствора на 0,3-0,4%-ном растворе натрия хлорида. После введения у животных может наблюдаться беспокойство, манежные движения, одышка.

Для предупреждения таких явлений рекомендуется вводить раствор, подогретый до 30-37°C. Слабым животным лечебную дозу вводят в два приема с интервалом 12-24 ч.

В качестве патогенетических и симптоматических средств рекомендуются 20%-ное камфорное масло по 2-3 мл подкожно через 6-8 ч, 10%-ный раствор кальция хлорида внутривенно – 100-200 мл, глюкозы, кофеина или сульфокамфокаина и др., больным животным рекомендуют проводить глубокие клизмы – 10-15 л.

**Профилактика.** Не следует выпасать животных на пастбищах с биотопами клещей-переносчиков. Лошадям перед сезоном нападения клещей в лечебной дозе внутривенно вводят трипансинь, что предотвращает заражение животных на срок до 3 недель. Другие препараты быстро выводятся из организма животных, и необходимо повторять их введение через 12-15 дней.

Большое значение имеет проведение мелиоративных работ, разработка культурных пастбищ. Привезенных в хозяйство лошадей необходимо исследовать на паразитоносительство и при положительном результате лечить.

При массовом нападении иксодовых клещей животных обрабатывают инсектицидами через 6-10 дней.

После выздоровления лошадей содержат в прохладных помещениях, к работе допускают только через каждые 2-3 дня.

### НУТТАЛЛИОЗ (НИКОЛЛИОЗ)

**Нутталлиоз (николлиоз)** – пироплазмидозная болезнь, вызываемая простейшими *Nuttallia (Nicollia) equi*, характеризующаяся повышением температуры тела, ухудшением общего состояния, анемией, желтушностью слизистых оболочек, нарушением деятельности сердечно-сосудистой и пищеварительной систем.

Нутталлиоз имеет широкое распространение во многих странах мира, особенно в регионах с жарким климатом. Могут болеть лошади, ослы, мулы и зебры.

**Морфология возбудителя болезни.** Возбудитель нутталлиоза имеет круглую, грушеобразную, кольцеобразную формы. Характерной является форма мальтийского креста – 4 грушеобразные особи, соединенные между собой тонкими концами тел. По величине нутталлии могут быть больше радиуса эритроцита, либо равны или меньше. В одном эритроците могут находиться 1-10 паразитов, иногда их находят в плазме крови. Пораженность эритроцитов составляет от 1-2% до 60% и более. Для нутталлии характерным является длительность паразитоносительства. Так, по данным И.В. Абрамова, в организме переболевшей лошади нутталлии сохраняются до 18 лет, однако в клещах-переносчиках они живут только одно поколение.

**Цикл развития возбудителя.** Вспышки заболевания объясняются сезонной активностью переносчиков, которыми являются иксодовые клещи родов *Hyalomma* (*H. plumbeum*, *H. scupense*), *Dermacentor* (*D. marginatus*, *D. pictus* и др.), *Rhipicephalus* (*Rh. turanicus*, *Rh. bursa*). Заболевание регистрируется в основном весной и летом, однако у отдельных животных оно может быть в стойловый период, при заносе клещей с сеном в конюшню.

**Клинические признаки.** Нутталлиоз протекает остро, подостро и хронически. Инкубационный период болезни длится 1-3 недели.

Острое течение характеризуется повышением температуры тела до 41-41,5°C, с лихорадкой ремитирующего типа, ухудшением аппетита, снижением работоспособности, учащением пульса и дыхания. На 3-4-й день болезни появляется желтушность слизистых оболочек, на них могут появляться пятнистые и точечные кровоизлияния. Может наблюдаться гемоглобинурия. После переболевания животные остаются длительное время паразитоносителями.

При подостром течении клинические признаки менее выявлены. Температура увеличивается до 40-41,5°C, лихорадка непостоянного типа. Аппетит нарушается незначительно, отмечается желтушность слизистых оболочек. Продолжается болезнь около месяца и обычно заканчивается выздоровлением, однако при эксплуатации животных во время болезни она может обостряться и даже привести к летальному исходу.

Хроническое течение нутталлиоза может продолжаться до 3 месяцев, смертность невысокая. По мнению И.В. Абрамова, описанные в литературе случаи тяжелого хронического течения нутталлиоза с большим процентом летальных исходов не соответствуют действительности. Ав-



тор считает, что это были или смешанные инвазии, или обострение было по причине заболевания другими болезнями.

**Патологоанатомические изменения.** При вскрытии трупов животных обнаруживают желтушность слизистых оболочек и серозных покровов, подкожной клетчатки, мышц, кровоизлияния под эпи- и эндocardом, отек легких, увеличение селезенки, лимфоузлов, почек. Содержимое мочевого пузыря окрашено в красный цвет.

**Диагностика.** Учитывают эпизоотологические данные, клинические признаки и подтверждают микроскопическим исследованием мазков крови (из уха, венчика, сердца, капилляров внутренних органов), окрашенных по Романовскому-Гимзе.

Можно использовать разработанный в ВИЭВ метод серологической диагностики – РДСК с нутталлиозным антигеном.

**Лечение.** Больных животных освобождают от работы. Исключают из рациона концентрированные корма. Одновременно со специфическим препаратом применяют симптоматическое и патогенетическое лечение.

Рекомендуется применять сульфантрол – белый кристаллический порошок, хорошо растворимый в воде (стерилизуют текучим паром или кратковременным нагреванием в водяной бане – 15 мин.). Назначают препарат с лечебной целью в дозе 0,005-0,01 г/кг массы внутривенно в виде 4%-ного раствора на дистиллированной воде или изотоническом растворе натрия хлорида.

При смешанной инвазии (пироплазмоз и нутталлиоз) Б.А. Тимофеев, И.Г. Карпенко рекомендуют применять смесь растворов трипансини и сульфантрола. С этой целью готовят отдельно 1%-ный раствор трипансини (100 мл) и 4%-ный раствор сульфантрола (100 мл), остужают до 20-25°C, фильтруют через гигроскопическую вату и стерилизуют текучим паром 15-20 мин. Смесь растворов применяют с лечебной и профилактической целью: 100-150 мл – лошадям массой до 300 кг, 150-200 мл – массой 400 кг. Кроме вышеприведенных средств, можно использовать лекарственные препараты, рекомендуемые при пироплазмозе.

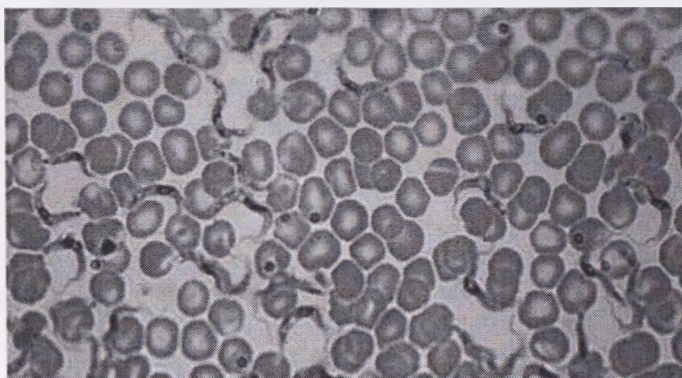
**Профилактика.** Профилактические мероприятия при нутталлиозе такие же, как и при пироплазмозе.

## СЛУЧНАЯ БОЛЕЗНЬ ЛОШАДЕЙ (*подседал, дурина*)

**Случная болезнь** (*син. дурина, подседал*) – болезнь однокопытных, характеризующаяся хроническим течением, абортами, отеками вымени, препуция, мошонки, парезами лицевого и крестцового нервов, истощением животных.

Случайная болезнь широко распространена во многих странах Азии, Африки, Европы, Америки и в ряде регионов СНГ.

**Морфология возбудителя болезни.** Возбудитель болезни *Trypanosoma equiperdum*, относящаяся к семейству *Trypanosomidae*. Имеет буравовидное тело (трипан – бурав, soma – тело) с заостренными концами. Величина – 22-28 мкм, ширина – 1,4-2,6 мкм. Тело покрыто пелликулой и состоит из ядра, цитоплазмы, кинетопласта и жгутика, который окаймляет ундулирующую мембрану и заканчивается свободно. Движение трипаносомы осуществляется с помощью жгутика. Локализуется она в капиллярах слизистой оболочки половых органов (рис. 37). Восприимчивы только однокопытные, лабораторные животные и собаки заражаются в исключительных случаях.



**Рисунок 37 – Трипаносомы в мазке крови**  
(<https://en.ppt-online.org/611043>)

**Эпизоотологические данные.** В естественных условиях заражение происходит во время случки и при искусственном осеменении спермой, содержащей возбудителя. Возможно заражение жеребят, которые облизывают пораженные органы кобылы, или даже с молоком. Не исключено заражение через предметы ухода и различные инструменты (влагищное зеркало, искусственная вагина, мочевого катетер и др.).

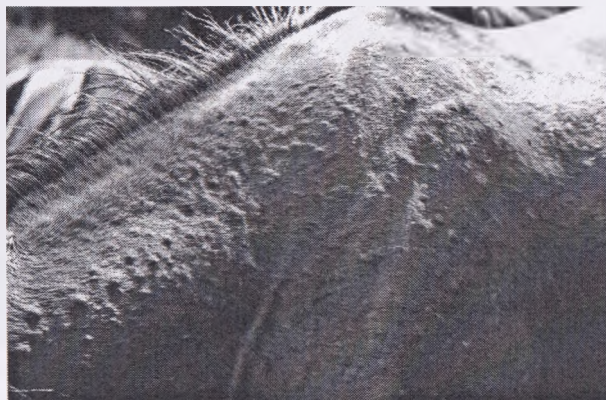Болезнь протекает в виде спорадических случаев или как энзоотия. Встречается в любое время года.

**Патогенез.** Размножение трипаносом происходит в слизистой оболочке половых органов, в крови их обнаруживают очень редко. Паразиты вырабатывают токсин (трипанотоксин), который вызывает поражение нервной системы, в результате чего и наблюдаются соответствующие клинические признаки – парезы и параличи. Не исключена и имму-

нопатологическая природа многих нарушений в центральной и периферической нервной системе, в том числе и демиелинизация нервного волокна. В критических случаях преобладают явления хронического васкулита и тяжелые формы менингоэнцефалита при малой паразитоемии, что подтверждает не прямое токсическое воздействие на ткань, а развившуюся реакцию антиген-антитела.

**Клинические признаки.** Инкубационный период – от 3-4 недель до 2-3 месяцев. Развитие болезни в определенной последовательности развивается в 3 периода.

*В 1-й период* у жеребцов появляется отек препуция, мошонки и полового члена, у кобыл – отек половых органов, вымени, живота. Места отека холодные и безболезненные. Затем на коже и слизистых оболочках половых органов появляются узелки, язвочки (рис. 38).

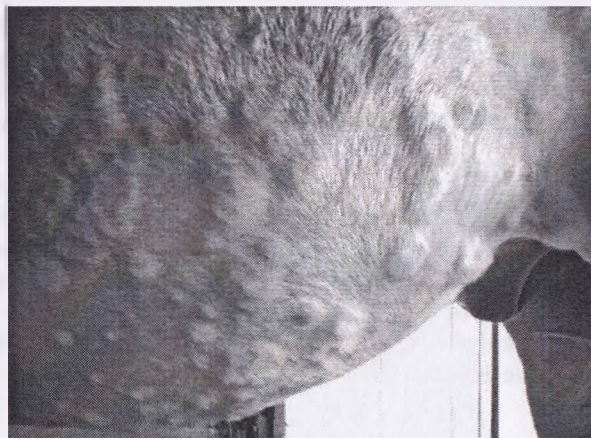

**Рисунок 38 – Клиническое проявление случной болезни лошадей – образование узелков и язвочек на коже**

(<https://practicalhorsemanmag.com/health-archive/managing-equine-allergies-53129>)

На месте заживления последних образуются беспигментные пятна (депигментация), особенно это заметно на вульве у кобыл. Однако депигментация может наблюдаться и при других болезнях, иногда может отсутствовать при случной болезни, т.е. этот признак является характерным, но не специфическим. Отмечается гиперемия слизистых оболочек половых органов, слизистое истечение из них. Частое и болезненное мочеиспускание, у жеребцов – частая эрекция полового члена, у кобыл ложное состояние половой охоты. Общее состояние заметно не нарушается, удовлетворительное, кратковременно повышена температура тела.

Во 2-й период – поражение нервной системы, поражение кожи: сыпь и талерные бляшки 4х20 см в диаметре – это отеки кольцевой, овальной формы (рис. 39). Появляются они внезапно, количество их от 1 до 200. Они быстро исчезают и вновь появляются. Иногда сохраняются месяцами. Располагаются на боках, на крупе и реже на других участках, особенно часто появляются у породистых лошадей.



**Рисунок 39 – Клиническое проявление при случной болезни лошадей: образование талерных бляшек на коже**  
(<https://dachamechty.ru/loshadi/sluchnaya-bolezn.html>)

У некоторых лошадей иногда повышена чувствительность кожи, расчесы, кусают пораженные участки. Иногда катар бронхов, сухой кашель, конъюнктивит, кератит, повышение температуры тела. У кобыл во 2-й половине беременности аборт.

В 3-й период – истощение, атрофия мышц крупа, параличи, парезы. Наблюдается односторонний паралич лицевого нерва – свисает одно ухо, искривляются губы. Парезы языка, глотки – с трудом принимают корм. При поражении спинного мозга лошадь хромает на одну или обе, чаще задние, конечности. Животное необычно передвигает конечности, становится на зацеп и как бы приседает, спотыкается. Животные больше лежат, с трудом встают и через некоторое время погибают. Болезнь протекает хронически (1-2 года), 30%-50% лошадей погибают. У высокопородистых лошадей случная болезнь протекает остро.

**Диагностика.** Диагноз ставят комплексно (учитывают анамнестические данные, клинические признаки, патизменения, результаты микроскопии соскобов с пораженных участков слизистой оболочки и пунк-

тат (сукровица) с краев талерных блюшек. Соскобы делают уретральной ложкой, краем предметного стекла. Исследование проводят методом раздавленной капли мазков, окрашенных по Романовскому-Гимзе.

**Лечение.** Во всем мире проводят убой больных животных.

Высокоценным животным внутривенно вводят 10% раствор на изотоническом растворе наганина в дозе 15 мг/кг, двукратно (с интервалом 1-1,5 мес.). Также используют азидин, диамидин, ДАЦ. Чтобы не было пододерматитов, не увеличивались отеки, нужно за 1-2 дня до лечения и в течение 7-10 дней после лечения выводить животных на прогулки. В 10, 11 и 12 месяцев проводят 3-кратное обследование животных всеми методами, и если получена отрицательная реакция, то животные считаются здоровыми.

**Профилактика.** В неблагополучных по случной болезни хозяйствах необходимо проводить только искусственное осеменение кобыл семенем от здоровых жеребцов. Проводят клиническое обследование лошадей перед случкой. Дважды в год проводят серологическое обследование жеребцов, с профилактической целью всех жеребцов, идущих в случку (в неблагополучных хозяйствах), обрабатывают наганином в дозе 10-15 мг/кг с повторением через 1,5 мес.

## ЭЙМЕРИОЗ

**Эймериоз** – инвазионная болезнь, вызываемая простейшими одноклеточными организмами, локализующимися в эпителиальных клетках кишечника, сопровождающаяся кишечным кровотечением, воспалительными явлениями пораженных участков кишечника, интоксикацией, снижением защитных сил организма, ухудшением экстерьерных и фенотипических качеств, проявляющимся диарейным синдромом, исхуданием, снижением работоспособности и выносливости.

**Морфология возбудителя болезни.** При морфометрическом исследовании установлено, что ооцисты *Eimeria leuckarti* имеют схожие морфологические параметры в описании, рисунках, фотографиях, приведенных в зарубежных источниках. Ооцисты преимущественно овоидной или эллипсоидной формы, несколько сужаются в передней части, размером 63-85 x 46-60 мкм. Стенка ооцист состоит из толстого наружного (шероховатого снаружи) и тонкого внутреннего (гладкого) слоев (соотношение толщины слоев 6:1). Хорошо выраженное микропиле (*от греч. micros – маленький и pyle – вход*) находится на суженном полюсе ооцисты. Морфологически представляет собой участок тонкой внутренней оболочки и тонкий мостик, соединяющий прерывающуюся в этом

месте наружную толстую оболочку. На противоположном от микропиле полюсе на внутренней поверхности скорлупы имеется характерная ямка в диаметре 5-6 мкм и глубиной 2-3 мкм. Ямка присутствует у всех выявленных ооцист, тем самым являясь постоянной структурой, имеющей значение видового таксономического признака. К микропиле с внутренней стороны прилегает округлое тело мелкозернистой структуры диаметром 3-5 мкм. Зародышевая масса (зигота) мелкозернистая, гомогенная, овальной формы, занимает почти все внутреннее пространство ооцисты, оставляя свободным незначительную его часть у полюсов. Цвет ооцист темно-коричневый (рис. 40).



**Рисунок 40 – Ооциста эймерий (*Eimeria leuckarti*)**  
(фото – оригинал © М.П. Синяков, 2018)

Морфометрические параметры ооцист соответствовали таковой описанной в литературе, за исключением описанного нами округлого тела, находящегося внутри ооцисты рядом с микропиле, которое в литературе не указано (Крылов М.В., 1996).

**Цикл развития возбудителя.** Этапы развития возбудителя *E. leuckarti* проходят по схеме всех эймерий, то есть последовательным чередованием стадий развития – мерогония (*шизогония*), гаметогония, спорогония. Мерогония – множественное бесполое размножение с образованием меронтов (*шизонтов*), протекающее в организме животного, а именно в эпителиальных клетках кишечника. Гаметогония – множественное половое размножение с образованием зиготы (*оплодотворенная*

яйцеклетка), протекающее в эпителиальных клетках кишечника животного. Спорогония (*споруляция*) – бесполое развитие во внешней среде с образованием спорозоитов. Имеется много сведений о развитии эймерий других сельскохозяйственных животных (крупного рогатого скота, свиней, овец, коз, кроликов и т.д.), а исследования по эндогенному развитию паразита *E. leuckarti* не проводились. Согласно литературным данным известно, что период экзогенного развития (спорогония) по сравнению с другими видами более длительный и составляет 2-3 недели при температуре 20-25°C. Однако, в нашем случае время споруляции при культивировании в термостате (температура 27°C) составило 2 месяца. После двух недель культивирования отмечались небольшие морфологические изменения, затрагивающие внутреннее содержимое ооцисты (зиготы), где ее содержимое приобретает компактное очертание и правильную сферическую форму с ровным контуром. Заметно увеличивается объем свободного пространства в полости ооцисты. Цитоплазма зиготы приобретает крупнозернистую структуру. Спустя месяц культивирования внутреннее содержимое ооцисты представляет собой крупногранулярную массу, которая заполняет весь объем ооцисты. И только спустя два месяца культивирования ооцисты достигли инвазионной стадии, то есть содержащие 4 спорозисты с двумя спорозоитами в каждой. Такие же результаты культивирования ооцист *E. leuckarti* отмечены при исследовании в Российской Федерации.

**Патогенез.** При эймериозе лошадей развитие патологического процесса начинается из проникновения спорозоитов в эпителиальные клетки, что сопровождается повреждением эпителия тонкого кишечника. Достоверно установлено, что с одной ооцисты в результате мерогонии (процесс бесполого развития эймерий в эпителиальных клетках) может образовываться свыше миллиона мерозоитов. В результате чего в организме больной лошади каждые сутки погибает более 500 миллионов эпителиальных клеток тонкого кишечника. Кроме того, одновременно происходит разрушение кровеносных сосудов, нервных клеток, эпителия пищеварительных клеток, что приводит к кровоизлияниям, кровотечениям, отеку стенки кишок, нарушению пристеночного пищеварения и всасывания питательных веществ. В последующем происходит десквамация (*шелушение, отслаивание*) эпителия. На мертвом белковом субстрате интенсивно размножается гнилостная микрофлора, что еще больше усугубляет воспалительные процессы в кишечнике с нарушением всасывательной, моторной функции и в конечном итоге развитию диареи. Выпотевание экссудата в просвет кишечника, а также затрудненное всасывание жидкости и диарея ведут к потере организмом более 10% воды, что в конечном итоге может привести к гибели животного.

Как следствие, дегидратация (*обезвоживание*) приводит к сгущению и повышению вязкости крови, что у лошадей проявляется тахикардией и усилением сердечного толчка. При остром течении заболевания уменьшается содержания гемоглобина, количества эритроцитов, что способствует развитию анемии и изменению белкового состава крови. Снижение активности фосфатаз тонкого кишечника нарушает процесс всасывания аминокислот, что ведет к задержке роста и развития жеребят. Продукты жизнедеятельности эймерий и их токсины всасываются в кровь и вызывают развитие патологических процессов в центральной нервной системе, вызывая угнетение животных, вплоть до коматозного состояния, тремора (дрожание) мышц и как следствие – паралич конечностей. Таким образом, эймерии вызывают глубокие нарушения в организме в целом, а не только в тонком кишечнике, где локализуются.

**Эпизоотологические данные.** К эймериозу более восприимчивы жеребята и молодняк до 3-летнего возраста. Заболевание чаще регистрируется осенью во время перевода на стойловое содержание. Основным источником инвазии являются больные и переболевшие животные (эймерионосители), выделяющие с фекалиями ооцисты. Факторами передачи инвазии являются загрязненные ооцистами кормушки, корм, вода, подстилка, инвентарь по уходу за лошадьми. Механическими переносчиками эймерий могут быть обслуживающий персонал, мышевидные грызуны, синантропные птицы, насекомые. Вспышки эймериоза могут возникать при стрессовых ситуациях (смена рациона, перегруппировка, транспортировка, скученное содержание и т.д.). Ооцисты эймерий очень устойчивы во внешней среде, однако в течение 5-7 суток погибают при высыхании и действии прямых лучей солнца. Заболевание протекает тяжелее при одновременном поражении лошадей кишечными гельминтами и возбудителями желудочно-кишечных инфекций.

Во всем мире у лошадей и других однокопытных животных эймериоз вызывается единственным достоверно известным видом *Eimeria leuckarti* (Flesch, 1883) Reichenow, 1940 (син. *Globidium leuckarti*). В научных публикациях описаны случаи обнаружения данного вида паразита лошадей во многих странах ближнего и дальнего зарубежья, среди которых Российская Федерация, Украина, Германия, США и др. Впервые на территории Беларуси возбудитель зарегистрирован в 2008 г. Анализируя литературные данные, можно с уверенностью отметить, что простейшие *E. leuckarti* имеют глобальный ареал распространения, но при этом, считаются редкими паразитами с локально-очаговым распространением и низкой интенсивностью инвазии. В то же время имеются описания случаев зараженности жеребят в Германии с поражением



64,9% поголовья, а в США – 41,6%. При этом, зараженность жеребят и ввозрасте до года в разы выше, чем взрослых лошадей.

Относительно патогенной роли *E. leuckarti* литературные данные очень разноречивы. Большая часть исследователей склоняются к мнению, что для жеребят этот вид эймерий вовсе не патогенный или является слабо патогенным. В то же время имеются сообщения о случаях клинического проявления эймериоза лошадей и даже летального исхода.

Впервые в 2008 г. (*М. П. Синяков, В. М. Мироненко*) зарегистрирован случай эймериоза у лошади 3-летнего возраста, а затем в хозяйстве спортивного коневодства – у 9 жеребят 6-10-месячного возраста. Зараженность по республике составила 0,3%.

В настоящее время эймериоз лошадей регистрируется во многих хозяйствах Беларуси у разновозрастных групп с поражением большого поголовья.

**Диагностика и дифференциальная диагностика.** Диагноз ставят комплексно. Для проведения *прижизненной диагностики* эймериоза исследуют свежие фекалии стандартизированными флотационными методами, где плотность флотационной жидкости должна превышать 1,2 г/см<sup>3</sup>, так как ооцисты *E. leuckarti* имеют более высокий удельный вес и не всплывают на поверхность жидкости (*в стандартизированных методах по Дарлингу и Фюллеборну применяется насыщенный раствор поваренной соли с плотностью 1,18–1,20 г/см<sup>3</sup>*). При проведении исследования фекалий с плотностью 1,3 г/см<sup>3</sup> и выше (*насыщенный раствор аммиачной селитры и натрия тиосульфата*) получены положительные результаты по выявлению этих паразитов.

При использовании лабораторных методов исследования проб фекалий необходимо учитывать морфологические признаки других выявляемых компонентов паразитоценоза, где близкое сходство отмечается с яйцами возбудителя параскариоза. Яйца параскарисов также темно-коричневого цвета, величиной 90-100 мкм, округлой формы.

Дифференциация от других компонентов паразитоценоза кишечного тракта не вызывает сложностей: яйца стронгилят кишечного тракта, стронгилоидесов, оксиурисов и аноплоцефал *серого цвета* со своими таксономическими признаками, что является основополагающим при дифференциации.

**Лечение.** Во всем мире исследования направлены на изыскание эффективных, дешевых, экологически чистых, безвредных для животных и удобных для использования средств борьбы с инвазионными болезнями животных. Нужно признать тот факт, что не все предлагаемые противопаразитарные препараты обладают 100% терапевтическим эф-

фектом. В связи с чем постоянно ведется поиск новых высокоэффективных препаратов с широким спектром действия, которые могли бы удовлетворять запросы производства.

Сведений о практическом применении эймериостатиков лошадям в литературе нет. В инструкциях по применению противоэймериозных средств не указана схема обработки лошадей. Однако, при применении лошадям отечественного препарата «Торукок 5%» отмечен хороший терапевтический эффект и отсутствие отрицательного влияния на общее клиническое состояние животных.

Препарат суспензия «Торукок 5%» представляет собой густую непрозрачную, слегка расслаивающуюся жидкость белого цвета. В 1 мл препарата содержится 50 мг толтразурила и наполнитель. Препарат выпускается в полимерной таре по 100, 200, 500 и 1000 мл. Механизм действия препарата «Торукок 5%» заключается в нарушении процессов фосфорилирования и переноса энергетического обмена, в результате чего наступает гибель паразита. Препарат не препятствует формированию иммунитета при эймериозе. Лошадям препарат задавали внутрь в дозе 1 мл/2,5 (0,02 г/кг по АДВ) кг живой массы тела двукратно с интервалом сутки. При применении данного препарата в организме лошадей происходят изменения гематологических и биохимических показателей крови, что выражается в снижении содержания эозинофилов, увеличении гемоглобина, альбуминов,  $\gamma$  – глобулинов, снижении  $\alpha$  - и  $\beta$  - глобулинов, увеличении альбумин-глобулинового соотношения, повышении активности аминотрансфераз. При этом гематологические и биохимические показатели крови приближены к таковым у здоровых животных.

**Профилактика.** Проведение профилактических мероприятий при эймериозе лошадей приравнивается с общепринятыми мерами, проводимыми при эймериозе других сельскохозяйственных животных.

Выпасать лошадей, особенно восприимчивый к эймериозу молодняк, необходимо на сухих, возвышенных, улучшенных пастбищах. Избегать для выпаса заболоченных и низинных участков пастбищ.

Не рекомендуется также поить лошадей из луж, прудов, канав и других стоячих водоемов, кормить их с пола. Подходы к источникам воды должны быть оборудованы специальными площадками с твердым покрытием. Непременным условием является соблюдение на коневфермах санитарных норм, поддержание в чистоте поилок, кормушек, инвентаря, предметов ухода за животными, дворов и выгульных площадок, а также территории вблизи ферм.

При обнаружении эймериозной инвазии с высокой интенсивностью следует выделять животных в отдельные группы, улучшить им условия содержания, кормления и проводить лечение индивидуально торукок-

сом 5% в дозе 1 мл/2,5 кг живой массы тела (0,02 г/кг по АДВ) двукратно с интервалом сутки. Эффективность обработки проверяют копроскопически (*исследованием фекалий*) на 10-30-е сутки. В период обработки лошадей используют только на легкой работе, суточную норму концентратов сокращают вдвое.

После обработок животных конюшни, выгульные площадки подвергают механической очистке от навоза с последующей дезинвазией. Для дезинвазии помещений рекомендуется использовать горячие растворы (*температура рабочего раствора – не менее 70 °С*) фармайода 2%, однопроцентный раствор НВ-1 (по фармальдегиду), 4% раствор формалина, 3% раствор хлорной извести, 3% раствор однохлористого йода, 7% раствор аммиака, 2-5% раствор гидроксида натрия, а также можно обрабатывать обычной водой, нагретой до кипения или огнеметами с соблюдением всех норм пожарной безопасности. Навоз обеззараживают биотермическим способом.

На прошлогодних местах выпаса жеребят и молодняк до года выпасать не рекомендуется. При проведении массовых лечебно-профилактических обработок препарат «Торукокс 5%» нужно предварительно испытывать на небольшой группе животных (3-5 голов).

## АРАХНОЗЫ

### САРКОПТОЗ

(зудневая чесотка)

**Саркоптоз** – инвазионная болезнь многих видов животных, характеризующаяся воспалением кожи, сопровождающаяся зудом, образованием чешуек и струпов, выпадением волос и беспокойством животных.

**Морфология возбудителя болезни.** Возбудителями болезни являются чесоточные клещи *Sarcoptes equi*, относящиеся к отряду *Acariformes* семейства *Sarcoptidae*.

Они имеют округлую форму, короткие конечности с колокольчико-видными присосками на длинных несегментированных стерженьках на первой и второй парах у самок и на первой, второй и четвертой парах – у самцов. Размер клещей – 0,3-0,5 мм (рис. 41).

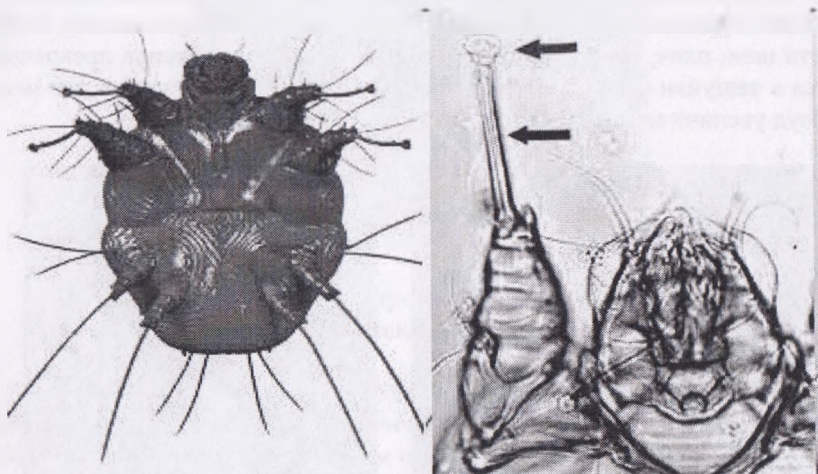


Рисунок 41 – Клещ рода *Sarcoptes*

(<http://anlami-nedir.com/uyuz-bocegi/uyuz-bocegi-foto-galeri-9179-4>)

**Цикл развития возбудителя.** Самки клещей, паразитирующие в глубоких слоях рогового слоя кожи, откладывают яйца. Через 2-3 дня в них развиваются личинки, имеющие три пары конечностей. Через 3-4 дня они линяют, превращаются в протонимф, затем – в телеонимф с 4 парами конечностей. Во взрослых клещей они превращаются через 4-7 дней. Продолжительность их жизни – 45-56 дней. За это время самки откладывают в ходах до 50 яиц. Копуляция самок осуществляется в

стадии телеонимфы. Полный цикл развития заканчивается за 15-20 дней.

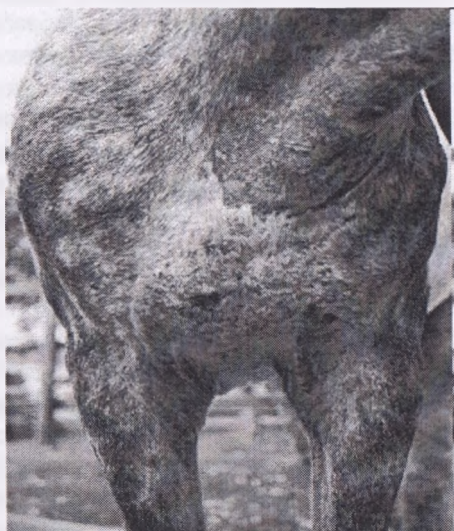**Эпизоотологические данные.** Болезнь распространена повсеместно. Заражение происходит при непосредственном контакте животных, а также через различные предметы ухода при попадании на кожу самок или телеонимф. На теле неспецифического хозяина возбудитель вызывает так называемую псевдочесотку, характеризующуюся временным покраснением кожи, незначительным зудом. Однако эти явления проходят в течение 12-15 дней, так как здесь клещи не находят благоприятных условий для своего развития, не размножаются и быстро погибают. Не размножаются клещи и во внешней среде, где они быстро теряют жизнеспособность (в течение двух недель), а при температуре минус 10°C погибают через 20-24 ч. Прямые солнечные лучи губительно действуют на них в течение 3-8 ч. При 80-100°C погибают через несколько минут.

**Клинические признаки.** Признаки болезни проявляются через 15-20 дней после заражения в виде папул и везикул (чаще на голове, в области шеи, плеч, груди, конечностей и т.д.), которые быстро превращаются в чешуйки (рис. 42). Лошади сильно беспокоятся и чешут эти места, зуд увеличивается в ночное время.



**Рисунок 42 – Клиническое проявление саркоптозной инвазии: поражение кожи в области головы, шеи, подгрудка**  
(<http://uahorses.com/Forum/index.php?action=profile;area=showposts;u=12458>)

Если не лечить животных, зудневые клещи распространяются на бока, нижнюю часть живота, болезнь принимает генерализованный характер (рис. 43). На месте чешуек образуется отрубевидный налет, выпадают или склеиваются волосы. Кожа становится сухой, теряет эластичность, появляются трещины. При больших поражениях больные лошади теряют аппетит, сильно худеют.



**Рисунок 43 – Клиническое проявление саркоптозной инвазии: генерализованное поражение кожи в области подгрудка**

**Диагностика.** Диагноз ставят по характерным клиническим признакам и уточняют микроскопическим исследованием глубоких соскобов кожи. Соскобы берут острым скальпелем на границе здоровой и пораженной кожи.

Соскобы исследуют одним из витальных или мортальных методов диагностики. Отобранный материал помещают в бактериологические чашки или на часовое стекло, заливают 10%-ным раствором едкого натрия или едкого калия на 15-20 минут для размягчения и растворения корочек, после чего несколько капель жидкости с кусочками переносят на предметное стекло, размельчают препаровальными иглами, накрывают покровным стеклом и исследуют под микроскопом. Вместо едкой щелочи можно применять керосин.

**Лечение.** Перед применением специфических средств защиты (акарицидов) с кожи удаляют корочки, размягчив их, и моют ее водой с

мылом. Если на коже есть гнойнички, их нужно обработать антибактериальными препаратами. При небольших поражениях кожи применяют авермектиновую мазь 0,05%. Втирают ее в пораженные места 2-3 раза с интервалом между обработками в 5-7 дней.

Для лечения жеребят можно использовать акарицидные растворы и эмульсии путем нанесения их на кожный покров путем опрыскивания. Для этого используют эмульсии бутокса 0,005%, дециса – 0,005%, не-оцидола 0,005%, циперметрина – 0,025% и др., обработку повторяют через 7-10 дней. Дерматозоль наносят на кожу из расчета 60-80 г на животное. Применяют авермектиновую пасту 1%, эквисект пасту, аверсектиновую пасту 2%, пасту эквалан и др. Можно использовать препараты для инъекции – фармацин (аверсект-2), ивермектин 1%, ивермек, новомек, ивомек, дектомакс подкожно или внутримышечно в дозе 1 мл/50 кг массы тела двукратно с интервалом 10 суток с соблюдением правил асептики.

**Профилактика.** Необходимо исключать контакт здоровых животных с больными или подозреваемыми в заболевании.

При возникновении в хозяйстве саркоптоза проводят поголовный осмотр всех животных. Больных изолируют и лечат. Проводят дезакаризацию помещений и предметов ухода 3%-ными эмульсиями креолина и лизола. Обрабатывают также животных, которые контактировали с больными.

Вновь поступивших животных изолируют на 30 дней и периодически осматривают. При наличии пустул, везикул, корочек, аллопедий берут с этих мест соскобы для исследования.

## ПСОРОПТОЗ

(*накожниковая чесотка*)

**Псороптоз** – накожниковая чесоточная болезнь лошадей и других животных, характеризующаяся зудом кожи, выпадением шерсти и истощением, вызываемая клещами рода *Psoroptes equi*.

**Морфология возбудителя болезни.** Возбудителем псороптоза у лошадей являются клещи-накожники, которые относятся к семейству *Psoroptidae*.

Каждый вид животных имеет специфического возбудителя болезни. Тело накожников продолговато-овальной формы, размером 0,3-0,9 мм, хоботок длинный, у самок на 1-й, 2-й и 4-й парах ног расположены присоски на длинных сегментированных стерженьках. Размножаются

клещи на коже, развитие от яйца до имаго происходит за 16-20 суток. Одна самка откладывает до 60 яиц.

Живут на коже животного несколько месяцев, а вне тела хозяина – не более 2 мес.

**Эпизоотологические данные.** Заболевание регистрируется в основном в осенне-зимний период. Здоровые животные заражаются при контакте с больными, с инвазированными предметами ухода, подстилкой, одеждой, обувью обслуживающего персонала. В теплый период года экстенсивность и интенсивность инвазии снижаются. Чаще псороптозом поражаются молодые животные и с низкой резистентностью.

**Клинические признаки.** Инкубационный период продолжается 15-24 дня. Наиболее характерным признаком является зуд. В зудящих местах кожа воспаляется, выпадает шерсть, появляются облысевшие участки, покрытые стру皮ями и корочками. На коже образуются желто-красноватые узелки и бугорки, заполненные жидкостью.

**Диагностика.** Диагноз ставят на основании специфических клинических признаков и уточняют микроскопическим исследованием соскобов с пораженных участков тела. Соскобы подвергают обработке в такой же последовательности, как и при саркоптозе. Кроме того, клещи-накожники могут быть заметны и невооруженным глазом в виде перемещающихся беловатых точек.

**Лечение.** Применяют те же препараты, что и при саркоптозе. В холодное время года рекомендуется применять инъекционные препараты и пасты авермектинового ряда.

**Профилактика** (см. Саркоптоз).

## **ХОРИОПТОЗ** (*кожеедная чесотка*)

**Хориоптоз** – острая или хроническая болезнь лошадей, характеризующаяся зудом и беспокойством.

**Морфология возбудителя болезни.** Возбудители хориоптоза у лошадей – клещи-кожееды *Chorioptes equi*, которые относятся к семейству *Psoroptidae*. Питаются они слущивающимися клетками эпидермиса. Паразиты похожи на накожников, но меньше их по величине – 0,3-0,4 мм. Тело их овальное, хоботок в виде тупого конуса, имеют мощные хелицеры для пережевывания кусочков эпидермиса. У самок на 1-й, 2-й и 3-й парах конечностей имеются присоски, у самцов – на всех конечностях.



**Клинические признаки.** Хориоптоз у лошадей характеризуется поражением конечностей в области щеток, чаще задних. Заболевание сопровождается зудом, проявляющимся в большей степени ночью или после работы. Наиболее показательный симптом – выпадение шерсти в области щеток и частое переступание ногами в состоянии покоя.

**Диагностика.** Диагноз ставят так же, как и при саркоптозе, но соскобы берут в центре поражения.

**Лечение и профилактика** (см. Саркоптоз).

## ИКСОДИДОЗЫ

### Иксодовые клещи

*Иксодидозы (клещевой токсикоз)* – инвазионная болезнь, возникающая при массовом нападении на животных иксодовых клещей, проявляющаяся интоксикацией, локальной воспалительной кожной реакцией: болезненностью, утолщением кожи, гиперемией и отеками в местах паразитирования клещей.

**Эпизоотологические данные.** Динамика болезни зависит от вида клеща, природно-климатических условий и погодных факторов. Последние определяют расплод клещей в биотопах и нападение их на животных. Иксодидозы регистрируются в теплый период года, но наибольшего распространения они достигают летом при содержании животных на пастбищах. Развиваются при массовом нападении активных фаз иксодид – личинок, нимф, имаго. Наиболее тяжело болезнь протекает у жеребят-сосунов и молодняка.

**Клинические признаки.** В результате развивающейся интоксикации и кровопотерь развивается болезнь, характеризующаяся поражением центральной нервной, желудочно-кишечного тракта, сердечно-сосудистой и дыхательной систем. В зависимости от числа паразитирующих клещей болезнь протекает остро и подостро.

Общее состояние больных животных характеризуется угнетением и слабостью, при котором животные лежат, с трудом поднимаются, отмечается шаткость походки и неуверенная с нарушенной координацией и дрожанием конечностей. Тактильная чувствительность и другие рефлексy ослаблены. Видимые слизистые оболочки анемичны, иногда с синюшным оттенком.

В местах паразитирования клещей кожа утолщена, менее подвижная, отечная. На ней обнаруживаются десятки, сотни и тысячи клещей. Зуд отмечается при массовой инвазии и осложнениях, когда при инфицировании кожи развивается гнойничковое воспаление раневой поверхности и язв, на которых могут поселиться личинки мух.

Температура тела в начале болезни сохраняется в пределах нормы, но по мере развития симптомов токсикоза повышается. Сердечный толчок ослаблен, пульс аритмичный, слабого наполнения, прощупывается с трудом. Дыхание учащенное, поверхностное. Аппетит отсутствует. Перистальтика кишечника усилена и сопровождается выделением разжиженных каловых масс.

В крови животных повышается содержание гистамина, в сыворотке увеличен уровень альфа- и бета-фракций глобулинов, снижено количе-

ство гемоглобина и число эритроцитов, повышено число лейкоцитов и СОЭ.

При массовом нападении иксодовых клещей может происходить гибель лошадей, особенно жеребят-сосунов и молодняка. В последней стадии болезни животные лежат неподвижно или совершают плавающие движения конечностями. Проявляются судороги, конечности и шея вытянуты, голова запрокинута назад. Наступает полная прострация, и лошадь погибает при нарастании параличей, ослабления дыхания и сердечной деятельности.

Как правило, среди взрослых животных гибель не наступает. Отмечается угнетение, снижение аппетита, анемичность слизистых оболочек, расстройство перистальтики кишечника.

**Патологоанатомические изменения.** Трупы павших лошадей истощены. Слизистые и серозные оболочки анемичны. На кожном покрове множество клещей, а в местах их паразитирования кожа травмирована, подкожная клетчатка с кровоизлияниями. В кишечнике участки геморрагического воспаления. Отмечается перерождение сердечной мышцы, наличие кровоизлияний. Легкие отечные, с кровоизлияниями. Печень полнокровная, селезенка не увеличена. На серозных оболочках кровоизлияния.

**Диагностика.** Диагноз ставят комплексно. Учитывают эпизоотологические данные и клинические признаки болезни. При микроскопическом исследовании крови необходимо исключить возбудителей протозойной природы.

#### **Морфо-биологическая характеристика иксодовых клещей.**

В мировой фауне насчитывается свыше 700 видов иксодид, паразитирующих на млекопитающих, птицах и рептилиях. На территории СНГ описано 6 родов иксодовых клещей, включающих 60 видов.

Клещи семейства *Ixodidae* – самые крупные из надсемейства *Ixodoidea*. Тело их цельное, форма его овально-продолговатая. В передней части тела находится хоботок-гнатосома. Хоботок состоит из основы, двух пальп, двух хелицер и одного гипостома. Роль пальп – чувствительная (сенсорная). При помощи пальп клещи находят на коже хозяина места для питания. Между пальпами расположены хелицеры, вооруженные зубцами для прорезания кожи. Гипостом лежит вентральной хелицер и покрыт зубцами, при помощи которых клещи фиксируются на коже животного. Размер хоботка и форма разные у разных родов клещей.

Туловище – идиосома, в зависимости от фазы развития и степени сосания крови изменяется в своих размерах. При голодании идиосома имеет плоскую форму, а когда клещи насосутся крови, форма у них –

овально-круглая. На спинной поверхности имеется твердый хитиновый щиток – скутум. У самок он покрывает переднюю часть дорсальной поверхности, у самцов занимает всю спинную часть. Спереди на краю щитка у некоторых родов имеются глаза. На латеральной поверхности тела позади четвертой пары ног находятся перитремы – сеточные пластины, окруженные отверстиями трахей - стигмами. На вентральной поверхности идиосомы имеются половое и анальное отверстие. У иксодид хорошо заметна разница между самцами и самками (диморфизм).

Географическое распространение иксодид отмечается рядом факторов – биотических и абиотических. При этом большое значение имеет присутствие на определенной территории животных-прокормителей. Необходимыми факторами существования иксодид считаются оптимальная температура среды, соответствующая влажность и состав флоры. Продолжительность времени оптимальных летних температур, а также светового дня определяют период паразитирования клещей на животном, откладки яиц самками, выход личинок и условия линьки иксодид на разных стадиях развития. Так, у *Ixodes ricinus* жизненный цикл его популяции в южном ареале протекает в течение одного лета, а в северном ареале (это касается и Беларуси) жизненный цикл этого клеща составляет три-четыре года.

Количество иксодовых клещей в их биотопах не является неизменяемым. Вмешательство человека в природу ведет к разным изменениям как флоры, так и фауны. К этому особенно чувствительны иксодовые клещи тех видов, у которых жизненные циклы связаны с паразитированием на сельскохозяйственных животных, а их биотопами являются целинные и обложенные пастбища. В связи с интенсификацией сельского хозяйства значительно уменьшилось количество естественных пастбищ, происходит увеличение площади сеяных трав. В результате этого уменьшается площадь биотопов иксодид и уменьшается количество паразитирующих на животном клещей.

Иксодовые клещи в процессе своего индивидуального развития (онтогенеза) проходят ряд последовательных фаз: яйцо, личинки, нимфы, имаго, которые отличаются морфологически и биологически.

Паразитирование клещей разных видов происходит или на определенном хозяине, или они нападают на тех животных, которые находятся в биотопе. Поэтому жизнь клещей зависит от наличия в биотопе как домашних, так и диких животных. Самки клещей во время сосания крови копулируют с самцами. Напившись, падают на землю и откладывают яйца.

Активными иксодиды становятся в определенные периоды суток, наиболее благоприятные для их жизни. На земле самки в летнее время

выбирают места, закрытые от солнечных лучей, где наименьшие колебания температуры и влажности. При наличии оптимальных условий через 2-10 дней самки начинают откладывать яйца, склеенные специальной жидкостью для лучшего их созревания. У отдельных видов иксодовых клещей самки откладывают от 3 до 15 тыс. яиц. После откладки яиц самка гибнет. Из яиц вылупливаются шестиногие личинки, которые должны питаться кровью позвоночных животных в течение 2-4 суток. У некоторых видов иксодид сытые личинки остаются на теле животных, где и проходит их метаморфоз у нимф. У других видов клещей этот процесс осуществляется на земле. Нимфа также питается кровью животного в течение 4-6 суток, затем она падает с хозяина или превращается на нем в имаго, самку или самца. Весь цикл развития у разных видов клещей продолжается от нескольких месяцев до 3-4 лет (в зависимости от климатических условий ареала).

По числу нападений на хозяев в активных фазах иксодид подразделяют на одно-, двух- и треххозяинных. К однохозяинным иксодидам относятся те, которые во всех фазах развития питаются на одном хозяине. Двуххозяинные – в фазах личинки и нимфы питаются на одном хозяине, а в фазе имаго – на втором. У треххозяинных клещей личинка, нимфа и имаго паразитируют на трех разных хозяевах.

Клещей семейства *Ixodidae* подразделяют на шесть родов: *Ixodes*, *Hyalomma*, *Dermacentor*, *Haemophysalis*, *Rhipicephalus*, *Boophilus*.

Род *Ixodes* (греч. *ixodes* – липкий, цепкий). Представители этого рода имеют длинный хоботок с четырехугольной основой. Глаза отсутствуют. Анальная бороздка впереди. У самцов вся вентральная поверхность покрыта щитками. Дорсальный щиток, ноги и хоботок темно-коричневого цвета, кутикула у самок серовато-желтого цвета. Развиваются по треххозяинному типу: личинки паразитируют в основном на мышевидных грызунах, нимфы – на более крупных животных (ежики, зайцы) и на птицах, имаго – на домашних и некоторых диких крупных животных. Являются переносчиками бабезиоза и анаплазмоза крупного рогатого скота. На территории СНГ распространены виды *Ixodes ricinus* и *I. persulcatus*. Эти же виды широко распространены и в Беларуси.

Род *Dermacentor* (греч. *derma* – кожа + *kentein* – колоть). Для клещей этого рода характерен пятнистый (мраморный) рисунок с серебристым оттенком дорсального щитка у самцов и самок. Они имеют короткий хоботок с четырехугольной основой, глаза, анальную бороздку, расположенную сзади от анального отверстия. Широко распространены в разных климатических зонах, развиваются по треххозяинному типу. Являются переносчиками возбудителей пироплазмоза и нутталлиоза лошадей, пироплазмоза собак, анаплазмоза крупного рогатого скота.

Половозрелые клещи нападают на животных весной и осенью. Они могут голодать до трех лет. Распространены очень широко. Многочисленны и в Беларуси.

Род *Hyalomma* (греч. *hyalos* – стекло + *omma* – глаз). Из иксодид эти клещи самые крупные – до 2,5 см, имеют темно-коричневый цвет тела, длинный хоботок с четырехугольной основой и хорошо видимыми глазами. Анальная бороздка – сзади. У самцов три пары центральных щитков. Гиаломмы являются теплосухолюбивыми клещами и распространены в степной, полупустынной и пустынной зонах. Вид *H.scupense* – однохозяинный клещ, *H.detritum* и *H.plumbeum* – двуххозяинные, *H.asiaticum* – треххозяинный. Они переносят возбудителей пироплазмоза лошадей и анаплазмоза крупного рогатого скота. Некоторые виды (*H. cupense*, *H.detritum*, *H.anatolicum*) могут жить в помещениях животноводческих ферм. Большинство клещей нападает на животных с весны до осени (максимум – в июне), за исключением *H.scupense*, которые паразитируют на домашних животных в холодное время года (с осени до весны). В Беларуси обитают в небольшом количестве на Полесье. Возможно, заносятся перелетными птицами.

Род *Haemophysalis* (греч. *haima* – кровь + *physalis* – пузырь).

Это сравнительно небольшие клещи, которые имеют короткий хоботок с четырехугольной основой, анальную бороздку сзади анального отверстия. У клещей этого рода отсутствуют глаза и вентральные щитки у самцов. Клещи встречаются в степной и лесостепной зонах, а также в предгорьях. Развитие одной генерации продолжается более года. Ветеринарное значение имеют треххозяинные клещи *H.otophyla* и *H.punctata*, которые являются переносчиками *Piroplasma bigemina*, *P.ovis* и *Theileria annulata*. На всех стадиях своего развития может нападать на человека. Распространен на пастбищах в южных областях Украины, Крыма.

Род *Rhipicephalus* (греч. *ripis* – веер + *kephale* – голова). Теплолюбивые, сравнительно мелкие клещи красно-коричневого цвета, с коротким хоботком на шестиугольной основе. Они имеют глаза, расположенные сзади анального отверстия, и две пары центральных щитков (у самцов). Клещи распространены на Северном Кавказе, в Закавказье, и Средней Азии (в предгорных и степных регионах). На животных нападают в весенне-летний период года. Развитие одной генерации заканчивается в течение года. Наиболее распространенными видами этого рода являются двуххозяинный клещ *Rh.bursa* (переносчик бабезиоза свиней).

Род *Boophilus* (лат. *bovis* – бык + *philos* – любитель). Это теплолюбивый клещ, который развивается по однохозяинному типу. Он имеет короткий хоботок с шестиугольной основой, глаза и две пары

вентральных щитков – у самцов. У самок кутикула светло-коричневого цвета, дорсальный щиток языковидный. Этот клещ часто нападает на крупный рогатый скот, реже – на лошадей и очень редко – на овец. На мелких диких животных не паразитирует. Встречается часто в Крыму, на Кавказе, в Средней Азии. Развитие одной генерации продолжается около двух месяцев (на животных паразитирует 20-24 дня и на земле развивается 30-45 дней). В теплый сезон года развиваются 2-3 поколения клещей. Личинка способна голодать до семи месяцев. Однохозяйный клещ, является переносчиком возбудителей бабезиоза и анаплазмоза крупного рогатого скота.

**Борьба с иксодидами** проводится путем уничтожения их в биотопах и на животных.

Борьба с клещами в биотопах более приемлемая, так как это предотвращает применение акарицидных препаратов для обработки тела животных, поскольку иксодовые клещи откладывают яйца на землю. Причем одни виды выбирают сухие места, другие – влажные, третьи – кустарниковые. Нарушение этих условий ведет к гибели кладок яиц, а часто и самих клещей.

Поскольку большинство видов клещей откладывают яйца на землю, то одним из самых эффективных способов борьбы с ними является перепаживание пастбищ, создание их с использованием сеяных трав. При этом уничтожаются яйцекладки и большинство клещей, которые находятся в это время на почве. Также изменяются состав растительности, температура и влажность почвы, что, в свою очередь, препятствует существованию клещей. Кроме того, исчезает или уменьшается количество животных, на которых паразитируют личинки, нимфы трех- и двух-хозяйных клещей.

Смена пастбищ дает хороший результат только в биотопах *Boophilus calcaratus*, поэтому это мероприятие не получило практического применения.

В местах обитания *Hyalomma detritum*, *H.anatolicum*, *H.scupense* практическую значимость имеют методы уничтожения этих паразитов в помещениях. Для этого ликвидируют укрытия для клещей путем тщательного закладывания трещин в полах и стенах помещений, побелки их, ликвидации нор грызунов и растительности возле помещений. После этого проводят дезакаризацию помещения. Для этого используют эктомин 1-2%, перметрин в 0,1% концентрации, бензофосфат 0,2% из расчета 200 мл на 1 м<sup>2</sup> поверхности. Перед тем, как разместить животных, помещение проветривают в течение 3-4 часов, а затем промывают горячей водой кормушки. При выявлении клещей на животном его также обрабатывают акарицидами.

*Уничтожение иксодид на животном.* Для уничтожения клещей на теле животного наиболее часто используют опрыскивание или купание их акарицидными препаратами. В качестве акарицидов для лошадей применяют 0,025% тактик в виде эмульсии, тифатол 0,045%, байтикол 0,003%, эктомин 0,02-0,05%, циперметрин 0,025-0,05%, бутокс 0,005%, дейцис 0,005%, себатил 0,005% и др. раз в 7 дней с расходом по 1-3 л жидкости на животное. Можно животных опрыскивать дерматозолем в аэрозольных беспропелентных баллончиках по 60-80 г на животное. Обработку проводят один раз в 7 дней. Эффективны эктомин (1:1000), бутокс в 0,0025% концентрации, неоцидол (1:1000), протеид (1:1000).




## ЭНТОМОЗЫ

### ГАСТЕРОФИЛЕЗ

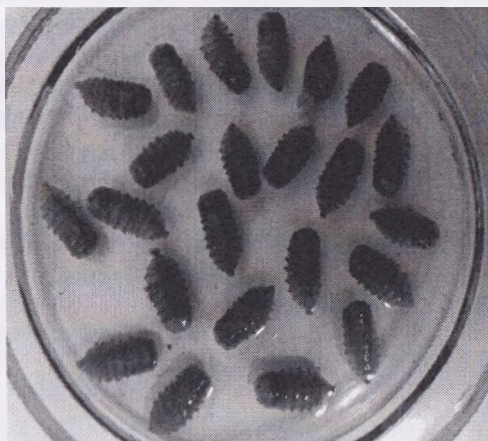**Гастерофилез** – инвазионная болезнь однокопытных животных (лошадей, ослов, мулов, зебр, лошади Пржевальского), вызываемая личинками желудочно-кишечных оводов семейства *Gastrophilidae*, характеризующаяся морфофункциональным нарушением работы желудочно-кишечного тракта, коликами, анемичностью видимых слизистых оболочек, снижением работоспособности, исхуданием и нередко летальным исходом.

**Морфология возбудителя болезни.** Возбудители болезни относятся к семейству *Gastrophilidae* отряду *Diptera*. Это сравнительно крупные двукрылые насекомые размером 12-16 мм. Имеют большую голову с двумя сложными и тремя простыми глазами. На передней части головы находятся 3-члениковые антенны. Ротовой аппарат рудиментирован, ротовое отверстие затянато пленкой. Таким образом, в фазе имаго оводы не питаются. Хорошо развиты грудь, покрытая волосками, и крылья, цвет их зависит от вида насекомого. У самок три последних сегмента образуют яйцеклад (рис. 44).



**Рисунок 44 – Имагинальная стадия гастерофилюсов**  
<https://www.pinterest.ru/pin/192951165270660756/>

*G. intestinalis* (большой желудочный овод, «крючок») – желто-бурого цвета, голова крупная, покрыта волосками. Средняя часть спинки темная, покрыта светло-желтыми или буроватыми волосками. Крылья прозрачные, с рисунком из темных пятен со светлыми прожилками. Брюшко покрыто волосками, спинка буровато-желтая с темными пятнами. Яйца желтые, поперечно исчерченные крупные – до 1,25 мм длиной, клиновидные. Личинки 1-й стадии – белого цвета веретенообразной формы, на головном конце имеют 2 розовых загнутых крючка и срединное острие. Между ними размещено ротовое отверстие. Развитие личинок 2-й и 3-й стадий проходит в желудке, но некоторые из них встречаются в двенадцатиперстной кишке и пищеводе.



**Рисунок 45 – Личинки (L<sub>3</sub>) гастрофилюсов**  
(фото – оригинал © М.П. Синяков, 2019)

*G. veterinus* (двенадцатиперстник) – черно-коричневого, почти черного цвета, длиной 12-13 мм. Крылья широкие прозрачные с желтоватыми прожилками, без пятен. Яйца 1,30 мм в длину, желтые со структурными поперечными линиями и небольшой круглой крышечкой.

Личинки 1-й стадии 1,50 мм в длину, с длинными ротовыми крючками. По сторонам сегментов расположены длинные щетинки.

Самки откладывают яйца в прикорневой части волоса и в межчлустном пространстве, редко – на шее. Личинки 2-й и 3-й стадии находятся в двенадцатиперстной кишке.

*G. haemorrhoidalis* (усоклей) – оводы темного или бурого цвета, 9-11 мм длиной, голова крупная, средняя часть спинки черного или темно-коричневого цвета, покрыта густыми волосками. Крылья прозрач-

ные, со светло-коричневыми прожилками. Яйца достигают 1,35 мм в длину, черного цвета, с отставленным в сторону в виде ручки прикрепленным придатком с поперечными полосками. Личинки 1-й стадии имеют длину 0,6 мм, белого цвета. Личинки 2-й и 3-й стадий паразитируют в желудочном тракте. Окончательное развитие личинок 3-й стадии происходит в прямой кишке.

*G. pecorum* (травняк) – самки темно-бурого цвета, длиной 16 мм, самцы немного светлей. Голова уже груди. Самцы коричневого цвета, средняя часть спинки черная с двумя продольными более светлыми полосками. Крылья полупрозрачные, дымчатые, с коричневыми жилками.

Яйца черные, 0,9 мм длиной, с крупной овальной крышечкой. Личинки 1-й стадии - до 0,95 мм в длину, белого цвета, с сильно загнутыми крючками. Личинки 2-й и 3-й стадий паразитируют в желудке, и только небольшая их часть находится в ротовой полости и пищеводе. Перед выходом во внешнюю среду личинки прикрепляются на несколько дней к слизистой оболочке прямой кишки и становятся чуть зеленоватыми. Личинки травняка паразитируют не только у лошадей, но и у ослов, куланов, зебр, иногда у крупного рогатого скота, кроликов и человека.

В литературе имеются сведения также о малом желудочном оводе (*G. inermis*), большеусом (*G. magnicomis*), ослином (*C. flavipes*).



**Рисунок 46 – Места откладки яиц гастрофилюсами на теле лошадей**

(<https://www.keywordbasket.com/Z2FzdGVyb3BoaWxlw/>)

**Цикл развития возбудителя.** Развитие гастррофилюсов проходит по типу полного превращения, причем в течение года они имеют только одну генерацию.

В фазе имаго оводы живут 10-20 дней. За это время самки откладывают свыше 1 тыс. яиц, прикрепляя их на волосистой покров хозяина в тех местах, где он может достать их зубами, особенно на передних ногах, плечах, боках (рис. 46). Развитие личинок в яйцах продолжается 7-16 дней. В оболочке яиц личинки могут находиться длительное время (до 40-90 дней).

При расчесывании или облизывании лошадей мест прикрепления яиц личинки проникают в слизистую оболочку ротовой полости (рис. 47), где в течение 2-3 дней растут и проходят первую линьку. Затем они заглатываются хозяином и прикрепляются в определенных местах его желудочно-кишечного тракта. Спустя 8-9 месяцев паразитирования личинки 3-й стадии покидают желудочно-кишечный тракт с фекалиями и проникают в верхний слой земли, где через 2-3 дня окукливаются, а затем через 16-54 дня превращаются в окрыленных (взрослых) оводов. Самка после оплодотворения начинает искать лошадей для откладки яиц. Летают в центральной зоне в июле-августе, а на юге – более продолжительное время.



**Рисунок 47 – Заражение лошадей при расчесывании и облизывании участков тела с последующим заглатыванием личинок и инвазионных яиц гастррофилюсов**

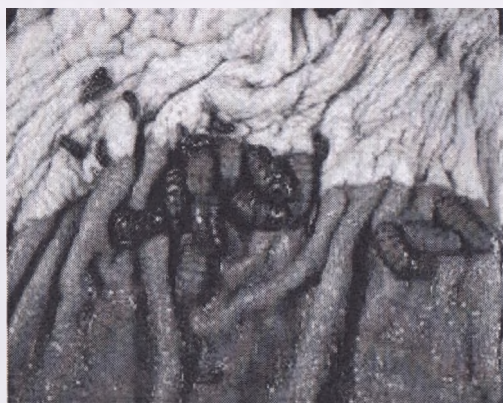(<https://wikipet.ru/2053-koliki-u-loshadey-koprostaz.html>)

**Патогенез.** Патогенное действие личинок желудочных оводов обусловливается механическим воздействием, поскольку они своими ши-

пами и органами фиксации разрушают ткани желудочно-кишечного тракта, а также интоксикацией организма хозяина продуктами их обмена веществ и секретом слюнных желез. Развивается воспалительный процесс, образуются кратерообразные ранки. Продолжительное паразитирование личинок приводит к нарушению пищеварения, снижению продуктивности и работоспособности, даже к перфорации желудка и кишечника. При локализации личинок в глотке или пищеводе нарушается акт глотания.

**Клинические признаки.** У хорошо упитанных лошадей при небольшой инвазии клинические признаки не наблюдаются. У сильно инвазированных животных возникает расстройство пищеварения, часто бывает диарея, могут появляться колики, вода при питье вытекает через ноздри, наблюдаются плохой аппетит и прогрессирующее истощение.

**Патологоанатомические изменения.** У павших лошадей находят (в основном в желудке) десятки и сотни личинок, располагающихся скученно. В таких местах видны кратерообразные язвы, в которые передним концом погружены личинки оводов. По всей слизистой оболочке желудка и кишечника наблюдаются кровоизлияния.



**Рисунок 48 – Локализация личинок гастропфилюсов ( $L_1$ ,  $L_2$ ,  $L_3$ ) на слизистой желудка**

(<https://present5.com/obshhaya-karakteristika-nasekomyx-ovodovye-bolezni-docent-kafedry-parazitologii/>)

**Диагностика.** Нахождение яиц оводов на волосяном покрове дает возможность прогнозировать заболевание животных гастропфилезом в зимний период. Для подтверждения диагноза в зимне-стойловый период проводят диагностическую ларвоцидную обработку препаратами

ивермектинового ряда и через 1-3 суток с фекалиями выделяются личинки оводов (рис. 49).



**Рисунок 49 – Выделение личинок гастрофилюсов с фекалиями лошадей после обработки в зимне-стойловый период (фото – оригинал © М.П. Синяков, 2019)**

Разработаны методы аллергической диагностики, где в качестве аллергена используют водный экстракт из наиболее распространенных личинок оводов.

Наиболее точный диагноз можно поставить посмертно. При вскрытии в желудке убитых или павших лошадей обнаруживают личинок (L<sub>1</sub>, L<sub>2</sub>, L<sub>3</sub>).

**Лечение.** Лечить больных гастрофилезом животных необходимо осенью или в начале зимы, так как в это время личинки чувствительны к лекарственным веществам.

Для уничтожения личинок 2-й и 3-й стадий лошадям дают внутрь с зернофуражом препараты гранулят «Ривертин 1%», «Универм» – 0,1 мг/кг (по ДВ) массы животного двукратно через 24 ч, авермектиновую пасту 1%-ную – на корень языка 1 г/100 кг массы животного однократно; пасту эквалана – доза указана на поршне шприца (каждая отметка напротив цифр 100, 200, 300, 400 и 500 кг соответствует объему пасты для лошадей соответствующей массы), индивидуально, с помощью полиэтиленового шприца, однократно; празимакс индивидуально однократно на корень языка в дозе 1 мл/100 кг массы животного; ивомек, фармацин (аверсект-2), ивермектин 1% – внутримышечно или подкожно в дозе 1 мл/50 кг массы животного, однократно (возможна припухлость на месте

инъекции). Перед применением препаратов животных выдерживают на 12-часовой голодной диете.

**Профилактика.** В дни массового лета оводов лошадей содержат в помещении и пасут только в ночное время. Яйца с тела животных соскребают ребром тонкого стекла или наждачной бумагой. Периодически орошают кожный покров лошадей инсектицидами стомазан, ратокс, эктоцин-5 с целью уничтожения личинок 1-й стадии. Своевременно собирают фекалии лошадей и обезвреживают их от личинок оводов.

## РИНЭСТРОЗ

**Ринэстроз** – хронически протекающая болезнь, вызываемая личинками носоглоточных оводов рода *Rhinoestrus*, паразитирующих в носовой и смежной с ней полостях, характеризующаяся воспалительным процессом местного характера и общими патологическими изменениями.

**Морфология возбудителя болезни.** Возбудителями ринэстроза являются 3 вида оводов, относящихся к семейству *Oestridae*, роду *Rhinoestrus*: *Rh. purpureus* – белоголовик или русский овод, *Rh. latifrons* – овод-коротыш, *Rh. usbecistanicus* – овод-малошип.

**Цикл развития возбудителя** Биология возбудителей ринэстроза типичная для оводов семейства *Oestridae*.

В фазе взрослых насекомых они встречаются в течение всего лета. Продолжительность жизни самок русского овода – 30 дней, коротыша – 46-52 и малошипа – 40 дней; самцов – намного короче. Оводы дают за год 2 поколения.

Повышенная активность у самцов отмечается в первой половине дня, а самки активны от выплода до спаривания, после чего прячутся в скрытых местах. Продолжительность этого периода примерно 14 дней.

После созревания личинок вновь начинается лёт самок и заражение личинками животных. В жаркое время дня оводы отдыхают на растениях, камнях, возвышенностях, крышах. Для откладывания личинок самки оводов подлетают к носовым отверстиям лошадей, впрыскивают от 8 до 40 личинок и отлетают. Попав в носовую полость, личинки движутся в глубину пазухи и прикрепляются к слизистой оболочке. Там проходит их линька. Личинки 3-й стадии выпадают из носовых полостей и в поверхностном слое земли превращаются в куколок. Продолжительность фазы куколки – 15-30 дней. Источник инвазии – зараженные личинками носоглоточных оводов лошади. Тяжелее болеют молодые и старые животные

**Эпизоотологические данные.** Количество больных лошадей в неблагополучных хозяйствах превышает 75%. В Беларуси зарегистрированы единичные случаи заболевания, чаще в южных регионах.

**Клинические признаки.** Личинки оводов травмируют околоротовыми крючьями и шипами ткани носовой полости животных, что ведет к катаральному воспалению слизистой оболочки и нижележащих тканей. Развивается ринит и ларингит. Нередко возникают отеки в местах прикрепления личинок, нарушается акт глотания. Могут возникать гнойно-некротические процессы. Лошади часто кашляют. Подчелюстные, околоушные лимфатические узлы увеличены. На слизистой оболочке носовой полости и лобных пазух обнаруживают личинок оводов. На слизистой оболочке отмечают воспаление, язвы, цвет слизистой — темно-бордовый.

**Диагностика.** Диагноз ставят на основании клинических признаков, результатов патологоанатомического исследования и обнаружения личинок оводов в носовой полости. Необходимо дифференцировать ринит от заболеваний верхних дыхательных путей, сапа, мыта и гастерофилеза.

**Лечение.** Применяются те же препараты, что и при гастерофилезе.

**Профилактика.** Можно проводить уничтожение имаго, личинок и куколок или предотвращать нападение самок оводов на лошадей. Поскольку распространять возбудителей могут лошади, завозимые из неблагополучных хозяйств, в период карантинирования необходимо проводить их профилактическую обработку препаратами, убивающими личинок.

## СИФУНКУЛЯТОЗ

**Сифункулятоз** — энтомозная болезнь лошадей, вызываемая паразитированием на теле вшей, характеризующаяся кожным зудом, дерматитом, беспокойством, снижением продуктивности животных.

**Морфология возбудителя болезни.** Возбудителем болезни являются вши *Haematopinus asini*, относящиеся к семейству *Haematopinidae* отряду *Siphunculata*.

Тело вшей продолговато-овальное, сплющено в дорсовентральном направлении, размером от 1,5 до 5-7 мм. Голова уже груди. Глаза отсутствуют. Ротовой аппарат колюще-сосущего типа. Три пары ног заканчиваются коготками.

**Цикл развития возбудителя.** Живут на теле животных до 32-46 дней, вне тела — 3-9 дней. Относятся к насекомым с неполным превращением. Самки за сутки откладывают от 2 до 14 яиц (гнид), за всю



жизнь – до 330. Через 10-15 дней из гнид вылупливаются личинки, которые в последующие недели трижды линяют и превращаются в половозрелые формы. Уже через 1-7 дней они начинают откладывать яйца. На всех стадиях развития вши питаются только кровью, по 2-3 раза каждый день. На погибших хозяевах они долго не живут, поднимаются на поверхность волосяного покрова и расползаются. Вши характеризуются строгой специфичностью к своим хозяевам, однако бывают случаи, когда и на неспецифических хозяевах у них происходит полный цикл развития.

**Эпизоотологические данные.** Источником инвазии являются пораженные вшами животные. Заражение осуществляется при непосредственном контакте, особенно при плохих условиях содержания животных. Вши могут передаваться другим животным с предметами ухода, сбруей. Молодые животные инвазируются от маток. Больше насекомых на теле животных бывает зимой, при стойловом содержании. Ползая по телу, вши вызывают беспокойство животных. В период сосания крови они вводят токсическую слюну, раздражающую нервные рецепторы кожи. Животные становятся очень вялыми, трутся об окружающие предметы, снижается их работоспособность. На поврежденных вшами участках кожи возникают дерматиты, происходит выпадение волос. Вши являются переносчиками возбудителей инфекционной анемии лошадей, бруцеллеза, сальмонеллеза и других заболеваний. Летом вши локализуются в верхней части шеи, в области холки, корня хвоста и лопаток. Зимой они находятся на внутренней поверхности ушной раковины, нижней части конечностей.

**Диагностика.** Диагноз ставят на основании обнаружения вшей. Дифференцируют сифункулятоз от бовиколеза, чесоточных заболеваний, дерматитов инфекционного и незаразного происхождения.

**Лечение.** Больных животных опрыскивают инсектицидами в виде растворов, аэрозолей для наружной обработки. Хорошими инсектицидными препаратами для наружной обработки являются: бутокс-50, ратид, рацидол, эктоцин-5, акродекс, дерматозоль, инсектол, стомазан, неостомазан, эктомин, тактик и др. На обработку тела одного животного расходуют 1-2 л раствора двукратно с интервалом 10-14 дней.

В зимний стойловый период применяют инъекционные препараты авермектинового ряда (фармацин, ивермектин 1%, гермицид 1%, ивермек, новомек, ивермекфарм, дектомакс, ивомек, альфамек 1% из расчета 1 мл/50 кг массы животного внутримышечно или подкожно двукратно с интервалом 7-12 суток), либо – авермектиновые пасты (авермектиновая паста 1%, эквисект паста, паста эквалан, паста эквалан дуо и др.).

**Профилактика.** Необходимо проводить механическую очистку помещений, дезинсекцию конюезей, предметов ухода.

## **ГИППОБОСКОЗ** (*кровососки*)

*Гиппобоскоз* – болезнь лошадей, вызываемая кровососками *Hippobosca equina* семейства *Hippoboscidae*, подотряда *Pipipara* (кукло-родные).

**Морфология возбудителя болезни.** Тело лошадиной кровососки сплющено в дорсовентральном направлении, длина ее – 7-9 мм. Голова и грудь темно-бурые со светло-желтыми полосками и пятнами, а брюшко и конечности коричневые. Мощно развит хитиновый покров. Ротовой аппарат колюще-сосущего типа. Антенны одночленистые, расположены во впадинах головы. Глаза фасеточные, темно-бурые. Ноги широко расставлены, оканчиваются тремя коготками. Крылья большие прозрачные, овальной формы, в спокойном состоянии расположены над брюшком, причем одно крыло прикрывает второе. Брюшко равно груди, округлое и обильно покрыто рыжими волосками со слабовыраженной сегментацией.

**Цикл развития возбудителя.** Из яиц, созревших в теле самки в яйцеводах, вылупляются личинки. Самки вне тела лошади, в расщелинах полов, стен, на земле рожают по одной личинке длиной 5 мм, находящейся в стадии предкуколки. Через 3-4 ч они становятся коричневыми, а затем черными, блестящими. Из куколки через 3-6 недель выходит взрослое насекомое (имаго). В течение жизни самка откладывает 10-15 личинок.

**Эпизоотологические данные.** Лошадиные кровососки имеют широкое географическое распространение. Особенно они многочисленны в южных районах России. Кровососки проявляют активность в теплые солнечные дни. Они обычно нападают на лошадей, а также обнаруживаются на крупном рогатом скоте. *H. equina* переносит возбудителей сибирской язвы и трипаносомоза.

**Клинические признаки.** Кровососки своими укулами и ползанием по телу вызывают зуд и беспокойство у лошадей. Они локализуются на участках тела, покрытых тонкой и нежной кожей: в области ануса, промежности, внутренней поверхности бедер и средней части тела. Аборигенные лошади слабо или совсем не реагируют на укулы и ползание по телу даже большого количества кровососок.

Привозные животные при нападении этих насекомых проявляют сильное беспокойство – расчесывают участки кожи, усиленно отмахиваются хвостом.

**Диагностика.** Диагноз ставят при обнаружении на теле животных гиппобосок.

**Лечение.** Для уничтожения кровососок применяют мелкокапельное опрыскивание лошадей 0,5-1%-ными водными эмульсиями перметрина, 1%-ными водными эмульсиями циодрина, стомазана, эктоцина-5, протейда из расчета 50 мл на лошадь или 0,25%-ной водной эмульсией оксамата из расчета 50-100 мл на животное. Также используют бутокс-50, неоцидол, неостомазан и др. Эффективны инъекции ивомека, фармацина (аверсекта-2), ивермектина 1% из расчета 0,2 мг/кг по ДВ.

**Профилактика.** С целью профилактики удаляют мусор, фуражные остатки и навоз в конюшнях и на прилегающей территории. Заделявают трещины в стенах и в полу конюшен. Стены и пол в конюшнях периодически белят.

## **БОВИКОЛЕЗ** *(триходектоз)*

*Бовиколез (триходектоз)* – энтомозная болезнь лошадей, возникает при паразитировании на их теле мелких насекомых – власоедов *Bovicola (Trichodectes) equi* отряда *Mallophaga* семейства *Trichodectidae*.

**Морфология возбудителя болезни.** Власоеды – мелкие бескрылые желто-белые или коричневые насекомые, ротовой аппарат грызущего типа. Голова шире груди. Глаза слабо развиты. Имеют три пары конечностей, заканчивающихся коготками. Длина тела – 1,5-3 мм.

Являются постоянными эктопаразитами животных. Питаются чешуйками эпидермиса, кровью или лимфой с поврежденной кожи. Чаще локализуются на внутренней поверхности ушной раковины, в межчелюстном пространстве, внизу конечностей.

**Цикл развития возбудителя.** Развитие власоедов происходит с неполным превращением. Оплодотворенная самка откладывает яйца у основания волос, прикрепляя их секретом маточных желез. Яйца имеют овальную форму, блестящие, белого цвета, длиной 0,5-1,5 мм. Через 4-20 дней из яиц вылупливается личинка, похожая на взрослых насекомых. В течение 2-3 недель она 3 раза линяет и превращается в имаго.

**Эпизоотологические данные.** Власоеды могут паразитировать в больших количествах на животных и вызывать значительные повреждения их тела. Бовиколез имеет широкое распространение почти во всех хозяйствах. Перезаражение животных происходит при непосредствен-

ном контакте их между собой, а также через предметы ухода, подстилку. Способствуют распространению власоедов плохой уход за кожей животных, антисанитарное состояние помещений. Вне тела животных власоеды быстро погибают (2-3 дня).

**Клинические признаки.** Паразитируя на коже, власоеды вызывают ее раздражение, появляется зуд. Когда паразитов мало, животные почти не беспокоятся. При большом количестве власоедов лошади чешут зудящие места, появляются расчесы, дерматиты. Нередко на теле животных заметны оголенные участки (без волос). Больные животные, особенно молодые, отстают в развитии, худеют. Власоеды могут быть переносчиками некоторых болезней (инфекционной анемии и др.).

**Диагностика.** Диагноз ставят на основании обнаружения власоедов на теле животных. Дифференцируют бовиколез от сифункулятоза, чесотки, дерматитов инфекционной и незаразной этиологии.

**Лечение.** При бовиколезе лошадей в теплый период опрыскивают животных 0,1% перметрином, протейдом, 0,25%-ной водной эмульсией оксамата. В зимне-стойловый период применяют инъекционные препараты авермектинового ряда. Обработку животных проводят дважды: в теплый период года – через 8-12 дней, а в холодное время – через 12-16 дней. При применении инсектицидов с продолжительным остаточным действием (протейд и др.) можно ограничиться однократной обработкой.

**Профилактика.** Одновременно с обработкой животных проводят очистку и дезинсекцию помещений, предметов ухода за животными. Вновь поступивших в хозяйство животных обязательно обследуют на наличие эктопаразитов. Содержат лошадей в сухих теплых помещениях, регулярно чистят кожный покров.

## ЗАЩИТА ЛОШАДЕЙ ОТ МУХ

**Мухи** – большая группа зоотропных и синантропных насекомых, являющихся переносчиками возбудителей инфекционных, инвазионных болезней или вызывающих самостоятельную болезнь (вольфартиоз).

**Фаунистический состав.** Наиболее распространены настоящие мухи (*Muscidae*), мясные или падальные (*Calliphoridae*), серые мясные (*Sarcophagidae*). К семейству настоящих мух относятся комнатные (*M. domestica*), домашние (*M. stabulans*), кровососущие (осенняя муха-жигалка *Stomoxys calcitrans*), коровьи жигалки (*Haematobia stimulans*, *Lyperosia irritans*).

В конюшнях преимущественно встречаются комнатные мухи, осенние жигалки; на территории ферм – синие и зеленые мясные; на пастбищах – полевые мухи и жигалки.

**Морфология.** Мухи – это небольшие насекомые, длиной от 3 до 5 мм. Тело состоит из трех отделов: голова, грудь, брюшко. У большинства видов голова имеет полушарообразную форму, выпуклую спереди. Боковые части головы заняты большими фасеточными глазами. У самцов многих видов глаза в верхней части головы почти соприкасаются один с другим, в то время как у самок глаза широко расставлены и разделены лобной полосой. На затылке расположены три простых глаза. На передней части головы находятся трехчлениковые усики. От нижней поверхности головы отходит хоботок, строение которого разное и зависит от способа питания. Большинство видов имеют хоботок лижущего типа, и только у некоторых он приспособлен для кровососания (колюще-сосущего типа). В грудном отделе различают переднюю, среднюю и заднюю части. К средней части прикреплена пара хорошо развитых крыльев, у основания которых расположены жужжалицы. Три пары конечностей прикреплены соответственно к передней, средней и задней части груди. В грудном отделе имеются дыхальца. Брюшко яйцообразное, состоит из 5 сегментов, по сторонам которых расположены брюшные дыхальца.

**Цикл развития.** Копуляция мух происходит после вышлюда. Самки очень плодовиты. За одну кладку комнатная муха откладывает от 52 до 183, а в течение своей жизни – более 600 яиц. Первая кладка начинается через 4-5 дней после вылупливания мухи из куколки, а последующие могут наступать с интервалом в 2-3 дня. Количество яйцекладок зависит от продолжительности жизни самок. Обычно в течение жизни она совершает 6-10 кладок. Яйца самки откладывают на некоторой глубине в фекалии, навоз, гниющие вещества и в редких случаях – на поверхности. При благоприятных условиях через 8-15 ч из яиц вылупливаются

личинки длиной 3-4 мм. Они не любят света и живут большими колониями под поверхностью субстрата на глубине 10-20 см в местах, где влажность не ниже 46% и не выше 80%, температура 30-40°C. Продолжительность фазы личинки – до 3 дней.

За это время она три раза линяет, вырастает до 12-13 мм и переходит в фазу куколки, которая переползает в места с температурой 20-25°C и влажностью 20-40%, где и окукливается. Развитие куколки продолжается около 5 дней. Насекомые, которые вышли из куколок, сначала ползают, а через несколько часов начинают летать. Цикл развития от яйца до взрослого насекомого при температуре 25°C продолжается 2-3 недели.

**Меры борьбы с мухами.** Для уничтожения личинок и куколок мух в жижеборниках, выгребных ямах, расположенных вне помещений, проводят опыление тонким слоем поверхности субстрата хлорной известью из расчета  $1\text{ кг}/\text{м}^2$  через каждые 5 дней. Для борьбы с имаго мух в помещениях во время выпаса животных применяют для аэрозольной обработки эктомин (1:1000), перметрин (1:1000), протейд 0,1%, бутокс в 0,0025% концентрации, стомазан (1:400), циперин в 0,0125% концентрации. Препаратами опрыскивают окна, стены, столбы – по 100-150  $\text{мл}/\text{м}^2$ . В присутствии животных используют гранулированный порошок флайбайт. Препарат раскладывают в виде приманок либо растворяют в воде и наносят на стены денников, перегородки станков.

## СИМУЛИДОТОКСИКОЗ

**Симулидотоксикоз** – энтомозная болезнь лошадей и других видов животных, возникающая при массовом нападении мошек и характеризующаяся повышением температуры тела, кратковременным возбуждением, которое сменяется угнетением, кровоизлияниями и отеками кожи, подкожной клетчатки, саливацией, учащением дыхания, фибриллярным подергиванием отдельных групп мышц.

**Морфология возбудителя болезни.** Возбудитель болезни – мелкие кровососущие насекомые из семейства *Simuliidae*, куда входит около 900 видов. На территории СНГ описаны 18 видов мошек, которые относятся к 9 родам. Из них наиболее распространены *Byssodon*, *Simulium*, *Schonbaueria*, *Boophthora*, *Chelocnetha* и др.

Длина тела мошек – 2-6 мм, хоботок короткий, колюще-сосущего типа. Ноги короткие, толстые. Яйца мошек овально-треугольной формы, имеют вначале белый, затем коричневый или черный цвет. Личинки червеобразной формы, со своеобразным строением ротового аппарата, приспособленного для сбора еды.

**Цикл развития возбудителя.** Местом вылода мошек являются быстротекущие водоемы. Кровососами являются только самки. Они откладывают до 700-800 яиц на мокрые камни, листья растений, веточки. На 4-12-й день из яиц вылупливаются личинки, развивающиеся только в проточной воде. Через 3-4 недели они превращаются в куколок. Фаза куколок продолжается около 3 недель. Окрыленные насекомые вылупляются под водой и всплывают на поверхность с пузырьками воздуха. В течение года может развиваться несколько поколений мошек. В засушливые годы их количество резко уменьшается. На животных нападают только утром и вечером.

**Эпизоотологические данные.** Нападению мошек могут подвергаться все виды животных, человек, однако особенно страдают лошади и крупный рогатый скот. Гибель среди заболевших может достигать 10-20%. Распространено заболевание почти повсеместно, за исключением районов Крайнего Севера и пустынь, и наблюдается при массовых укусах мошек, которые в период кровососания выделяют слюну, обладающую токсическим действием.

В мае-июне наблюдается интенсивный лёт мошек. В отличие от других насекомых, они пробираются к коже даже сквозь густой волосяной покров.

**Клинические признаки.** Мошки могут заползать на слизистые оболочки носа, глаз, половых органов, в ушные раковины. Токсины, выделяемые ими вместе со слюной, обладают гематотропным и нейро-

тропным действием. Вначале лошади беспокоятся, отмахиваются головой, хвостом, ложатся на землю и перекатываются. Однако скоро наступает угнетение, лошади теряют чувствительность. Повышается температура тела. Мошки, заползшие в ушные раковины, носовые отверстия, нарушают дыхание. Появляются холодные отеки подкожной клетчатки тестообразной консистенции, усиливается саливация. Учащается пульс, дыхание. Из носовых отверстий вытекает пеннистая жидкость. Возникают парезы конечностей. Лошади, особенно жеребята, могут погибать с признаками отека легких.

**Патологоанатомические изменения.** На коже в области ушных раковин, шеи, нижней части живота, промежности, подкожной клетчатки, сердца, серозных оболочек кишечника имеются многочисленные точечные и пятнистые кровоизлияния и инфильтраты. В грудной и брюшной полостях наличие экссудата, легкие отечные, в трахее могут быть скопления мошек. Подчелюстные, заглоточные, переднелопаточные, коленной складки, надвымянные лимфоузлы – в состоянии острого серозного воспаления. Сердце дряблое, увеличено в размерах. В печени и почках – застойная гиперемия.

**Диагностика.** Диагноз ставят на основании анализа эпизоотологических данных, клинических признаков, патологоанатомических изменений и энтомологических исследований.

**Лечение.** Больным животным для снятия интоксикации вводят внутривенно 10%-ный раствор кальция хлорида и 40%-ный раствор глюкозы, для поддержания работы сердца – сердечные препараты (кофеин, сульфокамфокаин и др.). Животных обливают водой для уничтожения мошек, находящихся в волосяном покрове, и смывания экссудата, содержащего токсин. Рекомендуются применять кровопускание (до 2-3 л крови) с последующим введением изотонического раствора натрия хлорида. Внутрь задают 300-500 мл 30-40%-ного алкоголя. Животным предоставляют покой, оставляют в помещении до полного выздоровления.

**Профилактика.** В период массового лёта мошек и других кровососущих насекомых животных опрыскивают каждые 5-6 дней репеллентами – бензимином (гексамидом), оксаматом (0,25%-ным), поливают препаратом байофлай пур-он (флуатрин), а также инсектицидами и используют инсектицидные бирки. В дни с повышенной активностью мошек животных необходимо выпасать только ночью. Для выпасов используют сухие возвышенные участки, хорошо продуваемые ветром. Применяют также средства для уничтожения личинок в местах их выплода.



## ЗАЩИТА ЛОШАДЕЙ ОТ ГНУСА

На территории СНГ регистрируется большое количество различных видов кровососущих насекомых, объединенных общим названием «гнус». В понятие гнус (угнетающий) входят комары, мошки, мокрецы, слепни, москиты. На территории Республики Беларусь москиты не обитают.

Компоненты гнуса прокалывают кожу животных и питаются кровью, вызывая беспокойство. Слюна, впрыскиваемая в ранку, вызывает отеки кожи, подкожной клетчатки, токсикозы. Одновременно может передаваться ряд паразитарных и инфекционных заболеваний.

Слепни (семейство *Tabanidae*, включающее около 180 видов) – крупные двукрылые насекомые, встречаются повсеместно, чаще рядом с водоемами. Самки – активные гематофаги, самцы питаются соками растений, нектаром. За 1,5-2,5 мес. жизни самки насыщаются кровью 35 раз и на надводных частях растений (листьях, стеблях) откладывают от 150 до 550 яиц в форме пирамидки, имеющей вытянутую форму, размером 1,8-2 мм. Через 3-7 дней из яиц выходят личинки, попадают в водоем, где живут 1-3 года в иле на дне. Весной личинки мигрируют в береговую почву, окукливаются и через 8-12 дней из куколки выходит окрыленное насекомое. Наблюдаются пики лёта и активности слепней – июньский и августовский.

Мошки – насекомые из семейства *Simuliidae*, длиной 2-6 мм, с короткими усиками и ногами. Самки – активные гематофаги, впрыскивают в ранку сильно ядовитую слюну, к которой очень восприимчивы лошади, особенно молодняк. Биологический цикл развития связан с быстротекущими реками и ручьями. Самки откладывают от 25 до 800 яиц за одну яйцекладку. Большое количество личинок находится в прозрачной, быстротекущей воде, они чувствительны к содержанию кислорода в воде. После трех линек личинка в придонной части водоема превращается в куколку, прикрепленную к твердому субстрату. Массовый выплод мошек происходит в мае-июле – в тихую безветренную погоду. Максимальная активность нападения на животных – в утренние и вечерние часы, а в пасмурную погоду – и в середине дня.

Мокрецы – мелкие двукрылые кровососущие насекомые семейства *Ceratopogonidae*. В отличие от мошек имеют стройное тело, 1-2,5 мм длиной, длинные ноги, хорошо развитый колюще-сосущий ротовой аппарат. Развитие происходит с полным превращением (яйцо – личинка – куколка – имаго) в низменных сырых местах, мелких, стоячих и проточных водоемах. Самки разных видов за свою жизнь откладывают от 150 до 200 тыс. яиц, за год могут давать до четырех поколений, при этом

весь цикл развития продолжается 30-60 дней. Наиболее активно нападают на животных в безветренную погоду, под вечер или утром.

**Комары** – группа крылатых кровососущих насекомых нескольких семейств, однако наиболее широко распространено семейство *Culicidae* – настоящие комары. Они являются механическими и биологическими переносчиками вирусов, протозойных возбудителей, филлярий, паразитирующих у лошадей.

Биологический цикл комаров связан с неглубокими стоячими или слабопроточными непересыхающими водоемами. Самки после кровососания откладывают за один раз 120-160 яиц на поверхность воды. Из них за 15-60 дней с полным превращением развиваются имаго – в течение сезона до 5 поколений. Зимуют комары на любой стадии развития, крылатые насекомые – в подвалах, норах грызунов, дуплах деревьев и т.д.

Активный лёт – в течение всего лета.

**Меры борьбы с гнусом.** Организуют ночную пастьбу лошадей, содержат их на отдаленных от водоемов пастбищах и под навесами в период активного лёта насекомых. Применяют различные ловушки с инсектицидами. Отпугивает насекомых дымовая завеса. С неподветренной стороны разводят костер с добавлением в него сырой травы, веток и т.д. Разового уничтожения комаров, мошек, мокрецов на определенной территории можно добиться применением гексахлорановых дымовых шашек.

Для защиты лошадей (особенно рабочих, спортивных) от кровососов широко применяют репелленты, способные отпугивать наибольшее число видов и групп этих насекомых. Животных обрабатывают 3-5%-ными эмульсиями бензиминола или оксамата из расчета 1,5-2 л на животное. Особенно тщательно необходимо обрабатывать шею, подгрудок, нижнюю часть живота, внутреннюю поверхность бедер. Отпугивающий эффект длится до 20 ч (в среднем 6-7 ч). Более длительное действие достигается применением концентрированных эмульсий этих препаратов (20%-ных) в дозе 50-100 мл на животное. Хороший результат получен при применении специальных ленточных покрывал, пропитанных 10%-ными эмульсиями бензиминола и других препаратов. Через 2-3 недели пропитку необходимо повторить.

В качестве инсектицидов для обработки кожных покровов лошадей применяются пиретроиды, стомазан, эктоцин-5, ратокс, рамид, тактик, протеид и др. Этими же препаратами обрабатывают стены, окна в денниках, конюшнях.

## ДИАГНОСТИКА ПАРАЗИТОВ ЛОШАДЕЙ

### *Гельминтоскопические исследования*

Эти исследования направлены на обнаружение в пробах фекалий от животных яиц гельминтов (гельминтоовоскопия), личинок гельминтов или оводов (гельминтоларвоскопия), самих гельминтов или отдельных фрагментов (гельминтоскопия).

Для исследования необходимо отбирать фекалии из прямой кишки животных, а также с поверхности свежевыделенных фекалий.

В теплое время года пробы фекалий необходимо исследовать в течение суток. В холодное время года они могут храниться до исследования несколько суток при температуре от +3 до -2°C. Можно использовать для хранения холодильник.

### *Флотационные методы диагностики*

#### *Метод Дарлинга.*

Свежие фекалии массой 3-5 г помещают в фарфоровую ступку, добавляют водопроводную воду в соотношении 1:10, пестиком перемешивают до однородной массы. Процеживают (фильтруют) через капроновое или металлическое ситечко в баночку Флоринского и отстаивают в течение 5-10 минут. Надосадочную жидкость сливают, а осадок помещают в центрифужную пробирку и центрифугируют 2-3 минуты при 1500 об/мин. Затем надосадочную жидкость сливают, а к осадку добавляют насыщенный раствор поваренной соли и повторно центрифугируют 2-3 минуты при 1500 об/мин. Металлической петлей снимают с поверхности жидкости пленочку и помещают на чистое обезжиренное предметное стекло. Накрывают покровным стеклом и микроскопируют при малом или среднем увеличении микроскопа.

#### *Метод Фюллеборна.*

Около 5 г фекалий размешивают деревянной или стеклянной палочкой в 20-кратном превосходящем количестве насыщенного раствора поваренной соли (400 г поваренной соли растворяют при кипячении в 1 л воды, фильтруют через слой марли или ваты, остужают; удельный вес раствора – 1,18). Смесь готовят в высокой фарфоровой или стеклянной баночке объемом 100-200 мл. После размешивания этой же стеклянной палочкой сразу же удаляют всплывшие на поверхность крупные частицы или же смесь фильтруют через металлическое сито и отстаивают в течение 30-90 мин. За это время яйца гельминтов, имеющие меньший удельный вес, чем насыщенный раствор соли, всплывают в поверхностный слой жидкости. После отстаивания проволочной петлей (диаметром 0,8

см), согнутой под прямым углом, снимают поверхностный слой жидкости, переносят на предметное стекло, накрывают покровным и исследуют под микроскопом.

**Метод Щербовича с серноокислым магнезиом (И.А. Щербович, 1952)** используют для обнаружения яиц с более высоким удельным весом. Для этого 920,0 г серноокислого магнезия растворяют в 1 л горячей воды. Раствор фильтруют и охлаждают.

Пробу фекалий разбавляют водой и размешивают до получения равномерной взвеси. Затем эту взвесь при помешивании процеживают через металлическое сито или марлю в пробирку и центрифугируют 1-2 мин. После этого верхний слой жидкости сливают, а к осадку добавляют полученный раствор серноокислого магнезия. Взвесь снова центрифугируют 1-2 мин. После этого проволочной петлей снимают поверхностную пленку жидкости и исследуют под микроскопом на покровном стекле.

**Метод флотации с раствором азотнокислого свинца (Г.А. Котельников, В.М. Хренов, 1981).**

Раствор азотнокислого свинца (нитрата свинца) готовят из расчета 650 г соли на 1 л горячей воды в эмалированной посуде при постоянном размешивании и подогревании. Фильтрация раствора не обязательна. Плотность раствора – 1,5. Раствор применяют свежеприготовленный (через сутки из него выпадает осадок, и флотационная способность раствора снижается). При необходимости использования его в последующие дни раствор необходимо подогреть до растворения осадка. Пробу фекалий (3 г) помещают в стаканчик, заливают небольшим количеством раствора азотнокислого свинца и при тщательном размешивании палочкой добавляют порциями раствор до объема 50 мл. Затем взвесь фильтруют через ситечко в другой стаканчик и оставляют при исследовании на трематодозы на 15-20 мин, а на другие гельминтозы – не менее чем на 10 мин.

После этого гельминтологической петлей снимают поверхностную пленку из 3-4 разных мест, переносят на предметное стекло и микроскопируют при малом увеличении микроскопа (x56).

### **Методы диагностики оксиуриоза лошадей**

1. **Метод соскоба с перианальных складок.** Маленькой деревянной лопаточкой, смоченной в 50%-ном водном растворе глицерина, берут мазок из перианальных складок, переносят его на чистое предметное стекло, накрывают покровным стеклом и микроскопируют при малом увеличении светового микроскопа.
2. Исследование фекалий флотационными методами.
3. Диагностическая дегельминтизация с последующим отмучиванием фекалий и обнаружением имагинальных стадий оксиуридов.

## ЛАРВОСКОПИЧЕСКИЕ МЕТОДЫ

Эти методы применяют для диагностики диктиокаулезов жвачных и лошадей, протостронгилидозов овец, стронгилятозов пищеварительного тракта жвачных, лошадей и стронгилоидозов молодняка животных разных видов.

**Метод Бермана-Орлова (Ветцеля).** Свежевыделенные фекалии массой 5-10 г помещают на металлической сетке (или завернутыми в марлю) в стеклянную воронку, прикрепленную к штативу. На узкий конец воронки надета резиновая трубка с зажимом Мора. Воронку заполняют теплой водой (38-40°C) так, чтобы фекалии только соприкасались с теплой водой. Личинки активно выползают в теплую воду, постепенно скапливаясь в нижней части воронки над зажимом. Через 1-3 часа зажим открывают и жидкость спускают в центрифужную пробирку. После центрифугирования в течение 2-3 минут верхний слой жидкости сливают, а осадок переносят на предметное стекло и исследуют. Можно на конец резиновой трубки надеть центрифужную пробирку. В этом случае личинки скапливаются и на дне пробирки. В странах с жарким климатом, когда температура окружающей среды приближается к температуре воды в воронке, Сопрунов (1950) рекомендует положить на сетку с фекалиями кусочек льда.

**Упрощенная модификация метода Бермана (по Шильникову).** Применяют для обнаружения личинок легочных и кишечных гельминтов. Пробы фекалий, завернутые в кусочек марли, кладут в стакан с подогретой до 40°C водой. Оставляют на 1-2 ч, после чего удаляют фекалии, жидкость осторожно сливают, а осадок микроскопируют для обнаружения личинок

**Примечание.** Для дифференциальной диагностики живых личинок диктиокаулюсов от личинок других стронгилят к осадку в пробирке или на часовом стекле добавляют 1-2 капли 0,1%-ного водного раствора метиленового синего. Через 20-30 секунд личинки диктиокаулюсов окрашиваются в сиреневый цвет, а личинки других нематод не окрашиваются.

**Метод дифференциации кишечных стронгилят по инвазионным личинкам (по П.А. Величкину).** Яйца кишечных стронгилят лошадей по размерам и морфологически очень похожи, и поэтому по ним можно поставить диагноз только групповой (стронгилятозы). Дифференциацию стронгилят до рода и вида производят по инвазионным личинкам.

Для культивирования личинок берут небольшое количество свежих фекалий и помещают в стакан, чашку Петри или материальную бан-

ку. Посуду с пробами фекалий закрывают марлей или стеклом и ставят в теплое место или термостат при 25-27°C на семь дней или оставляют на 10-12 дней при комнатной температуре, периодически увлажняя водой. После культивирования фекалии исследуют по методу Бермана.

**Метод Поповой.** Очень простой в исполнении, при котором в прозрачные емкости (*банки*) закладывают исследуемый материал (фекалии) и выдерживают при благоприятных условиях (температура – (+22...+27°C) и влага), где в течение 1-3 дней личинки стронгилоидесов мигрируют на стенки сосудов, обнаружить которых не вызывает сложности – в виде серовато-белой колонии.

### *Гельминтоларвоскопическое исследование крови*

Кровь исследуют для выявления личинок гельминтов (микрофилярий, реже других нематод).

**Метод Куликова.** Из яремной вены берут 20 мл крови и добавляют к ней 2 мл 3,8%-ного водного раствора лимоннокислого натрия. Затем кровь отстаивают 20-25 мин. В пробирке образуется три слоя: нижний – осевшие эритроциты, средний – лейкоциты и личинки нематод и верхний – сыворотка. Тонкой пипеткой берут средний слой, наносят каплями на предметное стекло, покрывают покровным и исследуют под малым увеличением микроскопа.

При исследовании свежих препаратов на предметном стекле стеклянной палочкой делают квадрат из вазелина размером с покровное стекло. В центр квадрата наносят небольшую каплю периферической (из уха) крови и слегка прижимают покровным стеклом так, чтобы кровь размазалась тонким слоем. Под микроскопом можно увидеть микрофилярий, которые движутся между эритроцитами.

Дифференциацию микрофилярий по видам проводят в окрашенных препаратах. Приготовленные препараты высушивают, гемолизируют и окрашивают по Романовскому-Гимза, Лейшману, Райту и т. д.

При слабых инвазиях берут 2 мл крови из вены в центрифужную пробирку с 10 мл 1%-ной уксусной кислоты, перемешивают и центрифугируют в течение 2 минут при 1500 об/мин. Сливают поверхностный слой и осадок просматривают под микроскопом на предметных стеклах. Препараты можно окрашивать по Романовскому.

Каплю крови, окрашенную по Романовскому, исследуют под малым увеличением микроскопа. Обнаружив микрофилярий, проводят дополнительное окрашивание гематоксилином Хансена. Через 15-60 мин. препарат промывают проточной водой в течение 2 мин. При перекраске его дифференцируют в 0,2%-ном растворе соляной кислоты. Исследуют

препарат с иммерсией. При этом чехлик микрофилярии бывает окрашен в бледно-фиолетовый, а ядерная субстанция тела – в темно-фиолетовый цвет.

**Исследование сыворотки крови.** Несколько кубических миллилитров венозной крови берут в пробирку, где она свертывается, и микрофилярии мигрируют в сыворотку. Через несколько часов пипеткой берут несколько капель сыворотки в месте соприкосновения ее со сгустком крови или со дна пробирки, эти капли помещают на предметное стекло, накрывают покровным и исследуют под малым увеличением микроскопа для обнаружения подвижных личинок.

**Примечание.** Если кровь до исследования держали в холодильнике, то для того, чтобы микрофилярии стали подвижными, предметное стекло с каплей сыворотки перед микроскопированием оставляют при комнатной температуре.

### ***Гельминтоларвоскопическое исследование кожи***

Исследование кожи позволяет обнаружить микрофилярии онхоцерков и других филяриат, а также шистосом и личинки гельминтов, вызывающих дерматит.

**Метод Стюарда (с дополнениями Гнединой).** На брюшной стенке животного выбривают волосы, дезинфицируют кожу, затем пинцетом оттягивают ее и ножницами, изогнутыми по плоскости, вырезают поверхностный слой кожи размером 3х3х2 мм. Вырезанный кусочек помещают на предметное стекло в каплю физиологического раствора и тщательно расщепляют препаровальными иглами. Затем частицы кожи удаляют, а жидкость исследуют при малом увеличении светового микроскопа.

**Метод Чеботарева.** На холке, плече или передних конечностях лошади выбривают участок кожи размером 5 см<sup>2</sup>, дезинфицируют, захватывают в складку пинцетом, бритвой или ножницами вырезают кусочек толщиной 3-4 мм и площадью 2-3 см<sup>2</sup>. Срезы помещают в пробирку, заливают 2-3 мл физиологического раствора (можно смешанного пополам с сывороткой крови) и оставляют на несколько часов в термостате при 36-37°C или при комнатной температуре, после чего исследуют содержимое пробирки на часовом стекле под микроскопом с целью обнаружения личинок онхоцерков.

Можно взять несколько срезов (4-5), сильно сдавить их и из выделившейся крови и тканевой жидкости готовить препараты толстой капли, окрашивая их затем по Романовскому-Гимза.

## *Гельминтоскопическая диагностика*

*Гельминтоскопия* – обнаружение паразитов или их фрагментов на поверхности фекалий после дачи антигельминтных препаратов.

*Метод последовательных промываний* -- при этом разбавляют 5-10-кратным объемом воды в какой-либо емкости. Взвесь после размешивания отстаивают 5-10 минут, надосадочную жидкость сливают, а к осадку вновь добавляют воду и размешивают повторно. Манипуляцию повторяют до тех пор, пока жидкость над осадком не станет прозрачной. Небольшими порциями осадок просматривают в кювете, половина которого окрашена в черный цвет (хорошо заметны белые паразиты), а другая – в белый (хорошо заметны темноокрашенные паразиты). Данную методику применяют и при диагностике гастрофилеза лошадей для обнаружения личинок.



## СОВРЕМЕННЫЕ ПРОТИВОПАРАЗИТАРНЫЕ ПРЕПАРАТЫ, ПРИМЕНЯЕМЫЕ ПРИ ОБРАБОТКАХ ЛОШАДЕЙ

### Монокомпонентные противопаразитарные препараты на основе макроциклических лактонов

#### *Биологически активные вещества, обладающие противопаразитарным свойством*

Комплекс из восьми близких в химическом отношении веществ, представляющих собой 16-членный макролидный лактон, соединенный с двумя остатками сахара олеандрозы.

**Авермектины** – продукт жизнедеятельности культуры *Streptomyces avermitilis*.

**Абабектин** – авермектиновый комплекс, содержащий не менее 80% авермектина В<sub>1а</sub> и не более 20% авермектина В<sub>1в</sub>.

**Ивермектин** – полусинтетическое гидрированное производное абабектина, содержащее не менее 80% авермектина В<sub>1а</sub> и не более 20% авермектина В<sub>1в</sub>.

**Дорамектин** – природный продукт ферментации *Str. avermitilis*, представляющий собой авермектин В<sub>1в</sub>, содержащий С<sub>25</sub>-циклогексил.

**Моксидектин** – полусинтетическое производное продукта, образуемое культурой *Streptomyces cyaneogriseus*. По химическому строению близок к группе авермектинов, но не содержит остатков сахара.

**Универм** – противопаразитарный препарат, представляющий собой порошок серого цвета, со слабым специфическим запахом, негигроскопичен, в воде не растворяется, легко смешивается с кормом.

**Форма выпуска.** Препарат выпускается в двойных пакетах из полиэтиленовой пленки по 50, 100, 200, 500, 1000 и 5000 г и полимерной таре по 100, 200, 500 и 1000 г.

**Свойства.** В 100 г препарата содержится 0,2 г аверсектина С. Механизм действия препарата заключается в том, что он вызывает паралич у гельминтов посредством потенцирования ингибирующего влияния  $\gamma$ -аминомасляной кислоты, которая является нейромедиатором, посылающим ингибирующие сигналы от промежуточных нейронов к двигательным. При этом двигательные нейроны перестают воспринимать сигналы от нервной системы паразитов, и наступает их паралич и гибель.

*Показания.* Препарат действует на кишечных нематод, личинок носоглоточных, желудочных оводов, а также на вшей и возбудителей саркоптоидозов лошадей.

*Доза и способ применения.* Универм при кишечных нематодозах применяют внутрь, двукратно с интервалом в сутки, индивидуально или групповым методом в дозе 0,1 мг/кг живой массы (по ДВ).

*Период ожидания.* Убой лошадей на мясо разрешается через 21 день после дегельминтизации.

**«Ривертин 1%» гранулят** – представляет собой мелкие гранулы от кремового до светло-желтого цвета, округлой, цилиндрической или неправильной формы. Синонимы: гранулят ивертин. В 1 г препарата содержится 10 мг ивермектина.

*Свойства.* Препарат обладает широким спектром противопаразитарного действия, губительно действует на нематод, возбудителей саркоптоидозов и энтомозов животных.

*Форма выпуска.* Выпускают препарат в пакетах из металлизированной пленки по 500 и 1000 г.

*Механизм действия.* Механизм действия препарата основан на усилении выработки медиатора торможения  $\gamma$ -аминоасляной кислоты, нарушении передачи нервных импульсов у паразитов, что приводит к их параличу и гибели.

*Показания к применению.* Препарат применяют лошадям и другим непарнокопытным при параскариозе, оксиурозе, стронгилятозах, парафиляриозе, гастрофилезе и ринэстрозе.

*Применение.* Препарат задают животным внутрь в смеси с кормом (сухим или увлажненным) в утреннее кормление в дозах: 20 мг/кг живой массы (0,2 мг/кг по АДВ), при энтомозах (гастрофилезе и ринэстрозе) – 10 мг/кг массы животного (0,1 мг/кг по АДВ) два дня подряд.

*Противопоказания.* Противопоказано применение препарата жеребьим кобылам за две недели до выжеребки, лактирующим и больным инфекционными болезнями животных.

*Период ожидания.* Убой животных на мясо разрешается не ранее чем через 21 сутки после последнего применения препарата. В случае вынужденного убоя животных ранее указанного срока мясо используют на корм плотоядным животным или для производства мясокостной муки.

**Авермектиновая паста 1%.** В состав препарата входит 1% действующего вещества аверсектина С и вспомогательные формообразующие и стабилизирующие компоненты. Препарат представляет собой од-

нородную пастообразную массу светло-коричневого цвета со слабым специфическим запахом.

*Форма выпуска.* Выпускают авермектиновую пасту в шприце-дозаторе по 14 г.

*Показания.* Паста авермектиновая обладает широким спектром действия на нематод желудочно-кишечного тракта, филяриат, личинок желудочных и носоглоточных оводов.

*Доза и способ применения.* Препарат применяют лошадям однократно индивидуально перорально в дозе 2 г/100 кг живой массы (0,2 мг/кг по ДВ) при стронгилятозах, стронгилоидозе, трихонематидозах, параскариозе и оксиурозе. Пасту выдавливают на корень языка из шприца-дозатора, который вводят в межзубное пространство ротовой полости, затем на несколько секунд приподнимают голову животного. Паста обладает достаточной липкостью, что предотвращает ее выплевывание. Нужный объем пасты устанавливается перемещением гайки по штоку и фиксацией соответствующей дозы. Каждое деление шприца рассчитано на 100 кг массы животного. Один шприц рассчитан на обработку одной лошади массой 700 кг.

*Период ожидания.* Убой животных на мясо разрешается через 14 дней после дачи препарата.

**Эквисект паста** – антипаразитарный препарат системного действия.

*Состав.* Паста «Эквисект» содержит 1% действующего вещества аверсектина С и вспомогательные компоненты (полиэтиленоксид-1500, полиэтиленоксид-400, глицерин дистиллированный, поливинилпирролидон и твин-80). Препарат представляет собой однородную пастообразную массу светло-коричневого цвета со слабым специфическим запахом.

*Форма выпуска.* Выпускают препарат расфасованным по 14 г в полимерных шприцах-дозаторах.

*Показания:* стронгилидозы, трихонематидозы (циатостоматидозы), параскариоз, стронгилоидоз, оксиуроз, пробстмауриоз, трихостронгилез, диктиокаулез, парафиляриоз, сетариоз, онхоцеркоз, габронематоз, драшейоз, а также гастрофилез и ринэстроз.

*Доза и способ применения.* Препарат применяют лошадям однократно индивидуально перорально в дозе 2 г/100 кг живой массы (0,2 мг/кг по ДВ) при стронгилятозах, стронгилоидозе, трихонематидозах, параскариозе и оксиурозе. Пасту выдавливают на корень языка из шприца-дозатора, который вводят в межзубное пространство ротовой полости, затем на несколько секунд приподнимают голову животного.

В пастбищный период при стронгилятозах (трихонематидозы, стронгилидозы) животных обрабатывают один раз в 2 месяца. Подсосных жеребят обрабатывают с 3-месячного возраста до отъема один раз в 2 месяца.

При стронгилоидозной инвазии подсосных жеребят обрабатывают с 2-недельного возраста 1 раз в месяц.

При параскариозе, оксиурозе в стойловый период лошадей обрабатывают один раз в 2 месяца, а подсосных жеребят с 2-3-месячного возраста – один раз в месяц.

*Период ожидания.* Убой животных на мясо разрешается через 14 дней после дачи препарата.

**Паста эквалан.** В 1 г препарата содержатся 18,7 мг действующего вещества ивермектина С, а также вспомогательные вещества – гидроксипропил целлюлоза, двуокись титана, гидрогенизированное касторовое масло и пропиленгликоль.

*Показания.* Эквалан назначают лошадям для лечения и профилактики нематодозов, включая стронгилидозы, трихонематодозы, оксиуроз, пробстмауриоз, параскаридоз, стронгилоидоз, трихостронгилез, диктиокаулез, парафиляриоз, сетариоз, онхоцеркоз, габронематоз и драйшиоз, а также оводовых инвазий – гастрофилеза и ринэстрога.

*Доза и способ применения.* Препарат применяют лошадям однократно перорально в дозе 0,2 мг/1 кг массы животного, выдавливая пасту из шприца-дозатора на корень языка лошади из расчета 6,42 г (содержимое одного шприца) на 600 кг массы животного. Для животных меньшей массы дозу, рассчитанную на массу лошади, регулируют поршнем шприца, на который нанесена градуировка, начиная с массы 100 кг.

*Период ожидания.* Убой лошадей на мясо разрешается не ранее, чем через 30 суток после применения препарата. Мясо животных, вынужденно убитых до истечения указанного срока, может быть использовано в корм пушным зверям.

**Ивермектим 1%** – антигельминтик широкого спектра действия, в 1 мл которого содержится 10 мг ивермектина (22, 23-дигидроавермектина В<sub>1</sub>) в специальном растворителе.

*Форма выпуска:* раствор, выпускается в герметически закрытых флаконах емкостью 10, 50, 100, 200 и 500 мл.

*Показания к применению.* Ивермектим 1% назначают лошадям при параскариозе, оксиурозе, стронгилоидозе, стронгилятозах желудочно-

кишечного тракта, парафиляриозе, псороптозе, хориоптозе, саркоптозе, гастрофилезе, ринэстрозе и против иксодовых клещей.

*Доза и способ применения.* Препарат вводится животным подкожно однократно в дозе 1 мл/50 кг живой массы тела (0,2 мг действующего вещества (ДВ) на 1 кг живой массы). При лечении чесоток, сифункулятозов препарат животным вводят повторно с интервалом 7-10 дней.

*Период ожидания.* Убой животных на мясо разрешается через 21 день после обработки.

*Примечание.* Необходимо соблюдать правила асептики при обработках. Иглы и шприцы должны быть сухими. У отдельных животных может наблюдаться болевая реакция, припухлость на месте введения препарата, а также могут отмечаться бурные колики.

**Фармацин (аверсект-2)** – 1%-ный стерильный инъекционный препарат.

*Состав.* В 1 мл препарата содержится 10 мг аверсектина С и специальный растворитель.

*Форма выпуска.* Препарат выпускается в стеклянных флаконах по 10, 100, 250 и 450 мл.

*Показания к применению.* Фармацин применяют для лечения и профилактики желудочно-кишечных и легочных нематодозов, арахнозов и энтомозов лошадей.

*Доза и способ применения.* Препарат вводится животным подкожно однократно в дозе 1 мл/50 кг живой массы тела (0,2 мг действующего вещества (ДВ) на 1 кг живой массы). При лечении чесоток, сифункулятозов препарат животным вводят повторно с интервалом 7-10 дней.

*Период ожидания.* Убой животных на мясо разрешается через 21 день после лечения.

*Примечание.* У отдельных животных может наблюдаться болевая реакция, припухлость на месте введения препарата, колики. Необходимо соблюдать правила асептики при обработках. Иглы и шприцы должны быть сухими.

**Аверфарм 5%** – содержит 5% действующего вещества аверсектина С, поливинилпирролидон, полиэтиленоксид-400, воду для инъекций, спирт этиловый.

*Показания к применению.* Аверфарм 5% применяют при гастрофилезе и стронгилятозах желудочно-кишечного тракта лошадей.

*Доза и способ применения.* Препарат вводится лошадям внутримышечно с помощью безыгольного инъектора в область шеи в дозе 0,2 мл

– лошади массой до 150 кг, 0,4 мл – массой свыше 150 кг и 0,6 мл – массой 500 кг и более.

**Дектомакс** – препарат для инъекций, действующим веществом которого является дорамектин – это новый представитель группы авермектинов.

**Свойства.** Дорамектин получают путем аэробной ферментации из ивермектинов, продуцируемых почвенными микроорганизмами *Streptomyces avermitilis*. Для производства используют специальный штамм, выделенный в результате направленной селекции. Наполнителем препарата «Дектомакс» служит кунжутное масло и этилолеат, которые обеспечивают более высокие концентрации дорамектина в крови, чем при введении инъекционного ивермектина, обладающие пролонгированным действием и отсутствием болевой реакции в месте введения препарата.

**Механизм действия.** Механизм действия дектомакса основан на связывании дорамектина со специфическими рецепторами в клетках нервной системы и мышц нематод и членистоногих, увеличении проницаемости мембран для ионов хлора, что приводит к блокаде электрической активности нервных и мышечных клеток паразитов, их параличу и гибели. У млекопитающих эти рецепторы локализованы только в центральной нервной системе, а дорамектин практически не проникает через гематоэнцефалический барьер, поэтому в рекомендуемых дозах препарат безопасен для млекопитающих.

**Форма выпуска.** Препарат выпускается во флаконах по 50 и 500 мл.

**Показания.** Дектомакс назначают лошадям при параскариозе, оксиурозе, стронгилоидозе, стронгилятозах, саркоптоидозах и против иксодовых клещей.

**Доза и способ применения.** Назначают препарат подкожно или внутримышечно однократно в дозе 1 мл/50 кг живой массы тела.

**Ивермек** – воднодисперсная лекарственная форма ивермектина с витамином Е.

**Состав.** В состав препарата входит действующее вещество ивермектин, витамин Е и наполнитель. В 1 мл препарата содержится 10 мг ивермектина и 40 мг витамина Е.

**Доза и способ применения.** Лошадям ивермек назначают в дозе 1 мл/50 кг живой массы тела однократно внутримышечно или подкожно.

**Период ожидания.** Убой животных на мясо разрешается не ранее чем через 28 дней после дегельминтизации.

*Примечание.* Необходимо соблюдать правила асептики при обработках. Иглы и шприцы должны быть сухими. На месте введения препарата иногда образуется припухлость величиной с куриное яйцо, а также могут отмечаться бурные колики.

### **Поликомпонентные противопаразитарные препараты на основе ивермектинов и празиквантела**

*Празимакс* – противопаразитарный препарат для лошадей.

*Состав.* В состав препарата входят два действующих вещества празиквантел и ивермектин, из расчета в 1 см<sup>3</sup> 140 мг и 20 мг соответственно. В качестве вспомогательных веществ являются арабиногалактан, поливинилпирролидон К90, 1,2-пропиленгликоль, бензиловый спирт.

*Форма выпуска.* Препарат выпускается в полимерных шприцах по 10 и 30 см<sup>3</sup> в виде густой, слегка расслаивающейся суспензии с адгезивными свойствами от бледно-серого до бледно-кремового цвета для перорального применения.

*Механизм действия.* Механизм действия празиквантела заключается в повышении проницаемости клеточных мембран трематод и цестод для ионов кальция, что вызывает генерализованное сокращение мускулатуры, переходящее в стойкий паралич, ведущий к гибели гельминтов. Кроме того, препарат вызывает вакуолизацию и последующее повреждение эпителия гельминтов, что делает паразита уязвимым перед иммунной системой хозяина и его пищеварительными ферментами.

Механизм действия ивермектина заключается в его влиянии на величину тока ионов хлора через мембраны нервных и мышечных клеток паразита. Основной мишенью являются глутамат-чувствительные хлорные каналы, а также рецепторы  $\gamma$ -аминомасляной кислоты. Увеличение тока ионов хлора в клетку вызывает гиперполяризацию клеточных мембран, нарушает проведение нервных импульсов, что приводит к параличу и гибели паразита.

Арабиногалактан представляет собой природный полисахарид, входящий в состав камеди лиственницы и других покрытосеменных и некоторых голосеменных, и является компонентом клеточной стенки микобактерий. Это полностью натуральное растворимое волокно. Является хорошим стабилизатором, загустителем, снижает интенсивность побочных явлений и повышает эффективность лекарственных средств. Обладает противовоспалительным, гепатопротекторным, мембранотропным, антимуtagenным, гастропротекторным действием. Арабиногалактан является иммуномодулятором, активирующим ретикулоэндотелиальную систему, увеличивает фагоцитарный индекс и стимулирует

иммуногенез. Природный полисахарид обладает свойствами пребиотиков, тем самым, способствуя росту полезных бактерий (бифидобактерий и лактобацилл), а также увеличивается содержание короткоцепочечных жирных кислот в организме, необходимых для поддержания нормальной работы желудочно-кишечного тракта. Его применяют для повышения всасываемости других лекарственных средств, характеризующихся низкой биодоступностью. Применяется для создания лекарственных препаратов полифункционального действия.

**Показания.** Препарат применяют лошадям в лечебно-профилактических целях при кишечных нематодозах, цестодозах (ано-плочефалидозы), ассоциативных инвазиях (полиинвазиях), вызванных нематодами, цестодами и личинками желудочно-кишечных и носоглоточных оводов.

**Доза и способ применения.** Празимакс применяют лошадям однократно перорально в дозе  $1 \text{ см}^3/100 \text{ кг}$  массы животного. Суспензию выдавливают на корень языка при помощи дозатора, канюлю которого вводят в межзубное пространство ротовой полости и затем на несколько секунд приподнимают голову животного.

Лечебно-профилактические обработки лошадей при моно- и полиинвазиях проводят 3 раза в год (под контролем ово- и ларвоскопии) согласно рекомендуемой схеме:

- первая обработка – за 2 недели до выгона животных на пастбище. Обработка направлена на санацию организма лошадей от кишечных гельминтов и личинок II и III стадий оводов;
- вторая обработка – через 3 месяца после первой обработки. Обработка направлена на санацию организма лошадей от кишечных гельминтов (ювенильных и половозрелых особей кишечных нематод и аноплочефал, личинок I стадии оводов);
- третья обработка – за 2 недели до постановки на стойловое содержание. Обработка направлена на санацию организма лошадей от кишечных гельминтов (ювенильных и половозрелых особей кишечных нематод и аноплочефал) и личинок I и II стадий оводов.

**Паста «Алезан»** – противопаразитарный препарат широкого спектра действия.

**Состав.** В своем составе в качестве действующих веществ препарат содержит 10% празиквантела и 2% ивермектина, а также вспомогательные компоненты (сахарозу, сантохин, сорбитол, поливинилпирролидон, желатин и воду дистиллированную).

**Форма выпуска.** Алезан выпускают расфасованным по 6,0 г в шприцах-дозаторах, упакованных поштучно в картонные коробки вме-



сте с инструкцией по применению. Препарат представляет собой однородную пастообразную массу от белого до розово-серого цвета.

*Механизм действия.* Механизм действия празиквантела заключается в угнетении фумаратредуктазы, нарушении проницаемости клеточных мембран и нервно-мышечной иннервации, что приводит к параличу и гибели гельминта.

Механизм действия, входящего в состав препарата ивермектина, заключается в его воздействии на величину тока ионов хлора через мембраны нервных и мышечных клеток паразита. Основной мишенью являются глутамат-чувствительные хлорные каналы, а также рецепторы гамма-аминомасляной кислоты. Изменение тока ионов хлора нарушает проведение нервных импульсов, что приводит к параличу и гибели паразита.

*Доза и способ применения.* С лечебной и профилактической целью препарат дают внутрь однократно из расчета 1 г/100 кг ж. м. т. Пасту выдавливают на корень языка из шприца-дозатора, который вводят в межзубное пространство ротовой полости, затем на несколько секунд приподнимают голову животного. Рассчитанный на массу лошади объем пасты устанавливают перемещением фиксатора по штоку и фиксацией соответствующей дозы. Каждое деление шприца соответствует 1 г пасты.

*Период ожидания.* Убой животных на мясо разрешается не ранее, чем через 20 суток после обработки. Молоко дойных кобыл может быть использовано в пищевых целях не ранее, чем через 3 суток после.

*Паста «Эквалан Дуо»* – противопаразитарная паста для орального применения.

*Состав и свойства.* В одном шприце массой 7,74 г содержится ивермектина – 1,120 г (15,5 мг/г) и празиквантела – 0,6 г (77,5 мг/г), а также вспомогательных компонентов: двуокись титана, глицерин, антиоксидант – Е 320, краситель – Е 110. Препарат представляет собой однородную пасту оранжевого цвета.

*Доза и способ применения.* Препарат применяют лошадям однократно перорально в дозе 200 мкг действующих веществ на 1 кг массы животного, выдавливая пасту из шприца-дозатора на корень языка лошади из расчета 7,74 г (содержимое одного шприца) на 600 кг массы животного. Для животных меньшей массы дозу, рассчитанную на массу лошади, устанавливают поршнем шприца, на который нанесена градуировка, соответствующая массе животного (начиная с массы 100 кг).

**Квест Плюс Гель** – противопаразитарный препарат пролонгирующего действия широкого спектра активности.

**Состав.** В 1 мл препарата содержится моксидектина – 20 мг и праиквантела – 125 мг.

**Механизм действия.** Моксидектин обладает антипаразитарным эффектом против нематод, клещей и насекомых. Основной его мишенью являются глутаматчувствительные хлорные каналы, а также рецепторы гаммааминомасляной кислоты. Изменение тока ионов хлора нарушает проведение нервных импульсов, что приводит к параличу и гибели паразита. Моксидектин также оказывает дополнительное потенцирующее воздействие на гаммааминобутировую кислоту (далее ГАБК), ускоряя ее выделение из пресинаптических окончаний и облегчая ее поглощение постсинаптическими рецепторами периферической нервной системы. Закрепление ГАБК на рецепторах глутамат-чувствительных хлорных каналов стимулирует приток ионов хлора, что ведет к развитию паралича.

Моксидектин действует в течение 84 дней, защищает лошадей от инцистированных личинок малых стронгилид. Благодаря липофильности при применении препарата в жировой ткани создается депо, из которого действующее вещество высвобождается постепенно.

**Доза и способ применения.** Гель выдавливают на корень языка из шприца-дозатора, который вводят в межзубное пространство ротовой полости, затем на несколько секунд приподнимают голову животного. Рассчитанный на массу лошади объем пасты устанавливают перемещением фиксатора по штоку и фиксацией соответствующей дозы. Обработку проводят с 6-месячного возраста. Шприц рассчитан на животное массой 550 кг.

### **Антигельминтные препараты бензимидазольного ряда и других групп**

#### ***Альбендатим-100 и 200 (10% и 20% гранулят альбендазола)***

**Свойства.** Препараты содержат 10% и 20% действующего вещества альбендазола и наполнители (лактоза, кормовой мел, осажденный мел или другие инертные вещества).

**Форма выпуска.** Препараты выпускают в готовом к применению виде, расфасованными в двойные полиэтиленовые пакеты массой 0,1-0,5 кг, и в полимерных емкостях по 0,5-10 кг.

**Механизм действия.** Механизм действия альбендазола заключается в нарушении метаболизма, угнетении активности фумарат-редуктазы и синтеза АТФ паразита, что приводит к гибели гельминтов.

*Показания к применению.* Применяют при параскариозе, оксиурозе, стронгилятозах желудочно-кишечного тракта, анолоцефалидозах.

*Доза и способ применения.* Препараты применяют внутрь однократно: альбендатим-100 по 75 мг/кг, альбендатим-200 – по 37,5 мг/кг массы животного.

*Период ожидания.* Убой животных на мясо разрешается не ранее чем через 14 дней после применения препарата.

#### **Таблетки «Альбендатим-500»**

*Свойства.* В каждой таблетке содержится 500 мг альбендазола и наполнители.

*Форма выпуска.* Выпускают в готовом к применению виде в полиэтиленовых пакетах массой 0,1-5,0 кг или в полимерной таре 0,5-10 кг.

*Показания.* Таблетки «Альбендатим-500» применяют при анолоцефалидозах, параскариозе, телязиозе, оксиурозе, стронгилоидозе и стронгилятозах желудочно-кишечного тракта.

*Доза и способ применения.* Препарат задают по 1 таблетке на 50 кг живой массы однократно.

**«Альбазен 20%» гранулят.** Препарат представляет собой гранулы от беловато-коричневого до серого цвета, неправильной формы, однородные по окраске. В 1 г препарата содержится 0,2 г альбендазола и наполнителя до 1 г.

*Форма выпуска.* Выпускают препарат «Альбазен 20%» в готовом к применению виде в пакетах из ламинированной фольги по 250, 500, 1000 и 5000 г.

*Свойства.* Препарат обладает выраженным антигельминтным действием против нематод (как половозрелых, так и незрелых форм), цестод и трематод (только половозрелых).

Механизм действия лекарственного средства заключается в нарушении углеводного обмена и микротубулярной функции гельминтов, что приводит к их гибели и выделению из организма животного.

*Показания:* параскариоз, стронгилятозы, стронгилоидоз, оксиуроз, анолоцефалидозы.

*Доза и способ применения.* Препарат лошадям задают внутрь индивидуально или групповым методом однократно вместе с кормом, без предварительного голодания, в дозе 37,5 мг/кг живой массы.

*Период ожидания.* Убой на мясо лошадей разрешается не ранее чем через 7 дней после дегельминтизации.

**Суспензия «Альбазен 2,5%» и «10%»** – жидкость от белого до кремового цвета, слабого специфического запаха. В 1 мл препарата «Альба-

вен 2,5%» содержится 25 мг альбендазола и наполнителей – до 1 мл, «Альбазен 10%» - 100 мг альбендазола и наполнителей – до 1 мл.

*Форма выпуска.* Препарат выпускают в пластиковых флаконах по 50, 100, 1000 мл и в канистрах по 5 и 10 л.

*Показания:* параскариоз, стронгилятозы, стронгилоидоз, оксиуроз, аноплацефалидозы.

*Доза и способ применения.* Лошадям суспензию задают внутрь индивидуально или групповым методом однократно вместе с кормом, без предварительной диетической подготовки, в дозе 0,3 мл/кг (2,5%) живой массы тела и 0,075 мл/кг (10%).

*Период ожидания.* Убой на мясо лошадей разрешается не ранее чем через 7 дней после применения препарата.

*Таблетки «Альбазен 0,36»* – антигельминтик широкого спектра действия, высокоэффективен против нематод (как половозрелых, так и незрелых форм), цестод (как головок, так и члеников) и трематод (только половозрелых). Таблетки представляют собой плоскоцилиндрическую форму с гладкой поверхностью, от белого до кремового цвета, с темными вкраплениями, слабого специфического запаха. В одной таблетке содержится 0,36 г действующего вещества - альбендазола, вспомогательных веществ и наполнителей до 1 г.

*Форма выпуска.* Выпускаются таблетки в полимерной таре по 25, 50, 250 и 500 штук или в струп-упаковке по 3, 6, 9, 12 и 15 штук.

*Показания:* параскариоз, оксиуроз, стронгилятозы, стронгилоидоз, аноплацефалидозы.

*Доза и способ применения.* Лошадям таблетки задают внутрь однократно вместе с кормом, без предварительного голодания, в дозе 1 таблетка на 45 кг массы животного.

*Период ожидания.* Убой на мясо лошадей разрешается не ранее чем через 7 дней после применения препарата.

*Тимбендазол (22% гранулят фенбендазола)* – аналог препарата PANACUR, готовый к применению гранулированный антигельминтик, содержащий 22% фенбендазола и наполнители (лактоза, кормовой мел, осажженный мел или другие инертные вещества). Препарат представляет собой гранулы светло-серого цвета со слабым специфическим запахом, хорошо распадающиеся во влажном корме.

*Форма выпуска.* Препарат выпускают в готовом к применению виде в полиэтиленовых пакетах массой 0,1-5,0 кг и в полимерных емкостях по 0,5-10,0 кг.

*Показания к применению.* Фенбендазол применяется лошадям при желудочно-кишечных и легочных нематодозах, аноплоцефалидозах.

*Доза и способ применения.* Препарат применяют однократно групповым способом с кормом, без предварительной голодной диеты. При параскариозе, стронгилоидозе, стронгилятозах желудочно-кишечного тракта доза 45 мг/кг, а при оксиурозе, диктиокаулезе и аноплоцефалидозе – 68 мг/кг живой массы тела.

*Период ожидания.* Убой животных на мясо разрешается не ранее чем через 7 дней после применения препарата.

**Таблетки «Тимбендазол-500»** – антигельминтное средство широкого спектра действия, в 1 таблетке которого содержится 500 мг фенбендазола и наполнители.

*Форма выпуска.* Таблетки выпускают в готовом к применению виде в двойных полиэтиленовых пакетах массой 0,1-5,0 кг и в полимерной таре по 0,5-10,0 кг.

*Показания к применению.* Таблетки «Тимбендазол-500» применяют лошадям при аноплоцефалидозах, параскариозе, стронгилоидозе, стронгилятозах желудочно-кишечного тракта, оксиурозе.

*Доза и способ применения.* Таблетки задают животным внутрь без предварительной диетической подготовки. При аноплоцефалидозах, параскариозе, стронгилоидозе, стронгилятозах желудочно-кишечного тракта тимбендазол-500 применяют по 1 таблетке на 50 кг живой массы, при оксиурозе – 1,5 таблетки на 50 кг живой массы.

*Период ожидания.* После применения таблеток тимбендазола-500 убой животных на мясо разрешается не ранее чем через 7 дней.

**Гранулят «Фенбазен 22,2%»** – готовый к применению гранулированный антигельминтик белого цвета с кремовым оттенком. В 100 г препарата содержится 22,2 г фенбендазола и наполнители.

*Форма выпуска.* Выпускают в пакетах из ламинированной фольги по 150, 250, 500 и 1000 г.

*Механизм действия:* гранулят «Фенбазен 22,2%» обладает выраженной антигельминтной активностью против нематод и некоторых цестод. Механизм действия заключается в нарушении углеводного обмена и микротубулярной функции гельминтов, что приводит к их гибели и выделению из организма животного.

*Доза и способ применения.* Препарат применяют внутрь с кормом однократно в дозе 34 мг/кг живой массы тела.

*Период ожидания.* Убой животных на мясо разрешается не ранее 7 суток после дегельминтизации.

**Суспензия «Фенбазен 10%».** Препарат представляет собой нераслаивающуюся непрозрачную жидкость белого цвета с кремовым оттенком со слабо-специфическим запахом. В 1 мл препарата содержится 0,1 г фенбендазола и наполнители.

**Форма выпуска.** Выпускают препарат в пластмассовых флаконах по 500 и 1000 мл.

**Свойства:** фенбендазол, входящий в состав препарата, обладает выраженной антигельминтной активностью против нематод и цестод. Механизм действия заключается в блокировании усвоения глюкозы клетками паразита, что приводит к его гибели.

**Показания.** Лошадям препарат назначается при параскариозе, стронгилятозах, стронгилоидозе, аноплочефалидозе.

**Доза и способ применения.** Лошадям при параскариозе препарат задают в дозе 0,05-0,15 мл/кг массы животного однократно; при стронгилятозах – в дозе 0,05 мл/кг массы животного однократно; при стронгилоидозе – в дозе 0,08 мл/кг массы животного два дня подряд.

**Период ожидания.** Убой животных на мясо разрешается не ранее 7 суток после дегельминтизации.

**Таблетки «Фенбазен 0,222»** – антигельминтный препарат, обладающий высокой активностью против нематод, паразитирующих в желудочно-кишечном тракте и легких, а также некоторых цестод.

**Состав и форма выпуска.** Препарат представляет собой таблетки плоскоцилиндрической формы, от белого до кремового цвета (допускается наличие вкраплений). В таблетке содержится: 0,222 г фенбендазола; вспомогательных веществ и наполнителей – до 1 г. Выпускают препарат в полимерной таре по 50, 100, 200, 250, 500, 1000 штук или в стрип-упаковке по 3, 6, 9, 12 и 15 штук.

**Доза и способ применения.** Таблетки «Фенбазен 0,222» назначают внутрь однократно в дозе 1 таблетка на 33 кг живой массы тела.

**Период ожидания.** Убой животных на мясо разрешается не ранее 7 суток после дегельминтизации.

**Гранулят «Фенбазен 22,2%»** – готовый к применению гранулированный антигельминтик белого цвета с кремовым оттенком. В 100 г препарата содержится 22,2 г фенбендазола и наполнители.

**Форма выпуска.** Выпускают в пакетах из ламинированной фольги по 150, 250, 500 и 1000 г.

**Механизм действия:** гранулят «Фенбазен 22,2%» обладает выраженной антигельминтной активностью против нематод и некоторых

цестод. Механизм действия заключается в нарушении углеводного обмена и микротубулярной функции гельминтов, что приводит к их гибели и выделению из организма животного.

*Доза и способ применения.* Препарат применяют внутрь с кормом однократно в дозе 34 мг/кг живой массы тела.

*Период ожидания.* Убой животных на мясо разрешается не ранее 7 суток после дегельминтизации.

**Фенбенгран** (фенбендазол гранулят 22,2%) – антигельминтик широкого спектра действия.

*Форма выпуска.* Микрогранулированный порошок желто-белого цвета. Выпускают фенбенгран расфасованным по 1, 2, 3, 5, 10, 20, 100, 400, 500 и 1000 г в пакеты из бумаги с полиэтиленовым покрытием, или в двойные пакеты из полиэтиленовой пленки, или в пластиковые банки.

*Свойства.* В 1 грамме препарата в качестве действующего вещества содержится 222 мг фенбендазола. Механизм действия препарата заключается в нарушении энергетических процессов, разрушении микроканальцев в клетках кишечника гельминтов, что приводит к гибели паразита.

*Показания:* параскариоз, оксиуроз, стронгилятозы, стронгилоидоз, аноплоцефалидоз.

*Доза и способ применения.* Лошадям препарат применяют однократно в смеси с кормом, индивидуально или групповым способом, в дозе 34 мг/кг живой массы тела (7,5 мг/кг по АДВ), при стронгилоидозной инвазии – в дозе 50 мг/кг, при ларвальном трихонематидозе (циантостоматидозе) – 7,5 мг/кг по АДВ (34 мг/кг) в течение 5 дней.

*Период ожидания.* Убой на мясо лошадей разрешается не ранее чем через 5 дней после дегельминтизации.

**Фенбендавет 20%** – мелкогранулированный порошок белого цвета. В 1 г препарата содержится 200 мг фенбендазола.

*Форма выпуска.* Препарат выпускают в полимерной таре, двойных полиэтиленовых пакетах и пакетах из металлизированной полиэтиленовой пленки по 50, 100, 200, 500 и 1000 г.

*Показания:* стронгилятозы желудочно-кишечного тракта, параскариоз, стронгилоидоз, оксиуроз, аноплоцефалидоз.

**Тимтетразол** (тетрамизол гранулят 20%) – готовый к применению гранулированный антигельминтик, содержащий 20% действующего вещества тетраимизола гидрохлорида и наполнители (лактоза, кормовой мел, осажденный мел или другие инертные вещества).

*Форма выпуска.* Тимтетразол выпускается в готовом к применению виде в полиэтиленовых пакетах массой 0,1-5,0 кг и в полимерной таре по 5,0-10,0 кг.

*Показания к применению.* Препарат применяют лошадям при параскариозе, стронгилоидозе, стронгилятозах желудочно-кишечного тракта, оксиурозе.

*Доза и способ применения.* Препарат применяют двукратно групповым способом с кормом, при параскариозе – 50 мг/кг (75 мг/кг по АДВ), при оксиурозе, стронгилоидозе, стронгилятозах желудочно-кишечного тракта - 10 мг/кг (15 мг/кг по АДВ).

*Период ожидания.* Убой лошадей на мясо разрешается не ранее чем через 7 дней после применения препарата.

*Таблетки «Тимтетразол-500»* – готовый к применению антигельминтик, содержащий в каждой таблетке 500 мг действующего вещества тетрализола и наполнители.

*Форма выпуска.* Таблетки «Тимтетразол-500» выпускаются в готовом к применению виде в полимерной таре по 5,0-10,0 кг.

*Показания к применению.* Препарат применяют лошадям при параскариозе, стронгилоидозе, стронгилятозах желудочно-кишечного тракта, оксиурозе, телязиозе внутрь без предварительной диетической подготовки.

*Доза и способ применения.* Лошадям применяют таблетки тимтетразол-500 при параскариозе, телязиозе, стронгилятозах желудочно-кишечного тракта, стронгилоидозе по 1 таблетке на 50 кг живой массы, при оксиурозе – по 1 таблетке на 33 кг живой массы тела один раз в день два дня подряд.

*Период ожидания.* Убой на мясо лошадей разрешается не ранее чем через 7 дней после применения препарата.

*Альверм* – противопаразитарный препарат широкого спектра действия, представляет собой однородный сыпучий порошок от светлого до серого цвета с кремовым оттенком, в 100,0 г которого содержится 5,0 г клозантела, 5,0 г альбендазола и наполнитель (глюкоза или мел кормовой).

*Форма выпуска.* Препарат выпускают в полимерной таре или двойных полиэтиленовых пакетах по 100, 200, 500 и 1000 г.

*Механизм действия.* Клозантел, входящий в состав препарата, относится к производным салициланида. Механизм действия заключается в нарушении процессов фосфорилирования и переноса электронов в ор-



ганизме паразита, что приводит к нарушению энергетического обмена и гибели паразита.

Механизм действия альбендазола заключается в нарушении метаболизма, угнетении активности фумарат-редуктазы и синтеза АТФ паразита, что приводит к гибели гельминтов.

**Показания.** Лошадям применяют при кишечных нематодозах (паразариоз, стронгилятозы, стронгилоидоз, оксиуроз, аноплочефалидоз).

**Доза и способ применения.** Препарат применяют перорально с кормом или водой в дозе 80 мг/кг живой массы животного однократно групповым или индивидуальным методом, без предварительного диетического голодания.

**Период ожидания.** Убой лошадей на мясо разрешается через 20 дней после дегельминтизации.

**Противопоказания.** Запрещается обрабатывать истощенных, больных инфекционными болезнями и выздоравливающих животных, а также дойных кобыл.

**Соли пиперазина (адипинат, фосфат, сульфат)** – эффективный антигельминтный препарат, применяемый для лечения и профилактики нематодозов животных.

**Форма выпуска.** Препарат выпускают в таблетках по 0,5 г действующего вещества (по 10 таблеток в упаковке) или в виде порошка препарат «Гермивет», хорошо растворимого в воде.

**Показания.** Парасариоз, трихонематидозы.

**Механизм действия.** Механизм действия препарата основан на угнетении деятельности паразита, что приводит к параличу и гибели гельминта, а также угнетает яйцеобразование у аскаридат.

**Доза и способ применения.** Препараты задают индивидуально или групповым способом с кормом. Лошадям в возрасте 6-10 месяцев доза 8-10 г; в возрасте 10-12 мес. – 11-12 г; в возрасте от 1 до 2 лет – 13-30 г, старше 2 лет – 21-75 г.

### **Противопаразитарные препараты растительного происхождения**

#### **Цветки пижмы обыкновенной (*Flores Tanaceti vulgari*)**

**Свойства.** Пижма обыкновенная относится к семейству сложноцветных (*Composita*). Для приготовления лекарственных форм используют соцветия пижмы обыкновенной (*Tanacetum vulgare*), собранные в начале цветения (июль-август) и высушенные в затемненном и хорошо проветриваемом помещении. В цветках пижмы содержатся флавоноиды, эфирные масла, дубильные вещества, горечи, алкалоиды и витамины.

**Показания:** параскариоз, стронгилятозы желудочно-кишечного тракта.

**Доза и способ применения.** При параскариозе задают отвар цветков пижмы (1:10) по 3 мл/кг живой массы тела двукратно (утром и вечером), при стронгилятозах желудочно-кишечного тракта препараты назначают по 3 мл/кг два раза в день три дня подряд.

**Период ожидания.** Убой животных на мясо допускается через 5 дней после применения препаратов.

**Противопоказаний к применению нет.**

### ***Трава полыни горькой (Herba Artemisii absinthii)***

**Свойства.** Полынь горькая относится к семейству сложноцветных (*Composita*). Для приготовления лекарственных форм используют листья до или в начале цветения и поздние цветущие облиственные верхушки многолетнего дикорастущего травянистого растения, после чего высушивают в затемненном и хорошо проветриваемом помещении. В траве полыни содержатся горькие гликозиды, эфирное масло, флавоноиды, фитонциды, алкалоиды, органические кислоты, витамины, дубильные вещества, смолы.

**Способ хранения.** Хранят траву полыни горькой в аптеках – в ящиках с крышкой, на складах – в тюках и кипах в сухом, защищенном от света прохладном месте. Срок хранения – 2 года.

**Показания.** Применяют при трихонематидозах лошадей.

**Доза и способ применения.** При трихонематидозах лошадей назначают настой полыни горькой (1:20) в дозе 1 мл/кг живой массы и порошок из травы полыни горькой в дозе 20 г/100 кг живой массы тела 1 раз в день в течение трех дней подряд.

**Период ожидания.** Без ограничения.

**Противопоказания.** Не рекомендуется применять жеребым кобылам во второй половине жеребости. **При передозировке может быть отравление.**

## ОПРЕДЕЛИТЕЛЬ ГЕЛЬМИНТОВ ЛОШАДЕЙ

### СИСТЕМАТИЧЕСКОЕ ПОЛОЖЕНИЕ СТРОНГИЛЯТ КИШЕЧНОГО ТРАКТА

Тип *Nemathelminthes*;

Класс *Nematoda*;

Отряд *Strongylida* Diesing, 1851

Надсемейство *Strongyloidea* Weinland, 1878

Семейство *Strongylidae* baird, 1853

Подсемейство *Strongilinae* Railliet, 1893

Триба *Strongylini* Railliet et Henry, 1912

Род *Strongylus* Mueller, 1870

Вид *S. equinus* Mueller, 1784

Род *Alfortia* Railliet, 1923

Вид *A. edentatus* (Looss, 1900) Skrjabin, 1933

Род *Delafondia* Railliet, 1923

Вид *D. vulgaris* (Looss, 1900) Skrjabin, 1933

Вид *D. asini* (Boulenger, 1920) Skrjabin, 1933

Триба *Triodontophorini* Dvojnos, 1985

Род *Triodontophorus* (Looss, 1900) Looss, 1902

Вид *T. serratus* (Looss, 1900) Looss, 1902

Вид *T. brevicauda* Boulenger, 1916

Вид *T. minor* (Looss, 1900) Looss, 1902

Вид *T. nipponicus* Yamaguti, 1943

Вид *T. tenuicollis* Boulenger, 1916

Род *Bidentostomum* Tschijo in Popova, 1958

Вид *B. ivashkini* Tschijo in Popova, 1958

Род *Craterostomum* Boulenger, 1920

Вид *C. acuticaudatum* (Kotlan, 1919) Ihle, 1920

Вид *C. tenuicauda* (Boulenger, 1920)

Триба *Oesophagodontini* Dvojnos, 1985

Род *Oesophagodontus* Railliet et Henry, 1902

Вид *O. robustus* (Giles, 1892) Railliet et Henry, 1902

Семейство *Cyathostomatidae* (*Trichonematidae*) Nicoll, 1927

Подсемейство *Cyathostominae* (*Trichonematinae*) Nicoll, 1927

Род *Cyathostomum* Molin, 1861

Вид *C. tetracanthum* (Mehlis, 1831) Molin, 1861, Senu Hartwich, 1986

Вид *C. alveatum* (Looss, 1900) Cram, 1924

Вид *C. pateratum* (Yorke et Macfie, 1919) Cram, 1924

- Род *Coronocyclus* Hartwich, 1986**  
**Вид *C. coronatus* (Looss, 1900) Hartwich, 1986**  
**Вид *C. aegyptiacus* (Looss, 1900) Dvojnjos et Harchenco, 1990**  
**Вид *C. labiatus* (Looss, 1900) Hartwich, 1986**  
**Вид *C. labratus* (Looss, 1900) Hartwich, 1986**  
**Вид *C. sagittatus* (Kotlan, 1920) Hartwich, 1986**
- Род *Cylicostephanus* Ihle, 1922**  
**Вид *C. calicatus* (Looss, 1900) Cram, 1924**  
**Вид *C. minutus* (Yorke et Maplestone, 1918) Cram, 1924**  
**Вид *C. hybridus* (Kotlan, 1920) Cram, 1924**  
**Вид *C. longibursatus* (Yorke et Macfie, 1918) Cram, 1924**  
**Вид *C. goldi* (Boulenger, 1917) Lichtenfels, 1975**
- Род *Cylicotetrapedon* Ihle, 1925**  
**Вид *C. bidentatus* (Ihle, 1925)**  
**Вид *C. asymmetricus* (Theiler, 1923) Ihle, 1925**
- Род *Scryabinodentus* Tshoijo in Popova, 1958**  
**Вид *S. caragandicus* (Funicova, 1939) Tshoijo in Popova, 1958**  
**Вид *S. tshoijoi* Dvojnjos et Harchenco, 1986**
- Род *Cylicocyclus* Ihle, 1922**  
**Вид *C. radiatus* (Looss, 1900) Chaves, 1930**  
**Вид *C. adersi* (Boulenger, 1920) Chaves, 1930**  
**Вид *C. auriculatus* (Looss, 1900) Chaves, 1930**  
**Вид *C. brevicapsulatus* (Ihle, 1920) Ershov, 1930**  
**Вид *C. elongatus* (Looss, 1900) Chaves, 1930**  
**Вид *C. insigne* (Boulenger, 1917) Chaves, 1930**  
**Вид *C. leptostomus* (Kotlan, 1920)**  
**Вид *C. nassatus* (Looss, 1900) Chaves, 1930**  
**Вид *C. triramosus* (Yorke et Macfie, 1920) Chaves, 1930**  
**Вид *C. ultrajetinus* (Ihle, 1920) Ershov, 1939**  
**Вид *C. largocapsulatus* (Iren, 1943)**  
**Вид *C. matumurai* (Yamaouti, 1942)**
- Род *Petrovinema* Erschov, 1943**  
**Вид *P. skrjabini* (Erschov, 1930) Erschov, 1943**  
**Вид *P. poculatum* (Erschov, 1900) Erschov, 1943**
- Род *Cylicodontophorus* Ihle, 1922**  
**Вид *C. bicoronatus* (Looss, 1900) Cram, 1924**  
**Вид *C. euproctus* (Boulenger, 1917) Cram, 1924**  
**Вид *C. mettami* (Leiper, 1913) Foster, 1936**  
**Вид *C. mongolica* Tshoijo in Popova, 1958**
- Род *Poteriostomum* Quiel, 1919**  
**Вид *P. imparidentatum* Quiel, 1919**

- Вид *P. ratzii* (Kotlan, 1919) Ihle, 1920  
 Вид *P. skrjabini* Erschov, 1930  
 Род *Tridentoinfundibulum* Tshoijo in Popova, 1958  
 Вид *T. gobi* Tshoijo in Popova, 1958  
 Род *Hsiungia* K'ung et Yang, 1964  
 Вид *H. pekingensis* (K'ung et Yang, 1964) Dvojnjos et Harchenko, 1989  
 Род *Gyalocephalus* Looss, 1900  
 Вид *G. capitatus* Looss, 1900  
 Род *Caballonema* Abuladze, 1937  
 Вид *C. longicapsulatum* Abuladze, 1937  
 Род *Cylindropharinx* Leiper, 1911  
 Вид *C. brevicauda* Leiper, 1911  
 Вид *C. dollfusi* Le Van Hoa, 1962  
 Вид *C. intermedia* Theiler, 1923  
 Вид *C. longicauda* Leiper, 1911  
 Вид *C. ornata* Cram, 1924  
 Вид *C. rhodesiensis* Yorke and Macfie, 1920.

#### Характеристика подсемейства *Strongylini* Railliet et Henry, 1912

Представители подсемейства *Strongylini* крупных размеров, с мощно развитой ротовой капсулой, вытянуто-шаровидной формы, глубина которой превышает ширину. Дорсальный желоб вершиной достигает основания ВРК. Ротовой воротник высокий, НРК состоит из многочисленных копьевидных лепестков, вершины которых смыкаются в виде венчика. ВРК состоит из сходного количества продольных лепестков, у основания которых имеются железистые структуры. Половая бурса у самцов мощно развитая, крыловидная. Латеральные лопасти бурсы равны между собой или длиннее медианной. Дорсальный конец спикул саблевидно изогнут, сплюснен дорсовентрально, не имеет крючка. Вульва у самок расположена на значительном расстоянии от ануса. Паразитические личинки не имеют ротовой капсулы, развиваются, совершая миграцию в теле хозяина. Нематоды являются гематофагами (рис. 1).

Типовой род: *Strongylus*.

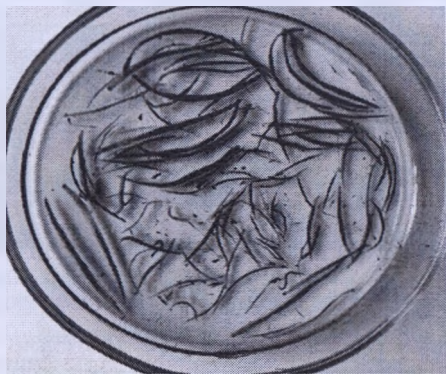#### ПОД *STRONGYLUS* Mueller, 1870

Крупные нематоды – гематофаги, головной конец не утолщен. Ротовая капсула вытянуто-шаровидной формы, из пищеводной воронки в полость капсулы выступают две пары (вентральные и дорсальные) от-

ростков пирамидальной формы, основаниями примыкающие к дорсальному желобу. У самцов латеральные лопасти бursы мощно развиты, превосходят медианную, спикулы саблевидные. Вульва у самок открывается в верхней части задней трети тела.

Инвазионные личинки имеют 16 кишечных клеток овальной формы.

Монотипный род.



**Рисунок 50 – Половозрелые стадии стронгилид**  
(фото – оригинал © М.П. Синяков, 2019)

*Strongylus equinus* Muller, 1784 (рис. 51)

Хозяева: лошадь домашняя и Пржевальского, домашний осел, туркменский кулан, зебры, гибридные формы лошадей (мул, лошак).

Локализация: половозрелые формы локализуются в слепой и ободочных кишках, паразитические личинки – в поджелудочной железе.

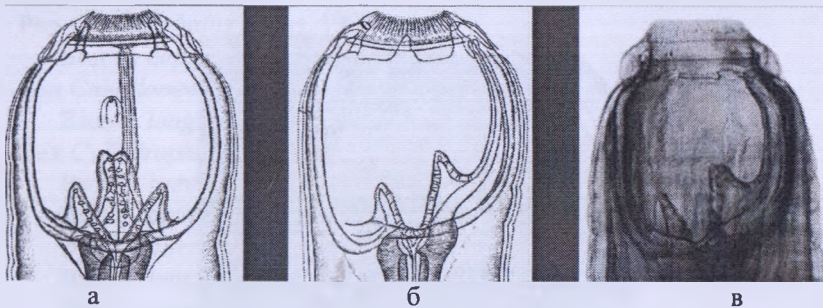
Распространение: регистрируется по всему ареалу хозяев в Украине, Казахстане, Узбекистане, Российской Федерации, Беларуси.

Морфологическое описание. Самый крупный вид стронгилид. Ротовая капсула большая, вытянуто-шаровидной формы, глубина ее превышает ширину. Ротовой воротник высокий, отделен от тела перетяжкой. Латеральные сосочки не выступают над поверхностью воротника. НРК состоит из 40-56 высоких копьевидных лепестков, ВРК (внутренняя радиальная корона) – из 42-80 тонких лепестков. В полость ротовой капсулы выступают четыре пирамидальной формы хитинизированных зуба – два коротких широких, два длинных высоких.

Длина самцов – 24-36 мм. Половая бурса широкая, медианная лопасть короче латеральных. Латеральные лопасти имеют форму крыльев.

Дорсальное и экстеро-дорсальные ребра отходят от общего ствола. Три ветви дорсального ребра короткие и тонкие. Латеральные ребра толстые. Пребурсальные сосочки развиты. Дистальный конец спикул саблевидной формы.

Самки длиной 39-46 мм. Вульва расположена в передней части задней трети тела.



а и б – ротовые капсулы (рисунок); в – ротовая капсула (фото)

**Рисунок 51 – *Strongylus equinus***

(фото – оригинал © В.М. Мироненко, М.П. Сняжков, 2009)

Инвазионная личинка тонкая и длинная, имеет 16 слабо различных кишечных клеток.

Паразитические личинки. Величина паразитических личинок L<sub>4</sub>, мигрирующих в тканях поджелудочной железы, составляет 10-20 мм. Головной конец их утолщен и закруглен, хвостовой – постепенно суживается и дубинкообразно закругляется. Личинки имеют воронкообразное ротовое отверстие, ведущее в пищевод. По мере роста L<sub>4</sub> их пищевод отодвигается назад и начинает образовываться дефинитивная ротовая капсула. Характерной морфологической особенностью L<sub>4</sub> является наличие мешковидного образования, так называемых шейных желез, которые у молодых личинок занимают почти 2/3 полости тела. Выводной проток желез открывается вблизи головного конца. С возрастом личинок размеры шейной железы резко уменьшаются; у L<sub>5</sub> она едва заметна, у взрослых форм исчезает совсем. Половые различия появляются у личинок величиной 12-15 мм. Самцы отличаются от самок небольшим вздутием кутикулы, принимающей характерные очертания. Постепенно вырисовываются ребра бурсы, которые по мере роста личинки становятся отчетливыми, характерными для L<sub>5</sub>. Личинки L<sub>5</sub> отчетливо разделены на самцов и самок. Самки длиной до 4 см, самцы – 2,5-3 см, с типичной ротовой капсулой, бурсой, развитыми спикулами и рульком. У самок хорошо выражены матка и яичник, яиц в матке нет.

## ПОД *DELAFONDIA* Railliet, 1923

Нематоды-гематофаги средних размеров. Передний конец тела прямой, притуплен. Ротовая капсула вытянуто-шаровидная. К основанию желоба примыкают парные ушковидные отростки. Ротовой воротник высокий, лепестки НРК и ВРК хорошо развиты. У самцов бурса мощная, латеральные и медианная лопасти ее примерно одинаковой длины. Половой конус сравнительно короткий. Спиккулы саблевидные. У самок вульва в задней трети тела.

Инвазионные личинки крупные, имеют 32 кишечные клетки.

Типовой вид *Delafondia vulgaris*.

*Delafondia vulgaris* (Looss, 1900) Skrjabin, 1933 (рис. 52, 53)

Синоним: *Strongylus vulgaris* (Looss, 1900)

*Хозяева*: лошадь домашняя и Пржевальского, домашний осел, туркменский кулан, зебры, гибридные формы лошадей (мул, лошак).

*Локализация*: половозрелые формы локализуются на слизистой слепой и ободочной кишок, а ларвальные (личиночные) – в артериях корня брыжейки.

*Распространение*: регистрируется по всему ареалу хозяев в Украине, Казахстане, Узбекистане, Российской Федерации, Беларуси.

*Морфологическое описание*. Веретеновидной формы гематофаги темно-красного цвета. Головной конец притуплен. Латеральные головные сосочки выступают над ротовым воротником. Ротовая капсула в дорсовентральном положении имеет вид вытянутого бокала. НРК состоит из многочисленных лепестков копьевидной формы, лепестки ВРК менее выражены, в основании их имеются железистые образования. Дорсальный желоб в виде трубки доходит до ротового воротника. На дне ротовой капсулы расположены два ушковидной формы хитинизированных зуба. Пищевод булавовидный. Цервикальные сосочки и экскреторное отверстие расположены близ нервного кольца.

Длина самцов – 14,5-16 мм. Медианная лопасть бursы несколько длиннее латеральных, прикрывающих половой конус, на котором имеются круглые образования. Нижний конец спиккул несколько расширен.

Длина самок – 20-24 мм. Вульва открывается в нижней трети тела.

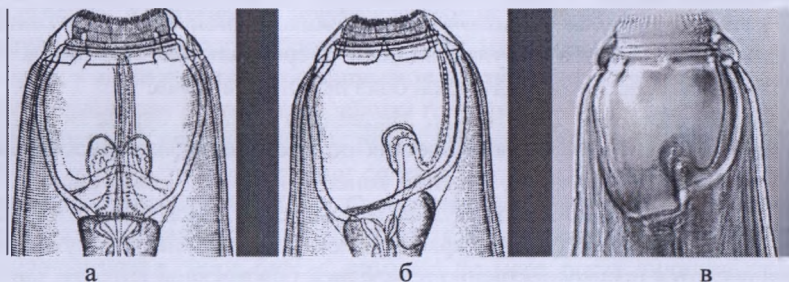
*Паразитические личинки* ярко-красного цвета с гладкой кутикулой. Локализуются преимущественно в передней брыжеечной артерии, фиксируясь головными концами к интима сосудов. Размер личинок колеблется от 3-6 мм до 12-16 мм. Головной конец их имеет ротовую пластинку – шапочку в виде розетки, состоящей из шести одинаковых лепестков, распо-



ложенных по одному с вентральной и дорсальной стороны и по два – с латеральной. Поверхность пластинок покрыта бородавчатыми сосочками. Скапливаясь в большом числе в краниальной и других мезентериальных артериях, личинки вызывают артериит и аневризмы. По мере роста и развития личинки увеличиваются в размерах, на головном конце их формируется дефинитивная ротовая капсула. У личинок появляются половые различия, где у самцов начинает формироваться половая бурса. В артериях личинки живут 3-6 месяцев, питаются, растут и линяют. Сбросив чехлик, превращаются в L<sub>5</sub> стадии. Последние характеризуются наличием дефинитивной ротовой капсулы и половыми органами. Проникая в стенки толстого кишечника, личинки образуют паразитарные узелки. В течение нескольких недель они выходят в просвет слепой и ободочной кишок, где, после копуляции, самки выделяют яйца.



**Рисунок 52 – Половозрелые стадии *Delafondia vulgaris***  
*(вверху – самцы, внизу - самки)*  
 (фото – оригинал © М.П. Сиянков, 2019)



*а и б – ротовые капсулы (рисунок); в – ротовая капсула (фото)*

**Рисунок 53 – *Delafondia vulgaris***  
 (фото – оригинал © В.М. Мироненко, М.П. Сиянков, 2009)

Вид *Delafondia asini* (Boulenger, 1920) Skrjabin, 1933

Синоним: *Strongylus asini* Boulenger, 1920

*Хозяева*: зебры, осел.

*Локализация*: толстый кишечник.

*Распространение*: Африка, Средняя Азия.

*Морфологическое описание*. Описание по К. И. Скрябину и В. С. Ершову (1933). По величине крупнее *D. vulgaris*. Головной конец притуплен, латеральные головные сосочки короткие, субмедиальные – удлиненные. Ротовой воротник с закругленными краями. Лепестки НРК и ВРК короткие. Ротовая капсула бокаловидной формы, сходна с таковой *D. vulgaris*. Дорсальный желоб длинный, у его основания расположена пара крупных отростков, вершины которых зазубрены.

Длина тела самцов 1,8-3,2 см, самок – 3-4,2 см. Цервикальные сосочки находятся на расстоянии 1,5 мм от головного конца. Медианная доля бурсы короче латеральных. Дорсальное ребро имеет слаборазвитые ветви, наружнодорсальное ребро длинное, хорошо развито. Придатки полового конуса развиты слабо.

*Паразитические личинки* не известны.

#### РОД *ALFORTIA* RAILLIET, 1923

Крупные нематоды – гематофаги, розового цвета, головной конец притуплен, несколько утолщен. Ротовая капсула кубковидной формы с хорошо развитым дорсальным желобом. Ротовой воротник высокий. Лепестки НРК и ВРК высокие и хорошо развиты. В полости ротовой капсулы выпячиваний или зубов нет. У самцов бурса мощная, латеральные лопасти длиннее медианной. Половой конус сравнительно короткий. Спикулы саблевидные. Вульва у самок открывается в задней трети тела.

Инвазионные личинки имеют 20 кишечных клеток.

Монотипный род.

*Alfortia edentatus* (Looss, 1900) Skrjabin, 1933 (рис. 54, 55)


Синоним: *Strongylus edentatus* (Looss, 1900) Railliet et Henry, 1909

*Хозяева*: лошадь домашняя, лошадь Пржевальского, домашний осел, туркменский кулан, зебры, гибридные формы лошадей (мул, лошак).

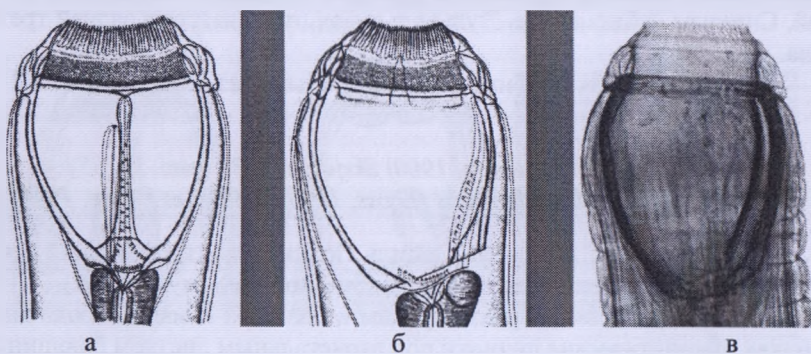
*Локализация*: половозрелые формы в большой и малой ободочных кишках, паразитические личинки под паритальным листком брюшины.

*Распространение*: регистрируется по всему ареалу хозяев в Украине, Казахстане, Узбекистане, Российской Федерации. В Республике Беларусь – у лошади домашней.

Морфологическое описание. Веретеновидной формы гематофаги розового цвета, с несколько утолщенным головным концом и поперечно исчерченной кутикулой. Головной конец тупой, слегка изогнут дорсально. Ротовой воротник широкий и глубокий, отделен от тела неглубокой перетяжкой, передняя его часть окантована многочисленными копьевидными лепестками НРК. Латеральные сосочки не выступают над поверхностью ротового воротника. Ротовая капсула широкая, имеет форму срезанного шара, по внутренней ее поверхности проходит дорсальный желоб, проток которого открывается у основания ротового воротника. С дорсальной стороны пищеводной воронки расположен резервуар пищеварительной железы. Хитинизированных зубов, выступающих в полость ротовой капсулы, нет. Пищевод булабовидный (цилиндрический, заканчивается бутылкообразным расширением).



**Рисунок 54 – Имагинальные стадии самок *Alfortia edentatus***  
(фото – оригинал © М.П. Синяков, 2019)



**а и б – ротовые капсулы (рисунок); в – ротовая капсула (фото)**

**Рисунок 55 – *Alfortia edentatus***  
(фото – оригинал © В.М. Мироненко, М.П. Синяков, 2009)

Длина самцов – 22-26 мм. Половая бурса широкая, крыловидная, с короткой медианной лопастью. Вентральные ребра сближены, отходят от общего ствола, латеральные ребра одинаковой величины. Ствол дорсального ребра делится на три ветви. Пребурсальные сосочки короткие, половой конус удлинённой формы с придатками. Рулек имеет форму желоба.

Самки длиной 32-43 мм. Хвост прямой, тупой. Вульва открывается в нижней трети тела.

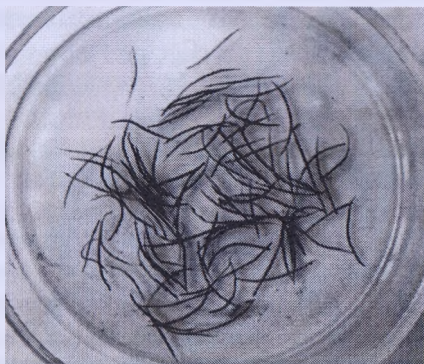*Паразитические личинки.* Личинки, мигрировавшие под париетальный и висцеральный листки брюшины, формируют геморрагические узлы, где растут и линяют. Ротовой капсулы нет, по строению субвентральных желез и форме хвоста сходны с  $L_4$  стронгилюсов. Ротовое отверстие окружено гладким кольцеобразным ободком. Вблизи ротового отверстия открывается выводной канал субвентральных желез. Хвостовой конец самок утончается постепенно, заканчиваясь закруглением. От личинки стронгилюса альфортии отличаются характерным гладким кольцеобразным ободком вокруг рта и более узкой ротовой полостью. После линьки  $L_5$  примерно через 90 дней мигрируют в стенку толстого кишечника, формируя капсулы, из которых выходят в полость кишечника. Иногда личинок  $L_5$  можно обнаружить в нетипичных местах – грудной полости и почках.

#### **ПОД *TRIODONTOPHORUS* (Looss, 1900) Looss, 1902 (рис. 56)**

Стронгилиды средних размеров. Количество лепестков НРК и ВРК одинаково. Лепестки НРК длинные, копьевидные, выступают над ротовым воротником. Лепестки ВРК мелкие, слабо развиты. Из пищеводной воронки на  $\frac{1}{2}$  длины капсулы выступают три симметричных хитинизированных зуба, каждый из которых состоит из двух пластин, сходящихся к центру капсулы. Дорсальный желоб длинный, вершиной достигает основания ВРК. У самцов бурса мощная с нежно-бахромчатыми краями, расположение ребер типичное, медианная лопасть широкая. Длина медианной лопасти равна латеральным. Половой конус конический, не выступает за пределы бursы. На вентральной поверхности его хорошо развит дермальный воротник. Рулек имеет форму лотка с рукояткой на проксимальном конце. Дистальный конец спикул в форме крючка. Локализуются в толстом кишечнике. Паразитические личинки имеют крупную, шаровидную ротовую капсулу с тремя пластинчатыми зубами. Развитие паразитических личинок проходит в слизистой толстого кишечника.

Инвазионные личинки имеют 20 кишечных клеток.

Типовой вид *Triodontophorus serratus*.



**Рисунок 56 – Половозрелые стадии триодонтофорусов**  
(фото – оригинал © М.П. Синяков, 2019)

*Triodontophorus serratus* (Looss, 1900) Looss, 1902 (рис. 57)

*Хозяева:* лошадь домашняя, лошадь Пржевальского, домашний осел, туркменский кулан, зебры, гибридные формы лошадей (мул, лошак).

*Локализация:* половозрелые формы – на слизистой слепой и ободочных кишок, паразитические личинки – в подслизистом слое толстого кишечника.

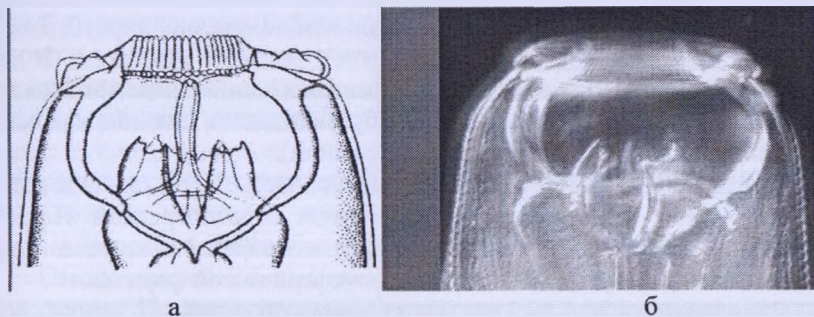
*Распространение:* регистрируется по всему ареалу хозяев в Украине, Казахстане, Узбекистане, Российской Федерации. Зарегистрирован в Республике Беларусь у домашней лошади.

*Морфологическое описание.* Стронгилиды средних размеров. Ротовой воротник высокий округлый, латеральные сосочки с кратерообразным углублением. Количество лепестков НРК и ВРК одинаково (48-56). Ротовая капсула в дорсовентральном положении лирообразной формы, с максимальной толщиной стенок у ротового воротника. В полость ротовой капсулы выступают хитинизированные пластины, верхний край которых пальчатый. Пищевод длинный, с небольшим передним и более крупным задним булавовидным утолщением.

Длина самцов – 12-16 мм. Половая бурса широкая, медиальная и латеральная, лопасти одинаковой длины. Придатки полового конуса в виде двух пальцевидных выпячиваний, основания которых сращены позади клоакального отверстия. Дистальный конец спикул имеет форму

крючка конькообразной формы, с загнутыми вершинами. Рулек крупный, на дистальном конце его имеются наросты.

Длина самок – 16-20 мм. Хвост длинный, утонченный.



а – ротовая капсула (рисунок); б – ротовая капсула (фото)

**Рисунок 57 – *Triodontophorus serratus***

(фото – оригинал © В.М. Мироненко, М.П. Синяков, 2009)

*Паразитические личинки* средней величины, ротовой воротник отделен от тела. Радиальная корона видна как частая исчерченность внутренней части ротового воротника. Ротовая капсула шарообразная, ее ширина почти равна глубине. Стенки капсулы средней толщины, постепенно сужаются к верхнему краю, недалеко от нижнего края на внешней поверхности расположен небольшой уступ. Кольцо пищеводной воронки слабо развито. Пищеводная воронка имеет три трехгранных остроконечных зуба примерно одинаковой формы и величины. Пищевод длинный, несколько расширен в задней части. Хвостовой конец самца утолщен. У самки хвост постепенно сужается. У самцов длина тела 6-7,7 мм, у самок – 6,3-8,7 мм.

***Triodontophorus brevicauda* Boulenger, 1916 (рис. 58)**

*Хозяева:* лошадь домашняя, лошадь Пржевальского, домашний осел, туркменский кулан, зебры, гибридные формы лошадей (мул, лошак).

*Локализация:* половозрелые формы – на слизистой слепой и ободочных кишок, паразитические личинки – в подслизистом слое толстого кишечника.

*Распространение:* регистрируется по всему ареалу хозяев в Украине, Казахстане, Узбекистане, Российской Федерации. Зарегистрирован в Республике Беларусь у домашней лошади.

Морфологическое описание. Стронгилиды средних размеров. Ротовой воротник высокий, округлый, медианные сосочки конусовидные, их кончики отделены бороздкой, латеральные сосочки широкие с углублением на вершине. Количество лепестков НРК и ВРК одинаково (61-68). Ротовая капсула крупная, в дорсовентральном положении лирообразной формы, с максимальной толщиной стенок у ротового воротника. В полость ротовой капсулы выступают хитинизированные пластины, верхний край которых гладкий. Пищевод булабовидный (цилиндрический, заканчивается бутылкообразным расширением).

Длина самцов – 13-15 мм. Медианная лопасть бursы длиннее латеральных. Рулек на дистальном конце имеет лопатообразный вырост. Дистальные концы спикул имеют форму шипообразного крючка. Придатки полового конуса малозаметны, полусферической формы.

Длина самок – 14,5-19,2 мм. Хвост короткий, тупой.



а – головной конец паразита; б – бурса самца латерально;  
в – хвост зрелой самки

**Рисунок 58 – *Triodontophorus brevicauda***

(фото – оригинал © М.П. Сияков, В.М. Мироненко, 2009)

Паразитические личинки. По величине личинки такие же, как *T. serratus*. Ротовая капсула более крупная, угловатая. Хитинизированные зубы почти одинаковой величины, дорсальный – несколько шире и мощнее сублатеральных. Характерной чертой является наличие бугорков на верхних краях зубов и шипика на вершине дорсального зуба. Пищевод длиннее, чем у *T. tenuicollis*, и одинаковой величины с самцами вида *T. serratus*. У самки расстояние от ануса до конца хвоста в два раза меньше, чем у *T. serratus*. Хвостовой конец самца похож с хвостовыми концами видов *T. serratus* и *T. tenuicollis*. У самцов длина тела 5,3-7,9 мм, у самок – 6,2-7,9 мм.

*Triodontophorus minor* (Looss, 1900) Looss, 1902

*Хозяева:* лошадь домашняя, осел.

*Локализация:* толстый кишечник.

*Распространение:* Европа, Азия, Африка. У домашнего осла из Узбекистана и кулана заповедника Аскания-Нова. Редкий вид, в Беларуси не зарегистрирован.

*Морфологическое описание.* Ротовой воротник прилегающий. Субмедианные сосочки длинные, конический кончик их отделен перетяжкой. Латеральные сосочки широкие. Количество лепестков НРК и ВРК – 44-49. Ротовая капсула в дорсовентральном положении лирообразной формы. Передний край зубов мелкопильчатый или гладкий.

Самцы длиной 8,5-13,4 мм. Дистальный конец спикул багоровидной формы. Позади клоакального отверстия расположена пара придатков полового конуса, кутикула усеяна мелкими щетинками.

Длина тела самок 10,1-16 мм.

*Паразитические личинки* не известны.

*Triodontophorus nipponicus* Yamaguti, 1943

*Хозяева:* лошадь домашняя, лошадь Пржевальского, туркменский кулан.

*Локализация:* толстый кишечник.

*Распространение:* редкий вид. Впервые Г. М. Двойнос зарегистрировал у лошади домашней в 1985 г. в Украине, Дальнем Востоке, а затем и у лошадей Пржевальского, туркменских куланов в заповеднике Аскания-Нова. В Японии (Yamaguti, 1943), Чехии и Словакии (Barus, 1962), Венесуэле (Dianz-Ungria, 1963), Испании (Gomez, 1966), Польше (Sobieszewski, 1967), США (Lichtenfels, 1975), Китае (K'ung, 1964).

*Морфологическое описание.* Ротовой воротник уплощен, наружный край его заострен и заметно обособлен от тела. Субмедианные сосочки длинные, остроконечные, латеральные – широкие с кратерообразным углублением на вершине. Венец НРК и ВРК состоит из 58-72 лепестков. Ротовая капсула лировидная. Верхний край зубов имеет форму лосиных рогов. Пищевод узкий и длинный, с небольшим передним и более крупным задним булавовидным утолщением.

Длина тела самцов – 8,1-10,6 мм (по данным Yamaguti, 1943), 12-16,8 мм (по данным Dvojnos, 1985). Половая бурса типичная, медианная лопасть длиннее латеральных. Половой конус средних размеров. Спикулы нитевидные, с багоровидным дистальным концом. Рулек имеет



форму лотка, рукоятка которого окружена валикообразным утолщением.

Длина тела самок 11-15 мм (по данным Yamaguti, 1943), 17-18,5 мм (по данным Dvojnos, 1985). Хвостовой конец конический.

Паразитические личинки не известны.

### *Triodontophorus tenuicollis* Boulenger, 1916

*Хозяева*: лошадь домашняя, лошадь Пржевальского, домашний осел, туркменский кулан, зебры, гибридные формы лошадей (мул, лошак).

*Локализация*: толстый кишечник.

*Распространение*: по всему ареалу хозяев. Украина, Казахстан, Российская Федерация.

Морфологическое описание. Передний конец тела заметно сужен, наружный край ротового воротника заострен. Поперечная исчерченность кутикулы имеет пильчатый рисунок. Субмедианные сосочки конические, кончик их отделен бороздой. Латеральные сосочки с широким основанием. Ротовой воротник прилегающий. Венец НРК и ВРК состоит из 52 лепестков. Ротовая капсула небольшая, передний край зубов обычно пильчатый. Пищевод булавовидный, тонкий.

Длина тела самцов 19-20 мм. Половая bursa широкая. По длине медианная и латеральные лопасти примерно равны. Дистальный конец спикул багоровидной формы. Придатки полового конуса не развиты.

Длина тела самки 19,5-20,1 мм. Хвостовой конец конический, с куполообразным концом.

*Паразитические личинки*. Ротовая капсула округлая, хитинизированные зубы копьевидной формы, дорсальные по длине заметно превышают латеральные. Вершина зубов заметно острее, чем у вида *T. serratus* и *T. brevicauda*.

### РОД *BIDENTOSTOMUM* Tshoijo in Popova, 1958

Стронгилиды мелких размеров, ротовая капсула относительно небольшая, в доросовентральном положении лирообразной формы. Стенки ротовой капсулы изогнуты, утолщены в передней части, образуя обрuch. Лепестки НРК крупнее ВРК. Количество лепестков ВРК значительно больше НРК. Из пищеводной воронки в полость капсулы выступают 3 длинных зуба, два из которых узкие, копьевидные, а один – широкий, лопатовидный. Дорсального желоба нет. У самцов медианная лопасть бursy длиннее латеральных. Половой конус длинный, цилинд-

рический. Ветвление ребер типичное. У самок вульва находится на значительном расстоянии от ануса.

Монотипный вид.

### *Bidentostomum ivashkini* Tshoijo in Popova, 1958

*Хозяева:* лошадь домашняя, мул.

*Распространение.* Редкий вид, характерен для лошадей Азии. В Украине зарегистрирован у лошадей, завезенных из Гурьевской, Уральской и Целиноградской областей Казахстана. В этих же областях обнаружен И. С. Дементьевым (1964). А также в Монголии (Чойжо, 1957, Уламбаяр, 1988).

*Морфологическое описание.* Ротовой воротник отделен перетяжкой. Латеральные сосочки широкие, малозаметные. Ширина ротовой капсулы превышает глубину. Наибольшая глубина стенок капсулы у основания ротового воротника. Венец НРК состоит из 8 крупных треугольных лепестков, ВРК – из 16 узких лепестков. Из пищеводной воронки в полость капсулы выступают три зуба, два из которых копьевидные, а один широкий, лопатовидный, с изогнутой вершиной. Пищевод типичный.

Длина тела самцов 8-9 мм. Вентральные ребра бursы длинные, прилегают друг к другу. Пребурсальные сосочки длинные, дистальный конец которого имеет формы багра с двумя отростками. Половой конус крупный, длина которого непостоянна. Дермальный воротник не развит, имеется пара пальцевидных придатков полового конуса. Края бursы гладкие.

Длина тела самки 9-10 мм. Хвостовой конец длинный, утонченный.

*Паразитические личинки* не известны.

### РОД *CRATEROSTOMUM* Boulenger, 1920

Мелкие стронгилиды. Ротовая капсула небольшая, в дорсовентральном положении лирообразной формы. Стенки капсулы изогнуты, утолщены в передней части, образуя обруч. Лепестки НРК крупнее лепестков ВРК, где количество последних больше. Дорсальный желоб развит, доходит до основания ротового воротника. В пищеводной воронке расположены три небольших ланцетовидных зуба. Длина латеральных и медианной лопастей бursы одинакова. Спикулы не имеют крючка.

Типовой вид *S. acuticaudatum*.

*Craterostomum acuticaudatum* (Kotlan, 1919) Ihle, 1920 (рис. 59)

*Хозяева:* лошадь домашняя, лошадь Пржевальского, домашний осел, туркменский кулан, зебры, гибридные формы лошадей (мул, лошак).

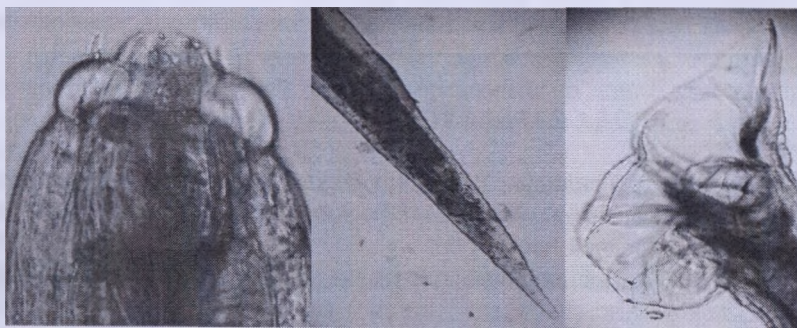
*Локализация:* половозрелые формы – на слизистой толстого кишечника.

*Распространение:* встречается по всему ареалу хозяев. У домашних лошадей разных областей Украины, Уральской, Гурьевской и Целиноградской областей Казахстана, Читинской области России, Витебской области Беларуси, лошади Пржевальского и куланов в заповедниках Аскания-Нова и Бадхыз, домашнего осла из Узбекистана.

*Морфологическое описание.* Мелкие стронгилиды. Ротовая капсула шаровидная, в дорсовентральном положении лирообразной формы, ширина больше глубины. Стенки ротовой капсулы изогнуты, максимальная толщина их – у ротового воротника, НРК состоит из 8 широких лепестков. Дорсальный желоб развит, проток его открывается у основания ротового воротника. В пищеводной воронке расположены три хитинизированных зуба ланцетовидной формы, не выступающие в полость ротовой капсулы.

Длина самцов – 5,7-9,8 мм. Латеральные и медианные лопасти бурсы одинаковы. Края бурсы нежнобахромчатые. Расположение ребер типичное.

Длина самок – 6,8-10,6 мм. Хвостовой конец тонкий и длинный.



а – головной конец паразита; б – хвост зрелой самки;  
в – bursa самца латерально

**Рисунок 59 – *Craterostomum acuticaudatum***  
(фото – оригинал © М.П. Сняков, В.М. Мироненко, 2009)

*Паразитические личинки* средних размеров. Ротовой воротник не отделен от остальной части тела. Радиальная корона незаметна. Ротовая капсула цилиндрическая, ширина ее примерно равна глубине. Стенки ротовой капсулы средней толщины, в нижней части они подгибаются внутрь ее, постепенно сужаясь к верхнему краю. Кольцо пищеводной воронки средней высоты, относительно узкое. Пищеводная воронка хорошо развита, снабжена зубами. Дорсальный зуб мощный, с шипиком на верхнем крае, достигает 1/3 глубины ротовой капсулы. Остроконечные сублатеральные зубы находятся у основания кольца пищеводной воронки и не выступают в полость ротовой капсулы. Пищевод относительно короткий. Цервикальные сосочки и экскреторное отверстие примерно на одном уровне на границе нижней части пищевода.

Длина тела самцов – 3,9-5 мм, самок – 4,1-5,7 мм.

### *Craterostomum tenuicauda* Boulenger, 1920

*Хозяева:* лошадь домашняя, зебры.

*Локализация:* толстый кишечник.

*Распространение:* Африка, Индия.

*Морфологическое описание (по Rai, 1960).* Субмедиальные сосочки выступают над поверхностью ротового воротника, латеральные – незаметны. Венец НРК состоит из 9 лепестков, ВРК – из 18. Ротовая капсула бокаловидной формы, где ширина превышает глубину. Стенки ротовой капсулы толстые. Дорсальный желоб достигает переднего края капсулы.

Половозрелые самцы длиной 12-13 мм, при максимальной ширине 0,5 мм. Половая бурса нежно зазубрена по краю. Медианная лопасть заметно выступает. Схема расположения ребер бursы такая же, как у других видов, включая пребурсальные папиллы.

Длина тела самок – 13-16 мм. Хвостовой конец заострен.

*Паразитические личинки* не известны.

### ПОД *OESOPHAGODONTUS* Railliet et Henry, 1902

Ротовая капсула обширная, стенки ее относительно тонкие. Лепестки НРК и ВРК многочисленны, хорошо развиты. У основания ротовой капсулы расположен кольцевидный обруч. Дорсального желоба и хитинизированных зубов нет. Пищеводная воронка глубокая и широкая, стенки которой образованы тремя пластинами треугольной формы, где вершины направлены к основанию пищевода. У самцов лопасти бursы равны, постлатеральное ребро имеет толстый короткий отросток. Спи-

кулы на всем протяжении с крыльями-мембранами. У самок хвостовой конец сужен, заканчивается сосковидным выступом.

Род монотипный.

*Oesophagodontus robustus* (Giles, 1892) Railliet et Henry, 1902

*Хозяйева*: лошадь домашняя, осел, зебры, гибридные формы лошадей.

*Локализация*: толстый кишечник.

*Распространение*: встречается по всему ареалу хозяев, многочисленный вид. Украина, Казахстан, Читинская обл. России.

*Морфологическое описание*. Крупные стронгилиды с притупленным передним концом. Ротовой воротник отделен перетяжкой, субмедианные сосочки пальцевидной формы, вершина которых отделена перетяжкой. Венец НРК состоит из 18 конусообразных лепестков. Лепестки ВРК длинные нитевидные. Ротовая капсула бокаловидная, полость ее обширная, стенки изогнутые, сравнительно тонкие. У основания капсулы расположен кольцевидный обруч. Дорсального желоба и хитинизированных зубов в полости капсулы нет. Пищеводная воронка широкая и глубокая, стенки ее образованы тремя крупными хитинизированными пластинами, вершины которых направлены к основанию пищевода. Экскреторное отверстие находится непосредственно за нервным кольцом.

Длина тела самцов – 18-20 мм. Лопasti половой бурсы примерно одинаковой длины, края их нежно исчерчены. От основания постералатерального ребра отходит толстая придаточная ветвь. Наружная ветвь дорсального ребра отходит от общего основания с экстерно-дорсальным ребром. Половой конус короткий и широкий. Спикулы симметричны, с широкой мембраной. На конце спикул имеются отростки.

Длина тела самок – 19-22 мм. Хвостовой конец конический, длинный.

*Паразитические личинки* не известны.

**МОРФОЛОГИЧЕСКАЯ И БИОЛОГИЧЕСКАЯ ХАРАКТЕРИСТИКА ЦИАТОСТОМАТИД (ТРИХОНЕМАТИД)**

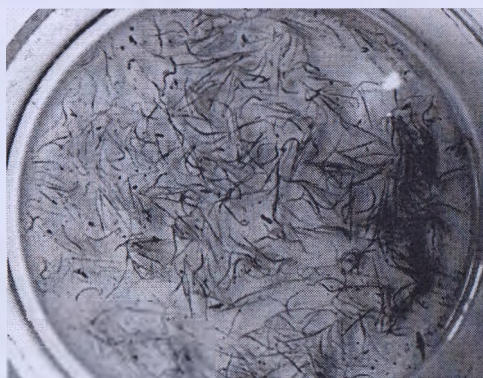**ПОДСЕМЕЙСТВО СУАТНОСТОМИНАЕ NICOLL, 1927 (рис. 60)**

Стронгилиды мелких и средних размеров. Ротовая капсула цилиндрической или кольцевидной формы. Ротовое отверстие направлено вперед, дорсального желоба чаще нет.

Паразитические личинки локализуются в толще толстого кишечника, имеют хорошо развитую ротовую капсулу.

Инвазионные личинки имеют 8-16 кишечных клеток.

Типовой род – *Cyathostomum*.



**Рисунок 60 – Циатостоматиды (трихонематиды)**

(фото – оригинал © М.П. Сияяков, 2019)

#### **РОД *CYATHOSTOMUM* Molin, 1861**

Мелкие и средних размеров нематоды. Длина тела 5-13 мм. Ротовой воротник средней высоты, отделен заметной перетяжкой. Латеральные головные сосочки не возвышаются над его поверхностью, субмедианные возвышаются и хорошо развиты. Лепестки НРК более крупные, широкие и в меньшем количестве, чем лепестки ВРК. Лепестки ВРК серпообразные, сходны по форме с лепестками НРК, их основание находится в глубине ротовой капсулы. Имеется экстрахитиновое основание НРК, прилегающее к верхнему краю ротовой капсулы. Ротовая капсула короткая, несколько расширена к заднему краю. Ее стенки толстые в нижней трети, к верхнему краю постепенно утончаются. В пищеводной воронке могут быть зубчики. У самцов края бурсы гладкие, дорсальное ребро расщеплено до места отхождения верхней латеральной ветви или отхождения экстерно-дорсального ребра. Спикулы нитевидные, равные, с киркообразным концом. У самок вульва вблизи ануса. Хвостовой конец самки значительно изогнут дорсально, напоминая ступню.

Типовой вид – *Cyathostomum tetracanthum*.

*Cyathostomum tetracanthum* (Mehlis, 1831) (рис. 61)

*Синонимы:* *Trichonema catinatum*, *Cyathostomum catinatum* (Looss, 1900)

*Хозяева:* лошадь домашняя, лошадь Пржевальского, домашний осел, туркменский кулан, зебры, гибридные формы лошадей.

*Локализация:* половозрелые формы – на слизистой слепой и ободочной кишок, ларвальные (личиночные) стадии – в подслизистом слое толстого кишечника.

*Распространение:* встречаются по всему ареалу хозяев. Украина, Казахстан, Узбекистан, Российская Федерация. Является доминирующим видом в Беларуси.

*Морфологическое описание.* Мелкие трихонематиды. Латеральные головные сосочки едва возвышаются над поверхностью ротового воротника. НРК состоит из 18-22 заостренных лепестков, их длина в несколько раз превышает ширину. ВРК состоит из 30-40 длинных лепестков, отходящих позади верхнего края ротовой капсулы, на дорсальных и вентральных сторонах глубже, чем на латеральных. Над стенками ротовой капсулы, примыкая к ним, расположено экстрахитиновое основание НРК. Ротовая капсула на поперечном срезе овальная, дорсовентральная ось ее длиннее латеральных. При дорсальном положении стенки ротовой капсулы направлены вертикально, а при латеральном – расходятся к верхнему краю и несколько выгнуты наружу у основания ВРК. Глубина ротовой капсулы почти равна ширине, стенки толстые у нижнего края, заметно сужаются к верхнему краю. Дорсальный желоб рудиментирован. Пищеводная воронка хорошо развита. По трем секторам пищевода расположены три маленьких треугольных зубчика, не выступающих в ротовую капсулу, причем дорсальный зубчик более развит. Пищевод узкий и короткий, несколько расширен в задней части. Цервикальные сосочки и экскреторное отверстие расположены примерно на одном уровне на границе задней трети пищевода.

Величина самцов – 4,0-8,6 мм. Медианная лопасть бursы короткая. Латеральные лопасти отделены слабой выемкой. Дорсальное ребро расщеплено почти до основания. Вторая и третья ветви дорсального ребра половой бursы имеют по одному тонкому отростку. Вентральные ребра несколько короче латеральных. Экстерно-дорсальное ребро примыкает к латеральным и лишь дистально отгибается к дорсальному ребру. Половой конус конический, заметно выступает за пределы бursы. Дермальный воротник хорошо развит на вентральной стороне полового конуса. Придатки полового конуса изменчивы. Рулек с мощной рукояткой и глубокими широкими вырезками посередине. Дистальный конец спикул в форме клюки, нижний вырост не загибается вверх.

Величина самок – от 4,9 до 9,8 мм. Хвост у ювенильных особей конический, у взрослых, копулировавших, приобретает форму ступни человека. Сублатеральные и вентральные выпячивания мощно развиты. Вульва в непосредственной близости от ануса. Позади ануса хвостовой конец тупо заострен и несколько отогнут вниз.



*a* – bursa самца дорсовентрально; *б* – головной конец паразита;  
*в* – хвост зрелой самки

**Рисунок 61 – *Cyathostomum tetracanthum***  
(фото – оригинал © М.П. Сияков, А.И. Ятусевич, 2004)

**Паразитические личинки.** Мелкие и средних размеров. Ротовой воротник не отделен от остальной части тела, радиальная корона у верхнего его края слабо выражена. Ротовая капсула маленькая, цилиндрическая, ширина несколько превышает длину. Стенки ротовой капсулы очень толстые, резко сужены к краям. Кольцо пищеводной воронки слабо развито. В пищеводной воронке имеются зубы. Дорсальный зуб заострен, с широким основанием, его верхний край направлен почти под прямым углом к стенке капсулы и несколько вдается в ее полость. Сублатеральных зубов нет или слабо заметны, заканчиваются тупым углом. Пищевод длинный и узкий, несколько расширен в задней части. Цервикальные сосочки и экскреторное отверстие – в задней трети пищевода. У самцов длина тела – 4,4-5,3 мм, у самок – 4,3-5,4 мм.



*Cyathostomum pateratum* (Yorke et Macfie, 1919) Cram, 1924 (рис. 62)

*Хозяева:* лошадь домашняя, лошадь Пржевальского, осел, туркменский кулан, гибридные формы лошадей.

*Локализация:* половозрелые формы – на слизистой слепой и ободочной кишок, ларвальные (личиночные) стадии – в подслизистом слое толстого кишечника.

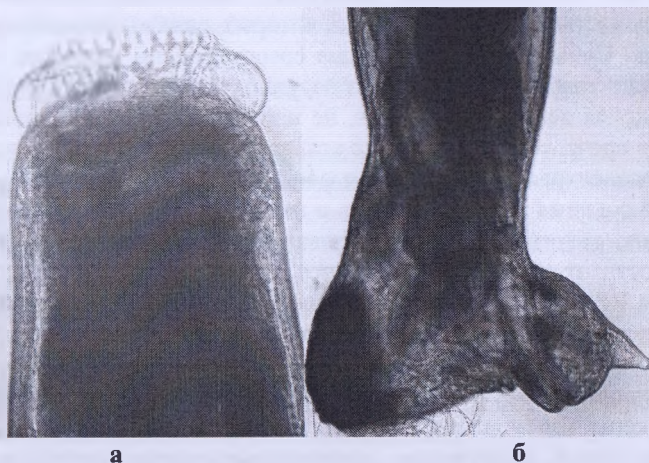
*Распространение:* по всему ареалу хозяев. Зарегистрирован в Беларуси.

*Морфологическое описание.* Трихонематиды средней величины. Ротовой воротник округлый, сужен латерально около латеральных головных сосочков. Латеральные головные сосочки короткие, едва возвышаются над его поверхностью. Субмедианные головные сосочки средней величины, достигают верхнего края НРК, около середины разделены перетяжкой, верхняя часть заострена. Венец НРК состоит из 20-24 длинных заостренных лепестков, их длина в несколько раз превышает ширину. ВРК состоит из 40 длинных серпообразных лепестков, отходящих позади верхнего края ротовой капсулы. Над стенками ротовой капсулы, примыкая к ним, расположено экстрахитиновое основание НРК. Ротовая капсула на поперечном срезе овальная, при дорсальном положении стенки ротовой капсулы направлены вертикально, а при латеральном – расходятся к верхнему краю и несколько выгнуты наружу у основания ВРК. Глубина ротовой капсулы в 2 раза меньше ширины. Стенки ротовой капсулы толстые у нижнего края, сильно сужаются к верхнему. Внутренняя выстилка ротовой капсулы отходит сразу позади основания ВРК и, направляясь перпендикулярно к стенкам ротовой капсулы, при дорсовентральном положении доходит почти до ее центра, а затем опускается вертикально вниз. При латеральном положении внутренняя выстилка опускается вниз, заметно недоходя центра ротовой капсулы. Дорсальный желоб рудиментарен. Пищеводная воронка хорошо развита. По трем секторам пищевода расположены три маленьких треугольных зубчика, не выступающих в ротовую капсулу. Дорсальный зубчик более развит, сублатеральные – рудиментарны. Пищевод средних размеров, несколько расширен в задней части. Цервикальные сосочки и экскреторное отверстие расположены примерно на одном уровне несколько позади нервного кольца.

Величина самцов – 8-11 мм. Медианная лопасть бursы короткая. Латеральные лопасти не отделены выемкой. Дорсальное ребро расщеплено почти до основания. Вторая и третья ветви дорсального ребра полой бursы имеют дополнительные веточки. Вентральные ребра заметно короче латеральных. Экстернодорсальное ребро примыкает к ла-

теральным и лишь дистально отгибается к дорсальному ребру. Половой конус конический, несколько выступает за пределы бursы. Дермальный воротник хорошо развит на вентральной стороне полового конуса. Придатки полового конуса изменчивы. Рулек с рукояткой средних размеров и глубокими щелевидными вырезками посередине. Дистальная часть рулька отделена еще одной парой мелких вырезок и сверху значительно расширена. Дистальный конец спикул в форме клюки. Нижний край несколько отогнут вверх.

Величина самок – 8,4-13,0 мм. Хвостовой конец зрелых самок изогнут под прямым углом дорсально, напоминая человеческую ступню. Сублатеральные и вентральные выпячивания мощно развиты. Вульва в непосредственной близости от ануса. Позади ануса хвостовой конец пальцеобразно заострен и несколько отогнут вниз. У ювенильных самок хвостовой конец прямой.



*а* – головной конец паразита; *б* – хвост зрелой самки

**Рисунок 62 – *Cyathostomum pateratum***  
(фото – оригинал © М.П. Синяков, А.И. Ятусевич, 2004)

*Паразитические личинки.* Личинки средних размеров. Ротовой воротник не отделен от остальной части тела. Радиальная корона видна в виде продольной исчерченности внутренней части ротового воротника. Ротовая капсула средней величины, ее ширина почти в два раза превышает глубину. Стенки ротовой капсулы очень толстые, резко сужены к краям. Кольцо пищеводной воронки слабо развито, имеет заостренный верхний край, вдающийся в полость ротовой капсулы. В пищеводной во-

ронке имеются остроконечные хитинизированные зубы. Дорсальный зуб несколько не доходит до верхнего края ротовой капсулы. Сублатеральные зубы меньше по размерам, заметно вдаются в полость капсулы. Пищевод заметно расширен в задней части. Длина тела самцов – 5,4-6,4 мм, самок – 4,9-7,5 мм.

### *Cyathostomum alveatum (Looss, 1900) Cram, 1924*

*Хозяева:* лошадь домашняя, осел, зебры, мулы.

*Локализация:* толстый кишечник.

*Распространение:* Азия, Африка, Европа. Редкий вид.

*Морфологическое описание (по Looss, 1902).* Длина самцов около 10 мм (по Theiler, 1923 – 10-10,5 мм). Длина самок до 13 мм. Головной конец является продолжением тела. Ротовой воротник овальный, закруглен в профиль, отделен от остального тела перетяжкой. Дорсовентральная ось длиннее, чем латеральная. Венец НРК состоит из 29 коротких заостренных лепестков, передние концы которых едва выдаются из ротового отверстия. Субмедианные головные сосочки очень короткие, латеральные незначительно подняты над поверхностью ротового воротника. Ротовая капсула довольно глубокая, не цилиндрическая, а овальная на поперечном срезе, ее более длинная ось, как у ротового воротника, направлена дорсовентрально. Стенки ротовой капсулы сравнительно толстые, латерально слегка изогнуты внутрь и толще, чем дорсально и вентрально. Вследствие такого устройства ротовая капсула выглядит по-разному в зависимости от того, смотреть на нее дорсовентрально или латерально. Лепестки ВРК расположены не в одной плоскости по окружности ротовой капсулы, а отходят от стенок ротовой капсулы несколько ближе к ротовому краю латерально, чем дорсально и вентрально. Дорсальный желоб совершенно отсутствует, протоки дорсальной пищеводной железы расположены у основания ротовой капсулы. Экскреторная пора и довольно длинные, заостренные цервикальные сосочки расположены примерно на уровне нервного кольца. Пищевод относительно сужен до нервного кольца, затем постепенно расширяется.

*Самцы.* Медианная лопасть половой бурсы средних размеров, не отделена обычной вырезкой от латеральных. Придатки полового конуса цилиндрические, несколько расходящиеся в сторону.

*Самки.* Хвостовой конец тела круто изгибается в дорсальную сторону под тупым углом. На противоположной стороне имеется пара наростоподобных выпячиваний. Отмечается заметная исчерченность хвостового конца. Имеются поясоподобные утолщения субкутикулярной ткани, охватывающей тело впереди субвентральных выпячиваний. Хвостовой конец очень короткий.

*Паразитические личинки* не известны.

## РОД CYLICOCYCLUS IHLE, 1922

Циатостомы мелких или средних размеров с длиной тела 10-15 мм. Ротовой воротник обычно высокий, отделен перетяжкой с широкими, часто выступающими латеральными сосочками, которые могут выдаваться вперед. Лепестки НРК обычно намного крупнее, шире и в меньшем количестве, чем лепестки ВРК. Лепестки ВРК тонкие и короткие. Экстрахитинового основания НРК нет или слабо выражено. Ротовая капсула широкая щелевидная. Стенки ротовой капсулы сужаются вперед с обручеподобным утолщением вокруг заднего края. Дорсального желоба нет или слабо развит. Ширина ротовой капсулы намного больше длины. У самцов дорсальное ребро расщеплено до места отхождения экстерно-дорсального ребра. Спикулы нитевидные, равные, с киркообразным концом. У самок вульва расположена около ануса. Хвостовой конец обычно прямой.

Типовой вид – *Cylicocyclus radiatus*.

### *Cylicocyclus radiatus* (Looss, 1900) Chaves, 1930 (рис. 63)

*Хозяева:* лошадь домашняя, лошадь Пржевальского, осел, туркменский кулан, гибридные формы лошадей.

*Локализация:* половозрелые формы – на слизистой слепой и ободочной кишок, ларвальные (личиночные) стадии – в подслизистом слое толстого кишечника.

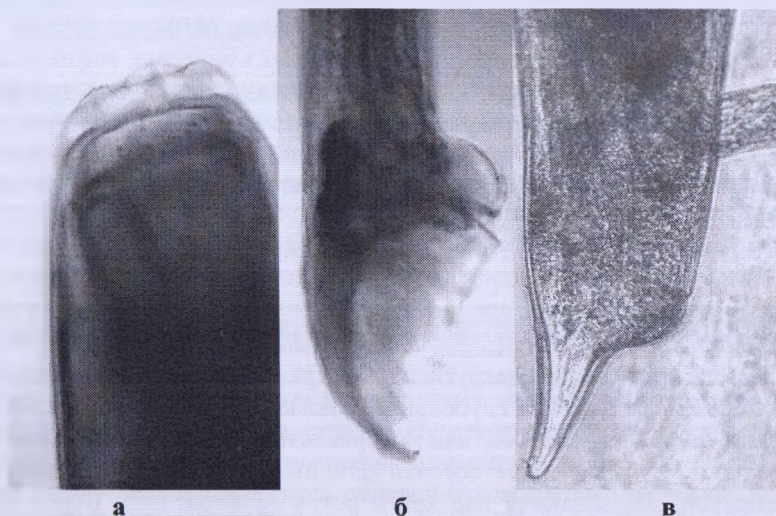
*Распространение:* по всему ареалу хозяев. Украина, Казахстан, Узбекистан, Российская Федерация. В Беларуси малочисленный вид у лошади домашней.

*Морфологическое описание.* Циатостомы средних размеров. Ротовой воротник высокий, с закругленными краями, отделен от остального тела хорошо выраженной глубокой перетяжкой. Латеральные головные сосочки широкие, длинные, над поверхностью ротового воротника не выступают. Субмедианные сосочки длинные, верхняя часть отделена перетяжкой, возвышаются над краем ротового воротника. Венец НРК состоит из 26-28 небольших треугольных лепестков с закругленными краями, ВРК – из 50-60 маленьких прямоугольных пластинок, отходящих от верхнего края ротовой капсулы, на равном расстоянии от него по всей окружности. Ротовая капсула цилиндрической формы. Ее стенки толстые, у основания образуют кольцевидное утолщение. Ширина ротовой капсулы в 2 раза больше глубины. Внутренняя выстилка ротовой капсулы начинается сразу позади основания ВРК, прилегая к стенкам ротовой капсулы, доходит до ее основания и чуть ниже, а затем об-

разует выпячивание, направленное вверх. Дорсального желоба нет. Пищеводная воронка широкая и короткая. Пищевод булабовидной формы, расширен в задней части. Цервикальные сосочки и экскреторное отверстие расположены примерно на одном уровне на границе задней трети пищевода.

Длина самцов – 9,5-12 мм. Медианная лопасть бursы средней длины. Края бursы гладкие. Половой конус незначительно выступает за пределы бursы. Дermalный воротник хорошо развит на вентральной стороне полового конуса. Придатки полового конуса большие, поперечные, овальные, с сосочковидными выпячиваниями. По сторонам половых придатков имеется пара выпячиваний дермального воротника. Рулек имеет форму желоба с обрывистыми углублениями посередине длины, а в проксимальном конце от него отходит рукоятка. Дистальный конец спикул крючкообразно изогнут.

Длина тела самок – 13-14 мм. Хвостовой конец прямой, заканчивается пальцеобразным отростком.



*а* – головной конец паразита; *б* – бурса самца латерально;  
*в* – хвост зрелой самки

**Рисунок 63 – *Cylicocyclus radiatus***  
(фото – оригинал © М.П. Синяков, А.И. Ятусевич, 2004)

*Паразитические личинки* крупные. Ротовой воротник не отделен от остального тела. Ротовая капсула средней величины, цилиндрическая, ее ширина равна глубине. Стенки ротовой капсулы толстые, резко сужены к краям. Кольцо пищеводной воронки малозаметно. В пищеводной воронке имеется остроконечный дорсальный зуб, выдающийся в полость ротовой капсулы, его вершина направлена вверх к ротовому отверстию. Сублатеральных зубов нет. Пищевод длинный и узкий, расширен в задней части. Цервикальные сосочки и экскреторное отверстие несколько впереди места соединения пищевода с кишечником. У самцов длина тела 8 мм.

*Cylicocyclus nassatus (Looss, 1900) Chaves, 1930* (рис. 64)

*Хозяева:* лошадь домашняя, лошадь Пржевальского, осел, туркменский кулан, гибридные формы лошадей.

*Локализация:* половозрелые формы – на слизистой слепой и ободочной кишок, ларвальные (личиночные) стадии – в подслизистом слое толстого кишечника.

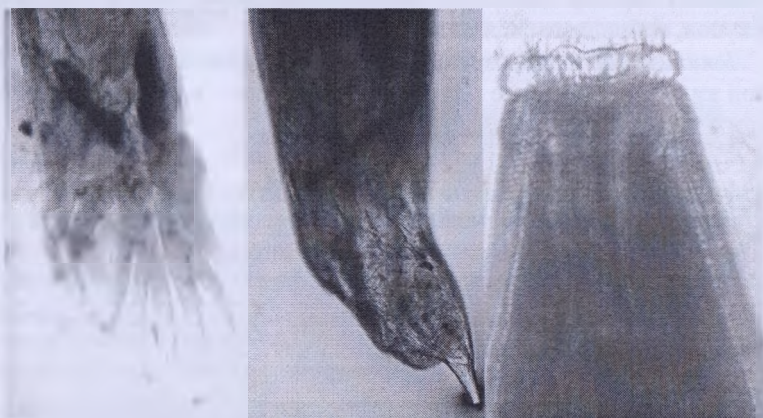*Распространение:* по всему ареалу хозяев. Украина, Казахстан, Узбекистан, Российская Федерация. В Беларуси является доминирующим видом у лошади домашней.

*Морфологическое описание.* Циатостомины средних размеров, ротовой воротник высокий, отделен от тела перетяжкой. Латеральные головные сосочки развиты, конусовидные, выдаются над поверхностью ротового воротника. Субмедианные головные сосочки возвышаются над верхним краем ротового воротника, около середины разделены перетяжкой. Венец НРК состоит из 18-20 конических лепестков, ВРК – из 56-62 маленьких, слабо различимых пластинок. Ротовая капсула цилиндрическая, ширина в 2 раза больше глубины. Стенки ротовой капсулы сравнительно тонкие, булавовидно расширяются у основания, образуя обручевидное утолщение. Внутренняя выстилка ротовой капсулы начинается сразу позади основания ВРК. Посередине глубины ротовой капсулы внутренняя выстилка образует выпячивание, направленное к центру. Имеется дорсальный желоб, достигающий половины глубины ротовой капсулы. Пищеводная воронка слабо развита. Пищевод булавовидной формы, расширен в задней части. Экскреторное отверстие и цервикальные сосочки расположены позади нервного кольца, примерно на одном уровне, на границе его задней трети.

Величина тела самцов – 5,5-9 мм. Половая бурса широкая. Медианная лопасть несколько длиннее латеральных. Дорсальное ребро расщеплено до места отхождения экстерно-дорсального ребра. Третья

ветвь дорсального ребра имеет придаточные веточки, количество их варьирует. Экстерно-дорсальное ребро не обособлено. Латеральные и вентральные ребра почти одинаковы по длине. Вентральные ребра прилегают друг к другу. Половой конус конический, незначительно выпячивает. Придатки полового конуса большие, овальные, с короткими сосочковидными выпячиваниями. Количество выпячиваний варьирует. Иногда придатки соединены по внутреннему краю вместе и прикрепляются к половому конусу широким основанием, иногда выпячиваний нет. Рулек в форме желоба с обрывистым углублением посередине длины, а в проксимальном конце от него отходит рукоятка. Концы спикул крючкообразно изогнуты.

Величина самок – 8,7-12,6 мм. Хвостовой конец прямой, конический, слегка изогнут дорсально.



а – бурса самца дорсовентрально; б – хвост зрелой самки;  
в – головной конец паразита

#### Рисунок 64 – *Cylicocyclus nassatus*

(фото – оригинал © М.П. Синяков, А.И. Ятусевич, 2004)

*Паразитические личинки* средних размеров. Радиальная корона заметна у верхнего края ротового отверстия. Ротовая капсула средней величины, сужена в верхней части, ширина ее превышает длину. Стенки ротовой капсулы средней толщины, постепенно сужаются кверху, при максимальной толщине их в нижней трети. Кольцо пищеводной воронки развито слабо. Пищеводная воронка довольно глубокая, в которой

располагается дорсальный зуб полуовальной формы, выступающий в полость ротовой капсулы. На его конце часто есть шипик. Пищевод заметно расширен в задней части. Цервикальные сосочки и экскреторное отверстие в задней трети пищевода. У самцов длина тела – 5,1 мм, у самок – 4,4-6,3 мм.

### *Cylicocyclus insigne (Boulenger, 1917) Chaves, 1930* (рис. 65)

*Хозяева:* лошадь домашняя, лошадь Пржевальского, осел, туркменский кулан, гибридные формы лошадей.

*Локализация:* половозрелые формы – на слизистой слепой и ободочной кишок, ларвальные (личиночные) стадии – в подслизистом слое толстого кишечника.

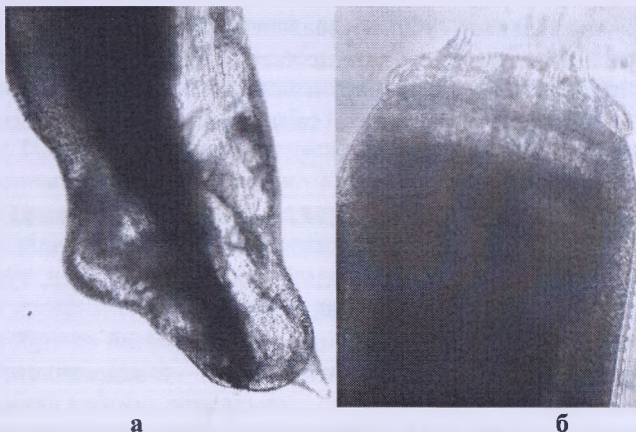
*Распространение:* по всему ареалу хозяев. Украина, Казахстан, Узбекистан, Российская Федерация. В Беларуси является доминирующим видом у лошади домашней.

*Морфологическое описание.* Крупные веретеновидные бледно-розовые цистостомины. Ротовой воротник широкий, отделен от тела перетяжкой. Латеральные головные сосочки крупные и длинные, выступают над поверхностью ротового воротника. Субмедианные головные сосочки хорошо развиты, массивные, незначительно возвышаются над верхним краем НРК. Лепестки НРК мелкие, их количество – 38-44, они значительно выступают за пределы передней границы ротового воротника. ВРК состоит из 140-150 щетинковидных лепестков, отходящих от верхнего края ротовой капсулы. Ротовая капсула широкая, почти цилиндрическая. Стенки ее тонкие, булавовидно расширяются к основанию, образуя обручеподобное утолщение, слегка выгнуты наружу. Внутренняя выстилка ротовой капсулы начинается сразу позади основания ВРК, опускаясь вниз к основанию ротовой капсулы значительно расширяется и переходит в пищеводную воронку. Дорсального желоба нет. Пищеводная воронка широкая и глубокая. Пищевод массивный, несколько расширен на дистальном конце и в задней трети. Цервикальные сосочки расположены на границе задней четверти пищевода.

Величина тела самцов – 9,5-13 мм. Медианная и латеральные лопасти бursы примерно одинаковой длины. Дорсальное ребро половой бursы расщеплено до основания. Половой конус выступает за пределы бursы. Дермальный воротник хорошо развит на вентральной стороне полового конуса. Придатки полового конуса хорошо развиты, валикообразные, с сосковидными образованиями по обеим сторонам, непрозрачные. Рулек крупный. Дистальный конец спикул якореподобный.

Величина самок – 12,6-17,1 мм.





*а* – хвост зрелой самки; *б* – головной конец паразита

**Рисунок 65 – *Cylicocyclus insigne***  
(фото – оригинал © М.П. Синяков, А.И. Ятусевич, 2004)

*Паразитические личинки* крупные. Ротовая капсула большая, почти шаровидная, ее ширина немного превышает длину. Стенки ротовой капсулы толстые, постепенно сужаются к верхнему краю. Кольцо пищеводной воронки средней высоты, но значительно меньше глубины ротовой капсулы. Пищеводная воронка имеет заостренный дорсальный зуб, слегка выступающий в ротовую капсулу. Пищевод заметно расширен в задней части. Цервикальные сосочки и экскреторное отверстие располагаются у места соединения пищевода с кишечником. У самок длина тела – 8,6-11,4 мм.

***Cylicocyclus ultrajectinus* (Ihle, 1920) Ershov, 1939** (рис. 66)

*Хозяева*: лошадь домашняя, лошадь Пржевальского, осел, туркменский кулан, зебры.

*Локализация*: половозрелые формы – на слизистой слепой и ободочной кишок, ларвальные (личиночные) стадии – в подслизистом слое толстого кишечника.

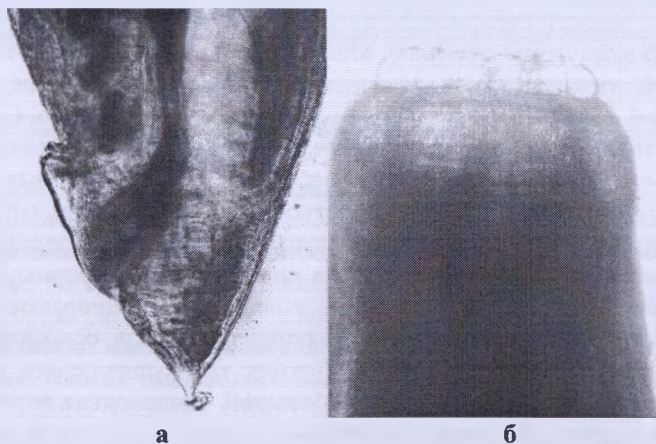
*Распространение*: по всему ареалу хозяев. Украина, Казахстан. Нами зарегистрирован у лошади домашней в Витебской области Беларуси. Вид малочисленный.

*Морфологическое описание*. Циагностоматиды крупных размеров. Ротовой воротник высокий, отделен от остального тела перетяжкой. Латеральные головные сосочки конические, не возвышаются над его поверхностью. Субмедианные сосочки средней величины. Венец НРК состоит из

10-12 крупных остроконечных лепестков, выступающих за край ротового воротника. Венец ВРК состоит из 46 удлинненных лепестков с закругленными верхушками, 10-12 из которых очень длинные с заостренными верхушками. Ротовая капсула цилиндрическая, ее ширина более чем в 2 раза превышает глубину. Стенки ротовой капсулы сравнительно толстые, булавовидно расширяясь у основания, образуют обручеподобное утолщение. Внутренняя выстилка ротовой капсулы отходит сразу позади основания ВРК, опускается к основанию ротовой капсулы, плотно прилегая к ее стенкам, не образуя выпячиваний. Дорсального желоба нет. Пищевод толстый, расширен в задней части. Цервикальные сосочки и экскреторное отверстие расположены примерно на одном уровне, у места соединения пищевода с кишечником.

Длина тела самцов – 11-15 мм. Медианная лопасть отделена вырезкой от латеральных. Медианная лопасть широкая, по длине не превышает латеральные. Края бursы гладкие. Дорсальное ребро расщеплено до основания. Встречаются бursы, у которых третья ветвь дорсального ребра в виде рудиментарных отростков на его второй ветви. Половой конус не выступает за пределы бursы. Дermalный воротник развит на вентральной стороне полового конуса. Придатки полового конуса длинные, иногда с раздвоенным концом. Дистальный конец спикул в форме крючка.

Длина тела самок – 11-19 мм. Хвостовой конец конический, прямой.



*а* – хвост зрелой самки; *б* – головной конец паразита

**Рисунок 66 – *Cylicocyclus ultrajectinus***  
(фото – оригинал © М.П. Синяков, А.И. Ятусевич, 2004)

*Паразитические личинки* средних размеров. Радиальная корона хорошо видна и состоит из многочисленных коротких лепестков. Ротовая капсула большая, ширина ее примерно в два раза превышает глубину, однако кольцом пищеводной воронки скрадывается это соотношение. Ширина ротовой капсулы примерно равна на всем протяжении. Стенки ротовой капсулы толстые, резко сужены в нижней части, с внешней стороны имеется выпячивание, направленное вниз. Кольцо пищеводной воронки мощное, высота его достигает более 1/3 глубины ротовой капсулы, в своей нижней части оно раздвоено. Пищеводная воронка хорошо развита, по трем ее секторам расположены малозаметные зубчики. Пищевод широкий. Цервикальные сосочки и экскреторное отверстие расположены у места соединения пищевода с кишечником. У самок длина тела – 6,7-8,4 мм.

*Cylicocycclus leptostomus* (Kotlan, 1920) Chaves, 1930 (рис. 67)

*Хозяева:* лошадь домашняя, лошадь Пржевальского, домашний осел, туркменский кулан, зебры, гибридные формы лошадей.

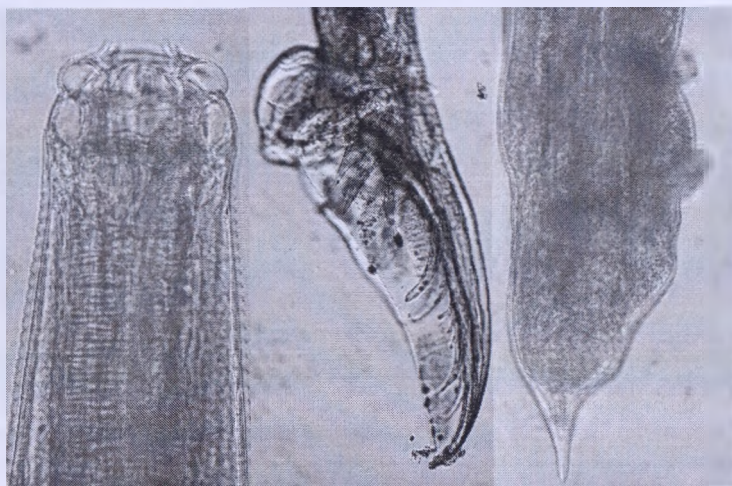
*Локализация:* половозрелые формы – на слизистой слепой и ободочной кишок, ларвальные (личиночные) стадии – в подслизистом слое толстого кишечника.

*Распространение:* по всему ареалу хозяев. Украина, Казахстан, Российская Федерация. Нами зарегистрирован у лошади домашней в Витебской области Беларуси. Вид малочисленный.

*Морфологическое описание.* Мелкие циагостомы. Ротовой воротник невысокий, отделен от тела перетяжкой. Латеральные головные сосочки конической формы, едва возвышаются над его поверхностью. Субмедианные головные сосочки удлинённые, около дистального конца разделены перетяжкой. Венец НРК состоит из 20-24 остроконечных лепестков, ВРК – из 50-60 коротких лепестков в виде пластинок, отходящих вблизи верхнего края от ротовой капсулы на равном расстоянии от него по всей окружности. Ротовая капсула цилиндрической формы, маленькая. Стенки ее сравнительно тонкие, у основания расширяются. Внутренняя выстилка ротовой капсулы начинается позади основания ВРК, доходит до основания капсулы и образует там выпячивания, напоминающие зубы. Дорсальный желоб небольшой. Пищеводная воронка широкая и короткая. Пищевод сравнительно длинный, расширен на переднем конце и в задней трети, но перед переходом в кишечник постепенно сужается. Цервикальные сосочки и экскреторное отверстие расположены ниже нервного кольца, посредине длины пищевода.

Длина тела самцов – 5,9-6,3 мм. Медианная лопасть бursы длинная и узкая. Дорсальное ребро расщеплено до основания. На нем имеются дополнительные веточки. Края бursы гладкие. Половой конус выступает за пределы бursы. Дermalный воротник слабо развит на вентральной стороне полового конуса. Придатки полового конуса имеют образования округлой формы с множеством пальцевидных выпячиваний. Дистальный конец спикул крючкообразно изогнут.

Длина тела самок – 6-8 мм.



а – головной конец паразита; б – бурса самца латерально;  
в – хвост зрелой самки

### Рисунок 67 – *Cylicocyclus leptostomus*

(фото – оригинал © М.П. Синяков, А.И. Ятусевич, 2004)

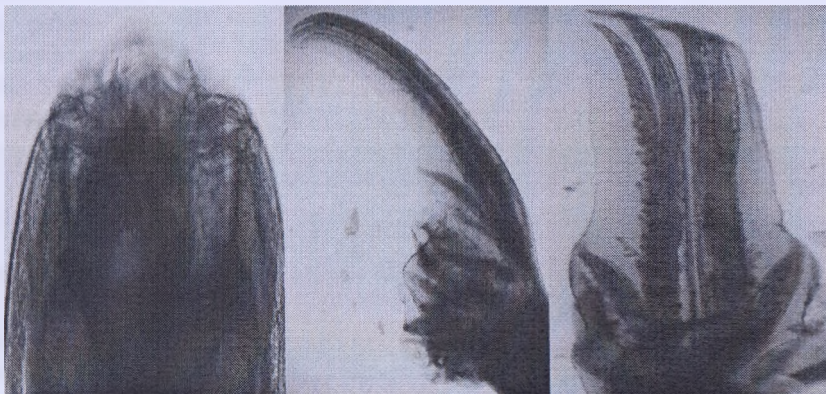*Паразитические личинки* небольших размеров. Радиальная корона незаметна. Ротовая капсула маленькая, ширина ее несколько превышает длину и примерно одинакова на всем протяжении. Стенки ротовой капсулы достигают максимальной толщины ближе к заднему краю, сужены на концах. Кольцо пищеводной воронки узкое, слабо развито. В пищеводной воронке имеются зубы. Наиболее развит дорсальный зуб, который выходит в полость капсулы. Зуб округлой формы, имеется шип на верхнем крае, который иногда не виден. Сублатеральные зубы слабо заметны. Пищевод характерной грушевидной формы. Цервикальные сосочки и экскреторное отверстие несколько ближе к задней части пищевода. У самок длина тела – 4-5 мм.

*Cylicocyclus elongatus* (Looss, 1900) Chaves, 1930 (рис. 68)

*Хозяева:* лошадь домашняя, лошадь Пржевальского, домашний осел, туркменский кулан, зебры, гибридные формы лошадей.

*Локализация:* толстый кишечник.

*Распространение:* по всему ареалу хозяев. Украина, Казахстан, Забайкалье. Нами зарегистрирован у лошади домашней в Витебской области Беларуси. Вид малочисленный.



а – головной конец паразита; б – бурса самца латерально;  
в – медианная лопасть бурсы самца дорсовентрально

**Рисунок 68 – *Cylicocyclus elongatus***  
(фото – оригинал © М.П. Сняков, В.М. Мироненко, 2011)

*Морфологическое описание.* Крупные циагостомы. Ротовой воротник высокий, отделен от тела перетяжкой. Латеральные стороны воротника значительно выше дорсовентральных. Латеральные головные сосочки большие, широкие у основания, несколько выдаются над поверхностью ротового воротника. Субмедианные головные сосочки длинные, дистальный конец отделен перетяжкой. Венец НРК состоит из 52 остроконечных тонких лепестков, ВРК – из 86 мелких лепестков, похожих на щетинки, отходящих от верхнего края ротовой капсулы на равном расстоянии от него по всей окружности. Ротовая капсула цилиндрической формы, стенки ее тонкие, слегка изогнуты наружу, у основания булавовидно расширяются, образуя обручеподобное утолщение. Ширина ротовой капсулы почти вдвое больше глубины. Внутренняя выстилка ротовой капсулы начинается сразу позади основания ВРК, плотно приле-

гия к стенкам ротовой капсулы, доходит до ее основания и направляется и пищеварительную воронку к средней оси тела, образуя воронкоподобное отверстие. Дорсального желоба нет. Пищеводная воронка широкая и глубокая. Пищевод длинный и узкий, в задней части цилиндрический. Цервикальные сосочки и экскреторное отверстие расположены примерно на одном уровне посередине длины пищевода.

Длина тела самцов – 12,2-16,2 мм. Медианная лопасть бursы очень длинная, в два раза больше латеральных. Латеральные лопасти широкие, с вентральной стороны соединены и окружают половой конус. Дорсальное ребро расщеплено до основания. На второй ветви дорсального ребра с латеральной стороны имеются рудиментарные остатки дополнительных веточек в виде «насечек». Дermalный воротник хорошо развит на вентральной стороне полового конуса. Придатки полового конуса овальной формы, непрозрачны. Рулек круглый. Дистальный конец спикул крючкообразно изогнут.

Длина тела самок – 16-17 мм. Хвостовой конец резко сужается за анусом и оканчивается коротким пальцевидным отростком.

*Паразитические личинки* крупные. Ротовая капсула большая, ширина ее лишь незначительно превышает глубину, а с кольцом пищеводной воронки превосходит ее. Ширина примерно одинакова на всем протяжении ротовой капсулы. Стенки ее имеют максимальную толщину посередине и утончаются к краям. Кольцо пищеводной воронки относительно высокое. Пищеводная воронка хорошо развита, хитинизированных зубов нет. Пищевод длинный, характерной цилиндрической формы. Цервикальные сосочки и экскреторное отверстие располагаются около середины пищевода. У самцов длина тела – 9,2-13 мм, у самок – 10-13,5 мм.

### *Cylicocycclus adersi* (Boulenger, 1920) Chaves, 1930

*Хозяева:* лошадь домашняя, осел.

*Локализация:* толстый кишечник.

*Распространение:* Азия, Африка. Редкий вид. В России был зарегистрирован В. С. Ершовым (1929).

*Морфологическое описание (по Theiler, 1923).* Крупный вид. Самцы длиной – 12-14 мм, самки – 14-16 мм. Ротовой воротник сравнительно небольшой. Субмедианные головные сосочки короткие, с толстым дистальным концом, и хорошо заметны на поверхности ротового воротника, когда он открыт. Латеральные головные сосочки не выступают за его пределы. Ротовая капсула широкая. Стенки ротовой капсулы тонкие, изогнутые, в задней части утолщены. От стенки, постепенно увели-

чиваясь, отходит ротовая выстилка, вдающаяся в передний отдел пищевода. Пищеводная воронка характерна для *C. goldi*, снабжена зубом, вдающимся в полость ротовой капсулы. Есть дорсальный желоб, но очень маленький, едва вдающийся в ротовую капсулу. Венец НРК состоит из 28-30 длинных, узких, выступающих лепестков, концы которых изогнуты наружу над ротовым отверстием. Лепестки ВРК маленькие и хорошо заметные, их количество в 2 раза больше лепестков НРК. Пищевод короткий и толстый.

*Самцы.* Медианная лопасть бursы широкая с закругленными краями, отделена вырезкой от латеральных лопастей. Все ветви дорсального ребра берут начало очень близко друг от друга, расходятся слабо и почти доходят до края бursы. Могут быть дополнительные ветви. Латеральные ребра несколько короче и тоньше других. Половой конус полностью окружен дермальным воротником. Пребурсальные сосочки очень тонкие и длинные. Придатки полового конуса полностью соединены по средней линии, имеют форму полукруглых пластинок с 4 пальцеобразными выпячиваниями по краям, концы которых часто разделены. С каждой стороны имеются выросты дермального воротника.

*Самки.* Хвостовой конец длинный, неравномерно суживающийся к концу. Латеральные и вентральные выпячивания развиты.

### *Cylicocyclus auriculatus* (Looss, 1900) Chaves, 1930

*Хозяева:* домашний осел.

*Локализация:* толстый кишечник.

*Распространение:* Азия, Африка. Редкий вид. Зарегистрирован у осла из Узбекистана.

*Морфологическое описание.* Крупные цистостомины. Ротовой воротник низкий с дорсальной и вентральной сторон, отделен от остальной части тела перетяжкой. Латеральные сосочки чрезвычайно длинные, образуют рогоподобные отростки. Субмедианные сосочки пальцеобразной формы, длинные, отходят от бугорков и выступают над поверхностью ротового воротника. Венец НРК состоит из 42 мелких остроконечных лепестков, ВРК – из ряда мелких многочисленных лепестков, заметных только под большим увеличением. Ротовая капсула цилиндрической формы, стенки ее тонкие, слегка изогнуты наружу, у основания, булавовидно расширяясь, образуют обручеподобное утолщение. Ширина ротовой капсулы в два раза больше глубины. Внутренняя выстилка ротовой капсулы начинается сразу позади основания ВРК, затем, спускаясь к основанию ротовой капсулы, расширяется и переходит в пищеводную воронку. Дорсального желоба нет. Пищеводная воронка

развита слабо. Пищевод сравнительно короткий, одинаковой ширины по всей длине. Цервикальные сосочки расположены на уровне соединения пищевода и кишечника. Нервное кольцо располагается посередине длины пищевода.

Длина тела самцов – 15-17 мм. Медианная лопасть бursы широкая и по длине в несколько раз превышает латеральные, которые отделены вырезкой. Края бursы гладкие. Дорсальное ребро расщеплено почти до основания. Вторая и третья ветви дорсального ребра имеют небольшие дополнительные веточки, у некоторых особей они слабо выражены. Половой конус незначительно выступает за пределы бursы. Дermalный воротник хорошо развит на вентральной стороне полового конуса. Придатки полового конуса овальные, с тупым концом. Рулек имеет форму желоба с обрывистым соединением посередине. Дистальный конец спикул в форме кирки.

Длина тела самок – 26 мм. Позади ануса тело резко утончается, образуя короткий и широкий хвостовой конец, по форме напоминающий ступни человека.

*Паразитические личинки* не известны.

### *Cylicocyclus brevicapsulatus* (Ihle, 1920) Ershov, 1930

*Хозяева:* лошадь домашняя, осел.

*Локализация:* толстый кишечник.

*Распространение:* Азия, Европа, Северная Америка, Украина, Казахстан.

*Морфологическое описание.* Циатостомы средней величины. Ротовой воротник высокий, отделен от остальной части тела перетяжкой. Латеральные головные сосочки небольшие, у основания широкие, едва выступают над поверхностью ротового воротника. Субмедианные сосочки длинные, верхняя часть которых отделена перетяжкой. Венец НРК состоит из 42-48 остроконечных длинных лепестков, несколько выступающих над поверхностью ротового воротника. Венец лепестков ВРК состоит из 50-65 точечных выступов, расположенных позади верхнего края ротовой капсулы. Ротовая капсула очень короткая, эллипсоидная. Стенки ротовой капсулы тонкие, у основания расширяясь, образуют обручеподобное утолщение. Внутренняя выстилка ротовой капсулы отходит сразу позади основания ВРК и, прилегая к стенкам ротовой капсулы, опускается вниз. Пищеводная воронка короткая и широкая. Пищевод короткий, несколько расширен на дистальном конце и в задней части. Цервикальные сосочки и экскреторное отверстие расположены на уровне конца пищевода.



Длина тела самцов – 9-11,5 мм. Медианная лопасть бурсы широкая, несколько длиннее латеральных, отделена от них вырезкой. Края бурсы гладкие. Дорсальное ребро расщеплено до основания. На второй и третьей его ветвях имеются зазубрины. Половой конус мощный, выступает за пределы бурсы. Дермальный воротник хорошо развит на вентральной стороне полового конуса. Придатки полового конуса разделены на несколько долек, имеющих пальцеобразные выросты различной длины. Рулек мощный. Дистальный конец спикул крючкообразный.

Длина тела самок – 10-13,9 мм. Хвостовой конец конический. Позади вульвы тело утончается и заканчивается заостренным отростком, который загибается в дорсальном направлении. У ануса имеется небольшое вздутие.

*Паразитические личинки* не известны.

### *Cylicocycclus triramosus* (Yorke et Macfie, 1920) Chaves, 1930

*Хозяева:* лошадь домашняя, лошадь Пржевальского, домашний осел, туркменский кулан, зебры, гибридные формы лошадей.

*Локализация:* толстый кишечник.

*Распространение:* по всему ареалу хозяев. Украина, Казахстан, Российская Федерация.

*Морфологическое описание.* Циагостомы средних размеров. Ротовой воротник высокий, отделен от тела заметной перетяжкой. Латеральные головные сосочки не возвышаются над его поверхностью. Субмедианные сосочки относительно короткие, около середины разделены перетяжкой. Венец НРК состоит из 30 треугольных лепестков с закругленными верхушками. Венец ВРК состоит из большого числа удлиненных прямоугольных пластинок, которые хорошо видны при малом увеличении. Ротовая капсула широкая, цилиндрическая, ее ширина почти в три раза больше глубины. Стенки ротовой капсулы толстые. Внутренняя выстилка ротовой капсулы отходит сразу позади основания ВРК, доходит до основания ротовой капсулы, а затем образует выпячивание, направленное вверх. Дорсальный желоб сосцевидный. Пищеводная воронка слабо развита. Пищевод несколько расширен в задней части. Цервикальные сосочки и экскреторное отверстие расположены в задней его части.

Длина тела самцов – 7,8-8,9 мм. Половая бурса широкая. Медианная лопасть несколько длиннее латеральных. Дорсальное ребро расщеплено до места отхождения экстерно-дорсального ребра. Третья и вторая ветви дорсального ребра имеют дополнительные веточки. Половой конус конический, несколько выступает за пределы бурсы. Придатки по-

лового конуса овальной формы, большие, с пальцеобразными выпячиваниями. Длина и количество выпячиваний очень варьируют. По сторонам придатков головного конуса имеется пара выпячиваний дермального воротника. Рулек большой, имеет форму желоба с обрывистым углублением посередине длины и рукояткой на проксимальном конце. Дистальный конец спикул в форме кирки.

Длина тела самок – 9,8-14 мм.

*Паразитические личинки.* Очень похоже с паразитическими личинками вида *C. nassatus*.

## РОД CYLICOSTEPHANUS IHLE, 1922

Мелкие циагостомы. Длина тела – 4-10 мм. Ротовой воротник прилегающий, отделен от тела заметной перетяжкой. Латеральные головные сосочки не возвышаются над поверхностью ротового воротника. Субмедианные головные сосочки возвышаются и хорошо развиты. Лепестки НРК широкие, более длинные и обычно в меньшем количестве, чем лепестки ВРК. Если их число равно числу лепестков ВРК, то оно не более 20. Лепестки ВРК короткие, тонкие пластинки или прутики, отходящие от переднего края ротовой капсулы. Экстрахитинового основания у лепестков НРК нет. Ротовая капсула несколько сужена в верхней части, толщина ее стенок примерно одинакова на всем протяжении. Вентральная стенка примерно равна по длине дорсальной. Дорсальный желоб имеется, обычно хорошо развит. Наличие хитинизированных зубов в пищеводной воронке необязательно.

Самцы. Края бursы гладкие. Дорсальное ребро расщеплено до места отхождения экстерно-дорсального ребра. Спикулы нитевидные, равные, с киркообразным концом.

Самки. Вульва вблизи ануса. Хвостовой конец зрелой самки прямой или изогнут дорсально.

Типовой вид – *C. calicatus*.

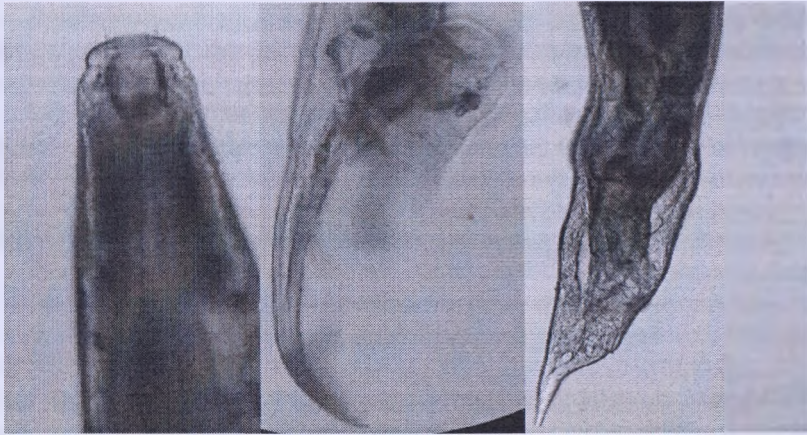
### *Cylicostephanus calicatus* (Looss, 1900) Cram, 1924 (рис. 69)

*Синоним: Trichonema calicatum*

*Хозяева:* лошадь домашняя, лошадь Пржевальского, домашний осел, туркменский кулан, зебры, гибридные формы лошадей.

*Локализация:* толстый кишечник.

*Распространение:* по всему ареалу хозяев. Украина, Казахстан, Узбекистан, Российская Федерация. Нами зарегистрирован у лошади домашней в Витебской области Беларуси.



а – головной конец паразита; б – бурса самца латерально;  
в – хвост зрелой самки

**Рисунок 69 – *Cylicostephanus calicatus***  
(фото – оригинал © М.П. Сияков, А.И. Ягусевич, 2004)

*Морфологическое описание.* Мелкие цистостомы. Ротовой воротник прилегающий. Латеральные головные сосочки короткие, едва возвышаются над его поверхностью. Субмедианные головные сосочки длинные, достигают верхнего края НРК, верхняя часть около дистального конца отделена перетяжкой. Венец НРК состоит из 12-18 заостренных лепестков, их длина более чем в два раза превышает ширину. Венец ВРК состоит из 26-34 или 38-42 коротких лепестков, отходящих от верхнего края ротовой капсулы, на равном расстоянии от него по всей окружности. Ротовая капсула на поперечном срезе круглая, цилиндрическая, несколько сужена в верхней части. Ее глубина заметно превышает ширину. Стенки ротовой капсулы относительно толстые, их толщина примерно равна на всем протяжении. Внутренняя выстилка ротовой капсулы отходит сразу позади основания ВРК и опускается вертикально вниз вблизи ее стенок, не образуя никаких выпячиваний. Дорсальный желоб длинный, лишь немного не доходит до верхнего края ротовой капсулы. Пищеводная воронка хорошо развита. По трем секторам пищевода расположены три маленьких треугольных зубчика одинаковой формы, не выступающих в ротовую капсулу. Пищевод узкий, несколько расширен

в задней части. Цервикальные сосочки и экскреторное отверстие расположены примерно на одном уровне на границе задней трети пищевода.

Величина самцов – 5,1-7,1 мм. Медианная лопасть бursы довольно длинная, лишь несколько короче бursы *Cylicostephanus longibursatus*. Латеральные лопасти не отделены вырезкой. На дорсальном ребре могут находиться дополнительные веточки. Половой конус конический, небольшой, окружен хорошо развитым дермальным воротником. Придатки полового конуса парные, раздельные, сферические образования с небольшим количеством отростков, которые могут раздваиваться. Рулек с мощной рукояткой. Спиккулы с якореподобным дистальным концом.

Величина самок – 6,7-8,2 мм. Хвостовой конец конический, позади анального отверстия заострен. Субвентральные выпячивания слабо развиты.

*Паразитические личинки* средних размеров. Ротовой воротник не отделен от остального тела. Радиальная корона видна как частая исчерченность внутренней части ротового воротника. Ротовая капсула средней величины, ширина равна глубине или несколько меньше. Стенки ротовой капсулы средней толщины, их максимальная толщина ближе к задней части. На переднем крае стенки заметно сужаются. Кольцо пищеводной воронки довольно широкое, но тонкое. Пищеводная воронка хорошо развита. По трем секторам пищевода имеются хитинизированные зубы. Наиболее развит дорсальный зуб остроконечной формы, заметно выступающий в ротовую капсулу. Сублатеральные зубы меньше по размерам, также остроконечные и направлены вверх. Пищевод длинный и узкий, несколько расширен в задней части. Длина тела самцов – 4,7-5,2 мм, самок – 4,5-5,8 мм.

***Cylicostephanus longibursatus***  
**(Yorke et Macfie, 1918) Cram, 1924 (рис. 70)**  
*Синоним: Trichonema longibursatum*

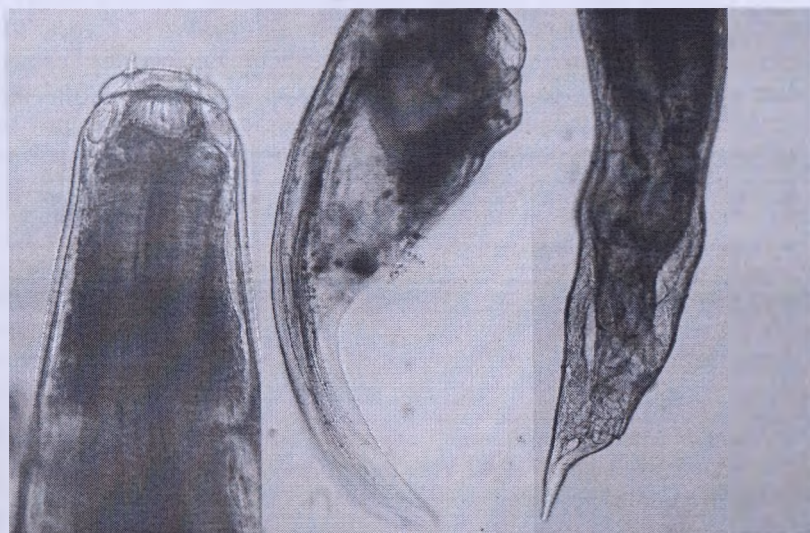*Хозяева:* лошадь домашняя, лошадь Пржевальского, домашний осел, туркменский кулан, зебры, гибридные формы лошадей.

*Локализация:* толстый кишечник.

*Распространение:* по всему ареалу хозяев. Украина, Казахстан, Узбекистан, Российская Федерация, Алтай. Нами зарегистрирован у лошади домашней в Витебской области Беларуси. Многочисленный вид.

*Морфологическое описание.* Один из самых мелких видов циатостом. Ротовой воротник прилегающий, латеральные головные сосочки короткие, едва возвышаются над его поверхностью. Субмедианные головные сосочки длинные, возвышаются над краем НРК, верхняя часть

ближе к дистальному концу отделена перетяжкой. Венец НРК состоит из 14-18 заостренных треугольных лепестков, их длина более чем в 2 раза превышает ширину. Венец ВРК состоит из такого же количества коротких лепестков, отходящих вблизи верхнего края ротовой капсулы, на равном расстоянии от него по всей окружности. Ротовая капсула на поперечном срезе круглая, имеет форму усеченного конуса, сужена в передней части, ее глубина примерно равна ширине. Относительно толстые стенки ротовой капсулы плавно изгибаются. Их толщина примерно одинакова на всем протяжении и лишь незначительно увеличивается к верхнему краю. Внутренняя выстилка ротовой капсулы отходит сразу позади основания ВРК и опускается вниз вертикально, не образуя выпячиваний. Дорсальный желоб сосочкообразный. Пищеводная воронка хорошо развита. По трем секторам пищевода расположены три маленьких, не выступающих в ротовую капсулу, одинаковой величины треугольных зубчика. Пищевод узкий, несколько расширен в задней части. Цервикальные сосочки и экскреторное отверстие расположены примерно на одном уровне в задней четверти пищевода.



**а** – головной конец паразита; **б** – бурса самца латерально;  
**в** – хвост зрелой самки

**Рисунок 70 – *Cylicostephanus longibursatus***  
(фото – оригинал © М.П. Сияяков, А.И. Ятусевич, 2004)

Величина самцов – 4,3-6,9 мм. Медианная лопасть бursы исключительно длинная. Латеральные лопасти отделены вырезкой. Дорсальное ребро расщеплено до основания. Дополнительных веточек на ребрах нет. Вентральные ребра значительно короче латеральных. Половой конус конический, относительно короткий, не выступает за пределы бursы. Дermalный воротник хорошо развит на вентральной стороне полового конуса. Придатки полового конуса представляют собой пару массивных, округлых, соединяющихся по средней линии образований, снабженных на вентральной стороне многочисленными короткими выпячиваниями. Рулек имеет широкие вырезки, расположенные ближе к проксимальному концу. Дистальный конец спикул багорообразной формы.

Величина самок – 4,7-5,7 мм (по другим данным – 5,2-8 мм). Хвостовой конец прямой, позади анального отверстия заострен. Сублатеральные выпячивания не развиты.

*Паразитические личинки* мелких размеров. Ротовой воротник не отделен от остального тела. Радиальная корона не видна. Ротовая капсула очень маленькая, ее ширина несколько меньше глубины или равна ей и одинакова на всем протяжении ротовой капсулы. Стенки ротовой капсулы толстые относительно ее размеров, примерно одинаковой толщины на всем протяжении, резко сужены к краям. Кольцо пищеводной воронки относительно высокое, но тонкое. Пищеводная воронка хорошо развита и имеет зубы. Дорсальный зуб остроконечной формы, несколько выступает в полость ротовой капсулы, сублатеральные зубы меньше по размерам и также остроконечные. Пищевод длинный и узкий, несколько расширен в задней части. Цервикальные сосочки и экскреторное отверстие расположены в задней части. Длина тела самцов – 4-5 мм.

### *Cylicostephanus goldi (Boulenger, 1917) (рис. 71)*

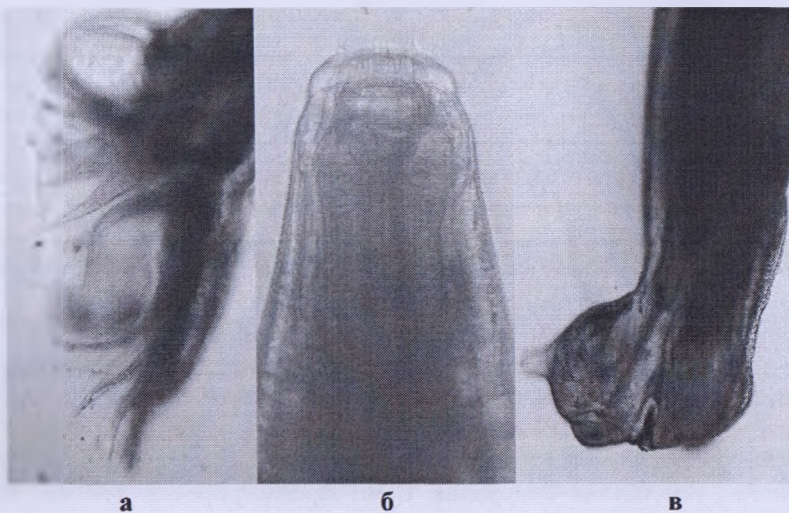
*Хозяева:* лошадь домашняя, лошадь Пржевальского, домашний осел, туркменский кулан.

*Локализация:* толстый кишечник.

*Распространение:* по всему ареалу хозяев. Украина, Казахстан, Узбекистан, Российская Федерация. Нами зарегистрирован у лошади домашней в Витебской области Беларуси.

*Морфологическое описание.* Мелкие светло-розовые циагостомы. Ротовой воротник прилегающий, латеральные головные сосочки короткие, едва возвышаются над его поверхностью. Субмедианные головные сосочки длинные, доходят до края НРК, верхняя часть возле дистального конца отделена перетяжкой. Венец НРК состоит из 20-22 заострен-

ных треугольных лепестков, их длина более чем в 2 раза превышает ширину. Венец ВРК состоит из 30-38 относительно длинных лепестков, но меньше длины лепестков НРК. Лепестки отходят вблизи верхнего края ротовой капсулы, на равном расстоянии от него по всей окружности. Ротовая капсула на поперечном срезе круглая, имеет форму усеченного конуса, сужена в передней части. Глубина ротовой капсулы в 2 раза меньше ширины. Относительно толстые стенки ротовой капсулы плавно изгибаются, их толщина примерно одинакова на всем протяжении и лишь незначительно увеличивается к верхнему краю. Верхняя выстилка ротовой капсулы отходит сразу позади основания ВРК и опускается вниз вертикально, не образуя выпячиваний. К заднему краю ротовой капсулы расстояние между выстилкой и стенками постепенно увеличивается. Дорсальный желоб сосочкообразный. Пищеводная воронка мощная. По трем секторам пищевода расположены три треугольных зубчика, несколько выступающих в ротовую капсулу. Пищевод средней толщины, заметно расширен в задней части. Цервикальные сосочки и экскреторное отверстие расположены примерно на одном уровне в задней его четверти.



*а* – бурса самца латерально; *б* – головной конец паразита;  
*в* – хвост зрелой самки

**Рисунок 71 – *Cylicostephanus goldi***  
(фото – оригинал © М.П. Сияяков, А.И. Ятусевич, 2004)

Длина тела самцов – 5,2-7,8 мм. Медианная лопасть бursы средних размеров, латеральные не отделены вырезкой. Дорсальное ребро расщеплено до основания. Дополнительных веточек нет (по Г. Тейлер, могут быть). Вентральные ребра значительно короче латеральных. Половой конус конический, несколько выступает за пределы бursы. Дермальный воротник хорошо развит на вентральной стороне полового конуса (по Ч. Боуленжеру и Г. Тейлеру, он развит и на дорсальной). Придатков полового конуса нет, однако имеется пара выпячиваний дермального воротника. Рулек посередине имеет выступы, отделенные от дистальной части щелевидными вырезками. Дистальный конец спикул в форме клюки, как у *C. minutus*, но несколько крупнее.

Длина тела самок – 5,7-9,2 мм. Хвостовой конец зрелых самок изогнут дорсально, напоминает человеческую ступню, ювенильных самок – прямой. Позади ануса хвост заканчивается заостренным концом.

*Паразитические личинки.* Личинки средних размеров. Ротовой воротник не отделен от остального тела. Радиальная корона слабо выражена к верхнему краю ротового воротника. Ротовая капсула средней величины, ее ширина примерно в два раза превышает длину, почти одинакова на всем протяжении ротовой капсулы. Стенки ротовой капсулы толстые, сужены к краям. Кольцо пищеводной воронки средней величины, но значительно меньше глубины ротовой капсулы. Пищеводная воронка хорошо развита и имеет зубы. Дорсальный зуб выступает в полость ротовой капсулы, округлый, с шипиком на верхнем крае. Сублатеральные зубы меньше по размерам, остроконечные, с широким основанием. Пищевод длинный и узкий, несколько расширен в задней части. Цервикальные сосочки и экскреторное отверстие располагаются в задней его четверти. У самцов длина тела – 5-5,9 мм, у самок – 4,5-7,3 мм.

***Cylicostephanus minutus (Yorke et Macfie, 1918) Cram, 1924*** (рис. 72)

*Синоним: Trichonema minutum*

*Хозяева:* лошадь домашняя, лошадь Пржевальского, домашний осел, туркменский кулан, гибридные формы лошадей.

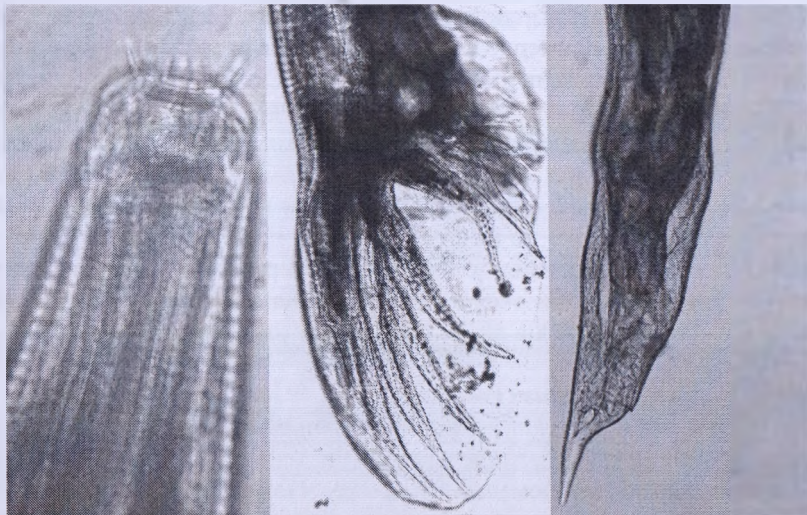*Локализация:* толстый кишечник.

*Распространение:* по всему ареалу хозяев. Украина, Казахстан, Узбекистан, Российская Федерация. Нами зарегистрирован у лошади домашней в Витебской области Беларуси. Многочисленный вид.

*Морфологическое описание.* Один из самых мелких видов циатостоматид. Ротовой воротник прилегающий, латеральные головные сосочки короткие, едва возвышаются над его поверхностью. Субмедианные головные сосочки возвышаются над верхним краем НРК, посередине



не разделены перетяжкой. Венец НРК состоит из 8 широких треугольных лепестков, их длина примерно равна ширине. Венец ВРК состоит из 18-22 коротких лепестков, отходящих от верхнего края ротовой капсулы, на равном расстоянии от него по всей окружности. Ротовая капсула на поперечном срезе круглая, цилиндрическая, несколько сужена в верхней части, ее глубина превышает ширину. Стенки ротовой капсулы относительно толстые, их толщина постепенно увеличивается к нижнему краю. Внутренняя выстилка ротовой капсулы начинается сразу позади основания ВРК и опускается вниз вблизи стенок капсулы, посередине образуя складки, направленные косо вниз. Дорсальный желоб длинный, несколько не доходит до верхнего края ротовой капсулы. Пищеводная воронка хорошо развита, зубов нет. Пищевод узкий, несколько расширен в задней части. Цервикальные сосочки и экскреторное отверстие расположены примерно на одном уровне на границе задней четверти пищевода.



а

б

в

а – головной конец паразита; б – бурса самца латерально;  
в – хвост ювенильной самки

**Рисунок 72 – *Cylicostephanus minutus***  
(фото – оригинал © М.П. Синяков, А.И. Ятусевич, 2004)

Длина тела самцов – 4,0-5,2 мм. Медианная лопасть бursy короткая и широкая. Латеральные лопасти не отделены вырезкой. Дорсальное ребро расщеплено до основания. Вентральные ребра равны латеральным. Половой конус конический, несколько выступает за пределы бursy. Дermalный воротник хорошо развит на вентральной стороне полового конуса. На придатках полового конуса имеется два длинных, треугольных пальцеобразных отростка, раздваивающихся на концах. У основания они сливаются в полусферическую массу. Рулек с мощными выступами посередине. Дистальный конец спикул напоминает форму клюки.

Длина тела самок – 4,6-6,8 мм. Хвостовой конец зрелых самок значительно изогнут дорсально, позади анального отверстия резко сужается и заканчивается пальцеобразным отростком. Перед вульвой, с одной стороны, сублатерально имеется характерное для этого вида выпячивание. Вульва располагается в непосредственной близости от ануса.

*Паразитические личинки* мелкие. Ротовой воротник не отделен от остального тела. Радиальная корона видна как частая исчерченность внутреннего края ротового воротника. Ротовая капсула маленькая, цилиндрическая, несколько расширена в верхней части, ширина ее меньше глубины. Стенки ротовой капсулы средней толщины постепенно сужаются к верхнему краю. Кольцо пищеводной воронки довольно высокое, узкое. Пищеводная воронка хорошо развита, имеет остроконечные зубы. Дорсальный зуб вдается в полость ротовой капсулы, сублатеральные зубы развиты меньше. Пищевод длинный и узкий, несколько расширен в задней части. Цервикальные сосочки и экскреторное отверстие располагаются в задней трети пищевода. У самцов длина тела – 4,6-5,6 мм, у самок – 5,2-5,9 мм.

### *Cylicostephanus hybridus* (Kotlan, 1920) Cram, 1924 (рис. 73)

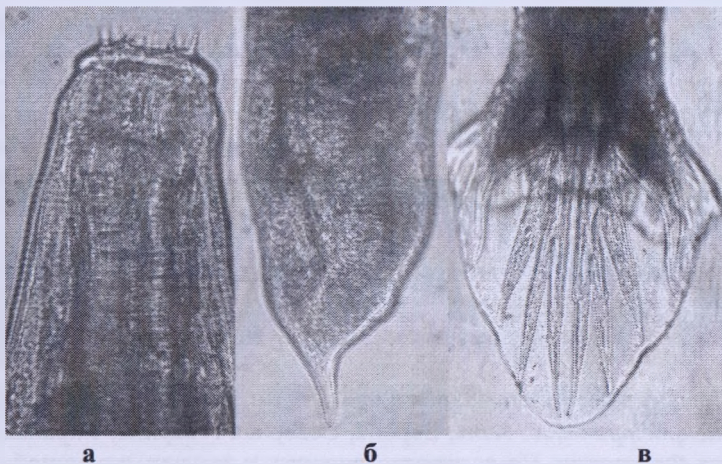
*Хозяева*: лошадь домашняя, лошадь Пржевальского, домашний осел.

*Локализация*: толстый кишечник.

*Распространение*: Азия, Европа, Северная Америка, Украина, Российская Федерация. Нами зарегистрирован у лошади домашней в Витебской области Беларуси. Малочисленный вид.

*Морфологическое описание*. Мелкие циагостоматиды. Ротовой воротник прилегающий, латеральные головные сосочки короткие, едва возвышаются над его поверхностью. Субмедианные головные сосочки схожи с таковыми у *C. minutus*, длинные, возвышаются над краем НРК,

верхняя часть ближе к дистальному концу отделена перетяжкой. Венец НРК состоит из 14-16 заостренных треугольных лепестков, их длина более чем в 2 раза превышает ширину. Венец ВРК состоит из 30-34 коротких лепестков, отходящих вблизи верхнего края ротовой капсулы, на равном расстоянии от ее края по всей окружности. Ротовая капсула на поперечном срезе круглая, цилиндрическая, сужена в передней части, ее глубина примерно равна ширине. Стенки ротовой капсулы относительно толстые, их толщина увеличивается к нижнему краю. Внутренняя выстилка ротовой капсулы начинается сразу позади основания ВРК и опускается вниз, плавно прогибаясь кнаружи, у нижнего края ротовой капсулы она образует выступ и затем соединяется с ее стенкой. Дорсальный желоб длинный, не доходит до верхнего края ротовой капсулы на 1/3 ее глубины. Пищеводная воронка хорошо развита. По трем секторам пищевода расположены шесть маленьких, не выступающих в ротовую капсулу, одинаковой величины треугольных зубчиков, в каждом секторе по два, расположенных один над другим. Возможно, верхние зубчики являются расширенной частью основания внутренней выстилки ротовой капсулы. Пищевод узкий, несколько расширен в задней части. Цервикальные сосочки и экскреторное отверстие расположены примерно на одном уровне в задней его четверти.



*а* – головной конец паразита; *б* – хвост зрелой самки;  
*в* – бурса самца дорсовентрально

**Рисунок 73 – *Cylicostephanus hybridus***  
(фото – оригинал © М.П. Сняжков, А.И. Ятусевич, 2004)

Длина самцов – 6,6-8,5 мм. Медианная лопасть бursy короткая и широкая, несколько длиннее, чем у *C. minutus*. Латеральные лопасти не отделены вырезкой. Дорсальное ребро расщеплено до основания. На второстепенных ветвях могут быть дополнительные веточки. Вентральные ребра несколько короче латеральных. Половой конус конический, незначительно выступает за пределы бursy. Дermalный воротник хорошо развит на вентральной стороне полового конуса. На придатках полового конуса имеется пара яйцевидных тел, соединяющихся у основания и без выпячиваний. Рулек с узкими щелевидными вырезками посередине. Дистальный конец спикул в форме клюки. Передний конец менее загнут, чем у *C. minutus*.

Длина тела самок – 8,2-9,2 мм. Хвостовой конец прямой, позади анального отверстия заострен. Сублатеральные выпячивания развиты слабо.

*Паразитические личинки не известны.*

### **РОД *CORONOCYCLUS* HARTWICH, 1986**

Мелкие и средних размеров нематоды. Длина тела – 5-13 мм. Ротовой воротник средней высоты, отделен от тела заметной перетяжкой. Латеральные головные сосочки не возвышаются над поверхностью ротового воротника. Субмедианные головные сосочки возвышаются над поверхностью ротового воротника и хорошо развиты. Лепестки НРК более крупные, широкие и в меньшем количестве, чем таковые ВРК. Лепестки ВРК серповидные, сходны по форме с лепестками НРК, где основание находится в глубине ротовой капсулы. Экстрахитиновое основание НРК хорошо выражено у верхнего края ротовой капсулы, обычно соединено с нею только тонкими тяжами соединительной ткани. Ротовая капсула короткая, цилиндрическая, толстостенная. Толщина ее стенок обычно одинакова на всем протяжении. Вентральная стенка примерно равна по длине дорсальной. Дорсального желоба нет или он рудиментирован. В пищеводной воронке могут быть небольшие зубчики. У самцов края бursy гладкие. Дорсальное ребро расщеплено до места отхождения экстерно-дорсального ребра или выше места отхождения первой ветви дорсального ребра. Спикулы нитевидные, равные, с киркообразным концом. У самок вульва вблизи ануса. Хвостовой конец предель самки обычно прямой или несколько изогнут дорсально.

Типовой вид – *C. coronatus*.

*Coronocylus coronatus* (Looss, 1900) Hartwich, 1987 (рис. 74)

Синоним: *Trichonema coronatum*

*Хозяева:* лошадь домашняя, лошадь Пржевальского, домашний осел, туркменский кулан, гибридные формы лошадей.

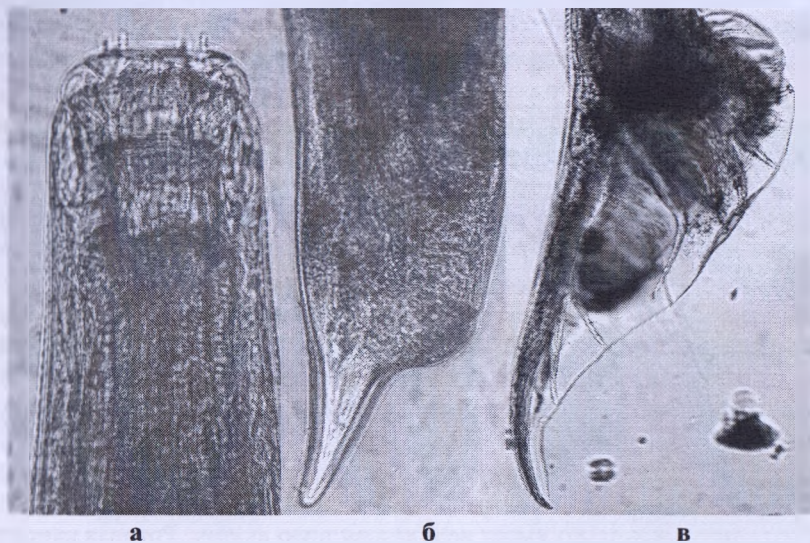
*Локализация:* толстый кишечник.

*Распространение:* по всему ареалу хозяев. Украина, Казахстан, Узбекистан, Российская Федерация. Нами зарегистрирован у лошади домашней в Витебской области Беларуси. Многочисленный вид.

*Морфологическое описание.* Мелкие циагостоматиды. Ротовой воротник округлый. Латеральные головные сосочки короткие, едва выступают над его поверхностью. Субмедианные головные сосочки длинные, верхняя часть возле дистального конца отделена перетяжкой. Венец НРК состоит из 20-22 заостренных лепестков, их длина в несколько раз превышает ширину. Венец ВРК состоит из многочисленных (от 40-52 до 72-80) лепестков, напоминающих щетинки и отходящих позади верхнего края ротовой капсулы на одинаковом расстоянии от него по всей окружности. Экстрахитиновое основание НРК располагается выше стенок ротовой капсулы, соприкасаясь с ними только тяжами соединительной ткани. Ротовая капсула на поперечном срезе круглая, цилиндрическая. Глубина ее почти равна ширине. Стенки ротовой капсулы толстые, посередине несколько вогнуты внутрь. Внутренняя выстилка ротовой капсулы отходит сразу позади основания ВРК и, образовав небольшое выпячивание, опускается вниз на некотором расстоянии от стенок ротовой капсулы. Дорсальный желоб рудиментирован. Пищеводная воронка хорошо развита. По трем сторонам пищевода расположены три маленьких треугольных зубчика, не выступающих в ротовую капсулу, дорсальный зубчик более развит. Пищевод узкий, расширен в задней части. Цервикальные сосочки и экскреторное отверстие расположены примерно на одном уровне в задней четверти пищевода.

Длина тела самцов – 6,8-10,3 мм. Медианная лопасть бursы длинная. Латеральные лопасти отделены хорошо заметной вырезкой. Дорсальное ребро расщеплено до основания, на нем могут быть зазубрины. Вентральные ребра несколько короче латеральных. Половой конус конический, не выступает за пределы бursы. Дermalный воротник хорошо развит на вентральной стороне полового конуса. На придатках полового конуса имеется пара округлых образований, слитых на средней линии, с многочисленными щетинковидными выпячиваниями, подобно *C. longybursatus* и *C. sagittatus*. Рулек с относительно небольшой рукояткой, выступы слабо развиты, вырезок нет. Дистальный конец спикул по форме похож с *C. sagittatus*.

Длина тела самок – 7,5-10,5 мм. Хвостовой конец прямой, заостренный на конце. Субмедианные выпячивания не развиты.



а – головной конец паразита; б – хвост зрелой самки;  
в – bursa самца латерально

**Рисунок 74 – *Coronocyclus coronatus***

(фото – оригинал © М.П. Синяков, А.И. Ятусевич, 2004)

*Паразитические личинки.* Личинки средних размеров. Ротовой воротник почти не отделен от тела. Радиальная корона видна как частая исчерченность верхней части ротовой капсулы. Ротовая капсула круглая, несколько расширена в верхней части, ширина ее меньше глубины или равна ей, стенки толстые, резко сужаются к краям. Кольцо пищевой воронки мощное, чуть меньше половины глубины ротовой капсулы. Пищеводная воронка хороша развита и снабжена заостренным дорсальным зубом с широким основанием, имеющим характерную форму. Хитинизированный зуб не входит в полость ротовой капсулы. Пищевод длинный и узкий, несколько расширен в задней части. Цервикальные сосочки и экскреторное отверстие располагаются в задней части. У самцов длина тела – 6,6-7,1 мм, у самок – 5,6-7,9 мм.

*Coronocyclus labiatus* (Looss, 1902) Hartwich, 1986 (рис. 75)

*Хозяева:* лошадь домашняя, лошадь Пржевальского, ослы, туркменский кулан, зебры.

*Локализация:* толстый кишечник.

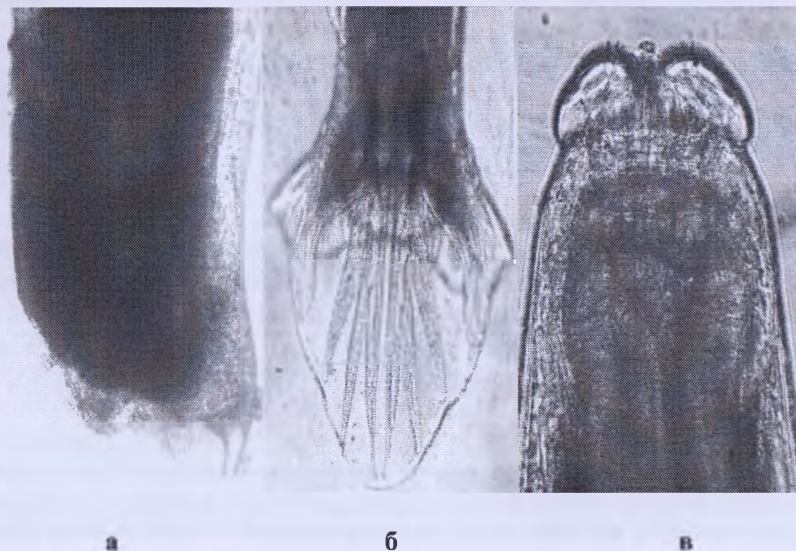
*Распространение:* по всему ареалу хозяев. Украина, Казахстан, Российская Федерация. Нами зарегистрирован у лошади домашней в Витебской области Беларуси.

*Морфологическое описание.* Мелкие цистостоматиды. Ротовой воротник относительно высокий, разделен на четыре выпуклые губы. Латеральные головные сосочки короткие, едва возвышаются над его поверхностью. Субмедианные головные сосочки средней величины, с расширенным основанием, верхняя узкая часть возле дистального конца отделена перетяжкой. Венец НРК состоит из 18-19 заостренных лепестков, их длина в несколько раз превышает ширину. Венец ВРК состоит из многочисленных (40-52) лепестков, отходящих около середины глубины ротовой капсулы, на равном расстоянии от ее края по всей окружности. Над стенками ротовой капсулы, соприкасаясь с ними лишь тяжами соединительной ткани, расположено экстрахитиновое основание НРК, профиль которого имеет веретеновидную форму. Ротовая капсула на поперечном срезе круглая, цилиндрическая, почти в 2 раза меньше ширины. Стенки ротовой капсулы толстые, резко сужаются к краям. Внутренняя выстилка ротовой капсулы начинается сразу позади основания ВРК и здесь же образует узкое выпячивание внутрь ротовой капсулы, более развитой на дорсальной стороне. Дорсальный желоб сосцеобразный. Пищеводная воронка хорошо развита. По трем секторам пищевода расположены три маленьких треугольных зубчика, не выступающих в ротовую капсулу, где дорсальный зубчик более развит. Пищевод относительно широкий, несколько утолщен в задней части. Цервикальные сосочки и экскреторное отверстие расположены примерно на одном уровне на границе задней четверти пищевода.

Длина тела самцов – 7-9 мм. Медианная лопасть бурсы короткая и широкая. Латеральные лопасти не отделены вырезкой. Дорсальное ребро расщеплено до основания. На нем могут находиться дополнительные веточки. Вентральные ребра лишь несколько короче латеральных. Экстерно-дорсальное ребро примыкает к латеральным и только дистально отгибается к дорсальному ребру. Половой конус конический и небольшой. Дermalный воротник хорошо развит на вентральной стороне полового конуса. На придатках полового конуса имеется две пары конических отростков. Латерально от них расположена пара довольно длинных выпячиваний дермального воротника. Рулек типичной формы, посере-

дине имеет выступы, отделенные от дистальной части щелевидными вырезками. Дистальный конец спикул в форме клюки.

Длина тела самок – 9,5-11 мм. Хвостовой конец зрелых самок несколько изогнут дорсально, напоминая человеческую ступню. Позади ануса заострен. Сублатеральные выпячивания слабо развиты.



*а* – хвост ювенильной самки; *б* – бурса самца дорсовентрально;  
*в* – головной конец паразита

**Рисунок 75 – *Coronocyclus labiatus***

(фото – оригинал © М.П. Синяков, А.И. Ятусевич, 2004)

*Паразитические личинки.* Личинки средних размеров. Ротовой воротник не отделен от остального тела. Радиальная корона в виде частой складчатости на внутренней части ротового воротника. Ротовая капсула средней величины, ее ширина равна длине и одинакова на всем протяжении капсулы. Стенки ее толстые, максимальная толщина их ближе к задней части, резко сужены к краям. Кольцо пищеводной воронки средней величины. Пищеводная воронка хорошо развита. Имеются хитинизированные зубы, дорсальный хорошо развит, несколько вдающийся в ротовую капсулу. Зуб имеет заостренный верхний край, направленный в сторону ротового отверстия. Сублатеральные зубы малозаметны. Пищевод длинный и узкий, несколько расширен в задней части. Цервикаль-



ные сосочки и экскреторное отверстие располагаются в задней части. У самцов длина тела – 5,9-7,1 мм, у самок – 7-7,6 мм.

*Coronocylus sagittatus (Kotlan, 1920) (рис. 76)*

*Хозяева:* лошадь домашняя, лошадь Пржевальского, гибридные формы лошадей.

*Локализация:* толстый кишечник.

*Распространение:* Европа, Азия, Украина, Казахстан, Российская Федерация. Нами зарегистрирован у лошади домашней в Витебской области Беларуси. Редкий вид.

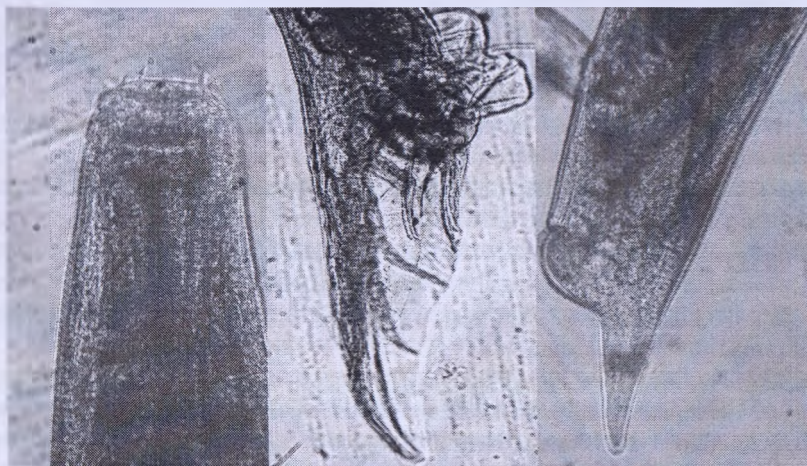*Морфологическое описание.* Циатостоматиды средних размеров. Ротовой воротник округлый, средней величины, латеральные головные сосочки короткие, не возвышаются над его поверхностью. Субмедианные головные сосочки длинные, верхняя часть возле дистального конца отделена перетяжкой. Венец НРК состоит из 16-20 заостренных лепестков, длина которых в несколько раз превышает ширину. Венец ВРК состоит из 60-80 лепестков, отходящих позади верхнего края ротовой капсулы, на глубине 1/3 на равном расстоянии от него по всей окружности. Над стенками ротовой капсулы, соприкасаясь с ними лишь тяжами соединительной ткани, расположено экстрахитиновое основание НРК, профиль которого имеет форму узкого, длинного веретена, несколько расширенного в верхней части. Ротовая капсула на поперечном срезе круглая, несколько расширена в верхней части. Глубина ротовой капсулы в 2 раза меньше ширины, несколько расширена в верхней части. Стенки ротовой капсулы толстые, несколько вогнуты внутрь у основания ВРК. Внутренняя выстилка ротовой капсулы отходит сразу позади основания ВРК и направлена косо внутрь к центру нижнего отверстия капсулы. Дорсальный желоб рудиментирован. Пищеводная воронка хорошо развита. Цервикальные сосочки и экскреторное отверстие расположены примерно на одном уровне, несколько позади нервного кольца.

Длина тела самцов – 9,5-11 мм. Медианная лопасть бursы длинная. Латеральные лопасти отделены слабой вырезкой. Дорсальное ребро расщеплено не до основания, а несколько выше места отхождения первой второстепенной ветви. На нем могут быть зазубрины. Вентральные ребра по длине не уступают латеральным. Половой конус конический, незначительно выступает за пределы бursы. Дермального воротника нет. На придатках полового конуса имеется пара округлых образований, не слитых по средней линии, с многочисленными щетинковидными выпячиваниями, как у *C. coronatus*. Выпячиваний дермального воротника нет. Рулек с относительно небольшой и более узкой, чем у *C. coronatus*,

рукояткой, небольшими выступами и неглубокими щелевидными вырезками. Дистальный конец спикул характерной формы: один конец его овально изогнут и направлен вверх, а другой отходит в противоположную сторону под острым углом.

Длина тела самок – 10,5-12,8 мм. Хвостовой конец зрелых самок прямой, заострен на конце. Сублатеральные выпячивания не развиты.

*Паразитические личинки не известны.*



*а* – головной конец паразита; *б* – бурса самца латерально;  
*в* – хвост зрелой самки

**Рисунок 76 – *Coronocyclus sagittatus***  
(фото – оригинал © М.П. Синяков, А.И. Ятусевич, 2004)

### ***Coronocyclus labratus* (Loos, 1900) Hartwich, 1986**

*Хозяева:* лошадь домашняя, лошадь Пржевальского, домашний осел, туркменский кулан, гибридные формы лошадей.

*Локализация:* толстый кишечник.

*Распространение:* по всему ареалу хозяев. Украина, Казахстан, Узбекистан, Российская Федерация.

*Морфологическое описание.* Ротовой воротник относительно высокий, округлый, образует четыре слаборазвитые уплощенные губы. Латеральные головные сосочки короткие, едва возвышаются над его по-

верхностью. Субмедианные головные сосочки средней величины, верхняя, узкая часть их возле дистального конца отделена перетяжкой. Венец НРК состоит из 18 длинных заостренных лепестков. Длина их в несколько раз превышает ширину, однако меньше, чем у *C. labiatus*. Венец ВРК состоит из многочисленных (48-54) лепестков, отходящих позади верхнего края ротовой капсулы, на расстоянии 1/3 ее глубины и на равном расстоянии от него по всей окружности. Над стенками ротовой капсулы расположено экстрахиатиновое основание НРК, профиль которого имеет форму запятой и соприкасается узким концом с верхним краем капсулы. Ротовая капсула на поперечном срезе круглая, цилиндрическая, ее глубина в 1,5 раза меньше ширины. Стенки ротовой капсулы толстые. Внутренняя выстилка отходит сразу позади основания ВРК и с латеральных сторон опускается вблизи стенок ротовой капсулы, не образуя выпячиваний. С дорсальной стороны расстояние между нею и стенкой ротовой капсулы значительно больше. Дорсальный желоб рудиментирован. Пищеводная воронка хорошо развита, на дорсальной стороне виден зубчик. Пищевод узкий, несколько утолщен в задней части. Цервикальные сосочки и экскреторное отверстие расположены примерно на одном уровне на границе задней четверти пищевода.

Длина тела самцов – 5,4-8 мм. Медианная лопасть бursy средней длины. Латеральные лопасти отделены слабой вырезкой. Дорсальное ребро отделено до основания, иногда может иметь дополнительные веточки. Вентральные ребра несколько короче латеральных. Половой конус конический, не выступает за пределы бursy. Дермальный воротник хорошо развит на вентральной стороне полового конуса. На придатках полового конуса имеется пара грушевидных образований, без выступов. Выпячиваний дермального воротника нет. Рулек типичной формы, посередине имеет выступы, отделенные от дистальной части щелевидными вырезками. Дистальный конец спикул в форме клюки.

Длина тела самок – 7,3-9,5 мм. Сублатеральные выпячивания слабо развиты. Позади ануса хвостовой конец резко сужается, образуя пальце-видное выпячивание.

*Паразитические личинки не известны.*

### ***Coronocyclus aegyptiacus* (Loos, 1900) Dvojnos et Harchenco, 1990**

*Хозяева:* лошадь домашняя, чаще у ослов.

*Локализация:* толстый кишечник.

*Распространение:* редкий вид. Узбекистан.

*Морфологическое описание.* Мелкие циатостоматиды. Ротовой воротник округлый. Латеральные головные сосочки короткие, едва воз-

вышаются над его поверхностью. Субмедианные головные сосочки длинные, верхняя часть около дистального конца отделена перетяжкой и заострена. Венец НРК состоит из 22 заостренных лепестков, их длина в несколько раз превышает ширину. Венец ВРК состоит из многочисленных (около 44) лепестков, отходящих заметно позади верхнего края ротовой капсулы, на равном расстоянии от него по всей окружности. К верхнему краю ротовой капсулы прилегает экстрахитиновое основание НРК. Ротовая капсула на поперечном срезе круглая, ее глубина почти в два раза меньше ширины. Стенки ротовой капсулы толстые, заметно сужаются к краям. Внутренняя выстилка ротовой капсулы начинается сразу позади основания ВРК и на некотором расстоянии от ее стенок опускается вниз. Дорсальный желоб рудиментирован. Пищеводная воронка хорошо развита. По трем секторам пищевода расположены три маленьких треугольных зубчика, не выступающих в ротовую капсулу, где дорсальный зубчик более развит. Пищевод средней толщины, несколько расширен в задней части. Цервикальные сосочки и экскреторное отверстие расположены примерно на одном уровне на границе задней трети пищевода.

Длина тела самцов – 7-9 мм. Медианная лопасть бursy средней длины. Латеральные лопасти не отделены вырезкой. Дорсальное ребро расщеплено до основания. На нем могут быть дополнительные веточки. Вентральные ребра лишь немного короче латеральных. Половой конус конический, незначительно выступает за пределы бursy. Дермальный воротник хорошо развит на вентральной стороне полового конуса. На придатках полового конуса имеется пара округлых образований, сходящихся по средней линии с сосцевидным выступом на каждом, ближе к вентральной стороне. Рулек с мощной рукояткой и небольшими вырезками посередине. Дистальный конец спикул в форме клюки.

Длина тела самок – 8-12 мм. Хвостовой конец прямой, заострен на конце, со слабо развитыми сублатеральными выпячиваниями.

*Паразитические личинки* не известны.

### ***Coronocyclus ulambajari* Dvojnos, Harchenco et Lichtenfels, in press**

*Хозяева:* лошадь домашняя.

*Локализация:* толстый кишечник.

*Распространение:* редкий вид. Азия (Монголия и Алтай).

*Морфологическое описание.* Циатостомы средних размеров. Ротовой воротник округлый, латеральные головные сосочки короткие, едва возвышаются над его поверхностью. Субмедианные головные сосочки длинные, верхняя часть возле дистального конца отделена перетяжкой.

Венец НРК состоит из 28 заостренных лепестков, их длина в несколько раз превышает ширину. Венец ВРК состоит приблизительно из 80 лепестков, напоминающих щетинки и отходящих недалеко от верхнего края ротовой капсулы, на равном расстоянии от него по всей окружности. Экстрахитиновое основание НРК выше стенок ротовой капсулы, соприкасаясь с ними лишь тяжами соединительной ткани. Ротовая капсула на поперечном срезе круглая, цилиндрическая, глубина ее примерно в три раза меньше ширины. Дорсовентрально стенки ротовой капсулы одинаковой формы, средней толщины, несколько сужаются кверху. Латерально вентральная стенка значительно отличается от дорсальной. Как и дорсальная, она бульбусовидно утолщается в нижней части, у основания имеется щелевидная вырезка, дорсальная стенка более мощная, коленообразно изогнута и у основания имеет две широкие вырезки. Ниже стенок ротовой капсулы хорошо развита кутикулярная выстилка внешней поверхности пищевода. Внутренняя выстилка ротовой капсулы отходит сразу позади основания ВРК и опускается вниз на некотором расстоянии от стенок ротовой капсулы. Дорсально и вентрально это расстояние значительно больше, чем латерально. Дорсовентрально на ее поверхности видна продольная складчатость. Дорсального желоба нет. Протоки пищеводных желез открываются у основания ротовой капсулы кольцом щелевидных пор. Вентрально они расположены вертикально, а латерально – горизонтально. Пищеводная воронка четко не отграничена от просвета пищевода. Дорсально в глубине ее имеется мощный, широкий, треугольный зуб, верхний край которого проходит параллельно основанию ротовой капсулы. Над зубом нависает языкообразное образование, окруженное выстилкой ротовой капсулы, несколько напоминающее ушковидный отросток *Delafondia vulgaris*, но без протоков желез. Основание этого образования расположено у дорсальной стенки пищеводной воронки. Между зубом и языковидным отростком имеется щель. Пищевод широкий и короткий. Цервикальные сосочки и экскреторное отверстие расположены примерно на одном уровне на границе задней трети пищевода.

Длина тела самцов – 7,7-8,7 мм. Медианная лопасть бурсы короткая. Дорсальное ребро рашеплено до основания. На второстепенных ветвях дополнительные веточки отсутствуют. Половой конус конический, незначительно выступает за пределы бурсы. Дermalный воротник слабо развит. Придатки полового конуса конические. Рулек узкий, с длинной рукояткой.

Длина тела самок – 9,5-11,3 мм. Хвостовой конец короткий, сходен с таковым у *Cyathostomum pateratum*, мощно развито вентральное выпя-

чивание, так что анус и вульва находятся выше его. Кончик хвоста заострен.

*Дифференциальный диагноз.* Данный вид наряду с признаками, характерными для *Coronocycclus*, имеет ряд особенностей. Форма хвоста самок сходна с таковой у рода *Syathostomum*, однако похожая форма имеется и у ряда видов других родов циатостоматид (*Cylicocycclus*, *Cylicostephanus*). Уникальной особенностью нового вида является наличие языковидного отростка в ротовой капсуле, нависающего над дорсальным зубом пищеводной воронки. Этой структуры не имеет ни один из описанных видов циатостоматид.

*Паразитические личинки* не известны.

### РОД *CYLICODONTOPHORUS* IHLE, 1922

Мелкие и средние циатостоматиды. Длина тела – 7-14 мм. Ротовой воротник высокий, с незаметными латеральными сосочками и короткими, сублатеральными сосочками конической формы. Лепестки НРК более мелкие и многочисленные, чем лепестки ВРК. Если количество лепестков НРК и ВРН одинаковое, то оно более 30. Лепестки ВРК широкие, серпообразные, по форме напоминают лепестки НРК, и их основание обычно недалеко от переднего края ротовой капсулы. Экстрахитиновое основание НРК обычно хорошо развито и прилегает к верхнему краю ротовой капсулы. Ротовая капсула короткая, толстостенная, сужена к верхнему краю. Вентральная стенка примерно равна дорсальной. Дорсальный желоб обычно рудиментирован или отсутствует, но может быть и хорошо развит. Ширина ротовой капсулы больше глубины. В пищеводной воронке могут быть зубчики.

Самцы. Края бурсы гладкие. Дорсальное ребро расщеплено до проксимальной ветви. Спикулы нитевидные, равные, с крючкообразным концом.

Самки. Хвостовой конец прямой или несколько изогнут дорсально. Вульва вблизи ануса. Перед вульвой может быть выступающее вентральное утолщение.

Типовой вид – *Cylicodontophorus bicoronatus*.

*Cylicodontophorus bicoronatus* (Looss, 1900) Cram, 1924 (рис. 77)

*Хозяева:* лошадь домашняя, лошадь Пржевальского, домашний осел, туркменский кулан, гибридные формы лошадей.

*Локализация:* толстый кишечник.

*Распространение:* по всему ареалу. Украина, Казахстан, Российская Федерация. Нами зарегистрирован у лошади домашней в Витебской области Беларуси.

*Морфологическое описание.* Циатостоматиды средней величины. Ротовой воротник высокий, сидячий, отделен от остального тела слабо выраженной перетяжкой. Латеральные головные сосочки не вывышаются над его поверхностью, субмедианные – короткие, широкие у основания, верхняя часть шаровидная, отделена нижней перетяжкой. Венец НРК состоит из 26-30 узких заостренных лепестков, ВРК – из такого же количества длинных (длиннее лепестков НРК), широких, тупо заостренных лепестков. Основание лепестков НРК находится несколько позади верхнего края ротовой капсулы, и лепестки отходят на равном расстоянии от него по всей окружности. Ротовая капсула на поперечном срезе круглая, имеет форму усеченного конуса, расширена в верхней части. Ее глубина в 2 раза меньше ширины. Стенки ротовой капсулы толстые, с небольшой выемкой посередине на внешней стороне. Внутренняя выстилка ее начинается позади основания ВРК и, образовав маленькое выпячивание, опускается вниз вблизи стенок ротовой капсулы. Дорсальный желоб длинный, доходит почти до основания ВРК. Пищеводная воронка мощная, зубов нет. Пищевод средней толщины, расширен в задней части. Цервикальные сосочки и экскреторное отверстие расположены примерно на одном уровне, несколько позади нервного кольца.

Длина тела самцов – 9,1-11,8 мм. Медианная лопасть бursы средней величины, с треугольным краем. Латеральные лопасти отделены хорошо заметной вырезкой. Дорсальное ребро расщеплено несколько выше места отхождения первой второстепенной ветви. На нем имеются зазубрины и дополнительные веточки. Вентральные ребра заметно короче латеральных, они располагаются параллельно латеральным и экстерно-дорсальным ребрам и примыкают к ним на большей части своей длины. Половой конус конический, направлен вниз, несколько выступает за пределы бursы. Дермальный воротник имеется только на вентральной стороне, уплощен, слабо развит. На придатках полового конуса имеется пара крупных, пальцевидных выпячиваний с расширенными основаниями. Выпячиваний дермального воротника нет. Рукоятка руляка средней величины, выступы слабо развиты, отделены от остальной части руляка щелевидными вырезками. Дистальный конец спикул характерной формы: напоминает утюжок с приподнятым краем.

Длина тела самок – 11,8-14,5 мм. Хвостовой конец самок несколько изогнут дорсально, тупо заострен. Анус находится очень близко от

кончика хвоста. Перед вульвой мощно развито вентральное выпячивание, направленное вниз.

*Паразитические личинки не известны.*



а

б

а, б – головной конец паразита

**Рисунок 77 – *Cylicodontophorus bicoronatus***  
(фото – оригинал © М.П. Синяков, А.И. Ятусевич, 2004)

***Cylicodontophorus mettami* (Leiper, 1913) Foster, 1936 (рис. 78)**

**Хозяева:** лошадь домашняя, лошадь Пржевальского, домашний осел, туркменский кулан, гибридные формы лошадей.

**Локализация:** толстый кишечник.

**Распространение:** по всему ареалу. Азия, Африка, Европа, Северная Америка, Украина, Казахстан, Российская Федерация. Нами зарегистрирован у лошади домашней в Витебской области Беларуси. Редкий вид.

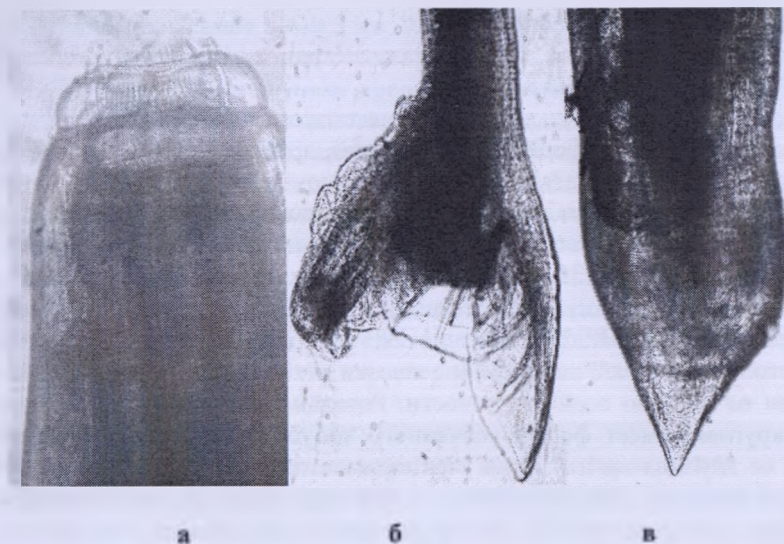**Морфологическое описание.** Циатостоматиды средних размеров. Ротовой воротник высокий, полусферический, сидячий, практически не отделен от остального тела, его граница имеет синусоидальную форму, образуя восемь волн. Латеральные головные сосочки не воз-



вышаются над поверхностью ротового воротника. Субмедианные головные сосочки короткие, несколько расширены у основания, шаровидная верхняя часть отделена перетяжкой. Венец НРК состоит из многочисленных (около 60) узких заостренных лепестков, а венец ВРК – из 40-46 длинных широких и острых лепестков. Их длина почти в 2 раза больше длины лепестков НРК. Основание ВРК находится несколько позади верхнего края ротовой капсулы, и лепестки отходят на одинаковом расстоянии от него по всей окружности. Ротовая капсула на поперечном срезе круглая, имеет форму усеченного конуса, расширена в нижней части. Глубина ротовой капсулы вовсе меньше ширины. Стенки ротовой капсулы толстые, почти одинаковой толщины на всем протяжении, на нижнем крае имеется выемка. Внутренняя выстилка ротовой капсулы начинается сразу позади основания ВРК и, несколько прогибаясь внутрь, опускается вниз. Дорсальный желоб рудиментирован, протоки пищеводной железы открываются у основания ротовой капсулы кольцом крошечных пор в виде точек. Пищеводная воронка мощная, ограничена от просвета пищевода, в сублатеральных секторах имеется пара зубчиков, не выступающих в ротовую капсулу. Пищевод короткий и толстый, почти цилиндрический, слегка расширен в задней части. Цервикальные сосочки и экскреторное отверстие расположены примерно на одном уровне, несколько выше места соединения пищевода с кишечником.

Длина тела самцов – 9,9-10,6 мм. Медианная лопасть бursy средней величины. Латеральные лопасти отделены хорошо заметной вырезкой. Дорсальное ребро расщеплено несколько выше места отхождения первой второстепенной ветви. Дополнительных веточек нет. Пребурсальные сосочки исключительно длинные и примерно равны по длине вентральным ребрам, которые, в свою очередь, равны латеральным. Антеролатеральное и медиолатеральное ребра прилегают друг к другу. Половой конус цилиндрический, отогнут дорсально вниз и далеко выступает за пределы бursy. Уплощенный дермальный воротник имеется только на вентральной стороне в проксимальной части полового конуса. На придатках полового конуса имеется пара небольших пальцеобразных выпячиваний. Выпячиваний дермального воротника нет. Рулет без рукоятки, имеется пара выступов, вырезки слабо развиты, дистальный край отогнут наружу. Дистальный конец спикул багоровидный.

Длина тела самок – 12,7-16,2 мм. Хвостовой конец прямой, позади анального отверстия пальцеобразно заострен и изогнут дорсально.



*а* – головной конец паразита; *б* – бурса самца латерально;  
*в* – хвост зрелой самки

**Рисунок 78 – *Cylicodontophorus mettami***  
 (фото – оригинал © М.П. Сняжков, А.И. Ятусевич, 2004)

*Паразитические личинки* средних размеров. Ротовой воротник не отделен от остальной части тела. Видны две радиальные короны. Венец НРК состоит из многочисленных мелких лепестков. Лепестки ВРК несколько крупнее и меньше по количеству. Ротовая капсула крупная, цилиндрическая, ширина ее больше, чем в два раза превышает глубину, однако высокое кольцо пищеводной воронки несколько скрадывает это соотношение. Стенки ротовой капсулы очень толстые, почти одинаковой толщины на всем протяжении. Кольцо пищеводной воронки мощное, его высота равна глубине ротовой капсулы, нижний край раздвоен. Пищеводная воронка имеет три остrokонечных зуба. Дорсальный зуб наиболее развит, но ни один из них не достигает нижней границы ротовой капсулы. У самцов длина тела – 4,6-5,6 мм, у самок – 5,1-7,4 мм.

***Cylicodontophorus euproctus* (Boulenger, 1917) Cram, 1924**

*Хозяева:* лошадь домашняя, лошадь Пржевальского, домашний осел, туркменский кулан, гибридные формы лошадей.

*Локализация:* толстый кишечник.

*Распространение:* по всему ареалу. Украина, Казахстан, Узбекистан, Российская Федерация.

*Морфологическое описание.* Мелкие циагостоматиды. Ротовой воротник высокий, полусферический, сидячий, практически не отделен от остального тела. Латеральные головные сосочки не возвышаются над его поверхностью. Субмедианные головные сосочки короткие, широкие у основания, верхняя часть шаровидная, отделена нижней перетяжкой. Венец НРК состоит из 38-40 узких заостренных лепестков, венец ВРК – из 30-34 широких, острых лепестков, которые более чем в два раза длиннее лепестков НРК. Основание ВРК находится несколько позади верхнего края ротовой капсулы, и лепестки отходят на одинаковом расстоянии от него по всей окружности. Ротовая капсула на поперечном срезе круглая, имеет форму усеченного конуса, расширена в нижней части, ее глубина почти в два раза меньше ширины. Стенки ротовой капсулы толстые, заметно сужены к нижнему краю, их максимальная толщина – у основания ВРК. Внутренняя выстилка ротовой капсулы начинается сразу позади основания ВРК и, дойдя почти до центра ротовой капсулы, опускается вниз. Дорсального желоба нет, протоки пищеводной железы открываются у основания ротовой капсулы кольцом щелевидных пор. Пищеводная воронка хорошо развита, но четко не ограничена от просвета пищевода. В сублатеральных секторах имеется пара зубчиков, которые, возможно, являются утолщенным основанием внутренней выстилки ротовой капсулы. Пищевод короткий и толстый, несколько расширен в задней части. Цервикальные сосочки и экскреторное отверстие расположены примерно на одинаковом уровне, несколько выше места соединения пищевода с кишечником.

Длина тела самцов – 6,7-7,3 мм. Медианная лопасть бursы средних размеров. Латеральные лопасти отделены хорошо заметной вырезкой. Дорсальное ребро расщеплено несколько выше места отхождения первой второстепенной ветви. Дополнительных веточек нет. Вентральные ребра несколько короче латеральных. Половой конус почти цилиндрический, далеко выступает за пределы бursы. Дермальный воротник имеется только на вентральной стороне в проксимальной части полового конуса, слабо развит. На придатках полового конуса имеется пара пальцеобразных выпячиваний с расширенным основанием, средних размеров. Выпячиваний дермального воротника нет. Рулек без рукоятки, имеются две пары выступов, разделенных широкими, округлыми выемками, дистальный край слегка отогнут наружу. Дистальный конец спикул багровидный.

Длина тела самок – 6-9,5 мм. Хвостовой конец прямой, тупо заострен, начинает сужаться еще перед вульвой.

*Паразитические личинки* средних размеров. Ротовой воротник не отделен от остальной части тела. Видны две радиальные короны. Венец НРК состоит из многочисленных лепестков. Лепестки ВРК значительно крупнее. Ротовая капсула крупная, ее ширина более чем в два раза превышает глубину, однако кольцо пищеводной воронки скрадывает это соотношение. Стенки ротовой капсулы сложного строения, клинообразно утончаются к переднему краю, с латеральной стороны имеют выступ. Кольцо пищеводной воронки мощное, его стенка имеет булавовидный выступ. На дне воронки расположены три небольших остроконечных зубчика. Дорсальный зубчик характерной формы. У самцов длина тела – 3,8-5,6 мм, у самок – 4,5-6,1 мм.

### *Cylicodontophorus mongolica Tshoijo in Popova, 1958*

*Хозяева:* лошадь домашняя.

*Локализация:* толстый кишечник.

*Распространение:* редкий вид, Азия, Казахстан.

*Морфологическое описание.* Мелкие цистостоматиды. Ротовой воротник высокий, сидячий, практически не отделен от остального тела. Латеральные головные сосочки не возвышаются над его поверхностью, субмедианные – короткие, широкие у основания, верхняя часть шаровидная и отделена нижней перетяжкой. Венец НРК состоит из многочисленных заостренных лепестков, ВРК – из 33-38 длинных, широких, острых лепестков, которые более чем в два раза длиннее лепестков НРК. Основание ВРК находится позади верхнего края ротовой капсулы, вентрально на половине ее глубины. Ротовая капсула на поперечном срезе круглая, имеет форму усеченного конуса, расширена в нижней части, ее глубина почти в два раза меньше ширины. Стенки ротовой капсулы толстые, сужены вверх от основания ВРК, на их нижнем крае имеются выемки. Внутренняя выстилка начинается сразу позади основания ВРК и, дойдя почти до центра ротовой капсулы, опускается вниз. Дорсального желоба нет, протоки пищеводной железы открываются у основания ротовой капсулы кольцом щелевидных пор. Пищеводная воронка хорошо развита, однако четко не отграничена от просвета пищевода. Хитинизированных зубов нет. Пищевод короткий и толстый, несколько расширен в задней части. Цервикальные сосочки и экскреторное отверстие расположены примерно на одном уровне, несколько выше места соединения пищевода с кишечником.

Длина тела самцов – 7-8,1 мм. Медианная лопасть бурсы средней величины, латеральные отделены хорошо заметной вырезкой. Дорсальное ребро расщеплено до места отхождения первой второстепенной ветви. Дополнительных веточек нет. Пребурсальные сосочки очень длинные и примерно равны по длине вентральным ребрам, которые равны латеральным. Антеролатеральное и медиолатеральное ребра прилегают друг к другу (как у *C. mettami*). Половой конус цилиндрический, отогнут дорсально вниз и далеко выступает за пределы бурсы. Уплотненный дермальный воротник имеется только на вентральной стороне в проксимальной части полового конуса. Придатков полового конуса и выпячиваний дермального воротника нет. Рулек без рукоятки, имеется пара выступов, отделенных от дистальной части рулька заметными выемками, дистальный край слегка отогнут наружу. Дистальный конец спикул багровидный.

Длина тела самок – 8,3-11,6 мм. Хвостовой конец прямой, позади ануса тупо заострен.

*Паразитические личинки*, по всей вероятности, сходны с личинками *C. euproctus*.

### **РОД POTERIOSTOMUM QUIEL, 1919**

Циатостоматиды средних размеров, ротовая капсула широкая, цилиндрическая, лепестки наружной и вентральной корон крупные. Стенка ротовой капсулы постепенно утолщается к основанию. Кольцевидного утолщения в виде «обруча» нет. В месте соединения ротовой капсулы с пищеводом имеется закругленная вырезка. Дорсальный желоб имеется или отсутствует. Медианная и латеральные лопасти бурсы развиты примерно одинаково.

Типовой вид – *P. imparidentatum*.

### ***Poteriostomum imparidentatum* Quiel, 1919**

*Хозяева*: лошадь домашняя, лошадь Пржевальского, домашний осел, туркменский кулан, зебры, гибридные формы лошадей.

*Локализация*: толстый кишечник.

*Распространение*: по всему ареалу хозяев. Украина, Казахстан, Российская Федерация.

*Морфологическое описание*. Крупные циатостоматиды. Ротовое отверстие продолговатое. Ротовой воротник высокий. Субмедианные головные сосочки выступают над его поверхностью, латеральные широкие и несколько короче. Венец НРК состоит из 74-78 лепестков (по дан-

шим некоторых авторов – до 93), венец ВРК – 44-48 (по данным некоторых авторов – 38-59). Шесть лепестков ВРК, два из которых расположены латерально, а четыре – субмедианно, значительно длиннее остальных. Ротовая капсула широкая, стенки ее утолщаются к основанию, дорсальный желоб достигает свода капсулы. Пищевод булавовидный. В широкой пищеводной воронке расположены три лопатовидные пластины с углублением, вершины которых направлены каудально.

Длина тела самцов – 11,5-14 мм. Медианная лопасть бursы средней величины, края бursы нежно исчерчены. Половой конус имеет хорошо развитый дермальный воротник. Пребурсальные сосочки развиты. Дистальный конец спикул багоровидный.

Длина тела самок – 11,5-18,4 мм. Хвостовой конец конический, прямой.

*Паразитические личинки* средних размеров. Ротовой воротник не отделен от остальной части тела. Радиальная корона состоит из многочисленных длинных лепестков. Ротовая капсула крупная, ее ширина более чем в два раза больше глубины. Стенки ротовой капсулы немного выгнуты наружу, так что максимальной ширины она достигает около середины. Они толстые, сужены к краям, в верхней и нижней частях имеются выпячивания, направленные навстречу друг другу. Кольцо пищеводной воронки мощное, его ширина почти равна глубине ротовой капсулы, в нижней части раздвоено. Пищеводная воронка хорошо развита, у которой имеются хитинизированные зубы. Остроконечный дорсальный зуб почти доходит до нижней границы ротовой капсулы. Сублатеральные зубы заострены и малозаметны. Пищевод широкий. У самцов длина тела – 4-8,5 мм.

### *Poteriostomum ratzii (Kotlan, 1919) Ihle, 1920 (рис. 79)*

*Хозяева:* лошадь домашняя, лошадь Пржевальского, ослы, куланы, зебры, гибридные формы лошадей.

*Локализация:* толстый кишечник.

*Распространение:* по всему ареалу хозяев. Украина, Казахстан, Российская Федерация. Нами зарегистрирован у домашних лошадей в Витебской области Беларуси.

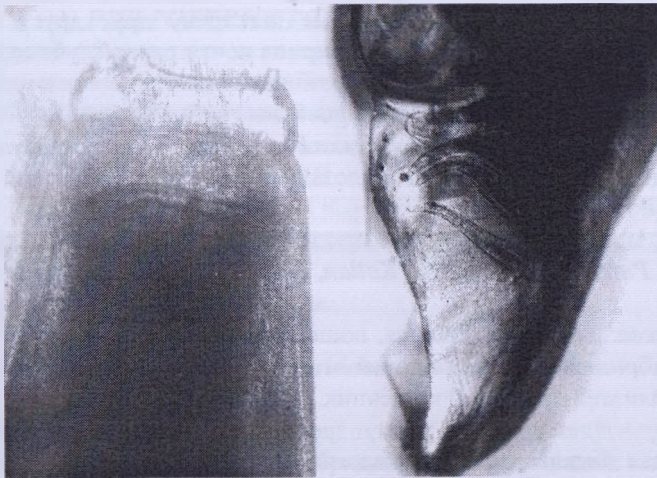
*Морфологическое описание.* Циатостоматиды средних размеров. Ротовое отверстие вытянуто в дорсовентральном направлении. Субмедианные сосочки небольшие, конусообразной формы, слегка выступают над поверхностью воротника. Латеральные головные сосочки массивные. Ротовой воротник высокий, края его закруглены, отделен от тела перетяжкой. Венец НРК состоит из 60-70 конической формы узких ле-

пестков, основание которых расположено у вершины 38-44 широких, массивных лепестков ВРК. Ротовая капсула широкая, цилиндрическая, стенки ее толстые, постепенно расширяются к основанию. Дорсальный желоб толстый и широкий, вершина его достигает свода капсулы. Основание пищеводной воронки выстилают три пластины с углублениями посередине. Экскреторное отверстие и цервикальные сосочки расположены примерно на уровне середины пищевода.

Длина тела самцов – 10,5-13,5 мм. Медианная лопасть бursy средней величины. Края бursy нежно исчерчены. Половой конус имеет дермальный воротник. Пребурсальные сосочки развиты. Экстерно-дорсальное ребро отходит от общего основания с дорсальным. Все латеральные ребра имеют общее основание. Вентральные ребра состоят из двух разделенных, не прилегающих друг к другу ребер. Рулек имеет форму лотка, проксимальный конец его изогнут. Дистальный конец спикул багоровидный.

Длина тела самок – 14,5-20,0 мм. Хвостовой конец конический, прямой.

*Паразитические личинки не известны.*



**а** – головной конец паразита; **б** – бурса самца латерально

**Рисунок 79 – *Poteriosomum ratzii***  
(фото – оригинал © М.П. Синяков, А.И. Ятусевич, 2004)

## *Poteriostomum skrjabini Ershov, 1939*

*Хозяева:* лошадь домашняя, осел.

*Локализация:* толстый кишечник.

*Распространение:* Азия. Очень редкий вид.

*Морфологическое описание (по Ершову, 1939).* Головной конец паразита как бы срезан. Ротовое отверстие эллипсоидной формы, в дорсоцентральной позиции длиннее, чем в латеральном. Ротовой воротник относительно невысокий, с закругленными краями, слегка вдавлен и от ротовой капсулы отделен малозаметной бороздкой. Латеральные сосочки сравнительно короткие и широкие, субмедианные – находятся на шарообразном основании, имеют форму конуса и заканчиваются заостренными верхушками. Венец НРК состоит из 76-78 довольно длинных лепестков. Вначале они равномерной толщины, а от середины длина постепенно утончается, и верхушки их заостряются. Венец ВРК состоит из 36-38 довольно широких и длинных лепестков, прилегающих друг к другу. Все лепестки ВРК одинаковой длины. Венец ВРК начинается на границе переднего края ротовой капсулы, которая имеет форму почти правильного цилиндра. Стенки ее утолщаются по направлению к заднему краю. У места перехода стенки ротовой капсулы в пищевод имеется закругленная вырезка. Дно ротовой капсулы усажено сосочкообразными выростами. Дорсальный желоб слабо выражен. Пищеводная воронка широкая и имеет глубокие перегородки.

Длина тела самцов – 8,5-11 мм. Медианная лопасть средней величины. Дорсальное ребро расщеплено лишь до места ответвления второй ветви. Половой конус округлой формы, значительной величины и сложного строения. Дистальный конец спикул крючкообразно изогнут.

Длина тела самок – 9-14 мм. Хвостовой конец короткий, широкий и заканчивается тонким, заостренным пальцевидным отростком, который изгибается в дорсальном направлении.

*Паразитические личинки* не известны.

## *РОД CYLICOTETRAPEDON IHLE, 1925*

Мелкие циадостоматиды. Длина тела – 7-10 мм. Ротовой воротник прилегающий, отделен от тела заметной перетяжкой. Латеральные головные сосочки не возвышаются над его поверхностью. Субмедианные – возвышаются и хорошо развиты. Лепестков НРК более 8, они длиннее, шире и в меньшем количестве, чем лепестки ВРК. Лепестки ВРК – четырехугольные пластинки, отходящие от переднего края ротовой капсулы. Экстрахитинового основания НРК нет. Ротовая капсула несколько



сужена в верхней части, ее стенки заметно утолщены у верхнего края. Вентральная стенка заметно длиннее дорсальной. Дорсальный желоб хорошо развит, достигает верхнего края ротовой капсулы. В пищеводной воронке имеются хорошо развитые треугольные зубы. У самцов края бурсы нежно зазубрены. Дорсальное ребро расщеплено до места отхождения экстерно-дорсального ребра. Спикулы нитевидные, равные, с киркообразным концом. У самок вульва вблизи ануса. Хвостовой конец самки прямой.

Типовой вид – *Cylicotetrapedon bidentatus*.

### *Cylicotetrapedon bidentatus* (Ihle, 1925) (рис. 80)

*Хозяева:* лошадь домашняя.

*Локализация:* толстый кишечник.

*Распространение:* Европа, Северная Америка, Украина. Редкий вид.

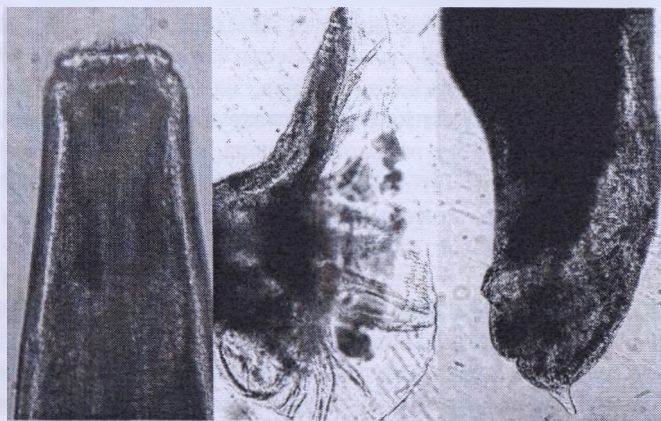Нами зарегистрирован у домашних лошадей в Витебской области Беларуси.

*Морфологическое описание.* Мелкие цистостоматиды. Ротовой ротник прилегающий, латеральные головные сосочки короткие, едва возвышаются над его поверхностью. Субмедианные головные сосочки длинные, несколько не доходят до края НРК, верхняя часть возле дистального конца отделена перетяжкой. Венец НРК состоит из 16 заостренных треугольных лепестков, их длина ненамного больше ширины. Венец ВРК состоит из 22 коротких широких лепестков, отходящих вблизи верхнего края ротовой капсулы, на равном расстоянии от него по всей окружности. Ротовая капсула на поперечном срезе круглая, имеет форму усеченного конуса, сужена в передней части, ее глубина значительно меньше ширины. Стенки ротовой капсулы значительно толще, как бы вздуты у переднего края; у места прикрепления к пищеводу они заггибаются внутрь, латеральные стенки равные, но вентральная заметно длиннее дорсальной, вследствие чего ротовая капсула выглядит несколько ассиметричной. Внутренняя выстилка ротовой капсулы отходит сразу позади основания ВРК и не образует выпячиваний. С латеральных сторон она опускается вниз параллельно стенкам ротовой капсулы вблизи их, а дорсально и вентрально вначале отходит перпендикулярно к стенкам ротовой капсулы, а затем опускается вертикально вниз на некотором расстоянии от них. Дорсальный желоб длинный, но несколько не доходит до края ротовой капсулы (или до основания ВРК). Пищеводная воронка мощная. В сублатеральных секторах пищевода расположены два треугольных зуба, по одному в каждом секторе, несколько

выступающих в ротовую капсулу. В дорсальном секторе зуба нет. Пищевод средней толщины, несколько расширен в задней части. Цервикальные сосочки и экскреторное отверстие расположены примерно на одном уровне в задней его четверти.

Длина тела самцов – 5,7-8,0 мм. Медианная лопасть бursy короткая и широкая. Латеральные лопасти отделены вырезкой. Дорсальное ребро расщеплено до основания. Дополнительных веточек нет. Вентральные ребра несколько короче латеральных. Половой конус конический, не выступает за пределы бursy. Дермальный воротник хорошо развит на вентральной стороне полового конуса. На придатках полового конуса имеется пара конических выпячиваний, с двумя пальцеобразными отростками. Латерально от них находится пара довольно длинных заостренных выпячиваний дермального воротника. Рулек без вырезок посередине. Дистальный конец спикул якоревидный.

Длина тела самок – 7,5-9,5 мм. Хвостовой конец прямой, субвентральные выпячивания не развиты.



а – бурса самца латерально; б – головной конец паразита;  
в – хвост зрелой самки

**Рисунок 80 – *Cylicotetrapedon bidentatus***

(фото – оригинал © М.П. Синяков, А.И. Ятусевич, 2004)

*Паразитические личинки* средних размеров. Ротовой воротник не отделен от остальной части тела. Радиальная корона видна как частая исчерченность внутреннего края ротового вортника. Ротовая капсула крупная, цилиндрическая, ее ширина несколько превышает длину. Стенки ротовой капсулы толстые, резко сужены к краям. Кольцо пище-

водной воронки средней величины, но значительно меньше глубины ротовой капсулы. Пищеводная воронка мощная, в которой содержатся зубы. Дорсальный зуб округлый, с шипиком на конце, выступает в полость ротовой капсулы. Сублатеральные зубы меньше по размерам, остроконечные, с широким основанием. Пищевод длинный, несколько расширен в задней части. Цервикальные сосочки и экскреторное отверстие располагаются на уровне задней его четверти. У самцов длина тела – 5,7 мм, у самок – 5,5-6,6 мм.

### *Cylicotetrapedon asymmetricus (Theiler, 1923) Ihle, 1925*

*Хозяева:* лошадь домашняя, осел.

*Локализация:* толстый кишечник.

*Распространение:* по всему ареалу хозяев. Украина.

*Морфологическое описание.* Мелкие циагостоматиды. Ротовой воротник прилегающий. Латеральные головные сосочки короткие, едва возвышаются над его поверхностью. Субмедианные головные сосочки длинные, несколько не доходят до края НРК, верхняя часть возле дистального конца отделена перетяжкой. Венец НРК состоит из 15 заостренных, широких треугольных лепестков, их длина намного больше ширины. Венец ВРК состоит из 26 коротких широких лепестков, отходящих вблизи верхнего края ротовой капсулы, на равном расстоянии от него по всей окружности. Ротовая капсула на поперечном срезе круглая, имеет форму усеченного конуса, сужена в передней части, ее глубина заметно меньше ширины, но больше, чем у *C. bidentatus*. Стенки ротовой капсулы значительно толще, как бы вздуты у переднего края, с латеральной стороны равны, ближе к нижнему краю загибаются внутрь, вентральная стенка заметно длиннее дорсальной, вследствие чего ротовая капсула выглядит несколько ассиметричной. Внутренняя выстилка ротовой капсулы начинается сразу позади основания ВРК, перпендикулярно к стенкам ротовой капсулы и на некотором расстоянии от них опускается вертикально вниз, не образуя выпячиваний. Дорсальный желоб длинный, доходит до края ротовой капсулы. Пищеводная воронка мощная. По трем секторам пищевода расположены три маленьких треугольных зубчика, не выступающих в ротовую капсулу. Пищевод средней толщины. Цервикальные сосочки и экскреторное отверстие расположены примерно на одном уровне в задней его четверти.

Длина тела самцов – 7,5-8 мм. Медианная лопасть бursы короткая и широкая. Латеральные лопасти отделены вырезкой. Дорсальное ребро расщеплено до основания. Дополнительных веточек нет (по Г. Тейлеру, они могут быть на всех ребрах). Половой конус конический, не высту-

плет за пределы бursы. Дermalный воротник хорошо развит на вентральной стороне полового конуса. Придатки полового конуса представляют собой парные пластины, сливающиеся по средней линии, с рядом длинных заостренных отростков. Рулек без вырезок посередине, на их месте находится лишь малозаметное углубление. Дистальный конец спикул киркообразный.

Длина тела самок – 7,5-8 мм. Хвостовой конец прямой, позади ануса заострен. Субвентральные выпячивания не развиты.

*Паразитические личинки* не известны.

### РОД *GYALOCEPHALUS* LOOSS, 1900

Циатостоматиды средних размеров с притупленным передним концом и высоким ротовым воронником. Лепестки НРК многочисленнее и мельче лепестков ВРК. Ротовая капсула толстостенная, короткая, кольцевидной формы, дорсального желоба нет. Передний край пищевода сильно расширен, пищеводная воронка имеет форму чаши, верхний край ее обрамляют небольшие выступы, расположенные между НРК и ВРК. Полость воронки разделена 6 полулунной формы перегородками (*corona infundibulum*). Лопасты бursы развиты одинаково, длина полового конуса непостоянна. Самки крупнее самцов, хвостовой конец их имеет форму острого конуса.

Монотипный род.

#### *Gyalocephalus capitatus* (Looss, 1900) (рис. 81)

*Хозяева*: лошадь домашняя, лошадь Пржевальского, домашний осел, туркменский куланы, зебры, гибридные формы лошадей.

*Локализация*: толстый кишечник.

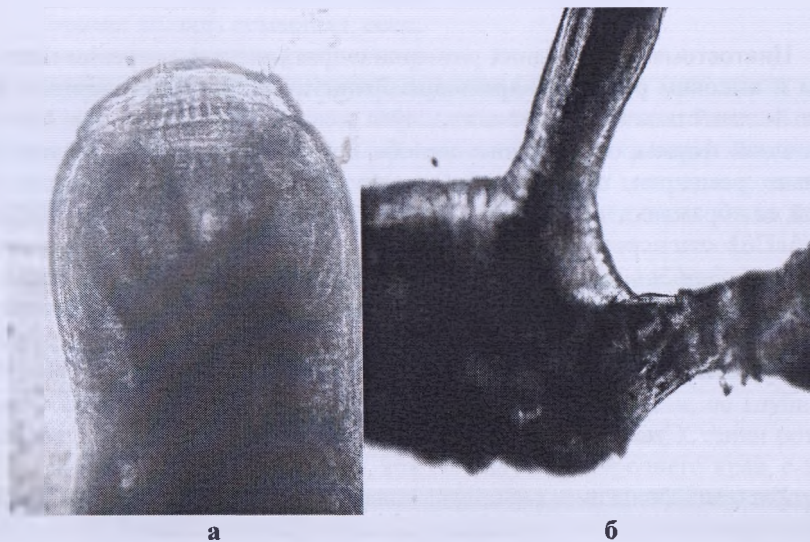
*Распространение*: по всему ареалу хозяев. Украина, Казахстан, Российская Федерация. Нами зарегистрирован у домашних лошадей в Витебской области Беларуси.

*Морфологическое описание*. Циатостоматиды средних размеров. Латеральные головные сосочки выступают над ротовым воронником, который отделен от тела перетяжкой. Субмедианные головные сосочки небольшие. Ротовая капсула кольцевидной формы, максимальная толщина ее стенок – у ротового воронника. Венец НРК состоит из 90-95 мелких лепестков, ВРК – из 30-34 лепестков. Пищеводная воронка имеет форму чаши, разделена шестью полулунной формы лепестками, образующими корону пищеводной воронки. Перегородки у своего осно-

вания имеют небольшие, треугольной формы возвышения. Дорсального желоба нет.

Длина тела самцов – 7-9,5 мм. Половая бурса широкая. Медианная лопасть по длине несколько превышает латеральные. Лопasti бursы охватывают половой конус, величина которого крайне непостоянна. У копулирующих особей половой конус изогнут, вершина его достигает края медианной лопасти бursы. Дистальный конец спикул изогнут в форме крючка. Рулек напоминает желоб с отверстиями.

Длина тела самок – 10,5-11 мм. Хвостовой конец в форме острого конуса.



*а* – головной конец паразита; *б* – самец и самка в состоянии копуляции

**Рисунок 81 – *Gyalosephalus capitatus***  
(фото – оригинал © М.П. Синяков, А.И. Ятусевич, 2004)

*Паразитические личинки.* Личинки средних размеров. Ротовой воротник не отделен от остальной части тела. Радиальная корона состоит из многочисленных лепестков. Ротовая капсула средней величины, бокаловидной формы, ее ширина почти равна глубине. Стенки ротовой капсулы средней толщины, недалеко от верхнего края, на внешней стороне имеется уступ, после которого они сужаются. Кольцо пищеводной воронки средней величины. Пищеводная воронка хорошо развита и по трем секторам пищевода имеет зубы, достигающие 1/3 глубины ротовой капсулы.

на. Края зубов направлены вертикально вверх. На вершине дорсального зуба имеется выступ. Вершины судлатеральных зубов имеют три пары выступов или зазубрин, расположенных попарно, один возле другого. У основания зубов имеется пара выпячиваний выстилки пищеводной воронки, напоминающих таковые у половозрелых форм. Пищевод длинный и узкий. Цервикальные сосочки и экскреторное отверстие расположены на одном уровне, примерно на границе задней трети пищевода.

### РОД *TRIDENTOINFUNDIBULUM* TSHOIJO IN POPOVA, 1958

Циатостоматиды средних размеров. Длина тела – 10-15 мм. Ротовой воротник средней высоты. Латеральные головные сосочки не возвышаются над его поверхностью. Субмедианные головные сосочки выступают над ротовым воротником и хорошо развиты. Лепестки НРК узкие и длинные. Лепестков ВРК нет, они слиты в кольцо, основание которого располагается около переднего края ротовой капсулы. Экстрахитиновое основание НРК хорошо развито и прилегает к верхнему краю ротовой капсулы. Ротовая капсула короткая, толстостенная, цилиндрической формы. Вентральная стенка примерно равна дорсальной. Дорсальный желоб хорошо развит. Ширина ротовой капсулы превосходит ее глубину. В глубине пищеводной воронки, на дорсальной стороне, имеется вогнутость кутикулы (карман), в которой расположены три зубчика. У самцов края бурсы гладкие. Дорсальное ребро расщеплено до места отхождения первой второстепенной ветви. Спикулы нитевидные, равные. У самок хвостовой конец прямой.

Монотипный род.

#### *Tridentoinfundibulum gobi* Tshoijo in Popova, 1958

Синоним: *Cylicostephanus torbertae* Lichtenfels et Klei, 1988

*Хозяева*: лошадь домашняя, гибридные формы лошадей.

*Локализация*: толстый кишечник.

*Распространение*: Азия, Северная Америка. Казахстан. Очень редкий вид.

*Морфологическое описание*. Циатостоматиды средних размеров. Ротовой воротник средней величины, прилегающий, отделен от тела заметной бороздкой. Латеральные головные сосочки не возвышаются над его поверхностью. Субмедианные головные сосочки средней величины, широкие у основания, верхняя часть чуть выше середины отделена перетяжкой. Венец НРК состоит из 39 узких, заостренных лепестков, их длина в несколько раз превышает ширину. Ротовая капсула на попереч-

ном срезе круглая, цилиндрическая, ее глубина более чем в два раза меньше ширины. Стенки ротовой капсулы толстые, внешняя сторона выпуклая. Внутренняя выстилка ротовой капсулы отходит сразу позади основания ВРК и, образовав маленькое выпячивание, опускается вниз на небольшом расстоянии от стенок ротовой капсулы. Дорсальный желоб очень широкий, конический, доходит до половины глубины ротовой капсулы. Пищеводная воронка хорошо развита, однако четко не отграничена от просвета пищевода. В глубине пищеводной воронки, на дорсальной стороне, имеется вогнутость спикулы (карман), в которой расположены три зубчика. Пищевод толстый, несколько расширен в задней части. Цервикальные сосочки и экскреторное отверстие расположены примерно на одном уровне на границе задней трети пищевода.

Длина тела самцов – 10-12 мм. Медианная лопасть бursы короткая. Латеральные лопасти бursы отделены хорошо заметной вырезкой. На дорсальном ребре могут быть дополнительные веточки. Вентральные ребра несколько короче латеральных. Половой конус конический, не выступает за пределы бursы. Дермальный воротник хорошо развит и на дорсальной, и на вентральной стороне полового конуса. Придатки полового конуса представляют собой пару пальцевидных выпячиваний. Латерально от них имеются пальцевидные или сосцевидные выпячивания дермального воротника. Рулек с рукояткой средней величины, вырезки слабо развиты. Дистальный конец спикул багровидной формы.

Длина тела самок – 13-16 мм. Хвостовой конец прямой, позади ануса плавно заострен. Вульва на довольно значительном расстоянии от ануса.

*Паразитические личинки не известны.*

### **Род *HSIUNGIA* K'ung et Yang, 1964**

Циатостоматиды средних размеров. Длина тела – 12-20 мм. Ротовой воротник средней высоты. Латеральные головные сосочки не возвышаются над его поверхностью, субмедианные – короткие, но хорошо развиты. Венец НРК состоит из многочисленных узких и длинных лепестков, ВРК – из такого же количества лепестков, сходных по форме с лепестками НРК. Ее основание располагается около переднего края ротовой капсулы. Экстрахитинового основания НРК нет. Ротовая капсула короткая, цилиндрическая, стенки ее тонкие, с обручевидным выпячиванием у нижнего края. Вентральная стенка примерно равна дорсальной. Дорсальный желоб рудиментирован. Ширина ротовой капсулы в несколько раз превосходит ее глубину. Хитинизированных зубов в пищеводной воронке нет. У самцов края бursы зазубрены, но без бахром-

частости. Дорсальное ребро расщеплено до места отхождения первой второстепенной ветви. Спикулы нитевидные, одинаковые. У самок хвостовой конец прямой. Вульва значительно удалена от ануса. Вагина необычно короткая.

Монотипный род.

*Hsiungia pekingensis* (K'ung et Yang, 1964)

Синоним: *Cylicocyclus (Hsiungia) pekingensis* K'ung et Yang, 1964

*Хозяева:* лошадь домашняя, гибридные формы лошадей.

*Локализация:* толстый кишечник.

*Распространение:* Азия, Казахстан. Очень редкий вид.

*Морфологическое описание.* Ротовой воротник отделен от остального тела слабо выраженной перетяжкой. Верхняя часть субмедианных дольных сосочков отделена перетяжкой. Венец НРК состоит из 80-85 (K'ung et Yang, 1964 – 88) узких и длинных лепестков, венец ВРК – из того же количества лепестков, сходных по форме с лепестками НРК. Ниже стенок ротовой капсулы хорошо заметна склеротизированная пластинка, охватывающая верхний край пищевода. Внутренняя выстилка ротовой капсулы отходит сразу позади основания ВРК и опускается вниз на небольшом расстоянии от стенок ротовой капсулы. Посередине ее глубины или несколько ниже она сильно вдаётся внутрь к центру ротовой капсулы, образуя ряд пузыревидных выпячиваний. Дорсальный желоб сосцеобразный. Пищеводная воронка хорошо развита, с парой полукруглых сублатеральных выростов. Пищевод толстый, относительно короткий. Цервикальные сосочки и экскреторное отверстие расположены примерно на одном уровне, несколько позади нервного кольца.

Длина тела самцов – 9-12,3 мм (15,8-17 мм, по K'ung et Yang, 1964). Медианная лопасть бursy необычно короткая. Латеральные отделены глубокой вырезкой. Дополнительные веточки на дорсальном и остальных ребрах нет. Антеролатеральное и медиолатеральное ребра сомкнуты так же, как и вентральные, и равны по длине. Половой конус конический, не выступает за пределы бursy. Дermalный воротник хорошо развит и на вентральной, и на дорсальной сторонах полового конуса. Придатки полового конуса представляют собой пару овальных, несколько сплюснутых дорсовентрально образований, не соединяющихся друг с другом. Сморщиваясь, они образуют несколько тупых выпячиваний. Выпячиваний дермального воротника нет. Рулек удлинённый, с короткой рукояткой. Выступы, разделяющие его проксимальную и дистальную части, мощные, вырезки широкие и глубокие. Дистальный конец спикул оригинальной формы, схож с широким клинком.



Длина тела самок – 12,1-16,6 мм (18,5-20,5 мм, по K'ung et Yang, 1964). Хвостовой конец прямой, субвентральные выпячивания не развиты.

*Паразитические личинки* не известны.

### РОД *PETROVINEMA* ERSHOV, 1943

Мелкие и крупные циатостоматиды. Длина тела – 8-18 мм. Ротовой воротник прилегающий, отделен от тела заметной перетяжкой. Латеральные головные сосочки не возвышаются над его поверхностью, субмедианные – хорошо развиты. Лепестки НРК равны по длине или более длинные, более широкие и в меньшем количестве, чем лепестки ВРК. Лепестки ВРК – короткие, тонкие прутики, отходящие от переднего края ротовой капсулы или около него. Экстрахитинового основания НРК нет. Ротовая капсула правильно цилиндрическая, ее стенки имеют максимальную толщину в нижней трети и постепенно утончаются к верхнему краю. Вентральная стенка примерно равна дорсальной. Дорсальный желоб рудиментирован. Зубов в пищеводной воронке нет. У самцов края бурсы зазубрены. Дорсальное ребро расщеплено до места отхождения верхней латеральной ветви. Спиккулы нитевидные, одинаковые, с киркообразным концом. У зрелых самок хвостовой конец прямой. Вульва вблизи ануса.

Типовой вид – *Petrovinema skrjabini*.

#### *Petrovinema skrjabini* (Ershov, 1930) Ershov, 1943

*Хозяева*: лошадь домашняя, осел.

*Локализация*: толстый кишечник.

*Распространение*: Азия, Казахстан.

*Морфологическое описание*. Средние и крупные циатостоматиды. Ротовой воротник прилегающий. Латеральные головные сосочки короткие, едва возвышаются над его поверхностью, субмедианные – средней величины, возвышаются над верхним краем НРК, их верхняя часть посередине отделена перетяжкой от расширенного основания. Венец НРК состоит из 28 заостренных треугольных лепестков, длина которых менее чем в два раза превышает ширину. Венец ВРК состоит из 80 коротких лепестков, отходящих вблизи верхнего края ротовой капсулы, на равном расстоянии от него по всей окружности. У вершин лепестков имеются точечные закругления. Ротовая капсула на поперечном срезе овальная, цилиндрическая. Дорсовентрально ее глубина почти равна ширине, латерально она заметно превышает ее. Стенки ротовой капсулы толстые, су-

жены к переднему краю и несколько расширены в самом верху, но толщина их максимальная у нижнего края. Внутренняя выстилка ротовой капсулы начинается сразу позади основания ВРК и опускается вниз на некотором расстоянии от стенок капсулы, не образуя никаких выпячиваний. Дорсальный желоб рудиментирован. Пищеводная воронка хорошо развита. Зубов нет. Пищевод относительно короткий, расширен в задней части. Цервикальные сосочки и экскреторное отверстие расположены примерно на одном уровне на границе задней трети пищевода.

Длина тела самцов – 14,2-14,3 мм. Медианная лопасть бурсы длинная. Латеральные лопасти отделены слабо выраженной вырезкой. Дорсальное ребро расщеплено до места отхождения первой второстепенной ветви. Дополнительных веточек нет. Вентральные ребра заметно короче латеральных. Половой конус конический, не выступает за пределы бурсы. Дермальный воротник хорошо развит как на дорсальной, так и на вентральной сторонах полового конуса. Придатки полового конуса представляют собой пару сосцевидных образований. Выпячивания дермального воротника широкие и округлые, слабо выраженные. Рулек лишен рукоятки, хорошо развитые выступы на его середине отделены от дистальной части широкими вырезками. Дистальный конец спикул багровидный.

Длина тела самок – 15,4-18,7 мм (по Ершову, 1933 – 14,2 мм). Хвостовой конец прямой, позади ануса резко сужается, образуя пальцевидное заострение.

*Паразитические личинки* крупные. Ротовой воротник не отделен от остального тела. Радиальная корона видна как частая исчерченность внутренней части ротового воротника. Ротовая капсула крупная, шаровидной формы, ширина ее равна длине. Стенки толстые, постепенно сужены к краям. Кольцо пищеводной воронки широкое, несколько больше половины глубины ротовой капсулы. Пищеводная воронка хорошо развита, с характерными склеротизированными образованиями, придающими ее внешнему краю цилиндрическую форму. Имеются хитинизированные зубы. Дорсальный копьеобразный зуб выступает в полость ротовой капсулы. Сублатеральные хитинизированные зубы также остроконечны и направлены вверх. Пищевод заметно расширен в задней части. Цервикальные сосочки и экскреторное отверстие – в задней его трети. У самцов длина тела – 10,4 мм.

*Petrovinema poculatum* (Ershov, 1930) Ershov, 1943

*Хозяева:* лошадь домашняя, лошадь Пржевальского, туркменский кулан, гибридные формы лошадей.

*Локализация:* толстый кишечник.

*Распространение:* по всему ареалу хозяев. Украина, Казахстан, Российская Федерация.

*Морфологическое описание.* Мелкие и средние циагостоматиды. Ротовой воротник прилегающий. Латеральные головные сосочки короткие, не возвышаются над его поверхностью. Субмедианные головные сосочки длинные, возвышаются над краем НРК, верхняя часть, ближе к дистальному концу, отделена перетяжкой. Венец НРК состоит из 30-36 заостренных тонких лепестков, их длина более чем в два раза превышает ширину. Венец ВРК состоит из многочисленных коротких лепестков – около 84, отходящих вблизи верхнего края ротовой капсулы, на равном расстоянии от него по всей окружности. Ротовая капсула на поперечном срезе круглая, цилиндрическая, ее глубина несколько больше ширины. Стенки ротовой капсулы, тонкие у верхнего края, достигают значительной толщины к нижнему. Внутренняя выстилка ее начинается на некотором расстоянии позади основания ВРК и, направляясь вниз на небольшом расстоянии от ее стенок, образует выступ посередине глубины ротовой капсулы. Дорсальный желоб короткий, сосцеобразный. Пищеводная воронка хорошо развита, хитинизированных зубов нет. Пищевод длинный и узкий. Цервикальные сосочки и экскреторное отверстие расположены примерно на одном уровне, несколько позади нервного кольца.

Длина тела самцов – 8-9,8 мм. Медианная лопасть бursы средних размеров. Латеральные лопасти отделены слабо выраженной вырезкой и срастаются на вентральной стороне. Края бursы нежно зазубрены. Дорсальное ребро расщеплено до места отхождения первой второстепенной ветви. Дополнительных веточек на ребрах нет. Пребурсальные сосочки довольно длинные, лишь несколько короче вентральных ребер. Особенностью этого вида является то, что между третьими ветвями дорсального ребра имеются 2-3 выпячивания внутрь кутикулярной мембраны. Половой конус длинный, цилиндрический, выступает за пределы бursы. Дermalный воротник хорошо развит на вентральной стороне полового конуса. Придатки полового конуса представляют собой пару тонких пальцевидных выпячиваний. Выпячиваний дермального воротника нет. На дистальном конце полового конуса развита раздваивающаяся апикальная губа. Рулек оригинальной формы, имеется мощная рукоятка, выступы посередине узорчатые и не отделены вырезками. На дистальном конце спикул имеются развитые латеральные крыловидные лопасти. Дистальный конец спикул в форме клюки. Нижний вырост не загибается вверх.

Длина тела самок – 10,5-12,5 мм. Хвостовой конец прямой, после вульвы постепенно заостряется.

*Паразитические личинки* средних размеров. Ротовой воротник не отделен от остального тела. Радиальная корона состоит из многочисленных лепестков. Ротовая капсула крупная, овальная, ее ширина меньше или равна длине. Стенки ротовой капсулы средней толщины, постепенно сужены к краям. Кольцо пищеводной воронки широкое, достигает 1/3 глубины ротовой капсулы. Пищеводная воронка хорошо развита, с характерными склеротизированными образованиями, придающими ее внешнему краю цилиндрическую форму. Хитинизированных зубов нет. У самок длина тела – 5,8-6,7 мм. Хвостовой конец длинный, постепенно утончается.

### РОД *CABALLONEMA* ABULADZE, 1937

Циатостоматиды средних размеров, ротовой воротник высокий, субмедианные головные сосочки длинные, латеральные – короткие. Венец НРК состоит из 8 крупных лепестков сложной структуры, лепестки ВРК мелкие, имеют форму бугорков. Ротовая капсула цилиндрическая, глубина ее в несколько раз превышает ширину, стенки капсулы толстые, несколько сужаются к концам. Дорсальный желоб хорошо развит, его дистальный конец открывается на уровне передней трети капсулы. В пищеводной воронке имеется три хитинизированных зуба, не выступающих в полость капсулы. Пищевод цилиндрический, короткий. В области его заднего конца расположено экскреторное отверстие. У самцов бурса тонко исчерчена, с мелкозубчатыми краями. Дорсальная лопасть бурсы длинная. Латеральные лопасти охватывают короткий и толстый половой конус. Рулек мощный, верхняя часть его широкая, с вырезками, нижняя – узкая, с выступами. У самок вульва имеет вид овальной щели, находится впереди ануса. Хвостовой конец прямой, утонченный.

### *Caballonema longicapsulatum* Abuladze, 1937

*Хозяева:* лошадь домашняя.

*Локализация:* толстый кишечник.

*Распространение:* Азия, Украина. Редкий вид.

*Морфологическое описание.* Циатостоматиды средних размеров, веретенной формы, с высоким ротовым воротником и поперечной исчерченностью кутикулы. Ротовой воротник отделен от тела бороздкой. Из шести сосочков два латеральные, менее выражены, не выступают над воротником. Венец НРК состоит из 8 крупных лепестков одина-

кового размера и строения, обрамляющих ротовое отверстие. На внутренней поверхности лепестков имеются желобки, а на вершинах – выемки. Венец ВРК состоит из мелких толстых бугорков. Пищевод короткий и широкий, нервное кольцо расположено вблизи его переднего конца. Экскреторное отверстие находится в области заднего конца пищевода. Несколько впереди расположены цервикальные сосочки. Ротовая капсула цилиндрическая, длинная. Стенки ее толстые, несколько сужаются на концах. Дорсальный желоб имеет вид вертикального канала, расположенного в стенке капсулы. Вершина его открывается на уровне передней трети капсулы. Пищеводная воронка имеет кольцевидное образование, с 3 небольшими зубовидными отростками.

Длина тела самцов – 6,3-12,5 мм. Дорсальная лопасть половой бursы длинная и узкая, латеральные лопасти широкие. Края бursы нежно зазубрены. Ветвление ребер обычное. Половой конус короткий, придатки его – в виде двух пальцеобразных отростков. Дистальный конец спикул имеет форму багра.

Длина тела самок – 12-16 мм. Хвостовой конец прямой, пальцевидный.

### РОД *CYLINDROPHARYNX* LEIPER, 1911

Циатостоматида средних размеров, ротовая капсула правильной формы, вытянуто-цилиндрическая. Глубина ротовой капсулы в несколько раз превышает ширину. Наружную радиальную корону составляют дорсально и вентрально расположенные серповидные пластинки, вершины которых направлены внутрь. Дорсальный желоб развит или отсутствует. Пищевод короткий. Копулятивная бурса узкая, медианная лопасть длиннее латеральных. Паразиты толстого кишечника зебр, у которых зарегистрированы 6 видов этого рода.

Типовой вид *C. brevicauda* зарегистрирован у домашнего осла в Туркмении.

#### *Cylindropharynx brevicauda* Leiper, 1911

*Хозяева:* зебры, осел домашний.

*Локализация:* толстый кишечник.

*Распространение:* Африка (Leiper, 1913; Theiler, 1923). Зарегистрирован в Туркмении у домашнего осла (Кибакин, 1963).

*Морфологическое описание.* Морфологическое описание данного вида приводится по коллекционному материалу, предоставленному из Берлинского зоологического музея G. Hartwich.

Циатостоматиды средних размеров. Ротовой воротник с латеральной стороны почти круглый. Субмедианные головные сосочки имеют вид листовидных отростков. Латеральные головные сосочки расположены в небольшом вдавлении, концы их трехконечные. Ротовая капсула длинная, цилиндрическая, стенки ее толстые. Дорсальный желоб короткий. Венец НРК состоит из шести крупных лепестков сложного строения. Латеральные лепестки более крупные. Венец ВРК состоит из 12 широких, удлинённых, толстых лепестков. Пищевод короткий и толстый. Нервное кольцо окружает пищевод непосредственно позади его соединения с ротовой капсулой.

Длина тела самцов – 5-7 мм. Бурса нежно исчерчена, медианная лопасть несколько длиннее латеральных. Ветвление ребер типичное. Рулек толстый. Половой конус развит, окружен воротником, пальцевидные придатки его усеяны отростками. Спикулы с крючковидными концами.

## МОРФОЛОГИЧЕСКАЯ ХАРАКТЕРИСТИКА ПРЕДСТАВИТЕЛЕЙ ПОДОТРЯДА ASCARIDATA

### ПОДОТРЯД *ASCARIDATA* SKRJABIN, 1915

Представители подотряда *Ascaridata* имеют три губы, реже – две, четыре, шесть и более, иногда есть промежуточные губы. Пищевод цилиндрический или несколько расширен к заднему концу, иногда снабжен железистым желудочком или слепыми выростами, отходящими от желудочка или кишечника. Хвостовой бursy нет. Спикулы две, обычно одинаковой длины. Рулек чаще отсутствует. Иногда у самцов на хвостовом конце имеется преанальная присоска. Маток, как правило, две, иногда больше. Развитие прямое или с промежуточными и резервуарными хозяевами. Паразиты пищеварительного тракта позвоночных.

### СЕМЕЙСТВО *ASCARIDAE* BAIRD, 1853

Крупные нематоды. Ротовое отверстие окружено тремя выступающими губами, снабженными сосочками: одна губа дорсальная и две латероventральные. Промежуточные губы отсутствуют или есть. Пищевод цилиндрический, кишечник простой, желудочка и слепых отростков нет. Преанальные присоски и хвостовая бурса у самца отсутствуют. Иногда есть кутикулярные крылья. Спикулы одинаковой длины или почти одинаковой. Рулек есть или отсутствует. Половой аппарат самки двойной или есть четыре-шесть маток.

Паразиты млекопитающих, рептилий и амфибий.

Семейство включает девять родов. У лошадиных паразитирует представитель одного рода.

### РОД *PARASCARIS* YORKE ET MAPLESTONE, 1926

Губы четырехугольной формы, внутренняя поверхность их снабжена прозрачной оболочкой, окаймленной зубчатым валиком. На медианной поверхности каждой губы есть щель, которая тянется горизонтально вокруг внутренней поверхности губы, но на наружную поверхность не переходит. Дорсальная губа вооружена двумя сосочками, латероventральные губы – одним. Сосочки губ большие, двойные. Имеются промежуточные губы. Цервикальные крылья отсутствуют.

Хвостовой конец самца закруглен или тупой, конический, с крыльями. Постаанальных сосочков шесть-семь пар. Преанальные сосочки многочисленные, они расположены тремя субвентральными рядами на каждой стороне. Спикулы одинаковой длины. Рулек отсутствует.

Хвостовой конец самки закруглен, с коротким коническим отростком. Вульва находится кзади от середины тела. Самки яйцекладущие.

Паразиты лошадиных.

У лошадиных паразитирует один вид этого рода – *Parascaris equorum*.

### *Parascaris equorum* Goeze, 1782 (рис. 82)

**Хозяева:** лошадь домашняя, лошадь Пржевальского, осел, кулан, гибридные формы лошадей.

**Локализация:** тонкий кишечник, редко – желудок.

**Распространение:** регистрируется повсеместно. Регистрируется у лошадей во многих хозяйствах Беларуси.

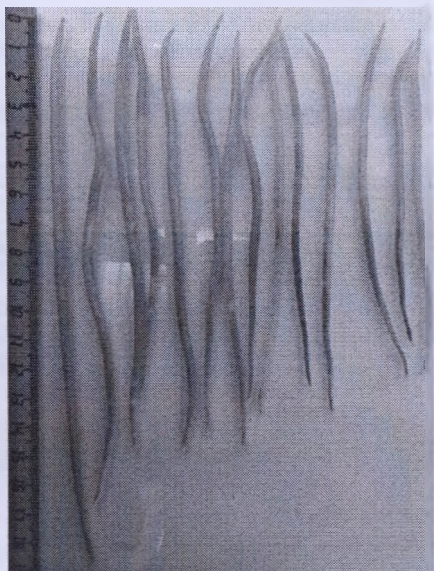
**Морфологическое описание.** Крупные веретеновидные молочно-белого цвета нематоды. Губы отделены от тела глубокой перетяжкой. Ротовое отверстие окружено тремя губами: крупной дорсальной и двумя более мелкими латероventральными. Край губ снабжен довольно крупными зубчиками. Имеются промежуточные губы. Пищевод простой, цилиндрический, слегка расширяющийся к дистальному концу. Кишечник имеет вид трубки.

Длина тела самцов – 150-280 мм, хвостовой конец изогнут вентрально, снабжен узкими боковыми крыльями. Сосочков 79-105 пар, из них 7 пар расположены постаанально, остальные – преанально. Постаанальные сосочки первых четырех пар кзади от отверстия клоаки соеди-

нены попарно, образуя две пары двойных сосочков. Из остальных трех пар сосочки средней пары конусовидные. Преанальные сосочки располагаются вначале в два ряда, а затем, с удалением от клоаки, образуют несколько рядов. Перед отверстием клоаки есть один непарный медианный сосочек. Две спиккулы одинаковой длины – 2,4-3 мм. Отверстие клоаки удалено на 1,3-1,7 мм от хвостового конца. Половые органы самца состоят из одного извитого семенника, переходящего в трубчатый семяпровод, впадающий в клоаку.

Длина тела самок – 180-370 мм. Вульва расположена в начале второй четверти тела, то есть на 40-90 мм от головного конца. Кутикула в области вульвы с кольцевидной перетяжкой, служащей опорой самцу в период сокоупления.

Вульва ведет в непарную вагину. Матка образует две ветви, переходящие в трубчатые яйцеводы. Яичники извитые. Яйца круглые, величина 90-100 мкм, темно-коричневого цвета, с шероховатой наружной оболочкой, внутри содержится зародышевая мелкозернистая масса округлой формы. Неоплодотворенные яйца прозрачные или желтого цвета.



**Рисунок 82 – *Parascaris equorum***  
(фото – оригинал © М.П. Синяков, 2019)



## МОРФОЛОГИЧЕСКАЯ ХАРАКТЕРИСТИКА ПРЕДСТАВИТЕЛЕЙ ПОДОТРЯДА OXYURATA

### ПОДОТРЯД OXYURATA SKRJABINI, 1923

Паразитические нематоды с дифференциацией на самцов и самок. Имеют три или шесть губ. Головные сосочки наружного кольца состоят из восьми хорошо развитых простых сосочков, не объединенных в парные сосочки, или из четырех хорошо развитых простых сосочков и четырех редуцированных. Пищевод обычно состоит из трех отделов: тела, перешейка и бульбуса, или псевдобульбуса, причем бульбус, или псевдобульбус, есть обязательно. Внутренняя поверхность пищевода выстлана кутикулой, образующей складки и утолщения. Самец с одной или двумя спикулами и рульком, причем спикулы и рулек могут отсутствовать.

Кишечник лишен дивертикулов. Женский половой аппарат двойной, состоит из двух яичников. Половая бурса на хвостовом конце самца отсутствует. Паразиты пищеварительных органов всех классов позвоночных и многих членистоногих.

У лошадиных паразитируют представители двух семейств – *Oxyuridae*, *Cosmocercidae*.

### Семейство OXYURIDAE Cobbold, 1864

Ротовые органы разнообразного строения. Пищевод снабжен бульбусом с клапанным аппаратом. В отдельных случаях есть мощно развитый мышечный фаринкс или веретенообразное вздутие дивертикулов. Самец лишен преанальной присоски и специально развитых преклоакальных мышц. Есть только одна спикула. Рулек отсутствует. Вульва располагается либо в передней, либо в задней половине тела. Преимущественно паразиты млекопитающих, рептилий и амфибий, редко – рыб и птиц.

У лошадей паразитируют представители одного рода – *Oxyuris*.

### Род OXYURIS Rudolphi, 1803

У лошадей зарегистрирован один вид этого рода – *Oxyuris equi* (Schrank, 1788).

## *Oxyuris equi* Schrank, 1788 (рис. 83)

*Хозяева:* лошадь домашняя, лошадь Пржевальского, осел, кулан, гибридные формы лошади.

*Локализация:* толстый кишечник.

*Распространение:* известен повсеместно. Регистрируется у лошадей во многих хозяйствах Беларуси.

*Морфологическое описание.* Толстое тело покрыто кутикулой с тонкой поперечной исчерченностью. На головном конце имеются шесть сосочков. Ротовое отверстие шестигранной формы, открывающееся в ротовую капсулу (глотку), окруженную шестью губами. Пищевод цилиндрический, в задней части имеет бульбусовидное расширение (бульбус). Просвет пищевода имеет форму треугольника. На каждой из трех граней бульбуса находится 24-26 тонких волнистых пластинок, выступающих в просвет пищевода и заходящих одна за другую. Посередине передней утолщенной части пищевода находится нервное кольцо.

Длина тела самцов – 8-19 мм, ширина – 0,65-0,93 мм. На головном конце, кроме упомянутых шести сосочков, располагаются еще четыре субмедианных стебельчатых сосочка. В ротовой капсуле есть хитиновые щетинки. Длина пищевода – 1,3-1,78 мм. Семенник тонкий, трубчатый, который начинается в передней трети длины тела и направляется несколько вперед, а затем поворачивается к заднему концу тела. Спикула одна, несколько изогнутая, заканчивается остро. Рулек отсутствует. Хвостовой конец тупой, имеет сложное строение.

Длина тела самок – 24-157 мм. Тело толстое, серо-пепельное, слегка суживающееся к головному концу. Сзади тело переходит в хвост различной длины. На длину тела приходится 13-55 мм, хвоста – 6-108 мм. Ширина тела в средней части достигает 1,6-2,5 мм. Брюшная сторона выпуклая, дорсальная – вогнутая. Половое отверстие располагается вентрально, на расстоянии 5-10 мм от головного конца. Экскреторное отверстие находится перед половым. Анус открывается в месте перехода тела в хвостовой придаток.

Ротовое отверстие ведет в капсулу, на дне которой располагаются щетинки и три крупных хитиновых С-образных зуба, которые свободными концами загнуты наружу. У самца таких зубов нет.

Два яичника имеют вид тонких трубочек, которые начинаются несколько позади или на уровне ануса и продолжают по направлению к головному концу, переходя в яйцеводы. Яйцеводы вначале сужаются и образуют несколько изгибов на уровне вульвы, после чего расширяются. Вторично сужаясь, яйцеводы опускаются в хвост, где сливаются и переходят в узкий короткий канал, который под острым углом впадает в матку недалеко от ее слепого конца.

Различают длиннохвостых (рис. 34 а) и короткохвостых самок (рис. 34 б), причем короткохвостых в три-четыре раза больше.

Яйца овальные, несколько ассиметричные, с четырьмя оболочками. Размер яиц 0,085-0,099 x 0,040-0,045 мм, на одном полюсе имеется подобие крышечки. В яйце содержится зародышевая масса.

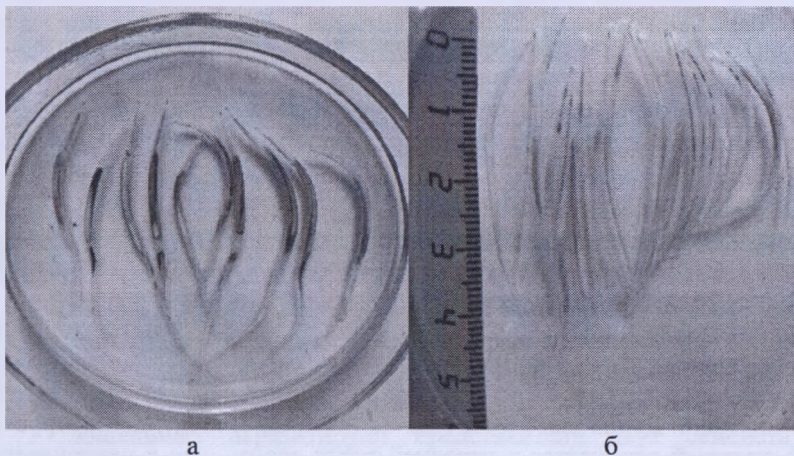


Рисунок 83 – Самки *Oxyuris equi* (а – длиннохвостые, б – короткохвостые)  
(фото – оригинал © М.П. Синяков, 2019)

## МОРФО-БИОЛОГИЧЕСКАЯ ХАРАКТЕРИСТИКА ПРЕДСТАВИТЕЛЕЙ ПОДОТРЯДА ТРИХОСЕРНАЛАТА

Подотряд **ТРИХОСЕРНАЛАТА** Skrzjabin et Schulz, 1928

Передний конец тела утончен, задний значительно расширен. Вход в ротовую капсулу окружен слабовыраженными губами. Половой аппарат самцов и самок одинарный. У самцов одна спикула. Самки яйцекладущие.

Семейство **ТРИХОСЕРНАЛИДАЕ** Baird, 1853

Передняя часть тела, заключающая пищевод, значительно тоньше и длиннее задней. Спикула тонкая, расположенная в длинном трубчатом спикулярном влагалище, которое может далеко выдвигаться из тела

червя. Вульва расположена на уровне конца пищевода. У лошадиных паразитирует представитель одного рода – *Trichocephalus*.

### Род *Trichocephalus* Schrank, 1788

Из этого рода у лошадиных зарегистрирован один вид – *Trichocephalus suis*.

### *Trichocephalus suis* Schrank, 1788

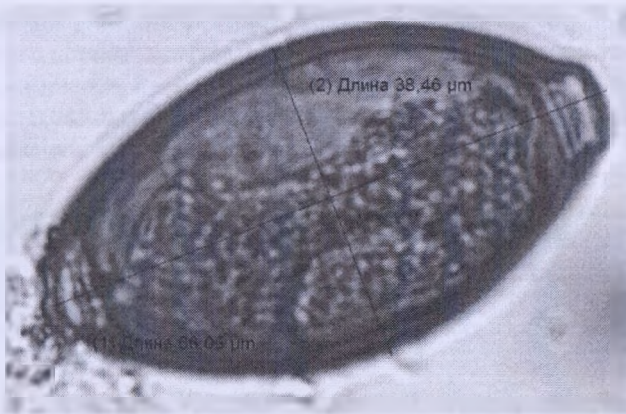
*Хозяева:* свинья домашняя, свинья дикая, лошадь домашняя.

*Локализация:* слепая и ободочная кишки.

*Распространение:* Краснодарский край (Полищук, Звержановский, 1980), Беларусь.

*Морфологическое описание.* Передняя часть тела очень длинная и тонкая, задняя – толстая и короткая. Переход передней части тела в заднюю часть резко выражен: ширина сразу увеличивается в несколько раз. Самцы величиной 33,2 мм. Длина переднего тонкого участка тела 20,6 мм, заднего утолщенного – 10,9-12,6 мм. Спикула тонкая, длинная, заключена в трубчатое спикулярное влагалище, которое может далеко выдвигаться из тела червя. Длина спикулы 1,88-2,24 мм. Длина тела самки 42,1 мм, переднего отдела тела – 31,7 мм, заднего – 10,4 мм. Вульва расположена на границе тонкой передней и утолщенной задней части тела. Самки яйцекладущие. Яйца длиной 50-58 мкм, шириной 27-28 мкм, с пробочками на полюсах. При проведении овоскопии установлены следующие морфологические признаки яиц трихоцефал: яйца лимонovidной (бочонкообразной) формы, с пробочками по полюсам, коричневого цвета, слегка с желтоватым оттенком, величиной 64-66 мкм, шириной 37-39 мкм, полость яйца на 2/3 заполнена однородной мелкозернистой зародышевой массой (рис. 84).

*Цикл развития возбудителя.* В жизненном цикле развития яйца трихоцефал с фекалиями выделяются во внешнюю среду, где при благоприятных условиях через 29-35 дней в яйце формируется личинка и яйца становятся инвазионными, при заглатывании которых и происходит заражение. В организме животного личинки выходят из яиц, прикрепляются к слизистой оболочке слепой кишки и через 6-7 недель достигают половой зрелости. Информация по сроку паразитирования трихоцефал в организме лошадей отсутствует, а вот в кишечнике свиньи червь живет 77-114 дней.



**Рисунок 84 – Идентифицированное яйцо нематоды *Trichocephalus suis* при исследовании фекалий лошадей (фото – оригинал © М.П. Синяков, 2019)**

#### **СЕМЕЙСТВО *COSMOCERCIDAE* TRAVASSOS, 1923**

Рот с тремя (редко с двумя) губами, самцы с двумя длинными или короткими рудиментированными или слабо хитинизированными спикулами, с рульком или без него, без особого развития вентральной проктокальной мускулатуры. Паразиты кишечника млекопитающих, птиц, чаще рептилий или амфибий.

Из этого семейства у лошадей паразитируют представители одного рода.

#### **Род *Probstmayria* Ransom, 1907**

У лошадей зарегистрирован типовой вид – *Probstmayria vivipara*

#### ***Probstmayria vivipara* Probstmayur, 1865**

*Хозяева:* лошадь домашняя, осел, кулан.

*Локализация:* толстый кишечник.

*Распространение:* Ленинградская область, Поволжье, Украина, Латвия, Литва, Эстония, Узбекистан, Туркмения.

*Морфологическое описание.* Тонкие, очень мелкие, прозрачные нематоды с притупленным головным и резко заостренным хвостовым

концами. Рот окружен шестью выпуклыми губами. Имеется удлинённый цилиндрический фаринкс длиной 0,04-0,05 мм. Передний отдел пищевода узкий и длинный – 0,24-0,32 мм, задний – короткий, грушевидный – 0,08-0,15 мм, состоит из цилиндрического ствола и бульбуса с жевательным аппаратом. Нервное кольцо опоясывает заднюю часть переднего отдела пищевода. Экскреторное отверстие на уровне бульбуса.

Длина тела самцов – 2,7-2,9 мм. Спикулы две, почти одинаковой величины, слегка искривлены и заострены на дистальном конце. Длина одной спикулы – 0,067 мм, другой – 0,058 мм. Имеется шесть пар постанальных сосочков.

Длина тела самок – 1,8-3,2 мм. Хвостовой конец длинный и узкий. Вульва расположена в средней части тела. Яйца удлинённые, с тонкой оболочкой, длиной 0,058-0,1 мм, шириной 0,04-0,075 мм. Отродившиеся в полости матки личинки достигают 1,8 мм длины.

### Цикл развития возбудителя

Развитие происходит по эндоциклу. В матке паразита формируются личинки III стадии, которые не выходят во внешнюю среду, а развиваются в кишечнике хозяина, где еще дважды линяют и достигают половозрелой стадии. Заражение происходит при заглатывании с фекалиями личинок и половозрелых самок. Попавшие в кишечник нематоды, развиваясь путем эндоцикла, обеспечивают высокую интенсивность инвазии (десятки и сотни тысяч экземпляров).

## **МОРФОЛОГИЧЕСКАЯ ХАРАКТЕРИСТИКА ПРЕДСТАВИТЕЛЕЙ ПОДОТРЯДА SPIRURATA**

### **ПОДОТРЯД *SPIRURATA* RAILLIET, 1914**

Нематоды, снабженные чаще всего двумя псевдолябиями, расположенными латерально. Иногда имеются дорсальные и вентральные губы. Ротовое отверстие круглое, шестиугольное или вытянуто дорсовентрально, иногда окружено зубами. Позади ротовой полости находится фаринкс, часто хитинизированный. Пищевод обычно разделен на переднюю мышечную и заднюю железистую части. Кишечник без выпячиваний. Спикулы у самцов различные как по длине, так и по строению, а иногда – одинаковые. Вульва у самок расположена чаще около середины длины тела, реже у заднего конца, очень редко – на уровне пищевода. В яйцах содержатся сформированные личинки. Паразитируют у представителей всех классов позвоночных. Развиваются при участии

промежуточных хозяев – членистоногих. В цикле развития могут быть резервуарные хозяева.

У однокопытных животных зарегистрированы представители четырех семейств подотряда: *Spiruridae*, *Habronematidae*, *Gongylonematidae*, *Thelaziidae*.

### СЕМЕЙСТВО *SPIRURIDAE* Oerley, 1885

Ротовое отверстие обычно с трехлопастными латеральными псевдолябиями, дорсальная и вентральная губы отсутствуют. За ротовой капсулой располагается цилиндрический фаринкс с хитинизированными стенками. Пищевод длинный, цилиндрический, с двумя расширениями, переднее – короткая мышечная часть и заднее – длинная железистая часть. Шейные сосочки если имеются, то располагаются впереди нервного кольца. У самцов хвостовые крылья есть или их нет. Спикулы, как правило, разные по длине и по форме, реже одинаковые по длине и форме. Рулек есть или отсутствует. Шипы на поверхности тела есть или отсутствуют. Вульва у самок открывается посередине тела или в передней, а иногда в задней половине тела.

У лошадиных зарегистрирован представитель одного рода.

### РОД *PHYSOCEPHALUS* Diesing, 1861

У олов паразитирует представитель одного вида этого рода.

### *Physocephalus sexalatus* Molin, 1860

*Хозяева:* свинья домашняя, дикий кабан, верблюд, осел, человек.

*Локализация:* желудок.

*Распространение:* Узбекистан.

*Морфологическое описание.* Длина тела составляет 12,2-28 мм. Передний конец тела тоньше заднего. По бокам тела проходят трехлопастные крылья, по одному с каждой стороны. Ширина лопастей разная. Самая широкая лопасть медианная, две другие одинаковой ширины. Ротовое отверстие продолжается в цилиндрический фаринкс, который состоит из 20-24 блестящих колец, расположенных перпендикулярно к продольной оси тела. Пищевод состоит из переднего короткого мышечного отдела и заднего длинного железистого.

Длина тела самцов – 12,2-16,5 мм. Ширина тела на уровне конца пищевода составляет 0,28-0,39 мм. Латеральные крылья начинаются от головного конца на расстоянии 0,24-0,28 мм и 0,51-0,54 мм, нервное

кольцо – 0,35-0,46 мм. Экскреторное отверстие открывается несколько впереди от нервного кольца на расстоянии 0,506-0,605 мм от головного конца. Хвостовой конец спирально закручен в несколько оборотов и заканчивается маленьким отростком. По бокам хвостового конца находятся крылья. Спикулы две, неравные по величине. Одна спикула тонкая длинная (длина – 2,52-3 мм, ширина – 0,011-0,016 мм), вторая – короткая (длина – 0,47-0,54 мм, ширина – 0,016-0,022 мм). Боковые края обеих спикул гладкие и ровные. Посередине большой спикулы проходит очень тонкий желоб. Короткая спикула имеет поперечную исчерченность. Проксимальные концы спикул косо срезаны. Дистальный конец большой спикулы заострен очень тонко.

На вентральной поверхности заднего конца тела проходят в продольном направлении 14-16 рядов волнообразных гребней с резко выступающими зубцами. Вначале они крупные, ближе к клоаке становятся более мелкими. Половых сосочков девять пар, из которых четыре преанальные и пять постанальные. Преанальные сосочки крупные, стебельчатые, располагаются не совсем симметрично: две пары находятся около клоаки, а две другие – на значительном расстоянии от нее. Постанальные сосочки очень мелкие и находятся на овальной пластинке, которая расположена на самом конце хвоста.

Длина тела самок – 19,6-28 мм. Ширина тела на уровне конца пищевода составляет 0,39-0,57 мм. Латеральные крылья начинаются на расстоянии 0,32-0,36 мм от головного конца, протяженность их – 5,84-7,78 мм. Длина фаринкса – 0,32-0,46 мм, пищевода – 3,96-4,98 мм, мышечного отдела – 0,385-0,451 мм, железистого – 3,57-4,53 мм. Шейные сосочки расположены на расстоянии 0,264-0,297 мм и 0,539-0,638 мм. Нервное кольцо и экскреторное отверстие находятся от головного конца на расстоянии 0,339-0,594 мм. Вульва располагается позади вздутия на расстоянии 8,87-12,38 мм от конца хвоста. Хвостовой конец закруглен и снабжен пальцеобразным придатком, загнутым на вентральную сторону. Длина хвостового придатка составляет 0,055-0,066 мм, ширина – 0,033-0,055 мм. Анус открывается у основания хвостового придатка. Яйца овальной формы, на одном из полюсов есть пробочка. Длина яиц – 28-33 мкм, ширина – 11-16 мм. В яйце содержится сформированная личинка.

### СЕМЕЙСТВО *HABRONEMATIDAE* Ivaschkin, 1961

Нематоды с двумя латеральными губами (псевдолябиями) и двумя истинными губами. Спикулы разной длины. Вульва впереди или позади



середины тела. В яйцах содержится сформированная личинка. Паразиты желудка млекопитающих и птиц.

У лошадиных паразитируют представители двух родов этого семейства.

### РОД *HABRONEMA* Diesing, 1861

У лошадиных паразитирует два вида этого рода.

#### *Habronema musca* Garter, 1861

*Хозяева:* лошадь домашняя, осел, кулан, гибридные формы лошадей.

*Локализация:* желудок.

*Распространение:* Кировская область, Воронежская область, Татария, Бурятия, Якутия, Дальний Восток, Азербайджан, Грузия, Киргизия, Литва, Украина, Казахстан, Узбекистан.

*Морфологическое описание.* Нематоды желтого цвета с поперечной исчерченностью кутикулы. Латеральные губы (псевдолябии) трехлопастные. Фаринкс цилиндрический, относительно широкий, сжат в латеральной плоскости. Нервное кольцо схватывает мышечную часть пищевода, шейные сосочки располагаются впереди от него. Есть одно относительно широкое левое латеральное крыло, начинающееся позади шейного сосочка.

Длина тела самцов – 8-14 мм, ширина в задней его части – 0,25-0,3 мм. Латеральное крыло доходит почти до середины длины тела. Задний конец тела закручен вентрально, делая обычно один оборот. Вершина хвоста притуплена. Хвостовые крылья почти симметричны, достигают вершины хвоста и снабжены, как и прилегающая часть брюшной поверхности, многочисленными продольными фестончатыми гребнями. Имеется четыре пары преанальных сосочков, два постанальных сосочка слева и один справа. У конца хвоста от 10 до 12 мелких сидячих сосочков. Спикулы разной длины, где одна – 2,5 мм, вторая – 0,5 мм. Рулек очень маленький.

Длина тела самок – 13-22 мм, ширина – 0,25-0,4 мм. Латеральное крыло достигает области вульвы, которая лежит в передней трети тела, несколько смещено вправо, иногда влево. Длина яиц 80-87 мкм, ширина 10-12 мкм, с очень тонкой оболочкой. Внутри содержится сформированная личинка.

## *Habronema microstoma* Schnejder, 1866

*Хозяева:* лошадь домашняя, лошадь Пржевальского, осел, кулан, гибридные формы лошадей.

*Локализация:* желудок.

*Распространение:* Алтай, Татария, Дагестан, Бурятия, Дальний Восток, Латвия, Литва, Казахстан, Украина, Узбекистан.

*Морфологическое описание.* Нематоды белого цвета. Тело утонченное к обеим сторонам. Кутикула исчерчена поперечно. Головной конец довольно широкой, притупленный. Рот окружен слабо выступающими губами. Фаринкс цилиндрический, широкий, сдавленный в латеральном направлении. На его дорсальной и вентральной стенках располагаются маленькие трехзубые пластинки, образующие выступ при входе в ротовую полость. Нервное кольцо окружает передний отдел пищевода. Шейные сосочки лежат впереди нервного кольца. Латеральное крыло одинарное, широкое, начинается позади левого шейного сосочка.

Длина тела самцов – 9-18,4 мм, ширина – 0,24-0,32 мм. Длина пищевода 3,2 мм. Латеральное крыло доходит до середины длины тела. Задний конец тела образует обычно один завиток спирали, загibaясь вентрально. Хвостовой конец конический, притупленный. Хвостовые крылья почти симметричны, достигают вершины хвоста, прикрыты, как и прилегающая часть тела, многочисленными продольными кутикулярными гребнями. Половые сосочки стебельчатые, четыре пары – преанальных и две пары – постанальных. На вентральной поверхности вершины хвоста располагается группа мелких сидячих сосочков. Длина одной спикулы – 0,8 мм, второй – 0,35 мм. На короткой спикуле вблизи дистального конца имеется тонкий вырост, обращенный назад. Рулек слабо выражен.

Длина тела самок – 14-27,6 мм, ширина – 0,32-0,58 мм. Длина пищевода – 3,99 мм. Латеральное крыло доходит до уровня вульвы. Задний конец тела несколько загнут. Хвостовой конец притупленный. Вагина S-образно изогнута и окружена мышечным бульбусом. Располагается вагина вентрально в задней трети длины тела. Длина яиц – 80-87 мкм, ширина – 10-12 мкм. Яйцевая оболочка тонкая. Внутри содержится личинка, сложенная пополам.

## ПОД *DRASCHEIA* SHITWOOD ET WENR, 1934

У лошадиных зарегистрирован один вид этого рода.

## *Drascheia megastoma* Rudolphi, 1819

*Хозяева*: лошадь домашняя, осел, гибридные формы лошадей.

*Локализация*: в новообразованиях желудка.

*Распространение*: Алтай, Воронежская область, Оренбургская область, Татария, Восточная Сибирь, Поволжье, Башкирия, Бурятия, Дальний Восток, Украина, Казахстан, Азербайджан, Латвия, Литва, Узбекистан, Республика Беларусь.

*Морфологическое описание*. Нематода белого цвета. Кутикула исчерчена поперечно. Губы хорошо выступают, образуя подобие отдельной головки, тупо обрезанной в передней части и отделенной от остального тела резко выраженной перетяжкой. Позади перетяжки тело снабжено двумя широкими кутикулярными выступами, резко сужающимися. Фаринкс воронкообразный.

Длина тела самцов – 8-11 мм, ширина – 0,5 мм. Длина пищевода – 1,3 мм. Хвостовой конец вентрально спиралеобразно скручен, имеет форму тупого конуса. Хвостовые кутикулярные крылья почти симметричные, достигают вершины хвостового конуса, на вентральной стороне снабжены продольными фестончатыми гребнями. Половые сосочки стебельчатые. Четыре пары преанальных сосочков располагаются ассиметрично. Одна пара постанальных сосочков располагается симметрично и два непарных – один за другим. Спикулы разной длины, одна – 0,107 мм, вторая – 0,21-0,26 мм. Рулек листовидной формы.

Длина тела самок – 9-15 мм. Длина пищевода – 1,43-1,63 мм. Нервное кольцо располагается вокруг суженной части пищевода, на расстоянии 0,32-0,33 мм от головного конца. Хвостовой конец тела заканчивается острым конусом. Анальное отверстие располагается на расстоянии 0,3-0,32 мм от вершины хвостового конца. Вульва располагается в передней половине тела на расстоянии 3,8-4,5 мм от головного конца. Яйца полуцилиндрические, со слегка суженными закругленными полюсами, с тонкой оболочкой. Длина яиц – 43-64 мкм, ширина – 8-17 мкм. Внутри содержится сформированная личинка, сложенная пополам.

## СЕМЕЙСТВО *GONGYLONEMATIDAE* SOBOLEV, 1949

Рот окаймлен валиком, состоящим из двух трехлопастных частей. На поверхности кутикулы имеются особые кутикулярные пластинки или бляшки.

Паразиты относятся к типовому роду семейства.

## *Pod Gongylonema* Molin, 1857

У лошадиных зарегистрирован один вид этого рода.

### *Gongylonema pulchrum* Molin, 1857

*Хозяева:* многие виды млекопитающих, в том числе лошадь домашняя и осел, а также зарегистрирован у человека.

*Локализация:* слизистая оболочка пищевода и желудка.

*Распространение:* Казахстан, Узбекистан.

*Морфологическое описание.* Тонкие веретеновидные нематоды. На головном конце тела имеются круглые или овальные кутикулярные бляшки, неравномерно расположенные в четырех продольных рядах с каждой стороны и простирающиеся назад на 1-3 мм. На латеральных сторонах тела тянутся боковые крылья, начинающиеся на расстоянии 0,16-0,3 мм от головного конца и достигающие конца кутикулярных бляшек. Ротовое отверстие небольшое, вытянуто в дорсовентральном направлении, окаймленное валиком и окруженное четырьмя субмедиальными сосочками и парой амфид.

Длина тела самцов – 3-6,2 см. Очень тонкие нематоды, шириной – 0,2-0,36 мм. Длина пищевода – 5,5-7 мм, на мышечную часть приходится 0,5-0,78 мм. Шейные сосочки располагаются на расстоянии 0,122-0,190 мм от головного конца, нервное кольцо – 0,3-0,35 мм, экскреторное отверстие – 0,4-0,65 мм. Длина фаринкса составляет 0,04-0,075 мм. Спикулы разные по величине, одна – 5-23 мм, вторая – 0,12-0,18 мм. Длина рулька – 0,085-0,12 мм. Хвостовой конец имеет широкие крылья, пять-шесть преанальных пар сосочков и пять-семь пар постанальных. Длина хвоста составляет 0,24-0,35 мм.

Длина тела самок – 7,4-7,5 см. Максимальная ширина – 0,27-0,53 мм. Длина пищевода – 6,6-9 мм, на мышечную часть приходится 0,7-0,95 мм. Шейные сосочки располагаются на расстоянии 0,113-0,22 мм от головного конца, нервное кольцо – 0,25-0,4 мм, экскреторное отверстие – 0,53-0,9 мм. Вульва располагается на расстоянии 2,64-7 мм от заднего конца. Самки откладывают яйца, в которых содержится свернутая личинка. Величина яиц составляет 50-67 мкм, ширина – 25-37 мм.

## СЕМЕЙСТВО *THELAZIIDAE* SKRJABIN, 1915

Ротовое отверстие округлое или шестиугольное, без заметных губ. Стенки ротовой капсулы на внутренней поверхности не вооружены зубами. Пищевод не разделен на мышечный и железистый отделы.

У самцов отсутствуют хвостовые крылья. Спикулы разной длины, отличаются по строению. Рулек есть или отсутствует.

У самки вульва располагается в передней части тела или на небольшом расстоянии от ануса. Яйца при откладке содержат сформированную личинку, оболочка тонкая или толстая.

Паразиты орбитальной полости и слезных протоков глаз млекопитающих и птиц. У лошадиных паразитируют представители одного рода.

### РОД *THELAZIA* BOSE, 1819

Нематоды средних размеров. Ротовое отверстие круглое или шестиугольное. Четыре пары сосочков наружного и три внутреннего кругов. Ротовая капсула прямоугольная, стенки ее толстые, без хитинизированных зубов. Ротовой конец короткий, закругленный на конце. Имеется кольчатость строения кутикулы, иногда слабо заметная. В передней части тела кольчатость сплошная, далее прерванная латеральными полями, обычно начиная с области за нервным кольцом. Пищевод не разделен на мышечный и железистый отделы. У самцов спикулы обычно сильно различаются по длине и строению, одна – тонкая и длинная, вторая – короткая и массивная. Хвостовой конец закручен вентрально, есть многочисленные парные вентролатеральные сосочки, а также непарные сосочки, расположенные непосредственно перед клоакой. Рулек отсутствует. Хвостовых крыльев нет.

У самок вульва располагается в области пищевода. Вагина длинная, мышечная. Матка опистодельфная. Яйца с тонкой оболочкой, внутри содержится сформированная личинка.

Паразиты конъюнктивальной полости и протоков слезных желез млекопитающих.

На территории постсоветского пространства у лошадиных паразитирует один вид этого рода.

### *Thelazia lakrymalis* Gurlt, 1831

*Хозяева:* лошадь домашняя, осел.

*Локализация:* протоки слезных желез.

*Распространение:* Воронежская область, Рязанская область, Башкирия, Тува, Дальний Восток, Азербайджан, Украина, Туркмения, Таджикистан, Узбекистан.

*Морфологическое описание.* Нематода светло-желтого цвета, длиной 8-18 мм, шириной 0,25-0,29 мм. Кутикула с незначительной попе-

речной исчерченностью. Ротовое отверстие круглое, диаметром 0,024 мм. Ротовая капсула чашевидная, глубина составляет 0,014 мм, ширина – 0,028 мм. Длина пищевода – 0,36 мм, ширина – 0,077 мм. Нервное кольцо удалено от переднего конца тела на расстоянии 0,26 мм, экскреторное отверстие – 0,28 мм.

Хвостовой конец самца загнут вентрально. Длина одной спикулы 0,18 мм, второй – 0,12 мм. Преанальные сосочки сидячие в количестве 12-13 пар. Постанальных сосочков две пары. Длина хвоста – 0,07 мм.

Длина тела самок до 18 мм. Вульва расположена в 0,64 мм от головного конца. Задний изгиб матки на расстоянии 0,27 мм от хвостового конца, анус – на 0,12 мм. Личинки в матке длиной до 0,18 мм.

## МОРФОЛОГИЧЕСКАЯ ХАРАКТЕРИСТИКА ПРЕДСТАВИТЕЛЕЙ ПОДОТРЯДА FILARIATA

### Подотряд *FILARIATA* Skrjabin, 1915

Длинные нитевидные нематоды. Самки, как правило, крупнее самцов, кутикула обычно гладкая, но может быть поперечно или продольно исчерченной. Вход в ротовую капсулу без губ или с латеральными губами (псевдолябиями), иногда окружен хитиноидными образованиями. Пищевод цилиндрический, обычно подразделяется на две части, переднюю мышечную и заднюю железистую. Кишечник в виде трубки. Анальное отверстие у большинства филариат есть, у некоторых полностью отсутствует.

Половые органы у самок обычно парные. Вульва, как правило, открывается на переднем конце тела. У самцов две спикулы, равные или разные по размеру. У некоторых видов филариат имеется рулек. Паразитируют в замкнутых полостях тела. Самки яйцекладущие или живородящие.

Развитие происходит с участием промежуточных хозяев.

У лошадиных из нематод подотряда *Filariata* зарегистрированы представители двух семейств – *Onchocercidae* и *Setariidae*.

### Семейство *Onchocercidae* Leiper, 1911

Головной конец лишен околоротовых барельефов, хитинового перибуккального конца и эплетовидных образований. Вход в ротовую капсулу преимущественно без губ, реже со слабо выраженными двумячатырьма губами. У некоторых родов вблизи головного конца есть два латеральных хитиновых трезубца. Головных сосочков обычно шесть

пар, которые расположены в два круга. Кутикула гладкая или поперечно исчерченная. У некоторых форм на кутикуле есть орнаментация в виде бородавковидных бляшек или кольцевидных наружных, или внутренних утолщений, опоясывающих наподобие обручей все тело, целиком или частично. Спикулы разной длины и структуры. Вульва располагается на уровне пищевода или позади него.

У лошадиных зарегистрировано паразитирование двух родов этого семейства – *Onchocerca* и *Parafilaria*.

### Род *Onchocerca* Diesing, 1841

У лошадиных зарегистрированы представители двух видов этого рода.

#### *Onchocerca cervicalis* Railliet et Henry, 1910

*Хозяева:* лошадь домашняя, осел.

*Локализация:* шейные связки.

*Распространение:* Ростовская область, Кировская область, Куйбышевская область, Оренбургская область, Ярославская область, Татария, Восточная Сибирь, Бурятия, Дальний Восток, Латвия, Украина, Казахстан, Узбекистан.

*Морфологическое описание.* Длинные нитевидные нематоды, утончающиеся к концам. Вход в ротовую капсулу без губ, окружен восемью сосочками, расположенными в два круга. Воронковидное ротовое отверстие ведет в бутылковидный пищевод.

Длина тела самцов 6-7 см, при максимальной толщине 0,1 мм. Длина пищевода 2,2-2,4 мм. Задний конец тела слегка сужен и закруглен. Длина хвостового конца 0,11-0,13 мм. Имеется восемь-десять пар крупных сосочков, из них две пары преанальные и четыре постанальные, четыре пары располагаются на заднем конце тела. Спикулы разные по длине, одна – 0,32-0,36 мм, вторая – 0,1-0,12 мм. Меньшая по длине спикула заканчивается шишковидным утолщением.

Длина тела самок не установлена. Максимальная ширина имеющих фрагментов 40 мм. Длина пищевода – 2,2-2,7 мм, наибольшая ширина – 0,095. Вульва расположена на расстоянии 0,63-0,67 мм от головного конца. Длина микрофилярий – 0,207-0,240 мм, ширина – 0,004-0,005 мм.

## *Onchocerca reticulata* Diesing, 1841

*Хозяева*: лошадь домашняя, осел, мул.

*Локализация*: связки путового сустава, сухожилия сгибателей конечностей, подкожная клетчатка в области сухожилий конечностей.

*Распространение*: Ростовская, Московская, Кировская, Ярославская области, Алтай, Татария, Башкирия, Бурятия, Украина, Узбекистан.

*Морфологическое описание*. Тело цилиндрическое, сужающееся к концам. Вход в ротовую капсулу без губ, окружен восемью сосочками, расположенными в два круга. Воронковидное ротовое отверстие ведет в бутылковидный пищевод.

Длина тела самцов – 15-20 см, максимальная ширина – 0,15 мм. Длина пищевода – 3,2-3,6 мм, мышечная часть пищевода составляет приблизительно  $\frac{1}{6}$  его длины. Задний конец тела загнут вентрально. Длина хвостового конца составляет 0,08-0,11 мм. Имеются три пары постанальных и две пары преанальных сосочков, кроме того, может быть еще один-два непарных сосочка на той или другой стороне хвоста, на конце хвоста есть пара маленьких искривленных хвостовых сосочков, спикулы разной длины. Дистальный конец одной спикулы расширен и на нем имеется крючковидный отросток. Длина спикул составляет 0,25-0,29 и 0,115-0,12 мм.

Длина тела самок не установлена, но по данным некоторых авторов, она равна 45-50 см. Максимальная ширина имеющихся фрагментов 0,35-0,4 мм. На кутикуле располагаются с равными промежутками выступающие кольцевые кутикулярные утолщения. Между утолщениями видны штрихи внутренней исчерченности. Длина пищевода 3,25-3,8 мм. Вульва находится на расстоянии 0,365-0,4 мм от головного конца. Длина хвостового конца – 0,27-0,29 мм. Длина микрофилярий – 0,33-0,37 мм, ширина – 6-7 мкм.

## Род *PARAFILARIA* Yorke et Maplestone, 1926

У лошадиных установлено паразитирование одного вида этого рода.

## *Parafilaria multipapillosa* Condamine et Drouilly, 1878

*Хозяева*: лошадь домашняя, осел.

*Локализация*: подкожная клетчатка.

*Распространение*: в южных и юго-восточных районах европейской части, Средней Азии, Сибири, Приморском крае (до 53° северной широ-



ты), полупустынных и предгорных районах Казахстана, Киргизии, Туркмении и Кавказа, Алтай, Оренбургская область, Саратовская область, Ростовская область, Башкирия, Ставропольский край, Дальний Восток, Украина, Грузия, Узбекистан.

Морфологическое описание. Длина тела самцов – 21-30 мм, максимальная ширина – 0,3-0,32 мм. Длина пищевода – 0,17-0,18 мм. Спикулы разной длины, одна – 0,78-0,83 мм, вторая – 0,14-0,15 мм. Клоака расположена на расстоянии 0,05 мм от заднего конца тела. Хвостовой конец имеет восемь пар сосочков, из них три передние пары значительно меньше остальных. Позади малых сосочков располагаются пять пар более крупных, в три-пять раз более предыдущих.

Длина тела самок – 35,2-67,8 мм, максимальная ширина – 0,4-0,43 мм. Длина пищевода – 0,23-0,25 мм. Вульва расположена на расстоянии 0,09 мм от ротового отверстия. Длина вагины – 0,35-0,42 мм. Хвостовой конец тупой, с двумя сосочковидными выступами. Анус атрофирован.

#### Цикл развития возбудителя

Промежуточными хозяевами в цикле развития парафилярий являются кровососущие мухи-жигалки *Haematobia atripalpis*. Заглоченные с кровью личинки проникают из кишечника в гемоцель, где развиваются в клетках жирового тела, через 10-15 дней достигают инвазионной стадии и мигрируют в голову и хоботок насекомых. Длина личинок 1,67-2,67 мм, ширина – 0,033-0,05 мм. Длина пищевода 0,088-0,096 мм. Нервное кольцо расположено на расстоянии 0,046-0,05 мм от головного конца. Длина хвостового конца 0,021-0,025 мм.

Срок развития парафилярий при экспериментальном заражении животных составляет 9-12 месяцев.

#### Семейство **SETARIIDAE** Scrbabin et Schikhobalova, 1945

Ротовое отверстие окружено околоротовым хитиновым кольцом, которое может находиться на поверхности или в глубине ротовой капсулы. Кутикула гладкая или нежно поперечно исчерчена, у некоторых видов покрыта нерегулярно расположенными бляшками. Пищевод разделен на два отдела. Спикулы разной длины и формы. Вульва расположена в области пищевода или возле ротового отверстия. Микросетарии с чехликом в крови. Промежуточные хозяева – комары, мухи-жигалки.

У лошадиных регистрируется паразитирование представителей рода *Setaria*.

## Род SETARIA Viborg, 1795

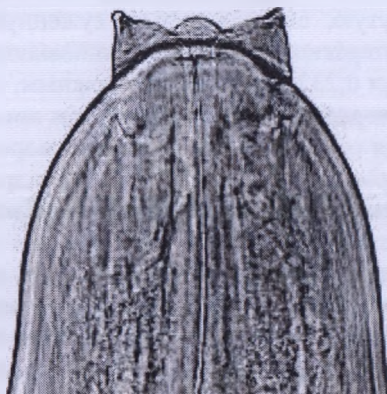
Из представителей этого рода у лошадиных паразитирует вид *Setaria equina*.

*Setaria equina* Abildg, 1789 (рис. 85)

*Хозяева:* лошадь домашняя, лошадь Пржевальского, кулан, гибридные формы лошади.

*Локализация:* половозрелые сетарии – на серозной оболочке брюшной и грудной полостей, влагалище семенников, фаллопиевы трубы, мошонка, между твердой и мягкой оболочками головного мозга, околосердечная сумка, печень, кишечник и других органах; неполовозрелые сетарии – могут проникать в переднюю камеру глаза; микросетарии – в крови.

*Распространение:* повсеместно. Кировская область, Воронежская область, Оренбургская область, Ярославская область, Башкирия, Поволжье, Татария, Восточная Сибирь, Бурятия, Дальний Восток, Украина, Казахстан, Азербайджан, Грузия, Латвия, Литва, Эстония, Туркмения, Киргизия, Узбекистан, Беларусь.



**Рисунок 85 – Головной конец нематоды *Setaria equine***  
(<https://mydocx.ru/2-66254.html>)

*Морфологическое описание.* Нитевидные нематоды белого цвета, сужающиеся к обоим концам. Головной конец закруглен. Ротовое отверстие окружено хитиновым кольцом, свободный край которого выступает вперед в виде четырех губ: двух полукруглых латеральных, дорсальной и вентральной, представленных в виде простых сосочко-

видных выступов. Позади хитинового кольца выступают четыре передних довольно мощных субмедианных сосочка, заостренных кверху. На некотором расстоянии от этих сосочков расположены четыре задних субмедиальных круглых сидячих сосочка. На хвостовом конце есть пара латеральных придатков.

Длина тела самцов 7 см, максимальная ширина – 0,531 мм. Пищевод разделен на две части: передняя – узкая, задняя – расширенная. Нервное кольцо находится на расстоянии 0,249 мм от головного конца. Клоака расположена на расстоянии 0,149 мм от хвостового конца.

Хвостовой конец спиралевидно закручен, вершина его заканчивается небольшим пуговчатым образованием. Хвостовых сосочков восемь пар: четыре преанальных и четыре постанальных. Все они сдвинуты к средней линии тела. Есть две спикулы разной длины, они полупрозрачные, желтоватые, с зеленоватым оттенком по краям. Одна спикула длинная – 0,63 мм, состоит из двух частей. Длина передней широкой перепончатой части спикулы 0,398 мм, ширина на проксимальном конце – 0,049 мм, она имеет форму трубчатой кости, которая сначала сужается, а на месте перехода в заднюю часть листовидно расширяется, образуя несколько складок; это расширение непосредственно переходит во вторую половину спикулы, прозрачную, с голубоватым оттенком, серповидно изогнутую, сначала сильно суженную, а к дистальному концу ланцетовидно расширенную и заканчивающуюся острием. Длина задней части спикул 0,232 мм, она одета нежным, совершенно прозрачным чехликом, который как бы прикреплен к листовидному расширению переднего края спикулы. Вторая спикула короткая и относительно толстая, имеет форму слегка изогнутого цилиндра, длиной 0,232 мм, шириной на проксимальном конце 0,049 мм. Дистальный конец этой спикулы слегка расширен, загнут, вытянут с одной стороны и оканчивается круглой пуговкой. Рулек отсутствует.

Длина тела самок около 120 мм, максимальная ширина – 0,899 мм. Длина передней узкой части пищевода – 0,83 мм, ширина у перехода в заднюю часть – 0,232 мм. Длина задней расширенной части пищевода – 10,79 мм, ширина – 0,431 мм. Нервное кольцо находится на расстоянии 0,182 мм от головного конца. Вульва расположена в передней части тела, на расстоянии 0,730 мм от головного конца, ограничена пуговчатым круглым образованием, слегка выступающим на вентральной стороне тела. Матка полностью заполнена зародышами, ближе к головному концу в ней наблюдается один микросетарий, дальше к ним примешиваются яйца, ближе к хвостовому концу матку заполняют одни яйца.

Анус открывается на расстоянии 0,531 мм от хвостового конца, слегка закрученного в свободную спираль и кончающегося закруглен-

ной шишечкой, с перетяжкой у основания. Яйца, извлеченные из матки, овальные, величиной 40x23 мкм. Длина микросетарий, извлеченных из тела самки, составляет 0,265-0,298 мм, ширина – 0,005 мм. Они окружены тонкой прозрачной оболочкой, через которую просвечивается зернистость. Головной конец микросетарий закруглен, хвостовой сильно заострен.

## МОРФОЛОГИЧЕСКАЯ ХАРАКТЕРИСТИКА ПРЕДСТАВИТЕЛЕЙ ПОДОТРЯДА RHABDITATA

Подотряд *RHABDITATA* Chitwood, 1933

Преимущественно мелкие нематоды, свободноживущие или паразитирующие на животных и растениях. Часть нематод развиваются по типу гетерогонии с чередованием свободноживущего и паразитического поколений. Все особи, дифференцировавшиеся на самцов и самок, имеют двойное вздутие пищевода. Самцы с двумя спикулами, а иногда и с рульком. Самки яйцекладущие или живородящие. У лошадиных паразитируют представители семейства *Strongyloididae*.

Семейство *STRONGYLOIDIDAE* Chitwood et McIntosh, 1934

Свободноживущая генерация с двумя латеральными губами. Стома редуцирована, окружена пищеводной тканью. Пищевод состоит из прекоорнуса, метакорнуса, перешейка и бульбуса, снабженного клапанным аппаратом. Самка с двумя яичниками. Самец без хвостовых крыльев, медио-вентрального преанального органа, обычных сосочков. Паразитическая генерация с сильно удлинненным пищеводом. Гетерогенез. Свободная генерация сапробионтна; паразитическая генерация существует в кишечнике всех классов позвоночных, кроме рыб.

У лошадиных зарегистрирован единственный род семейства.

Род *STRONGYLOIDES* Grassi, 1879

Развивается со сменой паразитического и свободноживущего поколений. Ротовое отверстие паразитического поколения с двумя латеральными губами, каждая губа разделена на три лопасти. Есть два круга околоротовых сосочков, по четыре в каждом. У паразитических самок пищевод цилиндрический с мышечным бульбусом. Вульва открывается

позади середины тела. Самки выделяют яйца, в которых содержатся сформированные личинки.

Вход в ротовую капсулу свободноживущего поколения окружен двумя латеральными губами, снабженными лопастями и несущими двойной круг головных сосочков. За ротовым отверстием следует небольшой вестибулум. Пищевод с двумя вздутиями в передней и задней частях. Переднее вздутие удлиненное, заднее снабжено клапанным аппаратом. У самцов изогнутый хвостовой конец, две одинаковые спикеры и рулек. Есть преанальные и постанальные половые сосочки. У самок хвост прямой, вульва расположена в области середины длины тела. Две матки и два яичника. Самки яйцекладущие, иногда живородящие. У лошадиных паразитирует один вид.

### ***STRONGYLOIDES WESTERI* Ihle, 1917**

*Хозяева:* лошадь домашняя, осел.

*Локализация:* тонкий кишечник.

*Распространение:* Кировская область, Ярославская область, Башкирия, Бурятия, Дальний Восток, Украина, Латвия, Эстония, Узбекистан, Беларусь.

*Морфологическое описание.* Мелкие нитевидные нематоды (паразитические или партеногенетические самки). Длина их 5-9 мм, максимальная толщина – 0,05-0,09 мм. Пищевод – 1,07-1,28 мм длины. Анус располагается на расстоянии 0,102-0,144 мм от хвостового конца. Вульва, имеющая вид поперечной щели, открывается в задней трети длины тела. Яйца овальные или округлые, 0,049-0,060 мм длиной и 0,039-0,042 мм шириной, серого цвета с тонкой оболочкой. При выделении с фекалиями в яйцах содержится личинка, сложенная в виде перочинного ножичка.

## **МОРФОЛОГИЧЕСКАЯ ХАРАКТЕРИСТИКА ПРЕДСТАВИТЕЛЕЙ ПОДОТРЯДА ANOPLOCERPHALATA**

### **Подотряд *ANOPLOCERPHALATA* Skrjabin, 1933**

К настоящему времени все известные ленточные гельминты, паразитирующие в половозрелой стадии в кишечнике лошадей и других однокопытных животных, относятся в систематическом положении к подотряду *Anoplocephalata*. Сколекс у аноплицефалат невооруженный. Стробила на поперечном сечении плоская или слегка овальная, как правило, ширина пролоттиды превышает ее длину. Одинарный или двой-

ной комплект половых элементов отмечен в каждом членике. Половые отверстия иногда редуцируются. Семенников обычно много, как исключение их несколько экземпляров в каждой проглоттиде. Матка трубчатая, сетчатая или мешковидная, иногда она распадается на яйцевые капсулы или облекается одним, двумя или несколькими околоматочными органами. Яйца окружены тремя оболочками, из них внутренняя (хитинизированная) оболочка окружает онкосферу и может формировать так называемый грушевидный аппарат.

Ларвоцисты типа цистицеркоида развиваются в наземных членистоногих (панцерные почвенные орибатидные клещи). У лошадей паразитируют представители только семейства *Anoplocephalidae*.

### СЕМЕЙСТВО *ANOPLOCEPHALIDAE* Cholodkowsky, 1902

Сколекс с четырьмя присосками. Членики обычно вытянуты в поперечном направлении. Семенники многочисленные. Желточник компактный, есть тельце Мелиса. Матка сетевидная или в виде поперечной трубки, образующей отростки.

У однокопытных животных зарегистрировано паразитирование представителей двух родов этого семейства: *Anoplocephala* и *Paranoplocephala*.

#### Род *Anoplocephala* Blanchard, 1848

У однокопытных животных зарегистрировано паразитирование двух видов этого рода.

#### *Anoplocephala perfoliata* Coeze, 1782

*Хозяева*: лошадь домашняя, осел, кулан, гибридные формы лошади.

*Локализация*: толстый кишечник (слепая и ободочная кишки).

*Распространение*: по всему ареалу хозяев. Наиболее распространенный вид в европейской части, Средней Азии, Сибири, Башкирии, Якутии, Бурятии, Дальнем Востоке, Азербайджане, Казахстане, Узбекистане, Туркмении, Латвии, Литве, Грузии, Украине. Зарегистрирован в Республике Беларусь у лошади домашней.

*Морфологическое описание*. Длина тела составляет 25-70 мм, ширина – 8-14 мм, толщина стробилы – 1-1,2 мм. По форме и размерам напоминает семя тыквы. Сколекс круглый, снабжен четырьмя ушковидными придатками позади присосок. Ширина сколекса 2-3 мм, длина без придатков – 1-1,5 мм. Длина придатков составляет 0,5-1 мм. Ушковид-

ные придатки располагаются попарно: два на дорсальной и два на вентральной поверхности, прикрывая область шейки и несколько десятков молодых члеников. Мощные сферические присоски располагаются апикально и полностью погружены в глубину сколекса. Толщина мышечной стенки присосок 0,14 мм. Сегментация начинается сразу за сколексом, где стробила быстро расширяется и достигает максимальной ширины.

Членики короткие и широкие. Первые проглоттиды длиной 0,02-0,04 мм при ширине 2-2,5 мм. Гермафродитные членики длиной 0,16-0,2 мм и 80-90 мм шириной. Длина парусов развитых сегментов достигает 0,8-1,8 мм, благодаря чему поверхность всасывания каждого членика увеличивается в среднем в семь-восемь раз.

Экскреторная система очень сложного строения.

Половой аппарат одинарный. Половые отверстия открываются с одной стороны, располагаясь в передней половине бокового края членика. Половая клоака сильно развита, имеет вид сигарообразной полости с толстой мускулистой стенкой, выстланной изнутри кутикулой. Многочисленные семенники располагаются непрерывной полосой во всю ширину среднего поля. Диаметр развитых семенников 0,04 мм. Бурса цирруса длиной 0,8-1,2 мм. Толщина бурсы в проксимальной части 0,1-0,12 мм. Семяпровод до вхождения в полость бурсы образует крупный семенной пузырек. Всю проксимальную половину бурсы занимает внутренний семенной пузырек, достигающий 0,09 мм ширины. Циррус очень длинный.

Женские половые железы занимают широкое пространство, равное  $\frac{3}{5}$  ширины среднего поля. Развитый яичник шириной 2,4 мм лежит симметрично по средней линии. Поперечно вытянутый компактный желточник шириной 0,42 мм. Вагина образует крупный продолговатый семяприемник с широким проксимальным концом шириной 0,1 мм.

Матка закладывается очень рано. К моменту созревания яичника она принимает вид узкой поперечной трубки шириной 0,02 мм, куда поступают яйцеклетки. В дальнейшем матка неравномерно расширяется, образуя небольшие полукруглые выпуклости. Зрелая матка заполняет весь членик.

Зрелые яйца 0,08-0,096 мм в диаметре. Наружная оболочка яйца очень толстая. Внутри яйца содержится хорошо развитый грушевидный аппарат, в котором содержится онкосфера с эмбриональными крючьями. Яйца, содержащиеся в зрелых члениках, бесцветные, овальной формы. Яйца, извлеченные из фекалий флотационными методами, подковообразной формы, золотисто-серого цвета.

## *Anoplocephala magna* Abildgaard, 1789

*Хозяева:* лошадь домашняя, осел, кулан, гибридные формы лошади.

*Локализация:* тонкий кишечник.

*Распространение:* регистрируется практически во всех коневодческих районах, на значительно реже, чем *A. perfoliata*. Сибирь, Воронежская область, Ростовская область, Поволжье, Бурятия, Башкирия, Дальний Восток, Сахалин, Казахстан, Узбекистан, Туркмения, Грузия, Латвия, Литва, Грузия, Эстония, Украина.

*Морфологическое описание.* Длина тела до 52 см, ширина – 2,5 см. Сколекс крупный, шириной 2,8-3 мм, с мощными сферическими присосками. Шейка отсутствует. Членики с хорошо выраженным парусом, прикрывающим около  $\frac{1}{3}$  лежащего сзади сегмента. Длина паруса развитых проглоттид около 0,5-1 мм. Гермафродитные членики длиной 0,25 мм, шириной 7 мм.

Половой аппарат непарный. Половые отверстия открываются односторонне, расположены в задней половине бокового края члеников. Многочисленные семенники располагаются в три-шесть слоев во всю ширину среднего поля.

Бурса цирруса очень крупная и мускулистая. В развитых члениках  $\frac{1}{5}$  длины занимает сигарообразный семенной пузырек. Длина бурсы – 1,4-2,4 мм. Циррус покрыт мелкими шипиками.

Женские половые железы созревают позднее мужских. Развитый яичник занимает всю ширину среднего поля. Желточник лежит позади яичника, у самой вентральной стенки. Вагина располагается вентрально и несколько позади от бурсы цирруса. Копулятивная часть вагины несколько короче бурсы цирруса, имеет толстую мускулистую стенку, одетую снаружи железистой оболочкой. Внутри от резкого сужения вагины начинается длинный семяприемник без железистой оболочки. Матка имеет вид поперечной трубки. С поступлением в нее яиц стенки матки образуют многочисленные полые карманы. Зрелая матка, содержащая яйца, занимает весь членик.

Зрелые яйца светло-серые, в диаметре 0,072-0,084 мм, с тонкой оболочкой. Грушевидный аппарат развит слабо, его длина меньше радиуса яйца.

## Род *Paranoplocephala* Luhe, 1910

У лошадей регистрируется один вид этого рода.



*Paranoplocephala mamillana* Mehlis, 1831

*Хозяева:* лошадь домашняя, осел, гибридные формы лошади.

*Локализация:* тонкий кишечник.

*Распространение:* регистрируется практически повсеместно. Алтай, Татария, Оренбургская область, Кировская область, Сибирь, Бурятия, Башкирия, Якутия, Дальний Восток, Сахалин, Казахстан, Таджикистан, Узбекистан, Латвия, Литва, Украина.

*Морфологическое описание.* Длина тела – 30 мм, ширина – 5 мм. Сколекс шириной 1,1 мм, снабжен четырьмя присосками диаметром 0,32-0,35 мм. Толщина стенки присоски около 0,07 мм. Шейка короткая, длиной 0,2 мм. Стробила состоит из нескольких десятков члеников, очень вытянутых в поперечном направлении. Экскреторная система состоит из двух пар продольных сосудов, проходящих на расстоянии 0,5 мм от края стробилы. Вентральные сосуды в задней части каждого членика соединяются поперечным каналом.

Половой аппарат одинарный, половые отверстия открываются с одной стороны. Многочисленные семенники (около 100) занимают все среднее поле членика, в развитом состоянии их диаметр составляет 0,07 мм. Бурса цирруса очень развита, она имеет вид сигарообразного тела длиной 1-1,3 мм, толщиной 0,2 мм. Вся полость бурсы занята очень крупным семенным пузырьком. До вхождения в полость бурсы семяпровод образует крупный наружный семенной пузырек.

Циррус толщиной 0,04 мм, вооружен шипиками. Вееровидный яичник шириной 1,2 мм, состоит из многочисленных булавовидных долей. Желточник шириной 0,49 мм, располагается позади яичника, у заднего края членика параллельно от средней линии. Вагина образует объемистый овальный семяприемник диаметром 0,3 мм, расположенный у задней стенки сегмента. Дистальная (копулятивная) часть вагины располагается позади бурсы цирруса и открывается в половую клоаку, лежащую в задней половине бокового края членика, где в развитом состоянии глубина ее – 0,28 мм, а ширина – 0,25 мм. В зрелых члениках матка имеет вид лопастного мешка и занимает всю ширину, не выходя за линию экскреторных сосудов.

Яйцо в диаметре 0,064-0,08 мм, с тонкой оболочкой. Грушевидный аппарат хорошо развит, его длина значительно превышает радиус яйца. Яйца в фекалиях золотисто-коричневые, в зрелых члениках – светло-серые.

## СПИСОК ИСПОЛЬЗОВАННОЙ ЛИТЕРАТУРЫ

1. Абарыкова, О. Л. Эпизоотологические особенности гельминтозов лошадей в г. Иваново / О. Л. Абарыкова // Теория и практика борьбы с паразитарными болезнями : сборник научных статей по материалам международной научной конференции, 15–17 мая 2019 г. Москва / отв. ред. Е. Н. Индохова. – М. : ВНИИП – филиал ФГБНУ ФНЦ ВИЭВ РАН : Наука, 2019. – С. 36–39.
2. Абрамов, С. С. Методические указания по определению естественной резистентности и путях ее повышения у молодняка сельскохозяйственных животных / С. С. Абрамов, А. Ф. Могиленко, А. И. Ятусевич. – Витебск, 1989. – 40 с.
3. Абуладзе, К. И. Новая нематода лошади *Caballonema longicapsulatum* (Trichonematinae) nov. gen. nov. sp. / К. И. Абуладзе. – М. : ВАСХНИЛ, 1937. – С. 1–4.
4. Аверектины в комплексе мероприятий по коррекции паразитарных систем животных / А. И. Ятусевич [и др.] // Паразитарные системы и паразитоценозы животных : материалы V научно-практической конференции Международной ассоциации паразитоценологов, Витебск, 24–27 мая 2016 г. / Витебская государственная академия ветеринарной медицины. – Витебск, 2016. – С. 218–224.
5. Адаптационные процессы и паразитозы животных : монография / А. И. Ятусевич [и др.]. – 2-е изд., перераб. – Витебск : ВГАВМ, 2020. – 572 с.
6. Айтуганов, Б. Е. Возрастная динамика инвазированности лошадей *Setaria equine* в условиях Приуралья / Б. Е. Айтуганов // Теория и практика борьбы с паразитарными болезнями / Всероссийский научно-исследовательский институт фундаментальной и прикладной паразитологии животных и растений им. К.И. Скрябина. – М., 2011. – Вып. 12. – С. 12–13.
7. Айтуганов, Б. Е. Циркуляция сетариозной инвазии лошадей в условиях Приуралья / Б. Е. Айтуганов // Теория и практика борьбы с паразитарными болезнями / Всероссийский научно-исследовательский институт фундаментальной и прикладной паразитологии животных и растений им. К.И. Скрябина. – М., 2011. – Вып. 12. – С. 10–12.
8. Алезан – новый высокоэффективный антгельминтик при нематодозах лошадей / А. Н. Герке [и др.] // Ветеринария. – 2006. – № 9. – С. 11–12.
9. Анализ и обзор состояния мер борьбы с паразитическими членистоногими Республики Беларусь / С. И. Стасюкевич [и др.] // Российский паразитологический журнал. – 2018. – Т. 12, № 3. – С. 92–96.
10. Андреева, М. В. Сравнительная эффективность препаратов при аноплосоцефалидозах лошадей / М. В. Андреева, М. Ш. Акбаев // Ветеринария. – 1993. – № 2. – С. 34–35.
11. Антигельмінтна ефективність універму та його вплив на показники природної резистентності коней при змішаних кишкових нематодозах / С. С. Шмаюн [и др.] // Збірник наукових праць Луганського національного аграрного університету. – Луганськ, 2003. – С. 574–577.
12. Антигельмінтна ефективність універму та його вплив на показники природної резистентності коней при змішаних кишкових нематодозах / С. С. Шмаюн [и др.] // Тези доповідей 2 конференції Міжнародної асоціації паразитоценологів, присвяченої 25-річчю парадигмальної науки паразитоценології. – Луганськ, 2003. – С. 146–147.
13. Антигельминтная эффективность препаратов аверектинового ряда при микстинвазиях лошадей / А. И. Ятусевич [и др.] // Актуальные проблемы ветери-

- нарной фармакологии, токсикологии и фармации : материалы III Съезда фармакологов и токсикологов России. – СПб., 2011. – С. 529–532.
14. Арахнозентомозные болезни животных : монография / А. И. Ятусевич [и др.]. – Витебск : ВГАВМ, 2019. – С. 140–172.
  15. Архипов, И. А. Выбор антигельминтиков для лечения животных / И. А. Архипов, М. Б. Мусаев // Ветеринария. – 2004. – № 2. – С. 28–33.
  16. Архипов, И. А. Побочные действия антигельминтиков и эндектоцидов и пути их предотвращения / И. А. Архипов // Ветеринария. – 1999. – № 12. – С. 24–25.
  17. Архипов, И. А. Пути повышения эффективности и безопасности применения антигельминтиков / И. А. Архипов // Состояние, проблемы и перспективы развития ветеринарной науки России : материалы научной сессии Россельхозакадемии. – М. : Россельхозакадемия, 1999. – Т. 2. – С. 53–56.
  18. Ассоциативное течение оксидуроза лошадей и эффективность антигельминтных препаратов / М. П. Синяков [и др.] // Исследование молодых ученых : Инновации в ветеринарной медицине, биологии, зоотехнии : материалы XI Международной конференции молодых ученых (г. Витебск, 24–25 мая 2012 г.). – Витебск : ВГАВМ, 2012. – С. 109–110.
  19. Ассоциативные болезни лошадей Республики Беларусь / А. И. Ятусевич [и др.] // Проблемы и перспективы паразитологии : материалы V межвузовской конференции паразитологов Украины, 29–30 сентября, 1997 г. – Харьков ; Луганск, 1997. – С. 185.
  20. Ассоциативные кишечные паразитозы лошадей Беларуси / М. П. Синяков [и др.] // Ветеринария Кубани : научно-производственный журнал. – 2019. – № 2. – С. 18–20.
  21. Ассоциативные паразитозы лошадей / А. И. Ятусевич [и др.] // Материалы III научно-практической конференции Международной ассоциации паразитологов, (Витебск, 14–17 октября 2008 г.) / Витебская государственная академия ветеринарной медицины. – Витебск, 2008. – С. 206–208.
  22. Аюпов, Х. В. Гельминтозы сельскохозяйственных животных в Башкирской АССР и опыт оздоровления жвачных одного района от основных гельминтозов : автореф. дис. ... канд. вет. наук / Х. В. Аюпов. – М., 1954. – 14 с.
  23. Башкирова, А. А. Об актуальности фармакокоррекции физиолого-биохимических функций у лошадей, содержащихся в условиях города / А. А. Башкирова // Материалы Международной конференции по патофизиологии животных, посвященной 90-летию кафедры патологической физиологии ФГОУ ВПО «СПбГАВМ». – СПб., 2011. – С. 9–10.
  24. Безбородкин, Н. С. Методика определения экономической эффективности ветеринарных мероприятий : методические указания / Витебская государственная академия ветеринарной медицины ; сост. Н. С. Безбородкин. – Витебск : ВГАВМ, 2000. – 13 с.
  25. Беспалова, Н. С. Статус Т-клеточного звена иммунитета при гельминтозах лошадей / Н. С. Беспалова // Теория и практика борьбы с паразитарными болезнями. – М., 2011. – Вып. 12. – С. 71–73.
  26. Бирка, В. І. До проблеми нематодозів коней і боротьби з ними / В. І. Бирка, П. В. Люлін // Проблеми і перспективи паразитології : матеріали V міжсездовської конференції паразитологів України. – Харків ; Луганськ, 1997. – С. 20–21.
  27. Блохина, Т. Арабская лошадь в Беларуси / Т. Блохина, М. Ярмолич, А. Мороз // Наше сельское хозяйство. Ветеринария и животноводство. – 2019. – № 22. – С. 83–87.

28. Бюев, С. Н. Гельминты копытных животных Казахстана : в 2 т. / С. Н. Бюев, И. Б. Соколова, В. Я. Панин. – Алма-Ата : Изд-во АН КазССР, 1962. – Т. 1. – 374 с.
29. Бюев, С. Н. Гельминты копытных животных Казахстана : в 2 т. / С. Н. Бюев, И. Б. Соколова, В. Я. Панин. – Алма-Ата : Изд-во АН КазССР, 1963. – Т. 2. – 536 с.
30. Болезни лошадей. Современные методы лечения : пер. с англ. – М. : Аквариум-Принт, 2007. – 1008 с.
31. Бубнов, В. Д. Дезинвазия животноводческих помещений при некоторых нематодозах : автореф. дис. ... канд. вет. наук / В. Д. Бубнов. – М., 1963. – 19 с.
32. Бундина, Л. А. Гельминтологическая ситуация в коневодческих хозяйствах России / Л. А. Бундина // Ветеринария. – 1994. – № 12. – С. 29–31.
33. Бундина, Л. А. Первое обнаружение *Eimeria Leuckarti* у лошади на территории Российской Федерации / Л. А. Бундина, А. В. Хрусталев // Российский паразитологический журнал. – 2016. – Т. 35, вып. 1. – С. 7–12.
34. Бундина, Л. А. Сетархоз лошадей и крупного рогатого скота / Л. А. Бундина // Ветеринария. – 1998. – № 11. – С. 27–28.
35. Бундина, Л. А. Схема профилактических дегельминтизаций при нематодозах лошадей / Л. А. Бундина // Ветеринария. – 2001. – № 4. – С. 27–28.
36. Бундина, Л. А. Эффективность альбена при нематодозах лошадей / Л. А. Бундина, С. В. Енгашев // Ветеринария. – 2002. – № 9. – С. 14–15.
37. Бурджанадзе, П. Л. Главные гельминты сельскохозяйственных животных : автореф. дис. ... канд. вет. наук / П. Л. Бурджанадзе. – Тбилиси, 1939. – 18 с.
38. Бурова, Н. Г. Гельминтофауна домашних животных Таджикистана / Н. Г. Бурова, Г. Г. Смирнов // Труды / АН ТаджССР. – 1954. – Т. 21. – С. 21–47.
39. Буторин, Ф. С. Гельминтофауна сельскохозяйственных животных Ярославской области / Ф. С. Буторин // Труды / Ярославский сельскохозяйственный институт. – 1957. – Т. 4. – С. 252–262.
40. Бырка, В. И. Ассоциации нематод, паразитирующие в кишечнике лошадей, и борьба с ними / В. И. Бырка // Научные и прикладные проблемы паразитологии : IV межгосударственная конференция по научным и прикладным проблемам паразитологии. – Киев-Харьков – Луганск, 1993. – С. 15–16.
41. Бякова, О. В. Антиоксидант в составе противопаразитарной пасты для лошадей / О. В. Бякова, Л. В. Пилип // Теория и практика борьбы с паразитарными болезнями : сборник научных статей по материалам Международной научной конференции, 15–17 мая 2019 г. Москва / отв. ред. Е. Н. Индюхова. – М. : ВНИИП – филиал ФГБНУ ФНЦ ВИЭВ РАН : Наука, 2019. – С. 161–166.
42. Василевич, Ф. И. Высокоэффективные инсектициды применяемые для животных при энтомозах / Ф. И. Василевич, С. И. Стасюкевич // Актуальные вопросы ветеринарной фармакологии, токсикологии и фармации : материалы IV съезда ветеринарных фармакологов и токсикологов России / Московская государственная академия ветеринарной медицины и биотехнологии им. К.И. Скрябина. – Москва, 2013. – С. 127–135.
43. Василевич, Ф. И. Гастерофилез лошадей и его химиофилактика / Ф. И. Василевич, С. И. Стасюкевич // Ветеринарный врач. – 2012. – № 3. – С. 57–60.
44. Василевич, Ф. И. Изыскание препаратов для лечения животных при оводовых болезнях [Эффективность применения ривертина, универма, 2%-ной аверсектиновой пасты, пасты эквалан, ивомека, цидектина и фармацина (аверсекта-2) при гастрофилезе лошадей; при гиподерматозе крупного рогатого скота – фармацина] / Ф. И. Василевич, С. И. Стасюкевич // Российский паразитологический журнал. – 2013. – № 1. – С. 76–80.
45. Василевич, Ф. И. Кровососущие мошки (Diptera: Simuliidae) юга Беларуси и Центральной нечерноземной зоны России / Ф. И. Василевич. – М. : ЗооВет-Книга, 2018. – 250 с.

46. Василевич, Ф. И. Некоторые особенности эпизоотологии гастерофилеза лошадей / Ф. И. Василевич, С. И. Стасюкевич // Ветеринария и кормление. – 2013. – № 3. – С. 22–23.
47. Василевич, Ф. И. Оводовые болезни животных и современные меры борьбы с ними : монография / Ф. И. Василевич, С. И. Стасюкевич, А. И. Ятусевич. – М., 2013. – 312 с.
48. Василевич, Ф. И. Паразитические членистоногие и меры борьбы с ними / Ф. И. Василевич, Б. К. Лайпанов, С. И. Стасюкевич // Сборник научных трудов Международной учебно-методической и научно-практической конференции, посвященной 140-летию со дня рождения академика К.И. Скрябина, Москва, 15–16 ноября 2018 г. / Московская государственная академия ветеринарной медицины и биотехнологии – МВА имени К.И. Скрябина. – Москва, 2018. – С. 82–86.
49. Василевич, Ф. И. Паразитозы лошадей в Полесском заповеднике / Ф. И. Василевич, С. И. Стасюкевич // Ветеринарный врач. – 2012. – № 1. – С. 59–62.
50. Василевич, Ф. И. Применение цифлутрина при оводовых болезнях / Ф. И. Василевич, С. И. Стасюкевич // Ветеринария и кормление. – 2013. – № 6. – С. 20–21.
51. Василевич, Ф. И. Ранняя химиотерапия лошадей / Ф. И. Василевич, С. И. Стасюкевич // Актуальные вопросы ветеринарной фармакологии, токсикологии и фармации : материалы IV съезда ветеринарных фармакологов и токсикологов России / Московская государственная академия ветеринарной медицины и биотехнологии им. К.И. Скрябина. – Москва, 2013. – С. 137–142.
52. Василевич, Ф. И. Ривертин 1% высокоэффективный препарат при гастерофилезе лошадей / Ф. И. Василевич, С. И. Стасюкевич // Актуальные вопросы ветеринарной фармакологии, токсикологии и фармации : материалы IV съезда ветеринарных фармакологов и токсикологов России / Московская государственная академия ветеринарной медицины и биотехнологии им. К.И. Скрябина. – Москва, 2013. – С. 142–146.
53. Василевич, Ф. И. Современные аспекты защиты животных от членистоногих в Республике Беларусь / Ф. И. Василевич, С. И. Стасюкевич // Российский ветеринарный журнал. Сельскохозяйственные животные. – 2013. – №4. – С. 34–36.
54. Василевич, Ф. И. Современные меры борьбы с паразитическими членистоногими в Республике Беларусь / Ф. И. Василевич, С. И. Стасюкевич // Сборник статей Международной научно-практической конференции посвященной 100-летию со дня рождения заслуженного деятеля науки РСФСР, доктора ветеринарных наук, профессора Абуладзе Константина Ивановича и доктора ветеринарных наук, профессора Колоботского Георгия Васильевича. – Москва, 2012. – С. 138–147.
55. Василевич, Ф. И. Фармакотерапия и профилактика оводовых заболеваний крупного рогатого скота и лошадей / Ф. И. Василевич, С. И. Стасюкевич // Российский ветеринарный журнал. Сельскохозяйственные животные. – 2013. – № 2. – С. 30–32.
56. Василевич, Ф. И. Фармакотерапия при гастерофилезе лошадей / Ф. И. Василевич, С. И. Стасюкевич // Российский ветеринарный журнал. Сельскохозяйственные животные. – 2013. – № 3. – С. 50–52.
57. Вайвариня, Г. Ф. Гельминтофауна и гельминтозы основных видов сельскохозяйственных животных в Латвийской ССР : автореф. дис. ... канд. вет. наук / Г. Ф. Вайвариня. – М., 1950. – 18 с.
58. Вардосанидзе, Д. Г. Белки и основные показатели белкового обмена в крови у бычков, коров, лошадей, овец и свиней в норме и при некоторых заболева-

- ниях : автореф. дис. ... д-ра биол. наук / Д. Г. Вардосанидзе. – Казань, 1963. – 32 с.
59. Василевич, Ф. И. Оводовые болезни животных и современные меры борьбы с ними : монография / Ф. И. Василевич, С. И. Стасюкевич, А. И. Ятусевич. – М., 2013. – 312 с.
60. Величкин, П. А. Гельминтозы / П. А. Величкин // Инфекционные и инвазионные болезни лошадей. – М. : Колос, 1976. – С. 326–378.
61. Величкин, П. А. Гельминтозы лошадей / П. А. Величкин. – М. : Россельхозиздат, 1967. – 84 с.
62. Ветеринарная паразитология : пер. с англ. / Г. М. Уркхарт [и др.]. – М. : Аквариум ЛТД, 2000. – С. 45–165.
63. Ветеринарная санитария : учебное пособие для студентов вузов, обучающихся по специальности «Ветеринария» / А. А. Сидорчук [и др.]. – Санкт-Петербург ; Москва ; Краснодар : Лань, 2011. – 365 с.
64. Винярская, А. В. Исследование мутагенного действия *Parascaris equorum* в тесте Эймса / А. В. Винярская // Теория и практика борьбы с паразитарными болезнями / Всероссийский научно-исследовательский институт фундаментальной и прикладной паразитологии животных и растений им. К.И. Скрябина. – М., 2011. – Вып. 12 : Материалы докладов научной конференции, г. Москва, 17–19 мая. – С. 102–104.
65. Винярска, А. В. Порівняльний аналіз епізоотологічної ситуації щодо кишкових гельмінтозів примітивних порід коней / А. В. Винярска // Вісник Полтавської державної аграрної академії. – 2013. – № 1. – С. 124–127.
66. Влияние ивомека и фантрацина на показатели иммунного ответа у животных / Г. С. Сивков [и др.] // Ветеринария. – 1998. – № 5. – С. 29–31.
67. Волкова, З. М. К изучению гельминтофауны лошадей Киргизской ССР / З. М. Волкова // Труды / ГЕЛАН. – 1950. – Т. 5. – С. 68–71.
68. Выращивание и болезни тропических животных. Часть 2 : практическое пособие / А. И. Ятусевич [и др.] ; под общ. ред. А. И. Ятусевича. – Витебск : ВГАВМ, 2016. – 766 с.
69. Габрус, В. А. Эколого-экономические основы терапии и профилактики инвазионных болезней лошадей / В. А. Габрус, В. В. Полков // Ветеринария Сибири. – 2000. – № 4. – С. 53–54.
70. Гаврилова, Н. А. Эпизоотологическая ситуация по гельминтозам лошадей в хозяйствах Ленинградской области / Н. А. Гаврилова, Л. М. Белова, Е. В. Ермакова // Актуальные вопросы ветеринарной биологии. – 2019. – № 1 (41). – С. 17–21.
71. Гаврильева, Л. Лечение дисбактериоза жеребят при паразитарных болезнях в условиях Якутии / Л. Гаврильева, Л. Кололова // Ветеринария сельскохозяйственных животных. – 2019. – № 12. – С. 18–23.
72. Гаилов, А. Д. К изучению фауны паразитических червей лошадей Азербайджана / А. Д. Гаилов // Работы по гельминтологии. – М. : ВАСХНИЛ, 1937. – С. 178–179.
73. Гельминтозы лошадей и меры борьбы с ними : рекомендации / А. И. Ятусевич [и др.]. – Витебск, 1992. – 6 с.
74. Гельминты желудочно-кишечного тракта лошадей в Республике Беларусь / А. И. Ятусевич [и др.] // Ветеринарная медицина Беларуси. – 2003. – № 4/5. – С. 30–33.
75. Гельминты лошадей Кабардино-Балкарской Республики / А. С. Канокова [и др.] // Российский паразитологический журнал. – 2008. – № 2. – С. 11–14.

76. Герасимова, Г. Н. Гельминтозы лошадей Омского ипподрома и сравнительная оценка антгельминтиков / Г. Н. Герасимова, С. Н. Разводова, М. Н. Овчинникова // Диагностика, патогенез и лечение инфекционных и инвазионных заболеваний сельскохозяйственных животных : сборник научных статей / Омский сельскохозяйственный институт. – Омск, 1984. – С. 8–13.
77. Главатских, В. А. Эффективность фенотиазина при стронгилятозах лошадей в условиях предгорной зоны Туркмении : автореф. дис. ... канд. вет. наук / В. А. Главатских. – Ульяновск, 1966. – 20 с.
78. Головкина, Л. П. Сравнительная эффективность некоторых антгельминтиков против основных нематодозов лошадей / Л. П. Головкина, В. А. Дриняев, Г. М. Двойнос // Вестник ветеринарии. – 2001. – № 3 (20). – С. 19–23.
79. Горячковский, А. М. Справочное пособие по клинической биохимии / А. М. Горячковский. – Одесса : ОКФА, 1994. – С. 188–192.
80. Готовцева, М. З. Круглогодичность заражения якутских лошадей гельминтами / М. З. Готовцева // Профилактика и лечение болезней животных : научно-технический бюллетень / ВАСХНИЛ. Сибирское отделение, Якутский НИИСХ. – Новосибирск, 1989. – Вып. 1. – С. 24–25.
81. Гришин, Д. В. Сезонная и возрастная динамика инвазированности лошадей *Setaria equina* (Abildg., 1789) в условиях центральной зоны России / Д. В. Гришин // Труды Всероссийского института гельминтологии им. К.И. Скрябина. – М., 2006. – Т. 43. – С. 83–87.
82. Гугосьян, Ю. А. Гельминтофауна лошадей на территории Днепропетровской области / Ю. А. Гугосьян // Паразитарные системы и паразитоценозы животных : материалы V научно-практической конференции Международной ассоциации паразитологов, Витебск, 24–27 мая 2016 г. / Витебская государственная академия ветеринарной медицины. – Витебск, 2016. – С. 38–40.
83. Дадаев, С. А. Эколого-географические особенности гельминтов домашних копытных животных юга Узбекистана : автореф. дис. ... канд. биол. наук / С. А. Дадаев. – М., 1978. – 21 с.
84. Дашинимаев, Б. Ц. Видовой состав паразитов пищеварительного тракта лошадей в Забайкальском крае / Б. Ц. Башинимаев, Л. И. Боярова // Ветеринария. – 2017. – Вып. 11. – С. 39–43.
85. Двойнос, Г. М. Изучение паразитарного статуса лошадей – продуцентов антиоксических сывороток / Г. М. Двойнос, В. А. Кутимов // Проблемы паразитологии : материалы VIII научной конференции паразитологов УССР, [Донецк, 1975 г.] / Академия наук Украинской ССР, Институт зоологии, Украинское республиканское научное общество паразитологов ; ред. А. П. Маркевич. – Киев : Наукова думка, 1975. – Ч. 1. – С. 141–144.
86. Двойнос, Г. М. К гельминтологической характеристике аборигенных лошадей Даурии в связи с реинтродукцией лошади Пржевальского / Г. М. Двойнос, Я. Гавор // XI конференция Украинского общества паразитологов (Киев, сентябрь 1993 г.) : тезисы докладов / Институт зоологии, Украинский государственный аграрный университет, Украинское республиканское научное общество паразитологов. – Киев, 1993. – С. 36–37.
87. Двойнос, Г. М. Стронгилиды домашних и диких лошадей / Г. М. Двойнос, В. А. Харченко. – Киев : Наукова думка, 1994. – 233 с.
88. Двойнос, Г. М. Гельминтофауна лошади Пржевальского заповедника Аскания-Нова / Г. М. Двойнос // Паразиты и паразитозы животных и человека / Академия наук Украинской ССР, Институт зоологии, Украинское республиканское научное общество паразитологов. – Киев : Наукова думка, 1975. – С. 122–126.

89. Двойнос, Г. М. Материалы к изучению гельминтофауны лошадей Украины / Г. М. Двойнос // Проблемы паразитологии : труды VI научной конференции паразитологов УССР / Академия наук Украинской ССР, Институт зоологии, Украинское республиканское научное общество паразитологов. – Киев : Наукова думка, 1969. – Ч. 1. – С. 87–89.
90. Двойное, Г. М. Стронгилиды домашних и диких лошадей : автореф. дис. ... д-ра биол. наук / Г. М. Двойнос. – М., 1993. – 54 с.
91. Дежкина, И. В. Оксиуроз лошадей и опыт борьбы с ним на косоржанском ветеринарном участке / И. В. Дежкина, Р. А. Ершов // Материалы Международной студенческой научной конференции (19–23 декабря 2005 г.) / Белгородская государственная сельскохозяйственная академия. – Белгород, 2006. – С. 38.
92. Дементьев, И. С. Гельминтофауна лошади юга и юго-востока Казахстана / И. С. Дементьев, М. Утепов // Паразиты сельскохозяйственных животных Казахстана. – Алма-Ата : Изд-во АН КазССР, 1964. – Т. 3 : Гельминты. – С. 151–155.
93. Дементьев, И. С. Зараженность лошадей гельминтами на юго-востоке Казахстана / И. С. Дементьев // Материалы к научной конференции Всесоюзного общества гельминтологов. – М., 1964. – Ч. 1. – С. 95–98.
94. Демидов, Н. В. Гельминты животных / Н. В. Демидов. – М. : Агропромиздат, 1987. – С. 74–76, 156–173.
95. Демшин, Н. И. К фауне гельминтов лошадей Горьковской области / Н. И. Демшин // Биологические и медицинские исследования на Дальнем Востоке. – Владивосток, 1971. – С. 11–16.
96. Диагностика, терапия и профилактика паразитарных болезней лошадей : учебно-методическое пособие для студентов по специальности «Ветеринарная медицина» и слушателей ФПК/ПК / А. И. Ятусевич [и др.]. – Витебск : ВГАВМ, 2011. – 60 с.
97. Динченко, О. И. К вопросу о проблемах профилактики и лечения паразитозов лошадей / О. И. Динченко // Теория и практика борьбы с паразитарными болезнями : материалы докладов Международной научной конференции «Всероссийский научно-исследовательский институт фундаментальной и прикладной паразитологии животных и растений им. К.И. Скрябина». – М., 2017. – Вып. 18. – С. 138–142.
98. Длубаковский, В. И. Паразитофауна лошадей в Гродненской области / В. И. Длубаковский // Исследования молодых ученых в решении проблем животноводства : материалы II Международной научно-практической конференции молодых ученых и преподавателей сельскохозяйственных учебных заведений и научно-исследовательских учреждений (г. Витебск, 22 мая 2002 года) / Витебская государственная академия ветеринарной медицины. – Витебск : ВГАВМ, 2002. – С. 81–82.
99. Длубаковский, В. И. Ассоциативные нематодозы лошадей в Белоруссии / В. И. Длубаковский // Ветеринарная наука – производству : научные труды / Институт экспериментальной ветеринарии им. С.Н. Вышеселского НАН Беларуси. – Минск : Хата, 2002. – Т. 36. – С. 169–178.
100. Длубаковский, В. И. Ассоциации нематод спортивных лошадей / В. И. Длубаковский // Исследования молодых ученых в решении проблем животноводства : материалы III Международной научно-практической конференции, г. Витебск, 30 мая 2003 года / Витебская государственная академия ветеринарной медицины. – Витебск : ВГАВМ, 2003. – С. 83–84.
101. Длубаковский, В. И. Гельминтофауна спортивных лошадей в Республике Беларусь / В. И. Длубаковский // Актуальні проблеми ветеринарної медицини в умовах сучасного ведення тваринництва. – Феодосія, 2003. – № 82. – С. 205–207.



102. Длубаковский, В. И. Дегельминтизация – важное звено в профилактике параскариоза лошадей / В. И. Длубаковский // Исследование молодых ученых в решении проблем животноводства : материалы IV Международной научно-практической конференции (г. Витебск, 19–20 мая 2005 года). – Витебск, 2005. – С. 57–58.
103. Длубаковский, В. И. Нематодозы лошадей в Беларуси (параскаридоз, оксиуроз, стронгилоидоз) : автореф. дис. ... канд. вет. наук / В. И. Длубаковский ; Институт экспериментальной ветеринарии им. С.Н. Вышелесского Национальной академии наук Беларуси. – Минск, 2003. – 21 с.
104. Длубаковский, В. И. Новый антгельминтик для терапии нематодозов лошадей / В. И. Длубаковский // Сельское хозяйство – проблемы и перспективы : сборник научных трудов / Гродненский государственный аграрный университет. – Гродно, 2004. – Т. 3, ч. 3. – С. 110–112.
105. Длубаковский, В. И. Паразитарные болезни лошадей / В. И. Длубаковский // Проблемы интеграции науки, техники и производства в современном обществе : доклады и сообщения на Республиканской научно-практической конференции, 16–19 мая 2001 г. – Минск, 2001. – С. 108–110.
106. Длубаковский, В. И. Профилактика и терапия нематодозов лошадей в Республике Беларусь / В. И. Длубаковский // Весці Нацыянальнай акадэміі навук Беларусі. Сер. аграрных навук. – 2003. – № 1. – С. 66–69.
107. Длубаковский, В. И. Особенности патогенеза при нематодозах лошадей / В. И. Длубаковский, С. В. Полоз // Ветеринарная наука – производству : научные труды / Институт экспериментальной ветеринарии им. С.Н. Вышелесского НАН Беларуси. – Минск : Хата, 2002. – Т. 36. – С. 179–184.
108. Длубаковский, В. И. Эффективность албендатима и иммунопаразитана при нематодозах лошадей / В. И. Длубаковский, М. В. Якубовский // Ветеринарная медицина Беларуси. – 2002. – № 4. – С. 23–25.
109. Душанбаева, Г. Р. Сравнительная антигельминтная активность препаратов альбен и ивермек при параскаридозе лошадей / Г. Р. Душанбаева, Р. Г. Фазлаев // Актуальные проблемы ветеринарной фармакологии, токсикологии и фармации : материалы III Съезда фармакологов и токсикологов России. – СПб., 2011. – С. 159.
110. Емельянова, Н. Б. Острая кожная токсичность противопаразитарной пасты с ивермектином и оценка ее раздражающего действия на кожу крыс / Н. Б. Емельянова // Теория и практика борьбы с паразитарными болезнями : материалы докладов Международной научной конференции «Всероссийский научно-исследовательский институт фундаментальной и прикладной паразитологии животных и растений им. К.И. Скрябина». – М., 2015. – Вып. 16. – С. 134–135.
111. Емельянова, Н. Б. Острая пероральная токсичность противопаразитарной пасты с ивермектином / Н. Б. Емельянова // Теория и практика борьбы с паразитарными болезнями : материалы докладов международной научной конференции «Всероссийский научно-исследовательский институт фундаментальной и прикладной паразитологии животных и растений им. К.И. Скрябина». – М., 2015. – Вып. 16. – С. 132–133.
112. Енгашев, Н. С. Альбен – эффективное средство при гельминтозах лошадей / Н. С. Енгашев // Коневодство и конный спорт. – 2002. – № 5. – С. 18–19.
113. Енгашев, С. В. Эффективность репеллентов на основе цифлутрина против слепней и зоофильных мух / С. В. Енгашев, Э. Х. Даугалиева, М. Д. Новак // Ветеринария. – 2012. – № 4. – С. 34–36.

114. Ермакова, Е. В. Гельминтозы лошадей в Ленинградской / Е. В. Ермакова // Современные проблемы общей и частной паразитологии : материалы II симпозиума. – СПб. : ФГБОУ ВО СПбГАВМ, 2017. – С. 100–104.
115. Ермакова, Е. В. Диагностика гельминтозов лошадей в конноспортивном клубе Ломоносовского района Ленинградской области / Е. В. Ермакова // Актуальные проблемы биологии и медицинской паразитологии : сборник статей XLV межвузовской научно-практической конференции, посвященный 134-летию со дня рождения Академика Е.Н. Павловского. – СПб. : Военно-медицинская академия им. С.М. Кирова, 2018. – С. 25–28.
116. Ермакова, Е. В. Значение копроовоскопических исследований после плановой дегельминтизации лошадей / Е. В. Ермакова // Актуальные проблемы биологии и медицинской паразитологии : сборник статей XLV межвузовской научно-практической конференции, посвященный 134-летию со дня рождения Академика Е.Н. Павловского. – СПб. : Военно-медицинская академия им. С.М. Кирова, 2019. – С. 38–41.
117. Ермакова, Е. В. Изучение эффективности препарата «Иверсан» при нематодозах лошадей / Е. В. Ермакова // Ветеринарная патология. – 2019. – № 4 (70). – С. 15–19.
118. Ермакова, Е. В. Особенности диагностики стронгилятозов лошадей / Е. В. Ермакова // Студенческий научный форум 2018 : материалы X Международной студенческой научной конференции. – М. : Российская Академия естественных наук, 2018. – Т. 7. – С. 44–46.
119. Ермакова, Е. В. Сравнительная эффективность антигельминтиков, содержащих ивермектин, против кишечных нематод / Е. В. Ермакова, Н. А. Гаврилова // Эффективные и безопасные лекарственные средства в ветеринарии : материалы V Международного конгресса ветеринарных фармакологов и токсикологов. – СПб. : ФГБОУ ВО СПбГАВМ, 2019. – С. 62–65.
120. Ермакова, Е. В. Сравнительный анализ гельминтофауны лошадей в конноспортивных клубах Ленинградской и Псковской областей / Е. В. Ермакова, Н. А. Гаврилова // Современные проблемы общей и частной паразитологии : материалы III Международного симпозиума. – СПб. : ФГБОУ ВО СПбГАВМ, 2019. – С. 116–120.
121. Ершов, В. С. Дифференциальный диагноз нематод рода *Trichonema*, паразитирующих у лошади / В. С. Ершов // Труды / Кировский зоотехническо-ветеринарный институт. – Киров, 1943а. – Т. 5, вып. 1. – С. 61–86.
122. Ершов, В. С. К перестройке систематики семейства Strongylidae Baird, 1853 / Е. С. Ершов // Труды / Кировский зоотехническо-ветеринарный институт. – 1943б. – Т. 5, вып. 1 (17). – С. 87–96.
123. Ефимов, А. В. Гельминтофауна сельскохозяйственных и некоторых диких животных Татарской республики / А. В. Ефимов // Труды Казанского научно-исследовательского института. – Казань, 1946. – Вып. 9. – С. 124–134.
124. Жанабаев, А. А. Эффективность кормолекарственных смесей при паразитоценозах лошадей в Павлодарской области (Казахстан) / А. А. Жанабаев // Эффективные и безопасные лекарственные средства в ветеринарии : материалы V Международного конгресса ветеринарных фармакологов и токсикологов. – СПб., 2019. – С. 69–71.
125. Жданова, М. Г. О качественном и количественном анализе гельминтофауны ослов в Узбекской ССР / М. Г. Жданова // Проблемы паразитологии : труды VI научной конференции паразитологов УССР / Академия наук Украинской ССР, Институт зоологии, Украинское республиканское научное общество паразитологов. – Киев : Наукова думка, 1969. – Ч. 2. – С. 18–20.

126. Жидков, А. Е. Распространение и лечение гельминтозов лошадей в хозяйстве / А. Е. Жидков, М. Н. Руменко, И. Ф. Завалыхин // Эпизоотология, диагностика и профилактика инфекционных и инвазионных болезней животных : межвузовский сборник научных трудов / Омский сельскохозяйственный институт. – Омск, 1988. – С. 20–25.
127. Згозинская, О. А. Нематодозы желудочно-кишечного тракта лошадей (распространение, патогенез, диагностика и лечение) : автореф. дис. ... канд. вет. наук / О. А. Згозинская. – Киев, 2014. – 21 с.
128. Згозинська, О. А. Патоморфологія печінки коней, інвазованих збудниками параскарозу та стронгілятозів / О. А. Згозинська // Проблеми зооінженерії та ветеринарної медицини : збірник наукових праць Харківської державної зооветеринарної академії. – Х., 2017. – Вип. 35, ч. 2, т. 2 : Ветеринарні науки. – С. 55–57.
129. Ивашкин, В. М. Определитель гельминтозов лошадей / В. М. Ивашкин, Г. М. Двойнос. – Киев : Наукова думка, 1984. – С. 62–154.
130. Исаков, С. И. Гельминтофауна лошадей табунного содержания центральной, северо- и юго-восточной зон Якутии / С. И. Исаков // Профилактика заразных и незаразных заболеваний животных в Сибири : материалы научной конференции, посвященной 50-летию Сибирского НИВИ (30 ноября – 2 декабря 1971 г., Омск) / Сибирский научно-исследовательский ветеринарный институт. – Омск, 1973. – С. 54–58.
131. Исаков, С. И. Некоторые вопросы эпизоотологии основных стронгилятозов табунных лошадей Якутии и терапия при этих гельминтозах : автореф. дис. ... канд. вет. наук / С. И. Исаков. – Улан-Удэ, 1973. – 24 с.
132. Исмаилов, Т. И. Экология и жизненные циклы гельминтов лошадей в Узбекистане : автореф. дис. ... канд. биол. наук / Т. И. Исмаилов. – М., 1980. – 21 с.
133. Испытание противопаразитарной пасты на основе ивермектина при основных паразитозах лошадей в условиях производства / М. Б. Мусаев [и др.] // Теория и практика борьбы с паразитарными болезнями : материалы докладов Международной научной конференции «Всероссийский научно-исследовательский институт фундаментальной и прикладной паразитологии животных и растений им. К.И. Скрябина». – М., 2017. – Вып. 18. – С. 285–288.
134. Исследование бензимидазольной резистентности стронгилид лошадей в Украине / Т. А. Кузьмина [и др.] // Збірник наукових праць Луганського національного аграрного університету. – Луганськ, 2003. – С. 328–331.
135. Кокколова, Л. М. Изучение экологических изменений по эпизоотологии паразитарных заболеваний лошадей табунного содержания Якутии / Л. М. Кокколова, Л. Ю. Гаврильева, С. С. Максимова // Сельское и лесное хозяйство. – 2014. – № 5/6. – С. 47–50.
136. Каденации, А. Н. Гельминтофауна млекопитающих Крыма и опыт оздоровления домашних животных от основных гельминтозов / А. Н. Каденации. – Омск : ГЕЛАН, 1957. – 137 с.
137. Кадыров, Н. Т. Оздоровление табунных лошадей от кишечных стронгилятозов / Н. Т. Кадыров, Н. Г. Ошмарин, П. Г. Опарин // Гельминтофауна сельскохозяйственных животных Приморского края. Паразитические черви млекопитающих и птиц Приморского края. – М. : Изд-во АН СССР, 1963. – С. 280–309.
138. Кадыров, Н. Т. Новое в борьбе с паразитами лошадей / Н. Т. Кадыров, С. А. Аубакиров // Возбудители и переносчики паразитов и меры борьбы с ними : материалы Всесоюзной конференции по паразитологии, Ташкент, 11–13 октября 1988 г. – Ташкент, 1988. – С. 88.

139. Кадыров, Н. Т. О гельминтофауне лошадей в Целиноградской области / Н. Т. Кадыров // VIII научная конференция Целиноградского сельскохозяйственного института : тезисы докладов. – Целиноград, 1967. – С. 84.
140. Кадыров, Н. Т. Основные нематодозы лошадей и меры борьбы с ними / Н. Т. Кадыров. – Целиноград, 1987. – 38 с.
141. Казлаускас, Ю. Ю. Гельминтофауна лошадей в Литовской ССР / Ю. Ю. Казлаускас // Acta parasitologica Lithuanica. – 1958. – № 1. – С. 85–88.
142. Казлаускас, Ю. Ю. Гельминтофауна лошадей в Литовской ССР / Ю. Ю. Казлаускас // Труды научно-исследовательского института животноводства и ветеринарии АН ЛитССР. – 1955. – № 2. – С. 263–265.
143. Калугина, Е. Г. Изучение эффективности «Эквалан Дуо» при гельминтозах лошадей / Е. Г. Калугина, О. А. Столбова // Теория и практика борьбы с паразитарными болезнями : сборник научных статей по материалам Международной научной конференции, 15–17 мая 2019 г. Москва / отв. ред. Е. Н. Индюхова. – М. : ВНИИП – филиал ФГБНУ ФНЦ ВИЭВ РАН : Наука, 2019. – С. 242–246.
144. Каниязов, А. Ж. Фауна трихонематид (Strongylida: Trichonematidae) у лошадей Каракалпакстана / А. Ж. Каниязов // Теория и практика борьбы с паразитарными болезнями : сборник научных статей по материалам Международной научной конференции, 15–17 мая 2019 г. Москва / отв. ред. Е. Н. Индюхова. – М. : ВНИИП – филиал ФГБНУ ФНЦ ВИЭВ РАН : Наука, 2019. – С. 247–251.
145. Капустин, В. Ф. Атлас гельминтов сельскохозяйственных животных / В. Ф. Капустин. – М., 1953. – 256 с.
146. Кашкинбаев, К. А. О яйцах гельминтов древних лошадей, захороненных в 4 – 3 веках до н.э. / К. А. Кашкинбаев, К. А. Абилдаев // Проблемы современной паразитологии : материалы Международной конференции и 3 съезд паразитологического общества при РАН. – СПб., 2003. – № 1. – С. 199–200.
147. Кашковская, Л. М. Кишечные стронгилятозы лошадей / Л. М. Кашковская, А. В. Красников // Ветеринарная медицина XXI века. Инновация, обмен опытом и перспективы развития : материалы Международной научно-практической конференции / Саратовский государственный аграрный университет им. Н.И. Вавилова. – Саратов : Наука, 2012. – С. 148–149.
148. Кибакин, В. В. К изучению гельминтофауны однокопытных Туркмении / В. В. Кибакин // Известия АН ТССР. Сер. биологических наук. – 1963. – № 6. – С. 85–86.
149. Кисленко, В. Н. Ветеринарная иммунология (теория и практика) : учебник для студентов высших учебных заведений, обучающихся по направлению подготовки «Ветеринарно-санитарная экспертиза» (степень «магистр») / В. Н. Кисленко. – М. : ИНФРА-М, 2016. – 214 с.
150. Кленова, И. Ф. Гельминтозы лошадей и меры борьбы с ними / И. Ф. Кленова, В. В. Горохов, Л. А. Бундина // Ветеринария. – 2001. – № 10. – С. 26–29.
151. Клименко, О. С. Ефективність іверміколу при параскарозно-стронгілятозній інвазії коней / О. С. Клименко // Наукові праці Південного філіалу Національного університету біоресурсів і природокористування України «Кримський агротехнологічний університет». – Сер. : Ветеринарні науки. – Вип. 139. – Сімферополь, 2011. – С. 60–61.
152. Климова, Э. Видовой состав гельминтов лошадей / Э. Климова, Л. Гайсина // Ветеринария сельскохозяйственных животных. – 2016. – № 5. – С. 22–23.
153. Клиническая лабораторная диагностика в ветеринарии / И. П. Кондрахин [и др.]. – М. : Агропромиздат, 1985. – 287 с.
154. Коваль, М. П. У лошади глисты / М. П. Коваль // Хозяин. – 1997. – № 9. – С. 28.

155. Козлов, С. А. Практикум по коневодству : учебник для студентов вузов, обучающихся по специальности «Зоотехния» / С. А. Козлов, В. А. Парфенов. – Санкт-Петербург ; Москва ; Краснодар : Лань, 2007. – 320 с.
156. Комиссионное испытание противопаразитарной пасты на основе ивермектина при основных гельминтозах лошадей / М. Б. Мусаев [и др.] // Теория и практика борьбы с паразитарными болезнями : материалы докладов международной научной конференции «Всероссийский научно-исследовательский институт фундаментальной и прикладной паразитологии животных и растений им. К.И. Скрябина». – М., 2017. – Вып. 18. – С. 289–292.
157. Комплексный противопаразитарный препарат для лошадей : пат. ВУ 23109 / М. П. Синяков, А. В. Соловьев. – Опубл. 25.06.2020.
158. Комиссионное испытание празифена при основных гельминтозах лошадей / М. Б. Мусаев [и др.] // Теория и практика борьбы с паразитарными болезнями. – М., 2011. – Вып. 12. – С. 343–345.
159. Копырин, А. В. Распространение глистных заболеваний сельскохозяйственных животных Кагановичского и Одесского районов Омской области / А. В. Копырин, Ю. Н. Бурикова // Тезисы докладов на III областной научно-технической конференции работников вузов. – Омск, 1940. – Вып. 3. – С. 28–31.
160. Котельников, Г. А. Гельминтологические исследования животных и окружающей среды / Г. А. Котельников. – М. : Колос, 1984. – 208 с.
161. Кресс, В. Лошади. Содержание, уход и лечение : пер. с нем. / В. Кресс ; пер. Е. Захарова. – М. : Аквариум, 2000. – 320 с.
162. Кротов, А. И. Гельминтофауна позвоночных на острове Сахалин / А. И. Кротов // Сборник работ по гельминтологии. – М. : Сельхозгиз, 1959. – Вып. 1. – С. 98–102.
163. Кудряшов, А. А. Патологоанатомическая диагностика болезней лошадей : учебное пособие / А. А. Кудряшов. – СПб. : Институт ветеринарной биологии, 2012. – С. 113–116.
164. Кузьмина, Т. А. Динамика количества инвазионных личинок Strongylidae лошадей при конюшенном содержании / Т. А. Кузьмина // Современные проблемы общей, медицинской и ветеринарной паразитологии : труды IV Международной научной конференции, посвященной 125-летию со дня рождения академика К.И. Скрябина и 70-летию кафедры медицинской биологии и общей генетики Витебского государственного медицинского университета / Витебский государственный медицинский университет. – Витебск : ВГМУ, 2004. – С. 59–62.
165. Кузьмина, Т. А. Структура сообществ стронгилид лошадей из разных регионов Украины / Т. А. Кузьмина, Е. А. Сливинская // Достижения и перспективы развития современной паразитологии : труды V республиканской научно-практической конференции. – Витебск : ВГМУ, 2006. – С. 432–435.
166. Куликова, О. Лечение и профилактика гельминтозов лошадей / О. Куликова, А. Смирнов // Ветеринария сельскохозяйственных животных. – 2012. – № 2. – С. 35–37.
167. Куликова, О. Л. Влияние паст панакур и алезан на биохимические показатели сыворотки крови лошадей / О. Л. Куликова // Ветеринарная патология. – 2009. – № 2. – С. 80–82.
168. Куликова, О. Л. Микстинвазии лошадей в Нижегородской области / О. Л. Куликова // Ветеринарная патология. – 2009. – № 2. – С. 82–84.
169. Куликова, О. Л. Роль и место кишечных стронгилятозов в формировании нозопрофиля инвазионной патологии лошадей / О. Л. Куликова // Ветеринарная патология. – 2007. – № 3. – С. 75–78.

170. Кутимов, В. А. Основные паразитозы и их влияние на иммунологическую реактивность лошадей-продукторов антитоксических сывороток : автореф. дис. ... канд. вет. наук / В. А. Кутимов. – М., 1980. – 17 с.
171. Лазарев, Г. М. Вертикальная миграция инвазионных личинок стронгилят (аппарат 100 X 1000 мм) / Г. М. Лазарев, С. С. Мыштыков // Теория и практика борьбы с паразитарными болезнями / Всероссийский институт гельминтологии им. К.И. Скрябина. – М., 2011. – Вып. 12. – С. 272–274.
172. Лазарев, Г. М. Метод определения контаминации пастбищ личинками паразитических зооэнтомоидов / Г. М. Лазарев, С. С. Маштыков // Ветеринария. – 2004. – № 12. – С. 33–34.
173. Латко, М. Д. Рекомендации по борьбе с гельминтозами лошадей при различных технологиях содержания / М. Д. Латко, Р. Т. Сафиуллин, Б. А. Айтуганов // Труды Всероссийского института гельминтологии им. К.И. Скрябина. – М., 2006. – Т. 43. – С. 343–354.
174. Латко, М. Д. Смешанные гельминтозы лошадей в хозяйствах разных климатических зон / М. Д. Латко // Ветеринария. – 2007. – № 2. – С. 28–31.
175. Левашова, Н. Инвазионные заболевания лошадей / Н. Левашова // Коневодство и конный спорт. – 1997. – № 2. – С. 9.
176. Левашова, Н. Инвазионные заболевания лошадей / Н. Левашова // Коневодство и конный спорт. – 1997. – № 3. – С. 9–10.
177. Левашова, Н. Инвазионные заболевания лошадей / Н. Левашова // Коневодство и конный спорт. – 1997. – № 4. – С. 10.
178. Лекарственные средства в ветеринарной медицине : справочник / А. И. Ятусевич [и др.]. – Минск : Техноперспектива, 2006. – 406 с.
179. Лесиньш, К. П. Изучение гельминтофауны и сезонной динамики главнейших гельминтозов сельскохозяйственных животных юго-восточных районов ЭССР : автореф. дис. ... канд. биол. наук / К. П. Лесиньш. – М., 1955. – 20 с.
180. Лонская, И. А. Изучение факторов неспецифической защиты лошадей в возрастном аспекте : автореф. дис. ... канд. вет. наук / И. А. Лонская. – СПб., 1993. – 18 с.
181. Лук'янова, Г. О. Аутоімунні процеси в організмі коней при кишкових стронгілятозах / Г. О. Лук'янова // Збірник наукових праць за матеріалами Поліського міжнародного науково-практичного семінару «Сучасні проблеми діагностики в паразитології та ветеринарно-санітарній експертизі», 19–21 листопада 2008 року. – Житомир, 2008. – С. 50–53.
182. Лутфуллин, М. Х. Ветеринарная гельминтология : учебное пособие для студентов вузов, обучающихся по специальностям «Зоотехния» и «Ветеринария» / М. Х. Лутфуллин, Д. Г. Латыпов, М. Д. Корнишина. – Санкт-Петербург ; Москва ; Краснодар : Лань, 2011. – 300 с.
183. Маковский, Е. Г. Активность ферментов сыворотки крови у здоровых и больных стронгилоидозом жеребят / Е. Г. Маковский // Современные технологии сельскохозяйственного производства : сборник научных статей по материалам XXI Международной научно-практической конференции (г. Гродно, 18 мая 2018 года). – Гродно : ГГАУ, 2018. – С. 58–60.
184. Маковский, Е. Г. Влияние стронгилоидозной инвазии на морфологический состав крови и факторы неспецифической защиты жеребят первого года жизни / Е. Г. Маковский // Ученые записки учреждения образования «Витебская ордена «Знак Почета» государственная академия ветеринарной медицины» : научно-практический журнал. – Витебск : УО ВГАВМ, 2015. – Т. 51, вып. 1, ч. 1. – С. 218–222.
185. Маковский, Е. Г. Возрастные изменения показателей белкового обмена в сыворотке крови жеребят первого года жизни / Е. Г. Маковский, Н. С. Мотузко //

- Ученые записки учреждения образования «Витебская государственная академия ветеринарной медицины»: научно-практический журнал. – Витебск, 2011. – Т. 47, вып. 1. – С. 203–206.
186. Маковский, Е. Г. Возрастные изменения показателей белкового обмена у жеребят первых трех месяцев жизни / Е. Г. Маковский // Биозкология и ресурсосбережение : материалы VIII Международной научно-практической конференции, (г. Витебск, 21–22 мая 2009 г.). – Витебск, 2010. – С. 100.
187. Маковский, Е. Г. Дезинвазирующая эффективность дезосан вигора и фармайода при стронгилоидозе лошадей / Е. Г. Маковский, А. И. Ятусевич // Достижения и перспективы развития современной паразитологии : труды V республиканской научно-практической конференции / Витебский государственный медицинский университет. – Витебск : ВГМУ, 2006. – С. 463–466.
188. Маковский, Е. Г. К проблеме стронгилоидоза лошадей / Е. Г. Маковский ; рук. работы А. И. Ятусевич // Материалы Международной студенческой научной конференции. – Белгород : Изд-во Белгородской ГСХА, 2006. – С. 48.
189. Маковский, Е. Г. Пигментный обмен и содержание небелковых азотистых компонентов крови у здоровых и больных стронгилоидозом жеребят / Е. Г. Маковский // Экология и инновации : материалы VII Международной научно-практической конференции (г. Витебск, 22–23 мая 2008 года). – Витебск : ВГАВМ, 2008. – С. 159–160.
190. Маковский, Е. Г. Показатели минерального обмена и ферментативной активности сыворотки крови у жеребят раннего постнатального периода / Е. Г. Маковский // Биозкология и ресурсосбережение : материалы VIII Международной научно-практической конференции, (г. Витебск, 21–22 мая 2009 г.). – Витебск, 2010. – С. 101.
191. Маковский, Е. Г. Распространение и сезонная динамика стронгилоидоза лошадей в Витебской области / Е. Г. Маковский ; науч. рук. А. И. Ятусевич // Исследования молодых ученых в решении проблем животноводства : материалы V Международной научно-практической конференции. – Витебск : ВГАВМ, 2006. – С. 146–147.
192. Маковский, Е. Г. Состояние минерального обмена и ферментативной активности сыворотки крови жеребят-сосунов / Е. Г. Маковский, Н. С. Мотузко // Ученые записки учреждения образования «Витебская академия «Знак Почета» государственная академия ветеринарной медицины»: научно-практический журнал. – Витебск, 2009. – Т. 45, вып. 2, ч. 1. – С. 32–34.
193. Маковский, Е. Г. Формирование факторов неспецифической защиты у жеребят в постнатальный период жизни / Е. Г. Маковский, Н. С. Мотузко // Ученые записки учреждения образования «Витебская академия «Знак Почета» государственная академия ветеринарной медицины»: научно-практический журнал. – Витебск, 2010. – Т. 46, вып. 1, ч. 1. – С. 119–122.
194. Маковский, Е. Г. Эффективность применения универма, ривертина 1%, альбазена 20% при стронгилоидозе лошадей / Е. Г. Маковский ; науч. рук. А. И. Ятусевич // Студенческая наука – аграрному производству : материалы 91 Республиканской научной студенческой конференции по ветеринарной медицине и зоотехнии. – Витебск : УО ВГАВМ, 2006. – С. 38.
195. Маниковская, Н. С. Исследование зараженности почвы конноспортивного комплекса города Кемерово инвазионными элементами нематод / Н. С. Маниковская, В. Е. Боцман // Теория и практика борьбы с паразитарными болезнями : материалы докладов Международной научной конференции «Всероссийский научно-исследовательский институт фундаментальной и прикладной паразитологии животных и растений им. К.И. Скрябина». – М., 2017. – Вып. 18. – С. 252–254.

196. Маршал, Д. Д. Конный спорт / Д. Д. Маршал // Техника и стиль прыжка. – М. : Аквариум, 2002. – С. 3–5.
197. Мачульский, С. Н. Гельминтофауна лошадей Бурятской АССР / С. Н. Мачульский, А. Г. Богданов, В. А. Шабаев // Труды Бурятского института естественных наук БФСО АН СССР. – 1977. – Вып. 15. – С. 20–28.
198. Менделевич, М. М. К познанию гельминтофауны лошади Татарской АССР / М. М. Менделевич // Труды Казанского научно-исследовательского института. – Казань, 1940. – Вып. 6. – С. 60–68.
199. Менделевич, М. М. Гельминтозы лошади Татарской АССР / М. М. Менделевич // Ученые записки Казанского ветеринарного института. – Казань, 1940. – Т. 52, вып. 1. – С. 78–80.
200. Менделевич, М. М. К вопросу географического распределения гельминтозов лошади юго-восточной зоны Татарской АССР / М. М. Менделевич // Труды / Казанский научно-исследовательский институт. – Казань, 1940. – Вып. 6. – С. 72–85.
201. Менделевич, М. М. К вопросу о гельминтологической характеристике лошадей западных и юго-восточных районов Татарской АССР : автореф. дис. ... канд. вет. наук / М. М. Менделевич. – Казань, 1940. – 21 с.
202. Меркушева, И. В. Гельминты домашних и диких животных Беларуси : каталог / И. В. Меркушева, А. Ф. Бобкова. – Минск : Наука и техника, 1981. – 119 с.
203. Мироненко, В. М. Первое сообщение о регистрации *E. leuckarti* (Flesch, 1883) Reichenov, 1940 у лошадей в Беларуси / В. М. Мироненко, М. П. Сняжков ; науч. рук. А. И. Ятусевич // Молодежь, наука и аграрное образование : материалы научно-практической конференции. – Витебск : ВГАВМ, 2008. – С. 58–59.
204. Мироненко, В. М. Эймериоз лошадей в Беларуси / В. М. Мироненко, М. П. Сняжков // Экология и инновации : материалы VII Международной научно-практической конференции. – Витебск : ВГАВМ, 2008. – С. 174–176.
205. Михайлов, В. И. Усовершенствование мер борьбы со стронгилятозами лошадей в Алтайском крае : автореф. дис. ... канд. вет. наук : 03.00.19 / В. И. Михайлов // Всероссийский научно-исследовательский институт ветеринарной энтомологии и арахнологии. – Тюмень, 2004. – 19 с.
206. Мицелий продуцента авермектинов как источник биологически активных веществ для ветеринарии / Б. Чойжилсурэн [и др.] // Материалы XII Международного московского конгресса по болезням мелких домашних животных (22–24 апреля 2004 г.). – М., 2004. – С. 180.
207. Москалев, Б. С. К вопросу о гельминтах лошадей Воронежской области / Б. С. Москалев // Работы по гельминтологии. – М. : ВАСХНИЛ, 1937. – С. 408–411.
208. Москина, О. В. Сравнительные определения метода инструментальных смывов и повышение чувствительности обнаружения паразитов в объектах внешней среды / О. В. Москина // Теория и практика борьбы с паразитарными болезнями : материалы докладов Международной научной конференции «Всероссийский научно-исследовательский институт фундаментальной и прикладной паразитологии животных и растений им. К.И. Скрябина». – М., 2017. – Вып. 18. – С. 275–278.
209. Муллаярова, И. Р. Эффективность альбамелина и панакура при нематодозах желудочно-кишечного тракта лошадей / И. Р. Муллаярова // Теория и практика борьбы с паразитарными болезнями / Всероссийский институт гельминтологии. – М., 2004. – Вып. 5. – С. 251–253.
210. Муромцев, А. Б. Гельминтозы лошадей в Калининградской области / А. Б. Муромцев, Э. Х. Даугалиева // Теория и практика борьбы с паразитарными болезнями / Всероссийский институт гельминтологии. – М., 2011. – Вып. 12. – С. 334–336.



211. Муромцева, О. О. Влияние абиктина на иммунный ответ лошадей, зараженных желудочно-кишечными нематодами / О. О. Муромцева // Труды Всероссийского института гельминтологии им. К.И. Скрябина. – М., 2004. – Т. 40. – С. 211–213.
212. Муромцева, О. О. Нематодозы лошадей Кировской области (эпизоотология, иммунологическая реактивность, меры борьбы) : автореф. дис. ... канд. вет. наук : 03.00.19 / О. О. Муромцева ; Санкт-Петербургская государственная академия ветеринарной медицины. – СПб., 2004. – 18 с.
213. Муромцева, О. О. Эффективность абиктина при гельминтозах лошадей / О. О. Муромцева // Труды Всероссийского института гельминтологии им. К.И. Скрябина. – М., 2004. – Т. 40. – С. 208–210.
214. Муромцева, О. О. Эффективность некоторых антгельминтиков при нематодозах желудочно-кишечного тракта лошадей / О. О. Муромцева, В. В. Буров // Теория и практика борьбы с паразитарными болезнями / Всероссийский институт гельминтологии. – М., 2003. – Вып. 4. – С. 272–273.
215. Мусаев, М. Б. Испытание празифена при основных гельминтозах лошадей / М. Б. Мусаев, И. Е. Шумакович, И. А. Архипов // Российский паразитологический журнал. – 2009. – № 2. – С. 105–109.
216. Мяцова, Т. Я. Эффективность препаратов на основе ивермектина при паразитарных болезнях животных / Т. Я. Мяцова // Ветеринарная наука – производству : научные труды / Институт экспериментальной ветеринарии им. С.Н. Вышелесского НАН Беларуси. – Минск, 2005. – Вып. 38 : Материалы Международной научно-практической конференции «Актуальные проблемы ветеринарной медицины в условиях современного животноводства», посвященной 75-летию Института экспериментальной ветеринарии им. С.Н. Вышелесского и 100-летию со дня рождения Р.С. Чеботарева. – С. 398–400.
217. Нечиненый, А. Д. Антгельминтная эффективность панакура, морантела тартрага, кормолекарственной смеси панакура и пиперазина адипината при кишечных нематодозах лошадей / А. Д. Нечиненый // Закавказская конференция по паразитологии : тезисы докладов. – Ереван, 1987. – С. 208–209.
218. Нечиненый, А. Д. Испытание антгельминтиков на лошадях-производителях лечебных сывороток и фермента холинэстеразы / А. Д. Нечиненый, В. А. Кутинов, З. А. Гращенко // Труды Всесоюзного института гельминтологии. – М., 1988. – Т. 29 : Усовершенствование методов диагностики и терапии при гельминтозах. – С. 95–101.
219. Нечиненый, А. Д. Эффективность смеси тиабендазола и пиперазина адипината в новой лекарственной форме и ее влияние на активность / А. Д. Нечиненый // Труды Всесоюзного института гельминтологии. – М., 1988. – Т. 29 : Усовершенствование методов диагностики и терапии при гельминтозах С. 89–94.
220. Новое в патологии животных / А. И. Ятусевич [и др.]. – Минск : Техноперспектива, 2008. – 403 с.
221. Новые и возвращающиеся болезни животных : монография / А. И. Ятусевич [и др.]. – Витебск : ВГАВМ, 2016. – 400 с.
222. Никитин, В. Ф. Новый способ определения антгельминтной резистентности у стронгилят in vitro / В. Ф. Никитин, Р. С. Кармалев // Проблеми зооінженерії та ветеринарної медицини : збірник наукових праць / Харківська державна зооветеринарна академія. – Харків, 2006. – Вип. 13 (38), ч. 3 : Ветеринарні науки. – С. 83–85.
223. Новая форма йода: путь решения назревших проблем / В. И. Ливичкий [и др.] // Ветеринария. – 1997. – № 10. – С. 42–45.

224. Оксиуроз лошадей и меры борьбы с ним : рекомендации / М. П. Синяков [и др.]. – Витебск : ВГАВМ, 2020. – 28 с.
225. Опыт борьбы с паразитами лошадей / Н. Т. Кадыров [и др.] // Ветеринария. – 1991. – № 10. – С. 42–44.
226. Орлов, Ф. М. Инфекционные и инвазионные болезни лошадей / Ф. М. Орлов. – М. : Колос, 1976. – С. 352–355.
227. Попова, Т. И. Основы нематодологии / Т. И. Попова // Стронгилоидеи животных и человека. Трихонематиды. – М. : Изд-во Академии Наук СССР, 1958. – Т. 7. – С. 7–147.
228. Оценка экстенсэффективности препарата ветеринарного «Празимакс» при ассоциативных паразитоценозах лошадей / М. П. Синяков [и др.] // Экология и животный мир. – 2020. – Вып. 2. – С. 71–78.
229. Очиров, П. Б. Паразитарные болезни лошадей в Калмыкии / П. Б. Очиров // Ветеринария. – 2003. – № 6. – С. 28–29.
230. Очиров, П. Б. Распространение гельминтозов лошадей в Калмыкии / П. Б. Очиров // Теория и практика борьбы с паразитарными болезнями / Всероссийский институт гельминтологии. – М., 2004. – Вып. 5. – С. 297–300.
231. Очиров, П. Б. Эпизоотический процесс при стронгилятозах лошадей Калмыкии / П. Б. Очиров // Ветеринария. – 2003. – № 12. – С. 26–28.
232. Ошмарин, П. Г. Гельминтофауна сельскохозяйственных животных Приморского края / П. Г. Ошмарин, П. Г. Опарин // Паразитические черви млекопитающих и птиц Приморского края. – М. : Изд-во Академии Наук СССР, 1963. – С. 280–309.
233. Павлонский, В. Изучение эффективности комбинаций пиперазина адипината и тиабендазола в новой лекарственной форме при гельминтозах лошадей : отчет – Индекс А / В. Павловский. – 1981. – 12 с.
234. Палимпсестов, М. А. К характеристике гельминтофауны домашних животных в Мордовской автономной, Куйбышевской и Оренбургской областях / М. А. Палимпсестов // Работы по гельминтологии. – М. : ВАСХНИЛ, 1937. – С. 451–459.
235. Паразитарные болезни лошадей : учебно-методическое пособие / А. И. Ятусевич [и др.]. – Минск, 1999. – 78 с.
236. Паразитозы желудочно-кишечного тракта лошадей Беларуси / А. И. Ятусевич [и др.] // Паразитарные болезни человека, животных и растений : труды VI Международной научно-практической конференции / Витебский государственный медицинский университет. – Витебск : ВГМУ, 2008. – С. 340–343.
237. Паразитозы лошадей и меры борьбы с ними / А. И. Ятусевич [и др.] // Проблемы зооинженерии та ветеринарної медицини. – Харків, 2001. – С. 162–163.
238. Паразитологическое обследование объектов внешней среды и отбор диагностического материала : методические рекомендации / А. И. Ятусевич [и др.]. – Витебск : ВГАВМ, 2016. – 36 с.
239. Паразитология и инвазионные болезни животных. Практикум : учебное пособие для студентов учреждений высшего образования по специальностям «Ветеринарная медицина», «Ветеринарная санитария и экспертиза» / А. И. Ятусевич [и др.]. – Минск : ИВЦ Минфина, 2011. – 312 с.
240. Паразитология и инвазионные болезни животных : учебник / А. И. Ятусевич [и др.] ; под общ. ред. А. И. Ятусевича. – Минск : ИВЦ Минфина, 2017. – 544 с.
241. Паразитология и инвазионные болезни животных : учебник для вузов по специальности «Ветеринария» / М. Ш. Акбаев [и др.]. – М. : Колос, 1998. – С. 236–242.
242. Паразитология и инвазионные болезни животных : учебник для студентов высших учебных заведений, обучающихся по специальности «Ветеринария» /

- М. Ш. Акбаев [и др.] ; под ред. М. Ш. Акбаева. – 3-е изд., перераб. и доп. – М. : КолосС, 2008. – 775 с.
243. Паразитология и инвазионные болезни сельскохозяйственных животных / К. И. Абуладзе [и др.] ; по ред. К. И. Абуладзе. – 3-е изд., перераб. и доп. – М. : Агропромиздат, 1990. – 464 с.
244. Паскальская, М. Гельминтная ситуация на Забайкальском участке БАМа / М. Паскальская, Ф. Волков, П. Тимофеев // Ветеринарные проблемы в зоне БАМа. – Чита, 1979. – С. 41–42.
245. Пенькевич, В. А. Паразитоценозы лошадей Полесского государственного заповедника / В. А. Пенькевич, С. И. Стасюкевич // Ученые записки учреждения образования «Витебская ордена «Знак Почета» государственная академия ветеринарной медицины» : научно-практический журнал. – Витебск, 2012. – Т. 48, вып. 1. – С. 180–183.
246. Петров, В. В. Токсикологическая характеристика ветеринарного препарата «Празимакс» / В. В. Петров, М. П. Сняков, А. В. Соловьев // Ветеринарный журнал Беларуси. – 2020. – № 1 (12). – С. 72–76.
247. Петров, Ю. Ф. Паразитоценозы и ассоциативные болезни сельскохозяйственных животных / Ю. Ф. Петров. – Ленинград : Агропромиздат, 1988. – 176 с.
248. Петрукович, В. В. Эффективность универма и 2%-ой аверсектиновой пасты при стронгилятозах лошадей / В. В. Петрукович // Ветеринарная газета. – 1996. – № 13. – С. 2.
249. Пилип, Л. В. Биохимические изменения и показатели естественной резистентности организма при нематодозах лошадей / Л. В. Пилип, О. В. Бякова // Актуальные вопросы ветеринарной биологии. – 2014. – № 3 (23). – С. 43–46.
250. Плященко, С. И. Определение естественной резистентности организма сельскохозяйственных животных : методические рекомендации / С. И. Плященко, Г. К. Волков, В. Т. Сидоров. – Минск, 1985. – 33 с.
251. Понамарев, Н. М. Антигельминтная эффективность дектомакса при нематодозах лошадей / Н. М. Понамарев // Тезисы докладов II научной конференции Новосибирского отделения паразитологического общества РАН. – Новосибирск, 1997. – С. 95–96.
252. Понамарев, Н. М. Ивомек пурон при нематодозах жеребят / Н. М. Понамарев, В. И. Михайлов // Тезисы докладов I научно-практической конференции факультета ветеринарной медицины / Новосибирский государственный аграрный университет. – Новосибирск, 1997. – С. 88–89.
253. Понамарев, Н. М. Сравнительная эффективность Сибас А плюс и фенбената при нематодозах лошадей / Н. М. Понамарев, В. И. Михайлов // Тезисы докладов II научной конференции Новосибирского отделения паразитологического общества РАН. – Новосибирск, 1997. – С. 101–102.
254. Понамарев, Н. М. Терапевтическая эффективность антгельминтика Баймека при нематодозах жеребят / Н. М. Понамарев, В. И. Михайлов // Тезисы докладов II научной конференции Новосибирского отделения паразитологического общества РАН. – Новосибирск, 1997. – С. 103–104.
255. Понамарев, Н. М. Эффективность антгельминтиков при нематодозах лошадей / Н. М. Понамарев // Ветеринария. – 1997. – № 10. – С. 28–29.
256. Понамарев, Н. М. Эффективность противопаразитарной пасты при паразитозах лошадей / Н. М. Понамарев, В. И. Михайлов, В. Д. Некрасов // Эпизоотология, диагностика, профилактика и меры борьбы с болезнями животных / Институт экспериментальной ветеринарии Сибири и Дальнего Востока. – Новосибирск, 1997. – С. 201–202.
257. Порівняльна ефективність антигельмінтних препаратів для лікування коней за стронгілідозу / Т. І. Бахур [и др.] // Проблеми зооінженерії та ветеринарної

- медицины : збірник наукових праць Харківської державної зооветеринарної академії. – Харків, 2017. – Вип. 35, ч. 2, т. 2 : Ветеринарні науки. – С. 27–30.
258. Практикум по диагностике инвазионных болезней животных : учебное пособие для студентов вузов по специальностям «Ветеринарно-санитарная экспертиза» и «Ветеринария» / М. Ш. Акбаев [и др.]. – М. : КолосС, 2006. – 536 с.
259. Практикум по паразитологии и инвазионным болезням животных : учебное пособие / А. И. Ятусевич [и др.]. – Минск : Ураджай, 1999. – С. 9–14.
260. Препарат для обеззараживания внешней среды / А. И. Ятусевич [и др.] // Ветеринарная газета. – 1997. – № 3. – С. 2.
261. Применение авертина-порошка для лечения паразитарных болезней лошадей / В. Н. Скира [и др.] // Актуальные вопросы диагностики, профилактики и борьбы с болезнями сельскохозяйственных животных : Международная научно-практическая конференция, посвященная 70-летию Ставропольской НИВС. – Ставрополь, 1999. – С. 243–245.
262. Применение иммуностимуляторов для профилактики гельминтозов и повышения резистентности животных : методические рекомендации / Э. Х. Даугалиева [и др.]. – М., 1990. – 16 с.
263. Применение препарата Иверсан при гельминтозах лошадей / С. В. Енгашев [и др.] // Ветеринария. – 2018. – № 8. – С. 42–46.
264. Производственное испытание некоторых антигельминтиков при нематодозах лошадей в конезооцехах Украины / Л. П. Головкина [и др.] // Проблемы зооинженерии та ветеринарної медицини. – Харків, 2001. – С. 82–83.
265. Пузанова, Е. В. Современная эпизоотическая ситуация по стронгилидозам лошадей в Российской Федерации / Е. В. Пузанова, А. Н. Постевой // Теория и практика борьбы с паразитарными болезнями : сборник научных статей по материалам Международной научной конференции, 15–17 мая 2019 г. Москва / отв. ред. Е. Н. Индохова. – М. : ВНИИП – филиал ФГБНУ ФНЦ ВИЭВ РАН : Наука, 2019. – С. 492–498.
266. Разработка комплексного противопаразитарного препарата для лошадей и оценка экстенсивности / М. П. Сняжков [и др.] // Ученые записки учреждения образования «Витебская ордена «Знак Почета» государственная академия ветеринарной медицины» : научно-практический журнал. – Витебск, 2020. – Т. 56, вып. 3. – С. 51–54.
267. Распространение оксидозной инвазии лошадей / М. П. Сняжков [и др.] // Ученые записки учреждения образования «Витебская ордена «Знак Почета» государственная академия ветеринарной медицины» : научно-практический журнал. – Витебск, 2012. – Т. 48, вып. 1. – С. 198–200.
268. Расстегаев, Ю. М. Ассоциированная профилактика и терапия энтомозов и гельминтозов лошадей / Ю. М. Расстегаев // Сборник научных трудов ВНИИВЭА. – Тюмень : Люкс, 1988. – Т. 39. – С. 95–101.
269. Рекомендации по борьбе с гельминтозами лошадей / А. И. Ятусевич [и др.]. – Витебск : ВГАВМ, 2008. – 14 с.
270. Рекомендации по борьбе со стронгилоидозами сельскохозяйственных животных / В. А. Самсонович [и др.]. – Витебск : ВГАВМ, 2012. – 18 с.
271. Рекомендации по применению лекарственных и кормовых растений при паразитарных болезнях животных / А. И. Ятусевич [и др.]. – Витебск : ВГАВМ, 2004. – 67 с.
272. Рекомендации по применению пижмы обыкновенной (*Tanacetum vulgare L.*) при паразитозах животных : рекомендации / А. И. Ятусевич [и др.]. – Витебск : ВГАВМ, 2019. – 16 с.
273. Рекомендации по применению полыни горькой при паразитозах животных / А. И. Ятусевич [и др.]. – Витебск : ВГАВМ, 2004. – 11 с.

274. Рекомендации по применению противопаразитарных препаратов в коневодческих хозяйствах Беларуси / А. И. Ятусевич [и др.]. – Витебск : ВГАВМ, 2012. – 39 с.
275. Ролфе, П. Ф. Эффективность моксидектина и других антигельминтиков против стронгилят лошадей / П. Ф. Ролфе, К. Л. Даусон, М. Холм-мартин // Российский ветеринарный журнал. – 2006. – № 1. – С. 23–24.
276. Рязанцева, Н. М. Эпизоотология и профилактика параскаридоза и стронгилятозов лошадей в условиях Удмуртской АССР : автореф. дис. ... канд. вет. наук / Н. М. Рязанцева. – Ижевск, 1960. – 23 с.
277. Руководство по ветеринарной паразитологии / А. И. Ятусевич [и др.]. – Минск : Техноперспектива, 2007. – 481 с.
278. Руководство по ветеринарной паразитологии / А. И. Ятусевич [и др.]. – Минск, 2015. – 496 с.
279. Сафаев, Я. С. Гельминты лошади Узбекистана и эффективность антгельминтиков в борьбе с аноплцефалидозами и стронгилятозами : автореф. дис. ... канд. вет. наук / Я. С. Сафаев. – М., 1973. – 23 с.
280. Сафиуллин, Р. Т. Фебтал при параскариозе и стронгилидозах лошадей / Р. Т. Сафиуллин, С. В. Енгашев // Ветеринария. – 2002. – № 1. – С. 11–13.
281. Сафронов, М. Г. Гельминты и гельминтозы животных Якутии / М. Г. Сафронов ; РАСХН, Сибирское отделение, Якутский НИИСХ. – Новосибирск, 1994. – 112 с.
282. Сафронов, М. Г. К изучению фауны паразитических червей лошадей Якутской АССР / М. Г. Сафронов // Работы по гельминтологии, 1953. – С. 636–641.
283. Сивков, Г. С. Паразитофауна лошадей Тюменской области / Г. С. Сивков, В. В. Полков, В. А. Габрус // Сборник научных трудов. – Новосибирск, 1999. – С. 72–73.
284. Сидоркин, В. А. Эффективность альвета при гельминтозах сельскохозяйственных животных / В. А. Сидоркин, С. В. Семенов // Ветеринария. – 2001. – № 12. – С. 24–26.
285. Сидоркин, В. А. Эффективность ивермека при гельминтозах лошадей / В. А. Сидоркин // Ветеринария. – 2002. – № 8. – С. 27–28.
286. Сняжков, М. П. Аноплцефалидозы лошадей – гельминтоз пастбищного периода / М. П. Сняжков // Наше сельское хозяйство. Ветеринария и животноводство. – 2020. – № 16. – С. 46–50.
287. Сняжков, М. П. Аноплцефалидозы лошадей / М. П. Сняжков // Исследования молодых ученых в решении проблем животноводства : материалы V Международной научно-практической конференции, г. Витебск, 11–12 мая 2006 года / Витебская государственная академия ветеринарной медицины. – Витебск : ВГАВМ, 2006. – С. 227–228.
288. Сняжков, М. П. Аноплцефалидозы лошадей и меры борьбы с ними : рекомендации / М. П. Сняжков, А. И. Ятусевич. – Витебск : ВГАВМ, 2021. – 28 с.
289. Сняжков, М. П. Ассоциативные гельминтозы лошадей и меры борьбы с ними / М. П. Сняжков, Е. М. Шевякова // Ученые записки учреждения образования «Витебская ордена «Знак Почета» государственная академия ветеринарной медицины» : научно-практический журнал. – Витебск, 2013. – Т. 49, вып. 1, ч. 1. – С. 58–60.
290. Сняжков, М. П. Ассоциативные паразитозы лошадей Беларуси / М. П. Сняжков // Ученые записки учреждения образования «Витебская ордена «Знак Почета» государственная академия ветеринарной медицины» : научно-практический журнал. – Витебск, 2017. – Т. 53, вып. 1 – С. 136–139.
291. Сняжков, М. П. Видовой состав трихонематид лошадей в Республике Беларусь / М. П. Сняжков // Ученые записки учреждения образования «Витебская

- ордена «Знак Почета» государственная академия ветеринарной медицины» : научно-практический журнал. – Витебск, 2004. – Т. 40, ч. 1. – С. 301–302.
292. Сняжков, М. П. Гельминтозы лошадей Республики Беларусь и их профилактика / М. П. Сняжков // Ученые записки учреждения образования «Витебская орден «Знак Почета» государственная академия ветеринарной медицины» : научно-практический журнал. – Витебск, 2017. – Т. 53, вып. 4. – С. 54–56.
293. Сняжков, М. П. Кишечные гельминтозы лошадей Беларуси : монография / М. П. Сняжков. – Витебск : ВГАВМ, 2018. – 180 с.
294. Сняжков, М. П. Особенности клинического проявления при паразитоценозах желудочно-кишечного тракта лошадей / М. П. Сняжков, Г. А. Стогначева // Животноводство и ветеринарная медицина. – 2020. – № 4 (39). – С. 38–42.
295. Сняжков, М. П. Особенности морфо-биологической характеристики оксиуридов, симптоматики и диагностики болезни / М. П. Сняжков, Г. А. Стогначева, Н. Д. Солейчук // Животноводство и ветеринарная медицина. – 2020. – № 1 (36). – С. 40–44.
296. Сняжков, М. П. Паразитофауна желудочно-кишечного тракта лошадей Беларуси / М. П. Сняжков, Н. Д. Солейчук, Г. А. Стогначева // Материалы III Международного паразитологического симпозиума «Современные проблемы общей и частной паразитологии». – СПб. : СПбГАВМ, 2019. – С. 252–255.
297. Сняжков, М. П. Паразитофауна пищеварительной системы лошадей Беларуси / М. П. Сняжков // Паразитарные системы и паразитоценозы животных : материалы V научно-практической конференции Международной ассоциации паразитоценологов, Витебск, 24–27 мая 2016 г. / Витебская государственная академия ветеринарной медицины. – Витебск, 2016. – С. 159–162.
298. Сняжков, М. П. Проблема эймериоза лошадей в Республике Беларусь / М. П. Сняжков, В. М. Мироненко // Ученые записки учреждения образования «Витебская орден «Знак Почета» государственная академия ветеринарной медицины» : научно-практический журнал. – Витебск, 2011. – Т. 47, вып. 2, ч. 1. – С. 94–96.
299. Сняжков, М. П. Распространение доминирующих видов трихонематид лошадей в Беларуси / М. П. Сняжков // Исследования молодых ученых в решении проблем животноводства : материалы IV Международной научно-практической конференции (г. Витебск, 19–20 мая 2005 года) / Витебская государственная академия ветеринарной медицины. – Витебск, 2005. – С. 174–175.
300. Сняжков, М. П. Трихонематидозно-стронгилоидозная инвазия жеребят-сосунов / М. П. Сняжков, И. А. Алисиевич // Ученые записки учреждения образования «Витебская орден «Знак Почета» государственная академия ветеринарной медицины» : научно-практический журнал. – Витебск, 2012. – Т. 48, вып. 2, ч. 1. – С. 19–21.
301. Сняжков, М. П. Фауна паразитов пищеварительного тракта лошадей Беларуси / М. П. Сняжков // Современные проблемы общей и прикладной паразитологии : сборник научных статей по материалам XIII научно-практической конференции памяти профессора В.А. Ромашова. – Воронеж : Воронежский ГАУ, 2019. – С. 97–102.
302. Сняжков, М. П. Эпизоотологическая ситуация по кишечным гельминтозам лошадей в Республике Беларусь и эффективность антигельминтных препаратов / М. П. Сняжков, Г. А. Стогначева, Н. Д. Солейчук // Ученые записки учреждения образования «Витебская орден «Знак Почета» государственная академия ветеринарной медицины» : научно-практический журнал. – Витебск, 2020. – Т. 56, вып. 1. – С. 84–87.

303. Сняжков, М. П. Эпизоотологический мониторинг кишечных паразитозов лошадей и сравнительная эффективность антигельминтных препаратов / М. П. Сняжков // Ветеринарный журнал Беларуси. – 2019. – № 1 (10). – С. 60–63.
304. Скопичев, В. Г. Морфо-физиологические и иммунологические аспекты животноводства / В. Г. Скопичев, Н. Н. Макстимюк. – СПб. : Квадро, 2016. – 560 с.
305. Скрябин, К. И. Гельминтозы лошади / К. И. Скрябин, В. С. Ершов. – Л. : Сельхозгиз, 1933. – 408 с.
306. Скрябин, К. И. К характеристике гельминтофауны домашних животных Туркестана : автореф. дис. ... магистра вет. наук / К. И. Скрябин. – Юрьев, 1916. – 38 с.
307. Сливинская, Е. А. Динамика основных кишечных гельминтозов лошади Пржевальского в Чернобыльской зоне отчуждения / Е. А. Сливинская // Современные проблемы общей, медицинской и ветеринарной паразитологии : труды IV Международной научной конференции, посвященной 125-летию со дня рождения акад. К.И. Скрябина и 70-летию кафедры медицинской биологии и общей генетики Витебского государственного медицинского университета / Витебский государственный медицинский университет. – Витебск : ВГМУ, 2004. – С. 55–58.
308. Смирнов, П. Н. Иммуноактивные свойства ивомека, цидектина и аверсекта / П. Н. Смирнов, В. А. Апалькин, О. П. Колесников // Ветеринария. – 1997. – № 7. – С. 37–41.
309. Сон, К. Н. Ветеринарная санитария на предприятиях по переработке пищевого сырья животного происхождения : учебное пособие / К. Н. Сон, В. И. Родин. – М. : ИНФРА-М, 2014. – С. 193–194.
310. Сорока, Н. М. Поширення деяких гельмінтозів коней у Рожищенському районі Волинської області / Н. М. Сорока, А. Д. Семерунчик, Н. М. Юзвяк // Науковий вісник Національного аграрного університету. – Київ, 2006. – Вип. 98. – С. 187–190.
311. Способ лечения лошадей при эймериозе : пат. UA 44513 / В. М. Мироненко, Р. О. Слободян, М. П. Сняжков, Н. М. Сорока. – Опубл. 12.10.2009.
312. Справочник врача ветеринарной медицины / А. И. Ятусевич [и др.]. – Минск : Техноперспектива, 2009. – 971 с.
313. Справочник по разведению и болезням лошадей / А. И. Ятусевич [и др.]. – М. : Реал-А, 2002. – 320 с.
314. Стасюкевич, С. И. Борьба с оводовыми болезнями лошадей / С. И. Стасюкевич // Ветеринарная медицина XXI века. Инновации, обмен опытом и перспективы развития : материалы Международной научно-практической конференции. – Саратов, 2012. – С. 304–306.
315. Стасюкевич, С. И. Гастрерофилез лошадей и меры борьбы с ним : монография / С. И. Стасюкевич. – Витебск : ВГАВМ, 2011. – 212 с.
316. Стасюкевич, С. И. Гастрерофилез лошадей: проблемы и меры борьбы / С. И. Стасюкевич // Наше сельское хозяйство. Ветеринария и животноводство. – 2013. – № 20 (76). – С. 56–62.
317. Стасюкевич, С. И. Изучение эффективности универма при гастрерофилезе и его влияние на организм лошадей / С. И. Стасюкевич // Современные аспекты патогенеза, клиники, диагностики, лечения и профилактики паразитарных заболеваний : труды IX Республиканской научно-практической конференции с международным участием, посвященной 80-летию кафедры медицинской биологии и общей генетики и УО «Витебский государственный ордена Дружбы народов медицинский университет». – Витебск : ВГМУ, 2012. – С. 176–178.

318. Стасюкевич, С. И. Оводовые болезни лошадей (Gasterophilidae) и крупного рогатого скота (Hypodermatidae), совершенствование мер борьбы с ними : автореф. дис. ... д-ра вет. наук : 03.02.11 / С. И. Стасюкевич ; ФГБОУ ВО МГАВМиБ – МВА им. К. И. Скрябина. – М., 2017. – 44 с.
319. Стасюкевич, С. И. Оводовые болезни лошадей и крупного рогатого скота (состояние, проблемы, перспективы оздоровления хозяйств) / С. И. Стасюкевич // Ученые записки учреждения образования «Витебская ордена «Знак Почета» государственная академия ветеринарной медицины» : научно-практический журнал. – Витебск, 2018. – Т. 54, вып. 1. – С. 70–72.
320. Стасюкевич, С. Опасный гастерофилез. Выявляем и уничтожаем оводов-паразитов / С. Стасюкевич // Белорусское сельское хозяйство. – 2015. – № 7. – С. 52–55.
321. Стасюкевич, С. И. Применение инсектицидных препаратов при гастерофилезе однокопытных / С. И. Стасюкевич // Актуальные проблемы и инновации в современной ветеринарной фармакологии и токсикологии : материалы V Международного съезда ветеринарных фармакологов и токсикологов. – Витебск : ВГАВМ, 2015. – С. 161–163.
322. Стасюкевич, С. И. Проблема гастрофилеза лошадей в Республике Беларусь / С. И. Стасюкевич // Проблемы коневодства : материалы IV Международной научно-практической конференции. – Чита, 2011. – С. 107–111.
323. Стасюкевич, С. И. Ранняя химиопрофилактика гастерофилеза лошадей / С. И. Стасюкевич, Ф. И. Василевич // Сборник статей Международной научно-практической конференции, посвященной 100-летию со дня рождения заслуженного деятеля науки РСФСР, доктора ветеринарных наук, профессора Абулдазе Константина Ивановича и доктора ветеринарных наук, профессора Коллоботского Георгия Васильевича. – Москва, 2012. – С. 220–227.
324. Стасюкевич, С. И. Современные инсектициды при микстинвазиях лошадей и крупного рогатого скота / С. И. Стасюкевич // Современные аспекты патогенеза, клиники, диагностики, лечения и профилактики паразитарных заболеваний : труды IX Республиканской научно-практической конференции с международным участием, посвященной 80-летию кафедры медицинской биологии и общей генетики и УО «Витебский государственный ордена Дружбы народов медицинский университет». – Витебск : ВГМУ, 2014. – С. 183–188.
325. Стасюкевич, С. И. Эффективность некоторых препаратов при оводовых болезнях лошадей / С. И. Стасюкевич // Паразитарные системы и паразитоценозы животных : материалы V научно-практической конференции Международной ассоциации паразитоценологов. – Витебск : ВГАВМ, 2016. – С. 170–172.
326. Степанов, А. В. Лабораторная диагностика гельминтозов сельскохозяйственных животных тропических стран : методические указания / А. В. Степанов. – М. : МВА, 1983. – 60 с.
327. Стронгилоиды в функционирующей паразитарной системе животных : монография / А. И. Ятусевич [и др.]. – Витебск : ВГАВМ, 2017. – 343 с.
328. Судариков, В. Е. Фауна гельминтов позвоночных Среднего Поволжья / В. Е. Судариков // Труды ГЕЛАН. – 1951. – Вып. 5. – С. 326–330.
329. Султанов, М. А. Зоогеографический анализ гельминтофауны домашних копытных юга Узбекистана / М. А. Султанов, С. Дадаев, Д. Азимов // 7 Всесоюзная зоогеографическая конференция : тезисы докладов. – М., 1979. – С. 226.
330. Султанов, М. А. Гельминты непарнокопытных животных юга Узбекистана / М. А. Султанов, С. Дадаев, Д. А. Азимов // Узбекский биологический журнал. – 1975. – № 3. – С. 44–46.



331. Татаринаова, З. Г. Паразитозы якутских лошадей и ветеринарно-санитарная оценка мяса : автореф. дис. ... канд. вет. наук : 03.00.19, 16.00.06 / З. Г. Татаринаова. – Якутск, 2004. – 18 с.
332. Теоретические и практические основы применения лекарственных растений при паразитарных болезнях животных : рекомендации / А. И. Ятусевич [и др.]. – Витебск : ВГАВМ, 2008. – 73 с.
333. Теоретические и практические основы применения лекарственных растений при паразитарных болезнях животных : методические рекомендации / А. И. Ятусевич [и др.]. – Витебск : ВГАВМ, 2011. – 90 с.
334. Теоретические и практические основы применения лекарственных растений при болезнях животных / А. И. Ятусевич [и др.] // Ветеринарная медицина Беларуси. – 2004. – № 1. – С. 50–53.
335. Терапия и профилактика чесоточных болезней животных, защита их от эктопаразитов : методические рекомендации / А. И. Ятусевич [и др.]. – Витебск : ВГАВМ, 2016. – 40 с.
336. Терапевтическая эффективность некоторых препаратов при гельминтозах лошадей / А. И. Ятусевич [и др.] // Вопросы теории и практики ветеринарии и зоотехнии : сборник научных трудов / Витебский ветеринарный институт. – Минск, 1992. – Т. 29. – С. 76–78.
337. Тетерин, В. И. Диагностика гельминтозов животных : учебное пособие / В. И. Тетерин, И. А. Кравченко. – СПб. : Лань, 2020. – 160 с.
338. Тимербаева, Р. Р. Возрастная динамика зараженности лошадей кишечными нематодозами в условиях ООО «Племконзавод «Казанский» Пестречинского района РТ / Р. Р. Тимербаева, Д. Г. Латыпов, С. И. Бикбова // Теория и практика борьбы с паразитарными болезнями : материалы докладов Международной научной конференции «Всероссийский научно-исследовательский институт фундаментальной и прикладной паразитологии животных и растений им. К.И. Скрябина». – М., 2017. – Вып. 18. – С. 484–485.
339. Тимербаева, Р. Р. Кишечные нематодозы лошадей в некоторых хозяйствах Республики Татарстан / Р. Р. Тимербаева, Д. Г. Латыпов, Ч. Р. Шакирова // Теория и практика борьбы с паразитарными болезнями : сборник научных статей по материалам Международной научной конференции, 15–17 мая 2019 г. Москва / отв. ред. Е. Н. Индохова. – М. : ВНИИП – филиал ФГБНУ ФНЦ ВИЭВ РАН : Наука, 2019. – С. 622–626.
340. Тиунов, В. И. Узелковый трихонематоз толстого кишечника лошадей : автореф. дис. ... канд. вет. наук / В. И. Тиунов. – Киров, 1950. – 20 с.
341. Толобаев, М. Опыт гельминтологической работы / М. Толобаев // Ветеринария. – 1975. – № 2. – С. 76–77.
342. Тоцев, А. Б. Гельминтофауна и гельминтозы лошадей / А. Б. Тоцев // Труды Иркутской научно-исследовательской ветеринарной станции. – 1949. – Вып. 1. – С. 134–171.
343. Удинцев, А. Н. Опыт качественного и количественного учета гельминтофауны слепой кишки лошади г. Владивостока / А. Н. Удинцев // Труды государственного института экспериментальной ветеринарии. – 1930. – Вып. 3. – С. 106–132.
344. Ужахов, Д. И. Гельминтозы животных и меры в условиях Чечено-Ингушетии / Д. И. Ужахов, Н. П. Киселев. – Грозный : Книга, 1989. – 148 с.
345. Универм – препарат широкого спектра действия / С. Березкина [и др.] // Ветеринарная газета. – 1997. – № 10. – С. 3.
346. Файзыев, А. В. К вопросу гельминтофауны лошадей в Туркмении / А. В. Файзыев // Известия АН ТССР. Сер. биологических наук. – 1975. – № 3. – С. 87–89.

347. Филиппов, В. В. Эпизоотология гельминтозов сельскохозяйственных животных / В. В. Филиппов. – М. : Агрпроминздат, 1988. – 207 с.
348. Фуникова, С. В. К вопросу о гельминтофауне казахской лошади / С. В. Фуникова // Ученые записки Казанского ветеринарного института. – Казань, 1938. – Т. 49, вып. 2. – С. 119–121.
349. Хасанова, Р. И. Распространение параскаридоза у лошадей при разной технологии содержания в условиях Восточного Кавказа / Р. И. Хасанова // Российский паразитологический журнал. – 2013. – № 4. – С. 59–61.
350. Хренов, В. М. Комбинированный метод флотации в кассетах для диагностики гельминтозов животных / В. М. Хренов // Ветеринария. – 1996. – № 8. – С. 55.
351. Цицяло, Ю. М. Эффективность эквалану за паразитоценозів коней / Ю. М. Цицяло, М. М. Данко, В. В. Стибель // Проблеми зооінженерії та ветеринарної медицини. – Харків, 2001. – С. 158–159.
352. Чапаев, М. Б. Распространение нематод сем. *Trichonematidae* Yorke, 1918 у лошадей местной селекции / М. Б. Чапаев, А. С. Канокова // Теория и практика борьбы с паразитарными болезнями. – М., 2011. – Вып. 12. – С. 544–546.
353. Чеботарев, Р. С. Материалы к изучению паразитологической ситуации в Дымерском районе Киевской области / Р. С. Чеботарев // Труды института зоологии АН УССР. – 1959. – № 15. – С. 22–37.
354. Чернуха, В. К. Ассоциативные кишечные нематодозы лошадей, лечение и профилактика / В. К. Чернуха, Сигнате Махамету // Проблемы и перспективы паразитоценологии. – Харьков ; Луганск, 1997. – С. 172–173.
355. Чойжо, У. Паразитические черви лошадей МНР : автореф. дис. ... канд. вет. наук / У. Чойжо. – М., 1957. – 12 с.
356. Шагалин, С. Ф. Хищные грибы в профилактике стронгилятозов лошадей и овец в условиях Туркменистана : автореф. дис. ... канд. вет. наук / С. Ф. Шагалин. – Ашхабад, 1960. – 19 с.
357. Шарапов, Е. В. Фауна нематод подотряда *Strongylata* у лошадей в Республике Калмыкия / Е. В. Шарапов, Ю. Ф. Петров // Труды Всероссийского института гельминтологии имени К.И. Скрябина. – М., 2006. – Т. 44. – С. 241–244.
358. Шериков, С. Е. Динамика гематологических показателей у жеребят в ранний постнатальный период, рожденных от кобыл-матерей разного возраста / С. Е. Шериков, Н. С. Мотузко // IX Республиканская научная конференция студентов и аспирантов Республики Беларусь «НИРС-2004» : тезисы докладов : в 8 ч. – Гродно, 2004. – Ч. 2. – С. 294–295.
359. Энтомозы и гельминтозы юга Тюменской области / В. А. Габрусь [и др.] // Сборник научных трудов. – Новосибирск, 1999. – С. 67–69.
360. Эпизоотическая ситуация по паразитозам животных в Дагестане / А. М. Атаев [и др.] // Ветеринария. – 2002. – № 4. – С. 23–29.
361. Эффективность албамела при параскаридозе и стронгилидозах лошадей / Р. Т. Сафиуллин [и др.] // Ветеринария. – 1999. – № 2. – С. 31–33.
362. Эффективность альвет-суспензии при гельминтозах лошадей / В. А. Сидоркин [и др.] // Ветеринария. – 2006. – № 8. – С. 31–32.
363. Эффективность препаратов авермектинового комплекса при паразитозах сельскохозяйственных животных / А. И. Ятусевич [и др.] // Ветеринарные и зооинженерные проблемы в животноводстве и научно-методическое обеспечение учебного процесса : материалы II Международной научно-практической конференции / Витебская государственная академия ветеринарной медицины. – Минск, 1997. – С. 220–222.
364. Эффективность препаратов на основе аверсектина-С при ассоциативных инвазиях крупного рогатого скота и лошадей / Г. С. Сивков [и др.] // Тезисы докладов II научной конференции Новосибирского отделения паразитологи-

- ческого общества РАН. – Новосибирск, 1997. – С. 112–113.
365. Якубовский, М. В. Диагностика, терапия и профилактика паразитарных болезней животных : монография / М. В. Якубовский, Н. Ф. Карасев. – Минск : Хага, 2001. – 384 с.
366. Якубовский, М. В. Справочник по паразитологии / М. В. Якубовский. – Минск : Наша Идея, 2014. – 351 с.
367. Якубовский, М. В. Эпизоотология и терапия гельминтозов лошадей в Республике Беларусь / М. В. Якубовский, В. И. Длубаковский // Ветеринарная медицина Беларуси. – 2001. – № 2. – С. 20–22.
368. Якубовский, М. В. Иммуносупрессивное влияние на организм животных некоторых паразитов и химиотерапевтических средств и эффективность иммуномодуляторов при паразитарных болезнях / М. В. Якубовский // Ветеринарная медицина Беларуси. – 2001. – № 1. – С. 18–21.
369. Якубовский, М. В. Лошадиное здоровье / М. В. Якубовский, В. И. Длубаковский // Белорусское сельское хозяйство. – 2003. – № 2. – С. 16–17.
370. Якубовский, М. В. Нематодозы лошадей Белоруссии / М. В. Якубовский, В. И. Длубаковский // Ветеринария. – 2005. – № 1. – С. 35–37.
371. Якубовский, М. В. Новый отечественный эффективный антгельминтик / М. В. Якубовский, Т. Я. Мяцова // Ветеринарная медицина Беларуси. – 2002. – № 2. – С. 39.
372. Якубовский, М. В. Новый эффективный антгельминтик / М. В. Якубовский // Ветеринарная медицина Беларуси. – 2000. – № 1. – С. 1.
373. Якубовский, М. В. Паразитарные болезни животных : справочное пособие / М. Ф. Якубовский, Н. Ф. Карасев. – Минск : Ураджай, 1991. – 255 с.
374. Ятусевич, А. И. Ассоциативная инвазия трихонематидозов лошадей Беларуси / А. И. Ятусевич, М. П. Сняжков // Ученые записки учреждения образования «Витебская ордена «Знак Почета» государственная академия ветеринарной медицины». – Витебск, 2012. – Т. 48, вып. 2, ч. 1. – С. 35–38.
375. Ятусевич, А. И. Гастреофилез лошадей и меры борьбы с ним / А. И. Ятусевич, С. И. Стасюкевич, М. В. Скуловец // Эпизоотология, иммунобиология, фармакология и санитария. – 2008. – № 1. – С. 16–22.
376. Ятусевич, А. И. Диагностика, лечение и профилактика при стронгилятозах желудочно-кишечного тракта лошадей : методические указания для проведения лабораторно-практического занятия / А. И. Ятусевич, М. П. Сняжков, В. В. Петрукович. – Витебск : ВГАВМ, 2011. – 15 с.
377. Ятусевич, А. И. Малоизученные паразиты лошадей Беларуси / А. И. Ятусевич, В. М. МIRONENKO, М. П. Сняжков // Материалы III научно-практической конференции Международной ассоциации паразитологов (Витебск, 14–17 октября 2008 г.) / Витебская государственная академия ветеринарной медицины. – Витебск, 2008. – С. 203–205.
378. Ятусевич, А. И. Обеззараживание внешней среды от возбудителей паразитов / А. И. Ятусевич // Ветеринарная газета. – 1996. – № 17. – С. 7.
379. Ятусевич, А. И. Особенности распространения желудочно-кишечных оводов лошадей на территории Республики Беларусь / А. И. Ятусевич, С. И. Стасюкевич // Современные аспекты патогенеза, клиники, диагностики, лечения и профилактики паразитарных заболеваний : труды IX Республиканской научно-практической конференции с международным участием, посвященной 80-летию кафедры медицинской биологии и общей генетики и УО «Витебский государственный ордена Дружбы народов медицинский университет». – Витебск : ВГМУ, 2014. – С. 228–231.

380. Ятусевич, А. И. Протозойные болезни сельскохозяйственных животных : монография / А. И. Ятусевич. – Витебск : УО ВГАВМ, 2012. – 223 с.
381. Ятусевич, А. И. Рекомендации по посмертной дифференциальной диагностике кишечных стронгилятозов лошадей / А. И. Ятусевич, М. П. Сняжков, В. М. Мироненко. – Витебск : ВГАВМ, 2015. – 31 с.
382. Ятусевич, А. И. Современные инсектициды применяемые при желудочно-кишечных оводах лошадей / А. И. Ятусевич, С. И. Стасюкевич, В. В. Петрукович // Актуальные проблемы ветеринарной фармакологии, токсикологии и фармации : материалы III Съезда фармакологов и токсикологов России. – СПб., 2011. – С. 542–544.
383. Ятусевич, А. И. Трихонематидозы лошадей : монография / А. И. Ятусевич, М. П. Сняжков. – Витебск : ВГАВМ, 2011. – 108 с.
384. Ятусевич, И. А. Фармакология авермектинов : монография / И. А. Ятусевич. – Витебск : ВГАВМ, 2009. – 244 с.
385. Anthelmintic efficacy of ivermectin given intramuscularly in horses / J. A. DiPietro, K. S. Todd, T. F. Lock, T. A. McPherron // *Am. J. Veter. Res.* – 1982. – Vol. 43, № 1. – P. 145–148.
386. Anwendung des Anthelmintikums Fenbendazol (Panacur-Paste) / G. Sievers, I. Terrezza, J. Nunez, I. Quintana // *Prakt. Tierarzt.* – 1983. – № 6. – P. 494–502.
387. Asquith, R. L. The efficacy and acceptability of ivermectin liquid compared to that of oral paste in horses / R. L. Asquith, J. Kivipelto // *J. Equine veter. Sc.* – 1987. – Vol. 7, № 6. – P. 353–355.
388. Asquith, R. L. The bioavailability of ivermectin in horses when administered in a liquid formulation by nasogastric intubation versus in an oral paste / R. L. Asquith, T. J. Lane, R. F. Pluec // *J. Equine veter. Sc.* – 1988. – Vol. 8, № 1. – P. 28–30.
389. Aus der Praxis: Bericht uber einen kontrollierten Feldversuch mit Febantel bei Pferden // *Tierarztl. Umch.* – 1980. – Vol. 35, № 3. – P. 148–151.
390. Bauer, C. Zur Biologie von *Eimeria leuckarti* (Flesch, 1883) der Equiden / C. Bauer, H. J. Burger // *Berl Munch Tierarztl Wochenschr.* – 1984. – Vol. 97, № 10. – P. 367–372.
391. Baruš, V. Helminthofauna koni v Ceskoslovensky / V. Baruš // *Cs. parasitol.* – 1962. – № 9. – P. 15–94.
392. Beelitz, P. Spectrum of species and incidence of endoparasites in foals and their mother mares from breeding farms with and without anthelmintic prophylaxis in upper Bavaria / P. Beelitz, E. Gobel, R. Gothe // *Tierarztl Prax.* – 1996. – Vol. 24, № 1. – P. 48–54.
393. Bell, R. J. Oral liquid ivermectin for horses: efficacy and duration of effect / R. J. Bell // Programme and abstracts : Conf., World assoc, for the advancement of veterinary parasitology, Montreal, 12–15.08.1987. – 1987. – № 50. – 12 p.
394. Bello, T. R. Controlled trial of dienbendazole (VET-220) and analog VET-220 S against prepatent and patent *Parascaris equorum* resulting from experimental infection / T. R. Bello // Programme and abstracts : 12 Conf., World assoc, for the advancement of veterinary parasitology, Montreal, 12–15.08.1987. – 1987. – 50 p.
395. Bioverfugbarkeit verschieciener pharmazeutischer Zubereitungen von Anthelminthika aus der Benzimidazol-Gruppe beim Pferd // *Prakt. Tierarzt.* – 1980. – Vol. 61, № 3. – P. 234–240.
396. Bogan, J. A. Anthelmintics for dogs, cats and horses / J. A. Bogan, J. L. Duncan // *Erit. veter. J.* – 1984. – Vol. 140, № 4. – P. 361–367.
397. Breuer, D. Erste Erfahrungen aus der Praxis bei der Parasitenbekämpfung des Pferdes mit IVERMECTIN / D. Breuer, M. Becker, D. Hasslacher // *Prakt. Tierarzt.* – 1984. – Vol. 65, № 4. – P. 307–308.

398. Chaydhari, S. S. Efficacy of levamisole hydrochloride against gastrointestinal nematodes in sheep and horses / S. S. Chaydhari, C. L. Yadav, R. P. Gupta // *Indian veter. J.* – 1984. – Vol. 61, № 8. – P. 708–711.
399. Comparative effects and safety of ivermectin in pregnant mares / R. L. Asquith [et al.] // *J. Equine veter. Sc.* – 1988. – Vol. 8, № 1. – P. 32–35.
400. Differentiation of *Coronocyclus sagittatus* and *Coronocyclus coronatus* (Nematoda: Cyathostominae) of horses / J. R. Lichtenfels [et al.] // *J. Helminthol. Soc. Wash.* – 1999. – Vol. 66, № 1. – C. 56–66.
401. DiPietro, J. A. A review of *Strongyloides westeri* infections foals / J. A. DiPietro // *Equine Pract.* – 1989. – Vol. 11, № 3. – P. 35–40.
402. DiPietro, J. A. Clinical trials of the antiparasitic activity of ivermectin in horses / J. A. DiPietro, T. F. Lock, K. S. Todd // *Veter. Med. small Anim. Clin.* – 1982. – Vol. 77, № 9. – P. 1403–1406.
403. DiPietro, J. A. Anthelmintics used in treatment of parasitic infections of horses / J. A. DiPietro, K. S. Todd // *Equine Pract.* – 1989. – Vol. 11, № 4. – P. 5–8, 10–11, 14–15.
404. DiPietro, J. A. Chemotherapeutic treatment of larvae and migrator stages of *Parascaris equorum* / J. A. DiPietro, K. S. Todd // *Annual cinvention, American association of equine practitioners : Proceedings of the (...)*, San Diego, Calif., 04.07.12.1988. – 1989. – P. 611–618.
405. DiPietro, J. A. Anti-strongyle activity of a propylene glycol-glycerol formal formulation of ivermectin in horses (mares) / J. A. DiPietro, K. S. Todd, V. Reuter // *Am. J. veter. Res.* – 1986. – Vol. 47, № 4. – P. 874–875.
406. Determination of exposure to *Fasciola hepatica* in horses from Uruguay using a recombinant-based ELISA / J. Sanchis [et al.] // *Veter. Med.* – 2015. – Vol. 60, № 9. – P. 483–488.
407. Drudge, J. H. Critical tests of morantel-trichlorfon paste formulation against internal parasites of the horse / J. H. Drudge, E. T. Lyons, S. C. Tolliver // *Veter. Parasitol.* – 1984. – Vol. 14, № 1. – P. 55–64.
408. Epidemiological aspects of gastrointestinal parasites of equines in Uttaranchal and Uttar Pradesh Indian / S. Singh [et al.] // *J. anim. Sc.* – 2002. – Vol. 72, № 10. – P. 861–862.
409. Evaluacion de la combinacion febantel-metrifonato como antihelmintico y sobre la actividad de la acetilcolinesterasa serica en equinos / E. Del Valle Carrega [et al.] // *Vetennaria-Mexico.* – 1984. – Vol. 15, № 2. – P. 101–104.
410. *Fasciola hepatica* invasion in horses from central and eastern Poland / A. B. Sadzikowski [et al.] // *Med. Weter.* – 2009. – Vol. 65, № 10. – P. 707–709.
411. French, D. D. Equine parasites: Dollars and sense / D. D. French, T. R. Klei, G. E. Hackett // *Equine Pract.* – 1988. – Vol. 10, № 5. – P. 8, 10–11, 14.
412. French, D. D. Efficacy of ivermectin in the oral paste formulation against naturally acquired adult and larval stages of *Parascaris equorum* in pony foals / D. D. French, T. R. Klei, H. W. Taylor // *Am. J. veter. Res.* – 1988. – Vol. 49, № 7. – P. 1000–1003.
413. Garsia, G. A. Ensaio de mistura de mebendazole e closantel, em pasta, para tratamento de nematodes de equino / G. A. Garsia, R. U. Franco // *Rev. patol. trop.* – 1992. – Vol. 21, № 1. – P. 1–12.
414. Gawor, J. J. The prevalence and abundance of internal parasites in working horses outspied in Poland / J. J. Gawor // *Vet. Parasitol.* – 1995. – Vol. 58, № 1/2. – P. 99–108.
415. Hartwich, G. Zum *Strongylus tetracanthus*-Problem und zur Systematik der Cyathostominae (Nematoda: Strongyloidea) / G. Hartwich // *Mitt. Zool. Berlin.* – 1986. – Vol. 62, № 1. – S. 61–105.

416. Hasslinger, M. A. Control of endoparasites in horses / M. A. Hasslinger // *Equine Pract.* – 1984. – Vol. 6, № 5. – P. 23–29.
417. Herd, R. P. Chemotherapy of migrating strongyles / R. P. Herd // *Current therapy in equine medicine.* – 1987. – Vol. 2. – P. 331–332.
418. Herd, R. P. Epidemiologic approaches to equine parasite control / R. P. Herd // *Annu. meet. Amer. Assoc. of swine practitioners : Proceedings, Minneapolis, Minn., 16–18.03.1986.* – 1986. – P. 243–251.
419. Herd, R. P. Equine parasite control. Problems associated with intensive anthelmintic therapy / R. P. Herd // *Equine Vet. Educ.* – 1990. – № 2. – P. 41–47.
420. Herd, R. P. Pasture hygiene : a nonchemical approach to equine endoparasite control / R. P. Herd // *Mod. veter. Pract.* – 1986. – Vol. 67, № 1. – P. 36–38.
421. Herd, R. P. Performing equine fecal egg counts / R. P. Herd // *Vet. Med.* – 1992. – Vol. 87. – P. 240–244.
422. Himonas, C. A. Avermectins : An entirely new family of endo- and ectoparasiticides / C. A. Himonas // *Bull. Hellen. Veter. Med. Soc.* – 1980. – Vol. 31, № 1. – P. 286–296.
423. Holtmann, W. I. D. Zur Wirksamkeit von Triclabendazol auf natürliche und experimentelle Helmintheninfektionen beim Pferd / W. I. D. Holtmann. – Hannover, 1988. – 63 s.
424. Ihle, J. T. W. Verzeichnis der Cyclostomum – Arten der Equiden mit Bemerkungen über einzelne Species / J. T. W. Ihle // *Zbl. Bacteriol.* – 1925. – № 1, Bd. 95. – P. 227–236.
425. K'ung, F. Y. A revised classification of the nematode genus *Cyathostomum* Molin, 1961, sensu lato. (Trichonematinae) / F. Y. K'ung // *Acta vet. et zootechn. Sinica.* – 1964. – Vol. 7, № 3. – P. 215–220.
426. K'ung, F. Y. Strongylid parasites of donkeys in Peking. 3. *Cylicocycclus pekingensis* sp. nov / F. Y. K'ung, N. H. Yang // *Acta zool. Sinica.* – 1964. – Vol. 16, № 3. – P. 393–397.
427. Kasai, T. Veterinary Helminthology / T. Kasai // *Butterworth-Heinemann Medical.* – 1999. – P. 23–102.
428. Korner, L. Die Anwendung von Oxfendasol beim Pferd / L. Korner // *Tierarztl. Umsch.* – 1984. – Vol. 39, № 8. – P. 584–589.
429. Krecek, R. C. Internal parasites of horses on mixed grassveld and bushveld in Transvaal, republic of South Africa / R. C. Krecek, R. K. Reineck, I. G. Horak // *Veter. Parasitology.* – 1989. – № 34. – P. 135–143.
430. Langrova, I. The presence of infective larvae of equine strongyles in various parts of horse boxes / I. Langrova // *Helminthologia.* – 2001. – Vol. 38, № 3. – P. 135–137.
431. Lichtenfels, J. R. A conventional Approach to New Classification of the Strongyloidea, Nematode parasites of Mammals / J. R. Lichtenfels // *Amer. Zool.* – 1979. – Vol. 19, № 4. – P. 1185–1194.
432. Lichtenfels J. R. Helminths of Domestic Equids / J. R. Lichtenfels, B. J. Torbert, T.R. Klei. – Washington, 1975. – 98 p.
433. Lichtenfels, J. R. Keys to genera of the superfamily Strongyloidea / J. R. Lichtenfels // *CIH Key to the nematode parasites of vertebrates.* – 1980. – Vol. 7. – 41 p.
434. Lichtenfels, J. R. Phylogenetic inference from adult morphology in the Nematoda ; with emphasis on the bursate nematodes, the strongylidae ; advancement (1982-1985) and recommendations for further work / J. R. Lichtenfels // *Proc. VI Int. Congr. Parasitol.* – Canberra, 1986. – P. 269–279.
435. Lichtenfels, J. R. *Cylicostephanus torbertae* sp. n. (Nematoda : Strongyloidea) from *Equus caballus* with a discussion of the genera *Cylicostephanus*, *Petrovinema*, and

- Skrjabinodentus / J. R. Lichtenfels, T. R. Klei // Proc. Helminthol. Soc. Wash. – 1988. – Vol. 55, № 2. – P. 165–170.
436. Lyons, E. T. Prevalence of parasite eggs (*Strongyloides westeri*, *Parascaris equorum*, and strongyles) and oocysts (*Eimeria leuckarti*) in the feces of thoroughbred foals on 14 farms in central Kentucky in 2003 / E. T. Lyons, S. C. Tolliver // Parasitol. Res. – 2004. – Vol. 92, N 5. – P. 400–404.
  437. Lyons, E. T. Tioxidazole: evaluation of antiparasitic activity of a micronized formulation in horses by the critical test method / E. T. Lyons, J. H. Drudge, S. C. Tolliver // Amer. J. Vet. Res. – 1981. – Vol. 42, № 6. – P. 1048–1049.
  438. Lyons, E. T. Critical and controlled tests of activity of a macrocyclic lactone (compound F28249-a) against natural infections of internal parasites of equids / E. T. Lyons, J. H. Drudge, S. C. Tolliver // Amer. J. Vet. Res. – 1989. – Vol. 50, № 6. – P. 970–974.
  439. Lyons, E. T. The ascariocidal efficacy of ivermectin paste in horses / E. T. Lyons, J. H. Drudge, S. C. Tolliver // As good as injectable. Veter.+med. (EdwardsvUle). – 1986. – Vol. 81, № 11. – P. 1062–1068.
  440. Lyons, E. T. Historical Perspective of Cyathostomes : Prevalence, Treatment and Control Programs / E. T. Lyons, S. C. Tolliver, J. H. Drudge // Vet. Parasitol. – 1999. – Vol. 85, № 2/3. – P. 97–111.
  441. Macintosh, A. M. H. Ivermectin use in horses / A. M. H. Macintosh // Austral. Equine Veter. – 1989. – Vol. 7, № 2. – P. 36–44.
  442. Marinković, D. Fatal Diarrhoea due to *Eimeria leuckarti* in a Horse / D. Marinković // Journal of Comparative Pathology. – 2013. – Vol. 148, N 1. – P. 81.
  443. Matthews, J. B. An update on cyathostomins: Anthelmintic resistance and worm control / J. B. Matthews // Equinae veter. Educat. – 2008. – Vol. 20, N 10. – P. 552–560.
  444. Mfítíldzė, M. W. Prevalence and intensity of non-strongyle intestinal parasites of horses in northern Queensland / M. W. Mfítíldzė, G. W. Hutchinson // Austral. veter. J. – 1989. – Vol. 66, № 1. – P. 23–26.
  445. Morini, E. G. La cobinacion febantel - triclorlon en algunas parasitosis de los equinos / E. G. Morini, R. Basso // Gac. Veter. – 1982. – Vol. 44, № 372. – P. 677–681.
  446. Presson, B. L. Critical test evaluation oxfendazole and trichlorfon : Effectiveness of a paste formulation in the horses / B. L. Presson, D. Hamm, T. A. Yazwinski // An. J. veter. Res. – 1984. – Vol. 46, № 6. – P. 1203–1204.
  447. Prevalence and control of benzimidazole-resistant small strongyles on german thoroughbred studs / C. Bauer, J. C. Merkt, G. Janke-Grimm, H. J. Burger // Veter. Parasitol. – 1986. – Vol. 21, № 3. – P. 189–203.
  448. Prevalence of intestinal parasites of Polish Konik horses – comparison between domestic horses and imported from the Netherlands / B. Pilarczyk [et al.] // Bull. Veter. Inst. In Pulawy. – 2010. – Vol. 54, N 2. – P. 171–174.
  449. Reinecke, R. K. Veterinary helminthology / R. K. Reinecke. – Durdan : Butterworths, 1983. – P. 12–200.
  450. Rubenstein, D. I. Parasites and social behavior of island feral horses / D. I. Rubenstein, M. E. Hohmann // Oikos. – 1989. – Vol. 5, № 3. – P. 312–320.
  451. Sakamoto, T. Anthelmintic effect of febantel against parasitic nematodes of horses / T. Sakamoto // J. Fac. Agr. Iwate Univ. – 1986. – Vol. 17, № 4. – P. 375–387.
  452. Schroder, J. Ivermectin as an antiparasitic agent in horses / J. Schroder, G. E. Swan // J. S. Afr. Veter. ASSN. – 1982. – Vol. 53, № 2. – P. 127–128.
  453. Schumacher, J. A review of the use of moxidectin in horses / J. Schumacher, J. Taintor // Equinae veter. Educat. – 2008. – Vol. 20, N 10. – P. 546–551.

454. Seibert, B. P. Critical test and safety evaluation of an oral paste preparation of mebendazole and trichlorfon in horses / B. P. Seibert, K. M. Newcomb, B. F. Michael // *Am. J. veter. Res.* – 1986. – Vol. 47, № 6. – P. 1347–1350.
455. Slocombe, J. O. D. Effectiveness of ivermectin paste for removal of nematodes in the horses / J. O. D. Slocombe, J. F. Cote // *Canad. veter. J.* – 1984. – Vol. 25, № 10. – P. 386–388.
456. Stoye, M. Prophylaxe und Therapie von Parasitosen des Pferdes / M. Stoye // *Bericht Dt. Veterinärmedizinische Ges. Kongr.* – 1987. – № 17. – P. 201–214.
457. Toxicita a snasenlivost piperazin citratu piperazin adipatu u ruznych druhu hospodarskych zvirat / J. Strakova, J. Nastuneak, M. Dvorak, J. Danek // *Biol. Chem. zivocisne Viroby – Veter.* – 1983. – Vol. 19, № 1. – P. 83–95.
458. Ucinost preparatov equalan a panacur pri gastroenteronematodozach koni / J. Corba, H. Andrasko, P. Stoffa, P. Holakovsky // *Veterinarstvi.* – 1986. – Vol. 36, № 2. – P. 79–80.
459. Utilisation du levamisole comme anthelminthique chez le cheval / P. Dorchies [et al.] // *Rev. Med. veter.* – 1979. – Vol. 130, № 3. – P. 417–425.
460. Weiss, J. Interet de l'ivermectine dans le tritement de certaines affections parasitaires des equides / J. Weiss // *Rev. Med. veter.* – 1984. – Vol. 136, № 7. – P. 425–433.
461. Wystierowanie tasiemcow u koni w srodkowo-wschodniej Polsce / J. L. Gundlach [et al.] // *Med. Weter.* – 2003. – C. 59.



Научное издание

**Ятусевич Антон Иванович,  
Юнусов Худайназар Бекназарович,  
Даминов Асадулло Суванович,  
Синяков Максим Петрович**

## **ПАРАЗИТОЗЫ ЛОШАДЕЙ**

Монография

Ташкент, Издательство “Fan ziyosi”, 2023, 280 стр

Издательство “Fan ziyosi”

Лицензия 3918. 18.02.2021.

Адрес: Ташкент, ул. Навои, 30

Директор издательство

Редактор

Технический редактор

**И.Халилов**

**Н. Шахназарова**

**Л.Файзиев**

**ISBN: 978-9943-9691-2-4**

Подписано в печать 30. 05. 2022 г.

Формат 60x84<sub>1/16</sub>. Печать офсетная.

Гарнитура Times New Roman.

Ус .п. л.: 17,5. Изд. п. л.: 17,0.

Тираж 100 экз. Заказ № 05/9.

Отпечатано в ООО «Согдиана идеал принт»

г. Самарканд, ул. Тонг, 55