

**HAYVONLAR MARFALOGIYASI
FANIDAN AMALIY LABORATORIYA
MASHG'ULOTLARI**

O'ZBEKISTON RESPUBLIKASI OLIY VA O'RTA
MAXSUS TA'LIM VAZIRLIGI

N.B. DILMURODOV, M.G. KARIMOV,
Z.F. NORMURADOVA

**«HAYVONLAR MORFOLOGIYASI»
FANIDAN AMALIY-LABORATORIYA
MASHG'ULOTLARI**

*Zootexniya, kasb ta'limi (zootexniya)
ta'lim yo'nalishlari talabalari uchun o'quv qo'llanma*

*Cho'lpon nomidagi nashriyot-matbaa ijodiy uyi
Toshkent — 2018*

591.4(076)
D51

UDK 591.4(076.5)
BBK 28.66ya7
D 51

Mazkur o'quv qo'llanma Samarqand qishloq xo'jalik instituti Kengashining 2017 yil 30-martdagi 9-sonli qaroriga asosan «5410600 – Zootexniya (tarmoqlari bo'yicha)», «5111000 – kasb ta'limi (5410600-zootexniya)» ta'lim yo'nalishlarida tahsil olayotgan talabalar uchun tavsiya etilgan.

Taqrizchilar:

H.B. Niyozov – hayvonlar anatomiyasi, fiziologiyasi, jarrohligi va farmakologiya kafedrasida dotsenti, v.f.n.;
B.A. Elmurodov – O'zVITI, laboratoriya mudiri, v.f.d.

Mas'ul muharrir:

Sh.A. Rahimova

Dilmurodov, N.

D 51 «Hayvonlar morfologiyasi» fanidan amaliy laboratoriya mashg'ulotlari [Matn] o'quv qo'llanma/N. Dilmurodov, M. Karimov, Z. Normurodova/Oliy va o'rta maxsus ta'lim vazirligi. – T.: Cho'lpon nomidagi NMIU, 2018. – 432 b.
ISBN 978-9943-5379-1-0

Mazkur o'quv qo'llanma zootexniya sohasida ta'lim olayotgan talabalar uchun muhim manba hisoblanadi

UDK 591.4(076.5)
BBK 28.66ya7

Sam. II Axborot-resurs markazi
© N. Dilmurodov va boshq., 2018
© Cho'lpon nomidagi NMIU, 2018
Inv. №
JK 2993/77

ISBN 978-9943-5379-1-0

SO‘Z BOSHI

Oliy ta‘limning Davlat ta‘lim standartiga muvofiq ushbu o‘quv qo‘llanma «Hayvonlar morfologiyasi» fanining tarixi va rivojlanish tendensiyasi, istiqboli, hayvon organizmini hujayra, to‘qima, organlar tizimi, har bir tizimlardagi organlarni, gistologik, anatomik tuzilishi, turli hayvonlar organ va to‘qimalarining tuzilishidagi qiyosiy morfologiyasini, hayvon organlarini hayvon zoti, turi, yoshi va tashqi muhit ta‘sirida o‘zgarishlarni o‘rganishni qamrab olgan. Bu fan zootexniya mutaxassislarini shakllantirishda fundamental fan bo‘lib hisoblanadi.

Hayvonlar morfologiyasi fanini chuqur o‘rganish bo‘lg‘usi zootexniklarning har tomonlama yetuk mutaxassis bo‘lib yetishishini ta‘minlovchi eng muhim omillardan biridir.

Hayvonlar morfologiyasi fanidan qoniqarli bilim olish uchun ma‘lum dastur asosida muntazam o‘qishni va amaliy mashg‘ulotlar o‘tkazilishini va binobarin, bugungi kun talabiga javob beradigan, zamonaviy o‘quv adabiyotlarning yaratilishini taqozo etmoqda.

«Hayvonlar morfologiyasi» fanining asosiy vazifasi hayvonlar organizmini uning yoshi, zoti, turi va yashash sharoitiga qarab o‘rganishga asoslanadi.

Hujayra, to‘qima va organlar tuzilishi organizmning biologik xususiyatiga, organ va tizimlarning o‘zaro aloqadorligiga, individual hamda tarixiy taraqqiyot jarayonidagi o‘zgarishlarga bog‘liq bo‘lib, murakkab kechadigan jarayonlar mahsulining tub ma‘nosini hayvonlar morfologiyasi fani ochib beradi.

Talabalar hayvonlar morfologiyasi fanini o‘rganish jarayonida hujayraning morfologik tuzilishi, molekulyar tarkibi, jinsiy hujayralarning shakllanishi va taraqqiyoti, to‘qimalarning tuzilishi, embrion rivojlanishi, organlarning joylashish joyini (topografiyasi),

tananing bo'linishi, hayvon gavdasini (o'lik hayvonda) kesib o'rganadi. Ichki organlarning rangi, shakli va joylashishini anatomik uslublar yordamida o'rganishga kirishishar ekanlar, avvalambor, ular umumbiologik ma'lumotlar bilan tanishadilar; morfologiya fani nima va nimalarni o'rgatadi, zootexniya fanlarini o'rganishda morfologiyaning mohiyati; chorvachilikni rivojlantirishda, inson salomatligi va tabiatning ekologik holatini saqlashda hayvonlar morfologiyasining ahamiyati; biologik moslashish va evolyutsiyaning asosiy yo'nalishlari (o'zgaruvchanlik, genotip, fenotip); hayvonlarni xonakilashtirishning, ular zotlarining va yoshining organizm tuzilishiga ko'rsatadigan ta'siri; organ va tizimlarning taraqqiyoti hamda tuzilishida norma, o'zgarish, ko'rinish va boshqa fizilogik holatlar haqida tushunchalarni o'rgatadi.

Darsning maqsadi:

1. Selloidinli kesmalarni gematoksilin-eozin bilan bo'yash va bir marta foydalanish uchun preparatlar tayyorlash;
2. Tayyorlangan gistopreparatlarni mikroskopiya qilish, chizish va belgilash. Hujayra va to'qimalarning bazofil hamda eozinofil (asidofil) strukturalari bilan tanishish.

Ko'rgazmali materiallar: mikroskop, gistopreparat

MIKROSKOP BILAN ISHLASH QOIDALARI

Sitologiya, gistologiya va embriologiya kursini o'rganishda mikroskop doimiy ish quroli bo'lib xizmat qiladi. Shuning uchun eng avvalo, mikroskopning tuzilishi va u bilan ishlash qoidalarini bilishimiz kerak.

Mikroskop o'rganilayotgan obyektlarni kuchli darajada kattalashtirib beradi. Mikroskopda uning mexanik va yorituvchi (optik) qismlarini birlashtirib turuvchi taglik va optik linzalar farq qilinadi. Hozirgi paytda kafedramizda МБИ-6 va «Биолам-С» mikroskoplari mavjud (1-rasm).

Mikroskop bilan ishlashni o'rganib boshlagandayoq ma'lum tartib-qoidalarga amal qilishga odatlanish lozim.

Mikroskopiya kirishishdan oldin yoritgich oynani (oynani botiq tomoni turishi kerak) va revolverni (kichik obyektiv — 8x turishini; revolver kertikka kelganligini) tekshirish lozim. Undan keyin quyidagilarga amal qilinadi:

1. Mikroskopni ishlash uchun qulay holatda stolga o'rnatiladi. Kichik obyektiv (8x) va yoritgich oynaning botiq tomoni yordamida yorug'lik topilib, ko'rish maydoni bir tekis yoritiladi;

2. Preparatning qoplagich oynasini yuqori tomonga qilib mikroskop stolchasidagi teshikka to'g'ri keladigan holatda o'rnatiladi;

3. Kremalera (makrovint) yordamida kichik obyektivning fokusi topiladi. Preparatni sinchiklab qarab chiqib, batafsil o'rganish uchun yaroqli joyini tanlanadi va uni ko'rish maydonining markaziga o'rnatiriladi;

4. Ko'zlar toliqmasligi uchun mikroskop okulyariga chap ko'z bilan qaraladi, o'ng ko'z yordamida daftarga rasm solinadi;

5. Katta obyektiv (40x) ga o'tish uchun fokusni o'zgartirmasdan, revolverni burab, kuchli obyektiv (40x) ni ish holatiga keltiriladi. Agar har ikkala — katta (40x) va kichik (8x) obyektiv mikroskopning o'ziniki bo'lsa, ya'ni almashtirilmagan bo'lsa — preparatning tasviri hosil bo'ladi. So'ngra mikrovint yordamida preparatning aniq tasviri hosil qilinadi. Biror sabab bilan preparatning tasviri hosil bo'lmasa, unda o'qituvchiga murojaat qilinadi;

6. Preparat kuchli obyektivlar bilan o'rganilayotganda mikrovintni doimiy ravishda ikkala tomonga 0,25–0,5 marta burash kerak. Mikroskopda ishlay boshlagan dastlabki paytlardanoq, kuchli obyektivda mikrovintdan foydalanishga odatlanish lozim;

7. Mikroskop stolchasining diagonal vintlaridan faqat katta obyektivda ishlayotganda preparatning kerakli qismlarini ko'rish maydonining markaziga ko'chirish uchun foydalaniladi;

8. Mikroskopning optik qismlari (yoritgich oyna, kondensoryoritgich, obyektiv va okulyar linzalari)ni faqat toza va yumshoq materiya (flanel) bilan artish mumkin;

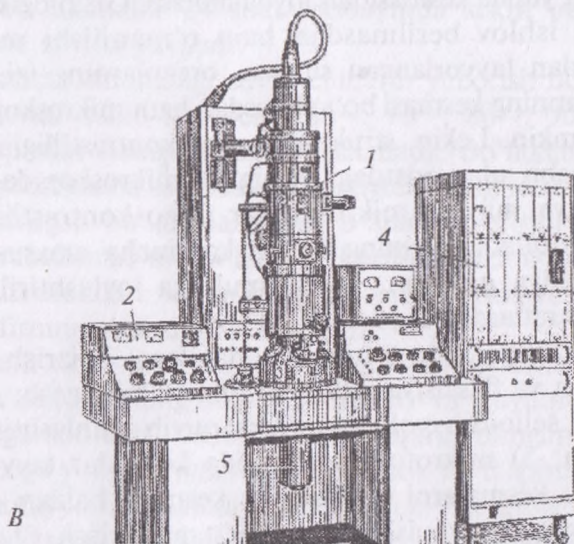
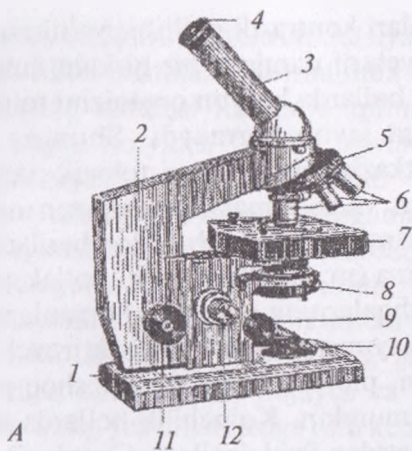
9. O'qituvchining nazoratisiz mikroskopning turli qismlarini burab olish va remont qilish mumkin emas;

10. Mikroskopda ishni tugatgach, preparat olinadi va mikroskop ish holatidan chiqariladi;

11. Mikroskop bir joydan ikkinchi joyga ko'chirilayotganda, u vertikal holatda tutiladi.

Mikrotexnika bo'yicha umumiy tushunchalar

Mikroskopik tadqiqotlar o'tkazish uchun ishlatiladigan obyekt — gistologik preparat quyidagi ikki asosiy talablarga javob berishi kerak: 1) preparat orqali yorug'lik nurlari o'tishi, ya'ni u tiniq



1-rasm. Biologik tadqiqotlar uchun mikroskoplar:

A — optik biologik mikroskop «Биолам-С» 1 — asosi («oyog'ida»); 2 — tubus tutgich; 3 — qiya tubus; 4 — okulyar; 5 — revolver; 6 — obyektivlar; 7 — stolcha; 8 — iris diafragmalı kondensor; 9 — kondensor vinti; 10 — yoritgich oyna; 11 — mikrometrik vint, 12 — makrometrik vint;

B — elektron mikroskop ЭВМ-100АК (tasvirni avtomatik ishlovchi sistema bilan); 1 — mikroskop kolonkasi (electron-optik sistema va namunalar uchun kamera bilan); 2 — boshqaruv pulti; 3 — lyuminescent ekranli kamera; 4 — tasvirni analiz qilish bo'limi; 5 — ko'rish signali hosil qilgich.

bo'lishi; 2) uning strukturalari kontrastli bo'lishi, ya'ni nur sindirish ko'rsatkichi bo'yicha yetarli darajada bir-biridan farq qilishi lozim. Aksariyat ko'pchilik hollarda hayvon organizmi to'qimalari va organlari bu talablarga javob bermaydi. Shuning uchun mikroskopik kuzatishlar o'tkazishga yaroqli gistologik preparatlar tayyorlash maqsadida organ va to'qimalardan olingan namuna-bo'lakchalarga u yoki bu darajada murkkab ishlov beriladi.

Gistologik preparat surtma (m: qon, suyak iligi, so'lak, sperma, orqa miya suyuqligi va boshqalarning surtmasi), organlarning izi (m: taloq, timus, jigarniki), yupqa parda (m: biriktiruvchi yumshoq to'qima, qorin pardasi, plevra, miyaning yumshoq pardasi) yoki yupqa kesma bo'lishi mumkin. Ko'pchilik hollarda to'qima va organlarning yupqa kesmasidan foydalaniladi. Gistologik preparatlar maxsus ishlov berilmasdan ham o'rganilishi mumkin. Masalan, qondan tayyorlangan surtma, organlarning izi, yupqa parda yoki organning kesmasi bo'yalmasdan ham mikroskop ostida kuzatilishi mumkin. Lekin, strukturalarning kontrastlilik kuchsiz bo'lganligi sababli ular odatdagi yorug'lik mikroskopida yaxshi aniqlanmaydi va maxsus mikroskoplar (fazo-kontrastli va b.) qo'llashni talab qiladi. Shuning uchun ko'pincha maxsus ishlov berilgan, fiksatsiya qilingan, qattiq muhitga joylashtirilgan va bo'yalgan preparatlardan foydalaniladi.

Preparatlar tayyorlash uchun quyidagilarni bajarish kerak: 1) material olish va fiksatsiya qilish; 2) materialni yuvish; 3) suvsizlantirish; 4) selloidin yoki parafinga quyib zichlashtirish va blok tayyorlash; 5) mikrotom yordamida kesmalar tayyorlash; 6) tayyorlangan kesmalarni bo'yash; 7) kesmani balzam yordamida buyum oynasiga yopishtirib preparat tayyorlash (2-rasm).

Preparatlar tayyorlash uchun maxsus o'ldirilgan laboratoriya hayvonlari yoki go'sht uchun so'yilgan qishloq xo'jalik hayvonlarining organ va to'qimalaridan kichik bo'lakchalar-namunalar olinadi. Bo'lakcha hayvon o'ldirilgach imkoniyat boricha tez olinishi, uning kattaligi 0,5 x 0,5 x 0,2 sm dan oshmasligi kerak.

Fiksatsiya to'qimalardagi buzilish jarayonlarini to'xtatib, strukturalarning saqlanishini ta'minlaydi. Bunga organlardan olingan bo'lakcha-namunani fiksator (spirt, formalin, og'ir metallarning

tuzlari, osmiy kislotasi, maxsus fiksatsiya qiluvchi aralashmalar)ga solish yo'li bilan erishiladi. Formalinda fiksatsiya qilish uchun 12 foizli formalin eritmasi fiksatsiya qilinadigan bo'lakcha-namunalardan hajmi bo'yicha 20–30 marta ko'p miqdorda olinadi. Bunda fiksatsiya 24 soat davom etadi.

Fiksator ta'sirida to'qima va organlarda murakkab fiziko-kimyoviy o'zgarishlar ro'y beradi. Bulardan eng muhimi oqsillarning qaytmas koagulyatsiyasi bo'lib, uning natijasida to'qimalardagi hayotiy jarayonlar to'xtaydi, strukturalar esa o'lib, fiksatsiyalanadi. Fiksatsiya bo'lakcha-namunalarning zichlashishi va hajmining kichrayishiga, shuningdek, hujayra va to'qimalarning bo'yalish xususiyatlarining yaxshilanishiga olib keladi. Formalinda fiksatsiya qilingan bo'lakchalar 24 soat mobaynida sekin oqib turuvchi vodoprovod suvida yuviladi.

To'qimalar tarkibidagi suvni chiqarib yuborish uchun bo'lakchalar quvvati oshib boruvchi (60°-, 70°-, 80°-, 90°-, 96°- va 100° li) spirtlar batareyasidan o'tkaziladi. Bo'lakchalar har bir spirtida 24 soatgacha saqlanadi va natijada to'liq suvsizlanadi. Suvsizlantirilgan bo'lakchalar 100°li spirt va efirning teng miqdordagi aralashmasi orqali ham o'tkazilishi lozim. Chunki, zichlashtiruvchi modda – selloidin 100°li spirtida erimaydi, balki 100°li spirt va efirning aralashmasida eriydi.

Spirt-efir aralashmasi orqali o'tkazilgan bo'lakchalar ma'lum muddatga selloidinning suyuq (4 foizli) va quyuproq (8 foizli) eritmalariga solinadi. Selloidindan chiqarib olingan va yog'och bo'lakchasiga yopishtirilgan obyekt – blok 70°li spirtida saqlanadi.

Kesma tayyorlash uchun maxsus asbob – mikrotom ishlatiladi. Mikrotomda selloidinli bloklardan 10–15 mkm qalinlikdagi kesmalar tayyorlash mumkin. Zichlashtirish uchun selloidin o'rniga parafin ishlatilganda 4–6 mkm qalinlikdagi kesmalar tayyorlash imkoniyatiga ega bo'linadi.

Gistologik tuzilmalarni bo'yash usullari juda xilma-xil bo'lib, ularni tanlashda tadqiqotning maqsadlariga qarab ish tutiladi. Ular ishqorli (asos), kislotali va neytral bo'yoqlarga bo'linadi. Azur II va gematoksilin bo'yoqlari asos bo'yoqlarga misol bo'lib, hujayralar o'zagini binafsha (ko'k-binafsha) rangga bo'yaydi, ezoin esa

kislotali bo'yoq bo'lib, sitoplazma va hujayraaro moddalarni och qizil-sariq rangga bo'yaydi. Ayrim strukturalarning muayyan bo'yoqlarni tanlab qabul qilishi ularning kimyoviy tarkibi va fizik xossalari bilan belgilanadi. Kislotali bo'yoqlar bilan yaxshi bo'yaladigan strukturalar atsidofil (oksifil, eozinofil), asos bo'yoqlar bilan bo'yaladiganlari – bazofil strukturalar deyiladi. Ham kislotali, ham asosli bo'yoqlarni qabul qiluvchi strukturalar neytrofillar (geterofillar) hisoblanadi.

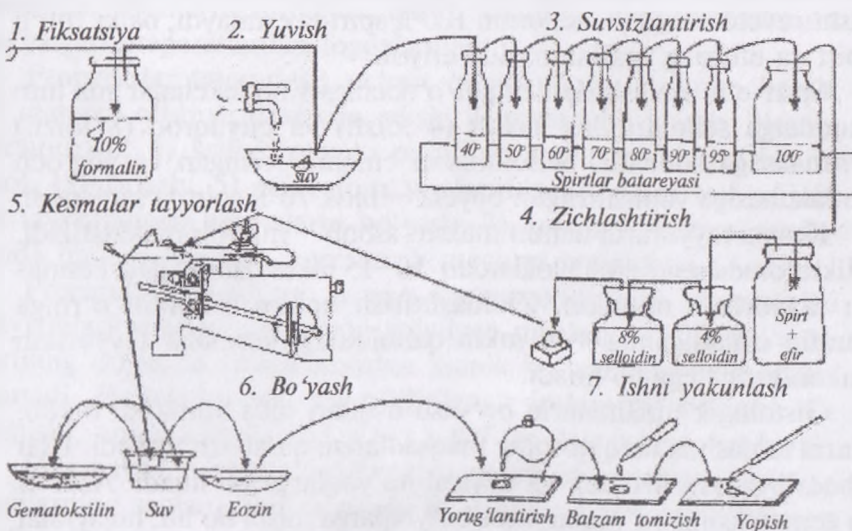
Bo'yalgan preparatlarni odatda quvvati oshib boruvchi spirtlarda suvsizlantirilib, ksilol, benzol, toluol yoki ayrim moylar yordamida ortiqcha bo'yoq chiqarib yuboriladi (tiniqlashtiriladi). Ko'p marta foydalanish uchun tayyorlanadigan preparatlarni uzoq muddatga saqlash uchun gistologik kesmalar predmat va qoplagich shishalar orasiga Kanada balzami yoki boshqa shunga o'xshash moddalar bilan yopishtiriladi. Bir marta foydalanish uchun preparat tayyorlanganda balzam o'rniga glitserin ishlatiladi.

1 mkm (1 mikron)=0,001 mm

1 nm (nanometr)=0,001 mkm

1 A (angstrem)=0,001 nm.

Selloidinli preparatlar tayyorlash (sxema)



2-rasm. Preparat tayyorlash sxemasi

Nazorat uchun savollar

1. «Буолам-С» mikroskopning tuzilishini aytib bering.
2. Mikrotexnika qoidalarini tushuntiring.
3. Preparat tayyorlashda ishlatiladigan asboblarni tushuntiring.
4. Mikrotexnika qanday bosqichlarda olib boriladi?

Mavzu. Hujayralarning umumiy tuzilishi, o'lchami va shakllari

Darsning maqsadi:

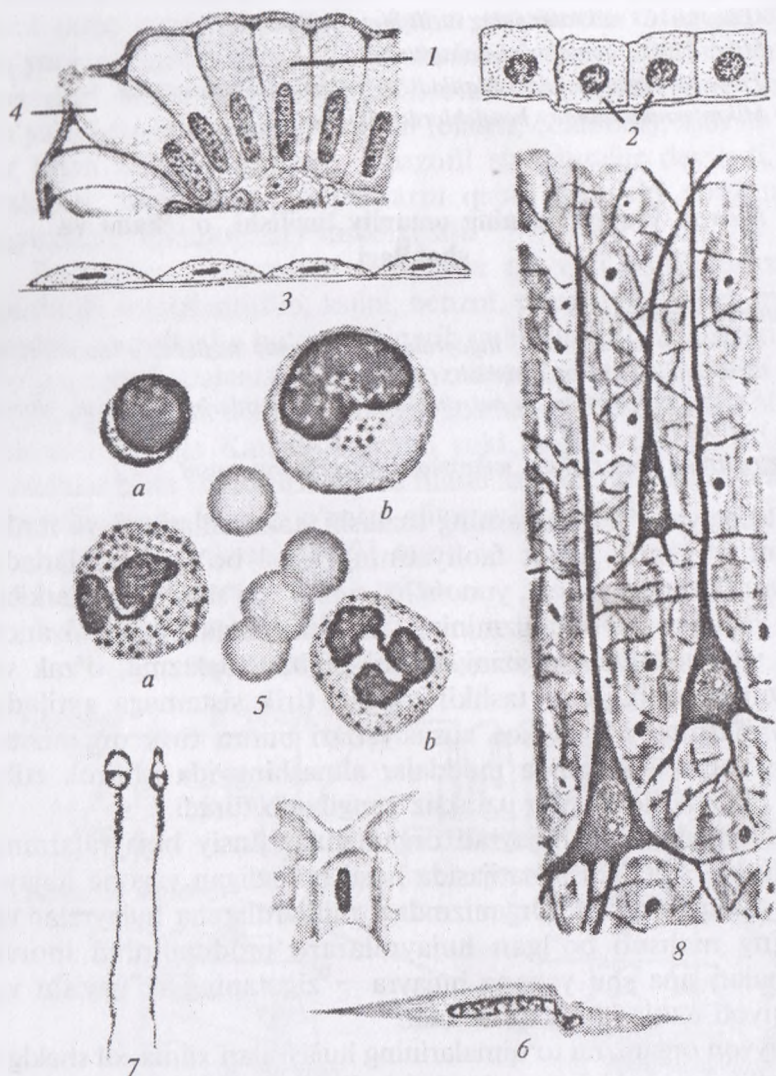
1. «Hujayra» tushunchasi, hujayralarning umumiy tuzilishi, o'lchamlari va turli shakllari bilan tanishish;
2. Baqalar eritrotsitlari va sut emizuvchilar nevrostitlarini o'rganish, chizish va belgilash

Ko'rgazmali materiallar: mikroskop, gistopreparat, rasm

Sitologiya – hujayralarning tuzilishi, takomillashuvi va funksiyasini o'rganib, hayot faoliyatining asosi bo'lib hisoblanadi. Hujayra (lotincha cellula, yunoncha-cytos) – o'simlik tana tarkibi, odam va hayvonlar organizmining tuzilishini, funksiyasini, tayanch trofik va rivojlanish negizini tashkil qilib, sitoplazma, o'zak va sitolemma (qobiq)dan tashkil topgan tirik sistemaga aytiladi. Hujayralarning o'ziga xos xususiyatlari butun tirik organizmlarning hayoti davomida moddalar almashinuvida ishtirok etib, yangi hujayra hosil qilib uzluksiz yangilanib turadi.

Murakkab, ko'p hujayrali organizmlar jinsiy hujayralarning qo'shilishi – otalanish natijasida hosil bo'ladigan yagona hujayradan taraqqiy qiladi. Organizmdagi milliardlarcha hujayralar va ularning mahsuli bo'lgan hujayralararo moddalardan iborat to'qimalar, ana shu yagona hujayra – zigotaning ko'payishi va taraqqiyoti natijasida hosil bo'ladi.

Hayvon organizmi to'qimalarining hujayralari xilma-xil shaklga ega bo'lib bu shakl hujayralar bajaradigan vazifalar bilan bog'liq (m., nevrostitlarning uzun o'simtalarga ega ekanligi, qon hujayralarining yumaloq, sharsimon shaklda bo'lishi va boshqalar) (3, 4-rasmlar). Shuningdek, hujayralarning kattaligi ham turlichadir. Eng kichik hujayralar – kichik limfosit, ba'zi hayvonlar



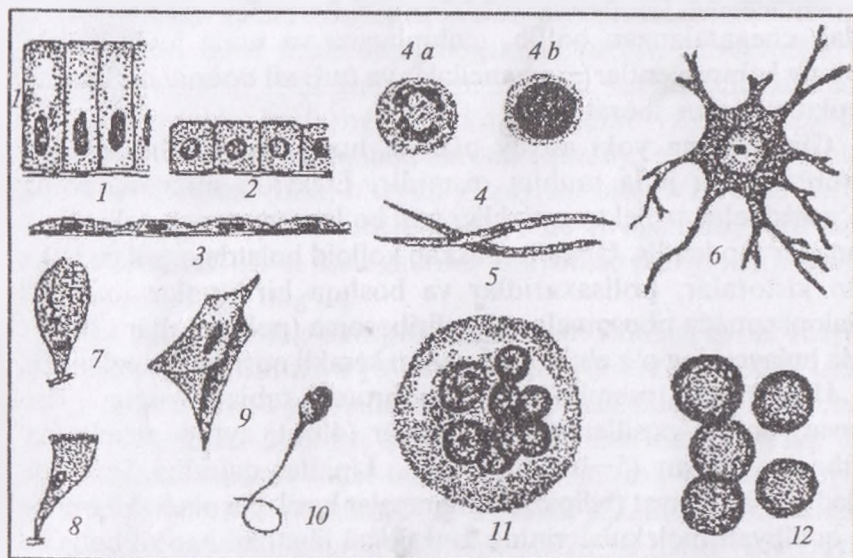
3-rasm. Hujayra shakllari:

1 - ichak epiteliysining silindrsimon hujayrasi; 2 - kubsimon hujayralar;
 3 - yassi epiteliy; 4 - qadahsimon hujayralar; 5 - qon hujayralari; 6 - silliq
 muskul hujayrasi; 7 - spermatozoid; 8- o'simtali nerv hujayrasi; 9 - qanotli
 hujayra.

eritrotsiti 4–4,5 mkm kattalikda bo'lsa, miyaning yirik nevrositlari 120 mkm, sut emizuvchilarning tuxumi 200 mkm keladi. Qushlar tuxum hujayrasi (tuxum sarig'i)ning diametri hatto bir necha sm ga yetadi.

Hujayra hajmining doimiylik qonuniga ko'ra, turli hayvonlarning bir tipdagi hujayralari (m: jigar hujayralari)ning hajmi teng bo'ladi. Organlarning turli hayvonlarda har xil kattalikda bo'lishi hujayralar hajmiga emas, balki ular sonining turlicha bo'lishiga bog'liq.

Hujayralarning barcha tarkibiy qismlari: sitoplazma, o'zak va qobig'i protoplazmani tashkil qiladi. Shu jihatdan u «tirik modda» tushunchasiga yaqin. Lekin tirik modda kengroq ma'noda



4-rasm. Hujayralarning shakllari va tuzilish tamoyili (sxema):

- 1 – silindrik epiteliy hujayralari; 2 – kubsimon epiteliy hujayralari; 3 – yassi epiteliy (mezoteliy) hujayralari; 4 – qonning yumaloq hujayralari (a – o'zagi qismlar – segmentlarga bo'lingan neytrofil leykosit; b – yumaloq o'zakli limfosit); 5 – tayoqchasimon o'zakli duksimon hujayra (silliqli muskul hujayrasi); 6 – o'simtali (nerv) hujayra; 7 – qadahasimon hujayra; 8 – tebranuvchi tukchalarga ega hujayra; 9 – qanotdor hujayra (pay hujayrasi); 10 – xipchinli hujayra (spermiy); 11 – ko'p o'zakli hujayra (osteoklast); 12 – o'zaksiz hujayra (sut emizuvchilarning eritrotsiti).

ishlatiladigan tushuncha, chunki uning hujayra tuzilishiga ega bo'lmagan shakllari ham mavjud.

Hujayralar uch tarkibiy qism: sitoplazma, o'zak va plazmolemma tashkil topadi (*5-rasm*). Sitoplazma va uning organellalari hujayra hayot faolitini, shuningdek ko'p hujayrali organizmlarda hujayraning o'ziga xos (spesifik) vazifasini ta'minlovchi asosiy metabolizm apparatidir. O'zak esa genetik axborot (informatsiya)ni hosil qiluvchi va saqlovchi, bu axborotni hujayraning bo'linishi natijasida hujayra avlodlari qatorida o'tkazilishini ta'minlovchi tuzilmadir. Plazmolemma hujayraning tashqi muhit bilan o'zaro fizik-kimyoviy ta'sirini, shuningdek ko'p hujayralilarda organizm hujayralarining o'zaro aloqasini ta'minlaydi.

Sitoplazma. Sitoplazma hujayra atrofi muhitidan plazmolemma bilan chegaralangan bo'lib, gialoplazma va unda joylashuvchi doimiy komponentlar – organellalar va turli xil doimiy bo'lmagan strukturalardan iborat.

Gialoplazma yoki asosiy plazma hujayraning ichki muhiti hisoblanuvchi juda muhim qismidir. Elektron mikroskopning ko'rsatishicha, u elektron zichligi past bo'lgan gomogen yoki nozik donador moddadir. Unda murakkab kolloid holatda oqsillar, nuklein kislotalar, polisaxaridlar va boshqa birikmalar mavjud. Gialoplazmada ribosomalar va poliribosoma (polisoma)lar ishtirokida hujayraning o'z ehtiyojlari uchun kerakli oqsillar sintezlanadi.

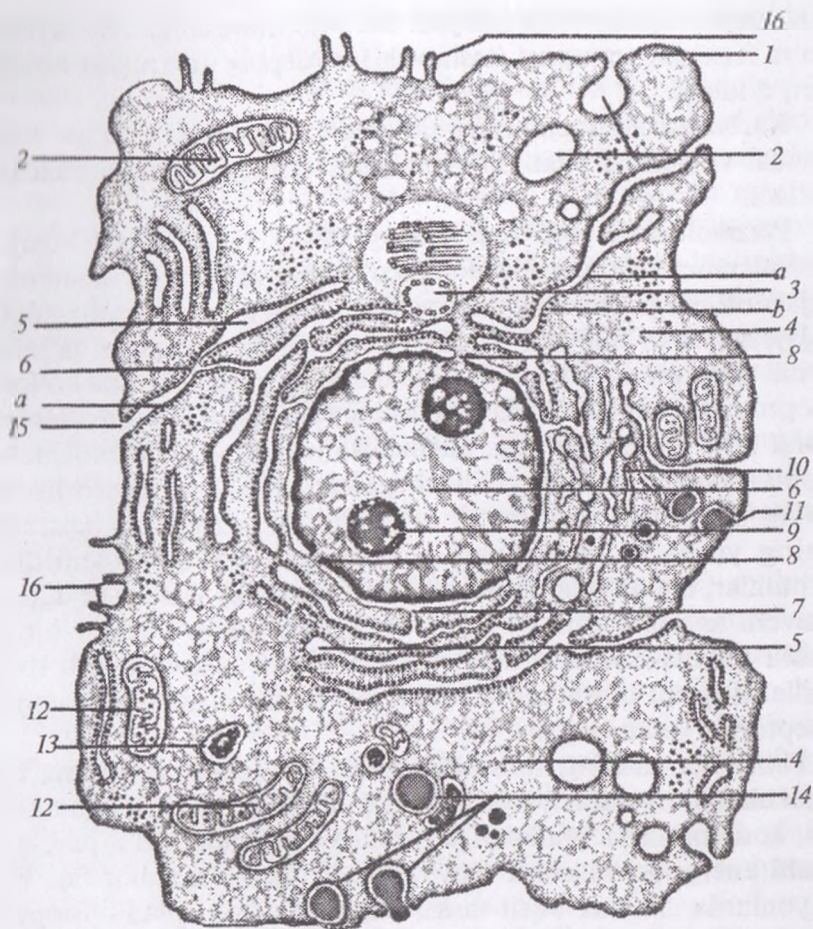
Hujayraning membranalari lipoproteid tabiatli yupqa plast (qavat) bo'lib, oqsillar (60%), lipidlar (40%), ayrim membrana karbonsuvlaridan (5–10%) tuzilgan. Lipidlar qalinligi 5–7 nm keladigan ikki qavat (bilipid) membranalar hosil qila oladi. Ularning bu qobiliyati molekularining funksional jihatdan har xil bo'lgan ikki qism: gidrofob va gidrofil qutblari borligi bilan bog'liq. Oqsil molekulari ham ikki qism, zaryadga ega (qutblangan) aminokislotalarga boy va zaryadsiz (qutblanmagan) aminokislotalardan iborat qismlarga ega. Bunday oqsillarning qutblanmagan qismlari membrananing gidrofob qismlariga botib kirib turadi. Qutblangan qismlari esa membranadagi lipidlarning gidrofil qismlari bilan aloqada bo'lib, hujayradagi suvli muhit tomonga yo'nalgan bo'ladi. Shuningdek, bilipid qavat bilan qisman aloqada bo'lgan va aloqada

bo'lmagan oqsillar ham mavjud. Biologik-funksional ahamiyatiga ko'ra ferment, transport (tashuvchi), retseptor va struktur oqsillar farq qilinadi.

Karbonsuvlar membrana tarkibida erkin holda emas, balki lipidlar va oqsillar bilan birikkan (glikolipidlar va glikoproteidlar) bo'ladi.

Plazmolemma yoki hujayraning tashqi membranasi hujayra turli membranalari orasida alohida o'rinni egallaydi. Bu membrana hujayrani chegaralovchi, shuningdek, uning hujayra atrof-muhiti, hujayraga ta'sir qiluvchi barcha faktorlar bilan aloqasini ta'minlovchi strukturadir. Plazmolemma qalinligi 10 nm atrofida bo'lgan lipoproteid kompleksidir. Uning tashqi yuzasida glikoproteidlardan iborat 3–4 nm qalinlikdagi glikokaliks joylashadi. Plazmolemma sitoplazmani atrof muhitdan chegaralab turish, retseptorlik va moddalar tashish (transport) kabi muhim vazifalarni bajaradi. Uning yuzasida joylashgan glikoproteidlar va glikolipidlar gormonlar, mediatorlar hamda maxsus (spesifik) antigenlar uchun sezuvchi retseptor rolini o'taydi. Hujayralarning o'zaro bir-birini tanishi (aniqlashi), immunitet hosil bo'lib rivojlanishi, turli fizik omillarni qabul qilish kabi muhim jarayonlar plazmolemmaning retseptorlari bilan bog'liq.

Plazmolemmaning transport vazifasi suv, ionlar, ayrim mayda molekullarning diffuziya yo'li bilan (nofaol) o'tkazilishidan tashqari, konsentratsiya gradientiga qarshi yo'nalishda, ATF parchalanishi energiyasi hisobiga faol tashilishi bilan ham bog'liq. Bu jarayonlarda maxsus oqsil-tashuvchilar ishtirok qiladi. Biopolimerlarning yirik molekullari amalda plazmolemma orqali o'tmaydi. Qator hollarda makromolekulalar va hatto yirik zarrachalar hujayra ichiga endotsitoz yo'li bilan kiradi. Endotsitoz shartli ravishda fagositoz (hujayra tomonidan yirik zarrachalar, m., bakteriyalar, hatto boshqa hujayralarning qismlarini qamrab olinishi va yutilishi) hamda pinotsitoz (makromolekulyar birikmalarning qamrab olinishi)ga bo'linadi. Endotsitoz yutiladigan moddalarnig retseptor molekullar vositasida plazmolemma sirtiga yopishib olishi (sorbsiya) dan boshlanadi. Keyin plazmolemmaning hujayra ichiga qaragan va uncha katta bo'lmagan botiqlari paydo



5-rasm. Hujayraning electron-mikroskopik tuzilishi:

- 1 – sitolemma; 2 – pinositoz pufakchalari; 3 – hujayra markazi;
 4 – gialoplazma; 5 – donador endoplazmatik to‘r: a – sitomembrana;
 b – ribosomalar; 6 – yadro; 7 – perenuklyar bo‘shliq; 8 – yadro
 membranasining porasi; 9 – yadrocha; 10 – Golji apparati; 11 – vakuolalar;
 12 – mitoxondriya; 13 – lizosomalar; 14 – fagositoz bosqichtlari;
 15 – hujayralararo bog‘lanish; 16 – mikrovorsinkalar.

bo‘la boshlaydi. So‘ngra bu botiqlar yiriklashib, pufakchalar holida plazmolemmadan ajraladi va sitoplazmada joylashadi. Endotsitoz pufakchalari o‘zaro qo‘shilib yiriklashadi, ular ichida lizotso-

malardan o'tgan gidrolitik fermentlar paydo bo'ladi. Fermentlar ta'sirida parchalangan biopolimerlar monomerlar hoida pufakchadan gialoplazmaga chiqadi.

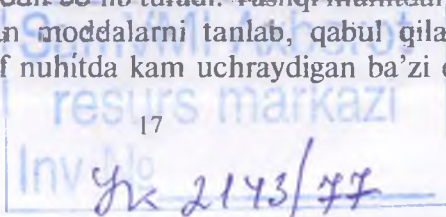
Shunday qilib, endotsitoz yo'li bilan hujayraga kirgan molekular membrana bilan o'ralgan pufakcha (vakuola)da hujayra ichi hazm jarayoniga uchraydi. Plazmolemma ekzotsitoz (hujayradan moddalarning chiqarilishi)da ham ishtirok qiladi. Bunda hujayra ichida hosil bo'lgan moddalar — oqsillar, glikozaminoglikanlar, yog' tomchilari va boshqalar hujayra atrof-muhitiga chiqariladi.

Endotsitoz va ekzotsitoz amalga oshishida plazmolemma bilan aloqada bo'luvchi fibrillar sitoplazmatik strukturalar — qisqaruvchi mikrofilamentlar va mikronaychalar ishtirok qiladi.

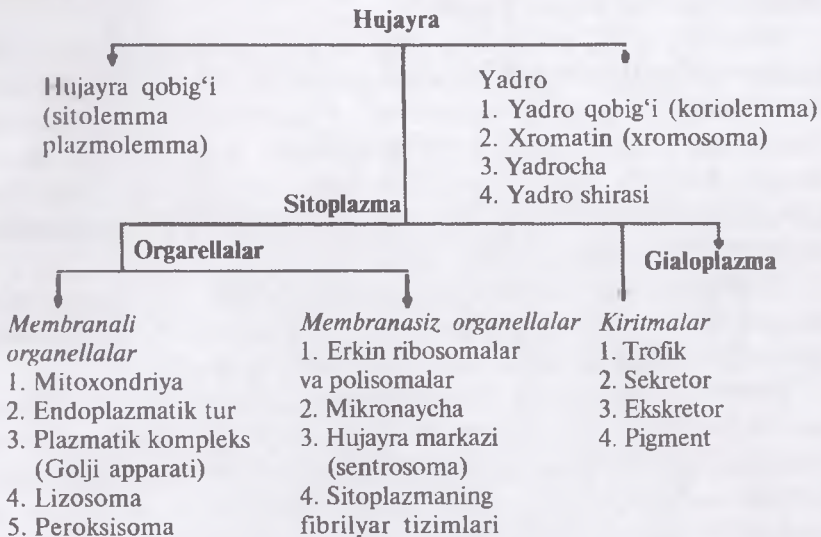
Hayvonlar ko'pchilik hujayralarining plazmolemmasi turlicha tuzilishga ega bo'lgan o'smalar hosil qila oladi. Qator hujayralarning o'smalari tarkibida sitoplazmaning mikronaychalari, fibrillalari bo'lishi natijasida maxsus tuzilmalar — tukchalar, xivchinlar va boshqalar yuzaga keladi. Aksariyat ko'pchilik hollarda hayvon hujayralarining yuzasida mikroso'rg'ichlar (mikrovorsinkalar) uchraydi. Ularning diametri 100 nm atrofida, uzunligi va bir hujayradagi soni turlicha bo'ladi. Mikroso'rg'ichlar so'ruvchi (shimuvchi) epiletiy hujayralari yuzasida ayniqsa ko'p va baland bo'yli bo'ladi.

Hujayralar tirik materiyaning yashash shakllaridan biri bo'lib, ularning tuzilishi, taraqqiyoti va hayot faoliyatini o'rganadi. Buyuk sitolog V. Aleksandrov hujayrani «O'zaro chambarchas bog'langan ikki muhim qism — sitoplazma va o'zakdan iborat bo'lib, bir butun tirik sistemadir» deb ta'riflaydi. Robertis, Novinskiy va Saeslar o'zlarining «Hujayra biologiyasi» nomli qo'llanmasida «Hujayra tirik materiyaning uncha katta bo'lmagan protoplazma massasidan iborat, o'zakka ega, plazmatik membrana bilan o'ralgan asosiy birligidir» deb hisoblashgan.

Tirik modda bilan atrof-muhit o'rtasida to'xtovsiz moddalar almashinuv jarayoni sodir bo'lib turadi. Tashqi muhitdan organizm o'ziga kerakli bo'lgan moddalarni tanlab, qabul qiladi. Ayrim sabablarga ko'ra atrof muhitda kam uchraydigan ba'zi elementlar



ma'lum organlar va to'qima hujayralarida ko'p yoki kam to'planishi mumkin.



Hujayra qobig'i – hujayrani tashqi tomondan o'rab turadigan parda, shuningdek, plazma qobig'i deb ham atash mumkin. Uning vazifasi hujayraning tashqi muhitdan ajratib turish va oziq moddalarni hujayraning ichiga kirib va chiqishini nazorat qilishdan iborat. Hujayra qobig'ining yuza qismi uglevodlardan tashkil topgan. Glikokaliks eng tashqi qavat bo'lgani uchun hujayraning tashqi muhit bilan aloqasida muhim rol o'ynaydi. Hujayra qobig'i biomolekulyar lipid qavatdan va ikki tomonda joylashgan oqsil molekulalardan tuzilgan. Ikki qavat fosfolipidlar asosan membrananing struktur va plastik xususiyatlarini belgilaydi. Hujayraning transport tizimi orqali moddalar o'tadi. Bu tizimning ichiga quyidagilar kiradi: hujayra membrana teshikchalari – kichik molekulalar shu teshik orqali o'tadi.

Oddiy diffuziya – lipidlarda eriydigan molekulalar hujayra membranasining lipid qismida eriydi. Kislrorod va suv oddiy diffuziya yo'li bilan hujayra ichiga kiradi.

Yengillashgan diffuziya-passiv diffuziyaning bir turi bo'lib, bu yo'l bilan glyukoza hujayra ichiga kiradi.

Sitoplazma – bu hujayra ichini to‘ldirib turuvchi suyuqlik bo‘lib, uning bir-butunligini ta‘minlaydi. Sitoplazmada o‘zak va organellalar, shuningdek, glyukoza, oqsillar va boshqa ionlar singari erigan moddalar joylashadi.¹

O‘zak – hujayraning axborot markazi hisoblanadi. U o‘zak membranasi bilan o‘ralgan va o‘zida xromosomalar saqlaydi. Xromosomalar irsiy materialni tashuvchi hisoblanadi. DNK oqsil molekulalarini sintezi uchun axborotni tashiydi. DNK «instruksiya jamlanmasi» bo‘lib, hujayraga qanday harakat qilish zarurligini ko‘rsatib turadi va bu ko‘rsatmalar so‘ngra hujayraning keyingi avlodiga yetkazib beriladi. O‘zak shuningdek, bir nechta o‘zakchalarni o‘zida saqlab, ribosomalar ishlab chiqariladi.²

Tirik modda tarkibiga kiruvchi kimyoviy elementlardan C (karbon) alohida ahamiyatga ega bo‘lib organik birikmalar hosil qiluvchi element bo‘lib hisoblanadi. C, H, O, N – organik birikmalarning asosini tashkil qiladi. Hayvon organizmi to‘qima hujayralarida C, H, O, N, K, Ca, Na, P, S, Mg, Fe, Cl ko‘p uchrab, massasining 99 foizini tashkil qiladi va ular makroelementlar deb nomlanadi. Tirik modda tarkibida juda kam miqdorda uchrovchi Cu, So, Zn, Mo, J, F kabi elementlarga – mikroelementlar deb aytiladi. Organizm to‘qima hujayralaridagi makro va mikro elementlar moddalar almashinuvi va boshqa hayotiy zarur jarayonlarda faol ishtirok yetadi.

Kimyoviy murakkab organik birikma elementlari hujayra protoplazma tarkibida – oqsillar, nukleotidlar, nuklein kislotalar, karbonsuvlar, lipidlar shaklida uchraydi.

Oqsillar aminokislotalarning juda yirik (gigant) molekulari polimerlari – polipeptid moddalari bo‘lib, organizmning barcha strukturali qurilish (plastik) materiali bo‘lib, protoplazma quruq moddasining 80 foizini tashkil qiladi.

¹ *Elizabeth Aughey, Fredric L. Frye «Comparative Veterinary Histology with clinical correlates».* Printed by: Grafos SA, Barcelona, Spain. Copyright © 2001

² *Elizabeth Aughey, Fredric L. Frye «Comparative Veterinary Histology with clinical correlates».* Printed by: Grafos SA, Barcelona, Spain. Copyright © 2001

Oqsillar – ferment, transport, himoya (immun tanalar) va qisqarish (harakat) kabi juda muhim vazifalarini bajaradi. Oddiy oqsillar – proteinlar va murakkab oqsillar – proteidlar bir biridan farq qiladi. Proteinlar (kollagen, elastin, albumin, globulin, miozin va boshqalar) ko‘pchilik hollarda faqat aminokislotalarning qoldiqlaridan tashkil topgan. Proteidlar tarkibiga aminokislotalarning qoldiqlaridan tashqari oqsil bo‘lmagan prostetik guruh moddasi mavjud. Prostetik guruh – kimyoviy tarkibiga ko‘ra, nukleoproteidlar, glikoproteidlar, lipoproteidlar va xromoproteidlar farq qilinadi.

◆ Nukleotidlar va nuklein kislotalar

Nukleotidlar aminokislotalar kabi polimer molekularlar (DNK va RNK)¹ hosil qila oladigan birikmalardir. Ularning molekulari karbonsuv (riboza yoki dezoksiriboza), fosfor kislota qoldig‘i hamda tarkibida N bo‘lgan purin yoki pirimidin organik asoslaridan tuzilgan. DNK molekulasida ikki zanjirli spiral, RNK molekulasida esa zanjirsimon tuzilishga ega. DNKning asosiy qismi hujayra o‘zagida, RNK esa sitoplazmada va qisman o‘zakda uchraydi. DNK molekulasida zanjirlarida nukleotidlarning joylanishi tartibi DNK kodi deyiladi va u hujayrada sintezlanadigan oqsil molekulasida aminokislotalarning joylanishi tartibini belgilaydi.

Molekulasida bir necha fosfor kislota qoldig‘i saqlovchi nukleotidlardan ATF va ADF² hujayradagi energetik jarayonlarda aktiv qatnashadi.

Lipidlar (yunoncha lipos-yog‘) – protoplazmada ancha keng tarqalgan, soddaroq tuzilmaga ega yog‘lar va ularga nisbatan murakkabroq tuzilgan lipoidli birikmalarni o‘z ichiga oladi. Lipidlar tarkibida glitserin va yog‘ kislotalari bilan bir qatorda azotli asoslar va fosfor kislota uchraydi. Ular oqsillar bilan birikkan holda protoplazmada molekularlarning gidrofil va gidrofob qutblariga ega bo‘lgan turli lipoproteidli strukturalarini hosil qiladi.

Karbonsuvlar C, H va O ning birikmasi bo‘lib, H va O karbonsuvlar molekulasida 2:1 (ya‘ni H₂O) nisbatdadir. Glikogen

¹ DNK – dezoksiribonuklein kislota, RNK – ribonuklein kislota

² ATF – adenoizintzifosfat, ADF – adenoizindifosfat

karbonsuylarni — glyukoza, saxaroza, laktoza, kraxmal, hayvon kraxmali tashkil qilib, turli jarayonlarda energiyaning muhim manbai bo'lib hisoblanadi.

Murakkab polisaxaridlar — glikozaminoglikanlar biriktiruvchi to'qimaning hujayralararo moddasi bo'lib, ko'pgina bezlarning ishlab chiqargan sekreti tarkibiga mavjud bo'ladi. Neytral va kislotali glikozaminoglikanlar bir biridan farq qiladi. Oliy tabaqali hayvonlar to'qima hujayralarida ko'proq xondroitin sulfatli kislotalar (gialuron va heparin) glikozaminoglikanlar uchraydi.

Anorganik moddalar asosini suv va tuzlar tashkil qiladi. Organizmning 70–80 foizi suv bo'lib erituvchi suyuqlik bo'lishi bilan bir qatorda, protoplazmaning turli strukturalari tarkibiga kiradi. Ko'p miqdordagi suvning yo'qotilishi organizmdagi hayotiy jarayonlarning to'xtashiga olib keladi. Na^+ , K^+ , Ca^{++} , Fe^{+++} va boshqa metal ionlari turli jarayonlarda ishtirok qiladi. Ular murakkab kompleks birikmalar tarkibiga kirib gemoglobin hosil qiladi.

Tirik modda organik birikmalar va anorganik moddalarning oddiy aralashmasi bo'lmasdan, balki bir butun murakkab sistemadir.

Protoplazma rangsiz, yorug'likni suvdan ko'ra kuchliroq sindiradigan, solishtirma og'irligi 1,03 bo'lgan modda. Protoplazma hujayraning fiziologik holatiga qarab o'zgaruvchan va yopishqoq bo'ladi. Protoplazma fizik holatining o'zgaruvchanligi tarkibidagi moddalari kolloid strukturaga ega ekanligi bilan bog'liq bo'ladi.

Eritma tarkibida diametri 1–100 nm zarrachalar bo'lsa, bunday eritmani kolloid eritma deyiladi. Kolloid eritmadagi zarrachalarning maydalanish darajasi — disperslik darajasi, eritma zarrachalarning yig'indisi — dispersion faza va erituvchanligi — dispersion muhit deyilib bir biridan farq qiladi.

Kolloid zarrachalarning disperslik darajasi, zarrachalarning o'zaro yopishib qolmasligi bir ismli bo'lishiga bog'liq. Elektrolit eritmasining qo'shilishi kolloid eritma zarrachalarining cho'kishiga sabab bo'ladi. Bu hodisa koagulyatsiya deb ataladi. Odatda koagulyatsiya orqaga qaytuvchi jarayondir. Cho'kmaga tushgan oqsil zarrachalarining fiziko-kimyoviy muhitining o'zgarishi bilan

qayta eritmaga o'tishi peptizatsiya deyiladi. Fiziko-kimyoviy ta'sirlar (og'ir metallarning tuzlari, anorganik kislotalar, qizdirish) ta'sirida qaytmas koagulyatsiya deyiladi va natijada – denaturatsiya yuz beradi.

Oqsil zarrachalari o'z zaryadini: kislotali muhitda musbat (+), ishqorli muhitda manfiy (-) zaryadga oson o'zgartira oladi. Demak, dispers muhit zaryadining o'zgarishi hujayrada kechadigan jarayonlarga ta'sir qiladi.

Hujayra – tirik strukturaning asosiy birligi bo'lib, murakkab oqsil, uglevod, yog', nuklein kislotalar va noorganik elementlardan tashkil topgan. Hujayralar membrana ya'ni plazmolemma bilan chegaralangan. Hujayra ichida membrana bilan o'ralgan o'zak mavjud. O'zak ikki qavatli membrana bilan o'rab olingan, bittasi o'zakni himoyalasa, ikkinchisi bir-biriga o'ralgan 2 ta uzun spiral shaklidagi oqsil ipchalarni ya'ni dezoksiribonuklein kislotani (DNK) chegaralaydi. DNK genetik informatsiya xususiyatiga ega xromosomalarni: genlarni tashkil qiladi. Xromosomalar hujayra bo'linadigan vaqtdan boshqa hollarda kam ko'rinadi va bunda DNK ning oqsilli kompleks birikmalari xromatin sifatida o'zak ichidagi kichik to'q bo'yaladigan nukleolalarda (o'zakchalar) aniqlanadi. Ribonuklein kislota (RNK) nukleolalarda (o'zakchalarda) DNK ning kam miqdori bilan joylashadi. DNK kam miqdorda sitoplazmatik organoid mitoxondrionda ham bo'ladi. Ribosomal RNK nukleolalarda sintez qilinadi va o'zakning tashqi membranasini qoplaydi, u sitoplazmaga o'tib donador endoplazmatik to'rni hosil qiladi.

Sitoplazma o'zakni o'rab olib, plazmolemma bilan bog'lanadi. Sitoplazma tarkibidagilar organellalar va sitoplazmatik matriksda (sitozolda) yotgan qo'shimchalarga bo'linadi Organoidlar pardali (masalan, hujayra membranasi, mitoxondriya, endoplazmatik to'r va agranulyar endoplazmatik to'r, Goldji apparati, sekretor pufakchalar va granularlar, lizosomalar) yoki pardasiz (masalan, ozuqa zahirasi, yog' va glikogen va ko'p sonli pigmentlar) bo'lishi mumkin.¹

¹ *Elizabeth Aughey, Fredric L. Frye «Comparative Veterinary Histology with clinical correlates». Printed by: Grafos SA, Barcelona, Spain. Copyright © 2001*

◆ Endoplazmatik to‘r ikki tipga bo‘linadi.

Dag‘al yoki donador turdagi endoplazmatik to‘rning yuzasida ko‘p miqdorda ribosomalar birikkan bo‘ladi va mikroskop ostida donador bo‘lib ko‘rinadi. Bunday tipdagi endoplazmatik to‘rning vazifasi ribosomalarda sintez bo‘lgan oqsillarni tashishdan iborat. Sintez bo‘lgan ayrim oqsillar to‘g‘ridan-to‘g‘ri hujayra yuzasidan chiqarilishi mumkin (masalan, ovqat hazm qilish fermentlari va gormonlar).

Silliq endoplazmatik to‘r yuzasida ribosomalar bo‘lmaydi. Shuning uchun ham bular silliq endoplazmatik to‘r deb yuritiladi. Ularning funksiyasi lipidlar va steroidlarni sintez qilish hamda tashishdan iborat.

Goldji tanasi — sitoplazmada joylashgan zich xaltachalar to‘plamidan iborat. Uning vazifasi hujayralar ishlab chiqargan ayrim oqsillarni qayta o‘zgartirishdan iborat (masalan, uglevodni qo‘shish) va u lizosomalarni shakllantirishda muhim rol o‘ynaydi.

Lizosomalar — bu membranaga birikkan xaltachalar bo‘lib, unda lizosomalar yoki ovqat hazm qilish fermentlari saqlanadi. Ularning vazifasi hujayraga tushgan yot moddalarni fagositoz yoki endositoz jarayoni yordamida neytrallashdan iborat. Lizosomalar, shuningdek, hujayraning eskirgan organellalarini yoki hujayraning o‘zini ham yo‘q qilishi mumkin.

Lizosomalarni to‘planish kasalligi — bu lizosomalarda fermentativ jarayonning buzilishi natijasida kelib chiqadi va qoldiq moddalarning to‘planishiga olib keladi. Lizosomalarning to‘planish kasalligi ko‘pincha mushuklarda uchraydi, odatda yosh hayvonlarda skelet anomaliyasi, nevrologik va ko‘z buzilishlarida yuzaga keladi.

Sentrosoma va sentriolalar — sentrosoma juft tayoqchasimon tuzilmalardan tashkil topgan bo‘lib, bu tuzilmalar sentriola deb yuritiladi. Ular bir-biriga nisbatan to‘g‘ri burchak ostida joylashadi va hujayraning bo‘linishida ishtirok yetadi.

Kiprikchalar va xivchinlar — tananing ayrim hujayralarida plazmatik membrananing kengayishi ko‘zga tashlanadi. Kiprikchalar ko‘p miqdorda hujayraning tashqi yuzasida joylashadi va to‘lqin-simon harakatni hosil qilishi natijasida hujayra yuzasida shilimshiq

suyuqlikni aralastiradi. Xivchinlar odatda yakka-yakka joylashadi, kiprikchalarga nisbatan uzunroq bo'ladi, hujayraning to'liqsimon harakatini ta'minlaydi. Xivchinga yagona misol bo'lib, sut emizuvchilar spermatozoidining dumchasi hisoblanadi. Elektron mikroskopik tekshirishlar plazmatik membrananing nafaqat har xil hujayralarda, balki bir hujayraning o'zida ham murakkab tuzilishga ega ekanligini ko'rsatib berdi. Hujayra qobig'ining maxsus stukturalarini har xil bo'lganligi uchun, hujayraning qaysi qismida joylashganligiga qarab ular uchta asosiy turga bo'linadilar:

A) Hujayra ustki yuzasining maxsus stukturalariga mikrovor-sinkalar, kipriklar misol bo'ladi.

B) Qo'shni hujayralar yon yuzasidan maxsus tuzilmalar, oddiy va zich birikishlar, desmosomalar tirqishli tutashishlar, sinapslar va sinaptik birikishlar, interdegitasiyalar kiradi.

V) Bazal plazmatik membrananing maxsus tuzilmalari: burmalar, gemidesmasomalar va boshqalar.

Hujayra organellalari ikki xil bo'lib, bularga doimiy va maxsus organellalar kiradi. Hujayraning doimiy organellalar maxsus tuzilishga ega bo'lib, ma'lum bir vazifalarni bajaradilar. Bularga mitoxondriyalar, endoplazmatik to'r, ribosoma, polisoma, Goldjining kopleksi, lizasoma, mikronaycha, sentrasoma, peroksisoma va fibrillyar tuzilmalar kiradi. Organellalar tuzilishiga qarab membranali va membranasi hujayra organellariga bo'linadi.

Membranali hujayra organellariga mitoxondriya, endoplazmatik to'r, plastinkasimon kompleks (Goldji kompleksi) lizasoma va peroksisomalar kiradi, chunki, ularning tuzilishida elementar biologik membrana ishtirok yetadi.

Membranalar asosan oqsil, lipid va suvdan tashkil topgan bo'lib, bu hujayraning ichki tuzilmalarining membranalari oqsil va lipid tarkibining o'zgarishi bilangina farqlanmasdan, ularning tarkibiga kiruvchi molekulalarning joylashishi va ultrastrukturasi bilan ham farqlanadi. Membrananing bunday o'ziga xos tuzilishi ularning funksiyasi bilan bog'liqdir. Membranasi bo'lmagan hujayra organellariga ribosoma, polisoma, mikronaycha, senrosoma, kiprikchalar, xivchin va fibrillyar tuzilmalar kirib, turli xil tuzilishga ega va spesifik funksialarni bajaradilar.

Ribosomalar alohida tuzilmalar bo'lib, ular ko'pincha endoplazmatik to'r bilan kompleks hosil qiladilar.

Mitoxondriyalarning shakli va o'lchamlari ularning funksional holatiga, osmatik bosimga, pHga qarab o'zgarib turadilar. Ularning soni hujayra tipiga va funksional holatiga bog'liq bo'lib, sog' jigar hujayrasida 2500 gacha bo'lishi mumkin.

Mitoxondriyalar uzoq hayot kechirmaydilar, o'rtacha 9–10 kunga teng bo'lib, kurtak otish yo'li bilan yoki ko'ndalangiga ikkiga bo'linish natijasida ko'payib turadilar. Mitoxondriyalar ATF sintizida muhim rol o'ynab, energiya manbai hisoblanadi.

Endoplazmatik to'r. Membranasida ribosomalar bo'lishiga qarab donador va donasiz endoplazmatik to'r farqlanadi. Donador endoplazmatik to'rning tashqi membrana qismida ribosomalar bo'ladi.

Granulyar endoplazmatik to'r oqsil va fermentlar, silliq endoplazmatik to'r esa asosan yog' va karbon suvlar sintezida muhim rol o'ynaydilar.

Ribosomalar zich dumaloq shaklda bo'lib (Pallade donalari) endoplazmatik to'r komponentlaridan biri hisoblanadi. Ribosomalar yadro qobig'ining tashqi membranasida ham joylashadi. Ribosomalar oqsil sintezida faol qatnashadilar. Ribosomalarning bir to'dasi polisomal deyilib, ularning tarkibida 5–70 ta ribosomalar bo'ladi.

Ko'pgina olimlar zamonaviy dalillarga asoslanib (K.A. Zufarov va b.q.) ribosomalar yadroda-yadrochada sintez bo'ladi.

Plastinkasimon kompleks 3 xil komponentdan tashkil topgan:

1. Yassi sisternalar sistemasi — silliq membranalar bilan chegaralangan. Yassi sisternalar ko'pincha 5–8 ta bo'lib bir-biriga yaqin yotadilar.

2. Mayda mikropufakchalar — sisternalar oxirida joylashib, diametri 30–50 nmgacha bo'ladi.

3. Yirik vakuolalar — ko'pincha yassi sisterna bog'lamlarining o'rta qismida joylashib 0, 2–0, 8 mkm bo'ladilar.

Goldji kompleksi faoliyati sekresiya jarayoni bilan bog'liq bo'lib, bez hujayralarida (me'da osti bezi) zimogen granularini hosil qilishda va tezashtirishda muhim rol o'ynaydi.

Oxirgi paytlarda Goldji kompleksining glikoproteidlar sintezida, yog'lar so'rilishida ishtirok etishi ham aniqlangan.

Lizosomalar (lisis – eritish, soma – tana) gidrolitik fermentlarga bo'ydir. Lizosomaning asosiy vazifasi, uning hujayra ichida moddalarni hazm qilishdir.

Peroksisoma (mikrotanacha) – bir qavatli membrana bilan o'ralgan strukturalar bo'lib, kattaligi 0,3–1,5 mkmdir. Bu organellalar amyobada, tuban zamburug'larda (achitqida), ayrim o'simliklarda, umurtqali hayvonlarda esa faqat jigar va buyrakda topilgan bo'lib himoya vazifasini o'taydi.

Mikronaychalar – sentriola, bazal tanacha hivchin va kiprikchalarning asosiy struktur birligi hisoblanadi.

Sentrosoma barcha hayvon hujayralarida topilgan bo'lib, faqat tuxum hujayraning yetilish davrida yo'qoladi va hujayralarning bo'linib ko'payishida muhim rol o'ynaydi.

Maxsus organellalar – faqat ayrim hujayralarga xos bo'lib, tonofibrillalar, miofibrillalar, neyrofibrillalar kiradilar.

Sitoplazma kiritmalari – hujayra sitoplazmalarining doimiy bo'lmagan tarkibiy qismlari hisoblanadilar. Ular hujayra ichidagi modda almashinuvi, sekresiya va pigment hosil qilish jarayonlari davomida va fagositoz yo'li bilan tashqi muhitdan hujayraga moddalar kirishidan hosil bo'ladi.

Kiritmalarning 4 xil guruhi farqlanadi.

1. Trofik kiritmalar.
2. Sekretor kiritmalar.
3. Ekskretor kiritmalar.
4. Pigment kiritmalir.

Trofik kiritmalarga yog' tomchilari, oqsil granulari, glikogen to'plamlari, vitaminlar va boshqalar kiradi. *Sekretor* kiritmalarga zimogen donalari va boshqalar kiradi. *Ekskretor* kiritmalarga hujayradan tashqariga chiqishi kerak bo'lgan moddalar kiradi. *Pigment* kiritmalariga gemaglobin, melanin, lipofussin va boshqalar.

Gialoplazma (lot. hyaloplasma – tiniq) asosiy plazma – hujayraning ichki muhiti bo'lib, sitoplazmaning organella va kiritmalarsiz qismidir. Gioplazma hujayraning turli tuzilmalarini o'zaro bog'laydi.

Hujayra yadrosi. Yadro barcha eukariot (yuqori o'simlik va hayvon) hujayralarida (faqat eritrotsitlardan tashqari) bo'ladi. Eritrositlar yuqori darajada diffirensiyalashgan hujayralar hisoblanib, rivojlanish jarayonida o'z yadrosini yo'qotadi. Yadroning shakli har xil bo'lib, hujayra shaklini qaytaradi, ba'zan noto'g'ri bo'lishi ham mumkin. Yadro hujayralarda ko'pincha bitta yoki ikkita bo'lib, ko'p hujayrali hujayralar va simplastlar ham mavjuddir. Ko'p yadroli hujayralarga osteoklast va megakariositlar kirib, ularda bir necha o'nlab yadrolar bo'lishi mumkin. Yadroning kattaligi turlicha 4 mkmdan 40 mkmgacha bo'lib, uning hujayralarda joylanishi, shu hujayraning shakli va funksional holatiga bog'liqdir.

Yadroning asosiy komponentlari bo'lib yadro qobig'i, xromatin strukturalari (xromatin, xromosoma), yadrocha va karioplazma hisoblanadi.

Yadro hujayralarning bo'linib ko'payishida muhim ahamiyatga ega bo'lib, yadrochada RNK, DNK va ribosomalar hosil bo'ladi.

Nazorat uchun savollar.

1. *Hujayra deb qanday tuzilmaga aytiladi?*
2. *Hujayra shakllarini ayting.*
3. *Sitoplazma nima?*
4. *Hujayra qobig'ining maxsus strukturalari.*
5. *Organellalar deganda nimani tushinasiz?*
6. *Yadroning hujayradagi roli.*

Mavzu. Jinsiy hujayralarning tuzilishi va taraqqiyoti

Darsning maqsadi:

1. *Gametalarning ahamiyati va tuzilishining o'ziga xosliklari bilan tanishish, chizish va belgilash;*
2. *Tuxum va urug' hujayralarning taraqqiyotini o'rganish.*

Ko'rgazmali materiallar: *mikroskop, gistopreparat, rasm.*

Tuxum hujayra ko'pincha yumaloq shaklga ega bo'lib, kattaligi uning tarkibidagi sariqlik — ozuqa moddaning miqdoriga bog'liq. Yetilgan tuxum hujayrada kuchsiz rivojlangan endoplazmatik to'r,

erkin ribosomalar, sitoplazmada bir tekis tarqalgan mitoxondriyalar mavjud. Tuxum hujayraning yadrosi eksentrik joylashgan bo'lib, uning atrofida Goldji kompleksi yotadi.

Sut emizuvchilarda tuxum hujayraning o'sishi tuxumdonda, yetilishi esa bachadon naychalarida kechadi.

Tuxum hujayralar oziq moddasining miqdori va joylashishiga qarab klassifikatsiyalanadi.

I. Sariqlik moddaning miqdoriga qarab:

1. Oligolesital – sariqlik moddasi kam bo'lgan.
2. Mezolesital – sariqlik moddasi o'rtacha miqdorda bo'lgan.
3. Polilesital – sariqlik moddasi ko'p bo'lgan tuxum hujayralari.

II. Sariqlik moddasining joylashishiga qarab:

1. Izolesital – bir tekis tarqoq joylashgan.
2. Telolesital – velativ qutbda joylashgan. U o'z navbatida o'rtacha va keskin telolesital hujayraga bo'linadi.

♦ Jinsiy hujayralar (gametalar)

Tuxum hujayra (oon – yunon., ovum – lot. tuxum) hamma hayvonlarda nisbatan yirik hujayra hisoblanib, ko'pincha yumaloq shaklga ega, o'zak, o'zakcha organellalar va ko'p miqdorda sitoplazmasi bor. Tuxum hujayra sitoplazmasida oqsil tabiatli kiritma – sariq modda uchraydi va bu moddaning miqdoriga asoslanib tuxum hujayralar klassifikatsiya qilinadi. Sariq moddasi kam tuxum hujayralar – oligoletsital (oligos-kam, lecithos-sariq modda), sariq moddasi o'rtacha miqdordagi tuxum hujayralar – mezoletsital (mesos-o'rtacha) va sariq moddasi ko'p tuxum hujayralar – poliletsital (polys-ko'p) tuxum hujayralar farq qilinadi.

Sariq moddaning sitoplazmada joylashishiga ko'ra, izoletsital yoki gomoletsital (isos, homos-bir xil, o'xshash) tuxumlar (bunga oligoletsital tuxumlar misol bo'ladi), teloletsital (telos-oxiri) tuxumlar (bunga mezo- va poliletsital tuxumlar misol bo'ladi) va sentroletsital (ayrim hasharotlar tuxumi) tuxumlar uchraydi. Izoletsital tuxumlarda sariq modda sitoplazmada bir tekis tarqalgan, teloletsital tuxumlarda qutblardan biriga, sentroletsital tuxumlarda esa markazga to'plangan bo'ladi.

Tuxum hujayralarning bir yoki bir necha pardasi bo'lib eng birinchisi xususiy parda yoki birlamchi parda deyiladi. Birlamchi

parda tuxum hujayra sitoplazmasi (tuxum hujayra moddasi) hisobiga hosil bo'lgan. Bu parda barcha hayvonlar tuxum hujayralariga kos bo'lib, vitellin parda deyiladi (*6-rasm*).

Ikkilamchi pardalar tuxumdonning tuxum hujayrani o'rab turuvchi hujayralari — follikulyar hujayralar hisobiga hosil bo'ladi. Bu pardalar tuxum hujayra o'sayotgan va rivojlanayotganda unga oziq moddalar yetkazib berish uchun xizmat qiladi. Sut emizuvchilar tuxumining yaltiroq pardasi (zona pellucida) va nurli toji (corona radiata) ikkilamchi pardalardir. Nurli tojni parda hisoblamasa ham bo'ladi, chunki u follikulyar hujayralardan iborat. Yaltiroq pardaning ichki qismi neytral, tashqi qismi kislotali mukopolisaxaridlarga boy.

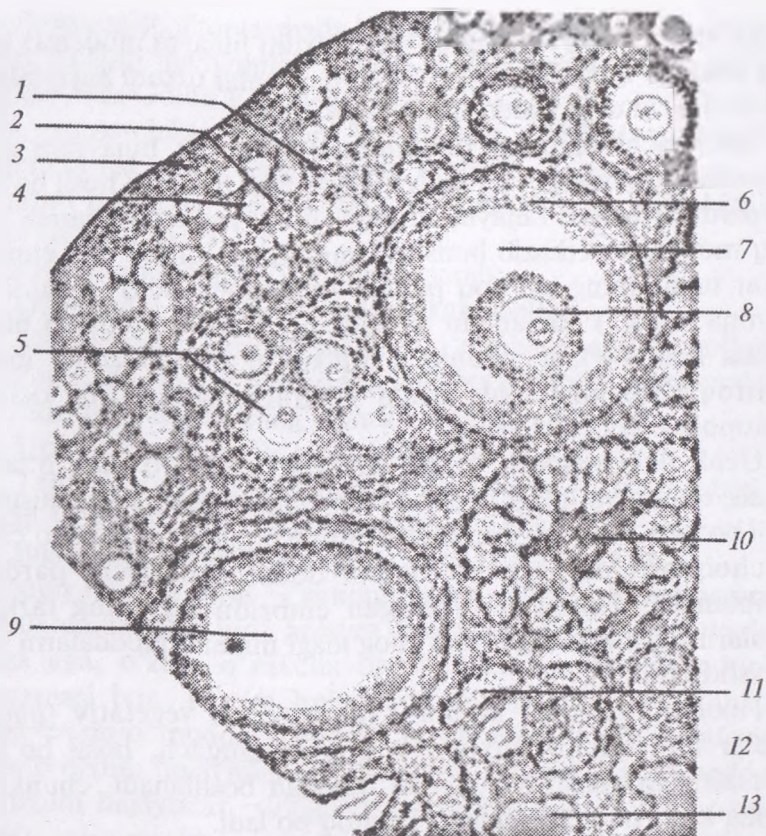
Uchlamchi pardalar tuxum hujayra tuxum yo'lidan o'tayotganda, tuxum yo'lidagi bezlar ishlab chiqaradigan sekret hisobiga hosil bo'ladi. Masalan: qushlar tuxumini qoplab turuvchi po'choq, po'choq osti pardalar va tuxum oqsili uchlamchi pardalar hisoblanadi. Taraqqiy qilayotgan embrion oqsilning tarkibiy qismlarini va hatto tuxum po'chog'idagi mineral moddalarni ham o'zlashtiradi.

Tuxum hujayrada animal (yuqorigi) va vegetativ (pastki) qutblar farq qilinib, tuxum hujayra otalangach, hosil bo'lgan zigotaning maydalanishi animal qutbdan boshlanadi, chunki bu qutbda sariq modda nisbatan kamroq bo'ladi.

Urug' hujayrasi (spermiy, spermatozoid-spermatozoon) harakatchan hujayra bo'lib, tuxum hujayraga nisbatan ancha mayda (kichik), ehtiyot oziq moddalar deyarli yo'q, shuning uchun erkak hayvon organizmidan tashqarida, mustaqil ravishda uzoq fursat yashay olmaydi. Buqaning urug' hujayrasi sigir tuxum hujayrasidan 160000 marta kichik.

Spermiy boshcha, bo'yincha, oraliq yoki bog'lovchi bo'lim, dumchanning asosiy va oxirgi bo'limlariga ega (*7-rasm*). Hayvonot dunyosida bir-biridan ancha uzoq turuvchi hayvonlarning urug' hujayralari, aksariyat hollarda, ushbu tarzda tuzilgan bo'lib, bular bajaradigan vazifaning bir xilligiga bog'liq.

Spermiyning boshchasi turli hayvonlarda turlicha shaklga ega: ayg'irlarda ovalsimon, bo'qalarda — noksimon Boshcha asimmetrik

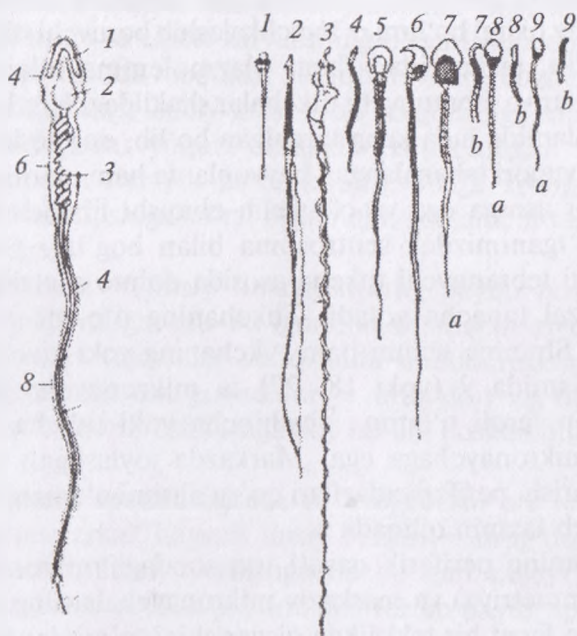


6-rasm. Tuxumdon tuzilishi x200:

- 1 – epiteliy; 2 – oqsil parda; 3 – po‘stloq modda; 4 – birlamchi follikula;
 5 – o‘sayotgan follikula; 6 – graaf pufakchasi; 7 – pufaksimon follikula
 bo‘shlig‘i; 8 – tuxum hujayra; 9 – bo‘shliq; 10 – sariq tana;
 11 – atretik tana; 12 – mag‘iz modda; 13 – biriktiruvchi to‘qima.

tuzilgan bo‘lib, qoshiqchaga o‘xshaydi. Boshchani oldingi qismida plastinkali kompleksning o‘zgarishidan hosil bo‘lgan akrosoma (acros – yuqorigi, chetki; soma – tana) joylashadi. Akrosoma gialuronidaza fermentiga boy. Boshchani akrosomadan keyingi qismi zichlashgan o‘zak moddasidan iborat.

Bo‘yincha boshchadan bazal plastinka bilan ajralib turuvchi, uncha katta bo‘lmagan qism. Bo‘yinchani sitoplazmasi ikkita



7-rasm. Spermatozoidning tuzilishi:

Odam spermatozoidning tuzilishi

- a* – bosh qismi; *b* – bo‘yin qismi;
d – dum qismi; 1 – akrosoma;
 2 – yadro; 3 – mitoxondriya;
 4 – plazmatikmembrana;
 5 – xivchin.

Turli hayvonlarning jinsiy hujayralari

- 1 – lansetnik; 2 – salamandra;
 3 – zyablik; 4 – xo‘roz; 5 – ko‘rshapalak;
 6 – dengiz cho‘chqasi;
 8 – buqa; 9 – ayg‘irning urug‘ hujayralari.

sentriolga ega. O‘zakka yaqin joylashgan oldingi (proksimal) sentriol silindra o‘xshash tipik tuzilishni saqlab qolgan va otalanish yuz berganda zigota tarkibiga o‘tib, uning maydalanishida ishtirok qiladi. Ikkinchi (distal) sentriol o‘z tuzilishini ancha o‘zgartirgan bo‘lib, spermiyning harakat apparati tarkibiga kiradi.

Bog‘lovchi qism spermiy dumchasing asosi bo‘lib, dumchanning o‘q ipchasi va mitoxondriyalarga boy sitoplazmadan iborat. Bu joyda glikogen va boshqa makroergik moddalarning joylanishi bog‘lovchi qism spermiyni energiya bilan ta‘minlanishini ko‘rsatadi. Dumchanning asosiy bo‘limi faqat o‘q ipcha va uni o‘rovchi sitoplazmadan iborat bo‘lib, sitoplazmada ATF-aza fermenti,

sitoplazmaning periferik qismida esa tayanch fibrillalar bor. Dumchanning oxirgi bo'limi – ingichkalashib boruvchi o'q ipchadan iborat bo'lib, tashqaridan faqat plazmolemma bilan o'ralgan. Xivchinchalar va tebranuvchi tukchalar shaklidagi harakat apparati hayvonot olamida juda keng tarqalgan bo'lib, eng sodda hayvonlarda ham, yuqori tabaqalangan hayvonlarda ham ularning tuzilishi umumiy bir asosga ega va o'z kelib chiqishi jihatidan yuqorida ta'kidlab o'tganimizdek sentrosoma bilan bog'liq. Har qanday xivchin yoki tebranuvchi tukcha asosida doimo sentrioldan hosil bo'lgan bazal tanacha yotadi. Tukchanning o'q ipi sentriolning davomidir. Shuning uchun ham tukchanning yoki xivchinchaning periferik qismida 9 (yoki 18, 27) ta mikronaycha joylashadi. Sentrioladan farqli o'laroq xivchincha yoki tukcha yana 2 ta markaziy mikronaychaga ega. Markazda joylashgan mikronaychalar qisqarish, periferiyadagilari qo'zg'alishni o'tkazish vazifasini bajaradi, deb taxmin qilinadi.

Dumchanning periferik qavati toq sondagi mikronaychalarga egaligi (asimmetriya) va markaziy mikronaychalarning joylashishi dumchanning faqat bir tekislikda qisqarishini ta'minlaydi. Spermiiy boshchasining asimmetrik (qoshiqchasimon) tuzilishi va dumchanning bir tekislikda qisqarishi uning aylanma va ilgari lanma (parmasimon) harakat qilishiga sababchi bo'ladi.

Spermiyning ayrim biologik xossalari. Sperma tarkibida 10 mlrd.gacha (ayg'irning eyyakulyatida) urug' hujayra bo'ladi. Urug'lanish va otlanish uchun esa bundan ancha kam sondagi spermiylar ham etarli bo'lib, hayvonlarni sun'iy urug'lantirish ana shu hodisaga asoslangan. Sun'iy qochirishni muvaffaqiyatli amalga oshirish uchun spermiyning biologiyasini chuqur bilish zarur. Erkak hayvon jinsiy yo'llarida spermiylarda moddalar almashinish darajasi juda past bo'lib, urg'ochi hayvon jinsiy yo'llariga tushgach, ular faollashadi va 2–5 mm/daqiqqa tezlikda harakat qiladi.

Tirik hujayra – spermiydagi oziq moddalar kamligi sababli u tashqi muhitda 24–36 soat ichida halok bo'ladi.

Spermani oziq moddalarga boy maxsus suyultirgichlar bilan suyultirish yoki kuchli sovutish (78°–196°C) yo'li bilan spermiy-

larning saqlanish vaqtini uzaytirish mumkin. Spermiylar ionlar, kislotalar ta'siriga va elektr zaryadining o'zgarishiga chidamsizdir.

Jinsiy hujayralarda moddalar almashinuvining buzilishi ularning bo'linish qobiliyatiga salbiy ta'sir qilib yo'qolishiga sabab bo'ladi.

Jinsiy hujayralar yuqori darajada ixtisoslashgan va tabaqalanganligi tuxum hujayra pardalarining o'ziga xosligiga bog'liq bo'ladi. Kelib chiqishiga ko'ra, birlamchi, ikkilamchi va uchlamchi pardalarga ega.

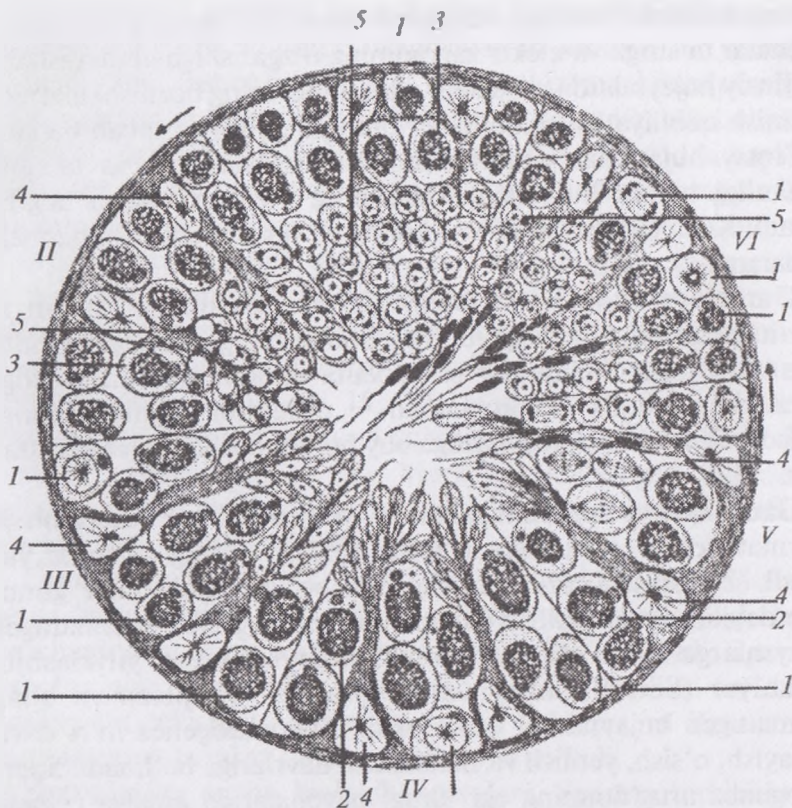
Gametogenez — jinsiy hujayralarning paydo bo'lishdan to otalanish qobiliyatiga ega bo'lguncha o'tadigan rivojlanishdir. Birlamchi jinsiy hujayralar sariq xalta endodermasida vujudga keladi, keyinchalik esa gonadalar — urug'don va tuxumdonga tushadi. Ular ishqorli fosfatazaga boy bo'lib, boshqa hujayralardan yirik.

Gametogenez spermatogenez va ovogenezni o'z ichiga oladi.

Spermatogenez erkak hayvon jinsiy bezlari — urug'donlarda yuz beradi (8-rasm). Jinsiy yetilishgacha bo'lgan hujayralar gonositlar deyilib, jinsiy yetilish paytida ular tez ko'payib, spermatogen hujayralarga aylanadi, yordamchi hujayralar esa yiriklashib, follikulyar (Sertoli) hujayralarga aylanadi, sitoplazmasi bilan spermatogen hujayralarni o'rab oladi. Spermatogenez to'rt davr: ko'payish, o'sish, yetilish va shakllanish davrlariga bo'linadi. Spermatogenez urug'donning egri urug' naychalarida amalga oshadi. Eng «yosh» hujayralar naychanning periferik qismida, voyaga yetganlari — naychanning markaziy qismida joylashadi

Ko'payish davri: ko'payayotgan hujayralar spermatogoniyalar deyiladi. Ko'payish mitoz bo'linishlardan iborat. Spermatogoniyalar ikki xil bo'ladi: o'zagi oval, och va xromatini changsimon spermatogoniyalar — asosiy liniya hujayralari va yumaloq o'zakli, xromatin parchalariga boy spermatogoniyalar — asosiy liniyadan ajralgan hujayralar. Bunday hujayralar tezda bo'linishni to'xtatib o'sish davriga kiradi. Asosiy liniya spermatogoniyalari yana bo'linib, spermatogoniyalar hosil qiladi.

O'sish davri: o'sayotgan hujayralar birinchi tartibli spermatotsitlar deyiladi. Ular yirik hujayralar bo'lib, o'zagida meyozga xos bo'lgan muhim o'zgarishlar yuz beradi. Birinchi tartibli



8-rasm. Urug'donda spermatozoidlar yetilishining turli bosqichlari chizmasi:

1 — spermatogoniylar; 2, 3 — spermatsitlar; 4 — follikulyar hujayralar; 5 — spermatidlar.

I — kanalchalar devoridagi spermatogoniylar; II — follikulyar hujayralar bilan birlashib spermatozoidlarga aylanayotgan spermatidlar; III — yangi bo'linishga tayyorlanayotgan spermatogoniylar; IV — spermatidlarning keyingi rivojlanishi; V — spermatozoidlarga aylanayotgan spermatidlar; VI — tayyor spermatozoidlar.

spermatotsitda xromosomalar biroz spirallangan holda qolib yorug'lik mikroskopida ko'rsa bo'ladi. Spirallizatsiya kuchsiz darajada bo'lgani uchun xromosomalar juda ingichka ip shaklida ko'rinadi va genetikada bu faza leptoten faza (leptonema deyiladi (leptos-ingichka, taenia-tasma, nema-ip). keyingi fazada gomologik

xromosomalar bir-biriga tortilib, yaqinlashib, yon tomonlari bilan zich yopishishadi — bu zigoten faza (zigonema, sinapsis) deyiladi (Zeugninae — birikmoq, synapsis — tegib turish, qo‘shilish). Bu fazada ota-onadan olingan xromosomalar — gomologik xromosomalardan autosomalar o‘rtasida genlar almashinuvi yuzaga keladi. Keyin autosomalar keskin spirallashib yo‘g‘onlashadi. Bu faza paxiten faza (paxinema) deyiladi (pachis-yo‘g‘on). Bu fazadan keyin autosomalar bir-biridan itarila boshlaydi va diploten faza (diplonema) boshlanadi (diploos-qo‘shaloq). Diplonema fazasida har bir autosoma ikkitadan xromatidadan iborat bo‘lib, bir-biri bilan zigonemada sinaps (kon‘yugatsiya) hosil qilgan ikki autosoma tetrada holida ko‘rinadi. O‘zagida bunday murakkab o‘zgarishlar yuz bergan birinchi tartibli spermatotsit yetilish davriga kiradi. Yetilish davrida jinsiy hujayra diploid holatdan gaploid holatga o‘tadi, ya‘ni hujayrada mavjud bo‘lgan xromosomalarning yarim soni qoladi. Bu jarayon hujayra interfazani o‘tmasdan, DNK molekulalari ikkilanmasdan bo‘linishi natijasida yuz beradi. Birinchi meyotik bo‘linish (etilish bo‘linishi) natijasida birinchi tartibli spermatotsitdan ikkita ikkinchi tartibli spermatotsit hosil bo‘ladi.

Bu bo‘linishda har bir tetradadan bir xromosoma — ikki xromatida ikkinchi tartibli spermatotsitga o‘tadi. Ikkinchi tartibli spermatotsitlarda interfazani o‘tmasdan, ya‘ni DNK molekulalari ikkilanmasdan, yana bo‘linadi va spermatidalarga aylanadilar. Sentromerlar parchalanish oqibatida har bir spermatida avvalgi tetradadan faqat bitta xromatida oladi. Bu xromatida endi mustaqil xromosomadir. Oqibatda «qiz hujayralar» o‘zagidagi xromosomalarning soni gaploid holga kelib, bunday bo‘linishini reduksion yoki meyozi bo‘linish deyiladi (meiosis-kamaytirmoq, yunon. reducere-kamayish). Meyozi birinchi bo‘linishi reduksion bo‘linish, ikkinchisi ekvatsion bo‘linishdir.

Shuni esda tutish kerakki, X va Y xromosomalar birinchi tartibli spermatotsitning ikki Y marta bo‘linishi natijasida hosil bo‘lgan to‘rt spermatidalarning boshqa-boshqalarida bo‘lib, hosil bo‘lgan spermatida (keyinroq spermiy)larning 50% X, qolgan 50% Y jinsiy xromosomaga ega bo‘ladi.

Shakllanish davri — «nishonlangan» atomlar bilan oʻtkazilgan tekshirishlarning koʻrsatishicha, yetilish va shakllanish davridagi erkaklik hujayralarida murakkab oʻzgarishlar yuz berishiga qaramay, ularga tashqaridan moddalar kirishi keskin tormozlanadi. Sitoplazmaning eng faol zonasi — plastinkali kompleks zonasi hisobiga mukopolisaxaridlarga boy akrosoma hosil boʻladi, oʻzakning akrosomaga qarama-qarshi tomonida sentriollar joylashadi. Distal sentrioldan dumchanning oʻq ipchasi oʻsadi. Distal sentriolning ikkiga boʻlinishidan hosil boʻlgan halqa dumcha oʻsishi bilan oʻq ipcha boʻylab orqaga suriladi va oʻzi bilan sitoplazma, mitoxondriyalarni ergashtirib ketadi hamda bogʻlovchi boʻlimni hosil qiladi. Sitoplazma orqaga qarab siljishni davom ettirib, dumcha asosiy boʻlimining qobigʻini hosil qiladi. Spermatidaning spermii tarkibiga kirmagan qismlari soʻrilib ketadi.

Oogenez (ovogenez) uch davr: koʻpayish, oʻsish, va yetilish davrlariga boʻlinadi. Bu jarayonning spermatogenezdan muhim farqi shuki, u juda uzoq davom etadi. Ovogenezning koʻpayish davri embrionning tuxumdonida yuz beradi, organizm tugʻilish vaqtiga kelib tugallanadi. Ayrim tadqiqotchilar bu jarayon kemiruvchilarda hayvonning butun umri davomida yuz berishini qayd qiladilar. Organizm tugʻilgach, tez orada uning tuxumdonida ovogenezning oʻsish davri boshlanadi.

Tuxum hujayraning etilishi urgʻochi hayvon jinsiy balogʻatga etgach, ovulyatsiyadan (uchlamchi follikul yorilib, ovotsit tuxumdonidan chiqqandan) soʻng yuz beradi.

Koʻpayish davridagi yosh tuxum hujayralar — oogoniyalar nisbatan mayda, sitoplazmasi kam boʻlib, yanada maydaroq follikulyar hujayralar bilan oʻralgan.

Oʻsish davri spermatogenezning oʻsish davriga nisbatan ham murakkabroq boʻlib, bu davrda meyoza tayyorgarlik bilan birga oziq moddalarning toʻplanishi ham yuz beradi. Oʻsayotgan hujayralar birinchi tartibli ovotsitlar deyiladi. Koʻpayish davrining oxirgi boʻlinishidan keyin hosil boʻlgan yosh birinchi tartibli ovotsitlar interfaza holatiga oʻtmasdan, boʻlajak meyoza tayyorgarlik koʻra boshlaydi (bu jarayonning batafsil bayoni genetika kursida beriladi), yaʼni leptoten, zigoten, paxiten va diploten fazalarni oʻtadi.

Keyin xromosomalar bir-biridan uzoqlashadi, despiralizatsiyaga uchraydi va o'sish davrining oxirigacha ko'rinmay qoladi. Bu vaqtda ovotsitda sintetik jarayonlar intensiv ravishda boradi va bunda xromosomalar faol qatnashadi. Birinchi tartibli ovotsitda moddalar to'planishi ikki faza — previtellogenenez (kichik o'sish fazasi) va vittellogenenez (katta o'sish fazasi)ga bo'linadi.

Previtellogenenezda kelajakda yuz beradigan oqsil sinteziga tayyorgarlik ko'riladi: sitoplazma ko'payadi, ribosomalar, mitoxondriyalar soni ortib, plastinkali kompleks strukturalari taraqqiy qiladi. O'zak yaqinida «sariqlik tana» yoki «mitoxondrial bulut» hosil bo'ladi. Mitoxondrial bulut tarkibiga organellalar bilan birga yog' tomchilari ham kirishi mumkin. RNK sintezida o'zakchanning roli ham sezilarlidir.

Vitellogenenezda intensiv ravishda oqsillar sintezlanadi va sariq modda to'planadi. Bu jarayonda ovotsitni kerakli moddalar bilan ta'minlaydigan follikulyar hujayralar ham faol ishtirok qiladilar. Follikulyar hujayralarga yaqin zonada birinchi tartibli ovotsitning po'stloq (kortikal) qavatida sitoplazmaning mitoxondriyalarga boy faol qavati hosil bo'ladi.

Poliletsital tuxumlarda sariq modda to'planishi, ayniqsa, intensiv boradi. Masalan: tovuqlarda ovotsit diametri 6 mm ga yetishi bilan sariq modda to'planishi keskin ortadi, bir kechakunduzda 2 mm qalinlikda, keyingi 24 soat ichida esa 5000 mm³ gacha sariq modda to'planadi. 5—8 kun davom etadigan vitellogenenez fazasida jami sariq moddaning 99 foizi hosil bo'ladi. Sariq modda sintezlanishida butun organizm, ayniqsa, jigar faol ishtirok qiladi va hosil bo'lgan sariq modda qon orqali ovotsitga keladi. Previtellogenenezda moddalar ovotsitning o'zida o'zak va uning atrofida joylashgan organellalarning faol ishtirokida yuz bersa, vitellogenenezda moddalar qisman yoki batamom ovotsitdan tashqarida sintezlanadi.

Bu paytda organellalar butun sitoplazma bo'ylab tarqalgan bo'ladi yoki kortikal zonada joylashadi.

Yetilish ketma-ket yuz beradigan ikki marta bo'linish (meyoz) bo'lib, odatda tuxumdondan tashqarida, ayrim hollarda hatto urug' hujayra ovotsitga kirishidan so'ng amalga oshadi. Bu jarayon

natijasida tuxum hujayra gaploid holatga o'tadi. Birinchi tartibli ovotsitning bo'linishidan ikkinchi tartibli ovotsit va birinchi tartibli reduksion tanacha hosil bo'ladi, ikkinchi tartibli ovotsitning bo'linishi natijasida yetilgan tuxum hujayra va ikkinchi tartibli reduksion tanacha vujudga keladi. Reduksion tanachalar ikkinchi tartibli ovotsit va yetilgan tuxum hujayraga nisbatan ko'p marta kichik, ular yordamida yetilayotgan tuxum hujayrasi «ortiqcha» xromosomalardan xalos bo'ladi. Ular tez orada so'rilib ketadi. Yetilish (meyoz)ning ikkinchi bo'linishida tuxum hujayrasining sentrosomasi yo'qoladi.

Nazorat uchun savollar.

- 1. Sariqlik moddaniq miqdoriga qarab tuxum hujayraniq turlari.*
- 2. Tuxum hujayraniq gistologik tuzilishi.*
- 3. Urug' hujayraniq gistologik tuzilishi.*
- 4. Ovogenezni tushuntiring.*
- 5. Spermatogenez nechta davrga bo'linadi?*

***Mavzu. Parrandalarning embrional taraqqiyoti,
tuxum hujayra***

Darsning maqsadi:

- 1. Somitlar, xorda, nerv nayi, tana va amnion burmalari hamda, embrion pardalari va ularniq ahamiyati bilan tanishish;*
- 2. Preparatlarni o'rganish, chizish va belgilash;*

Ko'rgazmali materiallar: mikroskop, gistopreparat, rasm.

Qushlar tuxuminiq sarig'i gigant poliletsital tuxum hujayradir. Qushlar, shuningdek reptiliyalalar quruqlikda hayot kechiradi, ularniq embrional taraqqiyoti esa o'ziga xos sharoitda — tuxum pardalari ichida yuz beradi va embrional taraqqiyot davrida lichinkali bosqichga ega emas.

Embrional taraqqiyot paytida embrion sifatli va mo'l-ko'l oziqa moddalar bilan ta'minlanishi kerak. Poliletsital tuxum hujayralarda oziq moddalar, mineral tuzlar keragicha to'plangan. Tashqi muhitdan kislorod va issiqlik kelib tursa, embrionniq taraqqiyoti me'yorli ravishda boradi.

Tuxum hujayraning o'zagi uning animal qutbiga joylashgan. Tovuq yangi qo'ygan tuxumda, agar bu tuxum otalangan bo'lsa, o'zak o'rnida embrion — «blastodisc» bo'lib, unga «chandiqla» deyiladi. Embrion tagida ko'zacha shakliga ega bo'lgan rangi ochroq sariq modda-latebra joylashadi. Latebraning sariq moddasi kislorodsiz parchalanib, energiya bera oladigan karbonsuvlarga boy bo'ladi. Latebra atrofida tuxumning sitoplazmasida sariq moddaning ochroq va to'qroq rangli qismlari navbatma-navbat joylashadi. Sariq moddaning rangi ikki xil bo'lishi, uning kechakunduzning qaysi paytida hosil bo'lganiga, ya'ni pigment, vitaminlarning organizmga kirishi va insolyatsiyaning ta'siriga bog'liq.

Qushlar tuxumi birlamchi-vitellin pardadan tashqari oqsil, skorlupa ostidagi ikki qavatli yupqa parda va skorlupa (Ca^{++} tuzlariga boy po'choq)ga ega bo'lib, ular uchlamchi pardalardir. Oqsil modda hisobiga hosil bo'lgan «apparat»-xalazalar (chalazado'l donasi) tuxum sarig'ini doimo bir holatda — animal qutbi yuqoriga qaragan holatda tutib turadi. Follikulyar epiteliydan hosil bo'lgan ikkilamchi parda faqat tuxumdondagi tuxum hujayra atrofini o'rab turib, uni oziqa moddalar bilan ta'minlashda ishtirok qiladi va tuxum hujayra tuxumdondan chiqqach erib ketadi.

Qushlarda otalanish ichki bo'lib, tuxumdonda (yoki tuxum yo'lida) yuz beradi. Otalanish uchlamchi pardalar hosil bo'lishdan avval yuz berib, polispermdir. Qushlar tuxumiga 5–24 urug' hujayra kiradi. Lekin faqat bir urug' hujayra bevosita otalanishda ishtirok qilib, qolganlari tuxum hujayra tomonidan assimilyatsiya qilinadi.

Qushlar zigotasida meroblastik maydalanish (sigmentatsiya) yuz berib, uni qisman-diskoidal maydalanish deyiladi.

Chunki zigotaning animal qutbidagi diskka o'xshash bir qismi maydalanib, vegetativ qismga to'plangan ko'p miqdordagi sariq modda maydalanmay qoladi. Qushlar blastulasi diskoblastula deyiladi.

Qushlar tuxumi 4–27 soat mobaynida tuxum yo'lidan tashqariga chiqadi. Bu vaqt ichida, agar tuxum hujayra otalangan bo'lsa, maydalanish yuz beradi va tashqariga qo'yilgan tuxumda blastodisk

mavjud bo'ladi. Tuxum qo'yilgach u sovuydi va rivojlanish vaqtincha to'xtaydi. Tuxum inkubatorga qo'yilsa yoki tovuqqa bostirilsa taraqqiyot davom etadi.

Tuxum yo'lidan tashqariga chiqqan tuxumning tez sovushi, uning ichidagi moddalar zichlashishi natijasida po'choq «pora»lari orqali havo kirib, havo kamerasi hosil bo'ladi.

Inkubatsiya qilinadigan tuxum iloji boricha yangi qo'yilgan bo'lishi, $+3-+6^{\circ}\text{C}$ da 5–10 kundan ortiq saqlanmasligi kerak. Tuxum 25–30 kundan ortiq saqlanganda undagi embrion o'ladi.

Otalangan va tashqariga chiqqan tuxumdagi blastodiskda embrion diski, juda kichik blastotsel va blastula tubi xizmatini o'tovchi ko'p miqdorda sariq modda bor.

Qushlarda gastrulyatsiya jarayoni yaxshi o'rganilmagan, endoderma tuxum qo'yilmasdan oldin hosil bo'ladi. Endoderma hujayralari blastodiskdan delaminatsiya yo'li bilan ajraladi. Endoderma hosil bo'lishida immigratsiya — hujayralarning faol ravishda ko'chishi ham ma'lum ahamiyatga ega.

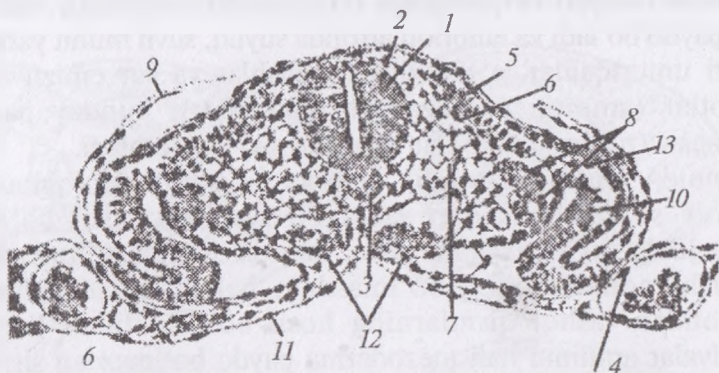
Inkubatsiyaning birinchi 12 soatida blastodisk tez o'sadi va uning o'rtasida embrion qalqonchasi hosil bo'ladi. Embrion qalqonchasining materiali embrion tanasi to'qimalarining taraqqiyoti uchun sarf bo'ladi. Embrion qalqonchasiga yaqin joylashgan zona tiniqroq bo'ladi, chunki bu zona hujayralari sariq moddadan ajralgan va ko'tarilib turadi. Bu zona esa qoramtir (qorong'i) zona bilan o'ralgan.

Inkubatsiyaning birinchi soatlaridayoq embrion qalqonchasi atrofidagi hujayralarning faol ravishda ko'chishi natijasida hujayraviy material zichlashib birlamchi tasmacha (chiziq) hosil qiladi. Hujayralarning harakati oqibatida u tez uzayadi. Ayni paytda embrion qalqonchasi cho'zilib noksimon shaklni oladi. Birlamchi tasmachaning oldingi qismi yo'g'onlashib, unga birlamchi tugun nomi berilgan. Hujayralardan iborat materialning harakati birlamchi tasmacha va birlamchi tugun hosil bo'lishi bilan cheklanmaydi.

Birlamchi tasmacha hujayralarning bir qismi ichkariga ko'chib o'tib, u yerda har tomonga tarqaladi va endoderma bilan ekto-derma oralig'ida mezodermani hosil qiladi.

Birlamchi tasmacha hujayralari o'rtacha chiziq bo'ylab ko'chganligi sababli, unda bo'ylama chuqurcha paydo bo'lib, u birlamchi egatcha nomini oladi. Shu vaqtda birlamchi tugunchada bosh chuqurchasi deb nomlangan chuqur joy hosil bo'ladi. Bosh chuqurchasi o'z mohiyati bilan blastoporga mos keladi, chunki shu joydan material embrion ichiga siljib kiradi. Chuqurchaning oldidan ektoderma ostiga birlamchi egatcha materialidan zich o'simta o'sib chiqadi va u bosh o'simta nomini oladi. Bosh o'simtadan xorda rivojlanadi. Gastrulyatsiya oxirida qushlarning embrioni ektoderma, nerv plastinka kurtagi, endoderma, xorda va mezodermadan iborat bo'ladi.

Embrion varaqlarining tabaqalanishi va o'q organlarining hosil bo'lishi asosan, biz yuqorida ko'rib chiqqan, boshqa hayvonlarda yuz beradigan shu jarayonga o'xshash bo'ladi (9-rasm).



9-rasm. Tovuq embrionida o'q organlarining paydo bo'lishi:

- 1 – nerv naychasi; 2 – ganglioz plastinka; 3 – xorda; 4 – endoteliy;
 5 – somitlar; 6 – muskul; 7 – mezoderma; 8 – nefrotom; 9 – splanxnotom
 visseral varag'i; 10 – pariyetal varag'i; 11 – ichak endodermasi;
 12 – qon hujayralari; 13 – ektoderma

Embrion tanasidan tashqarida joylashgan ektoderma, mezoderma va endoderma sariq modda yuzasi bo'ylab o'sa boshlaydi. Har uchala embrion varag'i hisobiga tana burmasi shakllanib, u embrionni sariq moddadan ajratib turadi, embrion varaqlarining embrion qismi va embriondan tashqarida joylashgan qismlari endi aniq tafovut qilinadi.

Embrion varaqlarining embriondan tashqi qismlari hisobiga embrion pardalari hosil bo'ladi.

Embriondan tashqi ektoderma va mezodermaning parietal (tashqi) varag'i asta-sekinlik bilan embrionning dorsal tomoniga qarab bukilib o'sadi. Bu o'smalar amnion burmalari nomini oladi. Amnion burmalari o'sishda davom etib bir-biri bilan tutashadi. Bunday tutashuv dastlab bosh qism ustida yuz berib, keyin tutashuv kaudal tomonga qarab tarqaladi. Amnion burmalarning tutashuvi natijasida ikkita parda — amnion va seroz (zardob) parda hosil bo'ladi (*10-rasm*).

Amnion (amnion-kosa) ichida suyuqlik to'planuvchi parda bo'lib, bu suyuqlik embrionni hamma tomonidan o'rab turadi. Suyuqlik amnion hujayralari tomonidan ishlab chiqariladi. Amnion yoki suv parda dastlab quruqlikda hayot kechiruvchi, embrional taraqqiyoti quruqlikda o'tadigan hayvonlardan reptiliyalarda paydo bo'ladi va embrion atrofida suyuq, suvli muhit yaratadi. Yuqori umurtqalilar — reptiliyalar, qushlar va sut emizuvchilar amniotlar (amnion pardaga ega hayvonlar), bunday pardasi bo'lmagan (tuban) hayvonlar anamniyalar deb ataladi.

Amnion ichidagi suyuqlik embrionning nozik to'qimalarini mexanik shikastlanishdan saqlaydi. Amnion hosil bo'lishi, shuningdek suyuqlashgan sariq modda ichiga embrionning cho'kishi nafaol hodisa bo'lmasdan, balki tana burmasi va embriondan tashqi qismlarning hosil bo'lishi bilan bog'liq. Reptiliyalar amnioni hali mezoderma paydo bo'lmaganidan shakllanadi, proamnion deb atalib, faqat ektodermadan iborat va muskulga ega emas.

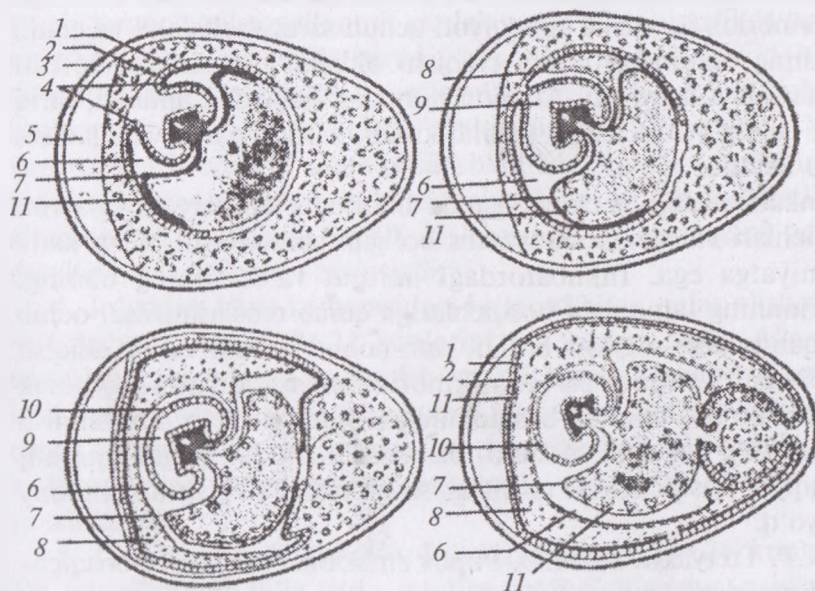
Qushlarda amnion burmasi oqsilning ko'pligi sababli sekinroq, Inkubatsiyaning uchinchi kunida hosil bo'ladi, bu paytgacha esa mezoderma hosil bo'lib ulguradi. Amnionning qisman muskul to'qimaga aylanuvchi mezodermasi, uning ritmik ravishda qisqarishini ta'minlaydi. Binobarin, amnion suyuqligi doimo aralashib turadi, embrion terisi ishlab chiqargan zararli moddalar embrion yaqinida to'planib qolmaydi.

Seroz (zardob) parda amnion burmalarining tashqi qismi hisobiga hosil bo'ladi, uning barcha pardalari bilan birga tashqaridan

o‘rab turadi. Bu parda embrion pardalaridan yana biri — allantois bilan birgalikda gazlar almashinuvi, mineral moddalarning embrion tanasiga yetkazilishida xizmat qiladi. Amnion hosil bo‘lguncha suyuq muhit rolini o‘tagan tuxum oqsili, keyinchalik sariq modda tagiga qarab siljiydi.

Seroz pardaning tuxum po‘chog‘iga zich tegib turadigan hujayralari po‘choqdagi tuzlarni erishi, embrion tanasiga yetkazilishini ta‘minlaydi.

Embriondan tashqi endoderma mezodermaning visseral varag‘i bilan birga sariq moddaning ustiga o‘shishda davom etib, sariq modda xaltasini hosil qiladi. Sariq xalta ichida tuxum sarig‘ining maydalanmasdan qolgan qismi joylashgani uchun embrionning oziqlanishida muhim ahamiyat kasb etadi. Sariq xalta devori boshlang‘ich qon hujayralari va qon tomirlari hosil bo‘lishida



10-rasm. Bostirilgan tovuq tuxumida jo‘janing turli rivojlanish bosqichining chizma (sxematik) tuzilishi:

1–2 – amnion bo‘rmasi va mezoderma; 3 – tuxum po‘chog‘i; 4 – amnion bo‘rmalari; 5 – havo kamerasi; 6 – sellom; 7 – sariq modda xaltasi; 8 – allantois; 9 – amnion ichi; 10 – amnion pardasi; 11 – tuxum sarig‘i.

ishtirok qiladi. Eng birinchi qon hosil qiluvchi orolchalar sariq xalta devorida paydo bo'ladi.

Inkubatsiyaning uchinchi kuni ichak endodermasining va mezodermaning o'smasi sifatida allantois paydo bo'ladi. Allantois (allantoides-hasipsimon) yoki siydik xaltasi tez o'sib, sariq xalta, amnion va seroz pardalari orasini to'ldiradi. Uning mezodermal qavati seroz parda mezodermasi bilan yaqindan qo'shilib o'sadi, tuxum po'chog'i yaqinida qon tomirlarining to'rini hosil qiladi. Bu tomirlar to'ri gazlar almashinuvida katta ahamiyatga ega. Allantoisda chiqindi modda — siydik kislotaga to'planib turadi. Allantoisning embrion tanasida qoladigan qismi keyinchalik siydik pufagini hosil qiladi.

Shunday qilib, embrion varaqlarining embriondan tashqi qismlari quyidagi to'rt parda: amnion, seroz parda, sariq xalta va allantoisning shakllanishi uchun sarflanadi. Bu pardalar o'zlariga xos, embrion hayoti va taraqqiyoti uchun zarur vazifalarni bajaradi. Jo'janing tuxumdan ochib chiqishi oldidan bu pardalar teskari rivojlanishga uchraydi. Amnion burmalar qaytadan ajraladi, sariq xalta qoldig'i jo'ja ichiga tortilib kiradi, zardob parda va allantois qurib ketadi.

Inkubatorida jo'ja chiqarilganda embrional taraqqiyotning ayrim bosqichlari va ular uchun zarur bo'lgan sharoitlarni bilish katta ahamiyatga ega. Inkubatoridagi harorat va havoning namligi embrionning taraqqiyot bosqichlariga qarab moslashtirilsa, ochib chiqqan jo'jalar sog'lom bo'lib, kam nobud bo'ladi, ochib chiqish koeffitsienti yuqori bo'ladi. Embrional taraqqiyotning nozik paytlari bo'lib, ular bir bosqichning ikkinchisi bilan almashinish paytiga to'g'ri keladi. Afsuski, bu masala chuqur o'rganilmagan, taraqqiyot bosqichlarini tasnif qilish qoidalari to'g'risida umumiy fikr yo'q.

N.P. Tretyakov va M.D. Popov embrional taraqqiyot bosqichlarini quyidagicha tasnif qiladi:

1. Latebral oziqlanish davri — Inkubatsiyaning birinchi 30–36 soatini o'z ichiga olib, bu davrda hali qon aylanish vujudga kelgan emas. Embrion latebradagi karbonsuv (glikogen)ga boy bo'lgan sariq modda hisobiga oziqlanadi va kislorodga ehtiyoji kam;

2. Sariq modda hisobiga (sariqlik qon aylanish doirasi mavjud bo'lgan holda) oziqlanish davri — Inkubatsiyaning 30–36 soatidan 7–8 kunigacha bo'lgan vaqt. Qushlar embrional taraqqiyotining muhim o'ziga xos tomonlaridan biri qon tomirlar va yurakning erta hosil bo'lib, faoliyat ko'rsatishidir. 30 soatdan keyin yurak ishlay boshlaydi. Shuning bilan birga maxsus oziqlanish apparati — qon tomirlariga boy sariq xalta hosil bo'ladi. Embriion tanasiga allantois orqali kislorod kela boshlaydi. Bu hol oqsillar va yog'larning o'zlashtirilishiga yordam beradi. Jigar ishga tushib, mochevina sintezlana boshlaydi. Bu davrda embriionning barcha organlari sistemalari va embriion pardalar hosil bo'ladi;

3. Atmosfera kislorodi bilan nafas olish va tuxum oqsili bilan oziqlanish davri — Inkubatsiyaning 7–8 kundan 18–19 kunigacha bo'lgan davrni o'z ichiga oladi. Bu davrda qon tomirlariga boy, yaxshi taraqqiy qilgan allontois zardob parda bilan birgalikda tuxum po'chog'iga zich tegib turadi, embriionning kislorod bilan ta'minlanishi yaxshilanib, yog'larni o'zlashtirish yengillashadi. Embriion jo'ja shakliga keladi. Oziqlanish uchun quyuqlashgan va seroz parda bilan o'ralgan oqsil ishlatiladi. Sintezlangan ammiak mochevinaga nisbatan inertroq siydik kislotaga aylanadi va allantoisga to'planadi. Siydik kislotasi suvda erimagani uchun mochevinaga nisbatan zararsizdir;

4. Jo'janing havo kamerasidagi kislorod bilan nafas olish davri — Inkubatsiyaning 18–21 kunlarini o'z ichiga oladi. Allantois teskari taraqqiyotining boshlanishi sababli kislorodga ehtiyoji ortgan jo'ja havo kamerasidagi kislorodni ishlatadi. Nafas olish o'pka orqali amalga oshib, sof arterial qon paydo bo'ladi. To'qimalarning kislorod bilan ta'minlanishi va ularda moddalar almashinuvi yaxshilanadi;

5. Ochib chiqish davri — Inkubatsiyaning 20–21 kunlarini o'z ichiga oladi. Jo'ja sariq modda qoldig'i hisobiga oziqlanib, allantoidal qon aylanish to'xtaydi, embriion pardalari qurib, jo'ja tuxum po'chog'ini yorib chiqadi.

Parrandalarda Inkubatsiyaning davomlilikigi: tovuqlarda 20–21 kun, g'ozlarda 29–30 kun, o'rdaklar va kurkalarda 27–28 kundir.

Nazorat uchun savollar.

1. Zigotaning tabaqalanishini izohlab bering.
2. Sariqlik moddaning miqdoriga qarab qushlar tuxum hujayraning turi.
3. Qushlar zigotasida qanday maydalanish yuz beradi?
4. Seroz pardaning ahamiyati.
5. Amnionning vazifasi.

Mavzu. Bir qavatli va ko'p qavatli epiteliy to'qimasi

Darsning maqsadi:

1. «To'qima», «epiteliy», «bir qavatli epiteliy» va «ko'p qavatli epiteliy» tushunchalari bilan tanishish;
2. Bir qavatli kubsimon va ko'p qavatli yassi epiteliy preparatlarini o'rganish, chizish va belgilash;

Ko'rgazmali materiallar: mikroskop, gistopreparat, rasm

To'qima (histos-to'qima) evolyutsion taraqqiyot natijasida vujudga kelgan, morfo-funksional xossalari va moddalar almashinuvining umumiyliigi bilan xarakterlanadigan, individual taraqqiyot jarayonida umumiy manbalardan kelib chiqadigan hujayralar va ularning hosilalaridan iborat sistemadir. To'qimalarni o'rganish va tasnif qilishda uch asosiy omilni: to'qimalarning kelib chiqishi hamda taraqqiyoti (genezi)ni, morfologik va funksional xossalarini o'rganadi.

Shuni qayd qilish lozimki, tarixiy taraqqiyot davrida 4 xil to'qima vujudga kelgan bo'lib, hozirgi zamonda A.A. Zavarzinning morfo-funksional klassifikatsiyasidan foydalaniladi.

1. Epiteliy (qoplovchi) to'qimasi.
2. Ichki muhit to'qimasi (tayanch – trofik va himoya), biriktiruvchi to'qimasi.
3. Mushak (harakatlantiruvchi muskul) to'qimasi.
4. Nerv (asab) to'qimasi.

Bulardan epiteliy va biriktiruvchi to'qimalar eng qadimiy hisoblanadilar. Rivojlanishning so'ngi davrlarida hayvonlar tuzilishining murakkablashishi bilan birga mushak va nerv to'qimalari takomillashgan. Mushak to'qimasi harakat funksiyalarini bajarsa, nerv

to'qimalari qolgan barcha to'qimalarini o'zaro bog'lab, organizmning bir butunligini ta'minlash bilan bir qatorda shu organizmlarni tashqi muhit bilan aloqasini tiklab turadi.

◆ Epiteliy to'qima

Epiteliy — qoplovchi (chegara) to'qimalar tananing butun yuzasini, kovakli organlar ichini va zardob pardalarni qoplab, organizmda bir qancha bezlarni hosil qiladi. Epiteliy to'qimasi chegaralovchi to'qima bo'lib, tana yuzasini, tashqi muhit bilan bevosita aloqador bo'lgan bo'shliq organlarni, jumladan, ovqat hazm qilish kanalining, nafas organlarining va siydik ayirish organlarining ichki yuzalarini qoplab turadi.

Epiteliy to'qimasi embrion taraqqiyotida har uchala homila vaoaqlaridan (ekto, mezo, va entodermadan) taraqqiy yetadi. Ilk bor hosil bo'lgan epiteliy hujayralari embrionning rivojlanishi uchun qulay sharoit yaratadi, ya'ni ona organizmi bilan homila o'rtasida moddalar almashinuvini ta'minlaydi.

Epiteliy to'qimasining kelib chiqishi va bajaradigan funksiyalarning har xil bo'lishiga qaramasdan, boshqa to'qimalardan o'ziga xos quyidagi xususiyatlari bilan farq qiladi.

1. Epiteliy to'qimasi bir-biriga zich joylashgan plast holdagi hujayralar to'plamidan iborat bo'lib, hujayralarora modda deyarli bo'lmaydi.

2. Epiteliy to'qimasi doimo bazal membranada yotadi.

3. Epiteliy to'qimasi bazal membranada joylashgani sababli, uning tarkibidagi hujayralar qutbli differensiallanish hususiyatiga ega, ya'ni hujayraning *apikal* va *bazal* qismlari farq qilinadi. Bir qavatli epiteyliylarda hujayraning tashqi muhitga qaragan qutbi **apikal**, biriktiruvchi to'qimaga qaragan uchi **bazal qutblari** deyiladi. Ko'p qavatli epiteliyda esa **yuza qavat** hujayralari chuqur joylashgan **bazal qavat** hujayralardan farq qiladi.

4. Epiteliy to'qimasida qon tomirlari bo'lmaydi, uning hujayralari bazal membrana orqali ostidagi qo'shuvchi to'qimalardan oziqa moddalarni diffuziya yo'li bilan oladi.

5. Epiteliy to'qimasi yuqori daraja regenerasion (tiklanish) qobiliyatiga ega.

6. Epiteliy to'qimasi nerv ogirlari bilan boy ta'minlangan.

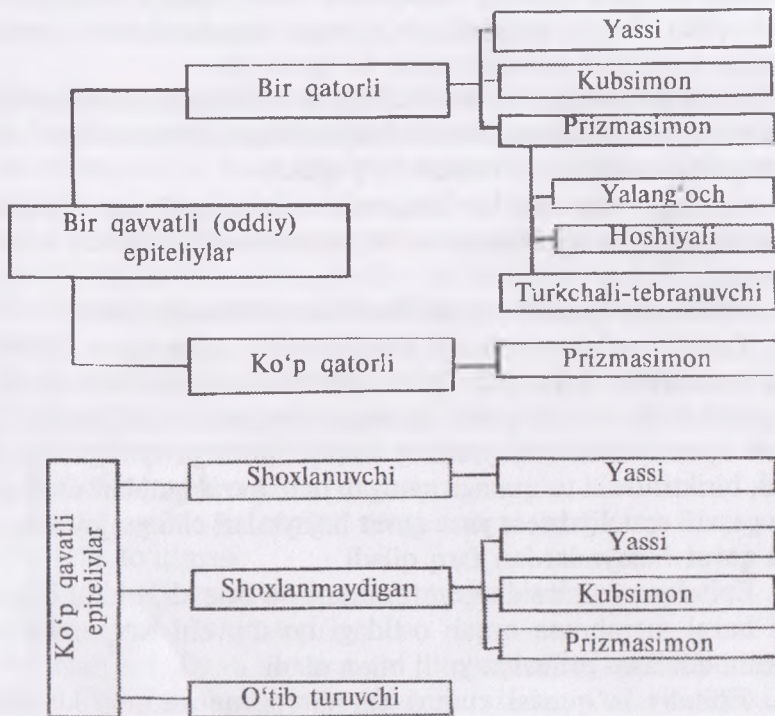
Epiteliy to'qimasi rivojlanishi, tuzilishi va funksiyasiga qarab bir necha bor klassifikatsiya qilingan, shulardan keng qo'llaniladigani filogenetik va morfo-funksional klassifikatsiyalaridir.

Epiteliy embrion varaqlarning har uchalaridan ham hosil bo'ladi.

I. Filogenetik klassifikatsiya bo'yicha epiteliy to'qimasi 5 ga bo'linadi.

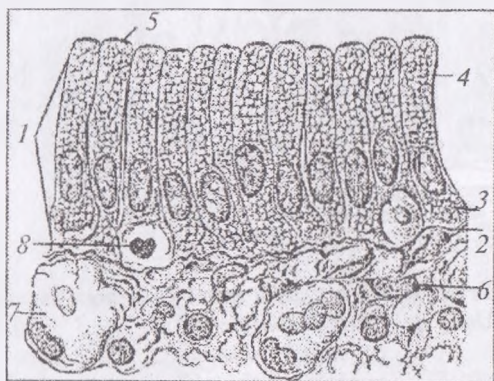
1. Teri epiteliysi.
2. Ichak epiteliysi.
3. Buyrak epiteliysi.
4. Selomik epiteliy.
5. Epandimogial epiteliy.

II. Morfo-funksional klassifikatsiyasi (11, 14-rasmlar).



11-rasm. Epiteliyning morfologik klassifikatsiyasi (sxema)

Epiteliy to'qimasining hujayralarini bazal membrane bilan munosabatiga qarab: bir qavatli va ko'p qavatli bo'ladilar. *Bir qavatli epiteliy* o'z navbatida bir qatorli va ko'p qatorliga bo'linadilar. Bir qatorli epiteliy hujayralarining shakliga qarab: yassi, kubsimon, silindrsimon (prizmasimon) (12, 15-rasmlar); ko'p qatorli epiteliy esa-faqat qadaqsimon hujayralar aralashgan silindrsimon shaklda bo'ladilar (13-rasm). Bir qavatli epiteliyning maxsus tuzilmalariga hilpillovchi kiprilar, jiyaklar – mikrovorsinkalar va xivchinlar kiradi.

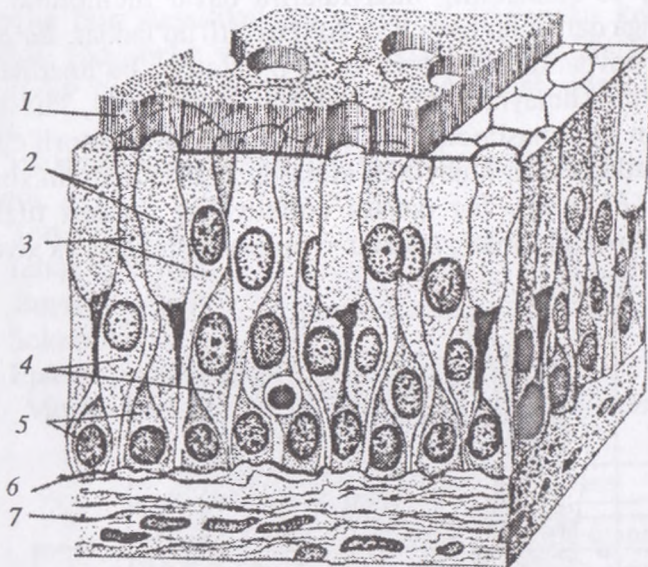


12-rasm. Bir qavatli (oddiy) prizmasimon epiteliy:

- 1 – epiteliy hujayra; 2 – bazal membrana; 3 – bazal qutb; 4 – apikal qutb;
5 – chiziqli hoshiya; 6 – yumshoq biriktiruvchi to'qima; 7 – qon tomiri;
8 – leykosit.

Ko'p qavatli epiteliy muguzlanadigan, muguzlanmaydigan va o'zgaruvchan bo'ladi. Ko'p qavatli yassi muguzlanuvchi epiteliyning yuqori qavat hujayralari muguz (shox) tanalarga aylanib turgani uchun muguzlanadigan epiteliy deyiladi. Muguzlanish (shoxlanish) jarayoni ketmaydigan ko'p qavatli epiteliy muguzlanmaydigan (shoxlanmaydigan) epiteliy deb yuritiladi. O'zgaruvchan epiteliy ko'p qavatli epiteliyning o'ziga xos turi bo'lib, uning tarkibidagi hujayralar organ (a'zo)larning funksional holatiga qarab shaklini o'zgartirib turadi. Bunday epiteliy qoplagan organlarga siydik qopi, siydik yo'llari kiradilar.

Epiteliy to'qimasini tarkibidagi hujayralarning sitoplazmasida xususiy organellalar, tonofibrillar bo'ladi. Hujayralarning yon



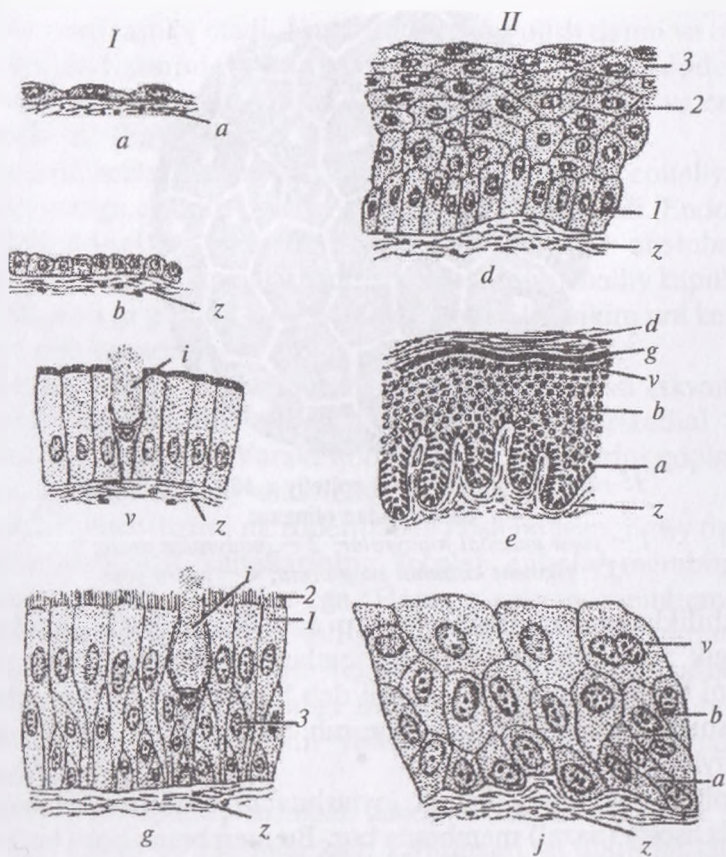
13-rasm. Bir qavatli ko'p qatorli epiteliy chizmasi (sxemasi):
 1 – hujayra kipriklari; 2 – qadahsimon bezli hujayra; 3 – kiprikli hujayra;
 4 – uzun oraliq hujayra; 5 – kalta oraliq hujayra; 6 – bazal membrana;
 7 – biriktiruvchi to'qima

yuzasida desmosomalar va ularning birlashtiruvchi plastinkasiga tegib yotuvchi tonofibrillar joylashadi.

Epiteliy hujayralarning sitoplazmasida shakli va qaysi organda joylashganidan qat'iy nazar umumiy va maxsus organellalar bo'ladi.

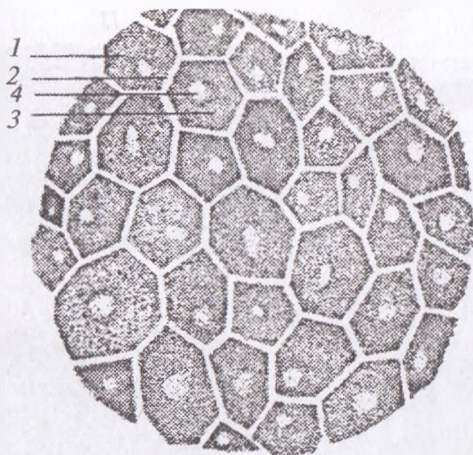
Hujayraning yadrosi ko'pincha hujayra shakliga bog'liq bo'lib, asosan dumaloq, ovalsimon va yassi shaklida bo'ladi. Oqsil sintizida ishtirok etadigan hujayralarda endoplazmatik to'r, ribosomalar, mitoxondriyalar yaxshi rivojlangan bo'ladi. Sekretor hujayralarda Goldji kompleksi kuchlirivojlangan bo'lib, hujayralarning apikal qismlarida, ya'ni yadro ustida joylashadilar. Epiteliy hujayralarida turli maxsus tuzilmalar: mikrovorsinklar, kipriklar va boshqalar bo'lganligi sababli bazal qismidan farq qiladi.

Tananing turli qismlarida joylashgan epiteliy to'qimalari tabiiyki bir-biridan farq qiladi. Bu hol epiteliyni tasniflashni qiyinlashtiradi. Ko'pchilik tomonidan qabul qilingan morfologik tasniflash ayrim



**14-rasm. Qoplovchi epiteliylar
(Aleksandrovskaya bo'yicha, sxema):**

I – bir qavatli (oddiy) epiteliylar; **II** – ko'p qavatli epiteliylar;
a – bir qavatli yassi (skvamoz); *b* – bir qavatli kubsimon; *v* – bir qavatli prizmasimon (silindrsimon); *g* – bir qavatli ko'p qatorli prizmasimon tukchali-tebranuvchi (yolg'on ko'p qavatli); *g* – 1-tebranuvchi hujayralar;
g – 2-tebranuvchi tukchalar; *g* – 3-oraliq (almashtiruvchi) hurayralar;
d – shoxlanmaydigan ko'p qavatli yassi (skvamoz) epiteliy; *d* – 1-bazal qavat hujayralari; *d* – 2-tikanli qavat hurayralari; *d* – 3-yuza qavat hujayralari;
e – shoxlanadigan ko'p qavatli yassi (skvamoz) epiteliy; *e-a* – bazal qavat;
e-b – tikanli qavat; *e-v* – donador qavat; *e-g* – yaltiroq qavat; *e-d* – shox qavat; *j* – o'tib turuvchi epiteliy; *j-a* – bazal qavathujayralari;
j-b – oraliq qavathujayralari; *j-v* – qoplovchi qavathujayralari;
z – biriktiruvchi yumshoq to'qima; *i* – qadahsimon hujayra.



**15-rasm. Bir qavatli yassi epiteliy x 400 ko‘z pardasi
epiteliysidan olingan:**

- 1 – yassi epiteliyal hujayralar; 2 – hujayralar oralig‘i;
3 – pigment kiritmali sitoplazma; 4 – yadro yoyi*

kamchiliklarga qaramasdan (ko‘p qatorli silindirik epiteliy o‘z biologik xossalariga ko‘ra, ko‘p qatlamli epiteliyga yaqin tursada, uni bu tasniflash bir qatlamli deb hisoblaydi) ancha qulaydir. Bu tasnifga ko‘ra epiteliylar ikki guruh: bir qatlamli va ko‘p qatlamli epiteliylarga bo‘linadi.

Epiteliy va uning ostida joylashuvchi biriktiruvchi to‘qima orasida asosiy (bazal) membrana bor. Bu membrana hosil bo‘lishida har ikkala qo‘shni joylashgan to‘qima ishtirok qiladi. Bir qatlamli epiteliylarda barcha hujayralar o‘zlarining bazal uchi bilan ana shu membranaga tegib tursa, ko‘p qatlamli epiteliyda bazal membranaga tegib turuvchi hujayralar qatlami ustiga bu membrana bilan aloqador bo‘lmagan hujayralar bir necha qatlam bo‘lib joylashadi.

Epiteliy to‘qimasi – biriktiruvchi hujayralar yordamida bog‘langan oraliq hujayralardan tuzilgan bo‘lib, asosli membranada yotadi. Barcha epiteliylarda qon tomirlar bo‘lmaydi va ular biriktiruvchi to‘qimaning kapillyarlari orqali oziqlanadi. Ularning hammasi uchta asosiy hujayrali qavatlardan iborat (ektoderma, endoderma, mezoderma). Ektoderma asab tizimini, terining tashqi qavatini

va epidermani tashkil etadi. Endoderma nafas olish tizimi va ovqat xazm qilish tizimini ta'minlaydi. Ektoderma va endoderma embrional biriktiruvchi to'qima (mezenxima), ekzokrin va endokrin bezlarini shakllantiradi.

Ekzokrin bezlari sekresiyasi kanalchalar yordamida epiteliyning tashqi tomoniga chiqaruv yo'llar tizimi orqali chiqariladi. Endokrin bezlarida kanal bo'lmaydi. Sekretor hujayralar orolchalari biriktiruvchi to'qimada joylashadi, ajralmalarini mahalliy kapillyarlar qavatiga va to'g'ridan-to'g'ri qonga ajratadi qaysikim uni kerakli organga olib boradi.

Mezodermadan kelib chiqqan epiteliy yupqa yassi (skvamoz) membrana ko'rinishida plevral, peritoneal va perikadial tana bo'shliqlarini qoplaydi. Yurak, qon va limfa tugunlarini qoplaydigan mezodermali epiteliy-endoteliy deb ataladi.

Siydik — jinsiy tizimi mezodermadan hosil bo'lgan, jinsiy tizimi, buyraklar va siydik kanallarining ko'plab epiteliy membranari mezodermal kelib chiqishga ega. Hamma epiteliy membranalari regeneratsiya va qayta tiklanish qobiliyatlariga ega. Zararlangan va o'lgan hujayralar qo'shni hujayralar tomonidan almashinib, membrana qoplamasi butunligi tiklanadi. Epiteliy oddiy bo'lib, bir qavatdan iborat bo'ladi, yoki qatma-qat yoki ustma-ust joylashishi mumkin.

Oddiy yassi epiteliy uzluksiz davom etadigan bir qator silliq hujayralar qavati bo'lib, juda zich joylashgan va ularning chegaralarini yorug'lik mikroskopida ko'rish qiyin. Qon tomirlarini qoplovchi endoteliy va tana bo'shliqlarining mezoteliyida o'zak hujayraning qalin qismidan bo'rtib chiqadi. Oddiy kubsimon epiteliy yagona hujayralar qatlamidan iborat. Har bir hujayra ko'ndalang kesimda kvadrat shaklida bo'lib markaziy o'zakka ega. Proporsiyadagi ba'zi kichik o'zgarishlar past kubsimon va baland kubsimon ko'rinish berishi mumkin.

Misollar tuxumdon, qalqonsimon bez va sut bezlarini qoplamalarida topilishi mumkin. Oddiy ustunchali epiteliy — qalin membrana hosil qilgan, asosiy o'zakli uzun oltiburchak hujayralarning uzluksiz yakka qatori hisoblanadi. Bu hujayralar ko'pincha ixtisoslashagan bo'lib ko'pincha aniq o'ziga xos vazifani bajaradi.

Sekretor epiteliyda hujayralar shilimshiq modda ishlab chiqaradi va moylash va himoya vazifasini o'taydi: misollar oshqozonda va servikal kanalda topilishi mumkin. Ingichka ichakning bo'shliq yuzasi mikrotukcha o'simtalari bilan yo'l-yo'l chegara hosil qiladi va so'ruvchi yuzani kengaytirib funksional adaptatsiyani ta'minlaydi. Ularga yaqin turgan bokalsimon hujayralar shilliqni ajratib, membranani nam holda ushlab turadi va xazm qilish komponentlaridan himoya qiladi¹.

♦ **Ko'p qavatli (qatlamli) epiteliy.**

Epiteliyning bu turi nomidan ham ko'rinib turibdiki, bir necha qavatli bo'lib joylashgan hujayralardan tashkil topgan (*14-rasm, II*). Ularning har bir qavatini tashkil etuvchi hujayralar morfologik tuzilishi va bajaradigan ish vazifasiga bir-biridan farq qiladi. Eng ostki qavatni tashkil etuvchi epiteliy hujayralari bazal membrana ustida joylashgan bo'lib, u bilan bevosita bog'liq bo'ladi.

Ko'p qavatli (qatlamli) yassi epiteliy teri usti (epidermis)da, og'iz bo'shlig'i, qizilo'ngach, me'da oldi bo'limlari, burun dahlizi, qin, to'g'ri ichak oxirgi bo'limining shilliq va ko'zning shox pardasida qisqasi, tananing ko'proq tashqi mexanik ta'sirotlarga uchraydigan joylarida uchraydi.

Mikroskopik tuzilishiga ko'ra ular uch turga bo'linadi: muguzlanadigan (shoxlanadigan), muguzlanmaydigan (shoxlanmaydigan) va o'zgaruvchan(o'tib turuvchi) epiteliy.

Ko'p qavatli muguzlanuvchi (shoxlanadigan) yassi epiteliy. Bu epiteliy odam va hayvonlar terisi yuzasini qoplab turadi. Teri ikki qavatdan tuzilgan. Birinchi tashqi epiteliy hujayralardan tashkil topgan-epidermis va ikkinchisi uning ostida joylashgan-xususiy teri-dermadan iborat.

Teri ostida yog' kletchatkasi bo'lib, tanani turli qismlarda har xil qalinlikda bo'ladi. Epidermis morfo-funksional xususiyatlariga qarab 5 qavatdan tashkil topgan. 1) bazal qavat, 2) tikanakli hujayralar qavati, 3) donodor qavat, 4) yaltiroq qavat va 5) muguz (shox) qavat (*16-rasm*).

¹ *Elizabeth Aughey, Fredric L. Frye «Comparative Veterinary Histology with clinical correlates».* Printed by: Grafos SA, Barcelona, Spain. Copyright © 2001

Bazal membranada bir qator silindirsimon hujayralar joylashgani uchun uni 1) *bazal* qavat deb ataladi. Uning ustida bir necha qavat joylashgan ko'p qirrali hujayralar bo'lib, 2) *tikanaksimon* hujayralar qavatini hosil qiladi. Bu qavatdagi hujayralarning orasida hujayralararo ko'prikchalar hosil bo'lib, bir-birlari bilan zich tegib tutashadi. Ular orasidagi desmosomalar hujayralarni o'simtalar orqali bog'lanishini ta'minlaydi. Bazal va tikanaksimon qavatdagi hujayralarda maxsus organellalar — tonofibrillar bo'lib tayanch vazifani bajaradilar.

3) *Donador* qavat tarkibidagi yassilangan duksimon hujayralarning sitoplazmasida fibrillar oqsildan tashkil topgan — keratogialin donachalari bo'lib, u keyinchalik shox modda — keratinga aylanadi.

4) *Yaltiroq* qavat asosan kaft va tovon terisi sohalarida mavjud bo'lib, hujayralarda yadro bo'lmaydi. Sitoplazmasi oqsil modda — eleidin bilan to'lgan 3–4 qavat yassi hujayralardir. Yaltiroq qavat hujayralar muguz tangachalar hosil bo'lishidagi bir holatdir.

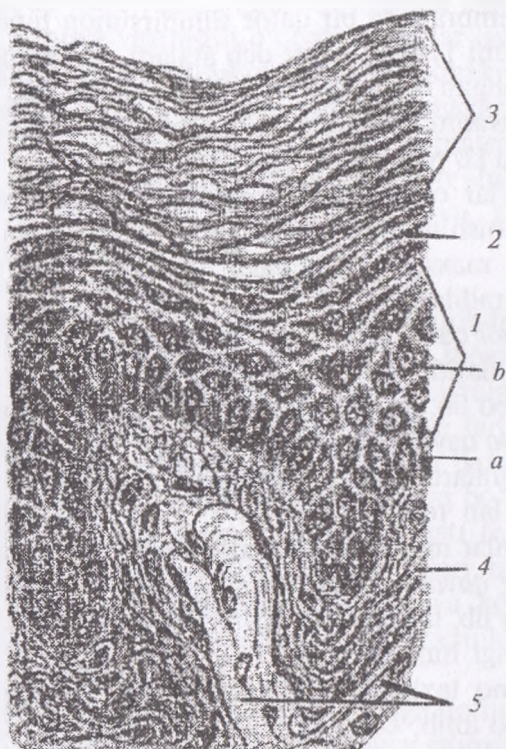
5) *Muguz qavat* — muguz tangachalardan tashkil topgan o'lik hujayralar bo'lib, tangachalar doimo tushib turadi, ularning o'rnini ostki qavatdagi hujayralar siljib to'ldirib turadi. Buning hisobiga epiteliy doimo taxlanib turadi. Bazal va tikanaksimon qavatlar hujayralari bo'linib, ko'payib differensiyalashadi, so'ngra muguzlanish jarayoniga uchraydi va yuqori qavatlariga siljib tushib turadi. Bu jarayonga fiziologik regeneratsiya deyiladi.

Shuning uchun bazal va tikanaksimon hujayralar qavatini — o'suvchi qavat deb ataladi.

Ko'p qavatli yassi muguzlanmaydigan epiteliy og'iz bo'shlig'i, halqum, qizil ungachning shilliq pardalarini va ko'zning shox pardasini qoplagan bo'lib, 3 xil hujayralar qavatidan tashkil topgan: 1) bazal, 2) tikanakli, 3) yassi hujayralar qavatlaridir.

Bazal va tikanaksimon qavatlarining hujayralari ko'p qavatli muguzlanadigan epiteliyning shunday nomli qavatdagi hujayralarga o'xshab tuzilgan.

Epiteliyning eng yuza qavatida yassilashgan hujayralar joylashgan bo'lib, ular o'zining hayot siklini tugatib muguzlanmay tushib ketadilar, shuning uchun ham muguzlanmaydigan epiteliy deyiladi.

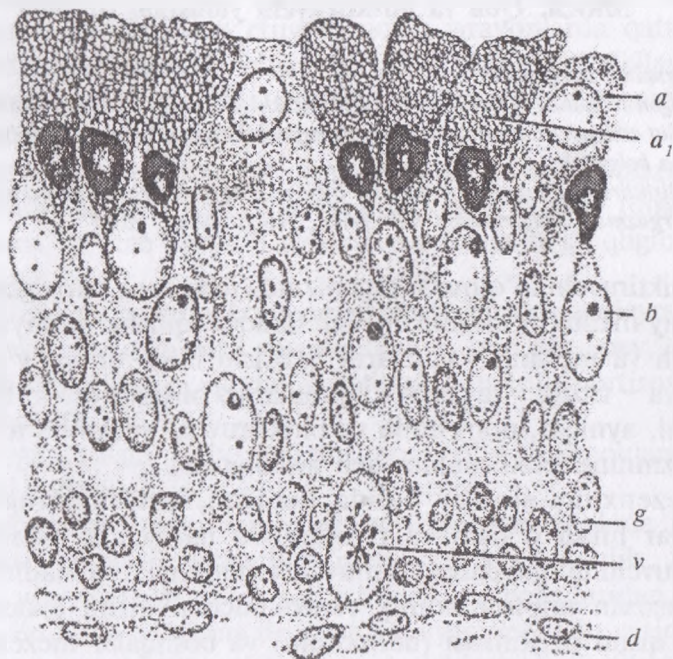


16-rasm. Shoxlanadigan ko'p qavatli yassi epiteliy:

- 1 – o'suvchi qavat: a – bazal qavat; b – tikanli hujayralar qavati;
 2 – donador qavat; 3 – shox qavat; 4 – biriktiruvchi yumshoq to'qima;
 5 – biriktiruvchi zich to'qima.

Ko'p qavatli o'zgaruvchan epiteliy. Bu epiteliy buyrak kosachalari, jomi, siydik yo'llari va siydik pufagining ichki yuzalarini qoplagan bo'lib, a'zolarining siydik bilan to'lgan va to'lmaganligiga qarab epiteliy hujayralarining shakllar o'zgarib turadi. O'zgaruvchan epiteliyning tarkibida 3 ta qavat farq qilinadi (17-rasm).

1) bazal qavat – mitoz yo'li bilan ko'payadigan kam differensiyallashgan kubsimon hujayralar qavati, 2) oraliq qavat – bir yoki bir necha qavat bo'lib joylashgan noto'g'ri yoki noksimon hujayralar qavati, 3) qoplovchi (yopqich) – ustki qavat – ko'p yadrol yirik hujayralar qavati.



17-rasm. Qo'y buyrak jomining o'tib turuvchi epiteliy:
a – a₁ – qoplovchi qavatning shiliqqa kuchsiz reaksiya beruvchi shilliq hujayrasi; b – oraliq qavat; v – mitoz; g – bazalqavat; d – biriktiruvchi to'qima.

Nazorat uchun savollar.

1. Epiteliy to'qimasi tushunchasi.
2. Epiteliy to'qimasining xususiyatlari.
3. Epiteliy to'qimasining klassifikatsiyasi.
4. Epiteliy to'qimasi tananing qaysi qismida uchraydi.
5. Epiteliy to'qimasining maxsus organellari.
6. Bir qavatli epiteliy to'qimasining tasniflanishi.
7. Ko'p qavatli epiteliy haqida izoh bering.

Mavzu. Qon va biriktiruvchi yumshoq to'qima

Darsning maqsadi:

1. Qon misolida himoya-trofik biriktiruvchi to'qimalar bilan tanishish;
 2. Sut emizuvchilar va qushlar qoni preparatlarini mikroskopiya qilish, chizish va belgilash;
 3. Biriktiruvchi yumshoq to'qimalar tuzilishining o'ziga xosliklari bilan tanishish;
- Ko'rgazmali materiallar:** mikroskop, gistopreparat, rasm

Biriktiruvchi to'qimalar organizmda juda keng tarqalgan bo'lib, umumiy manba — mezenximadan taraqqiy qilishi, himoya, trofik, tayanch va mexanik vazifalarni bajarishi bilan umumiy guruhga (himoya — trofik — tayanch to'qimalar)ga birlashtiriladi. Bu to'qimalarni, ayniqsa, qon, limfa va biriktiruvchi yumshoq to'qimani organizmning ichki muhiti, deb hisoblanadi.

Mezenxima sinsitivy holida tuzilgan, embrionning yuqori sur'atlar bilan o'sishi va rivojlanishi natijasida tabaqalanib, biriktiruvchi to'qimalarga aylanuvchi embrional to'qimadir. Somitlar, xususan miotomlarning ventro-medial qismi (sklerotom), lateral qismi plastinkasi (dermotom) va boshqalar mezenximaga aylanadi.

Morfologik jihatdan biriktiruvchi to'qimalar hujayralar va hujayraaro moddalardan tuzilganligi bilan xarakterlanadi.

Birinchi qarashda qon va limfa bilan suyak hamda tog'ay to'qimalari o'rtasida mutlaqo o'xshashlik yo'qdek ko'rinishi mumkin. Lekin bu to'qimalar kelib chiqishi (genezi)ning umumiyliigi, tuzilishi (hujayralar va hujayraaro moddalar mavjudligi) va bajaradigan vazifasidagi o'xshashliklari bilan bir-biriga yaqin turadi va umumiy guruhga kiritiladi.

Hujayraaro moddaning tuzilishi ko'p jihatdan to'qimaning fizik (agregat) holatini: qonning suyuqligini, suyakning qattiqligini, payning tolador tuzilishini belgilaydi. Ko'p turlari mavjud bo'lgan va keng tarqalgan biriktiruvchi to'qimalarni ma'lum darajada shartli bo'lsa ham ikki guruhga: himoya-trofik guruh — qon, limfa, endoteliy, biriktiruvchi yumshoq va to'rsimon to'qimalar; tayanch-mexanik guruh — biriktiruvchi zich to'qimalar, tog'aylar va suyaklarga bo'lish mumkin.

Biriktiruvchi to'qima — hujayra mezenximasida hosil bo'ladi. Mezinxima uzoq davom etuvchi nozik jarayonlarda qatnashib, amorfli dildiroq modda, hujayralar aro matriksda shakllanadi.

Mukoidli biriktiruvchi to'qima embrionda regenerasiyaga uchrayotgan jarohat atrofida uchraydi.

Biriktiruvchi to'qima, to'qima bo'shliqlari va organlarni to'ldirib turadi. Biriktiruvchi to'qima qon, limfa va nerv tomirlarini butun tana bo'ylab tarqatib uzluksiz struktura bog'liqligini hosil qiladi.

Biriktiruvchi to'qima komponentlarida, hujayra, hujayra oraliq matrikslarning funksional xususiyatlari — bog'lam, pay, tog'ay, suyak mustahkamligi, suyuq holatdagi qon-transportirovkasiga bog'liq bo'ladi.

Kollagen tolalar qalin to'liqinsimon bo'lib, tarmoqlanmagan oq rangli bo'ladi.

Bulutsimon hujayralar — doira yoki oval shaklda bo'lib, o'zagi sitoplazmatik granulada metoxromatik bo'yalib, tarkibi geparin, gistomin va boshqa yallig'lanish mediatorlaridan tashkil topgan. Bu hujayralarning degranulyatsiyasi mahalliy qitqilovchi xususiyatga ega bo'lib — gistomini erkin holatga o'tkazadi.

Yog' hujayralari (adipositlar) — mezinximaning perikapilyaridan hosil bo'lib, lipid tomchilari shaklida hujayra sitoplazmasida katta bir tomchi hosil bo'lguncha to'planadi.

Yog' hujayralari — erkin biriktiruvchi to'qimada yog' to'qimasini hosil qilishda alohida yoki guruh formasida qatnashadi.

Pigment hujayralar — ekdodermaning nerv tarog'idan hosil bo'ladi. Shu bilan bir qatorda pigment granulari (melonin, ksantin) biriktiruvchi to'qimalarda uchraydi. Pigmentlarni makro-faglar tashiydi.

Sut emizuvchi va umurtqali hayvonlarda neyetrofillar, eozinofillar, limfositlar va monositlar qonning shaklli elementlari bo'lib, yumshoq biriktiruvchi to'qimalarda uchraydi. Ularning migratsiya xususiyati — tashqi va ichki muhit taassurotlariga bog'liq holatda qon tomir va atrof to'qimalarda uchraydi va o'zgarib turadi.

Tarqoq yumshoq biriktiruvchi to'qimalar organizmning hamma joyida uchrab qon tomir va nervlarni olib boradi. Qon tomir va

n ervlar bir qancha har xil tipdagi hujayralardan tashkil topgan bo'lib, limfa tomirlar, ingichka kollagen to'rining bo'sh qismi, retikulyar va elastik tolalar seroz qavatida, membrananing xususiy shilliq plastinkasida, teri osti klechatka va teri derma qismining yuzasida kuzatiladi. Asosiy amorf modda yumshoq biriktiruvchi to'qimada ko'p uchrab uglevod, glyukoza, minoglikon guruhlaridan tuzilgan bo'lib, oqsil kompleksida giproteglikanni hosil qiladi va qiyin bo'yaladi.

Zich biriktiruvchi to'qima tolalari qalin va bir qator joylashgan bo'lib, apponevroz varaqlari, bog'lam va paylarning kuchini belgilash bilan bir qatorda yorilib ketmasdan cho'zilish xususiyatiga ega bo'ladi.

Maxsus tipdagi biriktiruvchi to'qimalarning bir qismi ko'p sonli retikulyar tola va yulduzsimon retikulyar hujayralardan iborat (taloq, limfabezlar, buyrak, suyakiligi, strukturasi mos).

Elastik to'qima-ko'p sonli tartibli va tartibsiz joylashgan elastik tolalarga bog'liq bo'ladi (bo'yin payi va taranglashgan fassiya)¹.

Ichki muhit to'qimasi tarkibini – qon, limfa, siyrak va zich biriktiruvchi to'qimalar tashkil qiladi. Ichki muhit to'qimani o'rganishda fagositoz nazariyasi asoschisi I.I. Mechnikov katta xissa qo'shgan.

Barcha ichki muhit to'qimalari uchun xos bo'lgan umumiy xususiyatlardan birinchisi, ularning barchasi embrional to'qima-mezinximadan rivojlanadilar, ikkinchidan, ularda hujayra va hujayra oraliq moddalarning bo'lishidir.

Qon va limfa tarkibida hujayra oraliq modda suyuq bo'lsa, tog'ay va suyak to'qimalarda-qattiq zichlashgan bo'ladi.

Ichki muhit to'qimalarining ma'lum hujayralari fagositoz qilish va antitelalar hosil qilish (himoya) qobiliyatiga ega bo'lsalar, ichki biriktiruvchi to'qimaning boshqa turlari (tog'ay, suyaklar, zich tolali biriktiruvchi to'qimalar) ko'proq mexanik vazifani bajaradilar, siyrak biriktiruvchi to'qima, qon va limfa esa asosan trofik – himoya vazifasini o'taydilar.

¹ *Elizabeth Aughey, Fredric L. Frye «Comparative Veterinary Histology with clinical correlates».* Printed by: Grafos SA, Barcelona, Spain. Copyright © 2001

♦ Qon

Organizmnda transport, trofik, himoya, gemostatik va boshqa bir qator vazifalarni bajarib, limfa suyuqligi bilan birgalikda organizmning ichki muhiti asosini tashkil qiladi.

I. A. Kassirskiy iborasi bilan aytganda, «Qon organizmning ko'zgusi bo'lib, unda organ va to'qimalarda kechadigan o'zgarishlar o'z aksini topadi».

Qon 2 qismdan: plazma (hujayraaro suyuq modda) va shaklli elementlardan iborat.

Qon — organizmning ichki muhit to'qimasi tarkibi nisbiy turg'unlikka ega bo'lgan trofik, himoya va tayanch vazifalarni bajaruvchi elementlar yig'indisiga aytiladi.

Qon plazmasi — rangsiz, tiniq suyuqlik bo'lib, 90–92% suvdan va 8–10% quruq moddadan tashkil topgan. Quruq moddaning 5, 5–8% oqsillardan 2, 5–3% boshqa organik va neorganik moddalardan iboratdir. Qon oqsillarining eng muhimlari bo'lib, albumin, globulin va fibrinogenlar hisoblanadi. Oqsillardan tashqari plazma tarkibida yog' karbonsuvlar, modda almashinuv mahsulotlari — mochevina, kreatinin, mineral moddalardan — temir, kaliy, kalsiy fosfor, mis va boshqalar bo'ladilar.

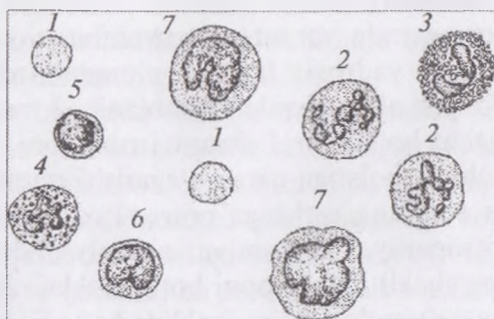
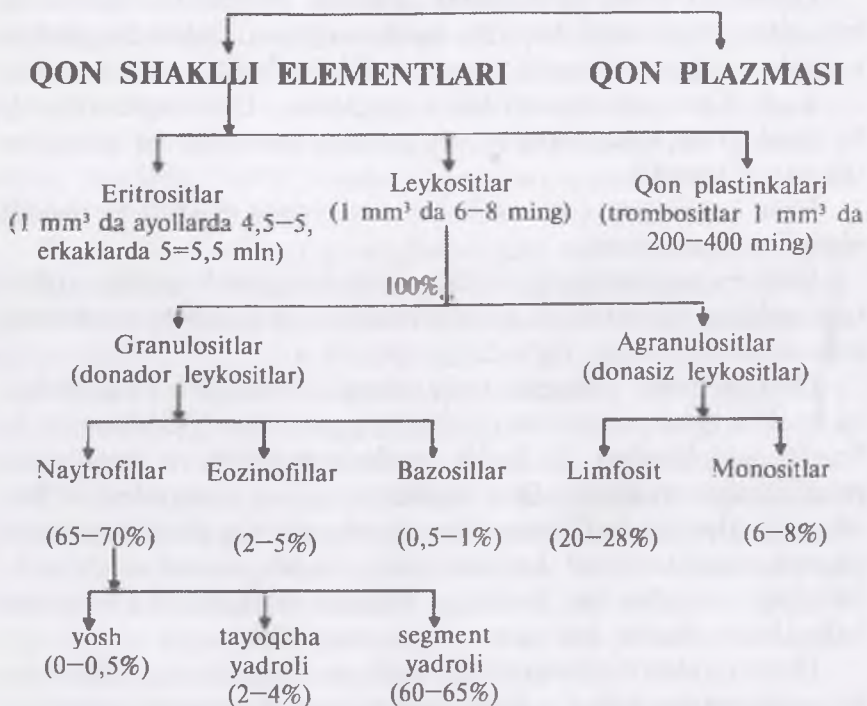
Qonning shaklli elementlariga qizil qon tanachalari — eritrotsitlar, oq qon tanachalari — leykositlar va qon plastinkalari-trombositlar kiradi (*18-rasm*).

Eritrositlar odamda va sut emizuvchilarda yuqori darajada differensiallashgan yadrosiz hujayra elementlardir. Eritrositlar qonning eng ko'p sonli hujayralari hisoblanib, 1 mm³ qonda o'rtacha 4–5 mlngacha bo'ladilar. Eritrositlarning soni yoshga va organizmning fiziologik holatiga qarab o'zgarishi mumkin.

Eritrositlar sonining ortishiga eritrotsitoz (polisetimiya), kamayishiga eritropeniya (oligomiya, anemiya) deyiladi. Qonda eritrositlarning shakli ikki tomoni botiq disklar shaklida, surtma preparatlarda esa dumaloq-doira shaklida bo'ladi. Ayrim patologik holatlarda eritrositlarning shakli urchuqsimon, noxsimon va boshqa turda bo'ladilar.

Ularning shakli o'zgarishiga poyklositoz deyilib, kasalliklarni doagnostikasida muhim ahamiyatga ega. Eritrositlarning o'rtacha

QON



18-rasm. Hayvonlar qoni hujayralarining yorug'lik mikroskopida ko'rinishi:

1 – eritrotsitlar; 2 – neytrofillar; 3 – eozinofil; 4 – bazofil;
5 – kichik limfosit; 6 – o'rta limfosit; 7 – monositlar.

diametri 7, 5 m bo'lib, 7 mkm dan kichik bo'lsa — mikrositlar, 8 mkm dan katta bo'lsa, — makrositlar deyiladi.

Eritrositlar soni vadiametri V.N. Nikitin bo'yicha

| Hayvonning turi | 1mm ³ qondagi eritrotsitlar (mln dona) | Eritrotsitlarning diametri (mkm) |
|-----------------|---|----------------------------------|
| Otlar | 7,0—9,5 | 5,6 |
| Qoramollar | 6,0 | 5,1 |
| Cho'chqalar | 6,0 | 5,0—6,0 |
| Qo'ylar | 9,4 | 4,3 |
| Echkilar | 14,5 | 4,0 |
| Uy quyoni | 5,0 | 6,0 |
| Tovuqlar | 3,51 | 2,0x7,5 |
| O'rdaklar | 3,21 | 3,8x6,6 |
| Baqalar | 0,382 | 2,8x15,8 |
| Odamlar: | | |
| Erkaklar | 5,0 | 7,3—7,5 mkm |
| Ayollar | 4,5 | |

Qonda eritrotsitlarning rangi sarg'ish, yashil-somon rangga ega. Gimza-Romanovskiy usuli bilan bo'yalganda eritrotsitlar kislotali bo'yoqlar (eozin) bilan qizilga bo'yaladi.

Og'irligi 500 kg keladigan ot qonidagi eritrotsitlarning soni 436,5 trillion; agar soniyasiga bir eritrotsit sanalsa, bunday ot eritrotsitlarini sanab chiqish uchun 14 ming yil kerak bo'lar edi. Agar eritrotsitlarni ketma-ket bir qator qilib terish mumkin bo'lsa edi, hosil bo'lgan zanjir yer sharini ekvator bo'ylab 68 marta o'rab chiqishga yetgan bo'lardi.

1 ml qondagi eritrotsitlar soni bir turga mansub hayvonlarda organizmning yoshi, jinsi, mahsuldorligi va ekologik sharoitlar bilan bog'liq bo'ladi.

Eritrositlar qonning osmotik bosimi o'zgarishiga juda sezgir bo'lib, gipotonik suyuqliklarda ular shishib yoriladi, natijada ularning tarkibidagi gemogloblin plazmaga chiqib ketadi — bu holatga gemoliz deyiladi. Gipertonik suyuqliklarda, aksincha eritrositlar bujmayib qoladi.

Eritrositlar tarkibini 60% suv, qolgan 40% quruq modda tashkil qilgan bo'lib, quruq moddaning taxminan 95%-gemoglobindan tashkil topgan. Gemoglobinning tarkibini gem (4%) va globin (96%) tashkil etadi. Eritrositlar to'qimalarga kislorod va to'qimalarda hosil bo'lgan karbonat angidridni o'pkalarga tashib beruvchi yagona hujayralar bo'lib — transport vazifasini bajaradi.

Qushlarning eritrotsiti o'zakli bo'lib, oval shaklidir. Ko'pchilik sut emizuvchilarning eritrotsiti ikki tomondan botiq disk shaklida (buni ayniqsa rastrovchi elektron mikroskop yaxshi ko'rsatadi). Shimol bug'usi, tuya va lamalarda eritrosit oval shaklga ega. Eritrositlarning o'ziga xos shakli yetilish paytida, o'zakning yo'qolishi oqibatida yuzaga kelib, gemoglobinning kislorod bilan oson to'yinishini ta'minlaydi. Sut emizuvchilarda eritrositlar bir turga mansub hayvonlar qonida doimiy kattalik va shaklga ega. Tuban umurtqalilarda turli kattalikdagi (anizotsitoz) va har xil shakldagi (poykilotsitoz) eritrositlarni uchratish mumkin.

Eritrositlarning yuqori tabaqalanganligini hatto sitoplazmatik to'rga ham ega emasligi ko'rsatadi. Ularning faqat qobig'i mavjud bo'lib, ichida yarim suyuq massa joylashadi. Yosh (retikulyar) eritrositlarda ribosomalarning qoldiqlari, sitoplazmatik to'r va mitoxondriyalarni uchratish mumkin. Bunday holat klinik ahamiyatga ega: qonda retikulyar eritrositlarning ko'payishi organizmda eritrositlarning ko'plab yemirilayotganligidan dalolat beradi.

Eritrositlar muhitning tuzlar konsentratsiyasi o'zgarishiga juda sezgirdir. Tuzlar konsentratsiyasi eritrositlar ichidagi va qon plazmasining tuzlar konsentratsiyasi bilan teng bo'lgan eritma fiziologik eritma deyiladi. Eng oddiy fiziologik eritma osh tuzining 0,85% li eritmasidir. Eritrositlarning eritmadagi tuzlar konsentratsiyasi o'zgarishiga chidash qobiliyati ularning rezistentligini (chidamliligini) belgilaydi. Yuqori darajada ixtisoslashgan va o'zagi yo'q bo'lgan eritrositlar 100—120 kun yashaydi. Yemirilayotgan

eritrotsitlar oʻrniga qizil ilikda tinimsiz ravishda yangilari hosil boʻlib, sirkulyatsiyaga chiqib turadi.

Eritrositlar gazlar almashinuvida qatnashishdan tashqari, oʻzlariga har-xil moddalarni, aminokislotalarni va toksinlarni ham yutadilar — bu jarayonga adsorbsiya deyiladi.

Leykositlar. Bu termin (yunoncha leukos-rangsiz) soʻzidan kelib chiqqan boʻlib, oqish — maʼnosini anglatadi.

Leykositlar — eritrotsitlardan farq qilib, doimo oʻzakka, organoidlarga ega; koʻpincha leykositlarda glikogen (ot va choʻchqada), yogʻ kiritmalari va fermentlar uchrab, moddalar almashinuvida faol qatnashadi. Ular organizmda turli-tuman vazifalarni, jumladan trofik va himoya funksiyasini oʻtaydilar. Ularning himoya vazifasi yot zarrachalarni fagositoz qilish, antitelalarni ishlash, immunitet hosil qilish bilan ifodalanadi.

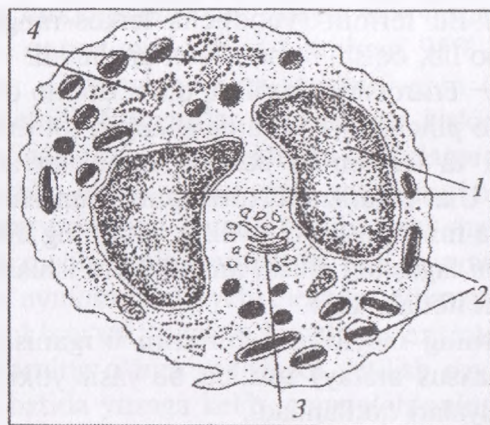
Leykositlarning morfologik turlarini oʻrganish uchun qon surtmalarini maxsus aralay) usulida boʻyash yoki bu usulning turli modifikatsiyalari qoʻllaniladi.

Sitoplazmasida maxsus donachalari boʻlgan leykositlar granulositlar, bunday donachalari boʻlmaganlari agranulositlar deyiladi. Granulositlar esa donachalarning boʻyalishiga koʻra bazofillar, eozinofillar va neytrofillarga, agranulositlar limfositlar va monositlarga boʻlinadi.

Granulositlar koʻpayishga, oʻz strukturasi oʻzgartirishga layoqatsiz va maʼlum turdagi hayvonlar uchun kattaligi nisbatan doimiy, yaʼni yuqori darajada tabaqalangan hujayralardir. Yetuk granulositlarning oʻzagi boʻgʻimlarga boʻlingan (segmentlangan) boʻlib, bunday oʻzak katta solishtirma yuza (yuzaning massaga nisbati)ga ega va bu hol moddalar almashinuvining intensivligiga bogʻliq. Granulositlarning oʻzagi xromatinga boy, sitoplazmasida kam sondagi mitoxondriyalar, pufakchalar shaklidagi sitoplazmatik toʻr, spesifik donachalar, oksidlanish fermentlari (m., oksidaza) mavjud.

Leykositlarning morfologik turlarini oʻrganish uchun qon surtmalarini maxsus aralashma (eozin va metifen koʻki) bilan D.L. Romanovskiy (1891-y.) usulida boʻyash yoki bu usulning turli modifikatsiyalari qoʻllaniladi.

Sitoplazmasida maxsus donachalari bo'lgan leykositlar granulositlar, bunday donachalari bo'lmaganlari agranulositlar deyiladi. Granulositlar esa donachalarning bo'yalishiga ko'ra bazofillar, eozinofillar (19-rasm) va neytrofilarga, agranulositlar limfositlar va monositlarga bo'linadi.



19-rasm. Kalamush eozinofil granulositi ultramikroskopik tuzilishining sxemasi:

1 - o'zakning segmentlari; 2 - kristalloid saqlovchi yetilgan spesifik donachalar; 3 - plasiinkali kompleks; 4 - granulyar sitoplazmatik to'r (Kozlov sxemasi).

Granulositlarning barcha turlarini tuzilishlari bir-biriga o'xshashda, ularning donalarining tarkibi bilan farq qiladi. Granulositlar ko'payish jarayonida o'z strukturasi o'zgartirishga layoqatsiz va ma'lum turdagi hayvonlar uchun kattaligi nisbatan doimiy, ya'ni yuqori darajada tabaqalangan hujayralardir. Yirik granulositlarning o'zagi bo'g'imlarga bo'lingan (segmentlangan) bo'lib, bunday o'zak katta solishtirma yuz (yuzaning massaga nisbati)ga ega va bu hol moddalar almashinuvining intensivligiga bog'liq. Granulositlarning o'zagi xromatinga boy, sitoplazmasida kam sondagi mitoxondriyalar, pufakchalar shaklidagi sitoplazmatik to'r, spesifik donachalar, oksidlanish fermentlari (m., oksidaza) mavjud.

Bazofillar leykositlar ichida eng kam miqdordagi yirik, diametri 8–14 mkm bo'lib 0, 5–1% ni tashkil qiladi. Bazofillar sitop-

lazmasidagi maxsus donachalar ishqoriy, ko'k bo'yoq donachalarni binafsha-och qizil rangga bo'yalishi, metaxromaziya donachalar tarkibida glikozaminoglikan-geparin, gistamin va serotonin bog'liq bo'ladi. Bazofillar tarkibida qondagi barcha gistaminning 50% mujassamlashgan.

Bazofillar biriktiruvchi to'qimaning semiz hujayralariga juda ham yaqin turadi. Ularning hayot sikli, eozinodillarnikiga o'xshab 10–12 sutkani tashkil qiladi.

Donachalarning geparin saqlashi, bazofillarning biriktiruvchi to'qima labrositlari (geparinositlar)ga yaqinligini ko'rsatadi. Bazofillarning sitoplazmasi binafsha-och qizil rangga bo'yaladi. Bazofillar barcha leykositlarning 01,–2%-ini (qushlarda 3–4%-ini) tashkil qiladi. Donachalarning geparin va gistamin saqlashi bazofillar allergik reaksiyalarda va qon ivishining sekinlashishida ishtirok qilishini ko'rsatadi.

Eozinofillar (atsidofillar) 8–20 mkm kattalikda bo'lib, yirik-yirik va keskin oksifil bo'yaluvchi donachalarga ega .

Eozinofillar neyetrofillarga nisbatan birmuncha yirikroq hujayralar bo'lib, diametrlari 10–11 mkm bo'ladilar va leykositlarning 2–5% ni tashkil qiladi. Submikroskopik sitokimyo donachalarda kislotali fosfataza (gidrolitik ferment) mavjud. Bu ferment donachalar yimirilganda faollashadi.

Eozinofillarning sitoplazmasi biroz oksifil, o'zagi noto'g'ri shaklda va ko'pincha ikki bo'g'imli. Qonda 3–5% (ba'zan 10%) gacha eozinofillar bo'lib, ular organizmga kiruvchi yot oqsillar va kasallik paytidagi buzilgan to'qimalarning oqsillarini zararsizlantirishda ishtirok qiladi. Ko'pchilik kasalliklarning boshlanishida bu xil leykositlar soni kamayib, tuzalish paytida esa ko'payadi. Ayrim parazitlar kasalliklarda eozinofillarning soni qari qoramolda 40% gacha ortadi.

Eozinofillarning yadrolari ham segmentlangan bo'lib, neyetrofillardan segmentlarning soni ko'pincha 2 ta, ba'zan 3 tagacha bo'lishi va donachalarning o'ziga xos tuzilishi bilan farqlanadilar. Donachalar kislotali bo'yoqlar bilan yaxshi bo'yalib, tarkibida kislotali fosfataza, arilsulfatazadan tashqari, oksidlanish fermentlari-piroksidaza, gistaminaza, katalazalar bo'ladi.

Eozinofillar aktiv harakatlanish va fagositoz jarayonida qatnashish qobiliyatiga ega. Eozinofillar soni ortishiga — eozinofiliya (allergik kasalliklarda) kamayishiga — eozinopeniya deyiladi. Ular oʻrtacha 10–12 kun yashaydilar.

Neytrofillar — leykositlarning eng koʻp sonli hujayralari boʻlib, 65–70% ni tashkil qiladi. Ularning shakllari yumoloq, diametri qonda —7–15 mkm.gacha boʻladi.

Donachalar maydaroq sitoplazmada bir tekis tarqalgan boʻlib, tarkibida gidrolitik fermentlar, ayrim donachalarda kislotali fosfataza, proteazalar, boshqalarida ishqoriy fosfataza boʻladi.

Neytrofillar tashqi tomondan qalinligi 10 nm va koʻp sonli psevdopodiyalari boʻlgan notekis hujayra qobigʻi bilan oʻralgan.

Neytrofillarning yadrolarini shakliga qarab, segment yadroli, tayoqcha yadroli va yosh neytrofillarga boʻlinadilar. Segment yadroli neytrofillar eng yetuk hujayralar hisoblanib, yadrosi 3–4 ta alohida segmentlarga boʻlingan. Tayoqchasimon yadroli neytrofillarning yadrosi ham segmentlashgan tayoqcha yoki «S» shaklida boʻladilar va ular barcha leykositlarning 2–4% ni tashkil qiladilar. Yosh neytrofillar (metamiyelositlar)ning yadrosi loviyasimon yoki taqasimon boʻlib, oʻrtacha 0, 5% gacha boʻladilar.

Neytrofillarning donachalari juda mayda, primatlar, it, choʻchqa va mushukda och qizil-binafsha rangga, ot va kavsh qaytaruvchilarda ham kislotali, ham ishqorli boʻyoqlarga, quyonda — atsidofil boʻyaladi. Qushlar neytorofillarining sitoplazmasida atsidofil tayoqchalar mavjud.

Donachalar gidrolitik fermentlarga ega lizotsomalar boʻlib, ularning hosil boʻlishi plastinkali kompleks bilan bogʻliqligi zamonaviy tekshirish usullari bilan aniqlangan. Neytrofillarning sitoplazmasi kuchsiz oksifil boʻyaladi, uning zichligi hujayra yoshi kattalashishi bilan oshib boradi.

Neytrofillar faol fagositlar boʻlib, amyobasimon harakat qila oladi. Ularga I.I. Mechnikov mikrofaqar nomini bergan. Yalligʻlanish oʻchogʻida mikroblar, toʻqimalar ymirilishining mahsulotlari va oʻlgan neytrofillar yiring hosil qiladi. Neytrofillar yemirilishida ajralib chiqqan moddalar toʻqimalar regeneratsiyasini tezlashtiradi. Neytrofil bakteriyani fagositoz qilgach, donachalardagi fermentlar

faollashadi va hazm qiluvchi vakuolaga tushadi. Bir ozdan so'ng hujayra donachalarini yo'qotib parchalanadi.

Neytrofillar o'zagining murakkab tuzilishini ko'pgina tadqiqotchilar ularning yoshi bilan bog'lashga harakat qiladilar. O'zakning murakkab tuzilishi granulositlarda moddalar almashinuvining intensivligiga bog'liq.

Neytrofillar psevdopodiyalari yordamida aktiv harakat qilish qobiliyatiga ega bo'lib, organizmning to'qimalarini yallig'lanish yoki yemirilish joyiga yetib boradi. Bu yerda neytrofillar yot zarrachalarni, yemirilgan hujayra bo'laklarini va mikroorganizmlarni fagositoz qiladi. Shu xususiyati uchun ham neytrofillarni — mikroflaglar ham deb yuritiladi.

Neytrofillar va boshqa leykositlar qon oqimida uzoq bo'lmasdan ma'lum vaqt o'tgach, qondan to'qimalarga o'tadi. To'qimalarda ular himoya vazifasini amalga oshiradi. Limfositlardan boshqa sirkulyatsiyadan chiqqan leykositlar qaytadan qon oqimiga tushmaydi. Limfositlar qondan limfaga, limfadan yana qonga qaytib o'tish, ya'ni retsirkulyatsiya qobiliyatiga ega. Leykositlar qon oqimidan to'qimalarga o'tishda kapillyarlar endoteliositlari orasidan, limfositlar endoteliositlar orqali ham chiqadi.

Neytrofillar moddalar almashinuvida ham faol ishtirok etadilar, ularning o'rtacha hayoti 10 sutkaga teng bo'lib, to'qimalarga qondan chiqqandan so'ng tez nobud bo'ladilar.

Agranulasitlar yoki donasiz leykositlar— sitoplazmasida maxsus donachalar bo'lmaydigan hujayralardir.

Tuzilishi va vazifasiga qarab, agranulasitlar limfosit va monositlarga bo'linadi.

Limfositlar kattalarda o'rtacha leykositlarning umumiy sonini 25—35% tashkil etib, ularning organizmdagi umumiy og'irligi 1,5 kg ga yetadi.

Limfositlar diametriga qarab yirik (10—15 mkm), o'rta (7—9 mkm) va mayda (4, 5—6 mkm) bo'ladilar.

Limfositlar xromatinga boy yumaloq yadroga ega, o'zak-sitoplazma nisbati o'zak foydasiga. Sitoplazma ribonukleoproteidlarga boyligi uchun bazofil bo'yaladi. Sitoplazmaning o'zak atrofidagi qismi kuchsiz bo'yalib, perinuklear zona hosil qiladi.

Limfositlar agranulositlar hisoblansa-da, ularning sitoplazmasida ayrim hollarda (10%) azurofil donachalar (lizotsomalar) uchraydi.

Limfositlarning yadrosi nisbatan yirik, yumaloq shaklda bo'ladilar. Ularning sitoplazmasi ingichka xoshiya sifatida yadro yatrofida joylashadi. Bu yerda erkin ribosamalar va oz miqdorda mitoxioriyalar bo'lib, endoplazmatik to'r, Goldjini kompleksi sust rivojlangan.

Tabaqalanish yo'llari va himoya reaksiyalaridagi rolga ko'ra, limfositlarning ikki asosiy turi — T— va B-limfositlar farq qilinadi. T— va B-limfositlarni faqat immunologiya usullari bilan aniqlash mumkin, morfologik farqlarni hozircha keskin belgilash qiyin.

T-limfositlar stvol hujayralardan timusda rivojlanib, immunitetning hujayraviy reaksiyalarini amalga oshiradi va gumoral immunitetni boshqaradi. O'z navbatida T-limfositlarni ham immunologiya usullari yordamida turli ahamiyatga ega T-limfositlar — T-killerlar, T-xelperlar va T-supressorlar va boshqalarga bo'lish mumkin.

B-limfositlar qushlarda stvol hujayralardan kloak bursasi (xaltasi)da, sut emizuvchilarda esa suyakning qizil iligida hosil bo'ladi. Ularning asosiy vazifasi gumoral immunitetni ta'minlashdir. B-limfositlardan hosil bo'luvchi effektor hujayralar — Plazmositlar himoya oqsillari — immunoglobulinlar (immun tanachalar) ishlab chiqarib, qonga o'tkazadi.

Monositlar — periferik qonning eng yirik hujayralari hisoblanib, razmerlari qonda 10–12 mkm (surtmada 20 mkm) gacha, o'zagi noto'g'ri-oval, loviya yoki taqasimon shaklga ega hujayralardir. Sitoplazmasi biroz bazofil, kul rangida va azurofil donachalar (lizotsomalar) saqlashi mumkin. Monositlar barcha leykositlarning 2–8% ini tashkil qiladi. Hujayralarda endoplazmatik to'r, Goldji kompleksi yaxshi rivojlangan, miktoxondriyalari ko'p bo'ladi. Monositlar aktiv harakatchan hujayralar bo'lib, ularning qonda hayot sikli o'rtacha 2–3 sutkani tashkil qilib, qon oqimidan biriktiruvchi to'qima va ayrim organlarga migratsiya qilib, mikrofagositlarga aylanadilar.

Qon plastinkalari — trombositlar qonning qolgan shaklli elementlari — eritrostit va leykositlardan farqi, haqiqiy hujayralar

bo'lmay, suyak ko'migidagi gigant megakariositlarning sitoplazmasining mayda parchalari hisoblanib, tarkibidagi maxsus ferment ta'sirida qon ivib, tromb hosil bo'lishida ishtirok qiladi (20-rasm).

Ularning kattaligi o'rtacha 2–3 mkm, shakllari har xil yumaloq, oval va boshqa xilda bo'ladilar. Tuban hayvonlarda (masalan baqalar qonida) trombositlar yadroli hujayralardir. Trombositlar morfologiyasini o'rganishda bir qancha qiyinchiliklarga duch kelinadi: trombositlar nozik tuzilishga ega, ancha mayda va tashqi muhitda oson buziladi. Bo'yalgan preparatlarda yumaloq yoki ovalsimon shaklga ega bo'ladi. Ayrim tadqiqotchilar qon plastinkalarini hujayralarning bo'laklariga (parchalariga) o'xshatishadi. Plastinka o'rtasida joylashgan xromomer (granulomer) – bo'yaluvchi donachalar to'plami va strukturasisiz massa – gialomer farq qilinadi. Donachalar metaxromatik (asosli bo'yoqlarning rangini o'zgartirib) bo'yalish xossasiga ega, gialomer kuchsiz oksifil bo'yaladi. Elektron mikroskopiya plastinka chetida mikronaychalarning tutamchasi, undan tashqari donachalar, pufakchalar, donachali vakuollar, shuningdek ko'p sonli bo'lmagan mitoxondriyalardan iborat bo'ladi.

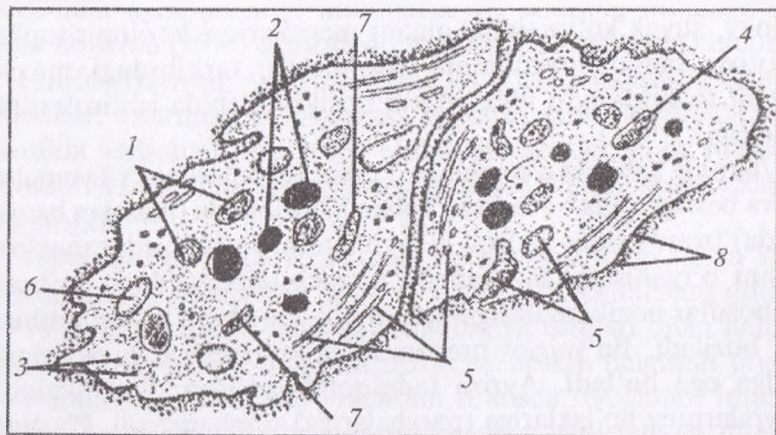
Trombositlar 1 mm³ qonda o'rtacha 250–300 mingtacha, 1 litr qonda 200x10⁹–400x10⁹ qon plastinkasi bo'lib, ularning kattaligi 4–5 mkm dan ortmaydi.

Qushlarning trombositlari o'zakli yirik, cho'zinchoq shaklli haqiqiy hujayralardir. Trombositlar soni ko'payishiga – trombositoz, kamayishiga esa – trombositopeniya deb ataladi. Elektron mikroskopda ularning strukturasisida ochroq bo'lgan – gialomer va donador – xromomer zonalari farq qilinadi.

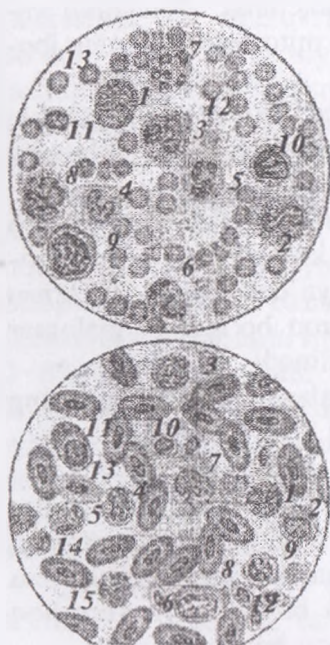
Trombositlar muhim biologik vazifalarni – ya'ni qonning ivishida muhim rol o'ynaydi. Hayot sikli 2–3 sutka.

◆ **Biriktiruvchi yumshoq to'qima**

Biriktiruvchi yumshoq to'qimada kollagen va elastik tolalar tartibsiz joylashadi (22-rasm). Kollagen tolalar tarmoqlanmaydi va bir-biri bilan anastomozlar hosil qilmaydi. Elastik tolalar esa tutashib, to'r hosil qiladi. Yog' to'qima biriktiruvchi yumshoq to'qimaning liposit (yog' hujayra)larga boy bo'lgan turidir.

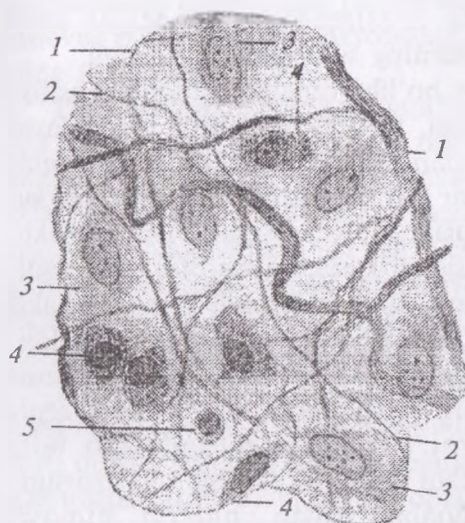


20-rasm. Qon plastinkasi ultramikroskopik tuzilishining sxemasi:
 1 - α -granulalar; 2 - zich granulalar; 3 - glikogen; 4 - mitoxondriyalar;
 5 - mikronaychalar; 6 - plastinka yuzasi bilan bog'langan naychalar;
 7 - zich naychalar; 8 - glikokaliks.



21-rasm. A-qoramol va B-tovuq qonining bo'yalgan surtmadagi shaklli elementlari (Nikitin bo'yicha):

- A-1-o'zagi segmentlangan bazofil,
 2 - o'zagi tayoqchasimon eozinofil,
 3 - o'zagi segmentlangan eozinofil;
 4 - yosh; 5-o'zagi tayoqchasimon,
 6-7 - o'zagi segmentlangan neytrofillar;
 8 - monosit; 9 - kattalimfosit;
 10 - sitoplazmasida azurofil donachalari bor o'rta limfosit; 11 - kichik limfosit;
 12 - qon plastinkalari; 13 - eritrotsitlar;
 B-1-o'zagi tayoqchasimon bazofil;
 2 - eozinofilli miyelotsit; 3 - o'zagi segmentlangan eozinofil; 4-5,
 6 - psevdoeozinofillar - neytrofillar
 (4 - miyelotsit; 5 - o'zagi tayoq-chasimon;
 6 - o'zagi segmentlangan); 7 - monosit;
 8 - katta, 9 - o'rta va 10 - kichik limfositlar; 11 - plasmotsit;
 13 - polixromatofilli eritrotsit;
 14 - yemirilayotgan eritrotsitlarning qoldiqlari; 15 - o'zakli oval eritrotsitlar.



22-rasm. Biriktiruvchi yumshoq to'qimaning mikroskop katta obyektivida ko'rinishi (Kasnelson va Rixterlar bo'yicha):

- 1 — kollagen tolalar;
- 2 — elastik tolalar;
- 3 — fibroblastlar;
- 4 — gistiotsitlar;
- 5 — adashgan hujayralar.

Biriktiruvchi yumshoq to'qimaning kam tabaqalangan (kam-bial), kichik qon tomirlari va kapillyarlar yaqinida joylashgan, noto'g'ri — yulduzsimon shakldagi, xromatinga boy va o'zagi kichik hujayralari adventitsial hujayralar deyiladi. Qon kapillyarlarining bazal membranasiga yanada yaqinroq aloqador bo'lgan hujayralar peritsitlar deb ataladi. Bu hujayralar biriktiruvchi to'qimaning boshqa hujayralariga aylana oladi, degan fikrlar mavjud.

Fibroblastlar. Biriktiruvchi yumshoq to'qimaning eng ko'p sonii, turli darajada tabaqalangan hujayralar guruhidir. Ular hujayraaro moddalar hosil bo'lishi, shikastlangan to'qimalarning tiklanishida ishtirok qiladi. Fibroblastlar noto'g'ri plastinkasimon shakldagi, ko'ndalang kesimda urchuqsimon ko'rinishli hujayralardir. O'zagi ancha yirik, 2–3 ta o'zakchaga ega, oval yoki yumaloq shaklda va kuchsiz bo'yaladi. Fibroblastlar oraliq moddadan keskin chegaralanib turmaydi. Sitoplazmada hamma organellalar mavjud, oqsil sintezlovchi hujayra bo'lganligi uchun, ayniqsa, sitoplazmatik to'r yaxshi taraqqiy qilgan. Yirik hayvonlarda fibroblastlar fibrotsitlarga (definitiv shakli) aylanadi.

Makrofaqarlar (yirik fagositlar). Makrofaqarlar gemopoetik stvol hujayralardan monositlar qatori orqali hosil bo'ladi. Biriktiruvchi

to'qimaning qon bilan yaxshi ta'minlangan qismlarida ko'p uchrab, yallig'lanish paytida ularning soni, ayniqsa, ortadi.

Makrofaglar faol fagositlar bo'lib, hujayra ichida fagositoz qilingan zarrachalarni parchalash, turli biologik faol moddalarni sintezlash bilan bog'liq organellalari va kiritmalari bor. Makrofaglar sitoplazmaga kirgan korpuskulyar zarrachalarni molekulyar shaklga keltiradi. Immunokompetent hujayralar (limfositlar) bilan kontaktga kirib, ularga antigen to'g'risidagi kerakli axborotni yetkazadi. Makrofaglarning o'zagi yumaloq, oval yoki loviyasimon, shakli turlicha: yassilangan, yumaloq, cho'zinchoq va noto'g'ri shaklda; chegaralari aniq ko'pincha sitolemmasi uzun mikroo'simtalar hosil qiladi. Sitolemma yuzasida turli hujayralarni va molekulalarni, masalan, immunoglobulinlarni farqlovchi retseptorlari bor. Makrofaglar xilma-xil biologik faol moddalar (interferon, lizotsim, pirogen, proteazalar va boshqalar) ishlab chiqarib, himoya reaksiyalarining turli-tuman bo'lishini ta'minlaydi.

Makrofaglar (mononuklear fagositlar) sistemasi – MFS. Bu sistemaga turli organlar va to'qimalarda joylashgan, fagositoz qobiliyatiga ega hujayralar kiradi. Qondan migratsiya qilgan monositlar turli organlarning o'ziga xos sharoitida ba'zi bir umumiy struktur, ultrastruktur va sitokimyoviy belgilarini saqlab qolgan holda, organlardagi mahalliy sharoitlarga muvofiq tegishli o'zgarishlarga uchraydi. Shu organlarning maxsus makrofaglariga aylanadi. Bu guruhga biriktiruvchi yumshoq to'qimaning makrofaglari (gistiositlar), jigar kapillyarlarining yulduzsimon retikuloendoteliositlari, qon hosil qiluvchi organlardagi o'troq (harakatsiz) makrofaglar, epidermis ichidagi va o'pkadagi makrofaglar va boshqalar kiradi.

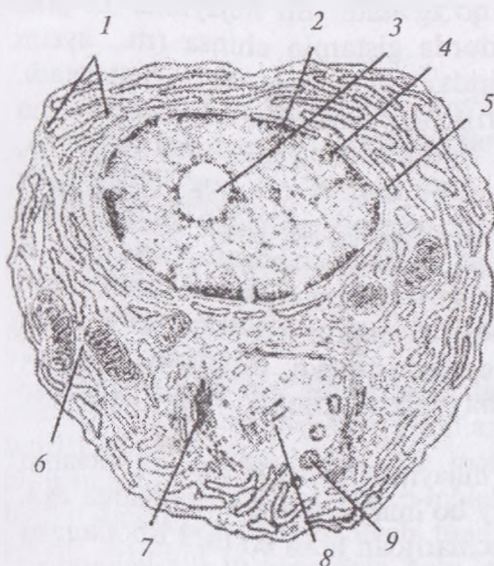
Makrofaglar sistemasi organizmning umumiy va mahalliy reaksiyalarida ishtirok qiluvchi kuchli himoya apparatidir.

Mononuklear fagositlar yoki makrofaglar sistemasida gistiositlar (biriktiruvchi to'qima); yulduzsimon retikuloendoteliositlar (jigar kapillyarlari); harakatchan va o'troq makrofaglar (limfa tugunlari, taloq, suyak iligi); alveolyar makrofaglar (o'pka); monositlar-makrofaglar plevra va qorin pardasi makrofaglari (seroz bo'shliqlar); osteoklastlar (suyak to'qimasi); epidermis ichida

joylashuvchi makrofaglar (epidermis); mikroglia (nerv to'qimasi); sinovial pardalarining makrofaglari (bo'g'imlar); boshqa organlarning makrofaglari

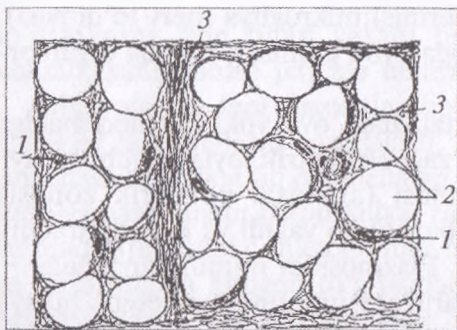
Plazmositlar 7–10 mkm kattalikdagi, oval yoki yumaloq shaklga ega, uncha yirik bo'lmagan, o'zagi eksentrik joylashuvchi hujayralardir (23-rasm). Sitoplazmasi (ayniqsa, periferik zonasi) RNK ga boyligi uchun keskin bazofil bo'yaladi va kuchli taraqqiy qilgan sitoplazmatik to'rga ega. Plazmositlar immun tanachalar — gammaglobulinlar ishlab chiqaruvchi immunokompetent hujayralar hisoblanadi va gumoral immunitetni amalga oshiradi. Ular antigenlar ta'sirida faollashgan B-limfositlardan taraqqiy qiladi.

Labrositlar. To'la hujayralar, to'qima bazofillari, geparinositlar kabi bir necha xil nomlar bilan ataluvchi hujayralardir. Tananing turli qismlarida biriktiruvchi tolador to'qima bor joyda uchraydi. Labrositlar turli shakldagi, sitoplazmasida ko'p miqdorda yirik-yirik bazofil va toluidin ko'ki bilan metaxromatik bo'yaluvchi donachalari bor hujayralardir.



23-rasm. Plazmosit ultramikroskopik tuzilishining sxemasi (Bessi bo'yicha):

- 1 — granulyar sitoplazmatik to'r;
- 2 — xromatin; 3 — o'zakcha;
- 4 — o'zak qobig'i; 5 — o'zak qobig'ining pora (teshiklari);
- 6 — erkin yotuvchi ribosomalar;
- 7 — plastinkali kompleks;
- 8 — sentriollar;
- 9 — sekretor pufakchalar.



24-rasm. Oq rangli
yog' to'qimaning sxemasi:
1 – yog' hujayrasining o'zagi;
2 – yog' tomchisi erib ketgandan
keyin qolgan bo'shliq;
3 – biriktiruvchi to'qima.

Labrositlarning organellalari uncha yaxshi taraqqiy qilmagan, sitoplazmasida xilma-xil fermentlar, jumladan, gistidindekarboksilaza fermenti saqlaydi. Bu hujayralar geparinga o'xshash mukopolisaxarid ishlab chiqarishi aniqlangan. Geparin jigarda hosil bo'luvchi va qonning ivishiga to'sqinlik qiluvchi moddadir. Labrosit donachalarining tarkibida qonning bazofillariga o'xshash xondroitin sulfat va gialuron kislotalar, gistamin ham bor. Gistamin qontomirlarini kengaytiradi, kapillyarlarning o'tkazuvchanligini oshiradi va silliq muskulni qo'zg'atadi. Bu hujayralar ko'plab yemirilib, qonga ko'p miqdorda gistamin chiqsa (m., ayrim preparatlar va yot oqsillar ta'sirida), organizmda «shok» yuz beradi.

Lipositlar (yog' hujayralari). Ular asosan guruhlar holida qon tomirlari yaqinida joylashadi, lipositlar ko'p miqdorda to'planib, yog' to'qimasini hosil qiladi (24-rasm). Yetuk yog' hujayrasida sitoplazmaning butun markaziy qismini egallagan yirik neytral yog' tomchisi bo'lib, o'zagi bir chekkaga surilgan. Yangi liposit adaventsial hujayralardan hosil bo'ladi. Yog' tomchisi kattalashishi bilan sitoplazmatik to'r va plastinkali kompleks reduksiyaga uchrab, o'zak yassilanadi va hujayra chetiga suriladi. Biriktiruvchi to'qimada lipositlarning soni hayvon fiziologik holatiga ko'ra o'zgarishlarga uchraydi.

Pigmentotsitlar (pigment hujayralari) sitoplazmasida melanin pigmenti bo'ladi. Ular doimiy bo'lmagan kalta o'simtalarga ega. Ularning nerv qirralari (o'rkachlari)dan hosil bo'lishi isbotlangan va biriktiruvchi to'qimada joylashgani uchun bu yerda qaralmoqda. Reptiliya, amfibiya va baliqlar terisining biriktiruvchi to'qimasida

anchagina miqdorda xromaforlar (Pigmentotsitlar) bo'lib, tashqi qoplarning rangini belgilaydi va himoya ahamiyatiga ega. Sut emizuvchilarda pigment hujayralari asosan ko'z pardalarining biriktiruvchi to'qimasida to'plangan.

Shunday qilib, biriktiruvchi yumshoq to'qimaning hujayralari o'z kelib chiqishi, morfo-funksional xossalariga ko'ra xilma-xildir. Bu to'qimaning butun organizmda diffuz holda joylashgan hujayralari tomirlardagi qon hujayralari va limfoid sistema bilan birgalikda funksional jihatdan bir butun apparatni hosil qilib, trofik, himoya va plastik (to'qimalar regeneratsiyasi) vazifalarni amalga oshiradi.

Nazorat uchun savollar.

1. Ichki muhit to'qimasi tushunchasi.
2. Qon tarkibi ximiyoviy-fizikaviy xossalar.
3. Eritrositlarning tuzilishi.
4. Leykositlarning turlari.
5. Biriktiruvchi yumshoq to'qimaning hujayralarini aytib chiqing.
6. Elastik va kollagen tolalar farqi.
7. MFS-sistemi haqida tushuncha.

Mavzu. Kundalang-targ'il muskul va nerv to'qimalari

Darsning maqsadi:

1. Muskul va nerv to'qimalarining o'ziga xosliklari bilan tanishish;
2. Ko'ndalang-targ'il muskul to'qima va multipolyar nevrozit preparatlarini o'rganish, chizish va belgilash;

Ko'rgazmali materiallar: mikroskop, gistopreparat, rasm.

Muskul to'qimalar qisqarishga ixtisoslashgan bo'lib, hujayralari yoki tolalari maxsus ipchalar (miofilamentlar, mioprotofibrillalar) borligi bilan xarakterlanadi. Bu ipchalar tolador tuzilishga ega bo'lgan aktin va miozin oqsillari molekulalaridan iborat. Bu ipchalardan murakkabroq qisqaruvchi tuzilmalar — miofibrillalar shakllanadi. Muskul to'qimalarda ko'p miqdorda issiqlik ham hosil bo'ladi.

Oliy hayvonlar organizmida silliq va ko'ndalang targ'il muskul-lar mavjud. Ko'ndalang-targ'il muskullar skelet va yurak muskul-lariga, yurak muskuli o'z navbatida ishchi (qisqaruvchi) va o'tkazuvchi muskullar tolalariga bo'linadi. Shuningdek, ixtisos-lashgan qisqaruvchi to'qimalar — mioepiteliotsitlar, ko'z kamalak pardasining miopigmentositlari va ko'z qorachig'ini kengaytiruvchi muskul to'qimalari ham farq qilinadi.

Ko'ndalang-targ'il muskul. Ko'ndalang-targ'il muskul to'qimaning struktur birligi muskul tolasi bo'lib, u mikroskopning kichik obyektivlari yordamida ham ko'rinadigan ko'ndalang chiziqlilikka ega. Muskul tolasi tuzilishiga ko'ra simplastdir. Tolaning diametri 100 mkm gacha, uzunligi 12,5 sm ga yetishi mumkin. Miosimplastning shakli silindrga o'xshash bo'lib, uchi yumaloqlangan. U umumiy vazifani bajarish uchun birlashgan ko'plab hujayralarning maxsus, murakkab tuzilishga ega bo'lgan yig'indisidir. Tolada qobiq — sarkolemma (sarcos — go'sht, muskul), sitoplazma (sarkoplazma), organellalar va ko'plab o'zaklar mavjud. Shuningdek, sarkoplazma miofibrillalarga umumlashgan qisqaruvchi ipchalar saqlaydi. Sarkolemmani elektron mikroskop yordamida tekshirilganda u ikki qavatdan iborat bo'lib, qavatlar orasida kengligi 14–24 nm keladigan bo'shliq borligi ko'rinadi. Ichki varaq miosimplastning plazmolemmasi bo'lib, tashqi varaq bazal membranadir. Bu yerda ham bazal membranaga argirofil tolalar birikkan. Sarkolemma ichki varag'ining asosiy xususiyati qo'zg'alishni butun tolaga tarqata olish qobiliyatidir. Bu varaq T-naychalar (transversus-ko'ndalang) holida tolani kesib o'tib, qarama-qarshi tomon plazmolemmasiga tutashadi.

O'zaklar miofibrillalar tomonidan periferiyaga — sarkolemma ostiga surib qo'yilgan. O'zaklar ayrim hollarda juft-juft bo'lib, yoki uzun zanjir hosil qilib joylashadi va bu amitoz bo'linishning natijasidir. Oval shakldagi o'zaklar mayda donachalar holidagi xromatin saqlaydi.

Sarkoplazma o'zaklar va qisqaruvchi moddalar oralig'ini to'ldirib turadi. Miofibrillalar va sarkoplazma o'rtasida teskari miq-doriy nisbat mavjud: sarkoplazma ko'p muskullarda miofibrillalar kam va aksincha. Tolasida sarkoplazma ko'p muskullar uzoq vaqt

charchamasdan ishlaydi, lekin kuchsizroq qisqaradi, miofibrillalari ko'p muskullar katta kuch bilan qisqaradi, lekin tez charchaydi. Sarkoplazmasi ko'p tolalar qizil, miofibrillalari ko'plari oq tolalar deyiladi. Chunki qizil tolalarda mioglobini ko'p bo'ladi. Shuningdek, oraliq tipdagi tolalar ham farq qilinadi.

Sarkoplazmada sarkosomalar (miomitoxondriyalar), sarkoplazmatik to'r va plastinkali kompleks mavjud. Miofibrillalar ko'ndalang targ'il muskul tolasida ayrim hollarda bir tekis tarqalib, boshqa bir xil muskullarda esa miofibrillar maydonchalar holida joylashadi. Buni tolalarning ko'ndalang kesimida kuzatish mumkin. Miofibrilla murakkab ichki tuzilishga ega (*26-rasm*). Ularning diametri 1–2 mkm, aktin va miozin filamentlar esa ancha ingichka. Miofibrillaning yo'g'onroq miozin filamentlaridan iborat qismi mikroskopda optik anizotrop (A-disk), ingichkaroq aktin filamentlaridan iborat qismi izotrop (I-disk) bo'lib ko'rinadi. Miozin filamentlari o'rta qismida yo'g'onlashgani uchun A-disk o'rtasidan chiziqcha – mezofragma (M-chiziqcha-mesos-o'rta; phragma-to'siq) bilan bo'lingan bo'lib ko'rinadi. Miofibrillada A- va I-disklar navbatma-navbat tartib bilan joylashadi. Muskul tolasida ichidagi bir miofibrillaning A-disklari boshqa miofibrillalarning A-disklari qarshisida, I-disklari esa boshqa miofibrillalarning xuddi shunday I-disklari qarshisida joylashgani uchun, u ko'ndalang chizikli bo'lib ko'rinadi. I-disklarning o'rta qismida telofragma (telos-chekka) yoki Z-chiziqcha joylashadi. Miofibrillaning qo'shni joylashgan Z-chiziqchalar oralig'idagi qismi sarkomer deyiladi. Binobarin, Z-chiziqcha ikki qo'shni segment (sarkomer)ni tutash tirib turuvchi chegaradir. U mukopolisaxaridlarga boyligi uchun desmosomalarga o'xshash va unga ikki tomondan aktin filamentlari kelib tutashadi. Sarkomer o'rtasida M-chiziqcha bilan ikkiga bo'lingan A-disk, bu diskning chetlarida esa I-disklarning yarimlari joylashadi. Muskul tola qisqarganda A-disklarda ikkita zona farq qilinadi: M-chiziqchani ikki yonidagi yorug'roq va A-disklarning chetidagi qoramtirroq zonalar. Yorug'roq zona H, qoramtirroq zona O-zonalar deb belgilanadi. O-zonaning qoramtirroq bo'lishi bu yerda aktin va miozin filamentlarining bir-biri oralig'iga suqilib kirishi, H-zona esa faqat miozin filamentlari joylashgan zona

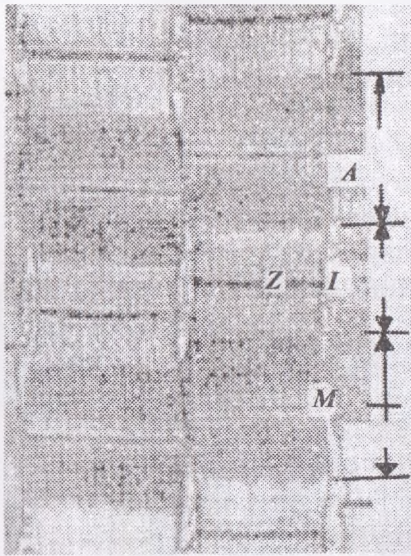
ekanligi bilan bog'liq. Muskul tolasi kuchli qisqarganda H-zonalar torayadi, hatto J-disklar yo'qolib, miofibrilla butunlay anizotrop bo'lib qolishi mumkin. Qisqarish tugunlari shu yo'l bilan hosil bo'ladi. Miofibrillalar va muskul tolasi qisqarganda miozin va aktin filamentlari o'z konfiguratsiyasini o'zgartirmaydi, balki o'zaro bir-biriga nisbatan joylanishini o'zgartiradi. Bunda sarkoplazmatik to'r, sarkolemmaning T-sistemi, ATF va Ca^{2+} ionlari katta ahamiyatga ega.

Muskul tolalarining uchlari paylarga borib tutashadi. Bu joylarda tola pay ichiga kirib turuvchi barmoqsimon bo'rtiqlar hosil qiladi. Muskul tolni o'rovchi sarkolemma bilan tutashgan biriktiruvchi to'qima tolalari (argirofil fibrillalar) pay bilan mustahkam birikishga yordam beradi. Muskul tolalarini o'rab turuvchi biriktiruvchi yumshoq to'qimaning yupqa qatlamlari *endomiziy* deb ataladi. Uning tolalari sarkolemmaga tutashadi.



25-rasm. Ko'ndalang-targ'il muskul to'qima sarkomerining bir qismi:

1 — yo'g'on miofilamentlar; 2 — ko'ndalang ko'priklar; 3 — ingichka miofilamentlar; A—A diskning 0,5 qismi; I—I dickning 0,5 qismi; H—faqat yo'g'on miofilamentlardan iborat zona (Xaksli bo'yicha).



26-rasm. Ko'ndalang-targ'il skelet muskul to'qimasi miofibrillasining tuzilishi:

- A* – anizotrop disk;
 - I* – izotrop disk;
 - Z* – chiziq (telofragma);
 - M* – chiziq (mezofragma)
- (Xakslı bo'yicha). Elektron mikrofotoqrafiya

Muskul tolalarining tutam (bog'lamcha)larini xuddi shunday to'qimadan iborat *perimiziy* o'raydi. Butun muskulni tashqi tomondan o'rovchi biriktiruvchi to'qima epimiziy deyiladi. Qon va limfa tomirlari hamda kapillyarlar ana shu biriktiruvchi to'qima orqali muskulga kirib boradi. Muskul tolalariga afferent (sezuvchi) va efferent (harakatlantiruvchi) nerv tolalari borib tutashadi.

Skelet muskul tolalari – ko'p o'zakli o'lkan hujayralar bo'lib, uzunligi bir necha millimetrdan bir necha santimetrgacha yetadi. O'zaklari bevosita sarkolemmaga yaqin yotadi, miofibrillalar esa bo'ylama va ko'ndalang chiziqlilikni ta'minlaydi. Qisqaruvchi miofilamentlar I-izotrop va A-anizotrop tutamlarga birlashadi. Bu hol ko'ndalang – targ'illi effekt beradi.

Skelet muskul tolalari tashqi biriktiruvchi to'qimali strukturalar yordamida katta tutamlarga birlashadi. Muskulning barcha tutamlari esa biriktiruvchi to'qimali parda – perimiziy bilan birlashtiriladi. Perimiziydan har bir muskul tolasi uchun tomirli tarqoq biriktiruvchi to'qimali parda – endomiziy o'tadi.

Retikulyar tolalar to'ri sarkolemma qarshisida joylashadi. Endomiziyga o'tgan payning kollagen tolalari muskul qisqarishini harakatga aylantiradi. Har bir skelet muskul tolasi neyromuskulli

birikmadan keladigan harakatlantiruvchi neyronning terminal aksonini qabul qiladi. Muskul tolalari, elastik reseptor kabi faoliyat qiladi, ular nervning harakatlantiruvchi va sensor uchlari bilan innervasiya qilinadi.¹

Yurak muskuli (27, 28-rasmlar). Bu muskul charchamasdan, ritmik ravishda organizmning butun umri davomida qisqara oladi. Yurak miokardi ma'lum darajada avtomatizmga ega. Qorinchalar va bo'lmachalar bir vaqtda qisqarmaydi, lekin ularning qisqarishi o'zaro mos bo'ladi. Ammo yurak avtomatizmiga qaramasdan uning ishini regulyatsiya qilishda nerv sistemasi katta ahamiyatga ega.

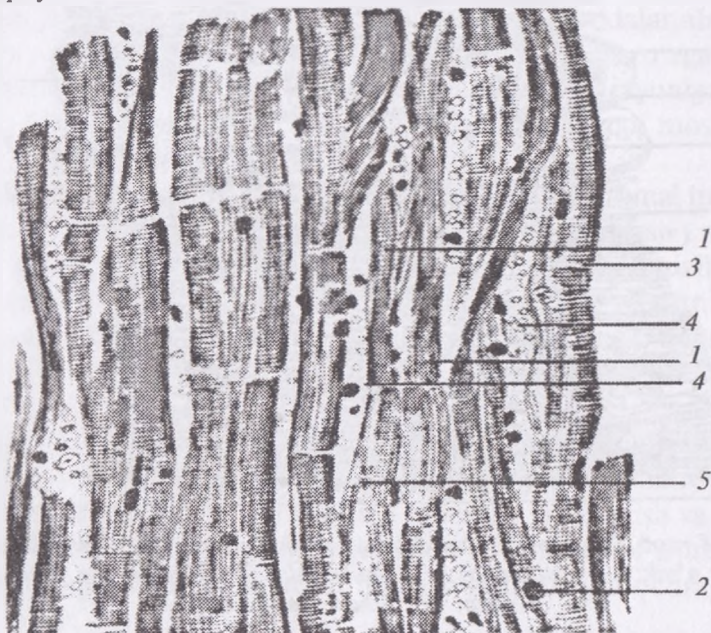
Yurak muskulida ikki xil: qisqaruvchi (ishchi) va o'tkazuvchi (atipik) tolalar farq qilinadi.

Optik mikroskop yordamida yurak muskuli miosimplastlar (tolalar)dan tashkil topgandek bo'lib ko'rinadi. Bu tolalar protoplazmatik ko'prikchalar yordamida o'zaro anastomozlar hosil qiladi. Tolalar orasida qon tomirlari va nervlarga boy biriktiruvchi yumshoq to'qima joylashadi. Yurak muskulining tolalari sarkoplazmaga boy, sarkoplazmada glikogen va sarkosomalar ko'p, miofibrillalar esa kam. O'zaklar tolaning o'rta qismida, miofibrillalar bog'lamcha (tutamcha)lar holida periferiyada joylashadi. Miofibrillalarning kamligi oqibatida ko'ndalang chiziqlilik kuchsizroq, uzunasiga chiziqlilik esa keskin ifodalangan. Yurak muskuli tolalarining diametri 10–20 mkm bo'lib, ular funksional tolalar deb ham ataladi.

Elektron mikroskopiya yurak muskulining tuzilishi to'g'risidagi tasavvurlarni ancha chuqurlashtirdi va ravshanlashtirdi. Yurak muskulining tolasi simplast bo'lmasdan, balki bir o'zakli muskul hujayralari — kardiomiositlarning ketma-ket joylashgan zanjiridir. Yonma-yon (ketma-ket) joylashgan kardiomiositlarning o'zaro birikishi desmosomalarga o'xshab ketadigan maxsus tuzilmalar yordamida amalga oshadi. Hujayralarning chegaralari topografik jihatdan mukopolisaxaridlarga boy chiziqchalarga to'g'ri keladi. Bu chegara sarkolemmaning ichki qavati, ya'ni plazmolemma

¹ *Elizabeth Aughey, Fredric L. Frye* «Comparative Veterinary Histology with clinical correlates». Printed by: Grafos SA, Barcelona, Spain. Copyright © 2001

bilan belgilanadi. Bu joylarda plazmolemma miofilamentlar kelib tutashadi. Hayvon qarishi bilan kardiomyositlarning chegarasi qalinlashib, oraliq chiziqchalarga aylanadi va ularni yorug'lik mikroskopi yordamida ko'rish mumkin. To'qimalar kulturasida ikki hujayra bir-biridan oraliq chiziqcha bilan ajralgan va turli tezlikda qisqarishini ko'rish mumkin. Ba'zi bir patologik jarayonlar: hujayralarning shishishi (ko'pchishi), lipidlarning ajralishi ayrim hujayralarda yuz berib, qo'shni hujayraga o'tmaydi. Bular yurak muskuli tolasiining ayrim-ayrim hujayralar zanjiri ekanligini tasdiqlaydi.

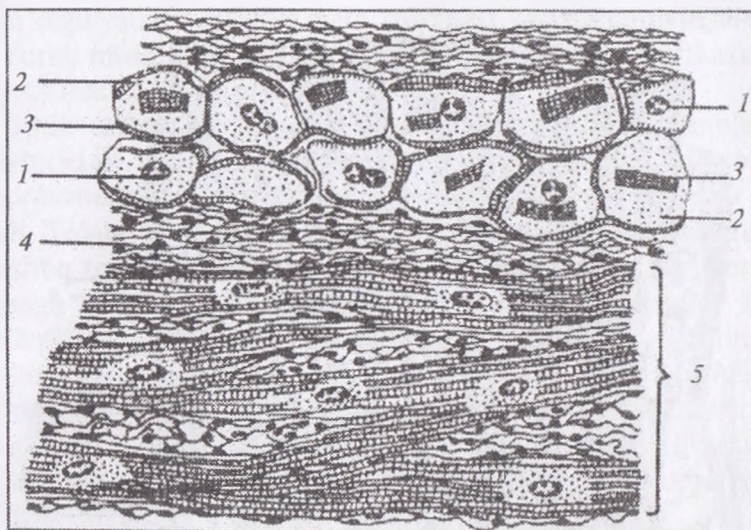


27-rasm. Ko'ndalang yo'lli yurak muskul to'qimasi x280.

1 – yurak muskul hujayrasi; 2 – yadro; 3 – oraliq disk;
4 – qon tomirli biriktiruvchi to'qima; 5 – tolalar anastomozi

Yurak muskuli yurak devorini – miokardni hosil qiladi. Uning tolalari skelet muskul tolalaridan qisqaroq bo'lib, bir necha marotaba bo'linadi. O'zak tolaning o'rtasida joylashadi (ayrim hollarda ikkita o'zak bo'ladi) va tolalarda kuchaytiruvchi qo'shimcha disklar mavjud. Ular bitta tolaning uchida va ikkinchisining

boshlanishidagi to‘q rangli ko‘ndalang chiziqlar ko‘rinishida bo‘lib, yurak muskuliga strukturaviy yaxlitlikni ta‘minlaydi. Bu disklar qisqarishni butun miokard bo‘ylab tarqalishiga imkon beradi. Ultrastrukturali darajada ular murakkab va o‘rta birikmalar holatida kuzatiladi. Kardiotonik vositasini o‘tkazuvchi tizim sinusli va yurak oldi (bo‘lma)-qorincha tugunlardagi bir nechta ixtisoslashgan muskul tolalardan iborat. Sinus tugunda kichik kardial muskul tolalari miofilamentlarda kam bo‘ladi, ular yurak muskuli qisqarishida kardiyostimulyator kabi faoliyat qiladi.



28-rasm. Buqa yuragi muskul to‘qimasining o‘tkazuvchi hujayralari:
1 – o‘zak; 2 – sitoplazma; 3 – miofibrillalar; 4 – biriktiruvchi yumshoq to‘qima; 5 – ishchi muskulatura.

Yurak oldi (bo‘lma) depolyarizatsion to‘lqin ikkinchi ya‘ni yurak oldi – qorincha tuguniga tushadi va u yerdan tegishli muskullarga tarqalib, yurak qorinchasi muskulini qisqarishga majbur qiladi. Bu ixtisoslashgan o‘tkazuvchan tolaning ikkita o‘zagi bo‘ladi va ular sarkoplazmada yaqqol ko‘rinadi.¹

¹ Elizabeth Aughey, Fredric L. Frye «Comparative Veterinary Histology with clinical correlates». Printed by: Grafos SA, Barcelona, Spain. Copyright © 2001

◆ NERV TO'QIMASI

Nerv to'qimasi organizmdagi to'qimalarning biri bo'lib, nerv sistemasining morfologik asosini tashkil qiladi. Nerv sistemasi organizmning ichki va atrof-muhitdan turli ta'surotlarni juda aniq qabul qilib oladi va bu ta'surotlarga organizm qaytaradigan javob reaksiyalarni ta'minlaydi. Boshqacha aytganda, bu sistema organizmning atrof-muhit bilan doimiy aloqasini va ko'p hujayrali murakkab organizmning bir-butunligini amalga oshiradi.

Organizmning atrof-muhit bilan bir-butunligining mohiyati hayotiy jarayonlarning asosini tashkil etadigan moddalar almashinuvidir. Atrof-muhit doimo o'zgarishda bo'lib, bu o'zgarishlar organizmda yuz beradigan moddalar almashinuvi jarayoniga ta'sir qiladi. Organizmning ana shu o'zgaruvchan muhitga moslashuv (adaptatsiya) qobiliyati nerv sistemasi bilan bog'liq.

Nerv to'qimasi tirik materiyaning oliy, eng mukammal tuzilishga ega bo'lgan shaklidir. Nerv to'qimasi («miya moddasi») million yillar davomida taraqqiy qilib, shunday mukammal tuzilish va vazifaga ega bo'lganki, inson miyasi vositasida atrof-muhitni bilish qobiliyatiga egadir. Faqat atrof-muhitnigina emas, balki materialist faylasuflarning iborasi bilan aytganda, materiya (inson miyasi) o'z-o'zini bilishga qodirdir.

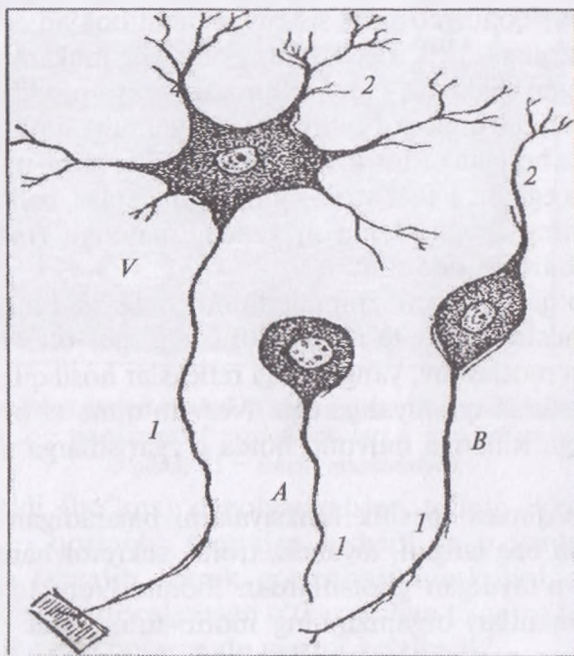
Nerv to'qimasi organizmning doimiy o'zgarib turadigan atrof-muhitga moslashuvini ta'minlash bilan birga, o'zi ham kuchli ifodalangan moslashuv, yangi-yangi reflekslar hosil qilish va tuzilishini o'zgartirish qobiliyatiga ega. Nerv to'qima atrof-muhitning doimiy o'zgarishlariga muvofiq holda o'zgarishlarga uchraydigan to'qimadir.

Nerv to'qimasi spesifik funksiyalarni bajaradigan nevrositlar va ular bilan bog'langan, tayanch, trofik, sekretor hamda himoya vazifalarni o'taydigan gliotsitlardan iborat. Nerv to'qimasining barcha elementlari organizmning morfo-funksional jihatdan bir butun bo'lgan nerv sistemasini hosil qiladi.

Nevrosit (nerv hujayrasi, neyron yoki nevron)ning xarakterli xususiyati, uning bir yoki bir necha o'simtarga ega ekanligidir. Yetuk nerv hujayrasini o'simtalarsiz tasavvur qilib bo'lmaydi, chunki o'simtasiz nevrosit o'zining asosiy vazifasini bajara olmas

edi. O'simtalari soniga qarab nevrositlar unipolyar (bir qutbli yoki o'simtali), bipolyar (ikki o'simtali) va multipolyar (ko'p o'simtali) bo'ladi (29-rasm).

Unipolyar nevrosit oliy hayvonlar tanasida kamdan-kam uchrab, ko'pchilik hollarda bu yosh va kam tabaqalangan bo'ladi. Bunday hujayraning shakli noksimon bo'lib, o'tkirlashgan qutbidan nerv imulsini sellyulifugal (hujayra tanasidan chetga — o'simta uchiga tomon) o'tkazuvchi o'simta — neyrit (akson) chiqadi. Ko'pincha pseudounipolyar (yolg'on bir o'simtali) nevrositlar uchraydi. Bunday hujayraning o'simtasi bir qutbdan chiqib, hujayra yaqinida ikkiga bo'linadi. Bipolyar nevrosit odatda duksimon shaklda bo'lib, uning qarama-qarshi qutblaridan ikki o'simta chiqadi.

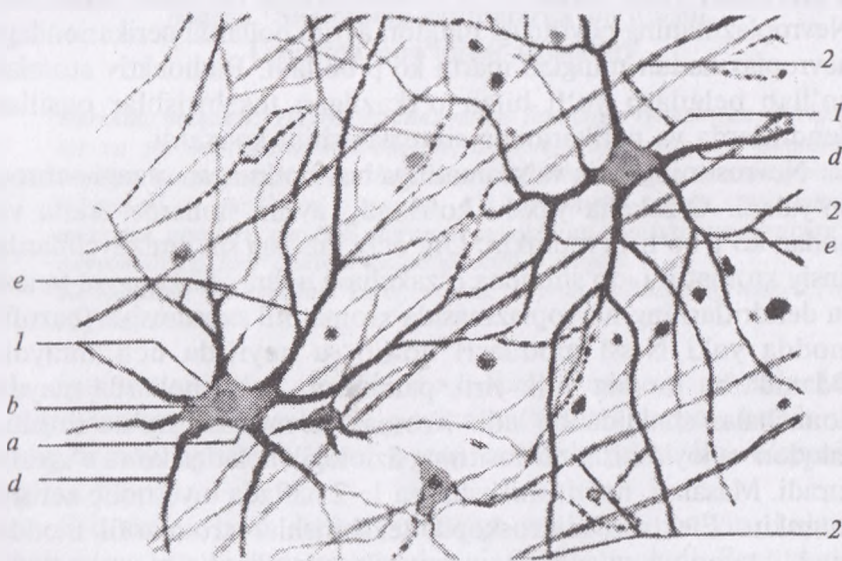


29-rasm. Nerv hujayralari:

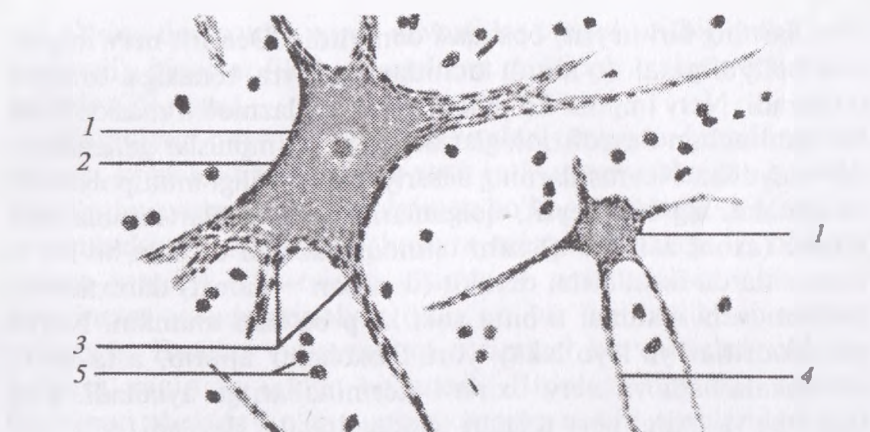
A — unipolyar nevrosit; *B* — bipolyar nevrosit; *V* — multipolyar nevrosit;
1 — neyrit; 2 — dendrit.

Ularning biri neyrit, boshqasi dendritdir. Dendrit nerv impulsini sellyulipetal (o'simta uchidan hujayra tanasiga tomon) o'tkazadi. Nerv impulsi ko'pincha dendrit plazmolemmasida hosil bo'lgani uchun neyrofiziologlar dendritni « impulslar generatori » deb ataydilar. Nevrositlarning aksariyat ko'pchiligi multipolyardir. O'simtalarining biri neyrit, qolganlari esa dendritlar hisoblanadi. Akson (axon, axis— o'q) kam tarmoqlanadigan o'simta bo'lib, u nevrositlarda faqat bitta, dendrit (dendron — daraxt) daraxtsimon shoxlanuvchi o'simta, u bitta yoki ko'p bo'lishi mumkin. Neyrit va dendritlar yo'l-yo'lakay yon shoxchalar ajratib, asta-sekin ingichkalashadi va nerv oxirlari (terminallari)ga aylanadi. Eng ingichka va oxirgi nerv tolalari telodendriyalar deyiladi.

Shunday qilib, nevrosit tana qism va o'simtalaridan iborat (*30-rasm*). Uning qobig'i nevrolemma, sitoplazmasi nevroplazma deb ataladi. Nevrolemma nerv impulsini o'tkazishga moslashgan. Nevroplazmaning o'zak atrofidagi qismi perikarion deb nomlangan.



30-rasm. Ko'z to'r pardasining multipolyar nerv hujayrasi x400.
1 — multipolyar hujayralar: a — hujayra tanasi; b — yadro; d — neyrit;
e — dendrit; 2 — nerv tolasi



31-rasm. Nerv hujayra sitoplazmasida tigroid modda x400.
 1 – tigroidli nerv hujayra; 2 – yadro va yadrocha; 3 – dendritlar;
 4 – neyrit; 5 – gliy hujayra yadrosi

Nevrositlarning kattaligi 4–130 mkm bo‘lgani holda, ularning o‘simtalari juda uzun – 1,5 metrgacha bo‘lishi mumkin. Nevroplazmaning neyritdagi miqdori ayrim hollarda perikariondagi nevroplazmadan minglab marta ko‘p bo‘ladi. Radioaktiv atomlar qo‘llab belgilash yo‘li bilan o‘tkazilgan tekshirishlar oqsillar dendritlarda va perikarionda sintezlanishini ko‘rsatdi.

Nevrositning yirik va xromatinga boy bo‘lmagan o‘zagi ochroq bo‘yaladi. O‘zakcha yaxshi ko‘rinadi, ayrim hollarda ikkita va undan ko‘p bo‘lishi mumkin. Urg‘ochi jinsdagi sut emizuvchilarda jinsiy xromatin («qo‘shimcha o‘zakcha») uchraydi. Hujayra tanasi va dendritlarning nevroplazmasida xromatofil substansiya (bazofil modda yoki Nissl moddasi) bo‘lib, u neyritda uchramaydi. Odamda bu modda yirik-yirik parchalar, ayrim hollarda mayda donachalar shaklida bo‘ladi. Xromatofil moddaning ko‘rinishi, miqdori va joylashishi nevrositning fiziologik holatiga ko‘ra o‘zgarib turadi. Masalan, neyrit shikastlansa 1–2 haftada u yo‘qolib ketishi mumkin. Elektron mikroskopik tekshirishlar xromatofil modda kuchli taraqqiy qilgan sitoplazmatik to‘r ekanligini ko‘rsatadi. Ko‘pchilik nevrositlar nevroplazmasida juda ingichka ipchalar – profibrillalar va mikronaychalar mavjud. Ularning agregatlari

nerv to'qimasini fiksatsiya qilish va kumush tuzlari bilan ishlash natijasida «nevrofibrillalar» hosil qiladi. Nevroplazmada ko'plab mitoxondriyalar, o'zak atrofida joylashgan va kuchli taraqqiy qilgan plastinkali kompleks hamda hujayra markazi uchraydi. Shuni qayd qilish kerakki plastinkali kompleks birinchi marta 1898-yili Italiya olimi K. Golji tomonidan nerv hujayrasida tasvirlab berilgan. Perikarion va dendritlar sitoplazmasi tegishli moddalarni sintezlaydi, organellalar (masalan, mitoxondriyalar)ni hosil qiladi va bular neyrit bo'ylab periferiyaga oqib turadi. Shuningdek, o'sim-talar uchidan ayrim moddalarni hujayra tanasiga qarab yo'naltiruvchi retrograd oqim ham kuzatiladi.

Nazorat uchun savollar.

1. Necha hil muskul to'qimalari mavjud?
2. Yurak muskuliga ta'rif bering.
3. Ko'ndalang-targ'il muskul to'qimaning struktur birligi nima?
4. Nevrositning tuzilishi

Mavzu. Skeletning bo'limlarga bo'linishi. Umurtqa pog'onasi suyaklari

Darsning maqsadi: Hayvonlar anatomiyasi fanining o'rganadigan obyektlari, tur va zot anatomiyasini mohiyati, anatomik atamalar, bu atamalarni veterinariya mutaxassislarini shakllanishidagi o'rni, hayvon tanasini qismlari, kesmalari va yuzalarini o'rganish, o'q suyaklarini tarkibi, umurtqaning anatomik qismlari, umurtqa pog'onasi suyaklarini tuzilishi, topografiyasi va hayvonlardagi farq qiluvchi xususiyatlarini o'rganish.

Ko'rgazmali materiallar: rasm, sxema, hayvon gavdasining maketi, tirik hayvon, skelet.

Sut emizuvchi hayvonlarning skeleti asosan, suyaklardan, tog'aylardan, bo'g'imlar va paylardan tashkil topgan bo'lib uni o'q hamda periferik (atrof oyoq) bo'limlarga bo'lib, o'rganish qabul qilingan.

O'q skeleti bosh skeleti, umurtqa pog'onasi, bo'yin, kukrak, bel, dumg'aza va dum umurtqalarini o'z ichiga oladi. Bosh skeleti o'q skeletining kuchli taraqqiy etgan hamda xususiylashgan qismi hisoblanadi.

Periferik skeletning tarkibiga oldingi va keyingi oyoq suyaklari kiradi. Hayvon tanasidagi organlarning tuzilishini va joylashuvini birmuncha aniq tasavvur qilish hamda urganish uchun uni tekisliklarga bo'lish va har xil xalqaro anatomik atamalarni qo'llash qabul qilingan.

Vertikal ravishda hayvon tanasining o'rtasidan — og'izdan to dum uchigacha bo'luvchi ya'ni xos ikkita simmetrik o'ng va chap bo'laklarga bo'luvchi tekislik — o'rta sagittal tekislik deyiladi (32-rasm).

Hayvon tanasining vertikal ravishda ko'ndalangiga uni tuzilishi jihatdan bir xil qator segmentlarga bo'luvchi tekislikka frontal tekislik deyiladi.

Yuqorida ko'rsatilgan tekisliklardan turli tomonlarga yo'nalishlar maxsus anatomik atamalar bilan yuritiladi:

kranial — oldinga;

kaudal — orqaga;

dorsal — yuqoriga;

ventral — pastga;

medial — o'rta qaragan;

lateral — tashqi o'ng va chap tomonlarga qaragan;

oral yoki nazal — og'iz bo'shlig'iga qaragan;

aboral — orqaga boshga qaragan;

proksimal — yoki yaqin;

distal — yoki uzoq.

Oyoqlardagi yuzalar qo'yidagicha ataladi:

dorsal yoki oldingi;

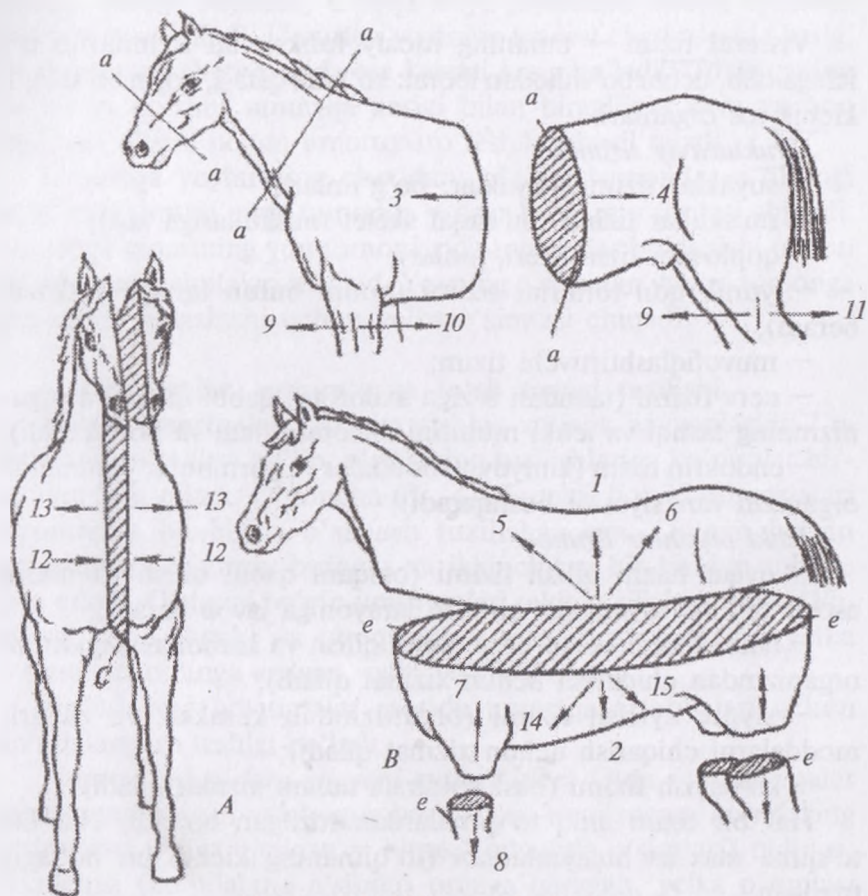
palmar — orqaga qaragan yuzasi — oldingi oyoqda;

plantar — orqaga qaragan yuzasi — orqa oyoqda.

Anatomiya fanini o'rganganda terminlarni tushunish juda muhim: — sagittal tekislik — hayvon tanasining uzunasiga, vertikal ravishda o'rtasidan-og'izdan to dum uchigacha buluvchi 2 ta simmetrik o'ng va chap bo'laklarga bo'linadi.

Hayvon tanasining tuzilishi.

Hayvon tanasi bir nechta tizimdan iborat. Har bir tizim o'z vazifasiga ega. Bu tizimlar bajaradigan vazifalariga qarab, uchta guruhga kiradi.



32-rasm. Tekisliklar va yo'nalishlar:

a-a – segmental tekislik, *c-c* o'rtta sagittal tekislik, *e-e* frontal tekislik;
 Yo'nalishlar: 1 – yuqoriga, 2 – qorin tomonga, 3 – bosh tomonga, 4 – dum tomonga, 5 – og'iz tomonga, 6 – og'izdan orqaga, 7 – bosh qismi yuzasi (proksimal), 8 – pastki qismi birikishi (distal), 9 – yuqorigi tomon yuzasi, 10 – orqa yuzasi (volyar), 11 – orqa tomon yuzasi (plantar), 12 – ichki yuzasi, 13 – yon tomon yuzasi, 14 – to'sh tomonga, 15 – chot tomonga,
 (A – tananing ko'ndalang kesilgani, B – tananing frontal kesilgani, C – tananing ko'ndalang kesilgani).

Strukturaviy tizim – asosiy tuzilishini ta'minlaydi.

Koordinatsion tizim – tananing boshqarish mexanizmi hisoblanadi.

Visseral tizim — tananing asosiy funksional tizimlarini o‘z ichiga olib, uchta bo‘shliqdan iborat: ko‘krak qafasi, qorin bo‘shlig‘i, kichik tos organlari.

Strukturaviy tizimlar.

- suyaklar tizimi (suyaklar, bo‘g‘imlar);
- muskullar tizimi (bu faqat skelet muskullariga xos);
- qoplovchi tizim (teri, junlar);
- yurak qon-tomirlar tizimi (qonni butun tanaga yetkazib beradi);
- muvofiqlashtiruvchi tizim;
- nerv tizimi (tanadan o‘ziga axborotni qabul qiladi va organizmning tashqi va ichki muhitini nazorat qiladi va boshqaradi);
- endokrin tizim (kimyoviy moddalar va gormonlar yordamida organizm funksiyasini boshqaradi);

Ichki organlar tizimi.

- ovqat hazm qilish tizimi (oziqani qabul qilish va ularni asosiy tarkibiy qismlarga ajratish jarayoniga javob beradi);
- nafas tizimi (kislorodni qabul qilish va karbonat angidridni organizmdan chiqarish uchun xizmat qiladi);
- siydik ayirish tizimi (organizmdan keraksiz va zaharli moddalarni chiqarish uchun xizmat qiladi);
- ko‘payish tizimi (nasl qoldirish uchun xizmat qiladi).

Har bir tizim aniq to‘qimalardan tuzilgan bo‘ladi. Har bir to‘qima maxsus hujayralardan (to‘qimaning kichik bir bo‘lagi) tuzilgan.¹

◆ **O‘q suyaklari va umurtqa tuzilishi**

Umurtqa pog‘onasidagi har qanday bo‘limning umurtqasining tanasi, boshi va chuqurchasi bo‘ladi. Umurtqa tanasi eng tig‘iz qismi hisoblanadi. Tananing oldingi uchida umurtqa boshi, orqa uchida esa umurtqa chuqurchasi bo‘ladi. Umurtqa tanasining ventral yuzasida pastki tarog‘i joylashadi. Umurtqa tanasining har ikkala tamoni, dorsal ravishda umurtqa yoyi, umurtqaning yoyi bilan tanasi oralig‘ida umurtqa teshigi hosil bo‘ladi. Hamma umurtqa-

¹ *Victoria Aspinall. Veterinary anatomy and Physiology. Textbook. New-York, 2015.*

larning teshigi birlashib, u orqa miya joylashish uchun umurtqa kanalini hosil qiladi. Umurtqa yoyining kranial cheti asosida kesig, kaudal (orqa) cheti asosida esa kaudal kesig bo'ladi. Umurtqaning bu kesigi qo'shni umurtqa kesigi bilan birgalikda nerv va qon tomiriyari o'tishi uchun umurtqaaro teshikni hosil qiladi.

Umurtqa yoylarining chetidan: oldingi tomonda — oldingi bo'g'im o'simtasi, orqa tomonda — orqa bo'g'im o'simtasi chiqadi. Umurtqa tanasining yon tomonlarida muskullar birlashishi uchun ko'ndalang o'simtalar mavjud. Yoyning o'rtasidan yuqori tomonga muskullar birlashishi uchun yelka o'simtasi chiqadi.

♦ Umurtqalar, qovurg'a va to'sh suyagi tuzilishi

Bo'yin umurtqalari. Barcha qishloq xo'jalik hayvonlarida 7 ta bo'yin umurtqalari bo'lib, o'zlarining tuzilishlariga ko'ra ular bir-biridan farq qiladi. O'rtancha (3-, 4-, 5-nchi) bo'yin umurtqalari birmuncha bir-biriga o'xshash tuzilishga ega. Qolgan bo'yin umurtqalari, ayniqsa, birinchi va ikkinchilari bir-biridan tubdan farq qiladi. O'rtangi bo'yin umurtqalari tekis tuzilishga ega bo'lib, tanasi kalta, boshi va chuqurchasi yaxshi rivojlangan; yelka o'simtalar oldinga egilgan, uchi yo'g'onlashgan.

Ko'ndalang qovurg'alar asosida umurtqa arteriyalari uchun ko'ndalangaro teshigi bo'ladi.

Hayvonlardagi farq qiluvchi xususiyatlari. Otda — umurtqalar tanasi uzun, boshi va chuqurchasi yaxshi rivojlangan, ko'ndalang o'simtalar ikkiga ajralgan — bittasi (qovurg'a o'simtasi) oldinga, ikkinchisi (ko'ndalang o'simta) orqaga qaragan, yelka o'simtasi g'adir-budir bo'ladi. Cho'chqada — umurtqalarning tanasi qisqa, yelka o'simtalar uzun, ventral (pastki) tarog'i bo'lmaydi; ko'ndalang o'simtalar asosida dorsoventral (yuqori ostki) kanal (nervlar o'tishi uchun) yotadi; kaudal va kranial bo'g'im o'simtalar, ko'ndalang o'simtalararo teshik yaxshi rivojlangan.

Oltinchi bo'yin umurtqasining ko'ndalang o'simtalararo teshigi katta, ventral tarog'i bo'lmaydi, yelka o'simtasi boshqa umurtqalarnikiga nisbatan kuchli rivojlangan.

Yettinchi bo'yin umurtqasining yakka ko'ndalang o'simtasi bo'lib, ko'ndalang o'simtalararo teshik bo'lmaydi. Umurtqa

chuqurchasi yonida birinchi qovurg'a uchun kaudal qovurg'a chuqurchasi bo'ladi.

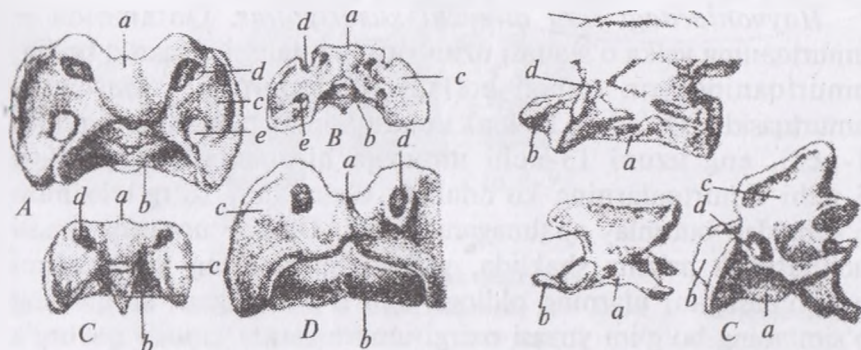
Birinchi bo'yin umurtqasi — atlant — halqa shaklidagi ko'rishga ega bo'lib, tuzilishiga ko'ra boshqa bo'yin umurtqalaridan farq qilib turadi. U boshni harakatlantirish uchun xizmat qiladi (33-rasm A).

Atlantning yuqori va pastki yoylari bo'lib, yuqorigi yoyda yuqorigi (dorsal) do'nglik, pastki yoyda esa pastki (ventral) do'nglik joylashadi va ularga boshni egilib, ko'tarilishini ta'minlovchi muskullar birlashadi. Ko'ndalang o'simtali bilan bo'g'im o'simtali qo'shilishib atlant qanotini hosil qiladi. Qanot ostida qanot chuqurchasi joylashadi. Atlant qanotlarida qon tomirlari va nervlar o'tishi uchun ikki juft teshik bo'lib, qanot teshiklari qanot chuqurchasiga ochiladi; umurtqalararo teshik bevosita umurtqa teshigiga ochiladi. Atlant qanotining oldingi uchida tuxumsimon shakldagi, ensa suyagining bo'rtiqlari bilan birlashish uchun oldingi bo'g'im chuqurchasi bo'ladi, qanotning orqa uchida esa ikkinchi bo'yin umurtqasi birlashishi uchun qavariq kaudal bo'g'im maydonchasi chiqadi.

Hayvonlardagi farq qiluvchi xususiyatlar. Qoramolda — qanot chuqurchasi yuza joylashgan; ko'ndalang oraliq teshigi bo'lmaydi; qanoti oldingi va keyingi burchaklar hosil qiladi. Qo'yda — atlant qanoti to'rtburchak shaklda bo'ladi va uning ventral yuzasida chuqurcha va qanot teshigi bo'ladi. Otda — atlantning keng va yupqa, plastinkasimon qanoti bo'lib, pastga tomon bukilgan; qanot chuqurchasi chuqurroq joylashgan; atlant qanotida umurtqaaro qanot va yon o'simtalalararo teshiklar joylashgan. Cho'chqada — yuqorigi va pastki do'ngliklari katta bo'lib, qanotning oldingi teshigi va umurtqalararo teshik yaxshi rivojlangan; yon o'simtalalararo teshik qanotining orqa burchagida yotadi. Itlarda birinchi bo'yin umurtqasi — atlant — atlas halqa shaklda bo'lib, yon tomonlarida qanotsimon o'simtasi bor. Yon o'simtali bo'g'im o'simtasi bilan qo'shilib, atlant qanotini hosil qiladi¹.

¹ *Victoria Aspinall. Veterinary anatomy and Physiology. Textbook. New-York, 2015.*

Ikkinchi bo'yin umurtqasi (epistrofey). Uzun tanasining oldingi uchida umurtqa boshi o'rnida bo'g'im yuzasi orqali atlant bilan birlashishi uchun tishsimon o'simtasi bo'ladi. Umurtqaning yuqorigi tarog'i oldinga qarab ozroq pasaygan bo'ladi. Oldingi (kaudal) bo'g'im o'simtasi umurtqa yoyidan boshlanadi. Umurtqa yon ko'ndalang teshik va uning oldirog'ida umurtqalararo teshik bo'ladi (33-rasm B).



33-rasm.

A. Atlant:

A — otniki, B — itniki,
C — cho'chqaniki D — qoramolniki:
a — yuqorigi nerv yoyi, b — pastki
yoy, c — atlant qanoti,
d — umurtqalararo qanot teshigi,
e — ko'ndalang teshik.

B. Epistrofey:

A — otniki; B — cho'chqaniki;
C — itniki; D — qoramolniki;
a — tanasi, b — tishsimon o'simta,
c — epistrofey tarog'i,
d — umurtqalararo teshik.

Hayvonlardagi farq qiluvchi xususiyatlari. Qo'yda — epistrofeyning tishsimon o'simta yuzasi notekis, unga tishsimon pay birlashadi; tanasi uzun silindrsimon bo'ladi. Otda — umurtqa tanasi uzun, konussimon, tishsimon o'simtasi yaxshi rivojlangan; umurtqaning yuqorigi tarog'i kuchli bo'lib, orqa tomonida ikkita bo'g'im o'simtasi bo'ladi. Cho'chqada — umurtqaning tishsimon o'simtasi konus shaklida, tumtoq, tarog'i qanotsimon, tanasi qisqa bo'ladi.

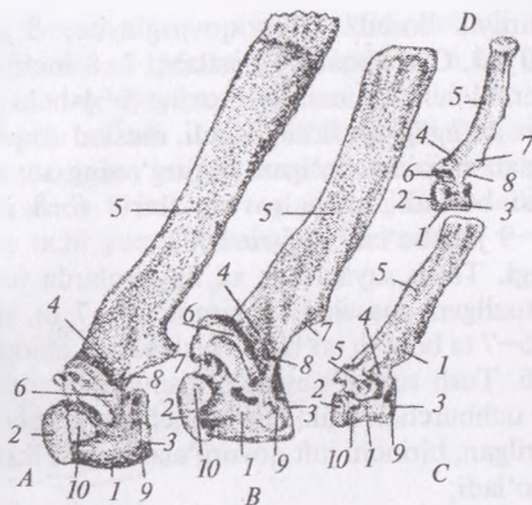
Ko'krak umurtqalari. Ko'krak umurtqalari qovurg'alar va to'sh suyagi bilan birgalikda ko'krak qafasini hosil qilib, ularning soni: qoramollarda — 13 ta, cho'chqalarda — 14–17 ta, qo'ylarda — 13

ta, otlarda — 18 ta (17–19) ta itlarda — 13 ta, odam va tuyalarda — 12 ta bo‘ladi.

Umurtqalarning yelka o‘simtasi orqaga qarab egilgan bo‘lib, har xil hayvonlarda va turli ko‘krak umurtqalarida turli uzunlikda bo‘ladi: masalan: qoramolda — 1-nchidan 4-gacha uzaya boradi, 2-nchidan to 9-gacha bo‘lgan ko‘krak umurtqasi yag‘rin asosini tashkil etadi.

Hayvonlardagi farq qiluvchi xususiyatlar. Qoramolda — umurtqaning yelka o‘simtasi uzun va keng, tanasi qisqaroq bo‘lib, umurtqaning yon teshigi bo‘ladi. 12-umurtqa — diafragma umurtqasidir. Qo‘yda — ko‘krak umurtqasining tanasini eng qisqasi 1-nchi, eng uzuni 13-nchi umurtqa hisoblanadi. 4-nchi va 5-nchi umurtqalarning ko‘ndalang o‘simtalari so‘rg‘ichsimon o‘simtadan butunlay ajralmagan bo‘ladi. Otda — umurtqa tanasi uchburchak prizma shaklida, yelka o‘simtasining uchki qismi yo‘g‘onlashgan, ularning oldingi uchi o‘tkirlashgan, ko‘ndalang o‘simtaning bo‘g‘im yuzasi oxirgi umurtqalarda kranial qovurg‘a chuqurchasi bilan qo‘shiladi. 16-nchisi diafragma umurtqasi hisoblanadi. Pastki tarog‘i uncha yaxshi rivojlanmagan. Cho‘chqada — umurtqa tanasi qisqa, yarim aylana shaklda bo‘lib, umurtqa yoyi alohida umurtqaaro teshikka ega, har bir yon o‘simtalarda dorsoventral teshik bo‘ladi, yelka o‘simtasi keng va uzun bo‘ladi, 1-nchidan to oxirigacha yelka o‘simtasi pasayib boradi, 12-nchi umurtqa diafragmaldir. Itda — umurtqa tanasida tarog‘i bo‘lmaydi, yelka o‘simtasi yumaloq, 1-nchidan to 9-gacha yuqoriga yoysimon tarzda qaytgan bo‘ladi, oxirgi ko‘krak umurtqalarda muskullar birlashishi uchun oldinga qo‘shimcha o‘simtalar chiqib turadi. 11-nchi umurtqa diafragmal umurtqa hisoblanadi (34-rasm).

Qovurg‘alar. Qovurg‘alar bir-biriga qo‘shilib ketgan ikki qismdan iborat, ya‘ni yuqorigi — qovurg‘a suyagi va pastki — qovurg‘a tog‘ayi. Turli xil qishloq xo‘jalik va uy hayvonlarida qovurg‘alar soni har xil, ko‘krak umurtqalari soniga teng va juft bo‘ladi. Masalan, qoramollarda — 13, cho‘chqalarda — 14–17, qo‘ylarda — 13, otlarda — 18 (17–19) itlarda — 13, tuyalarda — 12 juft bo‘ladi.



34-rasm. Ko'krak umurtqalari:

A – otniki, B – qoramolniki; C – cho'chqaniki; D – itniki. 1 – umurtqa tanasi, 2 – boshi, 3 – chuqurchasi, 4 – nerv yoyi, 5 – yelka o'simtasi, 6 – ko'ndalang o'simta, 7 – orqa bo'g'im o'simtasi, 8 – umurtqalararo kesik, 9–10 – qovurg'a boshi kirib turadigan chuqurcha

Qovurg'alar 2 xil bo'ladi: chin qovurg'a – o'zining tog'ayi bilan bevosita to'sh suyagiga birlashadi; yolg'on (yetim) qovurg'a – bularning tog'ayi to'sh suyagigacha yetib bormaydi, balki o'zidan oldinda turgan qovurg'a tog'ayiga birlashadi va oxirgi qovurg'alar bilan birgalikda qovurg'alar yoyini hosil qiladi. Qovurg'alarda umurtqalarga qaragan va to'shga qaragan tomonlari farqlanadi. Umurtqaga qaragan tomonida qovurg'a boshi va bo'yni mavjud.

Hayvonlardagi farq qiluvchi xususiyatlar. Qoramol, qo'ylarda – qovurg'aning bo'yni uzun, o'tmas do'ngligida egarsimon yoy bo'ladi. Qovurg'alarning oldingi cheti o'tmas, orqa cheti o'tkir bo'lib, 7–9-gacha kengayib boradi; chin qovurg'alar – 8, yetim qovurg'alar – 5 juft. Otda – qovurg'a bo'yni kalta, bir tekisda egilgan, oxirgi ikkita qovurg'ada do'nglik bo'g'imi va boshi qo'shiladi, birinchi qovurg'ada narvonsimon do'nglik yaxshi ko'ringan bo'ladi, 1-nchidan to 10-gacha uzayib boradi va 10-nchidan to

18-gacha kichrayib boradi. Chin qovurg'asi — 8 juft, yetim qovurg'asi — 10 juft. Cho'chqada — dastlabki 7–8-inchi juft qovurg'alar yassi, sternal uchi konussimon, oxirgi 3–4-nchi juft qovurg'aning boshi va do'ngligi qo'shilib ketadi, muskul ariqchasi yaxshi rivojlangan, 2dan 5-gacha bo'lgan qovurg'aning sternal uchida bo'g'im yuzasi bo'ladi, chin qovurg'alari 6–8 juft, yetim qovurg'alari 8–9 juft bo'ladi (35-rasm).

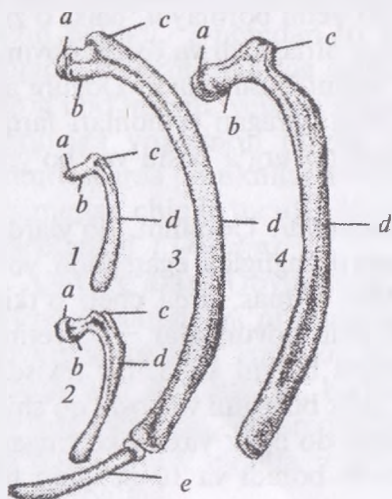
To'sh suyagi. To'sh suyagi har xil hayvonlarda turli sondagi bo'g'inlardan tuzilgan, masalan, qoramolda — 7 ta, cho'chqada — 6 ta, otda — 6–7 ta bo'g'in bo'ladi. To'sh suyagi chin qovurg'alar bilan birlashadi. Tush suyagi quyidagi qismlardan tuzilgan:

— dastasi — ucburchak shakldagi birinchi bo'g'in bo'lib, ozroq yuqoriga ko'tarilgan, birinchi juft qovurg'alar uchun ikkita bo'g'im chuqurchasi bo'ladi;

— to'sh tanasi bo'g'im orqali to'sh dastasi bilan birikadi, to'sh tanasining yon tomonlarida qovurg'alar tog'ayi uchun 6 juft bo'g'im chuqurchalari bo'ladi.

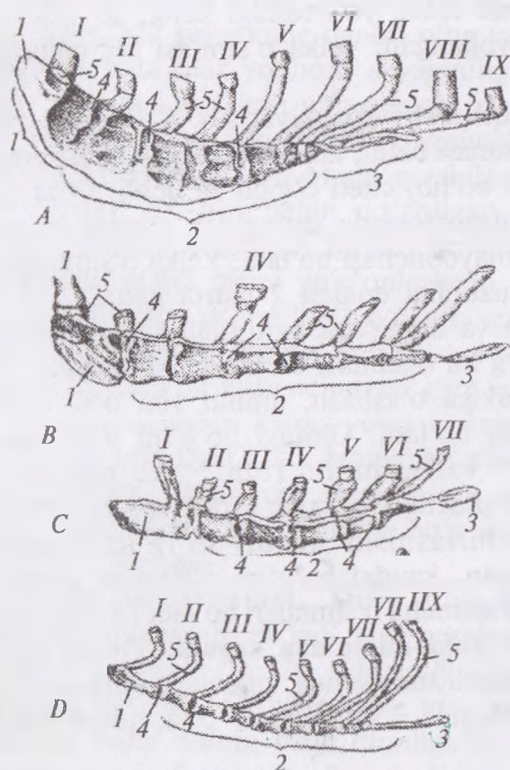
— qalqonsimon tog'ayi — to'sh suyagining oxirgi (kaudal) qismi bo'lib, keng shaklga ega bo'lgan tog'aydir.

Hayvonlardagi farq qiluvchi xususiyatlari. Qoramol va qo'ylarda — to'sh suyagining dastasi ko'tarilgan, qovurg'a o'yiqlari 6 juft bo'ladi. Otda — to'sh suyagining qovurg'a o'yiqlari 8 juft, 6–7



35-rasm. Qovurg'a:
 1 — inniki, 2 — cho'chqaniki,
 3 — otniki, 4 — qoramolniki.
 a — qovurg'a boshi, b — bo'yni,
 c — do'ngligi, d — tanasi,
 e — tarog'i.

bo'g'indan iborat, tanasi pona shaklida bo'ladi. Cho'chqada – to'sh suyagi dastasi ponasimon shaklda, 6 bo'g'indan iborat, qalqonsimon tog'ayi uzun va oval shaklda bo'ladi, qovurg'a o'yiqlari 5 juft bo'ladi. Itda – to'sh suyagi 8 ta silindr shakldagi bo'g'indan tuzilgan, bo'g'inlarning qo'shilgan joyi qalinlashgan bo'ladi, tanasida 8 juft qovurg'a o'yiqlari bo'ladi, qalqonsimon tog'ayining uchi yumaloqlashgan (36-rasm).



36-rasm. To'sh suyagi.
 A – otniki (yonidan ko'rinishi),
 B – qoramolniki,
 C – cho'chqaniki, D – itniki.
 1 – dastasi, 2 – tanasi,
 3 – qalqonsimon tog'ay,
 4 – qovurg'a tog'ayi kirib
 turadigan chuqurcha,
 5 – tog'ay qovurg'a
 I–IX – qovurg'alar.

Ko'krak qafasi. Ko'krak qafasi ko'krak umurtqalari, qovurg'alar va to'sh suyaklarining o'zaro birlashuvidan hosil bo'lib, unda organizmning yashashi uchun eng muhim organlar joylashadi. Ko'krak qafasining oldingi tomonida kirish teshigi, orqa tomonida chiqish teshigi bo'ladi. Ko'krak qafasining chiqish teshigi diafragma bilan yopishib turadi.

Bel umurtqalari. Bu bo'lim umurtqalari ham ko'krak umurtqalariga o'xshash bo'lib, ularda uzun, yassi, lentasimon ko'ndalang qovurg'asimon o'simtalarini borligi bilan farqlanadi hamda bo'g'im o'simtalarini yaxshi rivojlangan bo'ladi.

Bel umurtqalarining soni har xil hayvonlarda turlicha bo'ladi. Masalan, qoramolda — 6 ta, qo'ylarda — 7 ta, otda — 6 ta, cho'chqada — 6–8 ta, itda — 7 ta. Bel umurtqalarining tanasi uzun, boshi va chuqurchasi tekis, yon teshigi keng, so'rg'ichsimon o'simtasi yaxshi rivojlangan, yelka o'simtasi bir tekisda o'sgan bo'ladi.

Hayvonlarning farq qiluvchi xususiyatlari. Qoramol va qo'ylarda — bel umurtqasi tanasi uzun, ko'ndalang qovurg'asimon o'simtasi oldinga qayrilgan bo'lib, cheti o'yiqli va uchli. Otda — tanasi qisqa, oxirgi bel umurtqasida dumg'aza suyagi bilan birlashishi uchun bo'g'im maydonchasi bo'ladi. Yelka o'simtalarini oldinga egilgan, ularning uzunligi enidan 2 marta katta, 2–3–umurtqalarda bir-biri bilan va dumg'aza umurtqalarining qanoti bilan birlashishi uchun bo'g'im o'simtasi bo'ladi. Cho'chqada — bel umurtqalari qoramolnikiga o'xshash, ammo yon o'simtasi asosida dorsoventral teshigi bo'ladi. Oldingi bo'g'im o'simtasi tiqinsimon, orqangisi — valiksimon. Itda — ko'ndalang qovurg'asimon o'simtasi oldinga qaragan; oldingi bo'g'im o'simtalarida muskullar birlashishi uchun so'rg'ichsimon o'simtalarini yaxshi rivojlangan, kaudal bo'g'im o'simtasi ostida muskul birlashishi uchun qo'shimcha o'simtalarini bo'ladi (37-rasm).

Dumg'aza umurtqalari yoki dumg'aza suyagi. Dumg'aza umurtqalari har xil hayvonlarda turli sonda, masalan, qoramolda — 5 ta, qo'yda — 4 ta, cho'chqada — 4 ta, otda — 5 ta, itda — 3 ta bo'ladi.

Hamma dumg'aza umurtqalari birlashib bitta dumg'aza suyagini hosil qiladi. Dumg'aza suyagining yelka o'simtalarini dumg'aza tarog'ini hosil qiladi, yoylararo teshik bo'lmaydi. Umurtqaaro kesigi 4 juft dorsal dumg'aza teshigini hosil qiladi. Bu teshiklardan qon tomirlari va nervlar o'tadi. Ko'ndalang qovurg'asimon o'simtalarini uchli yon qismini hosil qiladi. Birinchi ikkita ko'ndalang o'simtalar to'rtburchak shakldagi dumg'aza

qanotini hosil qiladi. Dumg'aza qanotida tos suyagi bilan birlashishi uchun quloqsimon bo'g'im maydonchasi bo'ladi.

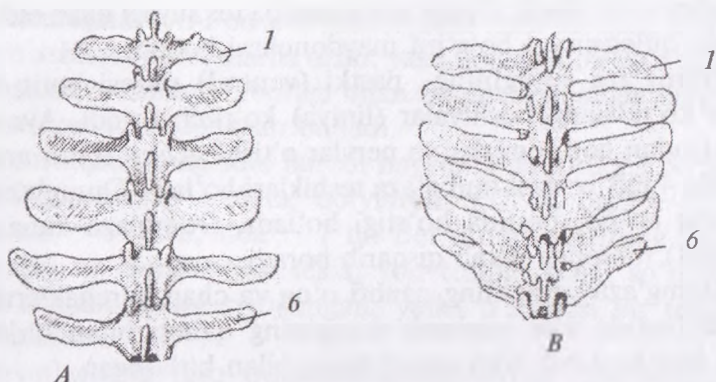
Dumg'aza suyagining pastki (ventral) yuzasi botiq bo'lib, unda ko'ndalang hoshiyalar (liniya) ko'rinib turadi. Aynan shu hoshiyadan qon tomirlar va nervlar o'tishi uchun tomir ariqchasi hamda 4 juft ventral dumg'aza teshiklari bo'ladi. Dumg'aza boshi qavariq bo'lib, pastida bo'rtigi bo'ladi. Dumg'aza kanali orqa (kaudal) tomonga qarab qisqarib boradi.

Dumg'aza suyagining qanoti o'ng va chap burchaklarni hosil qiladi hamda ular yonbosh suyagining qanoti bilan birlashadi, orqa burchagi esa dum umurtqalari bilan birlashgan.

Hayvonlardagi farq qiluvchi xususiyatlari. Qoramol va qo'ylarda — yelka o'simtalari bir-biriga qo'shilgan, qanoti keng, bo'g'im o'simtalari bir-biri bilan qo'shilgan, dumg'aza umurtqalari 3—3,5 yoshda batamom birikib bo'ladi. Otda — yelka o'simtalarning uchki qismi yo'g'onlashgan, qanoti yassi, qanotning asosida tomirlar uchun kesik bo'ladi, ventral va dorsal teshiklar 4 juftdan, qanotning oldingi uchida bel umurtqasining ko'ndalang o'simtasi bilan birikishi uchun bo'g'im yuzasi bo'ladi. Cho'chqada — yoylalararo teshik katta, yelka o'simtalari bo'lmaydi, ventral dumg'aza teshiklari 3 juft, kranial bo'g'im o'simtalari yarim silindr tiqinsimon, dumg'aza suyagining yon tomonlari silliq va yumaloqlashgan. Quloqsimon bo'g'im yuzasi orqaga qaragan bo'ladi (38-rasm).

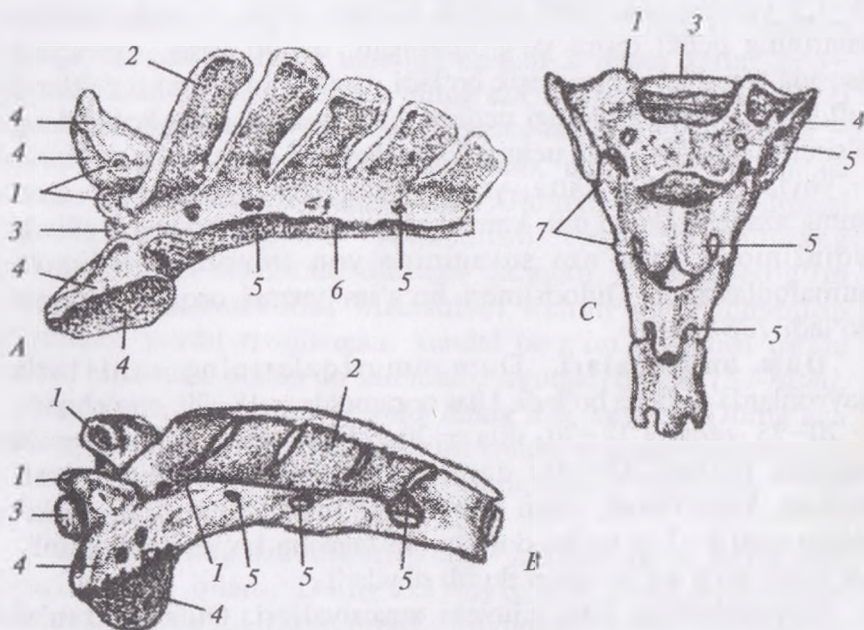
Dum umurtqalari. Dum umurtqalarining soni turli hayvonlarda turlicha bo'ladi. Ular qoramolda — 18—20, cho'chqada — 20—25, otda — 18—20, itda — 20—23, qo'yda — 16 (18) — 24 tagacha bo'ladi. Qo'ylar dum umurtqalarining soniga qarab dumsiz, kalta dumli, uzun dumliga bo'linadi. Dum umurtqalarining soni 6—7 ta bo'lsa dumsiz, 16 tagacha bo'lsa kalta dumli, 16 tadan ko'p bo'lsa uzun dumli deyiladi.

Hayvonlardagi farq qiluvchi xususiyatlari. Otda — kranial bo'g'im o'simtalari do'nglik shaklda bo'lib, kaudal bo'g'im o'simtalari bo'lmaydi, 4-umurtqadan boshlab, gemal yoyi yo'qolgan bo'ladi. Cho'chqada — dastlabki 4—5-umurtqalarida kranial va kaudal bo'g'im o'simtasi va bo'g'im yuzasi bo'ladi, ko'ndalang



37-rasm. Bel umurtqalari:

A – qoramolniki, *B* – otniki. 1 – ko'ndalang o'simta,
2 – oltinchi umurtqa o'simtasi.



38-rasm. Dumg'aza umurtqalari:

A – otniki, *B* – qoramolniki, *C* – cho'chqaniki. 1 – oldingi bo'g'im o'simtasi,
2 – yelka o'simtasi, 3 – birinchi dumg'aza suyagining boshi,
4 – bo'g'im yuzasi, 411 – bel umurtqasining bo'g'im yuzasi,
5 – yuqorigi teshik, 6 – dumg'aza tanasi, 7 – bo'g'im o'simtasi qoldig'i.

o'simtalari 5–6-umurtqadan boshlab yaxshi rivojlangan. Itda — dastlabki 4–5-umurtqalarda kranial va kaudal bo'g'im o'simtalari o'zaro ajralgan bo'ladi, ko'ndalang o'simtalari orqaga qaragan bo'ladi, 5–10-sida gemal o'simtasi bo'ladi. Itlarda dum yoki dum umurtqalarining soni va shakli dumning uzunligiga bog'liq ravishda farq qiladi. Birinchi dum umurtqasi biroz bel umurtqasiga o'xshash, ammo ular asta-sekin maydalashib boradi va oxirgisi kichkina suyakchaga aylanadi. Tug'ish vaqtida relaksin gormoni ta'siri ostida yonbosh bog'lami bo'shashadi va yumshaydi, shu sababli tos cho'ziladi hamda homilani tug'ish yo'li orqali chiqishiga imkoniyat yaratadi. Ayrim turdagi hayvonlarda, xususan, yirik shoxli mollarda yonbosh bog'lami yumshab bo'shashishi dumning osilib qolishiga sabab bo'ladi.¹

Nazorat uchun savollar.

1. Qanday tekisliklari mavjud?
2. Tekisliklardan qanday yo'nalishlar paydo bo'ladi?
3. Segmental tekislik qanday o'tkaziladi?
4. Volyar va planiar yuzaga ta'rif bering.
5. Umurtqa pog'onasi necha bo'linga bo'linadi?
6. Ko'krak bo'limi umurtqalarining hayvonlardagi farqi nimada?
7. Ko'krak qafasi qanday hosil bo'ladi?
8. Dumg'aza umurtqalari boshqa bo'lim umurtqalaridan qanday farq qiladi?
9. Dum umurtqalarining hayvonlarda farq qiluvchi xususiyatlari?

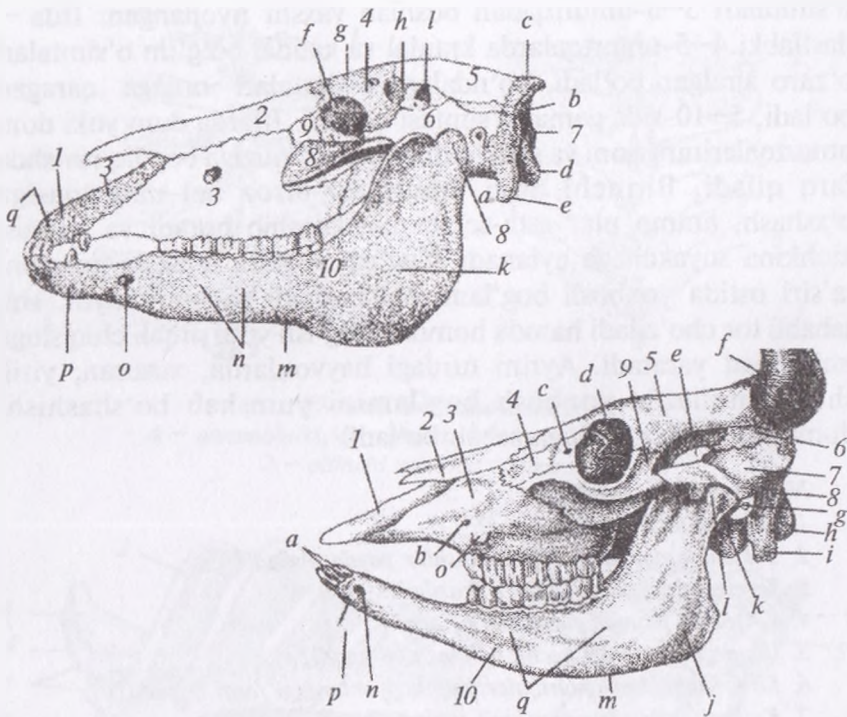
Mavzu. Kalla suyagi. Miya va yuz bo'lim suyaklari

Darsning maqsadi: bosh suyagi tarkibiga kiruvchi suyaklarning anatomik tuzilishi, topografiyasi hamda hayvonlardagi farq qiluvchi xususiyatlarini o'rganish.

Ko'rgazmali materiallar: rasm, har xil turga mansub qishloq xo'jalik hayvonlarining bosh skeleti.

Bosh skeleti o'zida organizmning yashab, hayot kechirishi uchun eng muhim organlarni saqlovchi, umurtqa pog'onasining old tomonida joylashgan suyaklar kompleksidir.

¹ Victoria Aspinall. Veterinary anatomy and Physiology. Textbook. New-York, 2015.



39-rasm. Bosh skeleti.

Otning bosh skeleti (chap tomondan ko'rinishi): 1 – jag'aro suyak, 2 – burun suyagi, 3 – yuqorigi jag' suyagi, 4 – peshana suyagi, 5 – tepa suyagi, 6 – yonoq suyagi, 7 – ensa suyagi, 8 – yuz suyagi, 9 – ko'z yoshi suyagi, 10 – pastki jag' suyagi; ensa suyagi bo'limlari: a-asosiy qism, b-bo'yin qismi, s-tepa qismi, d – ensa to'pig'i, e-bo'yinturiq o'simtasi; peshana suyagi qismlari: f–h – peshana suyagining chakka – ko'z qismi, d – burun peshana qismi, pastki jag' suyagi qismlari: i – muskul o'simtasi, k – bo'g'im o'simtasi, l – chaynash muskuli chuquri, m – qon tomir kesigi, h – jag' tishlar qismi, o – iyak osti teshigi, p – jag'ning kesuvchi qismi, g – jag'aro suyak tanasi, s – burun o'simtasi.

Qoramolning bosh skeleti: 1 – jag'oralik suyagi, 2 – burun suyagi, 3 – yuqorigi jag' suyagi, 4 – ko'z yoshi suyagi, 5 – peshana suyagi, 6 – tepaaro suyagining chakka plastinkasi, 7 – yonoq suyagi, 8 – ensa suyagi, 9 – yanoq suyagi o'simtasi, 10 – pastki jag' suyagi; a – kurak tishlar, b – ko'z osti teshigi, c – ko'zyoshi teshigi, d – ko'z usti teshigining kanali, e – muskul o'simtasi, f – shox, g – tashqi eshitish yo'li, h – ensa suyagining to'pig'i, i – bo'yinturiq o'simtasi, k – suyak nog'orasi, l – bo'g'im o'simtasi, m – qon tomirlari kesigi, n – iyak osti teshigi, o – yuz do'ngligi, p – pastki jag'ning ichki qismi, q – pastki jag'ning tishli qismi, i – pastki jag' suyagining burchagi.

Bosh skeleti yassi juft va toq suyaklardan tuzilgan bo'lib, bir-biriga zich joylashadi, hattoki, ba'zi suyaklar birlashib ketadi. Bosh skeletida havo bilan to'lib turuvchi va uni yengillashtirishda muhim ahamiyat kasb etuvchi bir qancha kovaklar, qon tomirlar va nervlar o'tishi uchun bir necha teshiklar bo'ladi. Bosh skeleti miya va yuz bo'limiga bo'linadi (*39-rasm*).

Miya bo'limi qo'yidagi suyaklardan tashkil topgan: ensa suyagi, ponasimon suyak, panjarasimon suyak, tepa suyagi, tepaaro suyak, chakka suyagi, peshana suyagi. Yuqoridagi suyaklar o'zaro birlashib, miya bo'shlig'ini hosil qiladi. Uning ichki tomoni «barmoq izi»simon g'adir-budr bo'lib, unda bosh miya pushtalari joylashadi.

Ensa suyagi bosh suyagining orqa (aboral) tomonida joylashgan bo'lib, asosiy (tana), 2 ta yon qism va tangachasimon qismlardan tashkil topgan.

Asosiy qism yoki tanasi — bosh suyagining asosida joylashadi va ponasimon suyak bilan birlashadi. Ensa suyagining tashqi yuzasida, ya'ni ponasimon suyak bilan birlashgan joyida bosh muskullarining kelib birikishi uchun juft muskul do'ngligi bo'ladi.

Ensa suyagi tanasining o'tkir yon qismlari qon tomirlari va nervlar o'tishi uchun yirtiqsimon teshikni hosil qiladi.

Tananing miya yuzasida uzunchoq miya joylashishi uchun chuqurcha va uning oldirog'ida miya (voroliev) ko'prigining chuqurchasi bo'ladi. Ensa suyagi tanasining orqa uchi ensaning katta teshigi bilan chegaralanadi.

Yon qismlar ensaning katta teshigi bilan chegaralanadi va atlant suyagi bilan birlashishi uchun bo'g'im bo'rtiqlari bo'ladi. Pastda ular bo'rtiqlararo teshik orqali bir-biridan ajralgan. Bo'g'im bo'rtig'ining yuqorisida bo'rtiq usti chuqurcha, pastda esa bo'rtiq osti chuqurcha, ya'ni 2–3 ta tilosti teshigi bilan birgalikda bo'ladi. Bu teshikdan nervlar o'tadi. Ensa suyagining yon tomonlarida tanadan keladigan muskullar birlashishi uchun bo'yinturuq o'simtasasi mavjud. Tashqi va ichki suyak varaqchalari o'simtasida ensa havo bo'shlig'i yotadi.

Hayvonlardagi farq qiluvchi xususiyatlari. Qoramolda — bo'yinturuq o'simtasasi qisqaroq, egilgan bo'lib, til osti teshigi 2 ta

va ensa tarog'i bo'lmaydi. Qo'yda – til osti teshigi 1 ta, bo'yinturuq o'simtasi uncha yaxshi rivojlanmagan, ichki yuzasida bo'rtiq bo'lmaydi. Otda – ensa suyagi o'tkir uchli; bosh-tepa, xususiy ensa va asosiy yuzalar mavjud; ensa tarog'i, til osti teshigi yaxshi rivojlanmagan. Cho'chqada – bo'yinturuq o'simtasi to'g'ri va uzun, til osti teshigi 1 ta. Itda – ensa tarog'i yaxshi rivojlangan, tanga-chasimon qismi uchburchak shaklda; til osti teshigi har ikkala tomonidan 2 ta bo'ladi. It va mushuklarda ensa suyagi – kalla skeleti asosining orqa tomonidan joylashadi. Ensa bo'rtiqlari tomondan muskullar birikishi uchun bo'yinturuq o'simtalari bo'ladi.¹

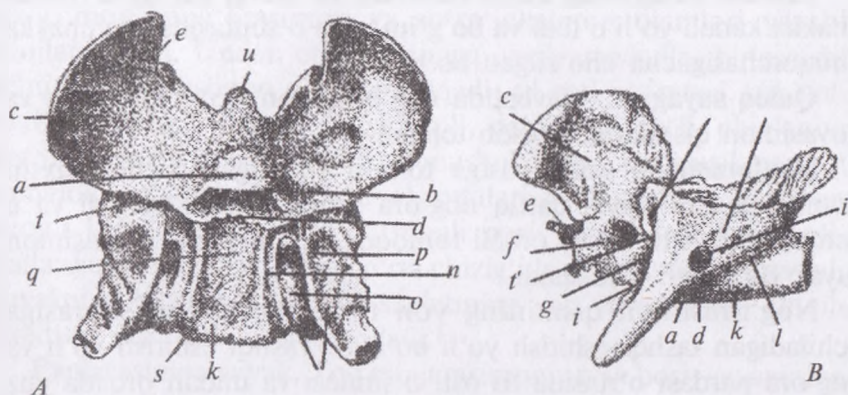
Ponasimon suyak. Qishloq xo'jalik hayvonlarida ponasimon suyakning tuzilishini qoramol misolida ko'rib chiqadigan bo'lsak, toq suyak bo'lib, bosh skeletining asosida, ensa suyakdan oldinroqda joylashadi va u panjarasimon, dimog', qanotsimon, tanglay, peshana, chakka, ensa suyaklari bilan birikkan bo'ladi.

Ponasimon suyakda tanasi, chakka va ko'z qanoti farqlanadi. Tanasi ikki qismdan tuzilgan: oldingi yoki presfenoida va orqa qismi bazesfenoida (*40-rasm*).

Ponasimon suyakning oral (kirish) – ko'z qanoti va aborol (chiqish) – chakka qanoti chakka osti chuqurchasiga tegib turadi. Ponasimon suyak tanasining tashqi yuzasida qanotsimon o'simta chiqib turadi va uning oldingi uchi ko'zga kam tashlanuvchi qanotsimon tarog'ini hosil qiladi.

Hayvonlardagi farq qiluvchi xususiyatlari. Qo'ylarda – ponasimon suyakning bo'shlig'i bo'lmaydi. Cho'chqada – ponasimon suyakning qanotida ariqchalar va oval teshik bo'lmaydi, ko'zning yumaloq teshigi katta. Otda – ko'z qanoti yaxshi rivojlangan, uning qanotsimon tarog'i ostida panjarasimon, ko'rish, yumaloq teshiklar hamda ko'z teshiklari joylashadi; qanotsimon o'simtaning asosida katta qanot kanali bo'lib, undan qanotning kichik kanali ajraladi. Nerv ariqchasi ikkiga bo'lingan, chakka qanotining orqa qismida ikkita: oval o'yoq va arteriya o'yig'i bo'ladi. It va mushuklarda – ko'z qanoti chakka qanotiga nisbatan kichik, ko'z va

¹ *Victoria Aspinall. Veterinary anatomy and Physiology. Textbook. New-York, 2015.*



40-rasm. Ponasimon suyak:

A – ichki yuzasining ko'rinishi, *B* – yon tomondan ko'rinishi: *a* – ponasimon suyak tanasining old qismi, *b* – ko'rish kesigi ariqchasi, *c* – ko'z qanoti, *d* – tanalararo sinxondrom, *e* – panjarasimon suyak o'yig'i, *f* – ko'rish teshigi, *g* – ko'rish yoriqchasi, *h* – qanotsimon o'simta, *i* – oldingi qanot teshigi, *i'* – keyingi katta qanot teshigi, *i''* – kichik qanot teshigi, *k-k'* – ponasimon suyak tanasi, *l* – qanot kanalining nerv ariqchasi, *m* – chakka qanoti, *n-o* – yon va ichki nerv ariqchasi, *p* – noksimon bo'lak chuqurchasi, *g* – gipofiz chuquri, *s* – turk egari usti, *t'* – qoya ariqchasi, *t''* – bloksimon nerv teshigi, *u* – xartumcha.

yumaloq teshiklar mustaqil bo'ladi. Ponasimon suyak kalla suyagi pastki qismida kalla bo'shlig'ining tubini hosil qilib joylashadi. Unda ko'plab mayda teshikchalar bo'lib, ular orqali qon tomirlar va nervlar o'tadi.¹

Chakka suyagi. Juft suyak bo'lib, bosh skeletining miya bo'limi yonida joylashgan va u ensa, bosh-tepa, peshana, yonoq, ponasimon, yuqorigi jag' suyaklari bilan chegaralanadi. Chakka suyagi ikki qismdan, ya'ni tangachasimon va quloq suyagidan tashkil topgan.

Tangachasimon qismi tashqi tomonidan yonoq o'simtasi bo'ladi. U chakka chuqurchasini hosil qiladi hamda yonoq yoyini tashkil etishda ishtirok qiladi. Yonoq o'simtasida bo'g'im apparati (tuzilma) joylashgan va u bo'g'im bo'rtigi hamda bo'g'im chuqurchasi va bo'g'im orqa o'simtasidan iborat.

¹ *Victoria Aspinall.* Veterinary anatomy and Physiology. Textbook. New-York, 2015.

Chakka suyagining tangachasimon va quloq suyagi o'rtasida chakka kanali yo'li o'tadi va bo'g'im orqa o'simtasidan to chakka chuqurchasigacha cho'zilgan bo'ladi.

Quloq suyagi o'z navbatida nog'orasimon, so'rg'ichsimon va qoyasimon qismlardan tarkib topgan.

Nog'orasimon qismi pastga tomon yo'nalgan bo'lib, yaxshi rivojlanmagan. Unda qattiq nog'ora suyak pardasi bo'ladi va u yerda eshitish naychasi orqali tomoqqa ochiluvchi nog'orasimon suyak bo'shlig'i joylashadi.

Nog'orasimon qismining yon tomonida quloq suprasiga ochiladigan tashqi eshitish yo'li bo'ladi. Tashqi eshitish yo'li va nog'ora pardasi o'rtasida til osti o'simtasi va undan orqada yuz nervlari o'tishi uchun yuz kanalining teshigi bo'ladi. Nog'ora suyak pardasida muskul o'simtasi joylashadi, nog'ora pardasining oldirog'ida esa tashqi eshitish nayining teshigi yotadi.

So'rg'ichsimon qismi yaxshi rivojlanmagan va hayvon hayotining boshlanishidayoq tashqi eshitish yo'li hamda chakka suyagining tangachasimon qismi bilan qo'shib ketadi.

Ensa suyagining bo'yinturuq o'simtasi asosida so'rg'ichsimon o'simta ko'rinishida chiqadi.

Qoyasimon qismi ichki quloqning chig'anoqsimon qismidan tuzilgan, uning yuzasi miya bo'shlig'iga qaragan. Uning qoyasimon tarog'i qoramolda uncha yaxshi rivojlanmagan. Qoyasimon qism yuzasida bitta kattaroq teshik bo'lib, uning ostidan ichki eshitish yo'li va yuz kanali ochiladi.

Ichki eshitish yo'li ichki quloq chig'anoqlari (labirinti)ga borib, eshitish nervi (VIII juft) o'tishi uchun xizmat qiladi. Yuz kanalidan esa yuz nervi (VIII juft) miya bo'shlig'idan tashqariga chiqadi.

Qoyasimon qismda katta teshikdan yuqoriroqda dahliz suv yo'li hamda unga nisbatan kichikroq chig'anoq suv yo'li bo'ladi. Qoramolda bular yaxshi rivojlanmagan.

Hayvonlardagi farq qiluvchi xususiyatlari. Otda — chakka suyagining tangachasimon qismi va quloq suyagi alohida holda rivojlangan; tangachasimon qismdan orqaga ensa o'simtasi chiqadi va u butun tashqi eshitish yo'lini egallaydi hamda quloq suyagi bilan birgalikda chakka yo'lini hosil qiladi. Quloq suyagining

qoyasimon, nog'orasimon va so'rg'ichsimon qismlari yaxshi rivojlanmagan. Undan orqa tomonga qarab muskullar birlashishi uchun so'rg'ichsimon o'simta chiqadi; til osti o'simtasi, eshitish nayining teshigi, ichki eshitish yo'li, dahliz suv yo'li, chig'anoq suv yo'li yaxshi rivojlangan. It va mushukda nog'ora suyak pardasi yumaloq, muskul va til osti o'simtalari bo'lmaydi; qoyasimon tarog'i katta va unda uch tarmoqli nerv uchun teshik bo'ladi. Kalla skeleti orqa yuzasining o'rta chizig'ida saggital taroq mavjud. Suyakning chakka yoyi kalla skeletining yon yo'nalishida chiqib turadi va «chakka» ni hosil qiladi.¹

Panjarasimon suyak. Toq panjarasimon suyak bosh suyagining ichida yotadi va u peshana, ponasimon, ko'z yoshi, yuqorigi jag', tanglay, dimog', burun suyaklari bilan chegaralanadi. U miya bo'shlig'ini burun bo'shlig'idan ajratib turadi.

Panjarasimon suyakda: 1) panjarasimon plastinka, 2) vertikal plastinka va 3) panjarasimon suyak labirinti yoki qog'ozsimon yon plastinkalar farqlanadi.

Panjarasimon plastinka ponasimon va peshana suyaklari o'rtasida joylashib, kalla bo'shlig'ining oldingi devorini hosil qilishda qatnashadi.

Vertikal plastinka dimog' ariqchasida joylashgan bo'lib, burun chig'anog'iga birlashadi.

Qog'ozsimon, yon plastinka vertikal plastinkaning yon tomonida joylashadi va ko'pgina juda yupqa suyak plastinkalaridan tuzilgan, ularning hammasi yarim tiniq qog'ozsimon plastinka bilan qoplangan.

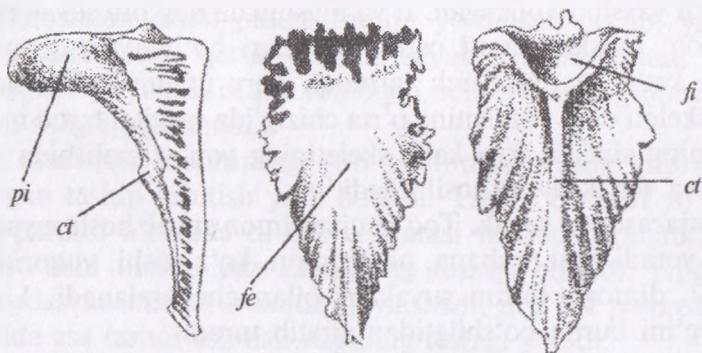
Boshqa hayvonlarda ham panjarasimon suyakning tuzilishi bir-biriga o'xshash bo'ladi.

Bosh-tepa oraliq suyagi tepa va ensa suyaklari orasida yotadi va bilinar — bilinmas chegarada ular bilan birlashadi. U to'rtburchak shaklda bo'lib, miya bo'limi suyaklarining eng kichigi hisoblanadi (*41-rasm*).

Hayvonlardagi farq qiluvchi xususiyatlari. Otda — bu suyakning tashqi tomonida saggital tarog'i va ichki yuzasida ensa bo'rtigi

¹ *Victoria Aspinall.* Veterinary anatomy and Physiology. Textbook. New-York, 2015.

bo'ladi. Cho'chqada — bosh-tepa oraliq suyagi embrionlik davridanoq ensa va tepa suyagi bilan qo'shilishib ketadi. Ularda ichki ensa bo'rtigi bo'lmaydi. Itda — bosh-tepa oraliq suyagi ensa suyagiga qo'shilib ketadi va ichki yuzasida katta ensa bo'rtig'i bo'ladi.



41-rasm. Bosh-tepa oraliq (tepaaro) suyak:

fe — tashqi yuzasi, *fi* — ichki sagittal taroq, *ct* — ichki ensa do'ngligi, *pi* — ichki o'q-yoy tarog'i.

Bosh-tepa suyagi — juft suyak bo'lib, qoramolda ensa va chakka sohasida, miya bo'shlig'i ustida qopqoq shaklida joylashadi.

Ensa suyagining tangachasimon qismi, bosh-tepa oraliq, bosh-tepa suyaklari o'zaro bitta taqasimon suyak hosil qilishgan. Ichki yuzasida esa bo'rtig'i bo'lmaydi.

Hayvonlardagi farq qiluvchi xususiyatlar. Otda — bosh-tepa suyagining ustki qavariq qismida tashqi sagittal taroq, ichki yuzasida esa ichki sagittal taroq bo'ladi. Cho'chqada — bosh-tepa suyagi yaxshi rivojlangan bo'lib, uning tashqi yuzasi chakka tarog'i orqali ikkiga, ya'ni yupqa bosh-tepa va kuchli botiq chakka maydonchasiga bo'lingan; tashqi va ichki plastinkalari orasida bosh-tepa bo'shlig'i bo'ladi. Itda — sagittal taroq uzun tumshuqlilarda kuchli rivojlangan, kalta tumshuqlilarda esa u bo'lmaydi.

Peshana suyagi. Peshana suyagi qoramollarda burun, ko'z yoshi, panjarasimon, bosh-tepa oraliq, bosh-tepa, chakka, tanglay va yuqorigi jag' suyaklari bilan chegaralanadi.

Peshana suyagining tashqi yuzasida uchta qismi farqlanadi: 1) peshana qismi; 2) ko'z qismi va 3) chakka qismi.

Peshana suyagidan yon tomonga yonoq suyagiga yo'nalgan yonoq o'simtasi (yoki ko'z o'simtasi) chiqadi. Bu o'simtaning ko'z kosasi yuzasida ikkita chuqurcha bo'lib, ulardan biri — ko'z yoshi bezi joylashadigan chuqurcha va ikkinchisi — g'altaksimon muskul birlashishi uchun g'altak chuqurchasi hisoblanadi. Yonoq (ko'z) o'simtasi asosida 2 ta ko'z usti teshigi bo'ladi. Ko'z qismining pastki uchidan panjarasimon suyak teshigi ochiladi. Peshana suyagining aboral (orqa) tomoni ko'ndalang valikni hosil qilib, uning oxirgi uchidan muguzlashgan shoxsimon o'simta ajralib chiqadi. Peshana suyagining ichki yuzasi ko'ndalang taroq orqali ikkiga: miya yuzasi va burun yuzasiga bo'lingan. Bundan tashqari, peshana suyagida keng peshana bo'shlig'i bo'lib, u suyak to'siq yordamida o'ng va chap bo'shliqlarga bo'lingan bo'ladi.

Hayvonlardagi farq qiluvchi xususiyatlar. Qo'ylarda — peshana suyagi do'ng, muguzsimon o'simtasi bir-biriga yaqin, yonoq o'simtasi yonoq suyagiga birlashgan, ular oralig'ida ko'z usti teshigi bo'ladi. Peshana kovagining pastki qismi burun bo'shlig'iga qo'shilgan. Otda — peshana suyagining tashqi yuzasida peshana, ko'z va chakka qismlari farqlanadi; ponasimon suyakning ko'z qanoti joylashishi uchun kesik chuqur; yonoq suyagi o'simtasi yonoq yoyi bilan birikkan; bu o'simtada ko'z yoshi g'altaksimon muskul chuqurchalari va ko'z usti teshigi joylashadi; panjarasimon kesigi bo'ladi; peshana bo'shlig'i burun qismida yaxshi taraqqiy etgan. Itda — peshana suyagining yonoq o'simtasi yonoq yoyigacha yetib bormaydi; ko'z usti teshigi bo'lmaydi; panjarasimon suyak teshigi 2 ta; peshana suyagi yuqorigi jag' suyagi bilan birikkan bo'ladi.

Yuz bo'lim suyaklari og'iz va burun bo'shlig'ining hosil bo'lishida ishtirok etadigan suyaklardir. Yuz bo'limi suyaklariga: pastki jag', yuqorigi jag', jag' oraliq, burun, yonoq, ko'z yoshi, tanglay, qanotsimon, dimog', yuqorigi va pastki burun chig'anoqlari hamda til osti suyaklari kiradi.

Pastki jag' suyagi ikkita suyakdan tuzilgan bo'lib, chakka suyagining yonoq o'simtasi bilan birikib turadi. Bu suyakda tanasi hamda jag' shoxchasi farqlanadi. Pastki jag' joylashadigan katakchalarida esa tishlarning kesuvchi qismi, asosiy qismi farqlanadi.

Kesuvchi qismida tashqi qavariq lab yuzasi va ichki botiq til yuzasi bo'ladi. Bu ikkala yuza alveolyar yuzada bir biriga birlashadi va shu yerda 4 ta tish alveola katakchalari bo'ladi. Kesuvchi qismida tishli alveolyar cheti bo'lib, u tishsiz chetiga o'tadi. Asosiy qismida til yuzasi va jag'lararo muskul uchun jag'-til osti liniya (hoshiya) hamda lunj yuzasi bo'ladi.

Hayvonlardagi farq qiluvchi xususiyatlar. Otda — pastki jag'lar bitta suyakka ertachi aylanadi; tomirlar o'yig'i chuqur; kesuvchi qism alveolasi 3 ta va 1 ta qoziq tish uchun (erkak hayvonlarda); jag', til osti liniyasi yaxshi ko'ringan; suyak bo'yni, chaynash va qanotsimon chuqurchalar yaqqol ko'zga tashlanuvchan, muskul o'simtasi katta; bo'g'im o'simtasi kundalang — oval, qavariq; pastki jag' burchagi qalinlashgan. Itda — chaynash muskulining chuqurchasi chuqurroq; muskul o'simtasi baland (uzun); jag' burchagida burchak o'simtasi bo'ladi; tishsiz cheti bo'lmaydi; iyak osti teshiklari bir nechta bo'ladi.

Yuqori jag' suyagi. Bu suyak juft bo'lib, burun, ko'z yoshi, yonoq, peshana, tanglay, jag' oraliq, dimog' suyaklari bilan chegaralanadi. Yuqorigi jag' suyagida yuz, burun va tanglay yuzalari farqlanadi.

Yuz bo'limining birinchi jag' tish qarshisida ko'z osti teshigi bo'ladi va unda ko'z osti kanaliga kelib tugaydi, qaysiki yuqorigi jag' teshigidan boshlanadi. Yuqorigi jag' suyagining chiqish (aboral) tomonida chakka o'simtasi; alveolyar chetida esa yuqorigi jag' do'ngligi bo'ladi. Uchinchi jag' tishning qarshisida yonoq do'ngligi joylashadi. Yuqorigi jag' suyagining ventral tomonida kesuvchi va tishsiz cheti, yuqorigi (dorsal) tomonida esa burun o'simtasi joylashadi. Yuqorigi jag' suyagining burun yuzasi burun bo'shlig'i bilan chegaralanadi. Unda yuqoriga qarab ko'z yoshi ariqchasi, pastga qarab esa burun tarog'i va dimog'-burun organlari uchun ariqcha bo'ladi.

Ko'z yoshi suyagi pastida burun chig'anoqlari tarog'i joylashadi. Yuqorigi jag' suyagining tanglay yuzasi og'iz bo'shlig'iga qaragan bo'lib, uni tanglay o'simtasi hosil qiladi.

Yuqorigi jag' suyagining plastinkalari orasida (o'rtasida) yuqorigi jag' kovagi bo'lib, u burun teshigining katta teshigi

bilan qo'shilishadi. Bu kovakning bir qismi tanglay o'simtasi tomon kiradi, shuning uchun ham u tanglay kovagi deb ataladi.

Hayvonlardagi farq qiluvchi xususiyatlari. Qo'yda — ko'z osti teshigi ikkinchi jag' teshigining qarshisida; tanglay ariqchasi tanglayda va tanglay o'simtasida joylashadi; jag' kovagi kichik. Otda — yuqorigi jag' suyagida yonoq tarog'i bo'ladi; jag' do'ngligi katta; tishsiz cheti keng bo'lib, oziq tish joylashadigan o'rni bo'ladi; tanglay ariqchasi bo'ladi. Itda — burun suyagi o'simtasi to peshana suyagigacha boradi; ko'z osti teshigi 3-nchi jag' tish qarshisida; ko'z yoshi-burun suyagi kanali yaxshi rivojlangan; tanglay teshigi uzun tumshuqlilarda — yuqorigi jag' va tanglay suyaklaridan, kalta tumshuqlilarda faqat tanglay suyagidan hosil bo'ladi.

Jag' oraliq suyagi. Jag' oraliq suyagi juft suyak bo'lib, qoramollarda yuqorigi jag', burun va dimog' bilan chegaralanadi. Jag' oraliq suyagining tanasi qalinlashgan plastinka shaklida bo'ladi. Bu suyakda lab, tanglay va medial yuzalar farq qilinadi. Jag' oraliq suyagining oldingi chetida tishlar uchun chuqurlar bo'lmaydi, shuning uchun ham tishsiz cheti deb ataladi. Medial yuzasi o'rtasida kesuvchi qism ariqchasi bo'ladi.

Hayvonlardagi farq qiluvchi xususiyatlari. Qo'yda — tish chuqurchalari bo'lmaydi. Otda — kesuvchi tishlar uchun 3 ta chuquri bo'ladi; burun suyagi o'simtasi katta, jag'aro suyak kanali bo'ladi. Itda — jag' oraliq suyagi 4 ta, kesuvchi tishlar uchun chuqurchalar (3 ta kesuvchi tishlar uchun, 1 ta qoziq tishlar uchun) bo'ladi; burun suyagi o'simtasi ilgaksimon egilgan.

Burun suyagi. Burun suyagi juft suyak bo'lib, qoramolda peshana, ko'z yoshi, yuqori jag', va jag' oraliq suyaklari bilan chegaralanadi. Burun suyaklari yolg'on chok yordamida o'zaro va ichkaridan yuqorigi burun chig'anog'i va burun to'siqlari bilan birlashgan. Burun suyagining oldingi uchlari erkin, ya'ni ochiq, tashqi yuzasi qavariq, ichki yuzasi esa botiq, ikkita tarog'i: burun to'siqlari uchun burun tarog'i va burun chig'anog'i tarog'i bo'ladi. Burun suyagining yon (lateral) tomoni va unga chegaradosh suyaklar — ko'z yoshi, yuqorigi jag' va jag' oraliq suyaklari o'rtasida o'yiqliq (kesig) mavjud.

Hayvonlardagi farq qiluvchi xususiyatlar. Otda – burun suyagining asosi aylana shaklda; ichkarisida burun kovagi joylashadi; burun chig‘anog‘i tarog‘i katta bo‘ladi. Itda – burun suyagi ko‘z yoshi suyagi bilan birlashmagan, oldingi tomoni kuchli kengaygan hamda lateral va medial o‘simtaga bo‘lingan. It va mushuklarda burun bo‘shlig‘i kalla suyagining eng oldingi qismi bo‘lib, undan yuqorigi jag‘ va burun suyagining devori hosil bo‘ladi. Burun bo‘shlig‘i tog‘ay plastinkali burun to‘siqlari orqali ikkiga bo‘lingan. Har bir bo‘shliq burun chig‘anoqlari deb nomlanuvchi yupqa gajakli suyaklar bilan to‘lgan. Ular tebranuvchi epiteliy to‘qimasi bilan qoplangan. Burun bo‘shlig‘ining orqa qismida burun va bosh miya bo‘shliqlarining chegarasini hosil qiluvchi panjarasimon suyak joylashadi. Bu suyakning markazi ko‘plab teshikchali maydonni hosil qilib, ular orqali hidlov nervi burunning shilliq pardasidan bosh miyaning hidlov piyozchasiga boradi.

Og‘izning devori kalla skeleti pastki qismining uchta va tanglay suyaklaridan: jag‘ning eng uchki kesuvchi qismi, yuqorigi jag‘ning bir qismi va tanglaydan hosil bo‘ladi¹.

Yonoq suyagi. Juft suyak bo‘lib, qoramolda chakka, ko‘z yoshi, yuqorigi jag‘ suyaklari bilan chegaralanadi. Bu suyak yonoq yoyini, ko‘z kosasini, jag‘ kovagining hosil bo‘lishida ishtirok yetadi. Yonoq suyagi asosi kirish tomonga qaragan, chakka o‘simtasi va peshana o‘simtasi esa chiqish (aboral) tomonga qaragan bo‘ladi. Yonoq suyagining tashqi yuzasida yuz, ko‘z kosasi va chaynash maydonchalari farqlanadi. Uning ichki yuzasi yuqorigi jag‘ kovagining bir qismini hosil qiladi.

Hayvonlardagi farq qiluvchi xususiyatlar. Otda – yonoq suyagining faqat bitta chakka o‘simtasi bo‘ladi; chaynash maydonchasi cho‘ziqroq.

Ko‘z yoshi suyagi. Juft suyak bo‘lib, peshana, burun, yuqorigi jag‘ va yonoq suyaklari bilan chegaralanadi. Ko‘z yoshi suyagining tashqi yuzasi ko‘z kosasi cheti bilan bo‘lingan. Suyak ko‘z kosasi qismi va yuz qismlaridan tuzilgan. Yuz qismida ko‘z yoshi suyagi o‘simtasi bo‘ladi.

¹ *Victoria Aspinall.* Veterinary anatomy and Physiology. Textbook. New-York, 2015.

Ko'z yoshi suyagining ko'z kosasi qismida ko'z yoshi xaltasi-ning chuqurchasi bo'lib, unda burun-ko'z yoshi kanalining teshigi joylashadi. Bu teshik burun, ko'z yosh kanalini hosil qiladi va kanal burun bo'shlig'iga ochiladi. Xuddi mana shu yerda yupqa suyak plastinkasidan iborat ko'z yoshi pufagi joylashib, ularning yon tomondagisi katta, medial tomondagisi kichik bo'ladi. Pufak kovagi yuqorigi jag' kovagi bilan birlashadi. Ko'z yoshi suyagining ichki yuzasida u kovakning devori hisoblanadi.

Hayvonlardagi farq qiluvchi xususiyatlar. Otda — ko'z yoshi suyagining oldingi va orqangi ko'z yoshi do'ngliklari bo'ladi; burun-ko'z yoshi kanalining teshigi naysimon. It va mushuklarda ko'z yoshi suyagi ko'z kosasi asosida bo'lib, unda ko'z joylashadi va u orqali ko'zdan ko'z yoshi burun bo'shlig'iga oqadi. Itlarning Kavalier King, Charlz Spaniel kabi ayrim zotlarida kalla skeleti normal rivojlanmaganligi kalla qutisining kichiklashishiga olib keladi va bosh miya joylasha olmaydi. Buning natijasida miyacha ensa teshigi orqali chiqishi (churra) mumkin va bir qator muammolar, jumladan gidrotsefaliya (miyada suyuqlik to'planishi), siringo-mieliya (umurtqa kanalining ichini suyuqlik bilan to'lishi) kelib chiqishi mumkin. Zararlangan itlar ushlab ko'rilganda juda og'riqli reaksiya qilishi yoki uyg'unlashmagan harakat qilishi (ataksiya) mumkin.¹

Tanglay suyagi. Juft suyak bo'lib, qoramolda xoana teshigini hosil qiladi va yuqorigi jag', peshana, panjarasimon suyak, pastki burun chig'anog'i, ponasimon, qanotsimon suyaklar va dimog' bilan chegaralanadi.

Tanglay suyagi gorizontalar va perpendikulyar plastinkalardan tuzilgan.

Gorizontalar plastinka qattiq tanglayning uchdan bir qismini tashkil etadi. Unda havo kovagi, tanglay, burun yuzalari va burun tarog'i farqlanadi. Tanglay suyagining oldingi va yon tomonlarida yuqori jag' uchun choklar bo'ladi.

Tanglay suyagining perpendikulyar plastinkasining tekis medial va chokli yon yuzalari bo'ladi; lateral yuzasi qanotsimon va

¹ *Victoria Aspinall.* Veterinary anatomy and Physiology. Textbook. New-York, 2015.

yuqorigi jag' suyagi bilan birgalikda qanotsimon tanglay chuqurchasini hosil qiladi.

Unda 3 ta teshik joylashadi: ko'z osti kanaliga boruvchi yuqorigi jag' teshigi, burun bo'shlig'iga kiruvchi qanotsimon tanglay teshigi, tanglay kanaliga boruvchi — orqa tanglay teshigi.

Hayvonlardagi farq qiluvchi xususiyatlar. Otda — gorizontall plastinkasi qisqa; burun tarog'i kichik, perpendikulyar plastinkasida ponasimon-tanglay kovagiga o'tuvchi tanglay kovagi bo'ladi; tanglay kanali tanglay va yuqorigi jag' suyaklaridan hosil bo'lgan; ponasimon tanglay teshigi yumaloq bo'ladi. Itda — gorizontall plastinkasi katta bo'lib, tanglay kanalida bir necha teshiklar bo'ladi, perpendikulyar plastinka ko'z yoshi suyagi bilan qo'shilishadi, havo kovagi bo'lmaydi.

Qanotsimon suyak. Juft suyak bo'lib, qoramolda tanglay, ponasimon suyak va dimog' bilan chegaralanadi. Oldingi uchi ilgak hosil qiladi. U xoana teshigini hosil qilishda ishtirok etadi.

Hayvonlardagi farq qiluvchi xususiyatlari. Otda — lentasimon, nafis, ilgagi katta bo'ladi.

Dimog'. Dimog' toq suyak bo'lib, ponasimon, qanotsimon, yuqorigi jag' va jag' oraliq suyaklari bilan chegaralanadi. Dimog' suyagining orqa tomonida qanoti joylashib, ular o'rtasida burun to'siqlarining ariqchasi yotadi. Qoramolda dimog' suyagi tanglay suyagi bilan birlashmaydi, dimog' kesigi bo'lmaydi.

Hayvonlardagi farq qiluvchi xususiyatlar. Otda — dimog' suyagining orqa tomonida katta qanoti va kesigi bo'ladi, u tanglay, yuqorigi jag' va jag' oraliq suyaklari bilan birlashgan bo'ladi. Cho'chqada — dimog' suyagining orqa tomoni qisqaroq.

Yuqorigi burun chig'anog'i. Uning oldingi (kirish — oral) qismi ventral yo'nalishda 1,5 marta aylangan bo'ladi, orqa (aboral) qismi esa buralmagan, nozik ilma-teshik suyak varaqchasidan iborat.

Burun chig'anog'ining spiralsimon bo'limi qisqa yirtiq orqali, o'rta burun yo'li bilan qo'shilgan, orqa qismining bo'shlig'i esa peshana va yuqorigi jag' kovagi bilan birlashadi.

Yuqorigi burun chig'anog'i yon tomondan burun suyagining tarog'iga, orqa tomondan esa panjarasimon suyakning gorizontall

varaqqhasiga kelib birikadi. Uning yuzasi shilliq parda bilan qoplangan.

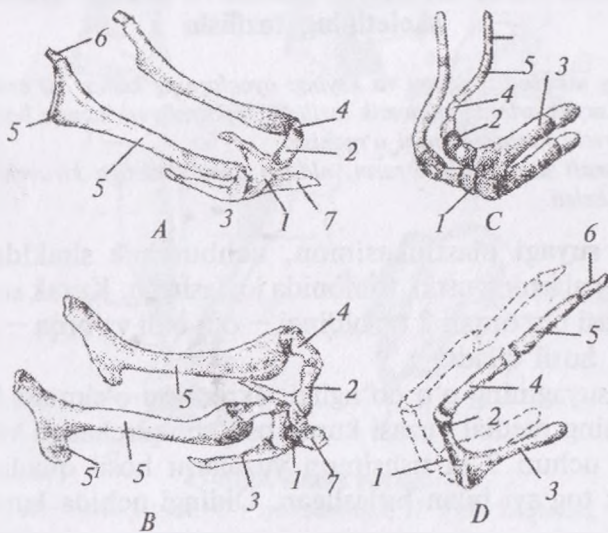
Hayvonlardagi farq qiluvchi xususiyatlar. Otda – dorsal va ventral burun chig‘anoqlari bir xil o‘lchamda bo‘ladi. Cho‘chqada – qoramolnikiga o‘xshash.

Pastki burun chig‘anog‘i qoramollarda yuqorigi jag‘ning tarog‘iga birikkan, uning oldingi qismi spiral shaklda 1,5 marta buralgan bo‘ladi va burunning o‘rta yo‘li bilan qo‘shilishadi. Orqa qismi bitta bo‘shliqdan iborat bo‘lib, peshana va yuqorigi jag‘ kovagi bilan birlashadi.

Hayvonlardagi farq qiluvchi xususiyatlar. Otda – 1,5 marta faqatgina yuqoriga qarab buralgan bo‘ladi.

Til osti suyagi – toq suyak bo‘lib, qoramollarda quloq suyagi bilan birikadi va til ildizini hamda hiqildoqning asosi bo‘lib xizmat qiladi (42-rasm).

Til osti suyagi quyidagicha tuzilishga ega: tanasi tilning asosida joylashadi, uning oldingi tomonida tilga birlashadigan til o‘simtasi bo‘ladi.



42-rasm. Til osti suyagi:

A – otniki; B – qoramolniki; C – cho‘chqaniki; D – itniki. 1 – tanasi, 2 – kichik shoxi, 3 – katta shoxi, 4 – pastki bo‘g‘ini, 5 – o‘rta bo‘g‘ini, 5' – til osti suyagining burchagi, 6 – yuqori bo‘g‘ini, 7 – til o‘simtasi

Til osti suyagida quyidagi bo'g'imlar bo'ladi: I – o'rt va distal bo'g'inlar o'rtasida; II – distal bo'g'in va kichik shoxchasi o'rtasida; III – kichik shoxchasi va tanasi o'rtasida.

Hayvonlardagi farq qiluvchi xususiyatlar. Otda – til osti suyagi tanasidagi til o'simtasi uzun bo'ladi; distal bo'g'ini yaxshi rivojlanmagan; proksimal bo'g'in qisqa. Itda – til o'simtasi bo'lmaydi; katta va kichik shoxchalari yaxshi rivojlangan.

Nazorat uchun topshiriq va savollar.

1. Turli hayvonlarning kalla suyaklari preparatlaridan foydalanib, o'rganilgan suyaklar topografiyasini va hayvonlardagi farqlarni aniqlash.
2. Ensa suyagi qanday qismlarga bo'linadi?
3. Chakka suyagi qaysi qismlardan tashkil topgan?
4. Peshana suyagi qaysi suyaklar bilan chegaradosh?
5. Pastki jag' suyagining anatomik qismlarini aniqlang.
6. Yuqorigi jag' suyagi qaysi suyaklar bilan chegaralanadi?

Mavzu. Oyoq suyaklari. Oldingi va keyingi oyoqlar skeletining tuzilishi

Darsning maqsadi: oldingi va keyingi oyoqlarning kamar va erkin harakat qiluvchi suyaklarining anatomik tuzilishi, topografiyasi hamda hayvonlardagi farq qiluvchi xususiyatlarini o'rganish.

Ko'rgazmali materiallar: rasm, oldingi oyoq skeletiga kiruvchi suyaklar, hayvon skeleti.

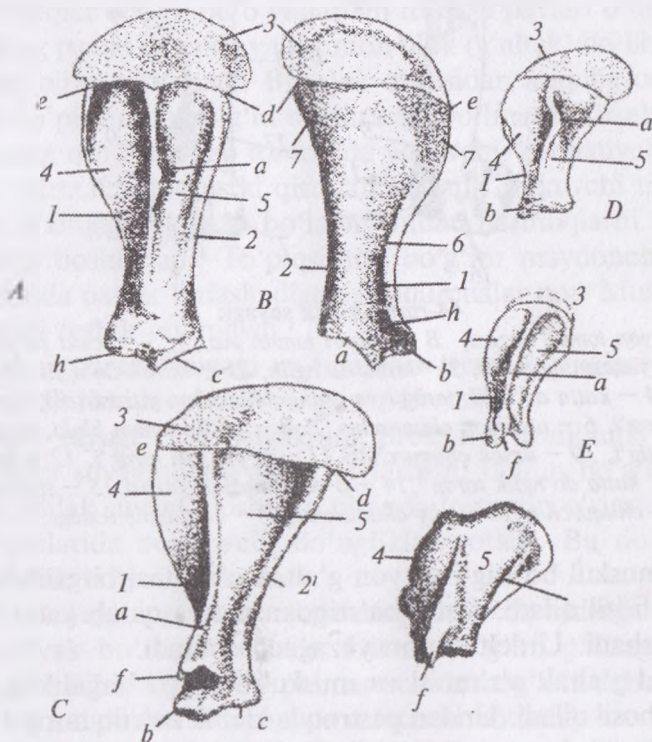
Kurak suyagi plastinkasimon, uchburchak shaklda bo'lib, 2–6 qovurg'alarning ustki tomonida joylashgan. Kurak suyagining lateral yuzasi o'q orqali 2 ta: oldingi – o'q oldi va orqa – o'q orqa chuqurcha hosil qiladi.

Kurak suyagining o'q do'ngligi, akromion o'simtasi bo'ladi.

Kurakning medial yuzasi kurak osti chuqurchasini va muskul birlashishi uchun 2 ta tishsimon yuzalarni hosil qiladi. Yuqori uchi kurak tog'ayi bilan birlashgan. Oldingi uchida kurak kesigi bo'ladi.

Hayvonlardagi farq qiluvchi xususiyatlar. Otda kurak suyagi uzun; o'q do'ngligi va korakoid o'simtasi yaxshi rivojlangan; akromion bo'lmaydi. Cho'chqada – kurak suyagi keng va kalta;

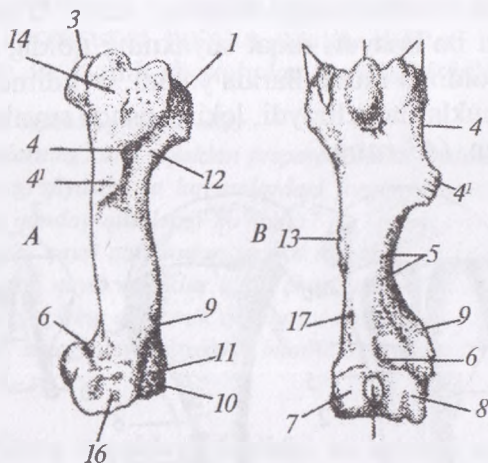
o'q do'ngligi katta, uchburchak shaklda, orqaga egilgan; bo'yni va kurak tog'ayi yaxshi rivojlangan. Akromion bo'lmaydi. It va mushuklarda — ensa va yelka burchaklari yumaloqlashgan; akromion o'simta katta; o'q do'ngligi bo'lmaydi; o'q oldi chuqurchasi o'q orqa chuqurchasiga nisbatan katta. O'mrov suyagi: bu odatda itlarda bo'lmaydi, faqat suyakning qoldig'i sifatida yelka bo'g'imining oldingi muskullarida yotadi; u rudiment hisoblanadi. O'mrov mushuklarda uchraydi, lekin boshqa suyaklar singari aniq shakllanmagan (43-rasm).



43-rasm. Kurak suyagi:

A — otniki, B — ichki yuzasi, C — qoramolniki, D — cho'chqaniki, E — itniki, F — ayiqniki: 1 — old tomon cheti 2 — orqa tomon cheti 3 — kurak tog'ayi, 4 — o'q oldi chuquri, 5 — o'q orqa chuquri, 6 — kurak osti chuquri, 7 — tishsimon yuza, a — kurak o'qi, b — kurak do'ngligi, c — bo'g'im chuqurchasi, d — orqa burchagi, e — old burchagi, f — akromial o'simtasi, h — tishsimon o'simta, k — kurakning ikkinchi o'qi.

Yelka suyagi – uzun, naysimon suyak bo‘lib, proksimal tomonida boshi, bo‘yni, 2 ta g‘altak o‘simtasi, g‘altaklararo ariqcha hamda muskullar birlashishi uchun lateral va medial bo‘rtiqlari bo‘ladi.



44-rasm. Yelka suyagi:

A – yon tomon yuzasi, *B* – yuqori tomon yuzasi, *S* – ichki yuzasi:
 1 – yelka yuzasining boshi, 2 – katta do‘nglik, 21 – kichik do‘nglik, 3 – o‘rta do‘nglik, 4 – katta do‘nglik tarog‘i va uning deltasimon yuzasi (4^l); 5 – yelka suyagi tarog‘i, 6 – tossimon chuqurcha, 7–8 – pastki tomon bloki, 9 – to‘piq usti bo‘rtig‘i, 10 – tirsak chuqurchasi, 11 – to‘piq usti tarog‘i, 12 – bo‘yni, 13 – katta do‘nglik tarog‘i, 14 – o‘qaro muskul yuzasi, 15 – sinovial chuqurcha, 16 – pay chuqurcha, 17 – qon tomir teshigi.

Yon muskul bo‘rtig‘i va yon g‘altak o‘simtasi birgalikda katta bo‘rtiqni hosil qiladi. Katta bo‘rtiqdan pastga qarab katta bo‘rtiq tarog‘i tushadi. U deltasimon yuzagacha boradi.

Medial g‘altak o‘simtasi va muskul bo‘rtig‘i birgalikda kichik bo‘rtiqni hosil qiladi. Undan pastroqda kichik bo‘rtiq tarog‘i bo‘lib, u yelka suyagining tanasida yumaloq yuzani hosil qiladi.

Yelka suyagining distal (pastki) uchi ko‘ndalang g‘altakni hosil qilib, unda uchta notekis bo‘g‘im yuzasi va sinovial kesigi bo‘ladi. G‘altakning orqa tomonida tirsak chuqurchasi bo‘ladi. Tirsak chuqurchasi lateral yozuvchi to‘piq va medial bukuvchi to‘piq bilan chegaralangan (44-rasm).

Hayvonlardagi farq qiluvchi xususiyatlar. Otda — yelka suyagining boshidan oldinga 3 ta g'altak o'simtasi va 2 ta ariqcha chiqadi; katta bo'rtiq tarog'i yaxshi ko'ringan bo'ladi. Otda — g'altak o'simtasi kuchli egilgan; deltasimon yuzasi yaxshi bilinmaydi. It va mushuklarda yelka suyagi uzun nay shaklida bo'lib, kurak suyagining pastki qismida joylashadi. Yuqorigi qismda yelka suyagining boshi orqa tomonga qaragan bo'lib, kurak suyagining chuqurchasiga kirib turadi. Boshning yon va o'rta tomonida muskullar birikishi uchun bo'rtiqlar bor. Ular oralig'ida bo'rtiqlararo o'yiqlar bo'lib, bu o'yiqlardan muskul paylari o'tadi. Yelka suyagining pastki qismida valiksimon blok (g'altak) bo'lib, u tirsak suyaklari bilan birlashadi. Bu blok o'rtasidan ariqcha orqali yon va o'rta to'pqi-simon bo'g'in o'simtasiga bo'linadi. Tirsak chuqurchalarining o'ng va chap tomonida yozuvchi va bukuvchi to'pqi-simon o'simtalarning ustki qismlari bo'ladi. Bukuvchi to'pqi-usti deyilib, u orqaga qaytgan bo'ladi. Undan barmoqlarni bukuvchi muskullar boshlanadi. To'pqi-simon bo'g'im maydonchalarining yon qismida paylar birlashadigan chuqurchalar bor. Mushuklarda to'pqi-usti teshik bo'lmaydi.¹

Bilak — tirsak suyagi — bilak va tirsak suyaklarining bir-biriga qo'shilishidan hosil bo'lgan (*45-rasm*).

Bilak suyagi — bu suyakning proksimal tomonida boshi va unda yelka suyagining g'altagi joylashishi uchun bo'g'im yuzasi mavjud. Bilak suyagi boshidan oldinda tojsimon o'simta chiqadi. Yon yuzalarida bog'lovchi do'ngliklar yotadi. Bu do'nglikdan pastda bilak bo'yni joylashadi.

Bilak suyagining tanasi — qavariq va bir oz oldinga bukilgan. Unda suyak bo'rtig'i bo'ladi. Distal bo'g'im g'altagi qiyshiq joylashgan. Bilak suyagining palmar uchida bog'lam uchun tarog'i, dorsal tomonida esa 3 ta mayda ariqchasi bo'ladi.

Tirsak suyagi. Bu suyak bilak suyagidan uzun bo'lib, distal (pastki) uchida yon grifelsimon o'simta bo'ladi.

Tirsak suyagining proksimal (yuqori) uchida tirsak o'simtasi bo'lib, uning oxirida (uchida) ikkiga bo'lingan tirsak bo'rtig'i —

¹ *Victoria Aspinall. Veterinary anatomy and Physiology. Textbook. New-York, 2015.*

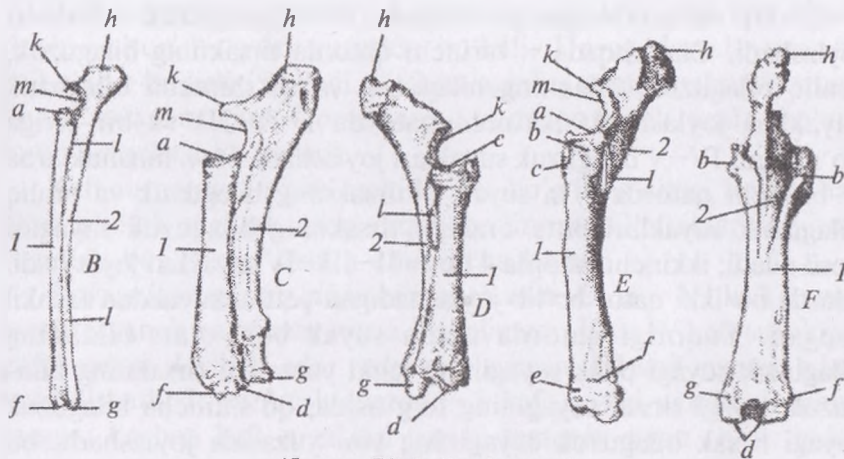
olecranon joylashadi va bunga yelkaning uch boshli muskuli kelib birlashadi.

Tirsak suyagining yuqori qismida yelka suyagi birlashishi uchun yarim oysimon o'yiqlik bo'lib, uning ustida ilmoqsimon o'simta joylashgan.

Tirsak suyagining tanasi uch qirrali bo'lib, u bilak suyagi bilan birlashib, proksimal va distal suyaklararo o'yiqlikni hosil qiladi va bu yerdan tomirlar o'tadi.

Hayvonlardagi farq qiluvchi xususiyatlar. Otda — proksimal suyaklararo o'yiqlik yaxshi rivojlangan; distal o'yiqlik bo'lmaydi; distal bo'g'im g'altagi zinasimon; bilak suyagining tanasi yoysimon egilgan; tirsak suyagining distal uchi reduksiyaga uchragan (rivojlanmay qolgan). It va mushuklarda — bilak va tirsak suyaklari yaxshi taraqqiy etgan; tirsak o'simtasida 3 ta tirsak do'ngligi va tumshuqsimon o'simtasi bo'ladi; bilak suyagining proksimal va distal uchida tirsak suyagi bilan birlashishi uchun bo'g'im yuzasi bo'ladi. Bilak-tirsak suyaklari: ikkalasi ham uzun suyaklar bo'lib, yonma-yon joylashadi. Tirsak suyagi ancha uzun bo'ladi, tirsak nuqtasini hosil qiladi, uning kuchli rivojlangan tirsak o'simtasida bo'rtliqlik bo'lib, unga uch boshli yelka muskuli kelib birlashadi. Tirsak suyagining yuqori qismida yelka suyagi birlashishi uchun yarim oysimon o'yiqlik bo'lib, uning ustida ilmoqsimon o'simta bor. Tirsak o'simtasining yon tomon yuzasi anchagina qavargan bo'ladi. Bilak suyagi tirsak bo'g'imini hosil qilib, yelka suyagining pastki qismi bilan harakatchan birikadi. Suyakning tanasi birmuncha bukilgan, ya'ni old qismi chiqqan, orqa tomoni bukilgan bo'ladi. Pastki qismida bilaguzuk suyaklari bilan birlashish uchun bo'g'im yuzalari bor. Bu yuzada ikkita chuqurcha bo'lib, ularga bilakuzuk suyaklarining boshi kirib turadi. Bilak suyagining yon va ichki yuzasida paylar birlashishi uchun bo'rtliqlar bo'ladi. Yelka suyagining tanasi unga biroz burilgan bo'ladi va muskul-spiral ariqcha deb yuritiladi. Spiral shaklidagi sinish natijasida yelkaning joylashishi buzilsa, u spiral ichida joylashgan bilak nerviga ta'sir ko'rsatadi va vaqtinchalik yoki doimiy falajlanish kuzatiladi. Tizza displaziyasi og'ir zotli itlar (masalan, nyufaundlend, senbernar, rotveyler, basset-xaund) uchun umumiy kasallik hisoblanadi.

Bunga rivojlanish davrida tirsak o'simtasining birikmasligi, unga o'simtani ajralishi kabilar sabab bo'lib, tirsak bo'g'imining turg'unsizligidan kelib chiqadigan osteoartrit kuzatiladi. Kasallik nasldan-naslga o'tishi ham mumkin va naslchilik bilan shug'ullanuvchi mutaxassislar nasl olish uchun itni tanlashda yordam beradi.¹



45-rasm. Bilak-tirsak suyagi:

B – itniki, *C* – cho‘chqaniki, *D* – qoramolniki, *E-F* – otning tirsak va bilak suyagi: *a* – bilak suyagi boshining chuqurchasi, *b* – pay do‘ngligi, *c* – bilak suyagining notekis joyi, *d* – bilakuzuk suyagi uzun bo‘g‘im yuzasi, *e* – pay ariqchasi, *f* – bilak suyagining grifel o‘simtasi, *g* – tirsak suyagining grifel o‘simtasi, *k* – ilmoqsimon o‘simta, *l* – suyak aro bo‘shliq, *l* – bilak suyagi, *2* – tirsak suyagi; *m* – yarim oysimon o‘yiq, *h* – tirsak do‘ngligi.

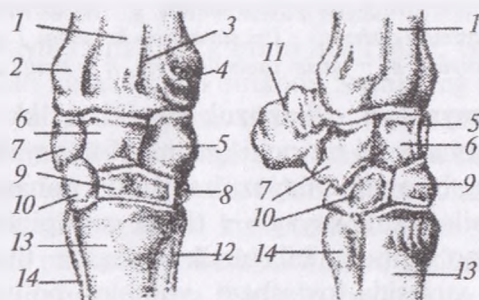
Bilaguzuk suyaklari. Bilaguzuk suyaklari ikki qator bo‘lib joylashib, proksimal yoki birinchi qatorda 4 ta suyak: a) bilakning bilaguzuk suyagi; b) oraliq bilaguzuk suyagi – ponasimon shaklda; v) tirsakning bilaguzuk suyagi – tirsak suyagining to‘g‘risida joylashadi; g) qo‘shimcha bilaguzuk suyagi – tirsak bilaguzuk suyagining yon yuzasida joylashadi, yumaloq bo‘ladi (46-rasm).

Ikkinchi yoki distal qatorda 3–4 ta suyakcha bo‘lib, ular I–II–III–IV–V bilaguzuk suyaklari – os carpi primum, secundum, tertium, quartum, quantum deyiladi.

¹ *Victoria Aspinall.* Veterinary anatomy and Physiology. Textbook. New-York, 2015.

Qoramolda I suyak bo'lmaydi; II va III suyaklar qo'shilishib, bitta suyakni hosil qiladi; IV–V bilaguzuk suyaklari qo'shilib bitta suyak hosil qiladi.

Hayvonlardagi farq qiluvchi xususiyatlar. Otda – birinchi qatorda tirsakning bilaguzuk, oraliq bilaguzuk, bilakning bilaguzuk va qo'shimcha bilaguzuk suyaklari joylashadi; ikkinchi qatorda I–II–III va bir-biriga qo'shilgan IV–V bilaguzuk suyaklari joylashadi. Cho'chqada – birinchi qatorda tirsakning bilaguzuk, oraliq bilaguzuk, bilakning bilaguzuk va qo'shimcha bilaguzuk suyaklari joylashadi; ikkinchi qatorda I–II–III va bir-biriga qo'shilgan IV–V bilaguzuk suyaklari joylashadi. It va mushuklarda – birinchi qatorda 3 ta suyak – tirsakning bilaguzuk va oraliq bilaguzuk suyaklari bitta oraliq– tirsakning bilaguzuk suyagini hosil qiladi; ikkinchi qatorda 4 ta: I–II–III–IV suyaklari joylashadi. Itlarda bu ikki qator bo'lib joylashadigan yettita suyakdan tashkil topgan. Yuqorigi qatorda uchta suyak bor, ular: bilakning bilaguzuk suyagi bilak suyagining ichki yuzasida; tirsakning bilaguzuk suyagi tirsak suyagining to'g'risida; qo'shimcha bilaguzuk suyagi tirsak bilaguzuk suyagining yon yuzasida joylashadi, bu suyak cho'ziqroq – yumaloq bo'ladi. Pastki birinchi qator suyaklari ikkinchi qatorning to'rtta bilaguzuk suyaklari bilan birlashadi.



46-rasm. Bilaguzuk suyaklari:

- 1 – bilak suyagi; 2, 3, 4 – yon, o'rta va ichki pay ariqchalari, 5 – bilaguzuk suyagi 6 – oraliq bilaguzuk suyagi, 7 – tirsakning bilaguzuk suyagi, 8, 9, 10 – bilaguzukning II–III– V–V – suyaklari, 11 – qo'shimcha suyak, 12 – II-kaft suyagi, 13 – III-kaft suyagi, 14 – orqa tomon suyagi.

Pastki qator kaft suyaklarini bo'g'im maydonchalari bilan birlashtiradi.¹

Kaft suyaklari. Qoramolda kaft suyaklari bir-biriga qo'shilishgan III va IV (mc III + IV) suyaklaridan tuzilgan. Lateral tomonida rudimentlashgan V kaft suyagi bo'ladi, I va II kaft suyaklari bo'lmaydi.

Kaft suyagining proksimal uchida bilaguzuk suyaklari joylashishi uchun bo'g'im yuzasida bo'ladi. Uning dorsal yuzasida kaft g'adir-budirligi bo'ladi. Kaft suyagining tanasi, palmar yuzasi, dorsal yuzasi mavjud. Dorsal yuzasi yumaloq bo'lib, unda cho'ziq tomir ariqchasi joylashadi.

Kaft suyagining pastki uchida 2 ta bo'g'im g'altagi bo'lib, har qaysi g'altak sagittal taroq orqali bo'lingan. G'altaklarning yon yuzasida bog'lamlar uchun chuqurcha bo'ladi.

Hayvonlardagi farq qiluvchi xususiyatlar. Otda – III kaft suyagi asosiy tayanch naysimon suyak hisoblanadi; II va IV kaft suyaklari grifel suyagi deyiladi, ular rudimentlashgan, III kaft suyagi bilan qo'shilishadi. It va mushuklarda – I kaft suyagi yaxshi rivojlanmagan; boshqa kaft suyaklari yaxshi taraqqiy etgan. Kaft: bular beshta uncha katta bo'lmagan uzun suyaklardan tashkil topgan. It va mushuklarda birinchi kaft suyagi (I) – medial – boshqa kaft suyagiga (II–V) nisbatan birmuncha kichik. Bu tirnoqlarning tarkibiy qismiga o'sib kiradi. Kaft suyaklari yuqorigi tomonda bilaguzuk suyaklari bilan, pastki tomonda barmoq suyaklari bilan birlashadi.²

Qo'ylarning oyoq skeletidagi avtopodiy suyaklarini absolyut chiziqli o'lchamlari va og'irliklari ularning zoti va yashash sharoitidan qat'i-nazar, postnatal ontogenezning dastlabki 3 oylik bosqichiga qadar jadal ortadi, og'irliklarini nisbiy ko'rsatkichlari to 60 oylikkacha davriy ravishda pasayib borishi, shuningdek, suyaklarning o'sishi va rivojlanishi postnatal ontogenez davrida hayvonlarning yashaydigan azaliy tabiiy sharoitiga moslanuvchan-

¹ *Victoria Aspinall.* Veterinary anatomy and Physiology. Textbook. New-York, 2015.

² *Victoria Aspinall.* Veterinary anatomy and Physiology. Textbook. New-York, 2015.

ligi bilan bog'liqligi, ya'ni morfometrik ko'rsatkichlarni tog'oldi-tog' hududidagi hisori zotli qo'ylarda cho'l yaylovlaridagi qorako'l zotlilarnikiga qaraganda yuqori bo'lishi ilmiy tadqiqotlar natijasida aniqlangan (N.B. Dilmurodov, 2011).

Barmoq suyaklar 3 ta bo'g'im (falang) dan iborat (*47-rasm*).

I falang (ph I) kalta, naysimon bo'lib, keng proksimal uchida chuqurlashgan bo'g'im yuzasi va sagittal ariqcha bo'ladi. Yon tomonlarida esa bog'lovchi do'ngliklar bo'ladi.

I falangning tanasi distal uchiga tomon kichrayib boradi, yuqorigi va yon yuzalari qavargan. Distal bo'g'im g'altagi sagittal ariqcha yordamida ikki qismga bo'lingan. Proksimal uchining orqasida 2 ta kunjutsimon suyakchalar joylashadi.

II falang (ph II) qisqa naysimon bo'lib, proksimal uchida bo'g'im chuqurchasi va sagittal tarog'i bo'ladi.

Distal uchida esa bo'g'im g'altagi hamda sagittal ariqchasi bo'ladi.

III falang (ph III) uch qirrali piramida shaklida bo'lib, unda proksimal yoki bo'g'im yuzasi, devor yuzasi va tuyoqcha yuzalari farqlanadi.

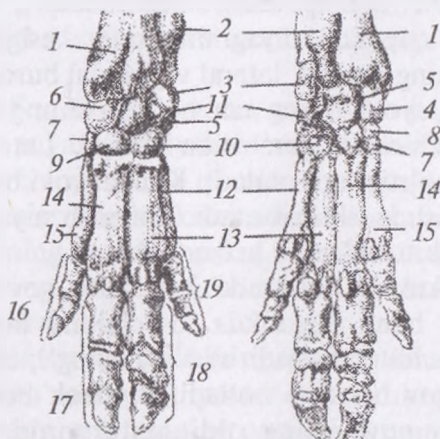
Bu suyak qoramol va cho'chqalarda tuyoqcha, otlarda tuyoq, itlarda tirnoq deyiladi.

Bo'g'im yuzasi sagittal taroq orqali ikki qismga bo'lingan. Devor yuzasi kengaygan. Tuyoqcha yuzasi bukuvchi va tayanch maydonchasidan iborat. Undan oldinda o'simta chiqadi. Har bir III falangning orqasida bittadan kunjutsimon suyakchalar joylashadi.

Hayvonlardagi farq qiluvchi xususiyatlar. Otda — faqat III barmoq rivojlangan; I falangning proksimal uchida chuqurlashgan bo'g'im yuzasi va sagittal ariqcha bo'ladi; distal g'altagida sagittal suyak bo'ladi; II falang naysimon suyak shaklida; proksimal uchida sagittal taroq bilan bo'g'im chuqurchasi bo'ladi; uning distal uchi III falang uchun g'altak hosil qiladi; III falangda kalta bo'g'im, devor, tuyoq yuzalari bo'ladi. Cho'chqada — 4 ta barmog'i ham yaxshi rivojlangan; III va IV tayanuvchi, I va V barmoqlari esa osilib turuvchi hisoblanadi, hamma barmoqlarida uchtadan falang bo'ladi. It va mushuklarda barmoq suyaklari falang suyak-

laridan tashkil topgan. Har bir barmoq uchta falangdan iborat, I tirnoq bundan istisno bo'lib, u faqat ikkita falangdan tuzilgan. Yuqorigi falang kaft suyagi bilan birikadi. O'rta falang yuqorigi va pastki falanglar bilan birikadi. Pastki falang tirnoq o'simtasida tugaydi. Falanglar bo'g'imida juft kunjutsimon suyakchalar bo'lib, falang va suyakchalar o'rtasida pastki choklar bo'ladi.

Poygachi borzi zotli itlar aylana yo'l atrofida tez yugurganda zo'riqish kuchi ta'siri ostida kaft va oyoq-kaft suyaklarini sinishi umumiy shikastlanish hisoblanadi. Sinish ko'proq it soat miliga qarshi yo'lakda chopganida o'ng markaziy kaft suyagida ro'y beradi. Afsuski ko'pincha itning egasi davolash uchun xarajatni to'lashni rad etadi, bundan tashqari, suyak butunligini buzilganligi sababli it poygaga qatnashish holatida bo'lmaganligi uchun ayrim shaxslar tushkunlikka tushadi.¹



47-rasm. Barmoq suyaklari:

A – old tomondan, B – orqa tomondan ko'rinishi. 1 – bilak suyagi, 2 – tirsak suyagi, 3 – qo'shimcha bilaguzuk suyagi, 4, 6 – bilakning bilaguzuk suyagi, 5 – oraliq bilaguzuk suyagi, 7 – birinchi bilaguzuk suyagi, 8 – ikkinchi bilaguzuk suyagi, 9 – uchinchi bilaguzuk suyagi, 10 – IV–V-bilaguzuk suyagi, 11 – tirsakning bilaguzuk suyagi, 12 – beshinchi kaft suyagi, 13 – IV kaft suyagi, 14 – III-kaft suyagi, 15 – II-kaft suyagi, 16 – II-barmoq suyagi, 17, 18, 19 – III–IV–V– barmoq suyagi.

¹ Victoria Aspinall. Veterinary anatomy and Physiology. Textbook. New-York, 2015.

◆ Orqa oyoq suyaklari

Orqa oyoq suyaklari tos, son, tizza qopqog'i, boldir, tovon usti, tovon (oyoq-kaft), kunjtsimon, I, II, III falang suyaklaridan iborat.

Tos suyagi. Tos ikkita nomsiz suyakdan tuzilgan. Nomsiz suyaklar yonbosh, qov va quymich suyaklarining o'zaro birikishidan hosil bo'lgan (*48-rasm*).

Yonbosh suyagi uchburchak shaklda bo'lib, uning qanoti va tanasi bo'ladi. U yuqori tomondan dumg'aza bilan birlashadi, pastki uchi quymich hamda qov suyaklari bilan birlashadi. Yonbosh suyagining sag'ri yuzasi botiq bo'lib, unda sag'ri hoshiyasi mavjud. Ichki yuzasi qavariq, unda quloqsimon bo'g'im maydonchasi bo'ladi.

Yonbosh suyagining kranial, medial va lateral uchlari farqlanadi. Kranial uchi yonbosh tarog'i deb ataladi.

Medial uchi quymich suyagining katta kesigini hosil qiladi. Yonbosh suyagining medial, lateral va kaudal burchaklari mavjud. Medial burchagi yoki dumg'aza bo'rtigi dumg'aza suyagining birinchi yelka o'simtasi qarshisida yotadi. Lateral burchak — maklok (sag'ri) bo'rtigi deb ataladi. Kaudal yoki bo'g'im burchagi bo'g'im hosil qilishda ishtirok etadi. Yonbosh suyagining tanasida bel bo'rtig'i osilib turadi.

Qov suyagi kranial tomonda joylashib, qov chokini va bu quymich choki bilan birgalikda tos chokini hosil qiladi. Qov suyagida ham 2 ta butoq bo'ladi: a) o'yoq butog'i; oldingi tomonida qov tarog'i va qov bo'rtig'i bo'ladi; b) chok butog'i uzunasiga joylashgan. Qov suyagining oldingi tomonida qov bo'rtig'i joylashgan bo'lib, u ayniqsa erkak hayvonlarda yaxshi rivojlangan. Erkak hayvonlarda — ventral devori gorizontaal joylashadi, quymich yoyi va katta quymich kesigi chuqur, quloqsimon o'simtasi orqaga siljigan bo'ladi. Urg'ochilarda — ventral devori oldinga egilgan, qov bo'rtig'i kam, quloqsimon o'simta oldinga siljigan bo'ladi.

Quymich suyagi orqa tomonida yotadi. Suyak tanasining pastki qavariq va yuqorigi botiq yuzalari bo'ladi. Tanasining oldingi tomonida yopiluvchi teshik, orqa tomonidan quymich yoyini va quymich bo'rtigini hosil qiladi. Quymich suyagining lateral tomoni

quymichning kichik kesigini hosil qiladi, medial uchi esa quymich chokini hosil qilishda ishtirok etadi. Oldinga qarab 2 ta butoq chiqadi: a) chok butog'i – tos chokini hosil qiladi; b) o'yiqliq butog'i bo'g'im hosil qilishda ishtirok etadi.

Hayvonlardagi farq qiluvchi xususiyatlari. Otda – tos bo'shlig'i konus shaklda, quymich suyagi varaqsimon bo'ladi, yonbosh suyagining qanoti yaxshi rivojlangan. Itlarning ko'pchilik zotlarida (masalan, labradorlar, retrieverlar, nemis ovcharkalari) displaziya kasalligi nasldan-naslga beriladi. Bu son suyagi boshchasining to'liqlik shakllanmasligi yoki to'piqlar majruhligi oqibatida ro'y beradi va son chiqishi natijasida osteoartritga sabab bo'ladi. Son suyagining boshchasi maxsus bog'lama yordamida tos chuqurchasida ushlab turiladi va u bo'g'im sohasida emas, balki bo'g'im ichidagi asetabular chuqurchasiga birikadi. Katta teshikning ikkala tomonidagi bo'g'imlar tos kamari og'irligini kamaytirishni va muskullar birikishi uchun qo'shimcha maydon yuzasini ta'minlaydi.¹

Son suyagi. Son suyagi – uzun, naysimon suyak bo'lib, yuqori tomondan tos suyagiga qiyshiq holatda birlashadi. Yuqorigi proksimal tomonining medial qismida son suyagining boshi bo'ladi va unda bog'lamlarning birikishi uchun chuqurcha mavjud.

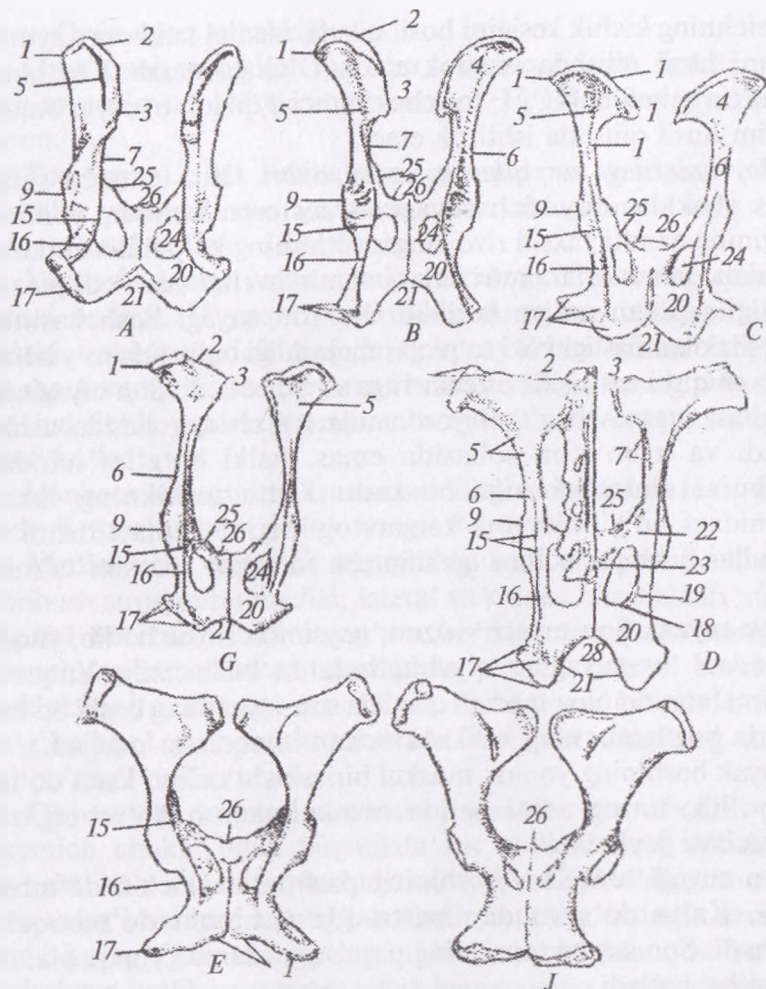
Suyak boshining yonida muskul birlashishi uchun katta do'mboq bo'lib, uning asosi ostida muskul uchun do'mboq osti chuqurchasi joylashadi.

Son suyagi tanasida, boshining pastrog'ida kichik do'mboq yotadi. Katta do'mboqdan pastroqda uchinchi do'mboqcha joylashadi. Son suyagi tanasining pastroq tomonida yupqa plantar chuqurcha bo'ladi.

Suyakning distal qismida boldir suyaklari bilan birlashishi uchun lateral va medial to'piqlar bo'ladi. Ular to'piqlararo chuqurcha orqali bir-biridan ajralib turadi.

It va mushuklarda son suyagi uzun nay shaklida bo'lib, yuqori tomondan tos suyagiga birikadi. Yuqorigi tomonida yumaloq boshi bor. Uning pastroq ichki yuzasida bo'yin bo'ladi. Boshining ichki

¹ *Victoria Aspinall. Veterinary anatomy and Physiology. Textbook. New-York, 2015.*



48-rasm. Tos kamari:

A – itniki, B – cho'chqaniki, V – qo'yniki, G – echkiniki, D – sigirniki,
 E – biyaniki, J – ayg'irniki. 1 – maklok, 2 – yonbosh, tarog'i, 3 – dung'aza
 do'ngi, 4 – yon suyakning sag'ri yuzasi, 5 – sag'ri chizig'i, 6 – yonbosh
 suyakning tanasi, 7 – katta quymich o'yig'i, 9 – bo'g'im chuquri, 15 – quymich
 suyagi o'qi, 16 – kichik quymich o'yig'i, 17 – quymich suyagi do'ngi,
 18 – quymich suyagining choki, 19 – quymich suyagining bo'g'im qismi,
 20 – quymich suyagi tanasi, 21 – yoyi, 22 – qov suyagining bo'g'im qismi,
 23 – qov suyagining chok qismi, 24 – yopiq teshik, 25 – qov suyagining do'ngi,
 26 – qov tarog'i, 28 – chanoq choki.

yuzasida pay birlashishi uchun chuqurcha bor. Son suyagi boshining yon va o'rta yuzasida muskullar birlashishi uchun to'rta do'mboq bo'ladi. Ularning birinchisi katta do'mboq (o'ynog'ich), tashqi tomoni pastrog'ida o'rtancha do'mboq bo'lib, muskullar qisqarib — yozilishi natijasida ular oldingi va orqaga tebranib harakatlanib turadi. Katta do'mboqning asosiy qismida do'mboq osti chuqurcha bo'lib, unga ham muskullar kelib birlashadi. Son suyagining pastki uchi katta boldir suyagi bilan birlashib, bo'g'im hosil qiladi va o'zi anchagina qalinlashib, muskullar birikadigan ikkita o'siqqa ajraladi.¹

Tizza qopqog'i kunjutsimon suyak bo'lib, bo'g'im yuzasi orqali son suyagiga birlashadi.

Hayvonlardagi farq qiluvchi xususiyatlar. Otda — suyak boshi chuqurchasi chuqur, katta do'mboq o'rtanchi do'mboqdan ajralgan; uchinchi (o'rtanchi) do'mboq kuchli rivojlangan. Cho'chqada — suyakning boshi va bo'yni yaxshi ko'ringan; do'mboqlari xuddi qoramolniki kabi bo'ladi. Itda — katta do'mboq suyak boshidan pastda bo'ladi; tanasi yumaloq, oldinga yoysimon egilgan; to'piqlar (o'siqlar) ustida kunjutsimon suyakchalar uchun bo'g'im maydonchasi bo'ladi; tizza qopqog'i oval shaklda (*49-rasm*).

Boldir suyaklari. Boldir suyaklari ikkita: katta va kichik boldir suyaklaridan iborat.

Katta boldir suyagi uzun, naysimon suyak, proksimal uchida ikkita o'siq: yon (lateral) va o'rta (medial) bo'ladi.

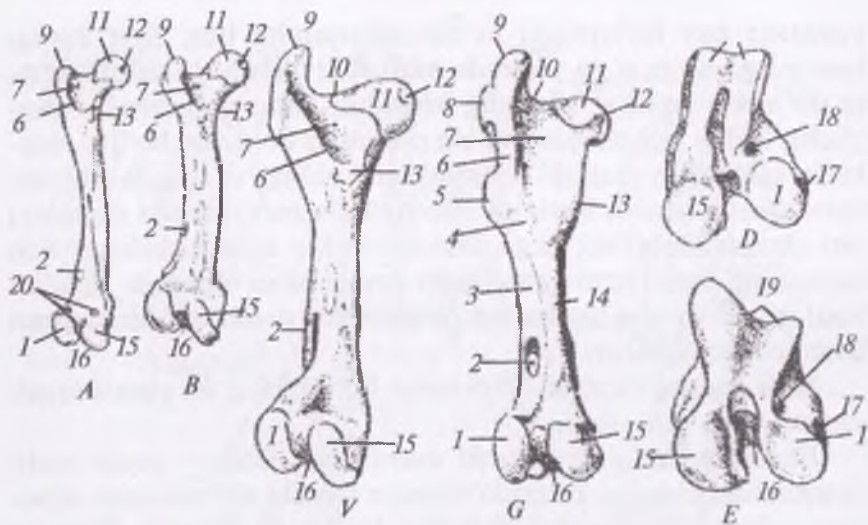
O'siqlar o'rtasida o'siqlararo bo'rtiqlari mavjud. O'siqlar orqa tomondan tizza osti kesigi orqali bo'lingan. O'siqlardan oldinda keng do'nglik va tarog'i bo'ladi.

Taroq bilan yon o'siqlar o'rtasida muskul ariqchasi; yon o'siqda kichkina kichik boldir suyagining o'simtasi bo'ladi.

Katta boldir suyagining tanasi uch qirrali, yon, o'rta va ichki yuzalari bo'ladi. Suyakning distal uchida to'g'ri joylashgan g'altak (blok), yon va o'rta to'piqlar bo'lib, ularga paylar birlashadi.

Kichik boldir suyagi rudimentlashib borayotgan suyak bo'lib, qoramolda alohida suyak sifatida rivojlanmagan. Uning proksimal

¹ *Victoria Aspinall. Veterinary anatomy and Physiology. Textbook. New-York, 2015.*



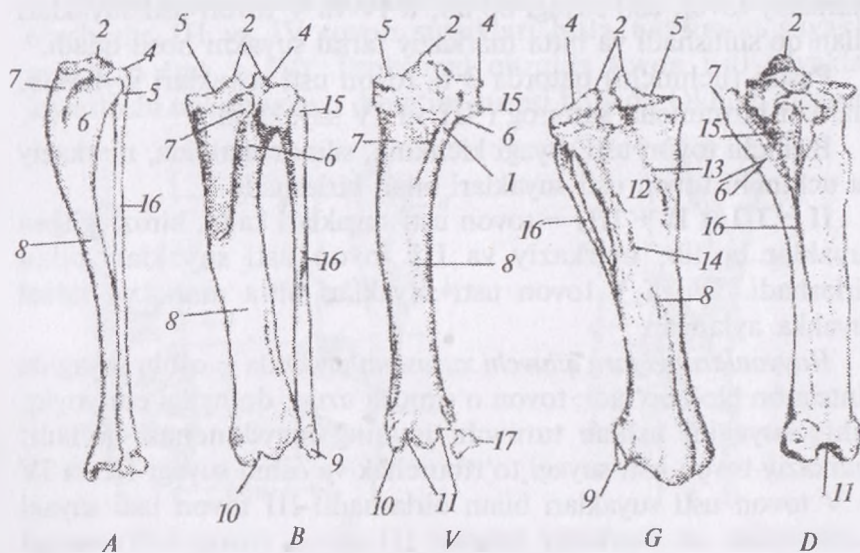
49-rasm. Son suyagi:

A – itniki, B – cho‘chqaniki, V – sigirniki, G – otniki, D – qo‘yniki,
 E – otlar son suyagining pastki qismi. 1 – yon to‘piq, 2 – orqa chuqurcha,
 3 – yon lab, 4 – g‘adir-budur yuza, 5 – III-do‘mboq, 6 – do‘mboq aro taroq,
 7 – do‘mboq chuquri, 8 – o‘rta do‘mboq, 9 – katta do‘mboq, 10 – son
 suyagining bo‘yni, 11 – son suyagining boshi, 12 – bosh chuquri, 13 – kichik
 do‘mboq, 14 – ichki lab, 15 – ichki to‘piq, 16 – to‘piqaro chuqur, 17 – tizza
 osti chuquri, 18 – yozish chuqurchasi, 19 – tizza yuzasi bloki, 20 – vezaliy
 suyakchalari uchun joy.

qismida kichik boshcha, pastki tomoni bigizsimon, ingichkalashib ketgan. Katta va kichik boldir suyaklari o‘rtasida suyaklararo bo‘shliq bor.

Hayvonlardagi farq qiluvchi xususiyatlar. Otda – katta boldir suyagida muskul kesigi bo‘ladi; keng tomonida bog‘lovchi chuqurcha bo‘ladi; yon o‘siqlar, kichik boldir suyagi boshchasi uchun bo‘g‘im yuzasi bor; tizza osti chuqurchasi, tizza osti hoshiyasi va oziqlantiruvchi teshigi bo‘ladi. Cho‘chqada – kichik boldir suyagi ham yaxshi rivojlangan; suyaklararo bo‘shliq hamma joyida yaxshi ko‘ringan bo‘ladi (50-rasm). It va mushuklarda – katta boldir suyagining tarog‘i taraqqiy etgan, tanasi bukilgan, kichik boldir suyagi notekis suyak varaqchasi yordamida pastda katta boldir suyagiga zich yopishib turadi, shuning uchun

suyaklararo bo'shliq faqatgina yuqori qismida mavjud. Katta boldir va kichik boldir suyaklari: bular uzun bo'lib, oyoqning pastki qismini tashkil qiladi. Katta va kichik boldir suyaklari bir-biriga parallel joylashadi; medial tomonda joylashuvchi katta boldir suyak birmuncha yirik bo'ladi. Boldir suyagi proksimal (yuqori) yo'nalishda kengayib boradi va son suyagiga birikadi. Uning yuqorigi yuzasida o'siq bo'lib, unga sonning to'rt boshli muskuli birikadi. Boldirning distal (pastki) uchida to'rt boshli ko'rinib turadi. Kichik boldir suyagi ingichka uzun suyak bo'lib, katta boldir suyagiga ko'ndalang yo'nalishda yotadi. U tovonning lateral yuzasidagi suyakli nuqtada tugaydi.¹



50-rasm. Boldir suyaklari:

A – itniki, B – cho'chqaniki, V – sigirniki, G – otniki, D – yon tomoni.
 1 – g'adir-budur joy, 2 – to'rtburchak bo'rtiq, 4 – yon bo'rtiq, 5 – ichki to'rtburchak, 6 – to'rtburchak ariqchasi, 7 – katta boldir suyagi tarog'i, 8 – katta boldir suyagi tanasi, 9 – yon to'rtburchak, 10 – ichki yon to'rtburchak, 11 – blok, 12 – tizza osti o'yig'i, 13 – tizza osti chizig'i, 14 – qon tomir teshigi, 15 – kichik boldirning boshi, 16 – kichik boldir suyagi, 17 – to'rtburchak suyagi.

¹ Victoria Aspinall. Veterinary anatomy and Physiology. Textbook. New-York, 2015.

Tovon usti suyaklari (51-rasm). Tovon usti suyaklari 3 qator bo'lib joylashgan 6 ta suyakdan iborat. Birinchi qatorda 2 ta suyak: tovon va oshiq suyaklari bo'ladi.

Oshiq suyagi o'rtada joylashib, 3 ta blokdan tuzilgan: yuqorigi blogi — katta boldir suyagi uchun; pastki blogi markaziy cuyak uchun; plantar blogi tovon suyagi uchun.

Tovon suyagi yon tomonda joylashadi va uzun bo'ladi.

Tovon suyagining tanasidan yuqoriroqda tovon o'simtasi bo'lib, uning uchida tovon do'ngligi bo'ladi. Pastga tomon markaziy suyak uchun bo'g'im o'simtasi yo'nalgan, o'rtadan esa oshiq suyagini tutib turuvchi joy chiqadi. O'rta (ikkinchi) markaziy qatorda markaziy tovon usti suyagi bo'lib, u IV va V tovon usti suyaklari bilan qo'shilishadi va bitta markaziy tarsal suyakni hosil qiladi.

Pastki (uchinchi) qatorda 3 ta tovon usti suyaklari joylashib, ulardan birmuncha kattarog'i III va IV suyaklardir.

Birinchi tovon usti suyagi kichkina, silindr shaklida, markaziy va uchinchi tovon usti suyaklari bilan birlashadi.

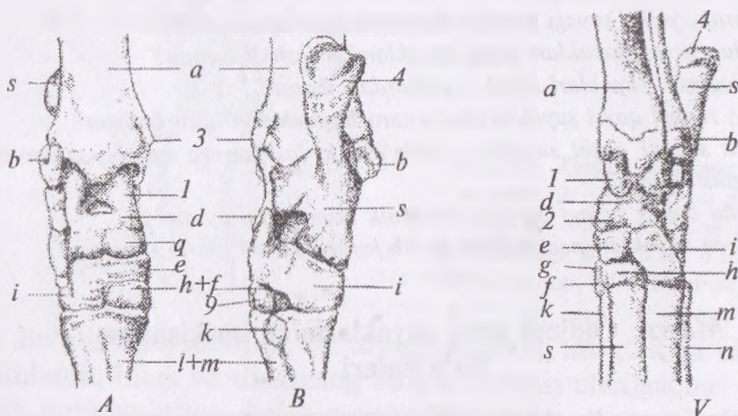
II — III (t II + III) — tovon usti suyaklari kalta, biroz egilgan suyaklar bo'lib, markaziy va III tovon usti suyaklari bilan birlashadi. IV va V tovon usti suyaklari bitta markaziy tarsal suyakka aylangan.

Hayvonlardagi farq qiluvchi xususiyatlar. Otda — oshiq suyagida vintsimon blok bo'ladi; tovon o'simtasi uzun, do'ngligi esa yoyiq, oshiq suyagini ushlab turuvchi joyning maydonchasi bo'ladi; markaziy tovon usti suyagi to'rtburchak va oshiq suyagi III va IV — V tovon usti suyaklari bilan birlashadi. III tovon usti suyagi uchburchak va markaziy hamda III tovon (oyoq-kaft) suyagi bilan birlashadi; IV—V tovon usti suyaklari kubsimon shaklda, V markaziy, III tovon usti, IV va III tovon (oyoq kaft) suyaklari bilan birlashadi va tomirlar uchun tana hosil bo'ladi. It va mushuklarda — markaziy tovon usti suyagi yuqoriga tomon botiq; birinchi qatorda I, II, IV + V tovon usti suyaklari yotadi. Tovon suyaklari: uch qator bo'lib joylashadigan yettita kalta tovon suyaklaridan shakllanadi. Birinchi qatorda ikkita — yon tomonda tovon suyagi va o'rtada oshiq suyagi bo'ladi hamda ularning pastki uchi sakrash bo'g'imida katta va kichik boldir suyaklariga birikadi.

Oshiqning yuqorigi tomonida katta boldir suyagi kelib birlashadigan bloksimon yuza bor. Oshiq suyagining pastki qismida markaziy tovon suyagi bilan birlashish uchun kichik yuzalar bor. Ikkinchi qatorda bitta markaziy suyakcha bo'ladi. Uchinchi qator uchta suyakdan iborat bo'ladi.

Ayrim mayda zotli itlarda (masalan, yorkshir) tizza qopqog'i joyidan siljishi mumkin va tizza bo'g'imida kuchli og'riq, qiyinchilik bilan yozilishi kuzatiladi. Bu nasldan-naslga beriluvchi kasallik bo'lib, kichik boldir suyagini katta boldir suyagi tarog'idan ajralishi yoki son suyagi pastki uchidagi to'piqni maydalashib qolishi natijasida kelib chiqadi.¹

Tovon (oyoq-kaft) suyaklari oldingi oyoqning kaft suyaklariga o'xshash; III va IV tovon suyaklari bitta naysimon suyakka aylangan (mt + IV). Proksimal qismida tovon usti suyaklari joylashishi uchun yupqa bo'g'im yuzasi bo'ladi. Oldingi yuzasida



51-rasm. Tovon usti suyaklari:

A – old, B – orqa tomondan ko'rinishi, V – cho'chqaniki, a – katta boldir suyagi, b – kichik boldir suyagi, e – to'piq suyagi, s – tovon suyagi, d – oshiq suyagi, q – oshiq suyagining pastki do'ngi, e – markaziy suyak, g – ikkinchi tovon suyagi, f – birinchi tovon suyagi, h – III – tovon suyagi, l-l-IV-V – tovon suyaklari, k – II-kaft suyagi, m – III-kaft suyagi, n – IV – kaft suyagi, 1-2 – oshiq suyagining bosh va pastki blogi, 3 – o'rtta suyak, 4 – kaft suyagi do'ngligi.

¹ Victoria Aspinall. Veterinary anatomy and Physiology. Textbook. New-York, 2015.

muskul birlashishi uchun g'adir-budir joy bor. Tanasi yumaloq, pastki uchida g'altaksimon do'mboq bo'lib u barmoqning birinchi suyagi bilan bo'g'im hosil qiladi.

Hayvonlardagi farq qiluvchi xususiyatlar. Otda — III tovon suyagi kuchli taraqqiy etgan, II–IV lari esa rudimentlashgan (grifelsimon suyaklar); proksimal uchida tovon usti suyaklari uchun bo'g'im yuzasi maydonchasi bo'ladi: III tovon suyagining tanasi yumaloq, uzun bo'ladi. It va mushuklarda oyoq-kaft va barmoq suyaklari oldingi oyoqning kaft va barmoq suyaklariga juda o'xshash bo'ladi. Oyoq-kaft to'rtta, ba'zi zotli itlarda beshta bo'lishi mumkin¹.

Barmoq suyaklari — orqa oyoqda ham xuddi oldingi oyoqdagidek tuzilishga ega, lekin orqa oyoqning I falangi uzunroq; II va III falanglar ham uzun va yon tomonlardan qisilgan.

Nazorat uchun savollar.

1. Kurak, yelka suyagi qanday anatomik qismlardan iborat?
2. Bilak-tirsak suyaklari qaysi suyaklardan tashkil topgan?
3. Bilaguzuk suyaklari qaysi suyaklardan iborat?
4. Tos suyagi qaysi suyaklarning o'zaro birikishidan hosil bo'lgan?
5. Son suyagi qaysi suyaklar oralig'ida joylashgan va qanday anatomik tuzilishga ega?
6. Katta boldir suyagi qanday anatomik qismlardan iborat?
7. Tovon suyaklari necha qator bo'lib joylashadi va ularni nomlang.

Mavzu. Oldingi oyoq suyaklarining birikishi va bo'g'imlari

Darsning maqsadi: oldingi oyoq bo'g'imlarining hosil bo'lishi, ularning topografiyasi, hayvonlardagi farq qiluvchi xususiyatlarini o'rganish.

Ko'rgazmali materiallar: rasm, oldingi va orqa oyoq skeleti, oyoqlar bo'g'imlarining quruq preparatlari.

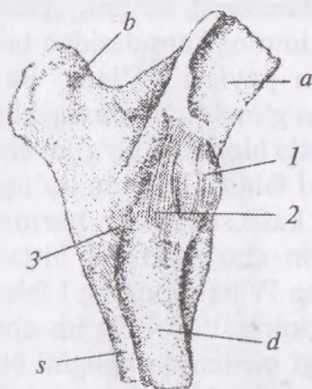
Oldingi oyoq suyaklari o'zaro bir-biri bilan bo'g'imlar orqali birikadi. Oldingi oyoqda qo'yidagi bo'g'imlar bor: yelka, tirsak, bilaguzuk, kaft-barmoq bo'g'imlari (tushoq, yumaloq, tuyoq).

¹ *Victoria Aspinall.* Veterinary anatomy and Physiology. Textbook. New-York, 2015.

◆ **Oldingi oyoq suyaklarining birikishi.**

Kurak — yelka bo'g'imi kurak suyagining chuqurchasi va yelka suyagining boshini birikishidan hosil bo'ladi. Bu bo'g'im oddiy ko'p o'qli. Harakati: bukish, yozish, uzatish va yig'ish vazifalarini bajaradi. Bo'g'imda faqat bo'g'im kapsulasi bo'lib, u kurakning bo'g'im chuqurchasi chetidan to yelkaning bo'g'im boshi chetigacha cho'ziladi.

Tirsak bo'g'imi yelka suyagining g'altagi hamda tirsak suyagining o'simtasi va bilak suyagining birikishidan hosil bo'lgan. Bo'g'im oddiy, bir o'qli bo'lib, bukish va yozish vazifalarini bajaradi. Bu bo'g'imda kapsula, yon ko'ndalang va suyaklararo pay bo'ladi (52-rasm).



52-rasm. Tirsak bo'g'imi:

- 1 — kapsula, 2 — yon tomon payi,
3 — suyaklar aro ko'ndalang pay,
a — yelka suyagi, b — tirsak o'simtasi,
s — tirsak suyagi, d — bilak suyagi.

Bo'g'im kapsulasi yelka suyagining bo'g'im g'altagi chetidan boshlanib, bilak va tirsakning bo'g'im yuzasi chetigacha boradi. Yon payi yo'g'on, kalta pay bo'lib, yelka suyagining lateral chuqurchasidan boshlanadi va bilak suyagining lateral do'ngligida tugaydi. O'rta pay yelka suyagining medial chuqurchasini bilak suyagining medial do'ngligi bilan bog'laydi. Ko'ndalang, yon va o'rta pay bilak va tirsak suyagi o'rtasida ko'ndalangiga joylashadi. Suyaklararo pay suyaklararo bo'shliqda yotadi.

Bilaguzuk bo'g'imi bilak-tirsak suyagining distal (pastki) g'altagi, bilaguzuk suyaklari va kaft suyagining yuqori uchidan tarkib topgan. Bo'g'im murakkab bir o'qli. Bu bo'g'imda bilaguzuk-bilak-tirsak, qatorlararo va bilaguzuk va kaft bo'g'imlari farqlanadi.

Uzun yon pay bilak-tirsak suyagining yon do'ngligidan boshlanib, kaft suyagining yon do'ngligigacha boradi.

Bilaguzukning uzun yon payi bilak-tirsakning o'rta do'ngligi va kaft oralig'ida bo'ladi. Kaftlararo pay qator suyaklari orasida yotadi.

Qo'shimcha suyaklar payi: a) yuqorigi qismi bilak-tirsak suyagidan to qo'shimcha suyaklargacha boradi; b) pastki qismi qo'shimcha suyakdan to rudimentlashgan V kaft suyagigacha boradi; v) o'rta qismi qo'shimcha suyakdan to IV, V bilaguzuk suyagigacha boradi.

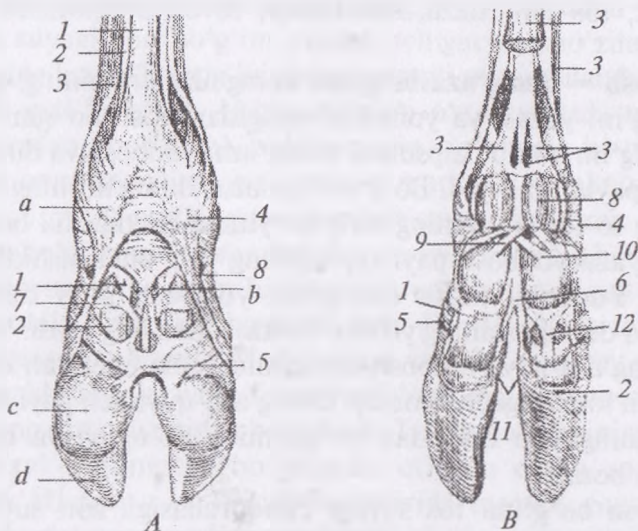
♦ **Barmoq bo'g'imi** (53-rasm):

1) Tushoq (I falang) bo'g'imi kaft suyagining distal bo'g'im bloki va III barmoqning I falangidan hosil bo'lgan. Harakati: bukish va yozishdan iborat. Bu bo'g'imning kapsulasidan tashqari yon barmoqlararo va kunjutsimon paylari bo'ladi. Bo'g'im kapsulasi III barmoqning I falangi bo'g'im chuqurchasiga boradi. Yon kollateral pay kaft suyagining pastki bloki yon bo'g'im chuqurchasidan boshlanib, IV barmoqning I falangi bo'g'im do'ngligida tugaydi. Barmoqlararo yon pay kaft suyaklari barmoqlari o'rtasidan boshlanib, pastga tomon cho'ziladi va bittasi III barmoqning I falangida; ikkinchisi esa IV barmoqning I falangida tugaydi. Medial yon pay kaft suyagining o'rta bo'g'im chuqurchasini va III barmoqning I falangi medial do'ngligini bir-biri bilan bog'laydi. Yuqori barmoqlararo pay I falangining bo'g'im do'ngligidan to yonida joylashgan barmoqning I falangigacha boradi. Kunjutsimon suyak paylari: a) yon lateral va o'rta medial paylari kunjutsimon suyakdan boshlanib, kaft suyagining bo'g'im chuqurchasi va I falangning do'ngligida tugaydi; b) kunjutsimon suyaklararo pay III va IV barmoqlarning kunjutsimon suyaklari orasida bo'ladi; v) kaft-kunjutsimon suyak payi kaft suyagini kunjutsimon suyaklar bilan bog'laydi; g) kunjutsimon suyaklarning to'g'ri payi kunjutsimon suyakdan boshlanib, I falangning pastki uchida tugaydi; d) kunjutsimon suyaklarning qiyshiq payi; e) kunjutsimon suyak-falangning qo'sh payi; j) suyaklararo muskul kunjutsimon suyaklarni ushlab turadi.

2) **Yumaloq (II falang) bo'g'imi.** Bo'g'im I falangning bloki va II falangning yuqorigi uchidan hosil bo'ladi. Bo'g'im kapsulasi, yon va palmar (orqa) paylari bo'ladi.

3) **Tuyoq (III falang) bo'g'imi** – bu bo'g'imning kapsulasidan tashqari, yon va o'rta tuyoqcha paylari ham bo'ladi. Bo'g'im kapsulasi II falangning bo'g'im valikidan to tuyoq suyagining bo'g'im yuzasigacha boradi. Yon va o'rta paylari bo'ladi.

Hayvonlardagi farq qiluvchi xususiyatlar. Otda – mokisimon suyak tuyoq bilan qoplangan; mokisimon tuyoq payi bo'g'im kapsulasiga o'xshash bo'ladi. Cho'chqada – II–V yon barmoqlarida ham kesishgan pay bo'ladi. I falang bo'g'imida 4 ta kapsula va 8 ta yon paylari bo'ladi. Proksimal barmoqlararo paylar faqat III–IV barmoqlar orasida taraqqiy etgan.



53-rasm. Barmoq paylari:

- A* – yuza paylari, *B*–chuqur paylari (orqa tomondan ko'rinishi);
 1 – barmoqning bukuvchi yuza payi, 2 – barmoqning bukuvchi chuqur payi,
 3 – suyaklar aro muskul, 4 – yon tomon kunjutsimon suyak payi,
 5–6 – barmoqlararo kesishgan pastki va bosh tomon payi, 7 – ko'ndalang pay, 8 – kunjutsimon suyaklararo pay, 9 – tushoq kunjutsimon payi,
 10 – kesishgan pay, 11 – ichki tuyoqsimon pay, 12 – orqa tomon payi,
a – qoldiq tuyoqcha yostiqlik va uning payi, *c* – yumshoq tovon,
d – tuyoqchasimon suyak.

Nazorat uchun va savollar.

1. Oldingi oyoq bo'g'imlariga qaysilar kiradi?
2. Oldingi oyoqning oddiy bo'g'imlarini ayting.
3. Oldingi oyoqning ko'p o'qli bo'g'imlarini ayting.
4. Bilaguzuk bo'g'imi qaysi suyaklardan tashkil topgan?

Mavzu. Orqa oyoq suyaklarining birikishi va bo'g'imlari

Darsning maqsadi: orqa oyoq bo'g'imlarining hosil bo'lishi, ularning topografiyasi, hayvonlardagi farq qiluvchi xususiyatlarini o'rganish.

Ko'rgazmali materiallar: rasm, oldingi va orqa oyoq skeleti, oyoqlar bo'g'imlarining quruq preparatlari.

Orqa oyoq suyaklari o'zaro bir-biri bilan birikishib, yonbosh-dumg'aza, tos-son, tizza, son-boldir, tovon bo'g'imlarini hosil qiladi.

Yonbosh — dumg'aza bo'g'imi dumg'aza suyagining quloqsimon bo'g'im yuzasi va yonbosh suyagidan hosil bo'lgan. Oddiy yupqa bo'g'im bo'lib, kapsulasi, dumg'aza, yonbosh va dumg'aza-quymich paylari mavjud. Bo'g'im kapsulasi dumg'azaning bo'g'im yuzasidan to tos suyagining bo'g'im yuzasi chetigacha boradi.

Dumg'aza-yonbosh payi kapsulaning yo'g'onlashishidan hosil bo'lgan. Yuqorigi kalta dumg'aza-yonbosh payi dumg'aza do'ngligini do'mg'azaning yelka o'simtsasi bilan bog'laydi. Yuqorigi uzun dumg'aza payi yonbosh suyagining ichki chetidan dumg'azaning yon tomonigacha boradi. Dumg'aza-quymich payi dumg'aza suyagining yon qismidan to quymich do'ngligi va quymich o'qigacha boradi.

Tos-son bo'g'imi tos suyagi chuqurchasiga son suyagining boshi birikishidan hosil bo'lgan, oddiy, ko'p o'qli bo'g'im. Harakati: bukish, yozish, qisman aylantirish vazifasini o'taydi.

Bo'g'imda: bo'g'im kapsulasi bo'g'im chuqurchasi chetidan to son suyagi boshining chetigacha boradigan paylari; yonbosh-son payi; yumaloq payi bo'g'im chuqurchasidan son suyagi boshining chuqurchasiga boradigan paylar bo'ladi.

Tizza bo'g'imi son suyagi bo'rtig'i va katta boldir suyagi, ularning taroqlari hamda tizza qapqog'ining o'zaro birikishidan

hosil bo'lgan. Bu bo'g'im murakkab, bir o'qli bo'lib, u **son-boldir** va **son-tizza** bo'g'implariga bo'linadi.

a) son-boldir bo'g'imi son suyagi bo'rtigi, katta boldir suyagi va tog'ayli menikslarning birikishidan hosil bo'ladi.

Bo'g'imda bo'g'im kapsulasi — son suyagi bo'rtig'ining etigacha boradigan; yon payi bo'g'im chuqurchasi va son suyagi do'ngligidan boshlanib, katta boldir suyagining yon bo'rtig'igacha boradigan; o'rta yon payi medial do'nglikni katta boldir suyagining medial do'ngligi bilan bog'laydigan; kesishgan payi (xochsimon) son suyagini boldir suyaklari bilan bog'laydigan paylari bo'ladi.

b) son-tizza qopqog'i bo'g'imi. Sonning tizza tarog'i va tizza qopqog'i suyagining birikishidan hosil bo'lib, oddiy, bir o'qli bo'g'imdir.

Bo'g'im kapsulasi son suyagi tarog'ining chetidan to tizza qopqog'i suyagining bo'g'im yuzasi uchigacha cho'ziladi. Yon payi sonning lateral bo'rtig'ini tizza qopqog'i suyagi bilan bog'laydi.

Tovon usti bo'g'imi. Ushbu bo'g'im o'z navbatida qo'yidagi bo'g'implardan iborat: a) boldir-oshiq bo'g'imi; b) yuqorigi qatorning markaziy suyak bo'g'imi; v) markaziy suyakning pastki qator bo'g'imi; g) pastki qatorning kaft suyagi bo'g'imi.

Tovon bo'g'imining kapsulasi 4 ta sinovial bo'shliq hosil qiladi. Bo'g'imni yon tomonidan birlashtirish uchun uzun pay bo'ladi. Bu pay boldir suyagidan boshlanadi va III—IV—V tovon suyaklarining ustigacha boradi. Medial uzun va kalta yon pay oshiq va tovon suyaklarida tugaydi. Tovon bo'g'imining orqa tomon payi bo'g'imning orqa yuzasidan birlashadi. Tovon bo'g'imining yuqori tomon payi qoramolda bo'lmaydi, otlarda oshiq suyagidan boshlanib, III tovon va II kaft suyaklarida tugaydi. Suyaklararo pay hamda qatoraro payi — suyaklarni bir-biri bilan birlashtirish uchun xizmat qiladi. I, II, III falang bo'g'implari xuddi oldingi oyoqnikidek bo'ladi.

Nazorat uchun topshiriq va savollar.

1. Keyingi oyoq bo'g'implarini ketma-ketlik asosida sanang.
2. Keyingi oyoqning oddiy va murakkab bo'g'implarini ayting.
3. Tos-son bo'g'imi haqida tushuncha bering.
4. Tizza bo'g'imi qaysi bo'g'implariga bo'linadi?

Mavzu. Muskullar sistemi. Gavda va bosh muskullari

Darsning maqsadi: *fassiyalar, gavda muskullarining topografiyasi, funksiyalarini o'rganish.*

Ko'rgazmali materiallar: *rasm, gavda muskullarining quruq preparatlari, hayvon skeleti.*

Muskulning shakli qalin go'shtli markaziy qismi bo'lib, muskul qorinchasi deyiladi, ikkala uchi ingichkalashgan paydan tuzilgan, biriktiruvchi to'qimali muskul pardasi tig'iz tolador pay orqali suyakka birikadi. Muskul suyakka ikki nuqtada birikadi: uning boshlanish nuqtasi qisqarish vaqtida kichrayadi. Muskulning qarama-qarshi uchi suyakka birlashadi. Shuningdek, muskulning bittadan ortiq yirik qorinchasi bo'lishi mumkin va bunda barcha tutamlar bitta nuqtaga birlashadi. Bunday holatda muskulning bir nechta boshchasi bo'ladi (masalan, ikki boshli muskulning ikkita boshchasi mavjud). Suyakka birikadigan muskul payi har xil uzunlikda bo'lishi mumkin, ayrim hollarda pay muskulning o'zidan ham uzun bo'ladi (bukuvchi va yozuvchi muskullarda).

Hamma muskullar ham yuqorida keltirilganidek klassik shaklda bo'lmaydi. Ayrim holatda u yassi varaq shaklida bo'lishi mumkin. Bunda biriktiruvchi to'qimadan tuzilgan pay ham yassi varaq shaklida cho'zilgan bo'ladi (masalan, qorin devori muskullari). Ayrim muskullar aylana halqa hosil qiladi va organlarga kirish va chiqishni nazorat qilish uchun xizmat qiladi (masalan, oshqozon va siydik pufagi). Bular sfinkter muskullar deyiladi.

Bursa sinovial membrana bilan qoplangan biriktiruvchi to'qimadan tuzilgan xaltacha bo'lib, sinovial suyuqligi bilan to'lgan. Ular odatda suyak pardasi bilan pay, bog'lam yoki muskul oralig'ida rivojlanadi va suyak hamda uni bog'lab turuvchi tuzilma o'rtasidagi ishqalanishni kamaytiradi. Ayrim holda bursa pay atrofini to'liq o'rab oladi va pay qinini hosil qiladi.

Tana skeleti muskullari ichki yoki tashqi bo'lishi mumkin:

– ichki muskullar tananing ma'lum bir sohasi chegarasida to'liq joylashib, ularda o'zining parenximasi va o'qi bo'ladi. Ular bo'g'imlarga shunday ta'sir ko'rsatadiki, masalan, itlar tirsak

bo'g'imini bukkanda, oldingi oyoq panjasining ichki muskullaridan foydalanadi.¹

Gavda muskullari xilma-xil funksiya bajarishi bilan bog'liq holda bir necha guruhga: 1) oldingi oyoqlar va yelka kamarini tanaga birlashtiruvchi muskullar; 2) ko'krak devori muskullari; 3) qorin devori muskullari; 4) umurtqa pog'onasining yuqorigi va pastki muskullari; 5) bosh muskullariga bo'linadi.

◆ **Yelka kamarini va yelka suyagini bosh, bo'yin hamda tanaga birlashtiruvchi muskullar**

Bu guruhga kiradigan muskullarning bir qismi yelka kamarini, ikkinchi qismi esa yelka suyagini va oldingi oyoqning qolgan qismlarini tanaga birlashtiradi. Birinchi guruhga trapetsiyasimon, rombsimon va pastki tishsimon muskullar kiradi.

Trapetsiyasimon muskul yelka sohasida bevosita teri ostida joylashib, bo'yin va yelka qismlariga bo'linadi. Bo'yin qismi qoramol va otlarda bo'yin usti payi arqonsimon qismining I–II bo'yin umurtqalari to'g'risidan boshlanib, 10–11 ko'krak umurtqalarigacha yetib boradi.

Yelka – atlant muskuli yupqa, lentasimon bo'lib, to'sh – yelka bosh muskulining ustki qismida joylashadi. Yelka – atlant muskuli kavsh qaytaruvchi hayvonlarda, cho'chqada, yirtqich hayvonlarda mavjud, bir tuyoqli hayvonlarda bo'lmaydi. Bu muskul kurak suyagining ustki fassiyasidan boshlanib, atlantning qanotida tugaydi. Muskul qisqarganda boshni har tomonlama burishni ta'minlaydi.

Rombsimon muskul romb shakliga ega bo'lib, trapetsiyasimon muskulning ostida joylashadi. Bu muskul ham yelka va bo'yin qismlariga bo'linadi. Bo'yin qismi kavsh qaytaruvchi hayvonlarda II bo'yin umurtqasi ro'parasidan boshlanib, III ko'krak umurtqalari ustida tugaydi. Yelka qismi III–VII ko'krak umurtqalari ro'parasidan boshlanib, kurak tog'ayining ichki yuzasida tugaydi. Rombsimon muskul qisqarganda kurak suyagi yuqoriga ko'tariladi, bo'yin yon tomonlarga buriladi. Qo'ylarda rombsimon muskulning oldingi qismi torroq, orqa qismi to'rtburchak shaklda bo'ladi.

¹ *Victoria Aspinall. Veterinary anatomy and Physiology. Textbook. New-York, 2015.*

Pastki tishsimon muskul yelpig'ich shaklida bo'lib, bo'yin va ko'krak qismlarga bo'linadi. Bu muskul yaxshi rivojlangan va bo'yin umurtqalari bilan ko'krak devorining pastki qismi o'rtasida, kurak suyagi ostida joylashadi. Bo'yin qismi juda kuchli bo'ladi. Bu bo'lim qoramollarda bo'yin umurtqalarining ko'ndalang qovurg'asimon o'simtalaridan alohida iplar holida boshlanib, kurak suyagining tishsimon yuzasida tugaydi. Qo'ylarda bo'yin qismi III–VII bo'yin umurtqasidan, ko'krak qismi esa III–IX qovurg'alardan boshlanib, kurak suyagining oldingi ichki yuzasida tugaydi. Ko'krak qismi kavsh qaytaruvchi hayvonlarda VI–VII qovurg'alardan ayrim tishchalar holida boshlanib, kurak suyagining orqa tomonida tugaydi. Otlarda pastki tishsimon muskulning bo'yin qismi III–IV bo'yin umurtqasidan, ko'krak qismi esa VIII–IX qovurg'alardan boshlanib, har ikkalasi ham kurak suyagining ostida tugaydi. Bu muskul tanani oldingi oyoqqa birlashtirib, ko'tarib turish uchun xizmat qiladi. Qisqarganda kurak suyagini oldinga va keyinga harakatlantiradi.

♦ **Yelkani bosh, bo'yin hamda tana bilan birlashtiruvchi muskullar**

Bu guruhga to'sh – yelka – bosh muskuli, yelkaning keng muskuli va ko'krak muskullari kiradi.

Ko'krak – yelka – bosh muskuli ikkita lenta shaklida bo'lib, yelka va to'sh suyaklari o'rtasida joylashadi. Bu muskul ikki qismdan: yuqorigi – kattaroq yelka – bosh muskuli va pastki – kichikroq to'sh – bosh muskulidan iborat.

Yelka – bosh muskuli kavsh qaytaruvchi hayvonlarda ensa, chakka va pastki jag' suyaklaridan boshlanib, yelka suyagining deltasimon tarog'ida tugaydi.

Ko'krak – bosh suyagi muskuli chakka va pastki jag' suyaklaridan boshlanib, to'sh suyagining dastasida tugaydi. Har bir bo'lim muskulining oralig'ida ariqcha bo'lib, unda bo'yinturuq vena joylashadi.

Yelkaning keng muskuli ko'krak qafasining yuqorigi va yon qismini o'rab turadi. Bu muskul III ko'krak umurtqasidan oxirgi bel umurtqasigacha bo'lgan joydan boshlanib, oxirgi II–III qovurg'alargacha yetib keladi va oldingi tomonga o'tib, hamma

turdagi hayvonlarda yelka suyagining ichki yuzasida tugaydi. Bu muskul qisqarganda oldingi oyoqni orqaga tortadi, ko'krak qafasini siqib, nafas chiqishiga yordamlashadi.

Ko'krak muskullari anchagina go'shtdor bo'lib, ko'krak devorining pastki qismi bilan yelka suyaklari oralig'ida joylashadi. Bu muskul hamma hayvonlarda yuza va chuqur qavatlardan iborat.

Ko'krakning yuza muskuli o'z navbatida, ikki qismga, ya'ni yelka va yelka oldi qismlariga bo'linadi. Har ikkala qismi ham to'sh suyagining oldidan boshlanib, yelkaning ikki boshli muskuli fassiyasida va yelka suyagining tarog'ida tugaydi. Ko'krakning yuza muskuli oldingi oyoqni old tomonga tortish va tanani oldinga itarish uchun xizmat qiladi.

Ko'krakning chuqur muskuli yaxshi rivojlangan bo'lib, yuza muskulga o'xshash, hamma hayvonlarda ikki qismdan tuzilgan: yelka qismi chin qovurg'alar ustidagi qorin fassiyasidan boshlanib, yelka suyagining katta-kichik do'ngliklarida tugaydi. Bu muskullar ham tanani oldinga itaradi, yelka bo'g'imini yozadi hamda oyoqlarni tanaga birlashtirib turadi.

♦ **Tana muskullari**

Tana muskullari uch guruhga bo'linadi: a) umurtqa pog'onasi muskullari; b) ko'krak devori muskullari; v) qorin devori muskullari.

♦ **Umurtqa pog'onasi muskullari**

Umurtqa pog'onasi muskullari har xil shakldagi bir nechta muskullardan iborat bo'lib, ular umurtqa pog'onasining orqa va old tomonida joylashadi. Funksiyasiga ko'ra bosh va dumni harakatga keltiruvchi muskullar ham shu guruhga kiradi.

♦ **Umurtqa pog'onasining orqa tomon muskullari.**

Plastirsimon muskul yupqa va keng bo'lib, bo'yinning yon tomon yuzasida joylashgan, u trapetsiyasimon, rombsimon muskullar va yelka paylari hamda qisman pastki tishsimon muskul-lar bilan o'ralgan. Bu muskul III—IV ko'krak umurtqalaridan boshlanib, ensa suyagi va atlant qanotida tugaydi. Muskulning har ikkala tomoni qisqarganda, bosh — bo'yin bo'g'imi yoziladi. Bir tomoni qisqarsa, bo'yin va bosh bir tomonga buriladi.

Umurtqa pog'onasining uzun muskuli dumg'aza va yonbosh suyaklari o'rtasidan boshlanib, bel umurtqasining ro'parasida

muskul to'plamlari bilan qo'shiladi va bosh tomonga o'tadi. U o'z yo'lida bo'linib, birinchi va oxirgi to'rtta bo'yin umurtqalarining yon qovurg'asimon o'simtalarida, birinchi bo'yin umurtqasining qanotida, oxiri esa ensa suyagining tarog'ida tugaydi. Bu muskuldanda bo'yin va boshning uzun muskullari ajralib chiqadi. Bu muskul qisqarganda umurtqa pog'onasi yoziladi, bunda hayvon o'rnidan turishda tananing oldingi qismini ko'taradi, u hamma umurtqalarni tutib turadi.

Bo'yinning uzun muskuli yelkaning uzun muskulining davomi bo'lib, 4–5 ta tishchadan iborat. Bu muskul VI–VII ko'krak va III–IV bo'yin umurtqalarining o'rtasida joylashadi, hatto VII bo'yin umurtqasigacha etib boradi. U bo'yin va boshni cho'zishda xizmat qiladi.

Boshning uzun muskuli bo'yinning uzun, pastki tishsimon, plastirsimon muskullari bilan qoplangan bo'lib, ikkita aniq muskul tishlaridan iborat. Bu muskul VI–VII bo'yin umurtqalari to'g'risidan boshlanib, chakka suyagigacha yetib boradi. Bu muskul ham bo'yinni cho'zishda xizmat qiladi.

Yelka hamda bo'yinning qirrali va yarim qirrali muskullari kavsh qaytaruvchi hayvonlarda yaxshi rivojlangan. Bu asosan, yelkada joylashgan bo'lib, yelkaning uzun muskuli bilan qoplangan. Bu muskul dumg'aza suyagining oldingi yelka o'simtasi va bel umurtqalarining yelka o'simtasidan boshlanib, bo'yin ustida tamom bo'ladi. Qo'ylarda muskulning ayrim tishchalari bel umurtqasidan boshlanib, ko'krak umurtqalarigacha yetib keladi va II–VII bo'yin umurtqalarining yelka qismi yuzasida tugaydi.

Boshning yarim qirrali muskuli juda kuchli bo'lib, ensa suyagi bilan ko'krak umurtqalari o'rtasidagi uchburchakda joylashadi. Qoramol hamda bir tuyuqlilarda VI–VIII ko'krak umurtqalari so'rg'ichsimon o'simtasidan va yelkaning ko'ndalang fassiyasidan boshlanadi va bosh tomonga o'tib, ensa suyagida tugaydi.

Yonbosh suyagi bilan qovurg'alar orasidagi muskul asosan, sag'ridan, ya'ni yonbosh suyagidan boshlanadi va bel umurtqalaridagi yon qovurg'asimon o'simtalarning qisqa, mayda tutamlarida, har qaysi qovurg'a va oxirgi bo'yin umurtqasining ko'ndalang

o'simtasi ustida tamom bo'ladi. U bel, ko'krak va bo'yin qismlariga bo'linadi. Bunday muskullar umurtqalarni ushlashda, tananing oldingi qismini ko'tarishda, nafas olish va chiqarishda xizmat qiladi.

Ko'p bo'limli muskul qishloq xo'jalik hayvonlarida ikki qismdan: ko'krak-bel va bo'yin qismlaridan iborat. Bu umurtqa pog'onasining eng chuqur muskuli bo'lib, bir necha bo'limga bo'lingan. Ko'p bo'limli muskul ko'krak umurtqalarining yon qovurg'asimon o'simtalarini oralig'ida, bel umurtqalarining yon o'simtalarida joylashadi. Bu muskul umurtqa pog'onasini yozish uchun xizmat qiladi, bir tomonlama qisqarganda bo'yin va boshni bir tomonga burishi mumkin.

Ko'ndalang o'siqlar orasidagi muskullar umurtqalarning ko'ndalang o'simtalarini oralig'ida qisqa tutamchalar shaklida joylashadi. Ular yuqorigi va pastki tomon muskullariga bo'linadi. Yuqorigi muskul tananing bel qismiga kelib, yelkaning uzun muskuliga qo'shiladi. Pastki muskul esa bo'yinda ancha yaxshi rivojlangan bo'ladi. Bu muskullar orqadan oldinga va pastki tomonga o'tadi. Ko'krak qismida uncha yaxshi rivojlanmagan, bular umurtqalarni bir xilda tutib turadi va bo'yinni bir tomonga burish uchun xizmat qiladi.

Yelka o'simtalarini orasidagi muskullar ko'krak va bel umurtqalarining yelka o'simtalarini oralig'ida joylashadi. Ular umurtqalarni tutib turish uchun xizmat qiladi.

Boshning orqa tomondagi qiyshiq muskul yaxshi rivojlangan bo'lib, epistrofey tarog'i bilan atlant qanoti o'rtasida joylashadi. Bu muskul qisqarganda bosh bir tomonga buriladi.

Boshning old tomondagi qiyshiq muskul atlant qanotidan boshlanib, ensa suyagi tarog'ida tugaydi. Bu muskulning oldinga, yuqoriga va ozgina orqa tomonga o'tadigan tolalari bo'ladi. Bu muskul ham boshni bir tomonga burishda ishtirok etadi.

Boshning yuqorigi to'g'ri katta muskuli ikkinchi bo'yin umurtqasining tarog'idan boshlanib, to'g'ri ensa suyagiga o'tadi. Bu muskul bir tuyoqlilarda yuza, uzun, chuqur va qisqa muskul tolalariga bo'linadi. Ular ensa — atlant bo'g'imini yozishda ishtirok etadi.

Boshning yuqori to'g'ri kichik muskuli ensa — atlant bo'g'imida joylashadi. Bu muskul boshni bir oz ko'tarish uchun xizmat qiladi.

Boshning yon tomondagi to'g'ri muskuli atlantning qanot chuqurchasidan boshlanib, bo'yinturuq o'simtasida tugaydi. Bu muskul ensa — atlant bo'g'imini bukish uchun xizmat qiladi.

Dumni ko'taruvchi qisqa muskul dum umurtqalarining ustki yuzasida joylashib, dumg'aza suyagining oxirgi va I dum umurtqasidan boshlanib, II—III umurtqadan o'tib tugaydi. Bu muskul qisqarganda, dum yuqoriga ko'tariladi.

Dumni ko'taruvchi uzun muskul anchagina rivojlangan bo'lib, dum usti o'simtalarining yon tomonida joylashadi. Bu muskul dumg'aza suyagining so'rg'ichsimon o'simtasidan boshlanib, V dum umurtqasida tugaydi. U dumni ko'tarish va yon tomonlarga silkish uchun xizmat qiladi.

Dumning ko'ndalang o'siqlari orasidagi muskul qisqa tutamli muskul bo'lib, dum umurtqalarining ko'ndalang o'simtali oralig'ida joylashadi. Ular dumni bir tomonga harakatlantirish uchun xizmat qiladi. Cho'chqalarda bu muskul pay (chandir) holatda bo'ladi, shuning uchun dumni gajak qila oladi.

♦ **Umurtqa pog'onasining old tomonidagi muskullari.**

Bu guruhga kiradigan muskullar umurtqa pog'onasining old tomonida bo'ladi. Bular ham umurtqa pog'onasining bo'yin, ko'krak, bel va dum qismlarida joylashadi. Bu muskullar qisqarganda, umurtqa pog'onasini bukadi.

Boshning uzun muskuli bir qancha muskul tasmalaridan iborat bo'lib, II—VI bo'yin umurtqalarining yon qovurg'asimon o'simtlaridan boshlanib, kalla suyagining asosidagi muskul bo'rtig'ida tugaydi. Bu muskul boshni va bo'yinni egish uchun xizmat qiladi.

Bo'yinning uzun muskuli yaxshi rivojlangan bo'lib, hamma bo'yin umurtqalari tanasining va dastlabki oltita ko'krak umurtqalarining ostida joylashadi. Bu muskul ikki qismga: ko'krak va bo'yin qismlariga bo'linadi.

Boshning old tomonidagi to'g'ri muskul atlantning old tomon bo'rtig'idan boshlanib, ensa suyagining muskul do'ngligida tugaydi. Bu muskul bosh va bo'yinni egish uchun xizmat qiladi.

Belning kvadrat muskuli yaxlit muskul to'qimalaridan tuzilgan bo'lib, bel umurtqalarining yon qovurg'asimon o'simtali ostida joylashadi. Bu muskul oxirgi ko'krak umurtqalaridan boshlanib, keyingi bel umurtqasida, tos — yonbosh suyagi atrofida tugaydi. Kvadrat muskul belni bukish uchun xizmat qiladi.

Belning kichik muskuli ham bel umurtqalari ostida joylashadi, u keyingi 3 ta ko'krak umurtqasidan boshlanib, yonbosh suyagining bel bo'rtigida tugaydi. Bu muskul belni bukishda xizmat qiladi.

Belning katta muskuli go'shtdor bo'lib, bel umurtqalarining qovurg'asimon o'simtali ostida joylashadi. Bu muskul oxirgi qovurg'alardan boshlanib, son suyagining kichik bo'rtig'igacha boradi. U tos — son bo'g'imini bukishda ishtirok yetadi.

Dumni tushiruvchi qisqa muskul qisqaroq va pay holida bo'lib, dumning pastki yuzasida joylashadi. U dumg'aza suyagining ko'ndalang o'simtasidan boshlanib, IV—V dum umurtqalarida tugaydi.

Dumni tushiruvchi uzun muskul ham yuqoridagidek tuzilgan, lekin yon tomonda joylashadi. Boshlanish va tamom bo'lish joylari yuqoridagi muskulnikiga o'xshash bo'ladi.

Dum muskuli lentasimon muskul bo'lib, quymich o'qidan boshlanadi va III—IV dum umurtqalarida tamom bo'ladi. Bu muskul to'g'ri ichakning yon tomonida joylashadi hamda dumni tushirib, anusni qisadi va boshqa tomonlarga harkatlantiradi.

It va mushuklarda umurtqa pog'onasining yuqorigi (dorsal) va pastki (ventral) tomonida bir nechta muskullar joylashadi. Bular:

— umurtqa pog'onasining dorsal muskullari yuqorigi tomonda umurtqalarning ko'ndalang o'simtasi ustida joylashuvchi muskul-lardir. Bu muskullar uch guruh bo'lib bo'ylamasiga joylashadi va ularning barchasi birgalikda butun umurtqa pog'onasini qamrab oladi. Ular umurtqalarni tutib turish, umurtqa pog'onasini ma'lum bir darajada uzaytirish yoki yon tomonlarga burilishi uchun xizmat qiladi.

— umurtqa pog'onasining ventral muskullari umurtqalar ko'ndalang o'simtasining ostki tomonida tananing o'q skeleti bo'ylab

joylashadi. Muskullarning bir uchi tomoq, ikkinchi uchi orqa sohalariga birlashadi. Tananing vertikal o'qi oldida joylashgan muskullar bo'yin va dumni, shuningdek, umurtqa pog'onasini bukish uchun xizmat qiladi.¹

◆ **Ko'krak devori muskullari**

Ko'krak devori muskullari ko'krak qafasining yon devorlarida joylashib, qisqarib-bo'shashganda ko'krak qafasi bo'shlig'ini kengaytiradi va toraytiradi, ya'ni nafas olish hamda chiqarish uchun xizmat qiladi. Ularning bajaradigan ishi muskul tutamlarining joylashishiga bog'liq bo'ladi. Nafas oldiruvchi muskullarning tutamlari qovurg'alarning old tomon chetiga joylashib, ularni oldinga tortadi, bunda ko'krak qafasi eniga, bo'yiga, chuqurligiga kengayib, o'pkaga havo tortiladi. Nafas chiqaruvchi muskullarning tutamlari qovurg'alarning orqa chetiga joylashib, ko'krak qafasini toraytiradi va o'pkaning ustini bosib, havoni haydaydi. Ko'krak devori muskullariga quyidagilar kiradi.

◆ **Nafas oldiruvchi muskullar**

Nafas oldiruvchi yuqorigi tishsimon muskul tish shaklidagi bir qancha muskul tutamlaridan iborat bo'lib, yag'rinning tevaragida joylashadi. U ko'krak-yelka o'simtalaridan boshlanib, qovurg'alarning oldingi chetida tugaydi. Bu muskulning tishlari qoramolda 4–6 ta, cho'chqada 4–5 ta, qo'ylarda 3 ta, otlarda 7–8 ta bo'ladi.

Narvonsimon muskul bo'yin umurtqasi bilan birinchi qovurg'a o'rtasidagi burchakda joylashgan. Qoramollarda dastlabki IV–V qovurg'adan, cho'chqalarda III qovurg'adan boshlanib, keyingi IV bo'yin umurtqasining ko'ndalang qovurg'asimon o'simtasi tugaydi. Bu muskul nafas oldirishdan tashqari, bo'yinni yon tomonlarga burishda ham qatnashadi.

Ko'krakning to'g'ri muskuli kuchliroq bo'lib, dastlabki qovurg'alardan boshlanadi va II–IV qovurg'asimon tog'aylar ustida tugaydi. Qo'ylarda pay shaklida va juda yupqa bo'lib, IV qovurg'asimon o'simtada tugaydi.

Qovurg'ani ko'taruvchi muskul birmuncha qisqa, mayda muskul tutamlaridan iborat bo'lib, orqaning uzun muskuli ostida

¹ *Victoria Aspinall. Veterinary anatomy and Physiology. Textbook. New-York, 2015.*

joylashadi. Bu muskul ko'krak umurtqasining so'rg'ichsimon o'simtasidan boshlanib, qovurg'alarning boshiga yaqin joyida tugaydi. Bular qisqarganda qovurg'ani ko'tarib, ko'krak qafasini kengaytiradi.

Qovurg'alar orasidagi tashqi muskul har ikkala qovurg'a oralig'ida joylashadi. Qo'ylarning dastlabki V—VI qovurg'alari orasidagi muskullar yaxshi rivojlangan bo'ladi. Bu muskul qovurg'aning orqa chetidan boshlanib, keyinida turgan qovurg'aning oldingi chetida tugaydi. Muskul qisqarganda qovurg'alar ko'tariladi.

Diafragma keng, yupqa plastinka bo'lib, o'rtasi paydan, chetlari muskuldan iborat. Diafragma ko'krak bo'shlig'i bilan qorin bo'shlig'ini bir-biridan ajratib turadi. Uning ko'krak bo'shlig'iga qaragan tomoni qavargan. Diafragma suyaklar nomi bilan bog'liq holda uch qismga: bel, qovurg'a va to'sh qismlarga bo'linadi.

Bel qismi ikkita diafragma oyoqchasi: o'ng va chap oyoqchadan tuzilgan. O'ng oyoqcha ancha rivojlangan bo'lib, u oxirgi ko'krak va dastlabki bel umurtqalaridan boshlanadi. Oyoqchalar oralig'idan, oxirgi ko'krak umurtqasining to'g'risidan aorta qon tomiri teshigi va limfaning ko'krak yo'li o'tadi. Diafragmaning payga aylanish joyi yaqinida qizilo'ngach teshigi bo'lib, undan adashgan nerv o'tadi.

Qovurg'a qismi qovurg'alarning ichki yuzasiga yopishgan bo'lib, VIII qovurg'a tog'ayidan boshlanadi va tog'ay — qovurg'alar orqali o'tib, oxirgi qovurg'alarda tugaydi.

To'sh qismi to'sh suyagining kuraksimon tog'ay o'simtasi ustida birlashadi. Diafragmaning pay qismi, ya'ni pay markaziy yurak shaklida bo'ladi, VI—VII qovurg'alar ro'parasida esa keyingi kovak vena o'tadigan teshik bor. Qorako'l qovurg'a qismi VIII—XIII qovurg'alar ro'parasida joylashadi. Diafragma nafas olishda va chiqarishda xizmat qiladi, bundan tashqari tezak chiqarishda va urg'ochi hayvonlar tug'ishida ham qatnashadi.

It va mushuklarda diafragma keng, yupqa plastinka bo'lib, o'rtasi paydan, chetlari muskuldan iborat. Diafragma ko'krak bo'shlig'i bilan qorin bo'shlig'ini bir-biridan ajratib turadi. Uning ko'krak bo'shlig'iga qaragan tomoni qavariq bo'ladi. Muskullarning bel qismi yo'g'onlashgan muskul tutamlaridan tashkil topgan.

Diafragma suyaklar nomi bilan bog'liq holda uch qismga: bel, qovurg'a va to'sh qismlarga bo'linadi.

Diafragma muskullari qisqarganda o'pkalar kengayadi va havoga to'ladi. Diafragmaning markazida uchta teshik bo'lib, ko'krak bo'shlig'idan qorin bo'shlig'iga organlarning bir qismi o'tadi. Bular:

- aorta, toq vena va ko'krak limfa yo'li o'tadigan teshik;
- qizilo'ngach va sayyor nerv o'qi o'tadigan teshik;
- markaziy pay va orqa kovak vena o'tadigan teshik.¹

♦ **Nafas chiqartiruvchi muskullar**

Nafas chiqartiruvchi yuqorigi tishsimon muskul 3–5 ta tishchadan iborat va har xil shaklli bo'ladi. U yonbosh suyagi hamda qovurg'a muskulidan boshlanib, kavsh qaytaruvchilarda IX–XIII, otlarda XII–XVIII qovurg'alar chetida tugaydi.

Qovurg'alararo ichki muskullar qovurg'alar oralig'ining ichki yuzasida joylashadi. Bu muskullarning tutamlari qovurg'alarning old tomoni pastidan o'tadi.

Qovurg'a – bel muskuli oxirgi qovurg'a bilan bel umurtqalarining ko'ndalang o'simtasida joylashadi. Bu muskul uchburchak shaklida bo'lib, qovurg'alarni orqaga tortish uchun xizmat qiladi.

Ko'krakning ko'ndalang muskuli to'sh suyagi segmentlarining ichki yuzasida joylashadi. Bu muskul qorin devorlaridagi muskullarga yordam ko'rsatadi.

♦ **Qorin devori muskullari**

Qorin devori muskullari bir necha juft bo'lib, butun ichki organlarni tutib turishda, tezak, siydik chiqarishda, kavsh qaytarishda, urg'ochi hayvonlar tug'ishida katta rol o'ynaydi. Ular har tomonlama joylashadi.

Qorinning tashqi qiyshiq muskuli juda keng plastinkasimon muskul bo'lib, tashqi tomonda joylashadi va ko'krak devorini hosil qilishda qatnashadi. Bu muskul chin va soxta qovurg'alarning pastki qismidan bir necha tishcha bilan boshlanib, oldinga va pastga qaragan tolalari yordamida orqa tomonga o'tadi. Yuqorigi qismi bel umurtqalaridan va yonbosh suyagidan boshlanadi va

¹ *Victoria Aspinnall. Veterinary anatomy and Physiology. Textbook. New-York, 2015.*

pastki tomonga o'tib, qorinning uchta: qorin, tos va son plastinkalarini hosil qiladi.

Qorinning ichki qiyshiq muskuli ham keng muskul plastinkasidan iborat bo'lib, tashqi qiyshiq muskul bilan qoplanib turadi. Bu muskul keng yelpig'ich shaklda bo'lib, yonbosh suyagi bo'rtig'ining oldingi chetidan boshlanadi va bel umurtqalarining ko'ndalang qovurg'asimon o'simalari pastiga o'tib, oq chiziqqa, oldingi qismi esa oxirgi 4–6-qovurg'alar tog'ayigacha yetib boradi. Bu muskulning orqa tomon chetida chov kanalining teshigi — anulus inguinalis sdominalis bor. Bu muskul ham tashqi qiyshiq muskulga o'xshash vazifani bajaradi.

Qorinning ko'ndalang muskuli keng plastinkadan iborat bo'lib, yonbosh suyagining tashqi bo'rtig'idan, bel fassiyasidan, bel umurtqasining ko'ndalang o'simalaridan va oxirgi 4–5 qovurg'asimon tog'aylardan boshlanib, tanaga nisbatan ko'ndalang holatda pastga o'tadi va oq chiziqda tugaydi. Bu muskul ichki tomondan qorin fassiyasi va zardob parda bilan qoplangan bo'ladi. Bu ham yuqoridagi muskullarga o'xshash funksiyani amalga oshiradi.

Qorinning to'g'ri muskuli uzun lentasimon muskul bo'lib, qorin va ko'krak devorlarining pastki qismida joylashadi. Bu muskul IV–V qovurg'alar ro'parasidan va to'sh suyagining pastroq qismidan boshlanib, qovuq suyagining bo'rtig'ida tugaydi. Bu muskulda juda ko'p (4–11 tagacha) pay xovon hosil bo'ladi. Bular qovurg'alarning qoldig'i hisoblanadi. Bu muskul ham yuqoridagidar singari harakatlanadi.

Qorinning tashqi qiyshiq muskuli juda keng plastinkasimon muskul bo'lib, tashqi tomonda joylashadi va ko'krak devorini hosil qilishda qatnashadi. Bu muskul chin va soxta qovurg'alarning pastki qismidan bir necha tishcha bilan boshlanib, oldinga va pastga qaragan tolalari yordamida orqa tomonga o'tadi. Yuqorigi qismi bel umurtqalaridan va yonbosh suyagidan boshlanadi va pastki tomonga o'tib, qorinning uchta plastinkasini: qorin, tos va son plastinkalarini hosil qiladi.

Qorinning ichki qiyshiq muskuli ham keng muskul plastinkasidan iborat bo'lib, tashqi qiyshiq muskul bilan qoplanib turadi. Bu muskul keng yelpig'ich shaklda bo'lib, yonbosh suyagi bo'rti-

g'ining oldingi chetidan boshlanadi va bel umurtqalarining ko'ndalang qovurg'asimon o'simtali pastiga o'tib, oq chiziqqa, oldingi qismi esa oxirgi 4–6 qovurg'alar tog'ayigacha yetib boradi. Bu muskulning orqa tomon chetida chov kanalining teshigi bor. Bu muskul ham tashqi qiyshiq muskulga o'xshash vazifani bajaradi.

Qorinning ko'ndalang muskuli keng plastinkadan iborat bo'lib, yonbosh suyagining tashqi bo'rtig'idan, bel fassiyasidan, bel umurtqasining ko'ndalang o'simtalardan va oxirgi 4–5 qovurg'asimon tog'aylardan boshlanib, tanaga nisbatan ko'ndalang holatda pastga o'tadi va oq chiziqda tugaydi. Bu muskul ichki tomondan qorin fassiyasi va seroz (zardob) parda bilan qoplangan bo'ladi.

Qorinning oq liniyasi qorinning uchta muskullarining paylari-ning qo'shilishidan hosil bo'ladi. U o'rta chiziqning pastki tomonida to'shning qilichsimon o'simtasidan quymich chokigacha davom etadi.

Qorinning oq liniyasini veterinar qorin bo'shlig'ini ochish uchun o'rta chiziqda kesim (laporatoriya vaqtida) kesganda osongina ko'rish mumkin.

Chunki bu qattiq, to'qimalari yaxshi taraqqiy etgan. Chot sohasida qorinning tashqi qiyshiq muskuli payida virtiqsimon teshik bo'ladi. Bu qorin bo'shlig'idan jinsiy organlar va sut bezi, urug'don tizimchasiga qon tomirlarini o'tishini ta'minlaydi.¹

Chov kanali erkak hayvonlarda kichikroq yo'l (yoriq) bo'lib, unda urug'donni ko'taruvchi urug'don tizimchasi joylashadi. Bu kanal tashqi va ichki qiyshiq muskullarning paysimon plastinkalari oralig'ida bo'ladi. Kanalning ikkita teshigi: a) teri osti chov kanal teshigi; b) qorinning ichki teshigi bor, bu teshik qorin bo'shlig'iga ochiladi. Tashqi chov halqasi tashqi va ichki pay plastinka o'rtasida joylashadi, u teshikning orqa tomonida chov kanal payining tolalari bo'ladi. U ba'zi hayvonlarda juda kichik bo'lib, urug'donga (moyakka) tushmasdan, qorin bo'shlig'ida qoladi. Bunga *kriptor-xizm* deyiladi. Agar kanal keng bo'lsa, hayvonlarni bichgan vaqtda ichaklari tushib, grija (dabba) kasalligi paydo bo'ladi.²

¹⁻² *Victoria Aspinall. Veterinary anatomy and Physiology. Textbook. New-York, 2015.*

◆ Boshning fassiya va muskullari

Boshning fassiyalari, yuz va chaynash muskullari. Boshning fassiyalari yuza va chuqur fassiyalarga bo'linadi.

Boshning yuza fassiyalari — ayrim joylarda mustaqil fassiyalar hosil qiladi: quloq oldi — chaynash fassiyasi quloq oldi bezini va chaynash muskulini qoplab turadi; chakkaning yuza fassiyasi chakka muskulining yuqorisida joylashadi; peshana fassiyasi peshana qismida joylashadi; lunj fassiyasi lunj qismida joylashadi; pastki jag' osti fassiyasi muskul bilan qo'shib ketadi; boshning chuqur fassiyasi ayrim joylarda u maxsus nomlar bilan yuritiladi; lunj-halqum fassiyasi chaynash va lunj muskullarini qoplab turadi; chakkaning chuqur fassiyasi chakka muskuli bilan qo'shib ketadi.

Bosh muskullari (54-rasm) yuz va chaynash muskullariga bo'linadi.

a) Yuz (mimika) muskullari. Bu muskullar asosan, boshning tabiiy teshiklari sohasida joylashib, qisish va kengaytirish funksiyalarini bajaradi. Og'izning to'garak muskuli yuqorigi va pastki lablar asosida joylashadi. Vazifasi: og'iz teshigini yopadi. Bu muskul qoramollarda yaxshi rivojlanmagan.

Kurak tishlar muskuli yuqorigi va pastki muskullarga bo'linadi. Yuqorigi muskul jag' oraliq suyagining tanasidan boshlanib, og'izning to'garak muskuliga boradi. Pastki muskul pastki jag'ning kesuvchi qismidan to pastki labning burchagigacha keladi. Vazifasi: labni qisadi. Bu muskul otda va cho'chqada yaxshi rivojlangan.

Iyak muskuli pastki jag'ning kesuvchi qismidan boshlanib, iyakning terisigacha boradi. Vazifasi: iyakni qisadi. Otlarning bu muskulida ko'p miqdorda yog' to'qimasi bo'ladi. Itlarda yaxshi rivojlanmagan.

Yonoq muskuli yuz do'ngligidan lunjga tomon o'tib, labning burchagigacha keladi. Vazifasi: og'iz burchagini orqaga tortadi. Qoramol, cho'chqa va otlarda bir xil joylashadi, itlarda quloqning qalqonsimon tog'ayidan boshlanadi.

Burun-labni ko'taruvchi muskul bu muskul yuza va chuqur qismlardan hamda pastki qovoq muskullaridan iborat. Muskulning yuza qismi — peshonaning teri osti muskulidan burunning yon qanotigacha va yuqori labgacha keladi. Muskulning chuqur qismi

– yon tomonda yotadi va og‘iz burchagi qismida, qoziq tishlar muskuli ostida tugaydi. Vazifasi: labni va burunni ko‘taradi.

Qoziq tishlar muskuli yuz do‘ngligidan boshlanib, yuqorigi labda va burunning yon qanotida tugaydi. Otlarda – yuz tarog‘ining oldingi uchidan, to burunning yon qanoti va og‘izning to‘garak uchigacha boradi. Itlarda – ko‘z osti teshigi yonida boshlanadi va yuqorigi lab va burunning yon qanotida tugaydi.

Yuqorigi labni ko‘taruvchi maxsus muskul yuz do‘ngligidan to burunning yuqorigi qismi hamda yuqorigi labgacha keladi. Vazifasi: yuqorigi labni ko‘taradi. Otlarda – bu muskul ko‘z yoshi hamda yonoq suyaklaridan boshlanib, yuqorigi labda tugaydi.

Yuqorigi labni tushiruvchi muskul yuz do‘ngligidan boshlanib, yuqorigi labda tugaydi. Vazifasi: yuqorigi labni tushiradi.

Pastki labni tushiruvchi muskul pastki jag‘ suyagining lunj sohasidan, oxirgi uchta doimiy tishlar tug‘risidan boshlanib, pastki labga tomon yo‘nalgan bo‘ladi. Vazifasi: pastki labni tushiradi.

Labning teri osti muskuli pastki jag‘ning burchagidan boshlanib, pastki labda tugaydi.

Lunj muskuli yuza va chuqur qatlamlardan tuzilgan. Yuza qatlami patsimon muskul bo‘lib, uning o‘rtasidan pay chizig‘i o‘tadi; yuqorigi va pastki jag‘larga yopishib turadi. Chuqur qatlami yuqorigi va pastki jag‘ suyaklaridan boshlanadi. Ikkala qismi birlashib, og‘iz burchagi sohasida tugaydi. Vazifasi: lunjni tishga qarab siqadi. Bu muskul hamma qishloq xo‘jalik hayvonlarida bir xilda joylashadi. Itlarda u yaxshi rivojlanmagan.

Burunni kengaytiruvchi apikal muskuli jag‘ oraliq suyagidan boshlanib, burunning medial burchagi terisigacha boradi. Bu muskul o‘rta va yon muskullarga bo‘linadi.

Burunni kengaytiruvchi o‘rta muskul burunning yon devori tog‘ayidan boshlanib, burun suyagining o‘rta chetigacha boradi.

Burunni kengaytiruvchi yon muskul jag‘ oraliq suyagining burun o‘simtasidan boshlanib, burunning yon qanoti hamda yelkasigacha boradi. Vazifasi: burun teshigini kengaytiradi. Bu muskul cho‘chqalarda yaxshi ko‘rinmaydi.

Burunning ko‘ndalang muskuli burun suyagining qanotsimon tog‘ayida yotadi. Vazifasi: burunning ichki qanotini ko‘taradi.

Burunning yon muskuli. To'rtta kichik kengaytiruvchi muskullardan iborat: a) burunni yuqorigi kengaytiruvchisi; b) burunni pastki kengaytiruvchisi – jag' oraliq suyagining burun o'simtasidan burunning yumshoq devori va S-simon tog'aychaga keladi; v) burunni orqa (aboral) kengaytiruvchisi – burun va jag' oraliq suyagidan to burun nog'orasining terisigacha keladi; g) burunni old (oral) kengaytiruvchisi – qanotsimon tog'ayning botiq chetidan to burunning yon qanoti terisigacha boradi.

Vazifasi: to'rtala muskul ham burun bo'shlig'iga kirish yo'lini kengaytiradi.

b) Chaynash muskullari.

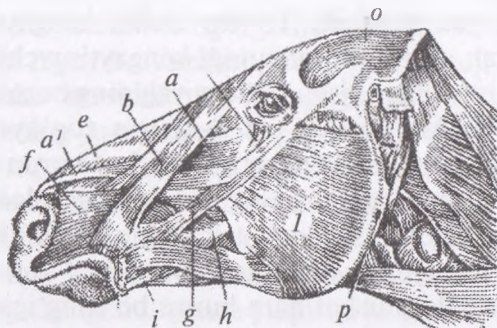
Katta chaynash muskuli yuz do'ngligidan va yonoq yoyidan boshlanib, yon va ichki qavatlariga bo'linadi: Yon qavati – oldinga tomon o'tib, pastki jag' suyagi tanasining ildiz qismiga boradi. Ichki qavati – qiyshiq holatda pastga tushadi va to chaynash chuqurchasigacha boradi. *Vazifasi:* jag'ni qisadi. Ot, qoramol, cho'chqalarda bir xilda bo'ladi. Itlarda chakka muskuli bilan qalin bog'langan.

Qanotsimon muskul bu muskul ham ichki va yon qavatlardan iborat: ichki qavati – qanotsimon va tanglay suyaklaridan boshlanib, qanotsimon chuqurchada tugaydi. Yon qavati – qanotsimon o'simtadan qanotsimon chuqurchasigacha boradi. Bu muskul otda va cho'chqalarda qoramoldagiga nisbatan kuchli taraqqiy etgan.

Chakka muskuli – chakka suyagi chuqurchasidan pastki jag'ning muskul o'simtasigacha boradi. *Vazifasi:* jag'ni qisadi.

Ikki qorinli muskul bo'yinturuq o'simtasidan pastki jag'ning pastki uchigacha keladi.

Hayvonlardagi farq qiluvchi xususiyatlar. Otda – bu muskul ikkita qorinchaga bo'linadi: medial qismi ikkita qorinchadan iborat bo'lib, ensa suyagining bo'yinturuq o'simtasidan boshlanadi va payga aylanadi; payga aylangan qismidan keyin yana yangi muskul qorinchasini hosil qiladi va u tomirlar o'tuvchi kesikda tugaydi. Yon qismi bo'yinturuq o'simtadan to pastki jag'ning burchagigacha keladi. Cho'chqada – bu muskul ikki qorinchaga bo'linmaydi. Itda ham qorinchalarga bo'linmaydi, lekin kuchli taraqqiy etgan bo'ladi.



54-rasm. Boshdagi muskullar:

a, a' – yuqori labning maxsus ko'taruvchi muskuli, b – burun labining ko'taruvchi muskuli, f – oziq muskul, g – yuz muskuli, h – lunj muskuli, l – pastki labning tushiruvchi muskuli, k – og'izning aylana muskuli, e – burunning yon tomon muskuli, m – katta chaynash muskuli, n – pastki qovoqning tushiruvchi muskuli, o – chakka muskuli, p – bo'yinturuq jag' muskuli.

It va mushuklarda chaynash muskullari – jag'ni yopish vazifasini bajaradi va pastki jag' suyagining yon tomonida joylashadi. Katta chaynash muskuli hamma qishloq xo'jaligi hayvonlarida yaxshi rivojlangan va juda kuchli bo'ladi. Bu muskul yuza va chuqur qatlamlarga bo'linadi. Muskul yuz suyagi tarog'idan va chakka yoyidan boshlanib, pastki jag' suyagining chuqurida tugaydi. Muskul harakatlanganda, pastki jag'ni tortadi va oziqni ezishda xizmat qiladi. Chakka muskuli ensa va tepa suyaklarining chegarasidan hamda chakka tarog'idan boshlanib, pastki jag' suyagining muskul o'simtasida tugaydi. Bu muskul ham katta chaynash muskuliga o'xshash vazifani bajaradi. Qanotsimon muskul pastki jag' suyagining o'rta qismidagi qanotsimon chuqurchada joylashadi. Bu muskul ichki yuza va yon tomon qismlariga bo'linadi: ichki yuza qismi tanglay suyagining pastidan boshlanib, pastki jag' suyagining orqa burchagida tugaydi. Yon tomon qismi qanotsimon suyak tarog'idan boshlanib, pastki jag' suyagining bo'g'imi yonida tugaydi. Bu muskullar pastki jag'ni oldinga va yuqoriga harakatlantiradi.

Ko'z soqqasini ko'z muskullari, ya'ni to'rtta to'g'ri va ikkita qiyshiq muskul harakatlantiradi. Ularning hammasi ko'z soqqasiga

birikkan. Koʻz soqqasini tortuvchi muskul koʻrish teshigidan boshlanib, koʻrish nervini oʻragan holda koʻz soqqasiga toʻrtta tishcha shaklida birikadi. Koʻzning toʻgʻri muskullari toʻrtta lenta shaklida boʻlib, yuqorigi, pastki, yon va oʻrta muskullardan iborat. Bularning hammasi koʻrish teshigi yonidan boshlanib, fibroz pardada tugaydi. Koʻzning pastki qiyshiq muskuli lenta shaklida boʻlib, koʻz yoshi suyagining maxsus chuqurchasidan boshlanadi va koʻz soqqasining yon tomon yuzasiga oʻtib, fibroz pardada tugaydi.¹

Nazorat uchun topshiriq va savollar.

1. Yuqoridagi muskullarni preparatlardan preparovka qilib oʻrganish, turli xil hayvonlardagi tafovutlarni aniqlash, topografik sxemalarini daftarda tasvirlash.
2. Bosh sohasida qanday muskullar joylashgan?
3. Mimika muskullariga qaysilar kiradi?
4. Koʻkrak devori muskullariga qaysi muskullar kiradi?

Mavzu. Oldingi oyoq boʻgʻimlariga taʻsir etuvchi muskullar

Darsning maqsadi: oldingi oyoq boʻgʻimlariga taʻsir etuvchi muskullarning topografiyasi, funksiyasi, hayvonlardagi tafovutlarini oʻrganish.

Koʻrgazmali materiallar: oldingi oyoq muskullarining rasmlari, sxemalari, quruq va hoʻl preparatlari.

◆ Oldingi oyoq fassiyalari, yelka va tirsak boʻgʻimi muskullari.

Oldingi oyoq fassiyalari:

Yuza fassiyasi kurak va yelka suyaklarini yon tomondan qoplab turadi.

Chuqur fassiyasi qoʻyidagilarga boʻlinadi: a) kurak osti fassiyasi kurak osti va oʻq oldi muskullarini qoplab turadi; b) kurak-yelka fassiyasi yelka oblastining yon tomonida joylashadi; v) bilak-tirsak fassiyasi bilak-tirsakning yuqorigi va yon yuzalarida kuchli taraqqiy etgan.

Oldingi oyoqning chuqur fassiyasi bilaguzuk boʻgʻimigacha boradi va bilaguzukning koʻndalang payini hosil qiladi. U hamma bukuvchi muskullarni baquvvat boʻlishini taʻminlaydi.

¹ Victoria Aspinall. Veterinary anatomy and Physiology. Textbook. New-York, 2015.

Yelka bo'g'imi muskullari — yozuvchi va bukuvchi, yaqinlashtiruvchi va uzoqlashtiruvchilardan iborat bo'ladi.

◆ **Yozuvchi muskullar.**

O'q oldi muskuli o'q oldi chuqurchasidan boshlanib, yelka suyagining yon do'ngligida tugaydi. Vazifasi: yelka bo'g'imini yozadi.

Yelka-korakoid muskuli kurak suyagining korakoid o'simtasiidan boshlanib, yelka bo'g'imida shilliq xaltasi bo'ladi va kichik do'nglikning yuqorigi va pastki tarog'ida tugaydi. Vazifasi: yelka bo'g'imini yozadi. Hamma qishloq xo'jalik hayvonlarida bir xilda joylashgan bo'ladi.

◆ **Bukuvchi muskullar.**

Deltasimon muskul akromial hamda kurak bo'limlariga bo'linadi.

Akromial qismi kurak suyagi o'simtasidan (akromial) boshlanadi.

Kurak suyagi qismi o'q orqa muskulidan va kurak suyagining orqa burchagidan boshlanadi. Ikkala qismi ham yelka suyagining deltasimon (g'adir-budir) qismida tugaydi. Vazifasi: yelka bo'g'imini bukadi. Bu muskul cho'chqa va itlarda yaxshi taraqqiy etgan. Otlarda faqat kurak suyagi qismi rivojlangan.

Kichik yumaloq muskul deltasimon muskul ostida joylashib, kurakning orqa burchagi pastki qismidan to tirsak chizig'igacha keladi. Vazifasi: yelka bo'g'imini bukadi.

Qo'ylarda bu muskul uchburchak shaklda bo'lib, ustki yuzasi pay parda bilan qoplangan.

Katta yumaloq muskul kurak osti muskulining orqasida yotadi. U kurak suyagining orqa burchagidan boshlanib, kichik bo'rtiqning tarog'ida tugaydi. Vazifasi: yelka bo'g'imini bukadi. Bu muskul hamma qishloq xo'jalik hayvonlarida bir xilda joylashadi.

◆ **Yaqinlashtiruvchi va uzoqlashtiruvchi muskullar.**

Kurak osti muskuli kurak osti chuqurchasidan boshlanib, yelka suyagining medial yuzasida tugaydi. Vazifasi: yelka bo'g'imini yaqinlashtiradi.

O'q orqasi muskuli o'q orqasi chuqurchasidan boshlanib, ikkita tarmoq hosil qilib tugaydi: muskulli tarmog'i — yelka suyagining

yon muskul bo'rtigida; payli tarmog'i — katta bo'rtiqning yon yuzasida tugaydi va bu yerda shilliq so'mka hosil bo'ladi. Vazifasi: yelka bo'g'imini uzoqlashtiradi.

◆ **Tirsak bo'g'imi muskullari**

Yozuvchi muskullar.

Yelkaning uch boshli muskuli kurak va tirsak o'simtasi oralig'ini egallaydi. Bu muskulning uchta boshi bo'ladi: a) uzun boshi eng katta boshi bo'lib, kurakning orqa chetidan boshlanadi va tirsak do'ngligiga birlashadi; b) yon boshi yelka suyagining yon yuzasidan tirsak do'ngligigacha keladi; v) o'rta boshi yelka suyagining ichki yuzasidan tirsak do'ngligigacha boradi. Vazifasi: tirsak bo'g'imini yozadi. Itlarda bu muskulning yana qo'shimcha boshi bo'lib, u yelka suyagi bo'ynidan boshlanadi va tirsak do'ngligida tugaydi.

Tirsakning kichik muskuli tirsak chuqurchasidan tirsak o'simtasigacha boradi. Vazifasi: tirsak bo'g'imini yozadi.

Yelka oldi fassiyasini taranglovchi muskul kurakning orqa chetidan va yelkaning keng muskuli aponevrozidan tirsak do'ngligigacha boradi. Vazifasi: tirsak bo'g'imini yozadi va bilak-tirsak fassiyasini taranglaydi.

◆ **Bukuvchi muskullar.**

Yelkaning ikki boshli muskuli kurak suyagi do'ngligidan boshlanib, yelka suyagining bo'rtig'i orqali o'tadi va bilak suyagining yuqorigi notekis joyida tugaydi. Muskulning yon va o'rta varaqchalari bo'lib, ularning ostida sinovial xaltacha bor. Vazifasi: tirsak bo'g'imini bukadi.

Otlarda bu muskul yumaloq shaklda, boshidan oxirigacha ko'p sonli pay tutamchalaridan iborat.

Yelkaning ichki muskuli yelka suyagining bo'ynidan boshlanib, bilakning notekis joyigacha boradi. Vazifasi: tirsak bo'g'imini bukadi. Ushbu muskul hamma qishloq xo'jalik hayvonlarida bir xilda joylashgan bo'ladi.

◆ **Bilaguzuk bo'g'imi va barmoq bo'g'imi muskullari**

Bilaguzuk bo'g'imi muskullari

Yozuvchi muskullar.

Bilaguzuk bo'g'imini yozuvchi bilak muskuli yelka suyagining yon to'piqsimon qismidan boshlanib, kaft suyagining notekis

yuzasiga birlashadi. Uning pastki qismi bo'g'im ustida sinovial qinga kirib turadi. Vazifasi: bilaguzuk bo'g'imini yozadi.

Hayvonlardagi farq qiluvchi xususiyatlar. Otda — bu muskulning pay qismiga yelkaning ikki boshli muskulini kuchli rivojlangan payli qismiga yaqin kelib joylashadi. Itda — muskulning ikkita qorinchasi bo'ladi: ulardan — yuza qismi ikkinchi kaft suyagida, chuqur qismi esa uchinchi kaft suyagida tugaydi.

Birinchi barmoqni uzoqlashtiruvchi uzun muskul bilak suyagining yonidan boshlanib, bilaguzuk bo'g'imi ustidan o'rta tomonga o'tadi va kaft suyagining ichki notekis joyida tugaydi. Bu muskul ham sinovial qinga o'ralgan bo'ladi. Ot va cho'chqalarda bu muskul II kaft suyagida tugaydi. Itda — I kaft suyagida tugaydi. Vazifasi: bilaguzuk bo'g'imini yozadi.

◆ **Bukuvchi muskullar.**

Bilaguzuk bo'g'imini yozuvchi tirsak muskuli yelka suyagining to'pig'idan boshlanib, V kaft suyagida va bilaguzukning qo'shimcha suyagida tugaydi. Bu muskul «yozuvchi» nomi bilan yuritilsada, o'zi bukish vazifasini o'taydi. Otda — qo'shimcha suyakda va IV-kaft suyagida tugaydi. Cho'chqada — qo'shimcha suyakda va V kaft suyagida tugaydi. Itda — V kaft suyagida tugaydi.

Bilaguzuk bo'g'imini bukuvchi bilak muskuli yelka suyagining bo'rtigidan boshlanib, to kaft suyagining ichki yuzasigacha keladi. Bilaguzuk bo'g'imida sinovial qinga o'ralgan bo'ladi. Vazifasi: bilaguzuk bo'g'imini bukadi. Otda — bu muskul II kaft suyagida; cho'chqada — III-kaft suyagida; itda — II va III kaft suyaklarida tugaydi.

Bilaguzuk bo'g'imini bukuvchi tirsak muskuli yelka suyagi to'pig'idan hamda tirsak o'simtasidan boshlanib, bilaguzukning qo'shimcha suyagida tugaydi. Vazifasi: bilaguzuk bo'g'imini bukadi. Hamma qishloq xo'jalik hayvonlarida bir xilda joylashgan bo'ladi.

◆ **Barmoq bo'g'imi muskullari**

Yozuvchi muskullar.

Barmoqlarni yozuvchi umumiy muskul 2 ta tarmoq holida yelka suyagining to'pig'idan boshlanib, tuyoqsimon suyakda tugaydi. Bilaguzuk bo'g'imida sinovial qinga o'ralgan bo'ladi; I barmoq bo'g'imida esa shilliq xaltasi bo'ladi. Vazifasi: barmoqlarni yozadi.

Hayvonlardagi farq qiluvchi xususiyatlar. Otda — muskulning oxiri payga aylanadi va III falangning yozuvchi o'simtasida tugaydi.

Barmoqlarni yon tomondan yozuvchi muskul tirsak bo'g'imining yon payidan boshlanib, barmoq suyaklarining IV—V larida tugaydi. Itlarda — bu muskul ikkita: o'rta va yon qorinchalardan tuzilgan.

II barmoqni yozuvchi maxsus muskul qoramollarda bo'lmaydi. Ot va cho'chqalarda — tirsak suyagidan to barmoqlarni yozuvchi umumiy muskulgacha boradi. Itda — 2 ta tarmoq hosil qilib, birinchisi — I barmoq suyagiga, ikkinchisi — II barmoq suyagiga boradi.

Uchinchi barmoqni yozuvchi maxsus muskul yelka suyagining yon to'piqsimon bo'rtig'idan boshlanib, III barmoqning bo'g'im suyaklarida tugaydi. Vazifasi: III barmoq bo'g'imini yozadi. Ot va cho'chqalarda bu muskul barmoqlarni yozuvchi umumiy muskul bilan, itlarda esa barmoqlarni yozuvchi yon muskul bilan qo'shilib ketgan.

♦ **Bukuvchi muskullar.**

Barmoqlarni bukuvchi yuza muskul yelka suyagining o'rta bo'rtig'idan boshlanib, III, IV barmoq suyaklarining II falangida tugaydi. Bilaguzuk bo'g'imida orqa tomondan payli qinga o'ralgan bo'ladi. Bu muskulning yuza va chuqur bo'limlari bo'ladi.

Hayvonlardagi farq qiluvchi xususiyatlar. Otda — muskul payi yelka suyagining o'rta do'mbog'idan boshlanib, tuyoqsimon suyakda tugaydi. Cho'chqada — yuza bo'limining payi 2 ta tarmoq hosil qilib, IV barmoqda, chuqur payli qismi esa III barmoqda tugaydi.

Barmoqlarni bukuvchi chuqur muskul 3 ta boshcha hosil qilib, yelka boshi — yelka suyagining o'rta do'mbog'idan; bilak boshi — bilak suyagidan; tirsak boshi — tirsak suyagidan boshlanadi. Har uchala boshchalarining payi bitta umumiy bo'ladi; bilaguzuk bo'g'imining orqa tomonida sinovial qinga o'ralgan bo'ladi; I barmoq bo'g'imining ustida pay ikkiga bo'lingan bo'lib, ular III va IV barmoqning tuyoqsimon suyagida tugaydi. Bu yerda ularning sinovial qini hamda shilliq xaltasi bo'ladi. Vazifasi: barmoq bo'g'imlarini bukadi.

Hayvonlardagi farq qiluvchi xususiyatlar. Otda — muskulning 3 ta boshi bo‘lib, yelka boshi — yelka suyagining o‘rta dumbog‘idan boshlanadi va 3 ta qorinchasi bo‘ladi; tirsak boshi — tirsak o‘simtasidan boshlanadi; bilak boshi — bilak suyagining o‘rta qismidan boshlanadi. Hamma boshlarining payi tuyoq suyagining o‘rta yuzasigacha keladi. Payning ostida shilliq xalta yotadi.

Barmoqlarning kalta muskullari. Bularga bukuvchi, uzatuvchi va yig‘uvchi muskullar kiradi.

Suyaklararo o‘rta muskul katta yoshdagi hayvonlarda payga aylangan bo‘lib, kaft suyagi yuqori qismining orqa yuzasidan boshlanadi. Kaft suyagining pastki qismida 3 ta asosiy tarmoqqa bo‘linadi. Eng kuchli rivojlangan o‘rta tarmog‘i ichki kunjutsimon suyakka birlashadi, shuningdek, barmoqlararo ariqcha tomon yo‘naladi va shu yerda maxsus yozuvchi muskullarning payi bilan birlashadi. Yon va o‘rta tarmoqlari yon kunjutsimon suyakka, undan so‘ng barmoqlarning maxsus yozuvchi muskullari payiga boradi.

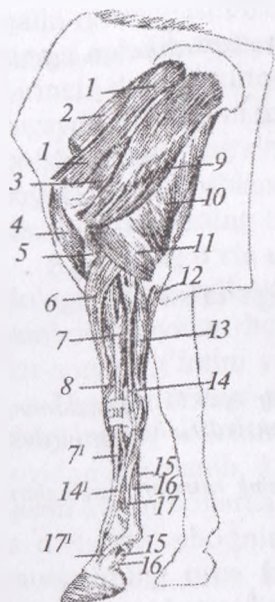
It va mushuklarda oldingi oyoq muskullarini yuza va chuqur muskullar guruhiga bo‘lish mumkin.

Oldingi oyoqning tashqi muskullari oldingi oyoqni sinsarkoz vositasida (muskul yordamida skeletga birikish) tana skeletiga birlashtirib turadi.

Trapetsiyasimon muskul yelkada bevosita teri ostida joylashib, bo‘yin va yelka qismlariga bo‘linadi. Bo‘yin qismi qoramollar va otlarda bo‘yin usti payi arqonsimon qismining I–II bo‘yin umurtqalari to‘g‘risidan boshlanib, to 10–11 ko‘krak umurtqalarigacha yetib boradi.

Ko‘krak muskullari anchagina go‘shtdor bo‘lib, ko‘krak devorining pastki qismi bilan yelka suyaklari oralig‘ida joylashadi.

Yelkaning keng muskuli ko‘krak qafasining yuqorigi va yon qismini o‘rab turadi. Bu muskul III ko‘krak umurtqasidan oxirgi bel umurtqasigacha bo‘lgan joydan boshlanib, oxirgi II–III qovurg‘alargacha yetib keladi-da, oldingi tomonga o‘tib, hamma tur hayvonlarda yelka suyagining ichki yuzasida tugaydi. Bu muskul qisqarganda oldingi oyoqni orqaga tortadi, ko‘krak qafasini siqib, nafas chiqishiga yordam beradi.



55-rasm. Oldingi oyoq muskuli yon tomondan ko'rinishi:

- 1 – o'q oldi muskuli, 2 – kurak chuqur muskuli, 3 – o'q orqasi muskuli, 4 – yelkaning ikki boshli muskuli, 5 – yelka muskuli, 6 – bilaguzuk bo'g'imini yozuvchi bilak muskuli, 7 – 7^l-barmoqni yozuvchi umumiy muskuli, 8 – katta barmoqning uzun adduktori, 9 – deltasimon muskul, 10 – yelkaning uch boshli muskuli, 11 – o'qning yon tomondagi boshi 12 – barmoqning chuqur bukuvchi muskulning tirsak boshi, 13 – bilaguzuk bo'g'imining tirsak yozuvchi muskuli, 14, 14^l – barmoqning yon yozuvchi muskuli, 15 – barmoqning yuza bukuvchi muskuli, 16 – barmoqning chuqur bukuvchi muskul payi, 17, 17^l – suyaklar aro muskuli.

Oldingi oyoqning ichki muskullarining boshlanishi ham tugashi ham oyoqda bo'ladi. Ular quyidagilarni o'z ichiga oladi. Bilaguzuk va barmoq bo'g'imlarini bukish va yozishda ko'pgina muskullar ishtirok yetadi. Muskul qorinchalari uzun paylari yordamida tirsak hamda barmoqlar bilan birlashadi.

Asosiy bukuvchi va yozuvchi muskullarga quyidagilar kiradi:

- barmoqlarni yozuvchi ikkita muskul yelka suyagidan boshlanadi va bilakuzuk suyaklariga boradi; ular oldingi oyoq pastki qismining oldingi tomoni va barmoqlarni harakatida ishtirok yetadi;
- barmoqlarni yozuvchi ikkita muskul yelka suyagidan boshlanadi va uchinchi falangda tugaydi; ular oldingi oyoq pastki qismining oldingi tomoni va barmoqlarni harakatlantiradi;
- bilaguzuk va barmoqlarni bukuvchi ikkita muskul;
- barmoqlarni bukuvchi ikkita muskul: ushbu yuza muskullar ikkinchi va uchinchi falanglarga boradi.¹

¹ Victoria Aspinall. Veterinary anatomy and Physiology. Textbook. New-York, 2015.

Nazorat uchun topshiriq va savollar.

1. Oldingi oyoq bo'g'irlariga ta'sir etuvchi muskullarning rasmini chizib o'rganish.
2. Yelka bo'g'imiga ta'sir etuvchi muskullar.
3. Tirsak bo'g'imiga ta'sir etuvchi muskullar.
4. Bilaguzuk bo'g'imiga ta'sir etuvchi muskullar.
5. Barmoq bo'g'imiga ta'sir etuvchi muskullar.

Mavzu. Keyingi oyoq bo'g'irlariga ta'sir etuvchi muskullar

Darsning maqsadi: orqa oyoq bo'g'irlariga ta'sir etuvchi muskullarning boshlanish va tugash joyini, bajaradigan funksiyasi, hayvonlardagi tafovutlarini o'rganish.

Ko'rgazmali materiallar: orqa oyoq muskullarining rasmlari, sxemalari, quruq va ho'l preparatlari .

♦ **Orqa oyoqlarning fassiya va muskullari**

Orqa oyoq fassiyalari

Yuza fassiyasi teri ostida joylashgan bo'lib, tos muskullarini va orqa oyoq muskullarini qoplab turadi.

Chuqur fassiyasi bir necha maxsus nomlar bilan yuritiladi: sag'ri fassiyasi sag'ri muskullarini qoplab turadi; sonning keng fassiyasi sonning hamma muskullarini hamda tizza muskullarini qoplaydi va boldir fassiyasiga aylanadi; boldir fassiyasi boldirda juda yaxshi ko'ringan bo'ladi va tovonga tarqaladi.

♦ **Tos-son bo'g'imi muskullari**

Bu muskullar o'zlarining bajaradigan vazifalariga qarab yozuvchi, bukuvchi, yaqinlashtiruvchi, tashqi tomonga buruvchi muskullarga bo'linadi.

♦ **Sag'ri atrofi yozuvchi muskullari:**

Sag'riining yuza muskuli qoramollarda bo'lmaydi; uning ichki qismi ikki boshli muskulga qo'shilib ketgan, yon qismi esa sonning keng fassiyasini taranglovchi muskulga qo'shilgan. Vazifasi: tos-son bo'g'imini yozadi.

Hayvonlardagi farq qiluvchi xususiyatlar. Otda — sag'ri fassiyasidan, maklok va dumg'aza suyagidan boshlanib, o'zining

qalin qorinchasi bilan sag'ri muskulini qoplaydi va 3-do'mboqda payga aylanib tugaydi. It va mushuklarda — dumg'aza suyagi va birinchi dum umurtqalaridan boshlanib, katta do'mboqning payida tugaydi. Yon qismi sonning keng fassiyasini taranglovchi muskulga qo'shilishadi. Sag'rining yuza muskuli yonbosh hamda dumg'aza suyaklaridan boshlanadi va sag'rining ikki boshli muskuliga qo'shib, son suyagining uchinchi do'mbog'ida tugaydi.¹

Sag'rining o'rta muskuli sag'ri yuzasidan, maklok va dumg'aza do'ngligidan, yelkaning uzun muskulidan, yuqorigi dumg'aza — yonbosh payidan boshlanib, katta do'mboqda tugaydi. Vazifasi: tos-son bo'g'imini yozadi.

Hayvonlardagi farq qiluvchi xususiyatlar. Otda — yaxshi rivojlangan, yelkaning uzun muskulining maxsus chuqurlashgan joyidan boshlanib, katta do'mboqqa boradi. Muskulning chuqur qismi ayrim hollarda sag'rining qo'shimcha muskuli deb yuritilib, u o'rta do'mboqning yon yuzasida tugaydi. Sag'rining o'rta muskulining orqa tomonida noksimon muskul bo'lib, u son suyagining katta do'mbog'ida tugaydi. It va mushuklarda — sag'rining o'rta muskuli yuqoridagi muskulning ostida joylashadi. Bu muskul yonbosh suyagining qanoti va tanasining butun tashqi yuzasini qoplab turadi.²

Sag'rining chuqur muskuli quymich suyagi o'qidan to katta do'mboqqacha keladi. Vazifasi: tos-son bo'g'imini yozadi. Otlarda bu muskul o'rta do'mboqda tugaydi. It va mushuklarda sag'rining chuqur muskuli tos suyagining yon qismida joylashadi. U yuqoridagi muskul bilan qoplangan bo'lib, tos-son bo'g'imini o'rab turadi. Bu muskul tos-son bo'g'imini uzaytirish uchun xizmat qiladi.³

♦ Son suyagining orqa qismi yozuvchi muskullari

Sonning ikki boshli muskulining 2 ta: umurtqa hamda qo'ymich boshlari bo'ladi.

¹ *Victoria Aspinall. Veterinary anatomy and Physiology. Textbook. New-York, 2015.*

² *Victoria Aspinall. Veterinary anatomy and Physiology. Textbook. New-York, 2015.*

³ *Victoria Aspinall. Veterinary anatomy and Physiology. Textbook. New-York, 2015.*

Umurtqa boshi – qoramollarda sag‘ri muskuli bilan qo‘shilgan, shuning uchun ham u sag‘ri – ikki boshli muskul deb yuritiladi. U dumg‘aza umurtqalari yelka o‘simtasidan va dumg‘aza – quymich payidan boshlanadi.

Quymich boshi – quymich suyagidan boshlanadi. Sag‘ri – ikki boshli muskul 3 ta tarmoq hosil qilib tugaydi: oldingi – tizza tarmog‘i – yon to‘g‘ri payda; o‘rta – boldir tarmog‘i – katta boldir suyagining tarog‘ida; orqa – tovon tarmog‘i – tovon suyagi do‘ngligiga kelib birlashadi. Vazifasi: tos-son bo‘g‘imini yozadi, tizza bo‘g‘imini bukadi, tovon bo‘g‘imini yozadi.

Hayvonlardagi farq qiluvchi xususiyatlar. Otda – umurtqa boshi sag‘rining yuza muskuli bilan qo‘shilmaydi. Itda – bitta boshi – do‘mg‘aza – qo‘ymich payidan; ikkinchi boshi – qo‘ymich do‘ngligidan boshlanadi. It va mushuklarda sonning ikki boshli muskuli juda kuchli bo‘lib, uning ikkita – dumg‘aza va qo‘ymich qismi bo‘ladi. Dumg‘aza qismi dumg‘aza suyagining yelka o‘simtasi hamda dumg‘aza – quymich payidan, quymich qismi esa quymich suyagining do‘ngidan boshlanib, boldir suyagi tomon o‘tadi hamda uning tarog‘ida va tovon suyagining do‘ngida tugaydi.¹

Yarim pay muskul quymich suyagidan boshlanib, katta boldir suyagi tarog‘ining medial tomonida va tovon do‘ngligida tugaydi. Vazifasi: tos-son bo‘g‘imini va tovon bo‘g‘imini yozadi, tizza bo‘g‘imini bukadi.

Hayvonlardagi farq qiluvchi xususiyatlar. Otda – oxirgi dumg‘aza umurtqalaridan, dumg‘aza – qo‘ymich payidan va quymich do‘ngligidan boshlanib, katta boldir suyagi tarog‘ining medial tomonida va tovon do‘ngligida tugaydi. Boshqa hayvonlarda bir xilda joylashadi. It va mushuklarda yarim pay muskul lentasimon bo‘lib, sonning ikki boshli muskuli orqasida joylashadi. Bu muskul sag‘ri fassiyasidan va quymich suyagidan boshlanib, pastga o‘tadi va ikki boshli muskulning pastida katta boldir suyagida hamda tovon do‘ngining ichki yuzasida tugaydi. Bu muskul tos-son bo‘g‘imini yozadi.²

¹ *Victoria Aspinall.* Veterinary anatomy and Physiology. Textbook. New-York, 2015.

² *Victoria Aspinall.* Veterinary anatomy and Physiology. Textbook. New-York, 2015.

Yarim parda muskuli quymich suyagidan boshlanib, to son va katta boldir suyagining ichki boʻrtigʻigacha boradi. Vazifasi: tos-son boʻgʻimini yozadi va tovon boʻgʻimini bukadi.

Hayvonlardagi farq qiluvchi xususiyatlar. Otda — dumgʻaza — quymich payidan va quymich doʻngligining pastki yuzasidan boshlanadi. Boshqa hayvonlarda bir xilda joylashadi. It va mushuklarda yarim parda muskul yuqoridagi muskulning orqaroq qismida joylashib, quymich suyagining orqa chetidan boshlanadi va son suyagining oʻrta doʻngida tugaydi. Muskul oyoqni yerga bosganda tos-son boʻgʻimini toʻgʻri tutib turadi.

Sonning kvadrat muskuli quymich suyagining pastki yuzasidan boshlanib, son suyagining orqa yuzasida tugaydi. Vazifasi: tos-son boʻgʻimini yozadi.

Hamma qishloq xoʻjalik hayvonlarida sonning kvadrat muskuli bir xilda joylashgan boʻladi. It va mushuklarda— sonning kvadrat muskuli kichikroq, lentasimon, goʻshtdor boʻlib, son suyagi bilan quymich suyagining doʻngi oʻrtasida joylashadi. Uning ustki qismidan sonning ikki boshli muskuli oʻtadi. Bu muskul quymich doʻngning tashqi pastki yuzasidan boshlanib, oldinga va pastga qarab oʻtadi hamda son suyagining tebratkich doʻmbogʻi chuqurchasida tugaydi. Bu muskul tos-son boʻgʻimini yozadi va sonni ozroq burishga yordam beradi.¹

♦ **Tos-son va tizza boʻgʻimi muskullari**
Bukuvchi muskullar.

Sonning keng fassiyasini taranglovchi muskul maklokdan to son fassiyasigacha keladi. Vazifasi: tos-son boʻgʻimini bukadi va sonning keng fassiyasini tortib turadi.

Hayvonlardagi farq qiluvchi xususiyatlar. Otda — bu muskulning orqa cheti sagʻrining yuza muskuli bilan yaqin bogʻlangan boʻladi; oldingi cheti sonning oldingi chegarasi boʻlib xizmat qiladi. Itda — muskulning ikki qismi boʻladi: ular yonbosh suyagining yon doʻngligidan hamda sagʻri fassiyasidan boshlanadi.

Tikuvchi muskul belning kichik muskuli payidan va yonbosh suyagidan boshlanib, tizza qapqogʻida tugaydi. Vazifasi: tos-son

¹ *Victoria Aspinall*. Veterinary anatomy and Physiology. Textbook. New-York, 2015.

bo'g'imini bukadi. Barcha qishloq xo'jalik hayvonlarida bu muskul bir xilda joylashgan bo'ladi. It va mushuklarda tikuvchi muskul uzun lentasimon bo'lib, son suyagining o'rta yuzasida joylashadi. Bu muskulning shakli hamma hayvonlarda bir xil bo'ladi, u tizza bo'g'imini bukishda qatnashadi.¹

Taroqsimon muskul tos suyagining ostki qismidagi yonbosh do'mbog'idan boshlanib, son suyagining kichik do'mbog'ida tugaydi. Vazifasi: tos-son bo'g'imini bukadi. It va mushuklarda—taroqsimon muskul urchuqsimon bo'lib, sonning uzun bukuvchi muskuli bilan qoplangan. Bu muskul tos suyagining ostki qismidagi yonbosh do'mbog'idan boshlanib, past tomonga son suyagining plantar yuzasiga boradi va son suyagi kichkina do'mbog'ining yon qismida tugaydi. Bu muskul nozik muskulga yordamlashib, tizza bo'g'imini ozroq burish, oyoqni oldinga ko'tarish, tos-son bo'g'imini bukish uchun xizmat qiladi.²

♦ **Tos – son bo'g'imini yaqinlashtiruvchi muskullar**

Nozik muskul tos suyagining chokidan boshlanib, son-boldir bo'g'imining yon payigacha boradi. Vazifasi: oyoqni yaqinlashtiradi. It va mushukda nozik muskul hamma hayvonlarda yaxshi rivojlangan bo'lib, son suyagining ichki yuzasida joylashadi. Muskul tos suyagi chokidan boshlanib, tizza bo'g'imigacha tushadi va tizza qopqog'ining o'rta payi hamda boldir suyagining tarog'ida tugaydi. Yuqorigi qismning bir uchi, hatto qorinning to'g'ri muskulidan boshlanadi. Bu muskul son kanalini hosil qilishda ham qatnashadi, u qisqarganda oyoq ichki tomonga tortiladi.³

Yaqinlashtiruvchi muskul quymich suyagining pastki yuzasidan boshlanadi va son suyagining ichki hamda orqaga qaragan tomonida tugaydi. Vazifasi: oyoqni yaqinlashtiradi.

♦ **Aylantiruvchi muskullar.**

¹ *Victoria Aspinall. Veterinary anatomy and Physiology. Textbook. New-York, 2015.*

² *Victoria Aspinall. Veterinary anatomy and Physiology. Textbook. New-York, 2015.*

³ *Victoria Aspinall. Veterinary anatomy and Physiology. Textbook. New-York, 2015.*

Tashqi qoplovchi muskul qoplovchi teshikdan boshlanib, son suyagining do'mboq osti chuqurida tugaydi. Vazifasi: tos-son bo'g'imini tashqariga aylantiradi.

Ichki qoplovchi muskul yonbosh suyagining ichki yuzasidan boshlanib, quymichning kichik kesigi orqali o'tadi va do'mboq osti chuqurchada tugaydi. Vazifasi: tos-son bo'g'imini tashqariga aylantiradi.

Qo'sh muskul quymichning kichik kesigidan boshlanib, to do'mboq osti chuqurchasigacha boradi. Vazifasi: tos-son bo'g'imini tashqariga aylantiradi.

Bu muskullar barcha qishloq xo'jalik hayvonlarida bir xilda joylashgan bo'ladi.

◆ **Tizza bo'g'imi muskullari**

Yozuvchi muskullar.

Sonning to'rt boshli muskuli bu muskulning 4 ta: to'g'ri, yon, ichki va oraliq boshlari bo'ladi.

To'g'ri boshi tos-son bo'g'imi yonidan boshlanadi; yon boshi son suyagining yon yuzasidan boshlanadi; o'rta boshi son suyagining o'rta yuzasidan boshlanadi; oraliq boshi son suyagining yuqorigi yuzasidan boshlanadi. Muskulning hamma boshlari bir-birlari bilan qo'shilishib, tizza qapqog'ida tugaydi. Vazifasi: tizza bo'g'imini yozadi. Bu muskul barcha qishloq xo'jalik hayvonlarida bir xilda joylashgan bo'ladi.

◆ **Bukuvchi muskul.**

Tizza osti muskuli son suyagining yon to'pig'idan pay ko'rinishida boshlanadi, borgan sari kengayib, qiyshiq holda ichkariga yo'naladi va katta boldir suyagining plantar notekisligida tugaydi. Vazifasi: tizza bo'g'imini bukadi. Hamma qishloq xo'jalik hayvonlarida bir xilda joylashgan bo'ladi.

◆ **Tovon bo'g'imi muskullari**

Yozuvchi muskullar.

Boldirning uch boshli muskuli yaxshi rivojlangan muskul bo'lib, u ikkiga bo'linadi: It va mushuklarda— boldirning uch boshli muskuli yaxshi rivojlangan bo'lib, boldir suyagining orqa yuzasida joylashadi. Bu muskulning uchta boshi bor, shundan ikkitasi boldirning lentasimon yon o'rta muskullari; uchinchi esa tovon

muskulidir. Boldirning yon muskuli son suyagining pastki yon tomon yuzasidan boshlanib, tovon do'ngi tomon o'tadi. Bu muskulning yuqori qismi go'sht, pastki qismi esa payga aylangan bo'ladi. Boldirning o'rta tomon muskuli son suyagining pastki yuzasidan boshlanib, boldirning yon muskuliga qo'shilib ketadi. Bu muskul axillis payini hosil qiladi. Axillis payi tovon suyagining do'ngiga kelib birlashadi. Bu muskulda ham shilimshiq xaltacha bo'ladi. Bu muskul katta boldir suyagi boshining yon qismidan boshlanib, qiya holda pastga o'tadi va boldirning yon muskuliga qo'shilib ketadi. Bu muskullar qisqarganda tovon bo'g'imi yoziladi.¹

Boldirning yon hamda o'rta muskuli yon tomoni — son suyagining pastki yon tomon yuzasidan boshlanib, tovon do'ngi tomon o'tadi; o'rta tomoni — son suyagining pastki yuzasidan boshlanib, boldirning yon tomon muskuliga qo'shiladi. Katta boldir suyagining yarmiga kelib bu muskul qattiq qiyshiq tovon yoki Axillov payini hosil qiladi.

Tovon muskuli katta boldir suyagining yon to'pig'idan boshlanib, to tovon do'ngligigacha boradi. Vazifasi: tovon bo'g'imini yozadi.

Hayvonlardagi farq qiluvchi xususiyatlar. Otda — tovon muskuli yaxshi rivojlanmagan, kichik boldir suyagining boshidan boshlanib, tovon do'ngligida tugaydi.

◆ **Bukuvchi muskullar.**

Katta boldir suyagining oldingi muskuli katta boldir suyagining yuqorigi uchidan boshlanib, tovon (oyoq-kaft) suyagining yuqorigi uchigacha boradi. Vazifasi: tovon bo'g'imini bukadi.

Hayvonlardagi farq qiluvchi xususiyatlar. Otda — muskul qorinchasi tovon bo'g'imi ustida payga aylanadi, shu erdan u kichik boldir suyagining III muskuli payi orqali o'tib, yon va o'rta tarmoqlarga bo'linadi; yon tarmog'i — III tovon (oyoq-kaft) suyagida, o'rta tarmog'i esa I+II tovon usti suyagi hamda II tovon (oyoq-kaft) suyagiga birlashadi. Itda — katta boldir suyagining to'pig'i va tarog'idan boshlanadi; uning qorinchasi boshqa qo'shni muskullarga nisbatan kuchli rivojlangan; boldirning

¹ *Victoria Aspinall. Veterinary anatomy and Physiology. Textbook. New-York, 2015.*

pastki uchidan u payga aylanadi va I, II tovon (oyoq-kaft) suyagida tugaydi.

Kichik boldir suyagining III muskuli. Son suyagining o'rta chuqurchasidan boshlanib, tovon (oyoq-kaft) suyagining yuqorigi uchida tugaydi. Vazifasi: tovon bo'g'imini bukadi.

Hayvonlardagi farq qiluvchi xususiyatlar. Cho'chqa va qoramollarda – bir xilda joylashgan. Otda – bu muskul qattiq payga aylangan bo'ladi. Itda – bo'lmaydi.

Katta boldir suyagining orqa muskuli qoramol, ot va cho'chqalarda barmoqlarni bukuvchi chuqur muskul bilan qo'shilib ketadi. Vazifasi: tovon bo'g'imini bukadi.

Kichik boldir suyagining uzun muskuli katta boldir suyagining yon to'pig'idan boshlanadi va I tovon usti suyagida tugaydi. Vazifasi: tovon bo'g'imini bukadi. Bu muskul qoramol va cho'chqalarda bir xilda joylashadi. Otlarda bo'lmaydi.

Kichik boldir suyagining kalta muskuli faqatgina itlarda bo'ladi. Vazifasi: tovon bo'g'imini bukadi.

◆ **Barmoq bo'g'imi muskullari**

Yozuvchi muskullar.

Barmoqlarni yozuvchi uzun muskul son suyagining pastki qismidagi chuqurchadan boshlanib, boldirning yuqori qismida ikkita payga aylanadi va tovon bo'g'imi sohasida sinovial qinga o'ralgan bo'ladi.

Chuqurroq joylashgan o'rta qorinchasi – III barmoqni yozuvchi maxsus muskulni hosil qiladi va o'zining payi bilan III barmoq suyagining yuqorigi uchida tugaydi.

Yon qorinchasi esa barmoqlarni yozuvchi uzun muskul hisoblanadi. Bu ikkita tarmoqcha hosil qilib, tuyoqsimon suyakda tugaydi. Vazifasi: barmoq bo'g'imlarini yozadi.

Hayvonlardagi farq qiluvchi xususiyatlar. Otda – muskul paylari tovon (oyoq-kaft) suyagi sohasida kalta yozuvchi hamda tarmoqlarni yozuvchi yon tomon muskul payi bilan qo'shilishadi va tuyoq suyagining o'simtasida tugaydi. It va mushuklarda – Barmoq bo'g'imlarini yozuvchi uzun muskul son suyagining pastki qismidagi chuqurchadan boshlanadi va ikkita muskul qorinchasidan iborat bo'ladi. Bu qorinchalar bir-biri bilan fassiya orqali

birlashadi. Har qaysi muskul qorinchasining aniq paylari bo'lib, ular boldir suyagi yuzasidan va kaft suyagining oldingi tomonidan o'tib, barmoq suyaklari tomon tushadi. Bu paylar barmoqlarni yon tomonga yozuvchi muskul paylariga yaqinlashib, halqasimon pay bilan o'raladi.¹ Muskulning urchuqsimon qorinchasi katta boldir suyagining oldingi muskuli bilan qoplangan; to'rtta tarmoq hosil qilib II, III, IV va V barmoq suyaklarida tugaydi.

Barmoqlarni yozuvchi yon tomon muskul. Tizza bo'g'imi-ning yon payidan boshlanadi va IV barmoq suyagining II bo'g'imida tugaydi. Vazifasi: I, II barmoq bo'g'imlarini yozadi.

Hayvonlardagi farq qiluvchi xususiyatlar. Otda – muskul payi tovon (oyoq – kaft) suyagining yuqorigi yuzasidan barmoqlarni yozuvchi uzun muskul payi bilan qo'shiladi. Cho'chqada bu muskul ikkita qorincha hosil qiladi: birinchisi – IV; ikkinchisi esa V barmoq suyagiga boradi. Itda – kichik boldir suyagi boshchasi ostidan boshlanib, V tovon (oyoq-kaft) suyagida barmoqlarni yozuvchi uzun muskul payi tarmog'i bilan qo'shiladi va V barmoq suyagiga boradi. It va mushuklarda barmoqlarni yon tomonga yozuvchi muskul – m.extensor digitalis lateralis s. m. extensor quarti proprius boldir suyagining yon tomoni yuzasida joylashadi. Boldir suyagining yuqori yon do'mbog'idan boshlanib, IV barmoq suyagining II bo'g'imida tugaydi. Muskul payga aylangan joygacha boldir suyagiga yopishib turadi. Tovu bo'g'imining atrofida sinovial qinga o'ralgan bo'ladi.²

Barmoqlarni yozuvchi kalta muskul tovon suyagining yuqorigi yuzasidan boshlanib, barmoqlarni yozuvchi uzun muskulning payida tugaydi. Vazifasi: barmoq bo'g'imlarini yozadi.

Hayvonlardagi farq qiluvchi xususiyatlar. Otda – tovon bo'g'imining yuqorigi payidan boshlanib, barmoqlarni yozuvchi uzun payida tugaydi. Itda – II, III, IV tovon (oyoq-kaft) suyaklarining yuqorigi uchidan boshlanib, II, III va IV barmoqlarga boradi.

¹ *Victoria Aspinall. Veterinary anatomy and Physiology. Textbook. New-York, 2015.*

² *Victoria Aspinall. Veterinary anatomy and Physiology. Textbook. New-York, 2015.*

Birinchi barmoqni yozuvchi uzun muskul faqatgina cho'chqa va itlarda bo'lib, kichik boldir suyagidan boshlanadi va ikkinchi barmoq suyagida tugaydi.

◆ **Bukuvchi muskullar.**

Barmoqlarni bukuvchi yuza muskul son suyagining orqa churchasidan boshlanib, boldir muskulining payi bilan chirmashgan bo'ladi. Bu muskul payi kengayib, kalta, mustahkam tutamlari orqali tovon suyagining ikki tomoniga birlashadi va pastga qarab tushadi. Tovon do'ngligining ustida pay ostida shilliq xaltasi bo'ladi. Tovon (oyoq-kaft) sohasida muskul payi ikki tarmoqqa ajraladi. Har qaysi tarmoq ikki qismga bo'linadi. Ularning oralig'idan barmoqlarni bukuvchi chuqur muskulning payi o'tadi; ular III, IV barmoqlarning II bo'g'imi yuqorigi uchida tugaydi. Kunjutsimon suyaklarda sinovial qin bilan o'ralgan bo'ladi. Vazifasi: III va IV barmoqlarning I, II bo'g'imlarini bukadi. Cho'chqa va qoramollarda bir xilda joylashgan. Otlarda muskul qorinchasida ham mushak tolasi bo'ladi, u ko'proq fibroz toladan tarkib topgan.

Barmoqlarni bukuvchi chuqur muskul. Bu muskulning uchta: yon yuza, yon chuqur va o'rta boshchasi bo'ladi. Yon tomon yuza boshi yoki katta boldir suyagining orqa muskuli kuchli rivojlangan bo'lib, katta boldir suyagining yon do'ngligidan boshlanadi; yon tomon chuqur boshi yoki I barmoqni bukuvchi uzun muskul yaxshi rivojlanmagan bo'lib, katta boldir suyagining do'nglik yon hamda orqa yuzasidan boshlanadi; o'rta tomon boshi yoki barmoqlarni bukuvchi uzun muskul kuchli rivojlangan bo'lib, katta boldir suyagining orqa notekis yuzasidan boshlanadi. Muskulning uchala boshlari ham bitta umumiy payga qo'shilishib, o'rta tovon do'ngligidan o'tadi. Bu yerda uning sinovial qini bo'ladi. I bo'g'imning ustida pay ikkita: III va IV barmoqlarga boruvchi tarmoqqa bo'linadi. Har bir tarmoq yuzaga chiqib, III va IV barmoqlarning uchinchi bo'g'imida tugaydi. Payning ostida g'altak osti shilliq xaltasi bo'ladi. Vazifasi: barmoq bo'g'imlarini bukadi.

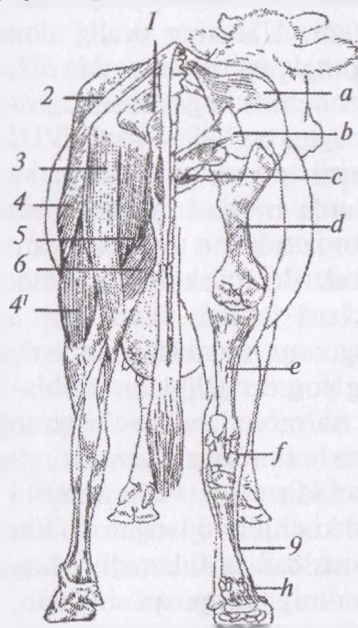
Bu muskulning joylashishi bir tuyoqlilarda, cho'chqalarda va qoramollarda bir xilda bo'ladi.

Suyaklararo muskul tovon sohasidan boshlanib, chuqur va yuza varaqchasi bo'ladi.

Chuqur varaqchasi — oʻrta hamda ikkita yon tarmoqlarga boʻlinadi. Oʻrta tarmogʻi oʻz navbatida barmoqaro boʻshliqqa tarqalib, kunjutsimon suyakka tarmoq beradi.

Yuza varaqchasi ham oʻrta va ikkita yon tarmoqlarga boʻlinadi. Oʻrta tarmogʻi barmoqlarni bukuvchi yuza muskuli bilan birgalikda barmoqlarni bukuvchi chuqur muskul oʻtishi uchun kanal hosil qiladi. Vazifasi: birinchi boʻgʻimni bukadi hamda kunjutsimon suyakni ushlab turadi.

Bu muskul barcha qishloq xoʻjalik hayvonlarida bir xilda joylashgan.



56-rasm. Qoramol skeleti va muskulining orqa tomondan koʻrinishi:

1 — dum muskuli, 2 — sagʻrining oʻrta muskuli, 3 — yagʻrin muskuli, 4-4' — sonning ikki boshli muskuli, 5 — yarim parda muskul, 6 — simpatik muskul, a — yonbosh suyak qanoti, b — quymich boʻrtigʻi, c — qov suyagi, d — son suyagi, e — katta boldir suyagi, f — tovon suyaklari, h — harmaq suyaklari, g — kaft suyagi.

Nazorat uchun topshiriq va savollar.

1. Keyingi oyoq boʻgʻimlariga taʼsir etuvchi muskullarni rasmini chizib oʻrganish.
2. Tos-son boʻgʻimini bukuvchi muskullar.
3. Tos-son boʻgʻimini yozuvchi muskullar.
4. Tos-son boʻgʻimini yaqinlashtiruvchi muskullar.
5. Tizza boʻgʻimini aylantiruvchi muskullar.
6. Tizza boʻgʻimining muskullari.
7. Tovu boʻgʻimining muskullari.
8. Barmoq boʻgʻimining muskullari.

Mavzu. Teri qoplamasi va uning hosilalari

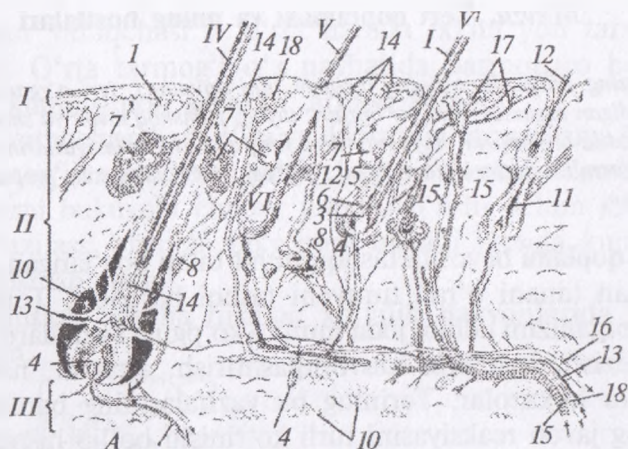
Darsning maqsadi: terining tuzilishi, uni qavatlarini, teri o'zgarishidan hosil bo'ladigan organlar: jun, ter bezlari, tuyuq, yumshoq tovon va shoxni tuzilishi, teri hosila organlarini hayvonlardagi farq qiluvchi xususiyatlarini o'rganish. Ko'rgazmali materiallar: rasm, mulyaj, ho'l va quruq preparatlar, tirik hayvon.

Teri qoplami bevosita tashqi muhit bilan bog'langan, jun bilan qoplangan tanani o'rab turuvchi tashqi pardadir. Teri qoplami hayvon organizmi uchun juda muhim ko'pgina vazifalarni bajaradi, ya'ni, sezish, issiqlikni muvofiqlashtirish, ajratish, nafas olish, so'rish va hokazolar. Terining bu vazifalarining barchasi organizmning javob reaksiyasini turli ko'rinishi bo'lib hisoblanadi.

Teri — epidermis, asosiy chin teri va teri osti qavatidan iborat (57-rasm).

Epidermis qalin ko'p qavatli epiteliy to'qimasidan tashkil topgan bo'lib, teri asosidan u asosiy parda (membrana) orqali ajralib turadi. Unda epidermisning ishlab chiqaruvchi qavatini joylashadi. Bu qavatning hujayralari ko'payishi natijasida qavatning yuzasiga chiqadi, qariydi, quriydi hamda birmuncha qalinlashadi. So'ngra shox moddaga aylanadi, oxir-oqibat to'rsimon varaqcha (plastinka) ga aylanib, terini har xil mexanik shikastlanish, qurib qolishdan saqlaydi. Terining bu qavatini doimo yangilanib turadi. Yangilanish, ya'ni epidermisning ko'chib turishi jarayonida teri har xil mikroorganizmlardan hamda kirlanishdan tozalanib turadi. Terining epidermis qavatida pigment hujayralari ishlab chiqiladi (keratin), qon tomirlari bo'lmaydi. Epidermisning oziqlanishi osmotik (so'rilish) yo'l bilan kechadi.

Asosiy, ya'ni chin teri tig'iz, shakllangan biriktiruvchi to'qimadan tuzilgan bo'lib, unda yog' va ter bezlari, arteriya, vena, limfa tomirlari, kapillyarlar, nerv tomirlari, sezish, jun ildizi, silliq mushak tuqimalari joylashadi. Bu qavatning qalinligi hayvonlarning turiga, uning boqilish sharoitiga, yoshiga, jinsiga bog'liq bo'ladi. Masalan, eng qalini — qoramolda, eng yupqasi — qo'y va echkida; qari hayvonlarda yoshlariga nisbatan qalin; oyoqning yon yuzasida qalin, ichki yuzasida yupqa bo'ladi.



57-rasm. Teri qoplami (tuzilish sxemasi):

I – epidermis, II – teri asosi, III – teri osti qavati, IV – sezuvchi jun, V, V – qoplovchi jun uning folikulasi, 1 – jun poyachasi, 2 – jun ildizi, 3 – jun ildizi, 4 – jun so‘rg‘ichi, 5 – jun g‘ilofchasi, 6 – ildiz xaltachasi 7 – yog‘ bezi 8 – ter bezi 9 – junni ko‘taruvchi muskul 10 – jun xaltachasi bo‘shlig‘i 11 – yangi jun 12 – almashuvchi jun 13 – nerv 14 – terining sezuvchi nervi 15 – arteriya 16 – vena 17 – kapilyarlar 18 – limfa tomirlari 19 – teri usti yog‘i; B – boshdagi sezuvchi jun I – cho‘chqa II – qo‘y III – sigir IV – otlardagi sezuvchi jun

Chin teri yuza so‘rg‘ichli hamda chuqur to‘rli qismlardan iborat.

a) So‘rg‘ichli qavat – yumshoq tovonda va terining boshqa junsiz qismlarida yaxshi rivojlangan. Junli terida u yaxshi taraqqiyolmagan. So‘rg‘ichlarning ko‘p bo‘lishligi chin terini epidermis bilan jipslanish yuzasini oshiradi.

b) To‘rli qavat – birmuncha chuqurroqda joylashgan bo‘lib, u sekin-asta teri osti qatlamiga aylanib boradi.

Teri osti qatlami siyrak biriktiruvchi to‘qimalardan tuzilgan bo‘lib, chin terini fassiyalarga va mushaklarga birlashtirib turadi. Ayrim hollarda unda do‘ngliklar yoki o‘simtalar to‘g‘risida shilliq xaltalar hosil bo‘ladi. Masalan, tirsak do‘ngligi ustida, maklokning ustida.

Teri osti qavatida har xil biriktiruvchi to‘qima hujayralari, shu jumladan, yog‘ hujayralari bo‘ladi. Yaxshi semirgan hayvonlarda yog‘ hujayralari teri osti yog‘ qavatini hosil qilib, u oziqa

modda jamg'armasi hisoblanadi hamda hayvonni sovuqdan saqlaydi.

Hayvonlardagi farq qiluvchi xususiyatlar. Qoramolda — teri yelka suyagining ustida osilib turadigan teri qatlamini hosil qiladi, ya'ni «bag'baqa» deyiladi. Cho'chqada — teri bo'yining pastki tomonida hamda ko'krak sohasida birmuncha qalin bo'ladi. Bu yerda erkak cho'chqalarda «qalqon» hosil bo'ladi.

It va mushukda umumiy qoplamalar tanani tashqaridan qoplaydi, ularga teri, jun, yumshoqlar, changal va tirnoqlar kiradi.

- Teri butun tanani qoplab uni himoyalaydi.

- Teri ikki qavatdan tuzilgan: epidermis va derma, uning ostida gipoderma va epidermis osti qavat yotadi. Bunday tuzilish barmoq yumshoqlari va changalga ham xosdir.

- Terida qator bezlar bo'lib, ular ajratadigan moddalar teri funksiyasiga o'z hissasini qo'shadi.

- Organizmdagi boshqa bezlar (masalan, sut va anal bezlari) ham terining o'zgargan bezlaridir.

- It va mushukning terisi epidermisdan hosil bo'lgan jun bilan qoplangan. Junlar himoya, ajralib turish va aloqa uchun xizmat qiladi.

- Oyoqlarning pastki yuzasi junsiz bo'lib, o'zgargan epidermisdan tuzilgan barmoq yumshog'i himoyalanaadi.

- Barmoqlarning uchi qattiq epidermal tuzilma — changallar bilan himoyalangan.

Teri tananing eng katta a'zosi bo'lib hisoblanadi, u ko'p tarkibiy qismlardan iborat bo'lgani sababli qator funksiyalarga ega.

Qoplamalarga quyidagilar kiradi: teri, junlar, tuyoqlar, changallar.¹

♦ Teri hosilalari

Jun epidermisning shox moddasi hujayralaridan tarkib topgan organ bo'lib, qattiq elastik ipchalar ko'rinishiga ega. Junning tashqi qavatini qalin hujayralardan iborat to'qima tashkil etadi. Kutikulaning asosida yo'g'on po'stloq qavati bo'lib, pigmentli uzun hujayralardan tuzilgan, qaysikim, junning rangini aniqlaydi.

¹ *Victoria Aspinall. Veterinary anatomy and Physiology. Textbook. New-York, 2015.*

Junning markazida yumaloq, ko'p qirrali va kubsimon hujayralardan tashkil topgan mag'iz qavati joylashadi.

Jun o'qi yoki poyasi teri yuzasiga chiqib turadi.

Jun ildizi va **jun piyozchasi** chin terida joylashgan bo'ladi.

Chin teridan **jun so'rg'ichi** hosil bo'lib, u o'z qalpoqchasi bilan jun piyozchasini qoplab turadi va uning hisobidan junning oziqlanishi hamda o'sishi kechadi.

Jun ildizi va piyozchasi follikula ichiga kirib turadi. Follikula epidermisdan hosil bo'lgan ildiz qinidan hamda chin teridan hosil bo'lgan jun xaltachasidan iborat. Jun xaltasidan epidermisga tomon junni ko'taruvchi muskul tolalari yo'naladi. Bu muskul tolalari ta'sirida jun ko'tarilish qobiliyatiga ega bo'ladi.

Jun teridan ayrim hayvonlarda yakka holda (qoramol, otlarda) chiqsa, boshqalarida guruh-guruh (cho'chqa, itlarda) bo'lib chiqadi. Ular qiyshiq yo'nalishda har tomonlama o'sadi va bunga jun oqimi deyiladi. Jun terining har xil joyida har xil uzunlikda va qalinlikda bo'ladi. Ular tuzilishiga ko'ra qoplovchi, dag'al, mahsulot beruvchi hamda sinuoz xilda bo'ladi.

It yoki mushukning burun ichi va barmoq yumshoqlaridan tashqari butun tanasini qoplab turadi. Urug'don xaltasi va so'rg'ichlar atrofi kabi sohalarda u siyrak o'sadi. Jun tolasi keratinlashgan tuzilma bo'lib, u jun follikulida ishlab chiqariladi. Teri ustida ko'rinib turadigan qismi jun poyasi, teri ya'ni follikul ichidagi qismi esa jun tomiri deb ataladi. Jun follikuli dermada yotgan epidermal hujayralar o'zagidan hosil bo'ladi. Dermaning bu qismi dermal so'rg'ich deb ataladi.

So'rg'ich o'sib chiqadigan junni qon va nervlar bilan ta'minlaydi. Jun konusining hujayralari keratinizatsiyaga uchrab junga aylanadi. Jun tolasi epidermisni teshib yuqoriga, teri yuzasiga qarab o'sadi, konus uchidagi hujayralar o'ladi va jun follikuli hosil bo'ladi. Jun o'sishini davom etib oxiri o'ladi va follikuldan ajraladi. Junlar siklik ravishda o'sadi, ya'ni muddati kelgan jun tushib ketgandan so'ng yangi follikul rivojlanadi va yangi jun tolasi o'sib chiqadi.¹

¹ *Victoria Aspinall. Veterinary anatomy and Physiology. Textbook. New-York, 2015.*

Qoplovchi jun – unchalik uzun va qalin bo‘lmaydi, jun o‘zagi bor bo‘lib, u mahsulot tayyorlash uchun ishlatilmaydi. Qoplovchi junlar bu hayvonning tashqi himoya qatlamini hosil qiladigan yo‘g‘on, uzun va qattiq junlar. Ular terida mustahkam o‘tiradi va bir tekisda keng tarqalib it va mushukka tashqi silliq ko‘rinish beradi. Jun qoplamasi tabiiy himoyalovchi omil bo‘lib, suvni o‘tkazmaydigan sifatlarga ega. Hayvon suvga tushganda ham jun qoplanmasi namlanmaydi ya‘ni suv uning ostiga o‘tmaydi va hayvon sovqotmaydi. Har bir bunday jun tolasi hamda unga birikadigan ko‘taruvchi muskul tolalari follikulldan yakka holda o‘sib chiqadi. Bu muskullar junlarni ko‘tarib izolyatsion havo qatlamini hosil qiladi. Past harorat muskulni faollashtiradi, ammo g‘azablangan itlarning bo‘yin va orqa, qo‘rqqan mushuklarda esa dum junlarining muskullari faollashadi.¹

Dag‘al junlar o‘zagi yaxshi rivojlangan; bularga boshdagi kokil, quloqdagi junlar, kiprik kabilar kiradi. Uzun jun yo‘g‘on va dag‘al bo‘lib, yoldagi, dumdagi junlar kiradi. Sinuoz jun – juda yo‘g‘on va uzun bo‘ladi, ular lab atrofida, ko‘z atrofida, burun atrofida joylashib, ularda jun xaltasida qon tomirlar sinusi bo‘ladi. Shuning uchun ham ta’sirni sezuvchi junlar deb ataladi, ularda nerv tolalari uchi ko‘p bo‘ladi. Bu junlar birmuncha chuqurroqda joylashadi va chin teri hamda osti qavatini qoplab oladi. Bu junlar hech qachon tushmaydi. Jun qoplami vaqt o‘tishi bilan tushib uning o‘rniga yangi jun o‘sib chiqadi, ya‘ni tullash sodir bo‘ladi. Mahsulot beruvchi junlarga qo‘y, echki, tuyaning junlari kiradi. Yovvoyi hayvonlarning tullashi ma‘lum bir belgilangan vaqtda bo‘ladi. Qo‘y va cho‘chqalarning tullashi asta-sekinlik bilan aniq bo‘lmagan vaqtda kechadi.

Qoramol va otlarda aralash tipdagi tullash bo‘ladi. Jun hayvon organizmini sovuqdan hamda terini har xil mexanik ta’sirlardan saqlash uchun ham xizmat qiladi. Otlarda uzun junlari: yol; dum; to‘pig‘ining popugi; kokilini hosil qiladi.

Itlarning ko‘pchiligi bahorda va kuzda, mushuklar esa faqat bahorning oxirida to‘llaydi. Iliq va yaxshi yoritilgan uylarda

¹ *Victoria Aspinall. Veterinary anatomy and Physiology. Textbook. New-York, 2015.*

saqlanadigan it va mushuklarda bu tabiiy mavsumiy tartib buziladi, shuning uchun ularda to'llash yilning har qanday mavsumida kechishi mumkin.¹

◆ Teri bezlari.

Teri bezlari yog' bezlari va ter bezlariga bo'linadi. Bundan tashqari, hayvonlarda boshqa bez to'qimalari ham mavjud.

Yog' bezlari alveolyar ko'rinishda chin terining yuza qavatiga yotadi va chiqarish yo'li jun ildizining qiniga ochiladi. Alveola devori bir necha qavat ho'jayralardan tashkil topgan bo'lib, teri yog'i to'planishi bilan buziladi. Teri yog'i teri yuzasiga chiqib uni moylab turadi, uning qayishqoqligini ta'minlaydi hamda qurib qolishdan, yorilishdan saqlaydi. Yog' bezlari cho'chqa, ot va itlarda yaxshi rivojlangan.

Modifikatsiyalashgan (o'zgargan) yog' bezlari quyidagi tuzilishga ega:

- Dum bezlari dum asosining dorsal yuzasida joylashadi. Ularning vazifasi boshqa hayvonni tanish va farqlash.

- Aylana anal bezlari anus atrofida joylashadi. Ularning sekreti maxsus ter bezlariga to'planib itning individualligiga o'z hissasini qo'shadi.

- Anal bezlar — orqa chiqaruv teshikning ikkala tomonlarida, undan sal pastroqda yotgan juft sferik anal xaltachalar devorlarida joylashadi. Ular badbo'y hidli sekret ishlab chiqaradi. Defekatsiyada bu sekret fekaliylarni qoplab hudud makeri vazifasini o'ynaydi.

- Og'iz atrofi bezlar mushuk lablarida joylashadi. U hudud markeri sifatida qo'llanadi. Buni mushuk yuz sohasini atrof narsalar yoki egasining oyoqlariga ishqalaganda kuzatish mumkin!

- Meybomiy bezlari qovoqlarda joylashadi. Ular ko'zni namlab turuvchi ko'z yoshining yog'li komponentini ishlab chiqaradi.

Yog' kistalari jun follikuli yoki teri bezlari iflosliklar, chandiqli to'qima bilan tiqilib qolganda yoki infeksiya rivojlanganda hosil bo'ladi. Ularni boshqa tugunlar masalan, o'sma bilan adash-

¹ *Victoria Aspinall. Veterinary anatomy and Physiology. Textbook. New-York, 2015.*

tirmaslik lozim. Shunga qaramasdan ular xavfsiz bo'lib, kam hollarda muammoli bo'ladi.¹

Ter bezlari kalavaga o'xshash o'ralgan naychalar shaklida bo'lib, chin terida joylashadi. Uning chiqaruvchi yo'llari jun ildizining qiniga yoki terining junsiz joyida, to'g'ridan-to'g'ri uning yuzasiga ter teshikchalari orqali ochiladi. Har bir naychaning devori tashqi va ichki qavatlardan tashkil topgan. Tashqi qavati — mioepitelial ho'jayralardan; ichki qavati esa — kubsimon bezli hujayralardan tuzilgan. Kubsimon bezli hujayralari naycha ichiga ter ajralganda u bilan birga turli xil tuzlar, oqsil moddalar ham ajraladi va teri kuchli soviydi. Ter bezlari shox moddaga aylangan organlarda, ya'ni erkak hayvonlar jinsiy a'zosining boshida, yelin so'rg'ichida bo'lmaydi. Otlarda ter ko'p miqdorda oqsil saqlaydi, shuning uchun terlaganda ko'pirib ketadi (otda buni yaqqol ko'rish mumkin).

Terining bezli tuzilmalari — bular asosan terining ma'lum bir joyida bezlarning to'planib qolishidan hosil bo'ladi. Bunday tuzilmalar hamma hayvonlarda — tashqi eshitish yo'li terisida, qovoq terisida mavjud.

Qoramollarda shilliq bezlari burun-lab yaltirog'ida (oynasi-da); Cho'chqalarda xartumli terisida xartum bezlari; bilaguzuk terisida bilaguzuk bezi, iyak osti bezi; preputsiyaga kirish joyida bo'ladi. Otlarda yumshoq tovon bezlari va sut bezining so'rg'ichida bo'ladi. Itlarda anal xaltachasida, yumshoq tovonida bo'ladi.

Sut bezlari murakkab, naysimon alveolyar tuzilishga ega bo'lib, cho'chqalar va itlarda alohida bo'lakdan iborat, ularning hammasi birgalikda qo'shilib ko'p bo'lakchali yelin hosil qiladi. Qoramol va biyalarda ikki juft bo'lagining qo'shilishidan bitta kompakt elin hosil bo'lgan. Ularda son orasida qorin devorida joylashadi.

Sut bezi tana va surg'ichlardan tashkil topgan. Sut bezining har bir bo'lagi parenxima va o'qdan tashkil topgan. Bezning parenximasi bo'lakchadan iborat. Ularning hosil bo'lishida sut alveolalari, sut naychalari, sut kanallari va sut yo'llari ishtirok etadi. Sut yo'llari sut sisternasiga ochiladi. Sut alveolasi va sut naychasida

¹ *Victoria Aspinall*. Veterinary anatomy and Physiology. Textbook. New-York, 2015.

sut ishlab chiqariladi, kuchli laktatsiya davrida, hatto, sut kanachalarida ham sut ishlab chiqariladi.

Sut kanallari va sut yo'llari, odatda sutni sut sisternasiga o'tkazish uchun xizmat qiladi. Sut alveolasi, naychalari va kanallari bir qavat kubsimon bezli hujayralardan hamda mioepiteliydan tuzilgan. Sut sisternasidan so'rg'ich ichiga tomon so'rg'ich kanali keladi va u so'rg'ich kanalining teshigi bo'lib so'rg'ichning oxiriga ochiladi. So'rg'ich kanalining shilliq pardasi ko'p qavatli qalin epiteliydan tarkib topgan. Chiqish teshigining asosida muskul so'rg'ich sfinkteri joylashadi.

So'rg'ichlar tashqi tomondan junsiz teri bilan qoplangan. So'rg'ich terisi va so'rg'ich kanalining shilliq pardasi o'rtasida elastik va muskul to'qimalari yotadi.

Bez o'qi biriktiruvchi to'qima hamda yog' qatlamlaridan tashkil topgan. Biriktiruvchi to'qima qatlami orqali arteriyalar, venalar, kapillyarlar, limfa tomirlari va nerv tolalari o'tadi.

Hayvonlardagi farq qiluvchi xususiyatlar. Sigirlarning sut bezi yoki yelini yaxshi rivojlangan bo'lib, ikki juft yarim sharsimon, kvadrat bo'laklardan iborat. Yelinning o'ng bo'lagi va chap bo'lagidan sagittal ariqcha orqali, ajralib turadi. Yelinning har bir bo'lagida 2 tadan so'rg'ichi bo'ladi.

So'rg'ich silindr shaklida, uzunligi 7–10 sm, bittadan chiqaruv teshigi mavjud.

Yelinning oldingi va keyingi bo'laklari bir-biriga birlashib ketgan. So'rg'ich asosining to'g'risida aylana shaklida burma bo'lib, u sut sisternasini yuqorigi bezli qismiga va pastki so'rg'ich qismiga bo'lib turadi. Sut bezi tashqi tomondan kam tukli yupqa teri bilan qoplangan, kam sut beruvchi sigirlarda esa jun bilan qoplangan.

Yelin terisi yelinning orqa yuzasida ikkita burma hosil qiladi: birinchisi jinsiy ariqchadan pastga yo'naladi, ikkinchisi – yelinning yon yuzalari tomon o'tadi. Ular o'rtasida sut bezi oynachasi hosil bo'ladi.

Teri ostida yelinning yuza fassiyasi, uning ostida esa yelinning chuqur fassiyasi joylashadi. U qorinning sariq fassiyasidan ajralib, elinning o'rta qismida 2 ta qorinning oq liniyasi (yo'li)dan yelin

asosiga boruvchi elastik varaqcha beradi. Bu varaqchalar yelinning o'ng va chap bo'laklariga ajratib turuvchi yelin so'rg'ichi yelin to'sig'ini hosil qilib, u bir vaqtning o'zida yelinni ko'tarib turuvchi pay ham hisoblanadi.

Cho'chqalar sut bezlari tananing pastki devorida tush suyagidan to qov suyagigacha cho'zilib joylashadi. 5–8 juft sut bezi bo'lib, so'rg'ichlari kalta bo'ladi va har bir surg'ichga 2–3 tadan so'rg'ich kanali ochiladi. Sut sisternasi kichik kengaytma shaklida bo'lib, so'rg'ichlar asosida joylashadi. Otlarda yelin ikki bo'limdan iborat bo'lib, har birida ikkitadan bo'lak mavjud, har bir so'rg'ichda 2 ta so'rg'ich kanali ochiladi, so'rg'ich kanalining sfinkterlari yaxshi rivojlangan, oldingi va keyingi bo'laklari bir-biriga qo'shilib ketgan, sut naychalari bir-biri bilan birlashmagan bo'ladi, sut sisternasi yaxshi rivojlangan. Itlar so'rg'ichida 6–20 tagacha sut yo'llari ochiladi, sisternasi bo'lmaydi.

Yumshoq tovon oyoqlarning orqa qismida joylashgan bo'lib, terining qalinlashuvidan hosil bo'lgan (*58-rasm*). Yumshoq tovonning 3 ta qavati bo'ladi: epidermis, asosiy terisi va teri osti qatlami. Epidermis yumshoq shox moddasidan tarkib topgan, unda jun va bezlar bo'lmaydi.

Yumshoq tovonning asosiy terisi birmuncha uzunroq so'rg'ichlarning borligi bilan xarakterlanadi.

Yumshoq tovonning teri ostki qatlami yaxshi rivojlangan, unda yog' va yelim beruvchi, cho'ziluvchi tolalar ko'p bo'ladi.

Hayvonlarda yumshoq tovon joylashuviga qarab qo'yidagicha bo'ladi:

Barmoq yumshog'i yaxshi rivojlangan bo'lib, hamma qishloq xo'jalik hayvonlarida bo'ladi, 3-nchi barmoqning orqa qismida joylashadi.

Hayvonlardagi farq qiluvchi xususiyatlar. Qoramol va cho'chqalarda barmoq yumshog'i tuyoq kapsulasini hosil qiladi. Otda — barmoq yumshog'i tuyoq kapsulasiga kirib boradi va tuyoqning cho'zilib-yig'iluvchi apparati vazifasini bajaradi; u yostiqsimon qism, strelka va yumshoq tovon tog'ayidan tashkil topgan. Yostiqsimon qismi yumshoq tovonning orqa qalinlashgan qismi hisoblanadi. Strelkasi yumshoq tovonning oldingi qismi hisoblanib,

ponasimon shaklda, orqadan oldinga tomon chiqqan bo'ladi, strelkaning epidermisi yumshoq tovonning shox kapsulasini hosil qiladi. Strelkaning oldingi kuchli o'tkirlashgan qismi asosi deyiladi. Orqa ikkiga bo'lingan valiksimon qismi esa – strelkaning oyoqchalarini deyiladi. Oyoqchalar oralig'ida ozgina chuqurlashgan oyoqchalararo ariq yotadi. Oyoqchalar yon tomonlarida yumshoq tovonning strelkasini tuyoq devoridan ajratib turuvchi strelkaning yon ariqchasi joylashadi. Strelkaning teri osti qavati yumshoq tovon yostiqsimon qismining teri osti qavati bilan umumlashib ketgan.

It va mushuklarda ular yo'g'on, pigmentlashgan, keratinizatsiyaga uchragan va junsiz epidermis bilan qoplangan. Itlarda barmoq yumshoqlarining yuzasi silliqlashgan konus shaklida so'rg'ichlardan iborat. Ular harakat paytida yer bilan ushlanishni yaxshilaydi. Mushukning barmoq yumshoqlari ancha silliq bo'ladi. Yumshoqning ichidagi to'qimalar yo'g'onlashgan derma va yog'li tomirli to'qimalardan iborat. Ular tez harakatlanganda yerdan qaytgan zarbalarni o'ziga oladi. Ter bezlari ularning yuzasiga ochiladi.

It va mushuklarning oldingi oyoqlarida yettitadan yumshoqlar mavjud:

- Beshta barmoq yumshoqlari: har bittasi distal falanglararo bo'g'imni qoplaydi, shu jumladan bittasi rudimentar barmoq bilan bog'liq bo'ladi.

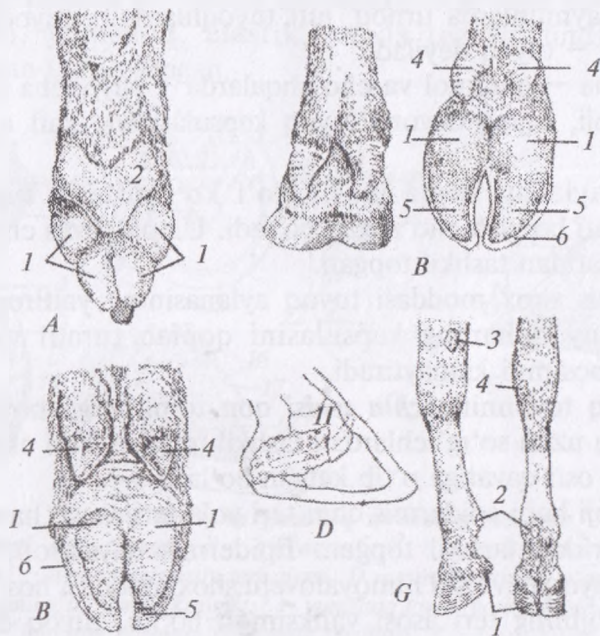
- Barmoq – kaft bo'g'imning yumshog'i: itlarda u yurak, mushuklarda doira shaklida bo'ladi. Kaft maydoniga nisbatan dorsal yotib bu sohani hayvon tez chopganda saqlaydi.

Orqa oyoqda beshta yumshoqlar mavjud: bitta asosiy tovon va to'rtta barmoq yumshoqlari.

Yuqori harorat, itning kasalligi barmoq yumshoqlari va burun yostiqchasi yo'g'onlashuviga olib keladi. Nima uchun virus yumshoqlarga bunday ta'sir etishi noaniq, ammo it o'lati virusi nafas olish, markaziy asab va oshqozon – ichak tizimlariga ham ta'sir etadi.¹

¹ *Victoria Aspinall. Veterinary anatomy and Physiology. Textbook. New-York, 2015.*

Yumshoq tovon tog'ayi yumshoq tovon teri osti qavatining shaklan o'zgargan qismi bo'lib, u noto'g'ri rombsimon varaqcha shaklda bo'ladi. Tog'ayning tashqi yuzasi qavargan, ichki yuzasi esa botiq; ichki va yon tomon yumshoq tovon tog'aylari farqlanadi, ular o'rtasida yumshoq tovonning teri osti yostiqsimon qismi joylashadi. Tog'ay tuyoq suyagining tarmog'i bilan birlashib ketadi, shuning uchun ilgari uni tuyoq tog'ayi deb yuritishar edi. Yumshoq tovon tog'ayi I, II bo'g'imlar hamda mokisimon suyaklar bilan birlashadi. Ayrim hollarda qari otlarda u suyaklashib ketadi.



58-rasm. Yumshoq tovon:

A-it, B - cho'chqa, B - qoramol, G - otning yumshoq tovonini, D - otning yumshoq tovonining tog'ayi. 1 - barmoq yumshoq tovonini, 11 - yumshoq tovon tog'ayi, 2 - kaftning yumshoq tovonini, 3 - bilaguzuk yumshoq tovonini, 4 - cho'chqa va qoramolning osilib turuvchi barmoqlari, 5 - tuyoq tovonini, 6 - tuyoq devori.

Kaft suyagining va tovon (oyoq-kaft) suyagining yumshog'i kaft suyaklarining ustida joylashadi. Qoramol, qo'y va cho'chqalarda bo'lmaydi.

Bir tuyoqlilarda yaxshi taraqqiy etgan. Itlarda bittaga aylangan, notug'ri uchburchak shaklda bo'ladi.

Bilaguzuk yumshog'i bir tuyoqlilarda va itlarda uchraydi. U bir tuyoqlilarda bilaguzuk bo'g'imining ustida joylashib kashtan deyiladi. Itlarda bilaguzukning qo'shimcha suyagi sohasida joylashadi.

Tovon bo'g'imi yumshog'i faqatgina bir tuyoqlilarda yaxshi taraqqiy etgan bo'lib, orqa oyoqlar tovon bo'g'imining pastki qismida joylashadi va u ham kashtan deyiladi.

Barmoq uchi organi. Bu organ yirtqich hayvonlarda changal odam va maymunlarda tirnoq, juft tuyoqlilarda – tuyoqcha, bir tuyoqlilarda – tuyoq deyiladi.

Tuyoqcha – qoramol va cho'chqalarda – tuyoqcha aylanasi, tuyoqcha toji, tuyoq devori, tuyoq kapsulasining kaft qismidan tuzilgan.

Tuyoq aylanasi qisqa junsiz yo'l ko'rinishida tuyoqning yuqorigi cheti bo'ylab cho'zilgan bo'ladi. U epidermis chin terisi, teri osti qavatidan tashkil topgan.

Epidermis shox moddasi tuyoq aylanasining yaltirog'i hosil qiladi. U tuyoqchanning kapsulasini qoplab turadi va teriga tushadigan bosimni kamaytiradi.

Yumshoq tovonning *chin terisi* qon tomirlariga boy bo'lib, juda nafis va uzun so'rg'ichlardan tashkil topgan. **Teri osti qavati** terining teri osti qavatiga o'tib ketgan bo'ladi.

Tuyoq toji ham epidermis chin teri yoki teri asosi, hamda teri osti qavatlaridan tashkil topgan. Epidermis naysimon, odatda pigmentli, tuyoq devorini himoyalovchi shox moddasi hosil qiladi. Tuyoqcha tojining teri asosi valiksimon bo'lib, tuyoq devoriga yopishib turadi. Nerv va qon tomirlarga boy.

Teri osti qavati tuyoq aylanasining teri osti qavatiga o'tib ketgan.

Tuyoqcha devori tuyoqcha suyagida yotadi va 2 qavatdan iborat: epidermis tuyoq kapsulasi devorining eng chuqur pigmentlashmagan yaproqsimon qismini hosil qiladi. Tuyoqcha devorining chin terisi ichki qavati suyakni o'rab turuvchi parda bilan jiplashib ketadi.

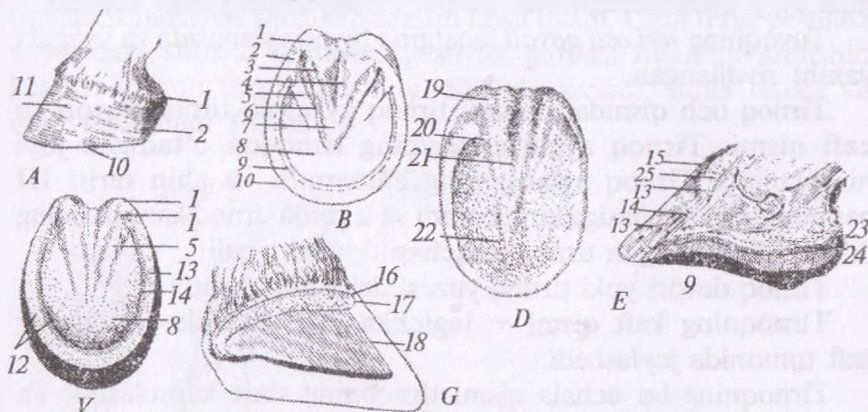
Tuyoqcha kaft qismi epidermis va chin teridan tashkil topgan.

Tuyoq otlarda shox kapsulasi, chin teri va teri osti qavatidan tuzilgan (59-rasm).

Tuyoq kapsulasi tuyoq aylanasi, jiyagi, devori, kaft qismi epidermisining hosilasi bo'lib hisoblanadi. Unda tuyoq aylanasi, jiyagi, devori va kaft qismi farqlanadi. Lekin unda faqatgina devori va kaft qismi ko'zga tashlanadi.

Tuyoq devorining yuqori qismida jiyak ariqchasi bo'ladi, pastki qismi yerga tegib turadi. Tuyoq devorida tuyoq yaltirog'i, jiyak va varaqsimon qavatlari mavjud.

Tuyoq yaltirog'i — tuyoq devorining eng yuza qavati bo'lib, naysimon, yumshoq, elastik, suvda tez shishadigan shox moddasidan tarkib topgan.



59-rasm. **Tuyoq va yumshoq tovonning tuzilishi:**

A — oldingi oyoq tuyog'i, B — o'q yuzasi, V — tuyoq kapsulasining ichki yuzasi G — tuyoqning asosiy teri qismi D — asosiy terining o'qcha yuzasi e — tuyoqning bo'ylama kesimi 1 — yumshoq tovon yostiqtchasining mag'iz qavati 2 — burchak burmasi 3 — oyoq strelkasi 4 — oyoqchalar aro ariqcha 5 — burma qismi 6 — strelkaning yon ariqchasi 7 — strelka uchi 8 — tuyoqning muguz o'qchasi 9 — tuyoqning oq chizig'i 10 — tuyoq devorining oqcha cheti 11 — tuyoqning muguz devori 12 — tuyoq devori aylanasi cheti 13 — devorning aylana qavati 14 — devorning varaqli qavati 15 — tuyoq yaltirog'i 16 — tuyoq jiyagining asosiy terisi 17 — tuyoq aylanasi asosiy terisi 18 — tuyoq devorining asosiy terisi 19 — yumshoq tovonning asosiy terisi 20 — devor burmasining asosiy terisi 21 — strelka terisining asosi 22 — o'qchanning asosiy terisi 23 — yumshoq tovon strelkasining teri osti yostiqtchasi 24 — yumshoq tovon bezi 25 — tuyoq aylanasi teri osti qavati.

Tojsimon yoki o'rta qavati – naysimon tuzilishga ega bo'lib, pigmentlar varaqsimon yoki ichki qavati pigmentlashmagan, oqsil yumshoq varaqlardan iborat. Bu qismning varaqchalari tuyoq devori ortida yuqoridan pastga qarab joylashgan va yuza tomondan tojsimon qavat bilan qo'shilishadi. Shuning uchun ham tuyoq devorining kaft chetida tuyoqning oq yo'li (liniyasi) ko'rinib turadi. Tuyoq devori yerga o'tkir burchak hosil qilib tegib turadi.

Teri kapsulasining kaft qismi naysimon shox qavatdan iborat bo'lib, u tuyoqning devor qismi bilan va yumshoq tovonning strelkasi bilan qo'shilishib ketadi.

Tuyoq terisining *asosi* tuzilishiga ko'ra tuyoq aylanasi, tuyoq jiyagi, devori va kaft qismi terisining asosiga bo'linadi. Bu qismida juda ko'p ekstraretseptorlar bo'lib, sezish funksiyasini bajaradi.

Tuyoqning *teri osti qavati* faqatgina tuyoq aylanasida va jiyagida yaxshi rivojlangan.

Tirnoq uch qismdan iborat: tirnoq aylanasi, tirnoq devori va kaft qismi. Tirnoq aylanasi terining tirnoqqa o'tadigan joyi hisoblanadi. Tirnoq aylanasi epidermisi va chin terisi III barmoqning ariqchasiga kirib boradi va u yerda tirnoq kapsulasining ildizi kirib turadigan tirnoq ariqchasini hosil qiladi.

Tirnoq devori yoki tirnoq yuzasi deb ham ataladi.

Tirnoqning kaft qismi – ingichka yo'l shaklida tirnoqning kaft tomonida joylashadi.

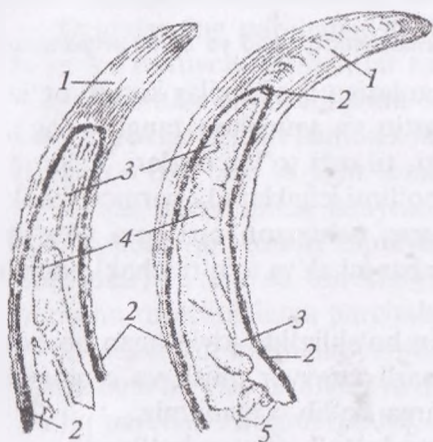
Tirnoqning bu uchala qismi tirnoqning shox kapsulasini va chin terisini hosil qiladi.

Changallar o'zgargan keratinlashgan epidermisdan tuzilgan bo'lib, har bir barmoq, shu jumladan, rudimentar barmoqning distal yoki uchinchi falangi uchini qoplaydi. Ular distal falangni yurganda himoyalaydi va yer bilan ushlanishni ta'minlaydi. Itlarning changallari yo'g'on va kuchlidir, mushuklarda esa ingichkaroq, ammo o'tkirroq bo'lib, qurol sifatida qo'llanadi.

Tinch sharoitda mushuk changallarini ikkinchi va uchinchi falanglardan boshlanadigan elastik paychalar yordamida teri cho'ntaklariga tortib turadi. Mushukning barmoq muskullari qisqarib elastik paychalar taranglashadi va changallar tashqariga chiqadi.

Har bir changal epidermisning Gultoji chegarasi deb ataladigan ixtisoslashgan sohasidan o'sadi, u esa teri burmasining ostida yotadi. Changal ikkita qattiq, ikki tomonlaridan qisilgan bo'lib, ularning orasi yumshoqroq shoxsimon modda bilan to'lgan. Changal negizidagi derma tomirlarga boy bo'lgani sababli changal kalta kesilganda osonlikcha qonaydi. Changal to'xtamasdan o'sadi, me'yorda ishqalanish esa ularni o'sib ketishiga qo'ymaydi. Ammo, ko'pchilik itlarning changallari haddan ziyod o'sib ketib, doira shaklida qayriladi va barmoq yumshoqlariga qadalishi mumkin. Alohida e'tibor rudimentar barmoqlarga qaratilishi kerak, chunki ular yerga tegmaydi va tabiiy ishqalanmaydi.¹

Shoxning tuzilishi. Shox epidermis va chin teridan tashkil topgan. Epidermis shox kapsulasini hosil qiladi. Chin terisi peshana suyagidagi shox o'simtasining suyak pardasi bilan qo'shilishib ketadi. U qon tomirlarga boy. Shoxda asosan, ildizi tanasi va uchi farqlanadi (60-rasm).



60-rasm. Shoxning kesilgan ko'rinishi:

- 1 - shox, 2 - shoxning asosiy terisi,
3 - peshana suyagining shoxsimon o'simtasi, 4 - shox o'simtasi bo'shlig'i, 5 - shilimshiq parda.

Shox ildizi shoxning eng nafis qismi bo'lib, peshana terisiga o'tish joyida bo'ladi. Shox tanasi ildizdan to shox uchigacha davom etadi va shoxning eng yo'g'onlashgan, qalin qismi hisoblanadi. Shox uchi o'tkirlashgan shoxning oxirgi qismi hisoblanadi.

¹ Victoria Aspinall. Veterinary anatomy and Physiology. Textbook. New-York, 2015.

Shoxning g'ilofida bir qancha halqalar bo'lib, u shox kapsulasining o'sish tezligiga bog'liq. Qorako'l qo'ylarining shoxi yaxshi rivojlangan bo'ladi. Shimol bo'g'usining shoxi esa tarmoqlangan bo'ladi.

Nazorat uchun topshiriq va savollar.

1. Teri qoplamasi nima?
2. Terining qavatlari.
3. Terining chin qavati tuzilishi.
4. Teri hosilalariga qaysi organlar kiradi?
5. Junning tuzilishi.

Mavzu. Ovqat hazm qilish organlari. Bosh bo'lim va oldingi bo'lim ichaklari

Darsning maqsadi: qishloq xo'jalik va uy hayvonlarini hazm organlarini anatomik tuzilishi, lab, lunj, milk, tanglay, til, tish, halqum va so'lak bezlari, qizilo'ngach, bir va ko'p kamerali oshqozonni tuzilishi, oshqozon tiplari va topografiyasini, turli hayvonlardagi tafovutini, jigar va oshqozon osti bezining tuzilishi topografiyasini o'rganish.

Ko'rgazmali materiallar: rasm, sxema, mulyaj, ho'l va quruq preparatlar.

Ovqat hazm qilish tizimi organlariga quyidagilar kiradi: og'iz, lablar, lunj, milklar, tishlar, qattiq va yumshoq tanglay, og'iz bo'shlig'i, til, quloq orti, jag' osti, til osti so'lak bezlari, halqum, qizilungach, oshqozon, ingichka bo'limi ichaklar (12 barmoq ichak, och ichak va yonbosh ichak) jigar, oshqozon osti bezi yo'g'on bo'lim ichaklari (ko'r ichak, chamber ichak va to'g'ri ichak) hamda orqa chiqaruv teshigi kiradi.

Mazkur organlarning va qorin bo'shlig'ida joylashgan boshqa organlarning joylashuvini tushunarli tasavvur qilish va o'rganish uchun qorin bo'shlig'ini oblastlarga bo'lib o'rganamiz:

Qorin bo'shlig'i, asosan, uchta katta bo'limga bo'linadi:

I. Qorin bo'shlig'ining old bo'limi oldingi tomondan diafragma muskuli, ikki yondan qovurg'alar bilan, o'ng va chap qovurg'a osti va to'sh suyagining qilichsimon tog'ayi bilan chegaralanadi.

II. Qorin bo'shlig'ining o'rta bo'limi o'ng va chap yonbosh tomonlarda joylashgan, uning yuqori qismida bel bo'limi pastki qismida esa kindik bo'limi bor.

III. Qorin bo'shlig'ining keyingi bo'limi bu ham bo'limlardan iborat: o'ng va chap chov bo'limlari; qov bo'limi qov suyagining ustida bo'lib, unda to'g'ri ichak, qovuq va jinsiy organlarning boshlanish qismi joylashadi.

Ovqat hazm qilish organlari: bosh, oldingi, o'rta va keyingi bo'limlarga bo'lib o'rganiladi.

Etxo'r hayvonlarning ovqat hazm qilish tizimi bir kamerali oshqozoni bo'lishi bilan xarakterlanadi. Ovqat hazm qilish yo'li qisqa bo'ladi, chunki go'sht yengil hazmlanadi va oshqozoni oddiy. Etxo'r hayvonlarning tishlari juda o'tkir va kuchli, jag'lari qaychisimon harakat qiladi. Bunday tuzilish go'shtni kesish va o'ljaning suyaklarini ajratib olish imkonini yaratadi. Ovqat hazm qilish yo'lining katta qismi har xil diametrlil uzun naydan tashkil topgan. Yo'lning har bir qismi o'xshash tuzilishga ega, ammo ma'lum bir vazifani bajarishga ixtisoslashgan bo'ladi. Oziqa ovqat hazm qilish yo'lidan pastga o'tadi va muskullarning ritmik harakati yoki peristaltikasi yordamida hazm qilish shirasi bilan aralashadi.

Oziqalarning parchalanishi har bir aniq oziqa turiga maxsus ta'sir ko'rsatuvchi fermentlar ta'siri ostida amalga oshadi.

Fermentlar saqlovchi shira oshqozon va ingichka ichaklarning ichki ekzokrin bezlari hamda ichak devoridan tashqarida joylashgan oshqozon osti bezi va jigar tomonidan ishlab chiqariladi.

Ovqat hazm qilish jarayoni natijasida oziqa ingichka ichak epiteliysidan qon tomiri kapillyarlariga (aminokislotalar va monosaxaridlar) va mayda tomirlarga (yog' kislotasi va glitserin) kira oladigan molekulalarga parchalanadi.

Ovqat hazm qilish jarayonida hosil bo'lgan oziqa mahsulotlari butun tana bo'ylab tashiladi va moddalar almashinuvida ishlatiladi. To'liq parchalanmagan qoldiq, zararli bo'lgan chiqindi moddalar axlat bilan birga organizmdan chiqarib yuboriladi.¹

◆ Bosh bo'lim ichaklari

Og'iz bo'shlig'i — og'iz bo'shlig'i dahlizi va xususiy og'iz bo'shlig'iga bo'linadi. Og'iz bo'shlig'i dahlizi bir tomondan esa — tishlar va milk oralig'idagi bo'shliqdir.

¹ *Victoria Aspinall. Veterinary anatomy and Physiology. Textbook. New-York, 2015.*

Xususiy og'iz bo'shlig'i oldingi tomondan kesuvchi tishlar, orqa tomondan yumshoq tanglay, yon tomonlardan — oziq tishlar, yuqoridan — qattiq tanglay va pastdan — og'iz bo'shlig'i tubi bilan chegaralanadi.

Og'iz bo'shlig'ining kirish qismi og'iz teshigi yuqorigi va pastki lablar oralig'ida joylashgan, yumshoq tanglay cheti hamda til ildizi oralig'ida esa og'iz bo'shlig'idan chiqish qismi joylashadi.

Lablar teri muskul burmasidan iborat bo'lib, og'iz teshigini chegaralab turadi. Yuqorigi hamda pastki lablar farqlanadi. Boshning yon yuzasida, lab burchagi bir-biri bilan qo'shilishib, o'ng va chap lablar qo'shilgan joyi va o'z navbatida u og'iz burchagini hosil qiladi.

Yuqorigi lab burun teshigiga tegib turadi va kesuvchi tishlarga birlashadi. Yuqorigi lab terisida junsiz qismi bo'lib, u burun-lab yaltirog'ini hosil qiladi. Unda burun-lab bezlarining yo'llari ko'rinib turadi. Bu bezlar suyuqlik ajratib chiqaradi va burun-lab yaltirog'ini namlab turadi.

Pastki lab pastki jag' suyagining oraliq qismiga birlashib turadi. Ikkala lablar ham tashqi tomondan dag'al, uzun sezuvchi junlar bilan o'ralgan.

Lablarga og'iz bo'shlig'i tomonidan ko'p qavatli qalin epiteliy hujayrasidan tuzilgan shilliq parda chiqadi. Shilliq parda bilan teri oralig'ida muskullar va bezlar joylashadi. Lab bezlari lab burchagining shilliq osti qavatida joylashadi va ko'p sonli teshikchalari og'iz dahliziga ochiladi. Pastki lab iyakga o'tadi. Yuqorigi labning shilliq pardasida konussimon so'rg'ichlar mavjud.

Hayvonlardagi farq qiluvchi xususiyatlar. Otlarning lablari uzun, yupqa, yumshoq, juda harakatchan va sezuvchanligi yuqori bo'ladi; sezuvchi junlari juda uzun va dag'al; lab bezlari lab burchagi yonida joylashadi. Cho'chqalarning lablari kam harakatchan, qisqa va kam tukli; pastki labining oldingi tomoni o'tkirlashgan; og'iz yirtig'i keng; yuqorigi labi xartumga aylanadi; lab bezlari yaxshi taraqqiylashgan. Itlarning lablari otlarnikiga qaraganda kam harakatchan, og'iz yirtig'i keng, og'iz burchagi pastga osilgan bo'ladi, pastki labning og'iz burchagiga yaqin uchida teshikchalar mavjud; lab bezlari yaxshi rivojlanmagan.

Lunj — bu ogʻiz boʻshligʻining yon yumshoq devorlarini hosil qiluvchi teri — muskul burmasidir. Lunj ogʻiz burchagidan to shilliq pardaning qanotsimon pastki jagʻ burmasigacha boradi. Lunj tashqi tomondan teri bilan qoplangan, ichkarisida sariq-qizgʻish rangdagi shilliq pardasi boʻladi. 4-nchi yuqorigi tishning toʻgʻrisida shilliq pardada soʻlak soʻrgʻichlari boʻladi. Unga quloq orti soʻlak bezining yoʻllari ochiladi. Lunj jagʻ tishlar bilan birgalikda lunj orqa dahlizini hosil qiladi. Lunj bezlari lunjning ichki qavatida 3 qator boʻlib joylashadi va yuqorigi, oʻrtangi va pastki lunj soʻlak bezlariga boʻlinadi.

Yuqorigi lunj bezlari yuqorigi jagʻ tishlari oldidan to lab burchagigacha choʻziladi.

Oʻrta lunj bezlari lablar burchagida kuchli taraqqiy etgan.

Pastki lunj bezlari katta chaynash muskulining oldingi burchagidan to lablar burchagigacha boradi. Bu bezlarning koʻp sonli yoʻllari shilliq pardasiga ochiladi. Lunjning shilliq pardasida ham koʻp lunj soʻrgʻichlari boʻladi.

Hayvonlardagi farq qiluvchi xususiyatlar. Otda — lunjning shilliq pardasi tekis, soʻlak bezi soʻrgʻichi 3-nchi yuqorigi jagʻ tish toʻgʻrisida ochiladi. Choʻchqada — lunj bezlari ikki qator boʻlib joylashadi. Itda — yuqorigi lunj bezi yonoq yoyining medial tomonida yotadi va orbital bez deb yuritiladi.

Milklar tishlar ildizini har tomonlama oʻrab turuvchi shilliq pardasining burmasidir. Oxirgi tishlar orqasida milk qanotsimon — pastki jagʻ burmasiga oʻtadi. Yuqorigi milkda, yaʼni jagʻ oraliq suyagining tanasi sohasida tish plastinkasi boʻladi. U qalin biriktiruvchi toʻqima hamda shox moddaga aylangan epiteliydan iborat. Ot, choʻchqa va itlarda tish plastinkasi boʻlmaydi.

Itlarda ogʻiz boʻshligʻi yoki ogʻiz, til, tishlar va soʻlak bezlaridan tashkil topgan. Ogʻiz boʻshligʻining vazifasi quyidagilarda namoyon boʻladi:

- lab va tishlar yordamida oziq materiallarini qabul qilish;
- oziqani yutishga tayyorlash uchun uni kichik boʻlakchalarga boʻlish. Buning uchun til, lunj va tishlar yordamida chaynash jarayoni amalga oshiriladi;

— oziqa mahsulotlarini shilimshiq va so‘lak yordamida namlash jarayoni bo‘lib, yutishni yengillashtiradi.¹

Tishlar jag‘ning tish chuqurchasida joylashib, juda qattiq organ hisoblanadi. Agar tishni uzunasiga kesib qaralsa, tishning markazida tish bo‘shlig‘i ko‘rinib turadi. Bu bo‘shliq tish pulpasi bilan to‘lib turadi. Tish ildizining pastki uchida pulpaga boruvchi tomirlar va nervlar o‘tishi uchun kichik teshikchalar bo‘ladi. Tishning asosiy moddasi dentindan iborat. Dentin 70–80% mineral moddalar hamda 20–30% kollagen moddalardan tarkib topgan. Dentin karonka sohasida tashqi tomondan emal qavati bilan o‘ralgan.

Emal — tishning eng qattiq moddasi hisoblanib, 95–98% anorganik moddalardan tarkib topgan. Tish ildizi sohasida dentin tish sementi bilan qoplangan. U tuzilishi jihatidan suyak to‘qimasiga o‘xshash bo‘lib, 60–70% mineral moddalardan iborat. Tishlarga qon tomirlari va nervlar ko‘z osti hamda pastki jag‘ arteriya va nervlaridan keladi.

Tishlar bajaradigan vazifasi, tuzilishi hamda joylashishiga ko‘ra kurak tish, qoziq va oziq tishlarga bo‘linadi. Oziq tishlar o‘z navbatida yana kichik jag‘ tish (premolyar) va katta jag‘ tish (molyar) larga bo‘linadi.

Kurak tishlar — I; qoziq tishlar — C; kichik jag‘ tishlar — P; katta jag‘ tishlar — M harflari bilan belgilanadi.

Tishlar, asosan, sut tish va doimiy bo‘ladi, ya‘ni sut kurak tishlar — Jd, sut qoziq tishlar — Cd va sut kichik jag‘ tishlar (premolyar) — Rd farqlanadi.

Har bir tishda koronka, bo‘yni va ildizi mavjud.

Tishlar juda qattiq strukturaga ega bo‘lib, yuqorigi va pastki jag‘larda joylashgan, it va mushuklarda birmuncha past, o‘zining oxirgi o‘lchamiga yetganidan so‘ng o‘sishdan to‘xtaydi. Har qaysi jag‘ tish yoyini hosil qiladi. Umuman olganda, itlarda to‘rtta tish yoyi mavjud. Tishlar tish katagiga joylashib turishi uchun milkn teshib kiradi. Milk parda bilan qoplangan bo‘lib, periodontal parda deb yuritiladi.

¹ *Victoria Aspinnall. Veterinary anatomy and Physiology. Textbook. New-York, 2015.*

Tarkibi. Barcha tishlar umumiy tuzilishga ega. Tish markazida tish pulpasi bo'shlig'i bo'lib, u kapillyarlar, nervlarga ega va o'sayotgan tishni ta'minlab turadi. Yosh hayvonlarda bo'shliq nisbatan katta, ammo tish to'liq rivojlangandan so'ng u quriydi va biroz qon va nerv saqlaydi. Tish o'sishdan to'xtaganidan so'ng, birdan-bir o'zgarish shu hisoblanadi.

Vazifasi. Yirtqich hayvonlarning tishlari o'ljaning suyagidan go'shtni yirtib olishga moslashgan bo'ladi.

Dentinatsiya. It va mushuklar hayoti davomida ikki xil tishlarga ega bo'ladi:

– sut tishlari yoki vaqtinchalik tishlar, jag'larda tug'ilgan vaqtidayoq bo'ladi va hayvon kattalashgani sari tushib ketadi. Ular odatda doimiy tishlarga nisbatan kam bo'ladi va doimiy tishlar chiqishi bilan tushadi;

– doimiy tishlar sut tishlariga qaraganda ko'proq bo'lib, hayvonning yoshi kattalashishi bilan yemirilib boradi. Ular hayvonlarning hayoti davomida saqlanib qoladi.¹

Hayvonlardagi farq qiluvchi xususiyatlar. Qoramollar pastki jag'ining har bir tarafida 4 tadan 8 ta kurak tishlari bo'ladi. 4-nci jufti esa qoziq tishning o'zgargan ko'rinishi. Yuqorigi jag'da kurak tishlari bo'lmaydi. Ularning o'rnida shox plastinka bo'ladi. Doimiy kurak tishlar ozgina qayrilgan kurak shaklida bo'ladi. Tish ildizi unchalik chuqur joylashmagan; karonkaning lab yuzasi qavariq, til yuzasi esa botiq; sut kurak tishlar doimiy kurak tishlardan kichik o'lchamliligi bilan farq qiladi. Qoziq tishlar bo'lmaydi. Oziq tishlar 24 ta bo'lib, chuqurchali tishlar tipiga mansub. Qoramollar tish formulasi qo'yidagicha ko'rinishga ega.

Sut tishlar: Doimiy tishlar:

$$\text{Id } \frac{0}{8}, \text{ Cd } \frac{0}{0}, \text{ Pd } \frac{6}{6} = 20. \quad \text{Id } \frac{0}{8}, \text{ C } \frac{0}{0}, \text{ P } \frac{6}{6} = 32.$$

Cho'chqalarda 28 ta sut tishlari, shundan 12 tasi kurak, 4 tasi qoziq va 12 tasi oziq tishlar hisoblanadi. Tish formulasi qo'yidagicha:

¹ *Victoria Aspinall.. Veterinary anatomy and Physiology. Textbook. New-York, 2015.*

Sut tishlar: Doimiy tishlar:

$$\text{Id } \frac{6}{6}, \text{Cd } \frac{2}{2}, \text{Pd } \frac{6}{6} = 28, \text{Id } \frac{6}{6}, \text{C } \frac{2}{2}, \text{P } \frac{8}{8}, \text{M } \frac{6}{6} = 44.$$

Sut kurak tishlari tuzilishi jihatidan doimiy kurak tishlarga o'xshash, faqatgina, o'lchami kichik bo'ladi. Sut qoziq tishlari yumaloq, to'g'ri ustunga o'xshash, yaxshi rivojlanmagan; og'iz bo'shlig'idan tashqariga chiqmaydi.

Otlarning tish formulasi qo'yidagicha:

Sut tishlar: Doimiy tishlar:

$$\text{Id } \frac{6}{6}, \text{Cd } \frac{2}{2}, \text{Pd } \frac{6}{6} = 28, \text{Id } \frac{6}{6}, \text{C } \frac{2}{2}, \text{P } \frac{6}{6}, \text{M } \frac{6}{6} = 40.$$

Doimiy tishlar ponasimon bo'lib, uzun karonkali tishlar jumlasiga kiradi. Biyalarda ko'pincha qoziq tishlar bo'lmaydi. Tishlarning kesuvchi yuzasi yoshiga qarab turli xil ko'rinishni egallaydi: 1) ko'ndalang — oval — yosh toylarda; 2) yumaloq — o'rta yoshdagilarda; 3) uchburchak — qarilarda; 4) uzunchoq — yumaloq — juda qarilarda.

Itlarning tish formulasi qo'yidagicha:

Sut tishlar: Doimiy tishlar:

$$\text{Id } \frac{6}{6}, \text{Cd } \frac{2}{2}, \text{Pd } \frac{8}{8} = 32, \text{Id } \frac{6}{6}, \text{C } \frac{2}{2}, \text{P } \frac{8}{8}, \text{M } \frac{4}{6} = 42.$$

Mushuklarning tish formulasi qo'yidagicha:

$$\text{Sut tishlari: Id } \frac{6}{6} \text{C } \frac{2}{2} \text{P } \frac{6}{4} = 26$$

$$\text{Doimiy tishlari: I } \frac{6}{6} \text{C } \frac{2}{2} \text{P } \frac{6}{4} \text{M } \frac{2}{2} = 230$$

Qattiq tanglay jag' oraliq, yuqorigi jag' va tanglay suyaklaridan iborat bo'lib, pastki tomondan bu suyaklar mustahkam shilliq parda bilan o'ralgan. Qattiq tanglayda tanglay choki mavjud. U qattiq tanglayning sagittal yo'li bo'ylab o'tadi, uning esa ko'ndalangiga tanglay g'ovlari (valik) joylashadi. U qoramollarda 15–20 ta, oldingi g'ovlar baland, chetlari o'tkirlashgan; orqa g'ovlari esa

pastroq va biroz silliq, halqumga yaqin joyda ular yo‘qolib ketadi. Birinchi g‘ovlarning oldirog‘ida tish plastinkasining orqasida uncha katta bo‘lmagan jag‘ oraliq so‘rg‘ichi joylashadi. U o‘ng va chap tomonida 2 ta teshik hosil qilib, burun-tanglay kanali ochiladi.

Yumshoq tanglay yoki tanglay pardasi qattiq tanglaydan orqaga tushuvchi shilliq parda burmasidan iborat. Yumshoq tanglayning orqa ochiq cheti tanglay yoyi deyiladi. Tanglay yoyi bilan til ildizi o‘rtasida qisqa yoriqcha bo‘ladi. Yumshoq tanglayning yon chetlari tanglay hamda qanotsimon suyaklarga birlashadi va til ildizining ustiga o‘tib, tanglay — til yoyini hosil qiladi. Tanglay yoyi qizilo‘ngach tomonga o‘tib halqum devorida tanglay — halqum yoyini hosil qiladi.

Yumshoq tanglayning muskuli, asosiy tanglay muskuli, tanglay pardasini ko‘taruvchi va taranglovchi muskullardan tashkil etadi.

Tanglay muskuli tanglay suyagining xoana chetidan boshlanib tanglay yoyining chetigacha boradi. Bu muskul tanglay pardasini qisqartiradi.

Tanglay pardasini ko‘taruvchi muskul quloq suyagining muskul o‘simtasidan boshlanib, eshituv nayining oldigacha cho‘ziladi va tanglay pardasining o‘rtasida tugaydi. Muskul qisqargan paytda tanglay pardasini ko‘taradi.

Tanglay pardasini taranglovchi muskul quloq suyagining muskul o‘simtasidan boshlanib, qanotsimon suyakning ilgagi orqali o‘tadi va tanglay pardasining o‘rtasigacha keladi. Muskul qisqargan vaqtda tanglay pardasini taranglaydi.

Tanglay pardasining og‘iz yuzasi ko‘p qavatli qalin epiteliydan tashkil topgan shilliq parda bilan o‘ralgan va unda juda ko‘p shilliq bezlari mavjud.

Tanglay pardasining halqum yuzasi ham hilpillovchi epiteliydan tashkil topgan, shilliq parda bilan o‘ralgan va unda shilliq bezlarining ko‘p sonli teshikchalari bo‘ladi. Yumshoq tanglayning shilliq pardasida limfa follikulalari yoki toq tanglay bodomchasi, til yoyi va til ildizi o‘rtasida, o‘ng va chap tomonda tanglay bodomchasi joylashadi. Og‘iz bo‘shlig‘ining tubi tilning yon yuzalari hamda bir tomondan kurak tishlar milki, boshqa tomondan til uchi va pastki jag‘ning oraliq qismi o‘rtasida joylashadi.

Og'iz bo'shlig'i tubida bir qancha katta so'rg'ichlar ko'zga tashlanadi. So'rg'ichlar oralig'ida til osti so'lak bezining kichik teshikchalari ochiladi. Til uchi ustida qattiq til osti yoki och o'sma chiqib turadi. Unda jag' osti va til osti so'lak bezlarining yo'llari ochiladi.

Hayvonlardagi farq qiluvchi xususiyatlar. Otda — qattiq tanglayida 16–18 juft g'ovlar bo'ladi, o'ng va chap g'ovlar birgalikda bitta umumiy yoyni hosil qiladi, jag' oraliq so'rg'ichida burun tanglay kanali teshigi bo'lmaydi, shilliq osti qavati vena qon tomirlariga boy. Itda — qattiq tanglay aboral tomonda kuchli kengaygan; shilliq pardasi pigmentlashgan va 9–10 juft silliq yoysimon g'ovlari bo'ladi; yumshoq tanglay til ildizigacha keladi. Og'iz bo'shlig'i tubida ozgina til osti o'smalari mavjud. Og'iz bo'shlig'i shilliq parda bilan qoplangan. Bu jag'larda ko'rinib turadi. Shilliq parda qattiq tanglayni qoplab oladi va og'iz bo'shlig'ining orqa qismidagi yumshoq to'qimagacha davom etadi. Bu tanglayning orqa sohasida og'iz va burun bo'shlig'i hamda halqumni og'iz-halqum va burun-halqumga bo'lib turadi.¹

Til qalin, harakatchan mushakli organ bo'lib, oziqani olish, uning ta'mini aniqlash, og'iz bo'shlig'ida aralashtirish, oziqa massasini halqumga yo'naltirish uchun xizmat qiladi. Tilda asosan ildizi, tanasi va uchi farqlanadi.

Tilning ildizi halqumning boshlanish joyidan to oxirgi oziq tishgacha bo'lgan masofani egallaydi. U og'iz bo'shlig'ida chuqurroqda yotadi va til osti suyagiga birlashgan bo'ladi. Til ildizi va tanglay — til yoyi o'rtasida har ikkala tomonda tanglay bodomchasi joylashadi. Har bir tanglay bodomchasida 1–3 ta voronkasimon chuqurcha bo'ladi. Shilliq bezlari yo'llari chuqurchalariga yoki bodomcha (mindalin) yuzasiga ochiladi.

Til tanasi nisbatan yo'g'on, oziq tishlar oralig'ida joylashib, ko'ndalang kesimida uch qirrali shaklga ega. Til tanasining pastki qirrasi og'iz bo'shlig'i tubi bilan birlashgan. O'ng va chap qirralari yumaloq va ular tilning yon yuzalaridan ajratib turadi. Shilliq pardasi pastki yuzasida til yuganchasini hosil qiladi. Uning ustida

¹ *Victoria Aspinall. Veterinary anatomy and Physiology. Textbook. New-York, 2015.*

til yostiqlashi ajraladi. Til uchi kurak tishlarga tegib turadi. Uning o'ng va chap chetlari hamda yuqorigi va pastki yuzalari bo'ladi. Yuqorigi yuzasi g'adir-budir, pastki yuzasi esa silliq. Til ustida har xil kattalikdagi va shakldagi so'rg'ichlar mavjud.

Ipsimon so'rg'ichlar dag'al, shoxlashgan, yirik bo'lib, orqaga egilgan.

Konussimon so'rg'ichlar asosan til ildizida joylashadi.

Mexanik vazifani bajaruvchi ipsimon va konussimon so'rg'ichlardan tashqari yana zamburug'simon, g'ovsimon va bargsimon kabi ta'm biluvchi so'rg'ichlar ham bo'ladi.

Zamburug'simon so'rg'ichlar — uning yuqori qismi zamburug' qalpoqchasi singari kengaygan, qizg'ish rangda bo'ladi.

G'ovsimon (valiksimon) so'rg'ichlar shilliq pardaning qo'shni uchastkalaridan aylanasimon ariqchalar orqali chegaralanadi, uning tashqi qirg'og'i esa g'ov (valik) deb ataladi. Ta'm sezuvchi piyozchasi ariqcha devorida joylashadi, ariqcha tubiga esa shilliq bezlarni chiqaruvchi yo'llar ochiladi. Tilning har tarafida 8—17 tadan har xil kattalikdagi so'rg'ichlar bo'ladi.

Bargsimon so'rg'ichlar qoramollarda bo'lmaydi. Til ildizi shilliq pardasining ichkarisida til shilliq so'lak bezlari joylashadi. Til ildizi shilliq pardasida ko'p sonli til limfa pufaklari bo'lib, ular til bodomchasini hosil qiladi.

Til ildizi va til-hiqildoq usti tog'ayi o'rtasida til-hiqildoq usti tog'ayi burmasi va til osti-hiqildoq usti tog'ayi muskuli joylashadi.

Tilning asosini til muskuli tashkil qiladi. U uzunchoq, ko'ndalang va perpendikulyar muskul tutamlaridan iborat, til to'ssqichining markaziy qismida unchalik yaxshi rivojlanmagan til tog'ayi bo'ladi.

Tilning harakati til muskullari hamda til osti muskullari bilan amalga oshiriladi. Til muskullariga 3 ta: tilning yon muskuli, tilning asosiy muskuli va iyak osti til muskullari kiradi.

Tilning yon muskuli stilogloidning yon yuzasidan boshlanib, tilning yon yuzasi orqali to uning uchigacha cho'ziladi, qisqarganda tilni orqaga tortadi.

Tilning asosiy muskuli til osti suyagining tanasi, katta va kichik shoxi, proksimal hamda o'rta bo'g'inlardan boshlanib, tilning uchigacha boradi. Qisqarganda tilni orqaga tortadi.

Iyak osti-til muskuli pastki jag'ning iyak burchagidan boshlanib, til tanasi va uchida tugaydi. Qisqarganda tilni oldinga harakatlantiradi.

Itlar va mushuklarda tilning vazifasi quyidagilardan iborat:

1. Oziqani qabul qilishni yengillashtirish.
2. Ta'm bilish retseptorlari yordamida oziqa ta'mini his etish.
3. Oziqa luqmasini yutishga tayyorlash uchun shakllantirish.
4. Ayniqsa, mushuklar junini parvarishlash.
5. Termoregulyatsiyaga yordam berish: til so'lak suyuqligini junga surtish uchun xizmat qilib, bunda jun tekislanadi va birmuncha salqin qavat hosil bo'ladi. Itlar og'ir nafas olganda tildagi so'lak bo'g'lanadi va tanani sovitishga yordam beradi.

6. Tovush hosil qilish: tovushning hosil bo'lishi til va lablarning murakkab harakatidan kelib chiqadi. Til og'iz bo'shlig'ida joylashib tilni harakatga keltiruvchi muskullar yordamida har xil yo'nalishda harakat qiladi. Bu o'z navbatida tilni nozik harakat qilishini ta'minlaydi. Muskullar tilni til osti suyagiga va pastki jag' tomonga birlashtiradi. Tilning uchki qismi birikmagan va juda o'zgaruvchan bo'ladi.¹

Hayvonlardagi farq qiluvchi xususiyatlar. Otda — til uzun, ingichka va harakatchan, til ildizi oxirgi oziq tishlar orqasidagi chuqurchada joylashgan, tilning ustki yuzasida 2 ta katta g'ovsimon so'rg'ich, til ildizi yonlarida 2 ta bargsimon so'rg'ichlar yotadi, orqa tomonida 2 ta tanglay bodomchasi bo'ladi, til tanasi ildizidan 2 marta uzun. Cho'chqada — tili nisbatan qisqa, uchi uzun, tilning ipsimon so'rg'ichlari yumshoq va nafis bo'ladi.

♦ **So'lak bezlariga quloq orti bezi, jag' osti so'lak bezi va til osti so'lak bezi (61-rasm).**

a) Quloq orti bezi. Qoramollarda pastki jag' tarmoqchasining orqasida joylashadi. Pastki qismi qisqa katta chaynash muskuli bilan qoplangan, o'rtaroqda esa bu bezning o'zi jag' osti so'lak bezini qoplaydi. Quloq tomonida u keng va qalin, quloq suprasi asosining oldirog'ida yotadi. Quloq orti bezining konsistensiyasi qattiq, qizg'ish rangda bo'ladi.

¹ *Victoria Aspinall. Veterinary anatomy and Physiology. Textbook. New-York, 2015.*

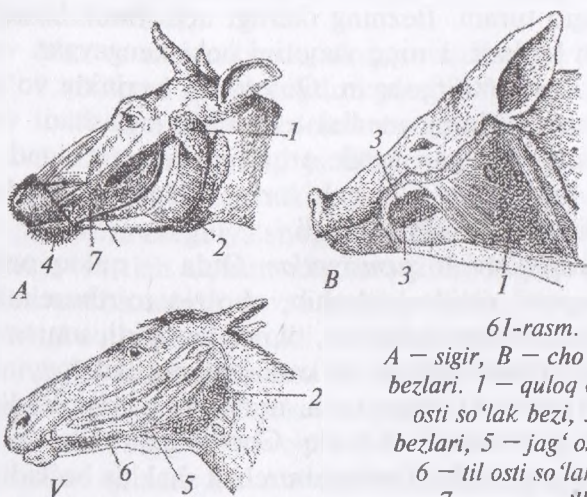
Uning tashqi yuzasi boshning teri osti muskuli bilan qoplangan. Bezning ichki yuzasi jag' osti so'lak beziga, chaynash muskuliga, limfa tugunlariga tegib turadi. Bezning oldingi uchi biroz botiq, orqa tomoni qavariq bo'ladi. Uning yuqorigi uchi kengaygan va yumaloq, pastki uchi esa o'tkirlashgan. Quloq orti bezining yo'li pastki jag' suyagi shoxchasining medial tomonida joylashadi va bu yerdan u tomirlar o'tadigan kesik orqali yuzasiga chiqadi, yuqoriga ko'tarilib, lunjga, ya'ni 4-nchi oziq tishlar to'g'risida so'lak bezi so'rg'ichi ko'rinishida ochiladi.

Hayvonlardagi farq qiluvchi xususiyatlar. Otda — quloq orti so'lak bezi quloq suprasi ostida joylashib, cho'ziq to'rtburchak shaklida pastga tushadi va havo xaltasini, til osti suyagini, umrov-til osti va umrov-jag' muskullarini, ko'krak-jag' muskuli payini hamda shu yerdan o'tuvchi arteriya, vena, nervlarni yopib turadi; bezning oldingi va orqa burchaklari botiq. Cho'chqada — bu bez pastki jag'ning orqasida joylashadi va uchburchak shaklda bo'ladi; yuqorigi uchi quloq suprasi asosigacha yetib bormaydi; uning tashqi yuzasi yog' qatlami bilan qoplangan; ichki yuzasi chaynash va bo'yin muskullarini qoplab turadi; yuqorigi qismining old va orqa tomonida quloq orti limfa tugunlari joylashadi. Itda — uchburchak shaklda; yuqorigi qismi quloq suprasi asosini qoplaydi; bezning yo'li katta chaynash muskulidan ko'ndalangiga o'tadi va uchinchi oziq tish to'g'risida ochiladi.

b) Jag' osti so'lak bezi orqa — yuqorigi uchi atlant qanoti ostida, old — pastki uchi esa til osti suyagining tanasi to'g'risida joylashadi. Bezning orqa tomoni qavargan, orqaga va pastga qaragan; uning oldingi tomoni biroz botiq. Jag' osti so'lak bezining yo'li oldinga yo'nalgan bo'lib, til osti o'smasida ochiladi.

Hayvonlardagi farq qiluvchi xususiyatlar. Otda — cho'ziq va egik holatda, atlant chuqurchasidan to til osti suyagining tanasigacha boradi; u quloq orti bezi, umrov-jag', ikki qorinchali va qanotsimon muskullar ostida joylashadi. Cho'chqada — kichik, yumaloq shaklda, bo'lakchali tuzilishga ega, quloq orti bezi bilan qoplangan, o'zi esa yelka-til osti muskulini qoplaydi; yo'li til uzangisi yonida ochiladi. Itda — yumaloq shaklda, uning bo'lak-

chalari bir-biri bilan jips birlashgan; yo'li til osti o'smasigacha cho'ziladi.



61-rasm. So'lak bezlari:

A – sigir, B – cho'chqa, V – oining so'lak bezlari. 1 – quloq orti so'lak bezi, 2 – jag' osti so'lak bezi, 3 – lunj bezi, 4 – lab bezlari, 5 – jag' osti so'lak bezining yo'li, 6 – til osti so'lak bezining qisqa yo'li, 7 – uzun yo'lli til osti so'lak bezi.

c) Til osti so'lak bezi – ikkita: a) til osti qisqa yo'lli bez og'iz bo'shlig'i shilliq pardasi ostida joylashib, uning kichik chiqaruvchi yo'llari shilliq pardasiga ochiladi; b) til osti uzun yo'lli bez iyak osti burchagigacha borib, uning uzun yo'li til osti o'smasiga ochiladi.

Hayvonlardagi farq qiluvchi xususiyatlar. Otda – faqat kalta yo'lli bo'ladi; 3-nchi oziq tishidan to iyak osti burchagigacha boradi; 30 ga yaqin kichik yo'llari bo'lib, ular shilliq pardasiga ochiladi. Cho'chqada – 2 ta, uzun yo'lli bez lentasimon, jag' osti bezining oldingi uchidan to til ildizigacha keladi; qisqa yo'lli bez uzun yo'lli bezning oldingi tomonida joylashadi, iyak osti burchagigacha kelib, kichik yo'llari til yonlarida ochiladi. Itda – 2 ta, qisqa yo'llisi til ostining yonlarida yotadi; uning yo'llarini bir qismi mustaqil ochiladi, qolganlari esa uzun yo'lga qo'shilib ketadi.

So'lak uzluksiz ishlab chiqarilib, u oziqaning hidi, rangi (ayniqsa, itlarda), qo'rquv, og'riq, gazlar yoki boshqa kimyoviy moddalardan ta'sirlanish kabi omillar ta'sirida ortishi mumkin.

Shuningdek, so‘lak ajralishi qusishdan oldin ham ro‘y berib, hayvonning egasi uchun ogohlantiruvchi belgi bo‘lishi mumkin.

So‘lakning vazifalari quyidagilardan iborat:

1. Oziqani yengil chaynash va yutilishi uchun namlaydi.

2. Termoregulyatsiya: hayvon tili bilan junini yalagan vaqtda so‘lak yordamida kapillyarlardagi qonni sovitish orqali tanadagi haroratni pasaytiradi.

3. Etxo‘r va o‘txo‘r hayvonlarda quloq oldi bezidan ishlab chiqarilgan so‘lak tarkibida amilaza fermenti bo‘lib, u uglevodlarni parchalay boshlaydi.¹

Halqum og‘iz bo‘shlig‘ini qizilo‘ngach bilan hamda burun bo‘shlig‘ini hiqildoq bilan bog‘lovchi (birlashtiruvchi) kovak konussimon, muskulli organ (*62-rasm*). Halqumning 2 ta: nafas olish va ovqat hazm qilish qismlari bo‘ladi. Bu ikkala qismlarni tanglay-halqum yoyi chegaralab turadi.

Oziqani yutish jarayoni quyidagicha ro‘y beradi:

1. Hesil bo‘lgan oziqa luqmasi til va lunj yordamida og‘iz bo‘shlig‘ining orqa tomoni til ildizi tomonga o‘tadi.

2. Halqum muskullarining qisqarishi natijasida luqma qizilo‘ngach tomonga suriladi.

3. Ayni paytda hiqildoq usti tog‘ayi yopilib, oziqa luqmasini hiqildoqqa o‘tib ketishining oldini oladi.

4. Muskullarning qisqarishi – peristaltikasi natijasida oziqa qizilo‘ngach bo‘ylab pastga harakatlanadi.

5. Oziqa halqum orqali o‘tganidan so‘ng hiqildoq usti tog‘ayi ochiladi va yana nafas olish jarayoni boshlanadi.²

Qoramoliarning halqumi qisqa va keng bo‘lib, 3 ta: shilliq, muskulli hamda biriktiruvchi to‘qimali pardalardan tuzilgan.

Shilliq pardasi qalin biriktiruvchi to‘qimadan tarkib topgan bo‘lib, halqumning nafas olish qismida hilpillovchi epiteliy bilan, ovqat hazm qilish qismida esa ko‘p qavatli qalin epiteliy bilan qoplangan. Shilliq pardaning ichkarisida shilliq bezlari va limfa

¹ *Victoria Aspinall*. Veterinary anatomy and Physiology. Textbook. New-York, 2015.

² *Victoria Aspinall*. Veterinary anatomy and Physiology. Textbook. New-York, 2015.

follikulalari joylashadi. Bular o'zaro birgalashib, toq halqum bodomchasi (mindalin) – tonsilla pharyngea ni hosil qiladi.

Halqumning muskul pardasi uchta qisuvchi muskullardan iborat:

1. Oldingi qisuvchi muskul tanglay-halqum va halqum-qanotsimon muskullardan tashkil topgan.

Tanglay-halqum muskuli tanglay suyagidan boshlanib, halqum chokida tugaydi.

Qanotsimon-halqum muskuli qanotsimon suyakdan boshlanadi va halqum chokida tugaydi. Har ikkala muskul ham qizilo'ngachni oldinga tortish uchun xizmat qiladi.

2. Halqumning o'rta qisuvchi muskuli – qo'yidagi muskullardan tashkil topgan: halqumning shoxcha muskuli til osti suyagining katta shoxchasidan boshlanib, halqum chokida tugaydi; halqumning tog'ay muskuli til osti suyagining o'rta bo'g'inidan boshlanib, halqum chokida tugaydi. Ikkala muskullar ham halqumni ko'ndalangiga qisish uchun xizmat qiladi.

3. Halqumning keyingi qisuvchi muskullari qo'yidagi 2 ta muskuldan tashkil topgan: qalqonsimon-halqum muskuli qalqonsimon tog'aydan boshlanib, halqum chokida tugaydi; halqasimon tog'ay-halqum muskuli hiqildoqning halqasimon tog'ayidan boshlanib, halqum chokida tugaydi.

Bundan tashqari halqumning ishiga yordam beruvchi qo'yidagi muskullar bo'ladi:

Til osti-halqum muskuli til osti suyagining o'rta bo'g'inidan boshlanib, halqumning yon devorida tugaydi. Vazifasi: halqumni kengaytiradi.

Halqumning toq muskuli til osti suyagining tanasidan boshlanib, halqumning yuqorigi devori orqali o'tadi va til osti suyagi tanasining ikkinchi tomonida tugaydi.

Halqumning hamma muskullari ichki halqum fassiyasi hamda tashqi fassiyasi bilan qoplangan. Halqum tashqi tomondan adventitsiya bilan o'ralgan

Hayvonlardagi farq qiluvchi xususiyatlar. Otda – halqum oldindan orqaga tortilgan; eshituv teshigiga olib boradigan yo'l 4–5 sm li yoriq ko'rinishida bo'ladi, u havo xaltasiga va o'rta

quloqning nog'orasimon bo'shlig'iga boradi; bu yo'lning medial devorida, ko'z burchagining to'g'risida tog'ay varaqcha va yo'l bodomchalari mavjud; havo xaltasi eshituv yo'li shilliq pardasining xaltasimon burma hosil qilishidan vujudga kelgan, uning hajmi 300–500 ml; havo xaltasining o'ng va chap devorlari halqumning orqa tomonida bir-biriga tegib turadi; toq bodomchasi, halqumning tog'ay muskuli, halqumning toq muskuli bo'lmaydi. Cho'chqada – qizilo'ngachga kiradigan joyning yuqorisida juda kuchli taraqqiy etgan halqum orti cho'ntakchasi bo'ladi; tanglay va tanglay-halqum muskullari qo'shilishgan; halqumning toq muskuli bo'lmaydi.

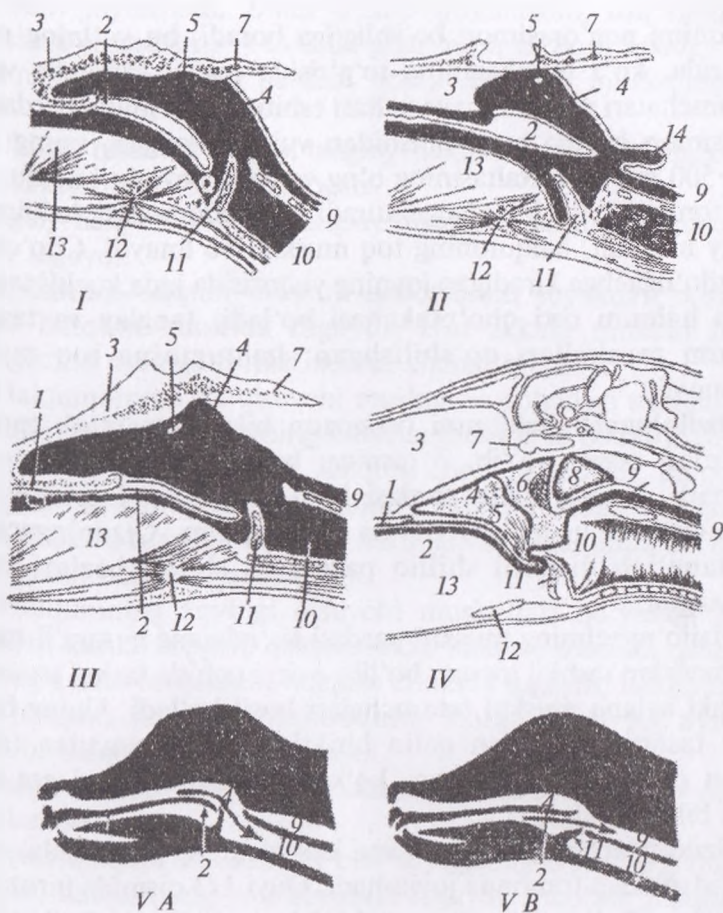
Qizilo'ngach halqumni oshqozon bilan tutashtirib turuvchi naysimon organ bo'lib, 3 qismga: bo'yin, ko'krak va qoringa bo'linadi. Uning shilliq pardasi ko'p qavatli yassi epiteliy bilan qoplangan va uzunchoq burma hosil qilgan. Qizilo'ngachning boshlang'ich qismini shilliq pardasida shilliq bezlari yaxshi rivojlangan.

Qizilo'ngachning muskul pardasi ko'ndalang – targ'il muskul to'qimasidan tashkil topgan bo'lib, oxirgi uchida tashqi uzunchoq va ichki aylana muskul tutamchalari hosil bo'ladi. Uning bo'yin qismi tashqi tomondan qalin biriktiruvchi to'qimadan tashkil topgan parda bilan o'ralgan, ko'krak va qorin qismi esa seroz parda bilan o'ralgan.

Qizilo'ngachning bo'yin qismi kekirdakning yuqorisida, uning tarog'idan chap tomonda joylashadi. Quyi 1/3 qismida biroz chap tomonga osiladi, so'ngra yana kekirdak tomon ko'tariladi va yana ko'krak qafasiga kiradi (*63-rasm B*).

Qizilo'ngachning ko'krak qismi kekirdakning dorsal tomonida, umurtqa bilan ko'krak qafasi oralig'ida joylashadi. 10-nchi qovurg'a qarshisida u diafragma orqali qorin bo'shlig'iga kiradi.

Hayvonlardagi farq qiluvchi xususiyatlar. Otda – qizilo'ngachning boshlang'ich qismi o'ng va chap havo haltasi oralig'ida joylashadi; 13-qovurg'a to'g'risida u diafragma orqali qorin bo'shlig'iga kiradi; bezlar faqatgina boshlang'ich qismida bo'ladi; muskul pardasi kekirdak bifurkatsiyasigacha ko'ndalang – targ'il muskul to'qimasidan tuzilgan, keyin esa u silliq muskul to'qimasiga



62-rasm. Halqumning bo'ylama kesimi:

I – it, II – cho'chqa, III – sigir, IV – otlar xalqumi, 1 – og'iz bo'shlig'i, 2 – yumshoq tanglay, 3 – burun to'sig'i, 4 – halqum, 5 – eshitish yo'li teshigi, 6 – bodomcha bezi, 7 – kalla suyagining asosi, 8 – havo xaltachasi, 9 – qizil o'ng'ach, 10 – hiqildoq, 11 – hiqildoq usti tog'ayi, 12 – til osti suyagi tanasi, 13 – til ildizi, 14 – halqum orqa xaltasi, V-A – havoning burun bo'shlig'idan hiqildoqqa o'tish yo'li, V-B – oziq og'iz bo'shlig'idan qizilo'ngachga o'tadigan yo'l.

o'tadi. Cho'chqada – bo'yin qismi nisbatan kalta; bezlar faqat bo'yin qismida joylashgan. Itda – mayda uzunchoq burmali qizilo'ngach dahlizi bo'ladi; bezlar qizilo'ngachning hamma joyida

tarqalgan. Itlar qizilo'ngachining devori ko'p qavatli yassi epiteliy bilan qoplangan bo'lib, u bo'ylama burmalarni hosil qiladi. Bunday tuzilish oziqa qabul qilgan vaqtda shikastlanishdan saqlaydi va luqmani bo'ylamasiga va aylanasiga ichkariga tushishida kengayish imkonini beradi. Qizilo'ngach devoridagi silliq muskul tolalari aylanasiga va bo'ylamasiga joylashadi. Ushbu muskullar qisqarishi peristaltik harakatni yuzaga keltirib, oziqa luqmasini ichkari tomonga haydalinini ta'minlaydi. Qusish vaqtida oziqa orqaga harakat qilishi ham mumkin. Qizilo'ngach bo'ylab oziqani to'liq o'tishi uchun o'rtacha 15–30 minut vaqt sarflanadi, ammo bu jarayon oziqa turiga bog'liq bo'lib, suyuq oziqa quruq oziqaga nisbatan qisqaroq vaqtda o'tib bo'ladi.¹

Oshqozon — bu ovqat hazm qilish nayining xaltasimon kengayishidan hosil bo'lgan organdir. Oshqozon bir kamerali (otlarda, cho'chqa va itlarda) hamda ko'p kamerali (kavsh qaytaruvchilarda) bo'ladi (*63-rasm A*). Shilliq pardasining tuzilishiga qarab, oshqozon qizilo'ngach yoki bezsiz tipga, ichak yoki aralash tip!arga bo'linadi.

Otlarning oshqozoni bir kamerali, qizilo'ngach-ichak (aralash) tipida bo'lib, unda katta qavariq joyi va kichik botiq farqlanadi. Oshqozonning diafragmaga qaragan tomoni — parietal yuzasi va ichki organlar bilan chegaralanuvchi tomoni esa visseral yuzasi deyiladi.

Bundan tashqari, kardia, ya'ni qizilo'ngachni oshqozonga kirgan joyi, pilorus, ya'ni oshqozondan 12 barmoq ichakka chiqadigan teshik va kengaygan qismi yoki oshqozon tubi farq qilinadi.

Oshqozon 3 qismga: chap — kardial bilan chegaralanuvchi — kardial qismi, o'ng — pilorus qismi va kardial hamda pilorik qismlari oralig'ida fundal qismga bo'linadi.

Kichik botiq joyidan oshqozon ichiga kardial va pilorik qismlarning chegarasi hisoblanuvchi chuqur burchak burmasi o'tadi. Otlar oshqozonining kardial qismi yaxshi taraqqiy etgan va ko'r xaltasi bo'ladi. Oshqozonning pilorik qismida 2 ta jiyak bilan pilorik bo'shliq ajraladi.

¹ *Victoria Aspinall*. Veterinary anatomy and Physiology. Textbook. New-York, 2015.

Oshqozon devori shilliq, muskul va zardob pardalardan tashkil topgan.

Shilliq parda (ichki qavat) ko'r xalta sohasida burmali burchak hosil qilib, u oshqozonning bezsiz va bezli qismlarining chegarasi hisoblanadi. Bezsiz qismda shilliq parda oq rangli, mustahkam va dag'al, ko'p qavatli yassi epiteliydan tarkib topgan. Bezli qismda esa bu parda nafis, qizg'ish rangli silindrsimon epiteliy bilan qoplangan, limfa follikulalari mavjud; shilliq pardaning yuzasi notekis, kichik oshqozon chuqurchalari bo'lib, ularga oshqozon bezlari ochiladi. Oshqozon bezlari qaysi zonada joylashuviga qarab: kardial, pilorik va fundal bezlar bo'lishi mumkin. Bu bezlar oshqozon shirasini ajratadi.

Muskul pardasi silliq muskul to'qimasidan tuzilgan bo'lib, uch qavatdan iborat: uzunchoq qavat katta qavariq, kichik botiq va pilorik xaltada yotadi; aylana qavat pilorik qismda yaxshi taraqqiy etgan, kardial qismida esa bo'lmaydi, pilorik xaltaning burmasida 2 ta sfmkter hosil qiladi; qiyshiq qavat faqatgina kardial bo'limda bo'lib, tashqi qiyshiq tutamchalar va ichki qiyshiq tutamchalarga bo'linadi. Ular mustahkam kardial sfinkterni hosil qiladi.

Zardob parda oshqozon devorining tashqi qavati hisoblanadi. U bir organdan ikkinchisiga o'tishda erkin yotuvchi burmalar hosil qilib, ular pay sifatida xizmat qiladi.

Otlarning oshqozoni asosan, chap qovurg'alar ostida, faqatgina pilorusning kichik qismi o'ng qovurg'alar ostida joylashadi. U 14-15-nchi qovurg'alar oralig'ida, pastdan esa 9-14-nchi qovurg'alar to'g'risida, yelka bo'g'imi liniyasida qorin devoriga tegib turadi.

Cho'chqalarda — oshqozon bir kamerali, qizilo'ngach-ichak (aralash) tipida bo'lib, uning kardial qismida oshqozon divertikulasi mavjud; burchak burmasi yaxshi ko'ringan. Shilliq pardasi oshqozonga kiradigan joyda bezsiz, ko'p qavatli yassi epiteliy bilan qoplangan. Bezsiz uchastkaning chegarasi yaxshi ko'rinadi. Shilliq pardaning qolgan hamma qismi silindrsimon bezli epiteliy bilan qoplangan va uchala zona bezlari ham bo'ladi. Muskul pardasi uzunchoq, aylana va qiyshiq qavatlarini hosil qiladi. Aylana qavati pilorik va fundal qismlaridan tarqalgan bo'lib, katta qavariq

tomondan pilorus ichiga olib boruvchi valik va kichik botiq tomondan oshqozon ichiga chiquvchi zamburug'simon do'nglik hosil qiladi; qiyshiq qavati — ichki va tashqi qiyshiq tutamlari orqali kardial qismga kirish joyida sfinkter hosil qiladi. Zardob pardasi xuddi otlardagidek tuzilishga ega. Oshqozonning kardial qismi chap qovurg'alar ostida, pilorik qismi esa o'ng qovurg'alar ostida joylashadi. Katta qavariq joyi oshqozon to'lgan paytda qorin devorining ventral yuzasiga qalqonsimon tog'ay tomon tegib turadi. Diafragma tomonida u jigarga tegib turadi. Katta charvisi kuchli rivojlangan va pastdan hamma ichaklarni qoplaydi.

Itlarda — oshqozon hajmdor, bir kamerali, ichak tipida, bezli. Shilliq pardasi silindrsimon epiteliy bilan qoplangan, kardial, fundal va pilorik bezlari mavjud. Burchak burmalari yaxshi ko'ringan. Tashqi qiyshiq tutamchalar aylana qavatni, ichki qiyshiq tutamchalari esa oshqozonga kirish joyini qoplaydi. Zardob pardalarning tuzilishi va oshqozon joylashuvi cho'chqalarniki singaridir.

It va mushuklar oshqozoni oddiy, bir kamerali bo'lib, ovqat hazm qilish tizimi monogastrik deb nomlanadi.

Oshqozon devori qalin va oziqa bilan biroz cho'zilgan bo'ladi. Oshqozon bo'sh holatda qovurg'a ostida, oziqa bilan to'lgan holatda esa qorin bo'shlig'ining uchdan bir qismini egallaydi.

Oshqozonning kengayishi chuqur ko'krakli zotli itlar, ya'ni nemis ovcharkalarida ko'p uchraydi. Bu oshqozon gaz bilan to'lganda shishadi va chala parchalangan oziq mahsulotlari chidamsiz bo'ladi hamda o'z atrofida o'ralib, gazni chiqishiga qarshilik qiladi. It juda qiynaladi va o'z vaqtida damlanish yangiilastirilmasa yoki davolanmasa tezda shok holatiga tushishi va o'lishi mumkin.

Bunday holatlarda oshqozon zich va nog'ora singari taranglashgan, qorinning yarim qismini to'ldirib turadi.

Shilliq pardada oshqozon shirasini ishlab chiqaruvchi uch xil hujayralardan tuzilgan oshqozon chuqurchalari hosil bo'ladi:

— bokalsimon hujayralar oshqozonning hamma bo'limlarida mavjud bo'lib, ular oziqani namlash va oshqozon devorini ovqat hazm qilish fermentlari tomonidan zararlanishidan (avtohazmlanish) himoya qiluvchi shilimshiq ishlab chiqaradi;

– asosiy hujayralar pepsin fermentini faollashtiruvchi pepsinogen ishlab chiqaradi; pepsin oqsillarni peptidlargacha parchalaydi;

– tepa hujayralar xlorid kislota (HCl) ishlab chiqaradi; bu pepsinni samarali faoliyat ko'rsatishini ta'minlaydigan kislotali pH muhitni hosil qiladi.

Oziqa oshqozonga kardial sfinkter orqali tushadi. Oshqozonning cho'zilishi oshqozon devori bezlaridan gastrin gormonini ajralishiga ta'sir ko'rsatadi va bu gormon oshqozon shirasini ishlab chiqarilishini ta'minlaydi. Muskullarning ikki xil harakati oshqozonda oziqani shira bilan aralashtiradi:

– peristaltika oziqani oshqozon orqali o'tkazadi va bo'sh oshqozonda bo'lakchalarga bo'ladi;

– ritmik va segmentativ harakat oziqa luqmasini aralashtiradi.

Oshqozon bo'shashi. Oziqa oshqozonda parchalanadi va qisman hazm bo'ladi, buning natijasida pH kislotali muhitga ega bo'lgan suyuqlik, ya'ni ximus hosil bo'ladi. Ximus pilorik sfinkter orqali o'n ikki barmoq ichakka o'tadi va u yerda hazmlanish jarayoni davom etadi. Oshqozon orqali oziqani o'tishi uchun zarur bo'lgan vaqt oziqa tipiga bog'liq. Suyuq oziqa uchun yarim soat, birmuncha yog'li yoki qattiq oziqalar uchun 3 soatga yaqin vaqt kerak bo'ladi.¹

Ko'p kamerali oshqozon. Qoramollarning oshqozoni 4 ta kamera: katta qorin, to'r qorin, qatqorin va shirdondan iborat.

Qizilo'ngach yaqinida katta qorin, undan keyin bilinar-bilinmas chegara orqali to'r qorin, so'ngra esa qatqorin va shirdon joylashadi.

Katta hayvonlarda kameralarning hajmi doimiy bo'ladi. Qoramollarda eng katta kamera – katta qorin, keyin qatqorin va undan keyin shirdon bo'lib, to'r qorin va shirdonning hajmi ko'pincha bir xildir. Eng kichik kamera – bu to'r qorin. Har bir kameraning devori shilliq muskulli va zardob pardalardan tashkil topgan.

Katta qorin oshqozonning boshlang'ich kamerasi bo'lib, qorin bo'shlig'ining chap yarmini egallaydi, pastki cheti esa hatto o'ng

¹ *Victoria Aspinall. Veterinary anatomy and Physiology. Textbook. New-York, 2015.*

tomonga ham o'tadi. Unda chap va o'ng yuzalari, yuqorigi va pastki cheti, oldingi va orqa uchlari farqlanadi. Chap yoki parietal yuzasi qorin devoriga qaragan; o'ng yoki visseral yuzasi esa ichki organlarga tegib turadi; yuqorigi cheti (burchagi) yuqoriga va chappa qaragan; pastki cheti pastga va o'ng tomonga yo'nalgan; oldingi uchi diafragma tegib turadi; orqa uchi orqaga qaragan bo'ladi. Katta qorin uzunchoq o'ng va chap ariqcha orqali yuqorigi va pastki katta qorin yarim xaltalariga bo'linadi. Bu yarim xaltalar old va orqa tomondan bir-biridan chuqur jiyak bilan chegaralanadi va tashqi tomonda katta qorin oldingi hamda keyingi ariqchasini, katta qorin ichkarisida esa oldingi va keyingi tasmalarni hosil qiladi.

Katta qorinning orqa uchida kaudo-dorsal va kaudo-ventral ko'r xaltalar bo'ladi. Bu xaltalarning chegarasi bo'lib tashqaridan — kaudo-dorsal hamda kaudo-ventral toj ariqchalar, katta qorin ichkarisida kaudo-dorsal va kaudo-ventral tasmalar hisoblanadi.

Katta qorinning qizilo'ngach kelib birlashadigan oldingi uchi katta qorin dahlizi deb yuritiladi. U yuqorigi yarim xaltadan tashqi tomonda kranio-dorsal toj ariqcha, ichkaridan esa — tegishli tasma orqali ajralib turadi.

Katta qorinning shilliq pardasi — bezsiz, ko'p qavatli yassi epiteliy bilan qoplangan. Unda har xil shakl va kattalikdagi ko'plab so'rg'ichlar bo'lib, bu so'rg'ichlar katta qorinning ichki yuzasiga g'adir-budirlik beradi. So'rg'ichlar faqat tasmalarda bo'lmaydi. Shuning uchun ham ular silliq va ochiq ranglidir.

Muskulli pardasi — uzunchoq, aylana va qiyshiq qavatlarni hosil qiluvchi silliq muskul to'qimalaridan tuzilgan bo'lib, u yo'g'on va juda kuchli qisqaradi.

Zardob pardasi katta qorinning butun yuzasini qoplaydi va o'ng hamda chap uzunchoq ariqcha sohasida u katta charviga o'tadi. Katta qorin tig'iz biriktiruvchi to'qimasi yordamida diafragmaning chap oyoqchasiga hamda bel muskullariga birikib turadi.

To'r qorin uncha katta bo'lmagan yumaloq xalta bo'lib, u katta qorin dahlizining davomi hisoblanadi va undan qatqorin pastki tomondan katta qorin-to'r qorin tasmasi orqali ajralib turadi.

To'r qorin katta qorin bilan keng teshik orqali, qatqorin bilan esa yoriqchasimon teshik orqali birlashadi. Bundan tashqari u qizilo'ngach bilan qizilo'ngach ariqchasi orqali ham bog'langan bo'ladi. Qizilo'ngach ariqchasining lablari ariqchani qirg'oqlari bo'lib xizmat qiladi, lablar oralig'ida ariqcha tubi mavjud. Qizilo'ngach ariqchasi shilimshiq pardaning spiralsimon egik burmalari ko'rinishda qizilo'ngachdan qatqoriga boradi. Qizilo'ngach ariqchasi lablari uzunchoq, silliq muskul tutamlaridan tuzilgan bo'lib, ularning qisqarishi natijasida lablar bir-biriga tegadi va u naychaga aylanadi; bunday holatda suyuq oziqa qizilo'ngachdan to'g'ridan-to'g'ri qatqoriga tushishi mumkin.

Qizilo'ngach ariqchasi tubida silliq muskul tutamlari ko'ndalangiga joylashgan bo'lib, ularning qisqarishi natijasida lablar ochiladi va dag'al oziqa katta qorin va to'r qoriga tushadi.

To'r qorinning devori shilliq hamda zardob pardalardan tashkil topgan. Shilliq parda ari uyasiga o'xshash bir-biri bilan birlashuvchi to'rt, besh yoki olti oyoqli katakchalardan iborat varaqchasimon burmalar hosil qiladi. Ushbu katakchalarning tubida yanada mayda ikkinchi qatorli kanalchalarni chegaralab turuvchi shilliq pardaning bir oz pastroq katakchalari joylashadi. Shilliq pardaning hamma joyida mayda shoxlashgan so'rg'ichlar tarqalgan. Qoramollarda katta qorin va qizilo'ngach ariqchasi yaqinidagi katakchalar kamayib boradi, keyin esa umuman yo'qoladi.

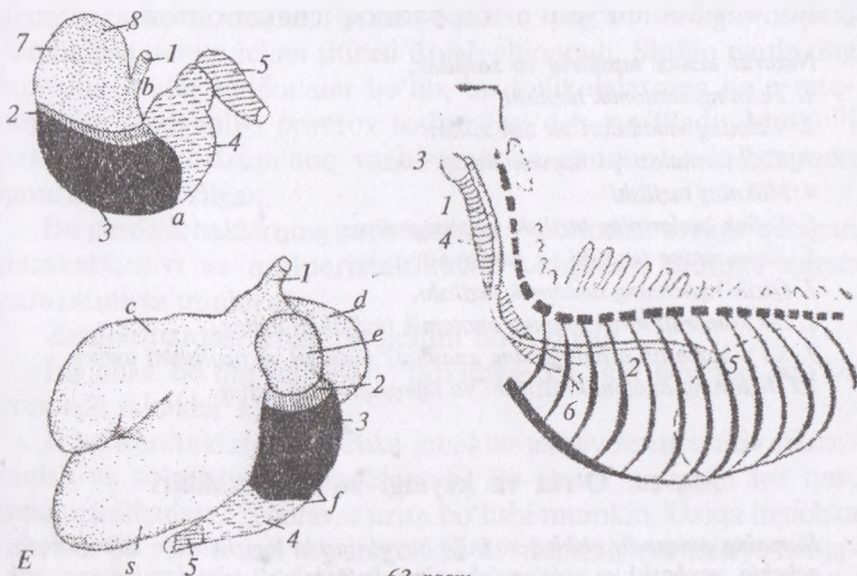
To'r qorinning muskul va zardob pardalari katta qorindagidek tuzilishga ega. To'r qorin devorining ventral tomonida, qalqonsimon tog'ay sohasida joylashib, uni qalqonsimon o'simta orqasidan paypaslab ko'rish mumkin.

Qatqorin bir tomondan bevosita to'r qorinning davomi hisoblansa, boshqa tomondan shirdonga o'tadi va yumaloq shaklga ega. Qatqorinning shilliq pardasida bargchalar deb yuritiluvchi nafis varaqsimon burmalar bo'ladi. Ular hatto katta-kichikligiga qarab, katta bargchalar, o'rtacha bargchalar, kichik bargchalar va eng mayda bargchalarga bo'linadi. Bargchalarning yon tomonlarida so'rg'ichlar joylashadi.

Qatqorinning tubi ichki tomondan to'r qorindan shirdonga boruvchi kalta jiyaklar ko'rinishiga ega. Jiyaklar yon tomonlardan

baland so'rg'ichli valiklar bilan chegaralanib turadi. Shirdonga ochilgan teshik oldida qatqorinning tubida silliq muskul to'qimadan sfenkter hosil bo'lgan. Qatqorin bilan shirdon oralig'ida, teshikning yon tomonlarida qatqorin pardasi joylashadi. Qatqorin tubidagi jiyaklar va bargchalarning bo'sh burchaklari orasida qatqorin kanali bo'ladi. Qatqorin o'ng qovurg'alari ostida, 8-9-qovurg'alarning pastki yarmida joylashadi.

Shirdon asosiy oshqozon hisoblanib, noksimon shaklga ega. Shirdon o'ng qovurg'alar ostida va qalqonsimon tog'ay sohasida joylashadi. Uning pilorik qismi orqaga qaragan bo'ladi. Shirdonning qisqargan qismi pilorus bevosita o'n ikki barmoq ichakka o'tadi.



63-rasm.

A. Ot va kavsh qaytaruvchi hayvonlarning oshqozoni bezli qismining joylashishi:

1 - qizilo'ngach, 2 - oshqozonning bezli qismi, 3 - oshqozon tubining bezli qismi, 4 - pilorik bo'limining bezli qismi, 5 - o'n ikki barmoq ichak, 6 - oshqozon gumbazi, 7 - oshqozonning qizilo'ngach qismi, 8 - otning ko'r xaltasi, a - katta burma, b - kichik burma, c-c* - katta qorinning yuqorigi va pastki xaltasi, d - to'rqorin, e - qatqorin, t - shirdon.

B. Qizilo'ngach va kekirdakning joylashish tartibi

Qizilo'ngachning bo'yin qismi, 1* - uning burmasi, 2 - ko'krak bo'limi, 3 - hiqildoq, 4 - kekirdak, 5 - diafragma, 6 - kekirdak tarmoqlangan joy

Unda pastki qavariq katta hamda yuqorigi botiq kichik egri joyi farqlanadi. Shirdonning devori shilliq muskulli va seroz pardalardan tuzilgan.

Shilliq pardasi — bir qavatli silindrsimon epiteliydan tarkib topgan bo‘lib, unda kardial, fundal hamda pilorik oshqozon bezlari bo‘ladi. Bu parda silliq, nafis, yumshoq, spiral shakldagi 12–16 ta burmalarni hosil qiladi.

Muskul pardasi — tashqi uzunchoq va ichki aylana qavatdan iborat. Shirdonning kichik egri joyining oxiridan pilorusni ichiga pilorusning o‘ziga xos sfinkteri vazifasini o‘tovchi yarim aylana ko‘ndalang valik chiqadi. Jigarning visseral yuzasidan kichik charvi ajralib, u shirdonni va o‘n ikki barmoq ichakni o‘raydi.

Nazorat uchun topshiriq va savollar.

1. *Tishning anatomik tuzilishi.*
2. *Tishning moddalari va tish xillari.*
3. *Tish formulasi va hayvonlardagi soni.*
4. *Milkning tuzilishi.*
5. *So‘lak bezlarining tuzilishi va topografiyasi.*
6. *Halqumning tuzilishi va funksiyasi.*
7. *Qizilo‘ngachning anatomik tuzilishi.*
8. *Bir kamerali oshqozonning anatomik tuzilishini ayting.*
9. *Ko‘p kamerali oshqozonning anatomik qismlari va tuzilishini ayting.*
10. *Jigarning anatomik tuzilishi va topografiyasini ayting.*

Mavzu. O‘rta va keyingi bo‘lim ichaklari

Darsning maqsadi: qishloq xo‘jalik hayvonlarida ingichka(o‘n ikki barmoq, achchiq, yonbosh) va yo‘g‘on (chambar, ko‘r, to‘g‘ri) ichaklarning anatomik tuzilishi va topografiyasini o‘rganish.

Ko‘rgazmali materiallar: rasm, mulyajlar va ho‘l preparatlar.

Ingichka bo‘lim ichaklar uzun, nisbatan tor va o‘ziga xos joylashuvga egadir. Hazm bo‘lish jarayoni bu bo‘limda yana davom etadi, ya‘ni fermentlar ta‘siri ostida oqsillar, yog‘lar va ayrim uglevodlar suvda eruvchanlik darajasiga yetadi. Shunday qilib, suvda erigan oziqa moddalarning asosiy qismi bu bo‘limda qonga so‘riladi.

Ingichka ichaklarning shilliq pardasi epiteliy bilan qoplangan bo'lib, har xil yo'nalishli burmalar hosil qiladi. Bular esa shira ajratish va so'rilish yuzasini oshiradi.

Burmalar yo'nalishiga qarab uzunchoq, ko'ndalang va to'rsimon bo'ladi. Bundan tashqari mikroskopik burmalar yoki ichak vorsinkalari ham bo'ladi.

Shilliq pardada asosan ikki xil: umumiy va duodenum bezlar mavjud. Umumiy bezlar oddiy, naysimon bezlar jumlasiga kirib, butun ichak bo'ylab tarqalgan.

Duodenal bezlar — bu ham naysimon tuzilishga ega bo'lib, shirdonning pilorik qismidan boshlanib, ichakning 6—9 metr uzunligigacha tarqalgan. Bezlar oqsillar, yog'lar va uglevodlarni parchalash uchun ichak shirasi ishlab chiqaradi. Shilliq pardaning yuzasida solitar follikulalar bo'lib, bu follikulalarning ko'p miqdorda to'planganligi peyerov toshmalari deb yuritiladi. Muskuilli pardasi yuzaki uzunchoq va birmuncha chuqur — halqasimon qavatlardan tuzilgan.

Bu parda ichaklarning peristaltikasi — oldindan orqaga qaragan harakatlanuvi va antiperistaltikasi — orqadan oldinga qarab harakatini ta'minlaydi.

Zardob pardasi ichak tutqichini hosil qiladi.

Ingichka bo'lim ichaklari tarkibiga o'n ikki barmoq och va yonbosh ichaklar kiradi.

It va mushuklarda ingichka ichaklar asosiy fermentativ hazmlanish va so'rilish joyi hisoblanadi. Bu uzun, nisbatan tor nay, tana uzunligidan 3,5 baravar uzun bo'lishi mumkin. Oziqa ingichka ichaklar bo'ylab o'tadi va peristaltika va ritmik sigmentatsiya natijasida oshqozon shirasi bilan aralashadi. U uch qismga bo'linib, ularning har biri o'xshash tuzilishga ega, ammo ma'lum vazifani bajarishga moslashgan.

Ingichka ichaklarning har bir qismi o'xshash strukturaga ega. Epiteliy qavati millionlab mayda, bargsimon burmalar, ya'ni vorsinkalarni hosil qiladi. Ularning vazifasi hazmlanish va so'rilish jarayonining samaradorligini ta'minlash uchun epiteliy yuzasi maydonini oshirishdan iborat. Har bir so'rg'ichning ichida kapillyar qon tomirlarining to'ri mavjud bo'lib, ular oqsillar va uglevod-

larning parchalanishi natijasida hosil bo'lgan kichik molekulalarni jigarning qopqa venasi orqali jigarga o'tkazadi.¹

Limfa kapillyarlari yog'larning parchalanishidan hosil bo'lgan moddalarni ingichka ichaklardan qorin bo'shlig'ining ustki tomonida joylashgan bel sisternasiga o'tkazadi.

O'n ikki barmoq ichak uzunligi 90–120 sm bo'lib, u pilorusdan boshlanadi. Bu ichak o'ng qovurg'alar ostida, jigar darvozasi to'g'risida S – simon burma hosil qiladi. So'ngra u qiya holatda yuqoriga va orqaga chiqadi, jigar yo'lini, oshqozon osti bezi yo'lini qabul qiladi va o'ng buyrakka yaqinlashadi. Shu yerda birinchi burma hosil qilib, orqaga buriladi, keyin esa gorizontaal ravishda tos tomonga o'tib, to yonbosh suyagigacha boradi. Bu yerdan chapga burilib, ikkinchi burmani hosil qiladi, so'ngra oldinga burilib – uchinchi burma hosil qiladi va oldinga yo'nalib, yana jigargacha keladi. Bu yerda u o'n ikki barmoq-och ichak burmasini hosil qiladi va bilinar bilinmas chegara hosil qilib, och ichakka o'tadi. Ichak vorsinkalari shilliq pardaning to'rsimon burmalarida joylashgan.

Och (achchiq) ichak hamma ichaklarga nisbatan eng uzuni bo'lib, o'ramlar hosil qiladi. Ichak o'ng qovurg'alar ostida, yonbosh va qov sohalarida joylashgan. Ichak shilliq pardasida limfa tugunlari va peyerov toshmalari nihoyatda ko'p miqdorda bo'ladi. Och ichak, ichak tutqichi ildiziga osilib turadi. Bu ichakning uzunligi qoramolda 40 m, qo'yda esa 30 metrgacha bo'ladi.

Yonbosh ichak och ichakning oxirgi o'ramidan boshlanib, ko'r ichak bilan chambar ichakning oxirgi burmasi oraliq'ida, o'ng yonbosh suyagi ostida joylashadi. U ko'r ichak va chambar ichak chegarasida yo'g'on ichak bo'limiga o'tadi. 4-bel umurtqasi to'g'risida yonbosh ichakning chiqish teshigi bo'ladi. Chiqish teshigining devorida shilliq pardaning halqasimon burmasidan iborat yonbosh ichak klapani mavjud. Bu ichakning oxirgi uchastkasi ko'richak bilan yonbosh-ko'richak payi orqali birlashib turadi.

Hayvonlardagi farq qiluvchi xususiyatlar. Otda – o'n ikki barmoq ichakning uzunligi bir metrgacha bo'lib, uning boshlanish

¹ *Victoria Aspinall. Veterinary anatomy and Physiology. Textbook. New-York, 2015.*

qismi jigarga tegib turadi va shu yerda S — simon qayrilma hosil qiladi; ichak asosan o'ng qovurg'alar ostida joylashadi; bu yerda u jigarning o'ng bo'lagi bo'ylab yuqoriga ko'tariladi va o'ng buyrakni ostida orqaga qaytadi (birinchi burma); 3-bel umurtqasi sohasida u chapga buriladi va oldinga yo'naladi (ikkinchi burma); ichaking shilliq pardasi o't yo'li hamda oshqozon osti bezi yo'lining quyilish joyida o'n ikki barmoq ichak divertikulasi bo'ladi. Och ichak tutqichining oldingi ildiziga osilgan bo'lib, katta chambar ichak va ko'r ichakning kosasimon chuqurchasida joylashadi; u qorin bo'shlig'ining chap tomoni yuqorigi va o'rta qismlarini egallaydi. Yonbosh ichak o'ng yonboshda, 3-4-nchi bel umurtqalari to'g'risida joylashgan; uning chiqish teshigi ko'r ichak boshini kichik burmasida chambar ichakning chiqish teshigi bilan yonmayon joylashgan.

Cho'chqada — ingichka ichaklar bo'limi ko'p sonli kalava hosil qilib, uzunligi 20 metrgacha boradi. O'n ikki barmoq ichak qisqa tutqichga osilgan; u o'ng qovurg'alar ostida oshqozonning pilorus qismidan boshlanib, jigar va diafragmaning o'ng oyoqchasi bo'ylab to o'ng buyrakkacha boradi; o'ng buyrakning orqasida birdan chapga buriladi va o'ng qovurg'alar ostiga qaytib keladi. Shu yerda u och ichakka o'tadi. O't yo'li va oshqozon osti bezining yo'li ichakning turli joylarida ochiladi. Och ichak ko'pgina ilmoqlar hosil qilib, jigar hamda chambar ichak oralig'ida joylashadi. Yonbosh ichak yuqoriga ko'tarilib, o'ngga o'tadi va chambar hamda ko'r ichak chegarasida yo'g'on ichaklar bo'limiga ochiladi. Yo'g'on ichaklar bo'limiga o'tish joyida vtulkasimon klapani bo'ladi.

Itida — o'n ikki barmoq ichak yo'g'onroq, pilorusdan boshlanib, yuqori — orqa tomondan qovurg'alar ostiga keladi, jigar oldidan o'ngga o'tib, yuqoriga ko'tariladi va o'ng buyrakkacha boradi. So'ngra 5-6-bel umurtqalari sohasida chapga buriladi va oldinga yo'naladi hamda pilorusgacha etib boradi. Bu yerda u pastga tushadi va och ichakka o'tadi. O't yo'li hamda oshqozon osti bezining yo'li alohida-alohida bitta umumiy so'rg'ichga quyiladi. Och ichak katta qorin yog'i (salnik)da yotadi, uzun tutqichga osilgan. Yonbosh ichak pastdan yuqoriga to 1-2-bel

umurtqalarigacha boradi va chamber hamda ko'r ichaklar chegarasida ochiladi. Yonbosh ichak juda kalta bo'lib, achchiq ichakdan ajralgandan so'ng, u tomonga o'tib, III – IV bel umurtqalari ro'parasida yuqoriga ko'tariladi va ko'richakka qo'shiladi. Uning qo'shilgan joyida klapan hosil bo'ladi.¹

Jigar eng yirik bez bo'lib, ovqat hazm qilish jarayonida juda muhim vazifalarni bajaradi. U ko'p miqdordagi jigar hujayralaridan tarkib topgan, bu hujayralar jigar o'siqlari va jigar bo'lakchalarini hosil qiladi. Kavsh qaytaruvchilar jigari qavariq botiq shaklda bo'lib, qizg'ish rangli, o'ng qovurg'alar ostida joylashib 6–7-qovurg'alar tekisligidan to 2–3-bel umurtqalarigacha boradi. Unda o't pufagi bo'ladi. Jigarda yuqorigi o'tmas cheti hamda pastki o'tkir cheti va diafragma tegib turuvchi qavariq diafragmal yuzasi va oshqozon-ichaklar tomonga qaragan botiq visseral yuzasi farqlanadi.

Jigarning o'tkir uchida kesik mavjud bo'lib, uni chap, o'ng va o'rta bo'laklarga ajratib turadi.

Jigarning chap bo'lagi, yumaloq paydan chapda joylashadi; o'ng bo'lagi o't pufagidan o'ngda joylashadi; o'rta bo'lagi chap va o'ng bo'laklar oralig'ida joylashadi.

O't pufagi jigarning visseral yuzasida, uning o'ng va o'rta bo'laklari oralig'ida joylashib, u jigarni pastki uchidan pastga osilib turadi.

Jigarning markazida qon tomirlarni jigarga kiradigan joyi – jigar qopqasi bo'lib, u jigarning o'rta bo'lagini pastki kvadrat bo'lagiga va yuqorigi dum bo'lakka ajratib turadi. Dum bo'lagida 2 ta: chap tomonga yo'nalgan so'rg'ichsimon o'simta va orqa tomondan jigarning o'ng bo'lagiga osilib tushuvchi dum o'simta mavjud. O'ng bo'lak hamda dum o'simtada botiq buyrak yuzasi bo'ladi. Jigarning o'tmas uchida, uning chap va dum bo'laklari oralig'ida qizilo'ngach o'tishi uchun o'yiqlik; o'ng va dum bo'laklari oralig'ida esa orqa kovak vena joylashib turadigan jiyak bo'ladi.

O't pufagidan pufak yo'li ajralib, u jigar yo'li bilan birgalikda o't yo'lini hosil qiladi. O't yo'li o'n ikki barmoq ichakka quyiladi.

¹ *Victoria Aspinall*. Veterinary anatomy and Physiology. Textbook. New-York, 2015.

Jigar tashqi tomondan shilliq parda bilan qoplangan. U tojsimon, o'ng va chap uchburchak paylar yordamida o'z joylashuv holatini saqlab turadi. Tojsimon pay jigarining o'tmas chetidan to diafragmagacha boradi va u o'ng hamda chap uchburchak payga aylanadi.

Jigar o'ng buyrak bilan buyrak-jigar payi; oshqozon bilan oshqozon-jigar payi; o'n ikki barmoq ichak bilan o'n ikki barmoq ichak-jigar payi yordamida birlashadi. Bundan tashqari, jigarda o'roqsimon hamda yumaloq paylar ham bo'lib, ular hayvonning yoshi o'tishi bilan yo'qolib ketadi. O'roqsimon pay jigarining diafragma yuzasida tugaydi. Yumaloq pay kindik halqasidan to jigarining kindik o'yig'igacha u bo'shab qolgan kindik venasi hisoblanadi. Jigarining chap bo'lagi to'sh suyagiga yaqin joylashadi, o'ng bo'lagi esa diafragmaning o'ng oyoqchasiga birlashib turadi.

Hayvonlardagi farq qiluvchi xususiyatlar. Otda — jigarining katta qismi o'ng va kichik qismi chap qovurg'alar ostida joylashadi; o't pufagi bo'lmaydi; o't bo'lagi o'rta bo'lakdan chuqur o'yiq orqali, o'rta bo'lagi chap bo'lakdan yumaloq pay orqali ajralib turadi; dum bo'lagida o'simtalar yaxshi rivojlanmagan; o'ng bo'lakda buyrak chamber va ko'r ichak, chap bo'lakda esa oshqozon chuqurliklari mavjud; jigarining yuqorigi uchida qizilo'ngach o'tishi uchun o'yiq va orqa kovak vena uchun jiyak bo'ladi; jigar yo'li jigar qopqasidan to'g'ridan-to'g'ri o'n ikki barmoq ichak divertikulasiga boradi; tojsimon pay jigarining o'tmas chetidan to diafragmagacha boradi, o'ng tomonda u o'ng burchak payga, chap tomonda esa chap burchak payga o'tadi.

Cho'chqada — jigarining chap va o'ng bo'laklari chuqur kesik orqali chap va o'ng lateral hamda chap va o'ng lateral hamda chap va o'ng medial (o'rta) bo'laklarga bo'linadi; kvadrat bo'lagi jigarining pastki uchigacha yetib bormaydi; pufak yo'li jigar yo'li bilan qo'shilishib, bitta, uzun umumiy o't yo'lini hosil qiladi; buyrak chuqurligi bo'lmaydi.

Itida — jigari katta, kesiklari chuqur bo'ladi va uni 7 ta bo'lakka ajratib turadi: 1) chap yon tomon (lateral) — eng katta bo'lagi; 2) chap ichki (medial); 3) o'ng yon tomoni; 4) o'ng ichki; 5) o'rta; 6) kvadrat — eng kichik; 7) dum. Dum bo'lagining

yuqorigi uchida qizilo'ngach uchun kesik mavjud bo'lib, orqa kovak vena ham shu yerdan o'tadi. So'rg'ichsimon o'simtasi jigar qopqasi tomon yo'nalgan, dum o'simtasi esa kuchli taraqqiy etgan, ayrim hollarda ikkiga ajralgan bo'ladi. O't pufagi o'ng ichki hamda kvadrat bo'laklari oralig'ida joylashadi. Jigar o'ng va chap qovurg'alar ostida joylashgan, o'ng yon tomon bo'lakning yuqorigi cheti va dum o'simtasi o'ng buyrakka birlashadi. O't suyuqligi yog'larni parchalash uchun zarur bo'lgan o't kislotasi va sariq-yashil rangli o't pigmenti – bilirubindan tashkil topgan. Bilirubin qarigan eritrotsitlarni parchalanishidan hosil bo'ladi. O't suyuqligi umumiy o't yo'li orqali o'n ikki barmoq ichakka quyiladi.¹

Jigar diafragma tojsimon, o'ng uchburchak, yumaloq, chap uchburchak va o'roqsimon paylar yordamida birikkan.

Oshqozon osti bezi ko'kimtir sariq rangda bo'lib, bo'lakchali, murakkab naysimon-alveolyar bezdir. Bu bezning jigarga qaragan boshi yoki o'rta bo'lagi, o'ng bo'lagi va chap bo'lagi yoki dum qismi bo'ladi. Bezning boshi va bo'laklari o'rta sagittal tekislikdan o'ngda joylashib, 12-qovurg'adan to 2–4-bel umurtqasi to'g'risigacha cho'ziladi. O'ng bo'lagi orqaga yo'nalgan, o'ng buyrak ostida joylashib, o'n ikki barmoq ichakka va chamber ichak ilmog'iga tegib turadi. Qisqa chap bo'lagi esa katta qorin va diafragma oyoqchasi o'rtasida joylashib, taloq bilan chegaradosh.

Oshqozon osti bezi qopqa venani o'rab oladi. Bezning chiqaruvchi yo'llari o'ng bo'lakning oxiridan chiqib, 4-bel umurtqasi tengligida o'n ikki barmoq ichakka ochiladi. Oshqozon osti bezining og'irligi qoramolda — 350–500 g, qo'yda 50–70 gramgacha bo'ladi.

Oshqozon osti bezining endokrin va ekzokrin qismlari farqlanadi.

Ekzokrin qismi ovqat hazm qilish fermenti ishlab chiqaradi va oshqozon osti bezi yo'li orqali o'n ikki barmoq ichakka quyiladi.

Oshqozon osti bezi ekzokrin qismining yetishmovchiligi oziqani hazmlanishi uchun yetarli fermentlarni ishlab chiqara olmasligiga olib keladi. Tripsin miqdori birmuncha muhim ahamiyatga ega,

¹ *Victoria Aspinal. Veterinary anatomy and Physiology. Textbook. New-York, 2015.*

chunki bu ferment boshqa fermentlarni sintez bo'lish manbaini faollashtiradi. Bunday holat nemis ovcharkalarida ko'proq uchraydi.

Hayvonlardagi farq qiluvchi xususiyatlar. Otda – oshqozon osti bezi qizg'ish-ko'kimtir rangli, jigarning orqasida, oshqozon bilan o'n ikki barmoq ichak o'rtasida, o'ng va chap qovurg'alar ostida joylashadi. Uning o'rta bo'lagi o'n ikki barmoq ichakni S – simon qayrilmasiga va jigarga tegib turadi. O'ng bo'lakchasi, odatda, bez boshi bilan qo'shilib ketadi; chap bo'lagi yaxshi ko'rinib turadi va oshqozonning kichik burmasida joylashadi. Chiqarish yo'li ikkita, asosiy yo'l va jigar yo'li bilan birga ochiladi, qo'shimcha yo'l esa uning qarshisida ochiladi. Bezning og'irligi 250–350 gramgacha bo'ladi.

Cho'chqada – oshqozon osti bezi sarg'ish rangda bo'lib, boshchadan, chap va o'ng bo'laklardan iborat; bezning bosh qismi 12 barmoq ichakning tutqichida joylashgan; o'ng bo'lagi 12 barmoq ichak bo'ylab orqaga, to o'ng buyrakkacha boradi; chap bo'lagi taloqqa va chap buyrakka tegib turadi; u oxirgi 2 ta ko'krak va dastlabki 2 ta bel umurtqalari chegarasida joylashadi. Uning chiqaruvchi yo'li pilorusdan 15–25 sm beriroqda ochiladi. Og'irligi 110–150 gramgacha bo'ladi.

Itida – oshqozon osti bezi ensiz va uzun lentasimon; o'ng bo'lagi 12 barmoq ichakni oldida joylashgan, chap bo'lagi esa oshqozonga tegib turadi, o'rta bo'lagi yaxshi ko'rinmaydi. Bezning chiqaruvchi yo'li bitta, ikkita, hatto uchta bo'ladi. Agar ikkita yo'li bo'lsa, asosiy yo'l o't yo'li bilan birgalikda 12 barmoq ichakni so'rg'ichiga, qo'shimcha yo'l undan 3–5 sm orqaroqda ochiladi.

Oshqozon osti bezi (pankreatik) shirasi. Bu shira oshqozon osti bezining ekzokrin qismidan xolesistokinin va sekretin (o'n ikki barmoq ichak devoridan) hamda gastrin (oshqozon devoridan) gormonlari ta'siriga javoban ishlab chiqariladi va vegetativ nerv tizimi tomonidan boshqariladi. Uning tarkibi quyidagilardan tashkil topgan:

– bikarbonat boshqa fermentlarning faoliyat ko'rsatishiga imkon yaratib, ximudagi kislotani neytrallaydi;

¹ *Victoria Aspinnall. Veterinary anatomy and Physiology. Textbook. New-York, 2015.*

– ovqat hazm qilish fermentlarining ko‘pchiligi nafaol bo‘lib, ular oshqozon osti bezining o‘zini-o‘zi parchalashi va yemirishining oldini oladi:

O‘n ikki barmoq ichakda ximusning bo‘lishi o‘t pufagini qisqarishiga undaydi va o‘t chiqariladi. O‘t suyuqligi yog‘ pufakchalarini fermentlar ta’sir etishi mumkin bo‘lgan katta maydon yuzasini hosil qilish uchun emulsiyalaydi va lipazalarni faollashtiradi.

Ichak shirasi pilorik sfinkter orqali ximusni o‘tishiga javoban sekretin gormoni ta’sirida ishlab chiqariladi.

Ichak shirasi quyidagilardan ishlab chiqariladi:

– o‘n ikki barmoq ichakning brunner bezlari tomonidan ishlab chiqariladi; suyuqlik ichak xaltachasining sekretsiyasi sifatida ma’lum;

– och va yonbosh ichaklarning kriptalaridan ishlab chiqariladi.

Qator fermentlar bo‘lib, ularning ko‘pchiligi oshqozon osti bezida ishlab chiqariladi:

– maltazalar maltozani glyukozagacha parchalaydi;

– saxarazalar saxarozalarni glyukoza va fruktozaga parchalaydi;

– laktazalar laktozalarni glyukoza va galaktozaga parchalaydi;

– enterokinazalar tripsinogenni tripsinga aylantiradi;

– aminopeptidazalar peptidlarni aminokislotaga aylantiradi;

– lipazalar yog‘larni yog‘ kislotasi va glitseringa parchalaydi.

Oqsillar (polipeptidlar) aminokislotalarga aylanadi. Uglevodlar (polisaxaridlar, disaxaridlar) glyukoza va oddiy qandga (monosaxaridlar) aylanadi. Yog‘lar yog‘ kislotalari va glitseringa (monoglitseridlar) aylanadi. Ovqat hazm qilishning natijasi shundan iboratki, oziqaning asosiy tarkibi so‘rilishga tayyor bo‘lgan kichik molekullarga aylanadi.

Absorbsiya. Asosiy so‘rilish jarayoni ingichka ichaklar so‘rg‘ichlari (vorsinka) hisoblanadi. Absorbsiya jarayonining samaradorligini quyidagilar oshiradi:

– ingichka ichaklarning uzunligi;

– ichki yuzaning maydoni so‘rg‘ichlar va epitelial «cho‘n-takcha»larning mavjudligi hisobidan ortadi;

– har bir so‘rg‘ich qon tomirlar kapillyarlari va limfa tomirlari bilan yaxshi ta‘minlangan.

Aminokislotalar va oddiy qandlar kapillyarlar qoniga soʻriladi va jigarning darvoza venasi orqali jigarga boradi. Yogʻ kislotalari va glitserin limfa tomirlariga soʻriladi. Ular yogʻli limfa suyuqlik – xilusni hosil qiladi va bel sisternasiga boradi. Bu yerda u limfa bilan aralashadi va koʻkrak yoʻliga boradi hamda qon aylanish tizimi bilan birlashadi.¹

Yoʻgʻon ichaklar boʻlimi koʻr, chambar va toʻgʻri ichaklardan tarkib topgan. Qoramolning yoʻgʻon ichaklarida lenta va choʻntakchalar boʻlmaydi, chunki ularning diametri kichik (64-rasm).

Koʻr ichak qoramolda silliq, silindrsimon shaklda boʻlib, qorin boʻshligʻining oʻng yuqori tomonida joylashgan. U belning tengligida yonbosh va chambar ichakdan boshlanadi, uchi orqa tomonga qaragan. Koʻr ichakning tanasi va uchi farqlanadi. Uning chambar ichak bilan qoʻshilgan joyida yonbosh ichak quyiladi va yonbosh-koʻr-chambar ichak teshigi hosil boʻlib, bu teshik yonbosh ichakning sfinkteri bilan yopilib turadi. Koʻr-chambar ichak teshigida sfinkter boʻlmaydi. Koʻr ichakning devori shilliq, muskulli va zardob pardalardan tuzilgan. Shilliq pardasida vorsinkalari boʻlmaydi. Unda limfa follikulalari koʻp, peyerov toshmalari esa kam uchraydi. Umum ichak bezlarining naychalari uzun.

Hayvonlardagi farq qiluvchi xususiyatlar. Otda — koʻr ichak katta, S harfiga oʻxshash. Uning boshi, tanasi va uchi farqlanadi; boshida qavariq katta va botiq kichik burmasi boʻlib, kichik burmada ikkita; 1) yonbosh ichakni koʻr ichakka kirish teshigi; 2) koʻr ichakdan chambar ichakka chiqish teshigi mavjud. Kirish va chiqish teshiklarida sfinkteri boʻladi. Koʻr ichakning boshi oʻng qovurgʻalar ostida, oʻng yonboshda va bel sohasining oʻng tomoni boʻylab pastga va oldinga, kindik sohasigacha boradi; uchi qalqonsimon togʻay sohasida joylashadi.

Koʻr ichakning 4 ta uzunchoq lentasi boʻlib, ichakning uchki qismida yon hamda pastki lentalari boʻlmaydi, yuqorigi lentasidan yonbosh ichakka tutqich ajraladi. Qolgan lentalari oraligʻida choʻntakchalar qatorini hosil qiladi. Koʻr ichak bel muskullariga, oʻng boʻyrakka, jigarga, oshqozon osti beziga 12 barmoq ichakka,

¹ *Victoria Aspinall. Veterinary anatomy and Physiology. Textbook. New-York, 2015.*

qorin devorini o'ng va pastki qismlariga, och va kichik chamber ichak tugunchalariga, ilmoqchalariga tegib turadi. Ko'richakning tanasi va uchi katta chamber ichak bilan o'rab olingan.

Cho'chqada — ko'r ichak nisbatan kalta, diametri esa katta. Unda 3 ta lenta va uch qator cho'ntakchalar bo'lib, belning o'rtasidan to uni oxirigacha boradi.

Itida — ko'r ichak 2–3 ta burma (qayrilma) hosil qiladi, 2–4-bel umurtqalari oralig'ida juda kalta tutqichga osilgan holda joylashadi. Etxo'r hayvonlarda to'liq vazifa bajaradi. Ularni yonbosh ichak ajratib turadi va shu joyda yonbosh ichak — ko'richak — yo'g'on teshigini hosil qiladi.¹

Chambar ichak qoramolda — uzunligi 6 – 9 metrgacha bo'lib, 3 qismga bo'linadi: 1) boshlanish qismi; 2) spiralsimon labirinti; 3) oxirgi boshlanish qismi — bu ko'r ichakni davomi bo'lib, ular orasidagi chegara yonbosh ichakni ko'r ichakka kirish teshigi hisoblanadi. Bu chegaradan chamber ichakning boshlanish qismi oldinga yo'naladi; o'ng buyrakning ostida u orqaga buriladi va o'zining dastlabki uchastkasi ustidan tos tomonga o'tadi, shu yerdan chap tomonga o'tadi, ko'richak yonida yana bir marta burma hosil qilib, oldinga yo'naladi va 3-bel umurtqasi tengligida spiralsimon labirintga o'tadi.

Spiralsimon labirint katta qorinning devoriga tegib turadi va ikki qator: markazga boruvchi hamda markazdan qochuvchi spiral hosil qiladi. Markazga boruvchi spiral, bunda ichak burmasi 1,5–2 marta aylanib soat mili bo'yicha markazga boradi.

Markazda u markaziy burma hosil qilib, yana 1,5–2 marta soat miliga teskari markazdan qochuvchi spiralsimonga aylanadi va boshlang'ich burmaga yetib borib, oxirgi qismga o'tadi. Oxirgi qismi boshlanish qismiga nisbatan kichik diametrlil. U tos tomonga yo'naladi, so'ngra umurtqalar ostida oldinga qarab buriladi, yana orqaga qaytadi va to'g'ri ichakka o'tadi. Yo'g'on ichaklar bo'limi qorin bo'shlig'ining o'ng tarafida joylashadi.

Hayvonlardagi farq qiluvchi xususiyatlar. Otda — chamber ichak katta va kichik chamber ichaklarga bo'linadi.

¹ *Victoria Aspinall.* Veterinary anatomy and Physiology. Textbook. New-York, 2015.

Katta chamber ichak ko'r ichakdan boshlanadi, qorin bo'shlig'ining o'ng tomoni bo'ylab oldinga yo'naladi va pastki o'ng holatni hosil qiladi. Katta chamber ichak diafragmaqa yaqin joyda o'ngdan chapga buriladi va pastki diafragmal holatni hosil qilib, so'ngra u qorin bo'shlig'ining chap tomoni bo'ylab orqaga, to tos bo'shlig'iga kirish joyigacha boradi va pastki chap holatni hosil qiladi; u tos bo'shlig'iga kirish joyida yuqoriga va orqaga burilib, tos burmasini hosil qiladi. Katta chamber ichak pastki holatda turib yuqorigi chap holatni hosil qilib, u pastki chap holatdan och hamda kichik chamber ichaklarning burmalari orqali ajralib turadi.

Yuqorigi diafragmal holat va yuqorigi o'ng holat bel sohasida kuchli siqiladi va kichik chamber ichakka o'tadi. Katta chamber ichakda 4 ta lenta va 4 qator cho'ntakchalar bo'ladi; uning tos burmasida bu lenta va cho'ntakchalar yo'q; ichak diametri esa kichrayadi; yuqorigi chap holatda ichak diametri kattarib boradi hamda 3 ta lenta va 3 qator cho'ntakchalar paydo bo'ladi. Katta chamber ichakning eng yuqori diametri uning yuqorigi o'ng holatida bo'ladi, ya'ni shu yerda oshqozonga o'xshash kengaytma vujudga kelgan. Ichakning boshlanish qismi ko'r-chamber ichak nayi yordamida ko'r ichak bilan birlashib turadi.

Kichik chamber ichak katta chamber ichakning yuqorigi o'ng holatini davomi hisoblanib, diametri kichik, ichakning hamma joyida bir xilda 2 ta lenta va 2 qator cho'ntakchalar mavjud. Ichak uzun tutqichga osilib turadi va yonbosh sohasining chap tomonida, tos bo'shlig'iga kirish joyining yaqinida joylashadi. U to'g'ri ichakka o'tadi.

Cho'chqada — chamber ichak o'zining keng asosi bilan yuqorida bel va chap yonbosh sohasiga qaragan labirint hosil qilgan. Undan markazga boruvchi spiral chiqadi. Ichakning boshlanish qismini diametri katta, unda 2 ta lenta va 2 qator cho'ntakchalar bo'ladi; markazdan qochuvchi spiral chiqib, qaytadan konus asosiga boradi. Bu qismning diametri kichik, lenta va cho'ntakchalari bo'lmaydi. Ichakning oxirgi qismi 12 barmoq ichakka tegib turadi va oshqozon hamda oshqozon osti bezining chap bo'lagigacha boradi, chapga buriladi, so'ngra tosga boradi va to'g'ri ichakka o'tadi.

It va mushuklarda — chamber ichak 3 qismdan iborat: 1) o'ng ko'tarilgan qismi — ichki tomondan 12 barmoq ichakdan to oshqozongacha boradi; 2) qisqa ko'ndalang qismi; 3) chap pasaygan qismi — chap buyrak ostidan orqaga yo'naladi va bel sohasida qiya burma hosil qiladi. Chamber ichakning diametri boshqa ichaklarga qaraganda ancha katta bo'ladi, uni tutib turuvchi parda kalta bo'ladi. Katta chamber ichak yaxshi rivojlangan, taqa shaklida bo'lib, qorin bo'shlig'ida joylashadi. Bu ichak tos bo'shlig'iga yaqin joyda markaz tomonga bukiladi. Kichik chamber ichak katta chamber ichakka qaraganda anchagina ingichka bo'lib, keng ichak pardasiga (ichak tutqichga) osilib turadi. Bu ichak devoridan suv, vitaminlar va elektrolitlar so'rilib, tanani suvsizlanishdan asraydi.¹

To'g'ri ichak eng kalta ichak bo'lib, tos bo'shlig'ida joylashadi. Muskulli pardasining uzunchoq qavati orqa chiqaruv teshigi oldida, o'ng va chap tomonlarda to'g'ri ichak va dum muskulini hosil qiladi. Bu muskul yuqoriga yo'naladi va birinchi dum umurtqasiga boradi. To'g'ri ichak va orqa chiqaruv teshigining shilliq pardasi uzunchoq burma hosil qilgan, vorsinkalari bo'lmaydi, ammo umum ichak bezlari, ko'pgina qadoqsimon hujayralari bo'ladi. Qadoqsimon hujayralar shilliq pardaga sirpanchiqlik, shilimshiqlik beruvchi suyuqlik ishlab chiqaradi.

Hayvonlardagi farq qiluvchi xususiyatlar. Otda — to'g'ri ichakning ampulasimon kengaygan joyi bo'ladi; shilliq pardasi faqatgina ichakning oldingi qismida mavjud, 4–5-nci dumg'aza umurtqalari to'g'risida esa ichak tashqi tomondan qalin biriktiruvchi to'qima bilan qoplangan. To'g'ri ichak va dum muskuli yaxshi rivojlangan.

Cho'chqada — to'g'ri ichak orqa chiqaruv teshigida tugaydi; odatda u yog' to'qimasi bilan o'ralgan; to'g'ri ichak ampulasi bo'ladi; peyerov toshmalari kuchli rivojlangan; limfa tugunlari ko'p.

Itida — to'g'ri ichak ampulasimon kengaygan joy hosil qiladi. To'g'ri ichakning orqa chiqaruv teshigiga yaqin joyining shilimshiq

¹ *Victoria Aspinall. Veterinary anatomy and Physiology. Textbook. New-York, 2015.*

pardasi ko'p qavatli epiteliy bilan qoplangan.¹ Orqa chiqaruv teshigidan yonroqda uncha katta bo'lmagan bezli xaltachalar — paraanal sinus bo'lib, ular orqa chiqaruv teshigini ko'tarib turuvchi muskul va uning sfinkteri o'rtasida joylashadi. Paraanal bez ishlab chiqargan sekret itga o'ziga xos hid berib turadi. Orqa chiqaruv teshigi to'g'ri ichakning orqa uchidan hosil bo'ladi. Uning shilliq pardasi ko'p qavatli yassi epiteliydan tarkib topgan. Muskulli pardasi sfinkter hosil qiladi. U chuqurroqda silliq muskul to'qimasidan tuzilgan bo'lib, orqa chiqaruv teshigining ichki sfinkterini, yuzada esa ko'ndalang targ'il muskul to'qimasidan tuzilgan bo'lib, orqa chiqaruv teshigining tashqi sfinkterini hosil qiladi. Sfinkter bo'shlig'i qisilgan holatda va chuqur bo'ylama shilliq parda bilan qoplangan bo'lib, axlatni chiqarilishini osonlashtiradi.²

Hayvonlardagi farq qiluvchi xususiyatlar. Otda — orqa chiqaruv teshigining terisi yog' va ter bezlariga boy; teri anal va anarektal hoshiya yaxshi ko'rinib turadi; shilliq osti qalin biriktiruvchi to'qimasi, osiltirib turuvchi payi, ichki va tashqi sfinkteri yaxshi taraqqiy etgan.

Cho'chqada — orqa chiqaruv teshigi xuddi qoramol va qo'yniki singari tuzilishga ega.

Defekatsiya. Axlat massasi yo'g'on ichak orqali peristaltika, ritmik harakat va qisman, lekin umumiy harakat sifatida kuchli qisqarish natijasida chiqariladi. Bu harakat beixtiyor bo'lib, axlat massasi yo'g'on ichakning kichik tos bo'shlig'i qismiga tushishi bilan to'g'ri ichak devorining cho'zilishi qorin devori muskul-larining qisqarishini keltirib chiqaradi. Odatda zich yopilib turuvchi anal sfinkteri bo'shshadi va qorin devori muskularining qisqarishi natijasida axlat massasi siqiladi.³

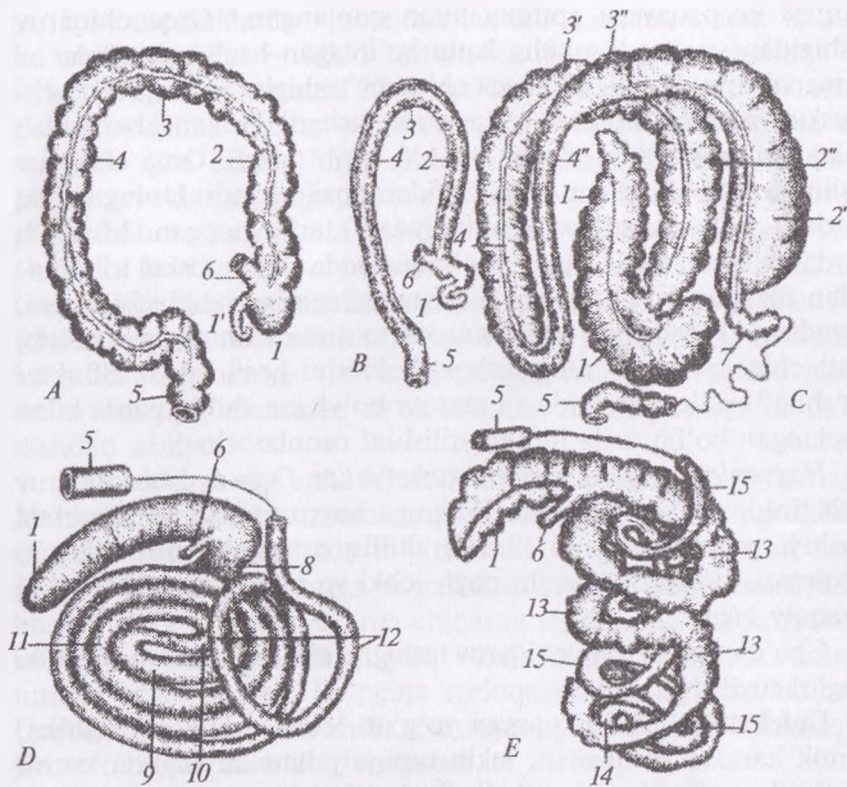
Nazorat uchun topshiriq va savollar.

1. Ingichka bo'lim ichaklariga qaysi ichaklar kiradi?

¹ *Victoria Aspinall. Veterinary anatomy and Physiology. Textbook. New-York, 2015.*

² *Victoria Aspinall. Veterinary anatomy and Physiology. Textbook. New-York, 2015.*

³ *Victoria Aspinall. Veterinary anatomy and Physiology. Textbook. New-York, 2015.*



64-rasm. Yo'g'on ichakning har xil tipda tuzilishi:

B – it, C – ot; D – qoramol; E – cho'chqalar yo'g'on ichagi: 1 – ko'richak, 2 – yo'g'on ichak, 3'-3'' – ko'ndalang qismi, 4 – chap pastki qismi, 4' – chap yuqorigi qism, 5, 6 – to'g'ri va yonbosh ichak, 7 – kichik yug'on ichak, 8 – kavsh qaytaruvchilaning yo'g'on ichagi, 9, 10 – markaziy o'ram, 11 – markazdan qaytaruvchi labirint, 12 – yo'g'on ichakning oxiri, 13 – markazga boruvchi spiral, 14 – labirint uchi, 15 – markazdan ketuvchi spiral.

2. Ichak devoridan tashqi bezlar qaysilar?
3. Ingichka bo'lim ichaklarining turli hayvonlardagi uzunligini ayting.
4. Yo'g'on bo'lim ichaklariga qaysi ichaklar kiradi?
5. Ko'r ichakni hayvonlardagi tuzilishi va tafovutini ayting.
6. Chambar ichakni hayvonlardagi tuzilishi va tafovutini ayting.
7. Ichaklar bo'yicha nostandart test tuzing.

Mavzu. Medaning fundal qismi va 12-barmoqli ichak gistopreparatini o'rganish

Mashg'ulotning maqsadi:

- 1. Me'da va ichaklar tuzilishining o'ziga xosliklari bilan tanishish;*
- 2. Me'da tubi va 12-barmoq ichak preparatlarini o'rganish, chizish va belgilash.*

◆ Gistopreparat

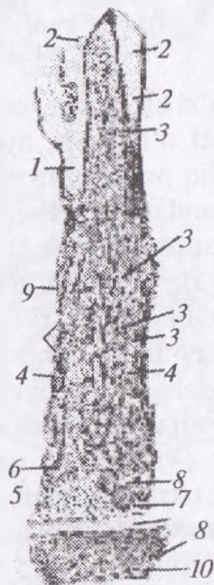
Yirtqichlar me'dasining fundal bo'limi. Mushuk me'dasi (65-rasm).

Gematoksilin va eozin bilan bo'yalgan.

Yirtqichlar me'dasining fundal bo'limi ba'zi bir o'ziga xosliklari bilan ajralib turadi. Fundal bo'lim preparati o'rganish, ayniqsa, chizib olish, ancha qiyinchiliklar bilan bog'liq preparatdir. Me'da tubi shilliq pardasini qarab chiqish bilan chegaralanamiz. Preparatni kichik obyektivda o'rganamiz va chizib olamiz. Me'da chuqurchalari (1) mushukda chuqur emas, ammo og'zi ancha kengdir. Chuqurchalarni qoplovchi bir qatlamli prizmatik epiteliy (2) apikal qismi keskin shilliqlangan baland bo'yli hujayralardan iborat. Bu yerda me'da chuqurchalari orasida shilliq pardaning epiteliyosti xususiy qavati (3) yaxshiroq ko'rinadi. O'z shakliga ko'ra oddiy naysimon bezlarga kiruvchi fundal bezlar (4) xususiy qavatni butunlay egallab yotadi. Bez tanasida o'zining oksifilligi bilan ajralib turuvchi pariyetal glandulotsitlar (5), ular orasida chegaralari aniq ko'rinmaydigan asosiy glandulotsitlar (6) ko'rinadi.

Bezning tub qismida bez bo'shlig'ini (7) farq qilish mumkin. Tub qismi faqat bosh hujayralardan iborat. Ammo mushuk me'dasi bezlarining tub qismlari aniq ifodalangan qavat hosil qilmaydi. Fundal bezlar naychalarining turli yo'nalishdagi kesimlari orasida xususiy qavat biriktiruvchi to'qimasining yupqa qatlamchalarini (3) ko'rish mumkin. Yirtqichlarda bezlar tubi tagida hujayralarga boy va donador qavat (8) nomini olgan biriktiruvchi to'qima ajralib turadi. Uning tagida yirtqichlar me'dasiga xos bo'lgan yana bir qavat -- kompakt qavat (9) ajralib turadi. Bu qavat yirtqichlar me'dasi kesimlarida doimo yaxshi farqlanadigan gomogen oksifil tasmacha ko'inishiga ega. Bevosita uning ostida shilliq pardaning muskul qavati (10) joylashadi: yirtqichlarda u kavshovchilardagiga

nisbatan yaxshiroq rivojlangan va muskul tolalarning ikki qavatidan iborat. Ichki qavat yupqaroq va muskul tolalari sirkulyar joylashgan, tashqisi qalinroq va tolalari uzunasiga joylashgan bog‘lamchilardan tuzilgan. Chuqurroqda shilliq pardaning oxirgi qavati juda yumshoq (siyrak) biriktiruvchi to‘qimadan iborat va ancha qalin shilliqosti qavat (II) yotadi. Unda qon va limfa tomirlarining kesimlari, shuningdek shilliqosti chigalining nerv tugunlari uchraydi.



65-rasm. Mushuk me‘dasi fundal bo‘liminiug shilliq pardasi.
Kuchsiz obyektiv

◆ Gistopreparat

Mushukning o‘n ikki barmoq ichagi.


Gematoksilin va pikroindigokarmin bilan bo‘yalgan.

Ingichka ichaklardan biri hisoblanuvchi, o‘n ikki barmoq ichak o‘z gistologik tuzilishiga ko‘ra ingichka ichakning boshqa bo‘limlaridan farq qiladi. Shuning uchun bu ichak preparatini alohida o‘rganish lozim.

Ichak tukchalarini yuqori tomonga qilib o‘rnatib, shilliq pardani kichik obyektiv ostida qaraymiz va ichak tukchalari uzunasiga kesilgan joyni chizib olamiz. O‘n ikki barmoq ichakning

tukchalari och ichaknikidan biroz yo'g'onroq va past bo'yli. Tukchalar epiteliyi (1) va uning qadahsimon hujayralari (2), tukchalar stromasi (3) va ichak kriptalari (4), shilliq pardaning xususiy (5) va muskul qavatlari (6) hamda shilliqosti qavatlarni (7) topamiz. Aynan shu shilliqosti qavat o'n ikki barmoq ichakka tegishli o'ziga xosliklarga ega: uning qa'rida duodenal bezlar (8) yotadi. Bular oddiy va tarmoqlanuvchi alveolyar-naychasimon bezlardir. Shilliqosti qavatda bezlar sekretor oxirgi bo'limlarining ko'pdan-ko'p kesimlari uchrab, ularning hujayralari biroz yalpoqlangan o'zak va ochroq, sal bazofil sitoplazmaga ega (katta obyektivda qaramoq kerak).

Ba'zan duodenal bezlarning kripta tubi yoki tukcha asosi yaqinida ochiladigan chaqaruv yo'llari uchraydi. O'n ikki barmoq ichakning boshqa pardalari o'ziga xosliklarga ega emas va boshqa ichaklarnikidek tuzilgan.



66-rasm. Mushuk o'n ikki barmoq ichagining shilliq pardasi

Nazorat uchun topshiriq va savollar.

1. Me'daning morfologik tuzilishi va fiziologik xususiyatlari nima?
2. 12-barmoqli ichakning morfologik tuzilishi ayting

Mavzu: O'pkaning anatomotopografik tuzilishi

Darsning maqsadi: nafas yo'llari: burun, burun bo'shlig'i, hiqildoqni, kekirdak, uning halqalari, o'pkaning anatomik tuzilishi va topografiyasi, hayvonlardagi farq qiluvchi jihatlarini o'rganish.

Ko'rgazmali materiallar: rasm, mo'lyajlar, ho'l preparatlar rangli tasvirlar.

Nafas olish organlari ham boshqa organlar singari, qon aylanish, ovqat hazm qilish va nerv tizimi bilan chambarchas bog'liq bo'ladi, chunki o'pkaga kirgan kislorod qon tarkibiga o'tib, uning shaklli elementlari — eritrotsitlar orqali butun organizm to'qimalariga tarqaladi va moddalar almashinuvida muhim rol o'ynaydi, hosil bo'lgan karbonat angidrid tashqariga chiqib ketadi. Nafas olish tizimining markazi uzunchoq miyada joylashgan.

Nafas olish jarayoni ikki bosqichda kechadi:

1. Tashqi nafas olish havo bilan qon o'rtasida gazlar almashinuvi bo'lib, bu o'pkalarda ro'y beradi.

2. Ichki nafas olish qon bilan to'qimalar o'rtasida gazlar almashinuvi bo'lib, u to'qimalarda amalga oshadi.¹

Nafas olish organlariga burun, burun bo'shlig'i, hiqildoq, kekirdak va o'pka kiradi.

Burun nafas olish tuzilmalarining boshlanish qismi hisoblanib, uning yuqori qismi, yon devorlari, asosiy qismi hamda uchi farqlanadi. Burunning yuqorigi qismi burun bo'shlig'ining qopqog'i hisoblanadi. U sekin-asta burunning yon devorlariga aylanib boradi (67-rasm).

Burunning asosiy qismi (ildizi) burun bilan peshana sohasi chegarasida joylashadi, burunning devori hamda yon devorlarining davomi hisoblanadi.

Burun uchi yuqorigi lab ustida bo'lib, unda burun bo'shlig'iga kirish teshigi, burun katagi joylashadi.

Qoramolda bular nisbatan kichikroq, keng, yumaloq, uncha katta bo'lmagan, qanotsimon jiyak ko'rinishida bo'ladi. Burun katagi tevaragidan qalin, kam harakatchan, burun qanoti orqali

¹ *Victoria Aspinall. Veterinary anatomy and Physiology. Textbook. New-York, 2015.*

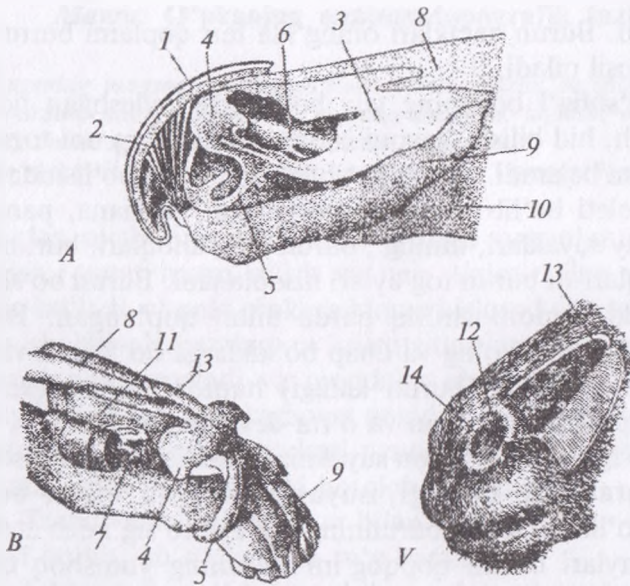
chegaralangan. Burun kataklari oralig'ida teri qoplami burun-lab yaltitirog'ini hosil qiladi.

Burun bo'shlig'i boshning yuz bo'limida joylashgan bo'lib, havo o'tkazish, hid bilish, havoni isitish, namlash va uni tozalash kabi vazifalarni bajaradi. Burun bo'shlig'ining hosil bo'lishida yoki uning o'q skeleti bo'lib burun, yuqorigi jag', peshana, panjara-simon, tanglay suyaklari, dimog', burun chig'anoqlari, burunning tog'ayli to'siqlari va burun tog'aylari hisoblanadi. Burun bo'shlig'i o'qining ichki tomoni shilliq parda bilan qoplangan. Burun bo'shlig'i to'siq orqali o'ng va chap bo'laklarga bo'lingan va har qaysi bo'lakning kirish (burun katagi) hamda chiqish (xoana) teshiklari, qopqog'i, tubi, yon va o'rta devorlari bo'ladi.

Burun to'sig'i panjarasimon suyakning vertikal varag'i hisoblanadi. Bu varaqning oldingi, suyaklashmagan qismi burun bo'shlig'ini bo'lib turadi va burunning tog'ayli to'sig'i deb ataladi.

Yon tog'aylari burun qopqog'ini va uning yumshoq qismi yon devorini hosil qilib, ular qanotsimon tog'aydan kesik orqali ajralib turadi. Yon tog'ay o'rta tomonga egilib qanoti burmalarini hosil qiladi. Har ikkala tomonning qanotsimon tog'ayiga burun to'sig'ining dorsal chetidan boshlanuvchi varag'i mavjud. U yon tomonga hamda pastga tushib, burun katagining pastki uchi asosida yotuvchi, ikkiga ajralgan langarsimon o'simta hosil qiladi. Burun bo'shlig'i devori ichki yuzasining oldingi tomoni teri bilan qoplangan. Bo'shliqning bu qismi burun dahlizi deb ataladi va unda ko'z yoshi-burun teshigi bo'ladi. Xususiy burun bo'shlig'i shilliq parda bilan qoplangan. Burun bo'shlig'ining shilliq pardasi qizg'ish rangda bo'lib, ko'plab burmalar hosil qiladi. Ular bo'shlig'ining yon devorlarida yuqorigi va pastki chig'anoqlarni, orqa qismida esa panjarasimon suyakning labirintlarini hosil qiladi.

Burunning yuqorigi chig'anog'i tor va uzun bo'lib, uning shilliq pardasi oldingi tomonda to'g'ri burmaga o'tadi. Burunning pastki chig'anog'i keng, uning shilliq pardasi old va yuqori tomonda qanot bo'rmani, old va pastki tomonda esa burun bo'shlig'i tubining burmasini hosil qiladi. Pastki chig'anoqning orqa cheti xoana sohasiga o'tib turadi.



67-rasm. Burun tog'aylari:

A – qoramol, B–V– otlar tog'ayi, 1 – burun lab yaltirog'i, 2 – burunni kengaytiruvchi muskul, 3 – burunning yopni to'gayi, 4 – qanotsimon tog'ay plastinkasi, 5 – uning o'simtasi, 6 – qanotsimon burma tog'ayi, 7 – «S» shakilli tog'ay, 8 – burun suyagining uchi, 9 – oziq suyagi, 10 – yuqorigi jag' suyagi, 11 – tog'ay to'siq, 12 – burunning soxta teshigi, 13 – burunning ochib ko'rsatilgani, 14 – burun kanali teshigi.

Burun chig'anoqlari burun bo'shlig'ini yuqori, pastki va umumiy burun yo'llariga ajratib turadi. Burunning yuqorigi yo'li burun bo'shlig'i qopqog'i bilan burunning yuqorigi chig'anog'i o'rtasida bo'lib, tarqoq. U panjarasimon suyak labirintining hid bilish sohasi tomon o'tadi.

Burunning o'rta yo'li yuqorigi va pastki chig'anoqlar oralig'ida joylashgan bo'lib, uning orqa uchi 2 ta yo'lga bo'linib ketadi; bu yo'ldan jag', tanglay, ko'z yoshi, peshana kovaklariga, shuningdek, burunning yuqorigi va pastki chig'anoq bo'shliqlariga havo kiradi.

Burunning pastki yo'li keng bo'lib, burunning pastki chig'anog'i hamda burun bo'shlig'ining tubi oralig'ida joylashgan. U xoanaga yaqin joyda ikkinchi bo'lakning xuddi shunday (analogik)

yoʻli bilan birlashadi. Burunning pastki yoʻli burun-tanglay kanali orqali ogʻiz boʻshligʻi bilan tutashadi. Burun-tanglay kanali dimoq-burun organiga ochiladi.

Burunning umumiy yoʻli burun toʻsiqlari hamda chigʻanoqlari oraligʻida joylashib, unda yuqoridagi uchala yoʻl ham ochiladi, u esa orqa tomondan burun-tomoq yoʻliga qoʻshilib ketadi. Burun boʻshligʻining oldingi nafas oluvchi qismini shilliq pardasi hilpillovchi epiteliy bilan qoplangan boʻlib, qizgʻish rangda boʻladi, orqa hid bilish qismi esa hid bilish epiteliysi bilan qoplangan. Burun toʻsigʻi va pastki devorining shilliq osti qavati koʻp miqdordagi tomirlar chigaliga (gʻovak tana) ega. Burunning yon bezlari qoramolda boʻlmaydi.

Hayvonlardagi farq qiluvchi xususiyatlari. Otda — burunning yuqori qismi, yon qismlari, uchi va ildizi yaxshi taraqqiy etgan; burun kataklari katta, burun toʻsiqlarining oxirgi tomonida yuqorigi yon togʻaylari T — shaklida ajralib ketadi; toʻsiqlar qanotsimon togʻay bilan birlashgan; burun kataklarining pastki boʻlimi kengaygan, yuqorigi boʻlimi esa toraygan; burun kataklari burunning medial hamda lateral qanotlari orqali chegaralangan; burunning yon devorlari burun va jagʻ oraliq suyaklari bilan birgalikda yumshoq burunni hosil qiladi, unda 5–7 sm li burun divertikulalari boʻladi. Divertikulalarning mavjudligi burun kataklarini juda kuchli kengayishiga imkon beradi. Burunning pastki burchagida koʻz yoshi, burun kanalining teshiklari joylashgan. Burunning yuqorigi chigʻanogʻi shilliq pardasi burun boʻshligʻining oldingi boʻlimida 2 ta toʻgʻri burmalarni hosil qiladi; burunning markaziy chigʻanogʻini shilliq pardasi oldingi tomonda qanotsimon burma va burun tubi burmasini hosil qiladi.

Choʻchqada — burun boʻshligʻi nisbatan tor va uzun; burun uchi xartumni hosil qiladi. U bevosita yuqorigi lab bilan birlashib turadi; unda yumaloq tuxumsimon burun kataklari joylashadi; xartumning terisi koʻplab jiyaklarga boʻlingan, juda kam sezuvchi tukchalari boʻladi; unda xartum bezining chiqaruvchi yoʻllari teshiklari mavjud.

Xartumning asosida xartum suyagi boʻlib, u harakatchan va burun hamda jagʻ oraliq suyaklari oraligʻida yotadi; xartum

suyagining yuqori qismidan yon tomonlarga tog'ay plastinkalari, pastki qismidan esa o'ng va chap tomonga tog'ayli shoxchalar ajraladi. Ularning har biri burunning yon qanotlarini hosil qiladi. Burunning yuqorigi chig'anog'i uzun va tor, pastki chig'anog'i esa birmuncha kengroq. Ko'z yoshi kanali ko'pincha ikkita teshik hosil qilib burun dahlizida tugaydi. Burun yon bezlari burunning o'rta yo'liga ochiladi.

Itida — burunning oldingi qismi serharakatchanligi bilan ajralib turadi; burunning orqa chegarasi taxminan qoziq tish to'g'risidan o'tadi, oldingi uchi esa oldinga, jag' oraliq suyagi tanasining to'g'risigacha chiqadi. Burunning tog'ayli to'sig'i oldingi tomonda yuqorigi va pastki yon tog'aylarni hosil qiladi. Uchburchak shakldagi qo'shimcha tog'ay burunning o'rta uchi bo'lib xizmat qiladi. Burun yaltirog'ining terisida tuk va bezlar bo'lmaydi. Burun kataklarini kengaytiruvchi muskullar bo'lmaydi. Burun dahlizi shilliq pardasining burmalarida tog'ay varaqlari, burunning ichkariroq bo'limi burmalarida esa nafis suyak plastinkalari mavjud. Burunning yuqorigi chig'anog'i burun va peshana suyaklariga, pastki chig'anog'i esa yuqorigi jag'ga birlashadi. Burun dahlizi sohasida qanotsimon burma deb yuritiluvchi pastki chig'anog'i qalinlashgan. Ana shu yerda unga burunning o'rta tog'ayi birlashadi.

Hiqildoq tog'ayli toq kovak organ bo'lib, u organizmda nafas olish va chiqarish havosini o'tkazish, tovush chiqarish kabi vazifalarni bajaradi. Hiqildoqning skeletini 5 ta: halqasimon, qalqonsimon, 2 ta cho'michsimon hamda hiqildoq usti tog'aylari hosil qilgan. Yuqoridagi hamma tog'aylar bir-biri bilan paylar yordamida birlashgan, halqasimon va cho'michsimon tog'aylar o'rtasida esa bo'g'im hamda bo'g'im kapsulasi mavjud (68-rasm).

Halqasimon tog'ay yoy va yuqori tomonda yotuvchi piastin-kadan iborat. Tog'ay plastinkasi yoy tomonga yo'nalgan bo'lib, uning o'rta qismida muskul o'simtasi mavjud.

Qalqonsimon tog'ay hiqildoqning pastki hamda yon devorlarini hosil qiladi. Bu tog'ayda pastki tomondan uning uzun tanasiga birlashgan to'rtburchak yon plastinka, tanasining orqa tomonida biroz ko'tarilgan joyi, tanasining uchlarida esa uncha katta

bo'lmagan kesigilar bo'ladi. Qalqonsimon tog'ayning yuqorigi qismida oldingi va keyingi shoxchalar mavjud. Oldingi shoxcha pay orqali til osti suyagining katta shoxiga, keyingi shoxcha esa cho'michsimon tog'ayga birlashadi. Tog'ayning oldingi shoxchasi hamda plastinkasi oralig'ida qalqonsimon kesigi joylashadi. Bu kesikning orqa qismi pay bilan to'lib turadi, unda hiqildoqning oldingi nervi o'tishi uchun teshik bo'ladi.

Cho'michsimon tog'ay noto'g'ri uchburchak piramidalar shaklidagi juft tog'ay bo'lib, oldingi yuqori burchagi ilgak shaklida, yuqoriga qaytgan, elastik tog'aydan tuzilgan va shoxchali tog'ay deb yuritiladi. Bu tog'ayning pastki burchagi yaxshi rivojlangan bo'lib, u tovush o'simtasi deb ataladi. Cho'michsimon tog'ayning yuqorigi orqa burchagi pay yordamida halqasimon tog'ayga birlashadi.

Hiqildoq usti tog'ayi yaproqsimon shaklda bo'lib, elastik tog'aydan tuzilgan. U qalqonsimon tog'ayning membranasiga hamda til osti suyagiga birlashib turadi. Hiqildoqning ichki tomoni shilliq parda bilan qoplangan. Shilliq parda hiqildoq usti va cho'michsimon tog'aylar oralig'ida, cho'michsimon-hiqildoq usti burmalar hosil qiladi. Hiqildoqning yon devorlarida, cho'michsimon tog'ayning tovush o'simtasi va qalqonsimon tog'ay tanasi o'rtasida esa tovush lablarini hosil qiladi. Tovush lablari cho'michsimon tog'ay bilan birgalikda keng yoriqcha bo'lib, uning ustki tomoni havo o'tkazish uchun, pastki tomoni esa tovush chiqarish uchun xizmat qiladi. Tovush labining asosini elastik to'qimadan tuzilgan tovush payi va tovush muskuli tashkil etadi.

Hiqildoq bo'shlig'ini tovush lablari dahlizga, tovush yoriqchasiga va hiqildoqning orqa bo'shlig'iga ajratib turadi.

Hiqildoq dahlizi tovush lablarining old tomonida tovush yoriqchasi cho'michsimon tog'ay bilan tovush lablari oralig'ida hiqildoqning orqa (kaudal) bo'shlig'i tovush lablarining orqa tomonida joylashadi. Hiqildoq dahlizi hamda tovush chiqaruvchi lablarning shilliq pardasi ko'p qavatli yassi epiteliy bilan, hiqildoqning orqa bo'shlig'i esa hilpillovchi epiteliy bilan qoplangan.

Hiqildoq dahlizining pastki devorida, hiqildoq usti tog'ayning orqasida shilliq pardasini burmasidan hiqildoqning o'rta xaltachasi

hosil bo'lgan. Bu xaltacha qoramolda va qo'yda yaxshi rivojlanmagan.

Hiqildoqning yon devorlari esa hiqildoqning yon xaltachalaridan hosil bo'lgan. Qoramol va qo'yda bu xaltachalar bo'lmaydi. Hiqildoqning boshlanish qismi hiqildoq usti va cho'michsimon tog'aylar oralig'i hisoblanadi. Hiqildoq tog'aylarining tashqi tomonida uni kengayib va torayib turishini ta'minlovchi muskullar joylashadi.

◆ **Kengaytiruvchi muskullar.**

Yuqorigi halqasimon-cho'michsimon muskul halqasimon tog'ay plastinkasining muskul tarog'idan boshlanib, cho'michsimon tog'ayni kengaytiradi.

Halqasimon-qalqonsimon muskul halqasimon tog'ayning yoyidan to qalqonsimon tog'ayning tashqi yuzasigacha boradi va qalqonsimon tog'ayni pastga tortadi. Bu muskul hiqildoqqa kirish yo'lini kengaytiradi.

Tilosti-hiqildoq usti muskuli kuchli taraqqiy etgan ikkita boshchasi bilan til osti suyagining tanasidan boshlanib, hiqildoq usti tog'ayining asosida tugaydi. Bu muskul hiqildoq usti tog'ayini ochadi.

◆ **Toraytiruvchi muskullar**

Yon halqasimon-cho'michsimon muskul halqasimon tog'ay yoyidan boshlanib, cho'michsimon tog'ayni pastga tortib, hiqildoq yo'lini toraytiradi.

Tovush muskuli va xaltacha muskuli bitta umumiy muskul bo'lib qo'shilishgan, cho'michsimon tog'ayning tovush o'simtasidan boshlanib, qalqonsimon tog'ayning tanasida tugaydi. Bu muskullarning qisqarishi natijasida tovush lablari bo'shashadi.

Cho'michsimon tog'ayning ko'ndalang muskuli o'ng va chap cho'michsimon tog'aylarning ustida ko'priksimon joylashgan bo'lib, qisqarganda tovush lablari bo'shashadi.

Hayvonlardagi farq qiluvchi xususiyatlar. Otda — qalqonsimon tog'ayning yoyi uning plastinkasiga to'g'ri burchak hosil qilib joylashgan; plastinkaning oldingi chetida cho'michsimon tog'ay bilan birlashishi uchun ikkita bo'g'im yuzasi bo'ladi; yoyning ildizida qalqonsimon tog'ayning shoxchalari bilan qo'shilishi

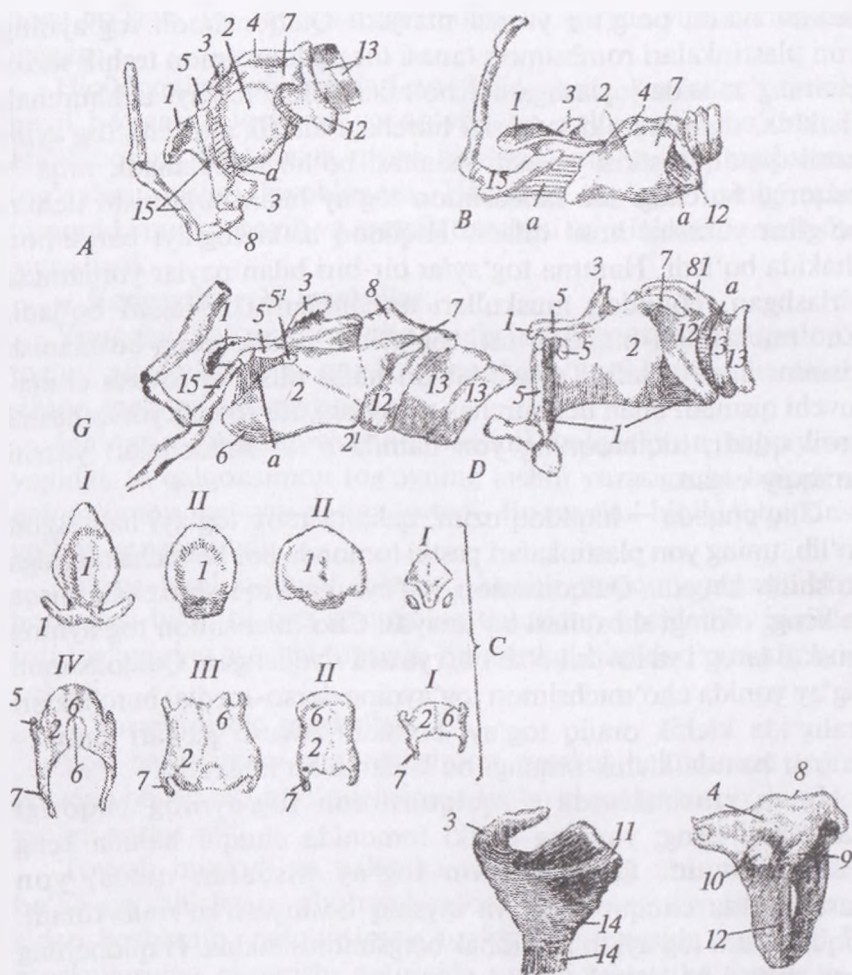
uchun ikkita bo'g'im yuzasi mavjud. Qalqonsimon tog'ayning yon plastinkalari rombsimon tanasi tor, qalqonsimon teshik shoxchaning asosida joylashgan. Cho'michsimon tog'ayi uchburchak shaklda, ularning old yuqorigi burchagi elastik shoxcha tog'ayini hosil qiladi, pastkisi tovush o'simtasi bo'lib hisoblanadi, orqa — yuqorigi burchagi esa halqasimon tog'ay bilan birlashishi uchun bo'g'im yuzasini hosil qiladi. Hiqildoq ustki tog'ayi bargsimon shaklda bo'ladi. Hamma tog'aylar bir-biri bilan paylar yordamida birlashgan. Hiqildoq muskullari qoramollarniki singari bo'ladi. Cho'michsimon-hiqildoq usti tog'aylari hiqildoqning boshlanish qismini hosil qiladi. Tovush lablari nafas olish va tovush chiqaruvchi qismlari bilan uchburchak shakldagi, tor tovush yoriqchasini hosil qiladi; hiqildoqning yon hamda o'rta xaltachalari yaxshi taraqqiy etgan.

Cho'chqada — hiqildoq uzun; qalqonsimon tog'ayi ham uzun bo'lib, uning yon plastinkalari pastki tomonda bor bo'yicha tanasiga qo'shilib ketgan. Qalqonsimon tog'ayning orqa shoxchasi qisqa va keng, oldingi shoxchasi bo'lmaydi. Cho'michsimon tog'ayning muskul tarog'i va tovush o'simtasi yaxshi rivojlangan. Qalqonsimon tog'ay yonida cho'michsimon tog'ayning dorso-medial burchaklari oraliqida kichik oraliq tog'ayi bo'ladi. Tovush paylari katta — oldingi hamda kichik orqangi bo'laklarga bo'lingan.

It va mushuklarda — qalqonsimon tog'ayning yuqorigi plastinkasi keng; yoyning pastki tomonida chuqur hamda keng kesigi mavjud. Qalqonsimon tog'ay nisbatan qisqa, yon plastinkasida chuqur kesik va qiyshiq hoshiyasi ko'rinib turadi. Hiqildoq usti tog'ayi to'rtburchak bargsimon shaklda. Hiqildoqning o'rta xaltasi bo'lmaydi.

Hiqildoq bo'shlig'i yuqorida ko'rsatilgan beshta tog'ay plastinkaning qo'shilishidan hosil bo'ladi. Hiqildoq bo'shlig'ining ichki yuzasi shilimshiq parda bilan qoplangan bo'lib, unda tebranuvchi silindrsimon va qadoqsimon epiteliy bor. Hiqildoqqa zardobsimon bezlar joylashgan. Undagi tovush pardalarining burmasi ko'p qavatli yassi epiteliy bilan qoplangan.

Hiqildoqning boshlanish qismini pastdan hiqildoq tog'ayi, yon tomondan qalqonsimon tog'ay va ustki tomondan cho'michsimon



68-rasm. Hiqildoq tog'aylari:

A - it, B - cho'chqa, D - qoramol, G - ot hiqildog'i, C - hiqildoqning ayrim tog'aylari, 1 - hiqildoq usti tog'ayi, 11 - ponasimon tog'ay, 2 - qalqonsimon tog'ay, 3 - shoxsimon tog'ay, 4 - halqasimon tog'ay elastinkasi, 5 - halqasimon tog'ayning shoxi, 5' - qalqonsimon kesik, 6 - qalqonsimon tog'ay tanasi, 7 - qalqonsimon tog'ayning keying shoxi, 8 - muskul tarog'i, 9 - cho'michsimon tog'ayning bo'g'im yuzasi, 10 - qalqonsimon tog'ayning bo'yin yuzasi, 11 - halqasimon tog'ay yoyi, 12 - kekirdak tog'ayi, 13 - tovush o'simtasi, 13' - tovush payi, 14 - til osti suyagi, A - pay.

tog'ay hosil qiladi. Bu tog'aylarning ichki yuzasida shilimshiq pardadan burmalar hosil bo'ladi. Hiqildoqning har ikkala yon devoridagi shilimshiq pardalar xaltasimon burma, tovush labi, ular orasida esa hiqildoqning yon xaltachasini hosil qiladi. Bu xaltachaning old tomonida xaltachasimon burma bo'ladi. Tovush labida elastik to'qimadan iborat tovush payi va tovush muskuli bo'ladi. Tovush lablari orasida kichik yoriqcha – rima glottidis bor, uning ustki tomoni havo o'tkazish, pastki tomoni esa tovush hosil qilish vazifasini bajaradi.¹

Kekirdak tog'ayli halqalardan tashkil topgan nay shaklidagi organ bo'lib, mazkur tog'aylar kekirdakni doimo ochiq turish imkonini beradi. Qoramolda bu tog'ayning soni 48–50 ta, qo'yda esa 53–55 tagacha bo'ladi (*69-rasm*).

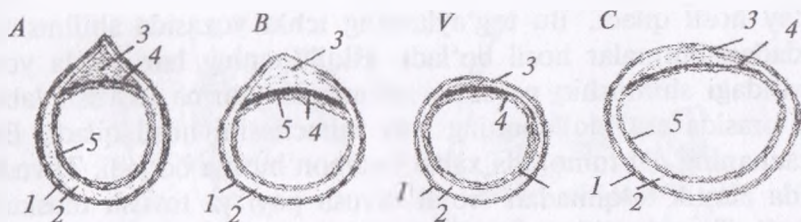
Kekirdak hiqildoqning halqasimon tog'ayidan boshlanib, hamma bo'yin umurtqalarining old tomoni bo'ylab o'tadi va dastlabki qovurg'a sohasida ko'krak qafasiga kiradi. U bo'yin umurtqalari va qizilo'ngach osti yoki u bilan yonma-yon yotadi. Kekirdak pastki tomondan to'sh-qalqonsimon, to'sh-til osti va to'sh-bosh muskullari bilan qoplangan. 4–5-nchi qovurg'alararo bo'shliq to'g'risida kekirdak ikkiga bo'linadi, ya'ni kekirdak bifurkatsiyasini hosil qiladi. U bifurkatsiya qilmasdan oldin o'ng o'pkaning uchiga kekirdak bronxini beradi. Kekirdakning shilliq pardasi tebranuvchi epiteliy bilan qoplangan bo'lib, unda kekirdak bezlari mavjud.

Hayvonlardagi farq qiluvchi xususiyatlar. Otda – kekirdak 48–60 ta tog'ayli halqalardan tashkil topgan bo'lib, uzunligi 1 metrgacha yetadi; kesib ko'rilganda, ko'ndalang – uzunchoq shaklda, pastki tomoni qavariq, yuqorigi tomoni esa botiq; kekirdak bifurkatsiyasi 5–6-qovurg'alararo bo'shliq ro'parasida bo'ladi.

Cho'chqada – kekirdak silindrsimon bo'lib, tog'ayli halqalari 32–36 ta.

Itida – tog'ayli halqalari 42–46 ta, silindr shaklida, halqalarning oxirgi uchlari bevosita bir-biriga tegib turmaydi.

¹ *Victoria Aspinall. Veterinary anatomy and Physiology. Textbook. New-York, 2015.*



69-rasm. Kekirdak xalqalari:

A – qoramol B – mayda kavsh qaytaruvchilar V – cho‘chqalar C – oilar
kekirdagi 1 – seroz parda 2 – tog‘ay xalqalar 3 – siyrak biriktiruvchi
to‘qima 4 – muskul qavat 5 – shilimshiq parda.

Bronxlar tog‘ayli halqalarini to‘liq saqlab qoladi. lekin ular tarmoqlarga ajralishi bilan maydalashadi, tog‘ay tayanchi sekin-asta kamayadi, so‘ngra esa to‘liq yo‘qoladi, bu yo‘llar bronxiolalar deyiladi. Bronxiolalar o‘pka bo‘ylab yana kichikroq yo‘lchalarga tarmoqlanishda davom etadi. Eng kichik diametrlı tarmoq alveolyar yo‘l deb nomlanadi va alveolaga aylanadi.

Bronx va bronxiolalarning devorida silliq muskul to‘qimalari bo‘lib, u vegetativ nerv tizimi nazorati ostida turadi.

Nafas olish yo‘li o‘pkaga katta hajmdagi havoni yetkazish uchun kengayishi (masalan, fizik mashqlar vaqtida) yoki normal nafas vaqtidagidek oldingi hajmigacha torayishi mumkin.

Alveola. Alveolyar yo‘llar alveolyar xaltachalar sifatida tugaydi va ular uzum boshchasiga o‘xshaydi. Har bir alveolyar xaltacha ko‘p miqdordagi alveolalardan tashkil topgan va ular mayda, nafis devorli kapillyarlar to‘ri bilan o‘ralgan xaltachalar hisoblanadi. Alveolalarning epitelial qatlami o‘pka membranasi deb yuritiladi va qon bilan gazlar almashinuvini amalga oshirishni ta‘minlovchi juda yupqa bo‘ladi. Kislorod nafas havosidan alveolaning o‘pka membranasi orqali kichik qon aylanish doirasi kapillyarlariga o‘tadi. Bir vaqtning o‘zida qondagi karbonat angidrid gazi o‘pkadan chiqarib yuborish uchun almashinadi. U yerda gazlar almashinuvi uchun katta yuza maydonini ta‘minlovchi har bir o‘pkada millionlab alveolalar mavjud.

Nafas yo‘lining bir qismi gazlar almashinuvida ishtirok etmaydi (ya‘ni, alveoladan tashqari barchasi). Ularning vazifasi

gazlarni o'tkazish va gazlar almashinuvi joyidan ularni chiqarishdan iborat.¹

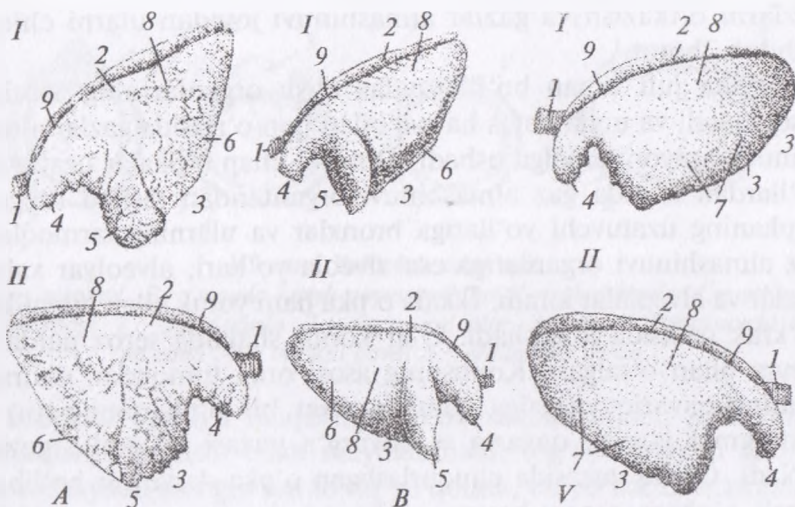
O'pka juft organ bo'lib, nafas olish organlarining asosiysi hisoblanadi va unda nafas havosi bilan qon o'rtasida gazlar almashinuvi jarayoni amalga oshadi. O'ng va chap o'pkalar uzatuvchi yo'llardan hamda gaz almashinuvi organlaridan tashkil topgan. O'pkaning uzatuvchi yo'llariga bronxlar va ularning tarmoqlari, gaz almashinuvi organlariga esa alveola yo'llari, alveolyar xaltachalar va alveolalar kiradi. Ikkala o'pka ham yurak bilan birgalikda ko'krak qafasida joylashadi. Ular konus shaklida seroz parda — plevra bilan o'ralgan. Konusning asosi orqa tomondan diafragma ning qavariq yuzasiga qaragan. Har bir o'pkaning botiq — diafragmal yuzasi; qavariq — qovurg'a yuzasi va oraliq yuzasi bo'ladi. Oraliq yuzasida chuqurlashgan o'pka darvozasi bo'lib, u orqali o'pkaga asosiy bronx, o'pka arteriyasi, nervlar va o'pka venalari kiradi. Bronx qon tomirlar hamda nervlar bilan birgalikda o'pka ildizini hosil qiladi. Bundan tashqari, o'pkaning yuqorigi o'tmas cheti va pastki o'tkir cheti farqlanadi. Chap o'pkaning o'tkir chetida yurak kesigi bo'ladi. Asosiy bronxning tobora mayda bronxlarga bo'linib, shoxchalanib ketishi natijasida o'pkaning ichkarisida bronxial daraxt hosil bo'ladi (*70-rasm*).

O'ng o'pka chapdaxisiga nisbatan kattaroq bo'ladi.

Hayvonlardagi farq qiluvchi xususiyatlar. Otda o'pkani bo'laklarga bo'linishi yaxshi bilinmaydi; o'tkir chetida yurak kesigi bo'ladi: u har qaysi o'pkani uchki va yurak — diafragmal bo'laklarga ajratib turadi. O'ng o'pkada qo'shimcha bo'lak mavjud.

Itida o'pka bo'laklari chuqur bo'laklararo chuqur kesik orqali ajralib turadi; chap o'pka uchki, yurak va diafragmal bo'laklarga bo'linadi; o'ng o'pkada qo'shimcha bo'lagi mavjud. Bronx va bronxiolalar devoridagi retseptorlar bronxial daraxtning cho'zilish darajasini nazorat qiladi. O'pkalar cho'zilganda ular impuls larni adashgan nerv orqali miyaning nafas olish markaziga yuboradi. Keyinchalik nafas olish to'xtaydi va nerv markazi orqali nafas chiqarish faollashadi. Bu Geringa-Breyer refleksi sifatida ma'lum

¹ *Victoria Aspinall. Veterinary anatomy and Physiology. Textbook. New-York, 2015.*



70-rasm. O'pka:

A – qoramol, B – cho'chqalar, V – otlar o'pkasi, I – chap tomon, II – o'ng tomon, 1 – kekirdak, 2 – o'tmas cheti, 3 – o'tkir cheti, 4 – uchki qismi, 5 – yurak bo'limi, 6 – diafragma bo'limi, 7 – yurak diafragma bo'limi, 8 – qovurg'a yuzasi, 9 – oraliq yuza.

bo'lib, o'pkalarning normadan ortiq havo chiqarishini bartaraf qiladi.

Nafas organlarini aniqlash. Hayvon tinch holatda har bir nafas olgan vaqtda o'pkaga boradigan va undan chiqadigan havo miqdori nafas hajmi deyiladi. Ammo, bu o'pkaning haqiqiy hajmining bir qismi bo'lib, majburiy nafas olganda ko'proq havo olish mumkin; bu zahira havo hisoblanadi. aksincha, majburiy nafas chiqarganda normal nafas chiqargandagiga nisbatan ko'proq havo chiqarish mumkin; bu qo'shimcha havo miqdori ekspirator zahira deyiladi. Hattoki majburiy nafas chiqargandan keyin ham hamisha o'pka va nafas yo'llarida kam miqdorda havo qoladi (aks holda ular kollaps holatida bo'ladi).

Maksimal nafas chiqarilganidan so'ng o'pkada qolgan havo miqdori tiriklik sig'imi deb yuritiladi. Normal nafas chiqarilganidan keyin qolgan bu havo miqdori funksional qoldiq sig'im deyiladi va nafas chiqarish vaqtida gazlar almashinuvini amalga oshiradi.

O'pkaning tiriklik sig'imi qoldiq hajmning yig'indisi, nafas chiqarganda zahira hajmi, nafas hajmi va zahira nafas olish hajmi hisoblanadi. Nafas olinayotganda so'rilgan havoning katta qismi alveolalargacha etib bormaydi (ya'ni, u gazlar almashinuvida ishtirok etmaydi); bu nafas yo'llaridagi havo hajmiga teng.

Bir minutda nafas olish tezligi. Tinch holatda nafas olish tezligi itlarlar 10–30 marta; mushuklarda 20–30 martani tashkil qiladi.¹

Plevra asosan, parietal hamda oraliq varaqlarga bo'linadi. Plevraning parietal varag'i ko'krak qafasi devorining ichkarisidan chiqadi va har xil nomlar bilan, ya'ni qovurg'a devorida qovurg'a plevrasi; diafragmada – diafragmal plevra deb yuritiladi. Qovurg'a plevrasi o'pka plevrasidan shunisi bilan farq qiladiki, unda juda ko'p miqdorda og'riqni sezuvchi retseptorlar bo'ladi, shuning uchun ham plevra yallig'langanda kuchli og'riq seziladi. Ko'krak bo'shlig'ini o'ng va chap devorlarining parietal plevrasi ko'krak umurtqalari tanasidan to'sh suyagiga tushib ko'krak bo'shlig'ining oraliq to'sig'ini hosil qiladi. Plevraning bu qismi oraliq plevra nomi bilan yuritiladi. Oraliq plevra bronxlar bo'ylab o'pkaga boradi va ularni o'rab turadi hamda u o'pka plevrasi deyiladi. Plevraning parietal va o'pka varaqlari orasida oz miqdorda zardob pleural suyuqligi saqlovchi pleural bo'shliq bor. Bu suyuqlikni zardob pardaning hujayralari ishlab chiqaradi va u nafas olish vaqtida o'pka plevrasini parietal plevragea ishqalanishini kamaytiradi.

O'ng va chap tomonlarning pleural bo'shliqlari qari hayvonlarda oraliq teshik orqali bir-biri bilan o'zaro qo'shilishadi. Oraliq plevra plevraning oraliq varag'i va ko'krakning ichki fassiyalaridan hosil bo'lib, unda qizilo'ngach, kekirdak, qon tomirlar va nervlar joylashadi. Pleural bo'shliqda joylashgan barcha tuzilmalar plevra membrana bilan qoplangan va u o'rab turgan tuzilmaning nomiga mos ravishda ataladi. Pleural bo'shliq va ikki qavat pleural membrana o'rtasida vakuum va kam miqdorda pleural suyuqlik bo'ladi.

Plevra bo'shlig'i it va mushuklarda birmuncha qattiq va ikkala pleural bo'shliqning o'rtasida to'liq barer hosil bo'ladi. Agar bir

¹ *Victoria Aspinall. Veterinary anatomy and Physiology. Textbook. New-York, 2015.*

tomoni shikastlansa yoki zararlansa, bo'shliq o'zgarishsiz qoladi, faoliyat faqat zararlangan tomonda buziladi, ikkinchi o'pka esa normal faoliyatini davom ettiradi.¹

Nazorat uchun topshiriq va savollar.

1. «O'pka» so'ziga sinkveyn tuzing.
2. *Burun chig'anoqlari va havo yo'llarining topografiyasini ayting.*
3. *Hiqildoq qaysi tog'aylardan tashkil topgan?*
4. *Kekirdakning tuzilishini ayting.*
5. *Har bir organni rasmini chizib, o'rganish.*

Mavzu. Siydik ajratish organlari

Darsning maqsadi: siydik ajratish organlari tizimi: buyrak, siydik yo'li, qovug', siydik chiqarish kanali hamda siydik jinsiy kanalini tuzilishi va topografiyasini o'rganish.

Ko'rgazmali materiallar: har xil hayvonlarning buyragi, siydik yo'li, qovug'i va siydik chiqarish kanalini quruq va ho'l preparatlari, sxema va tirik hayvon.

Buyraklar juft organ bo'lib, bezli chiqarish kanalchalariga boy. Qoramollar buyraklari usti notekis ko'p so'rg'ichli bo'lib, buyrak bo'laklari har xil kattalikda bo'ladi (*71-rasm*).

Buyrakda ikkita uchi – kranial va kaudal, ikki cheti – lateral va medial, ikki yuzasi – dorsal va ventral farqlanadi. Buyrakning kaudal uchi kranial uchiga nisbatan keng, uning lateral cheti qavariq, pastga osilgan, medial cheti esa to'g'ri yoki sezilarsiz botiq va dorsal tomonga yo'nalgan; medial botiq chetida buyrak chuqurchasi joylashadi; qoramolda ushbu chuqurcha ancha keng, buyrakka tomirlar va nervlarni kirish va undan siydik yo'lining naychalarini chiqish joyi hisoblanadi. Buyraklar tashqi tomondan fibroz kapsula bilan qoplangan. Fibroz kapsulaning ustida yog' kapsulasi yotadi.

Buyrakni bo'ylamasiga kesib ko'rilganda, uchta: siydik ajratuvchi, siydik chiqaruvchi va chegaralovchi zonaları farqlanadi. **Siydik ajratuvchi yoki po'stloq** zonasi buyrakning periferiyasida joylashib, to'q-qizil rangda bo'ladi. **Siydik** chiqaruvchi yoki mag'iz zonasi

¹ *Victoria Aspinall. Veterinary anatomy and Physiology. Textbook. New-York, 2015.*

buyrakning markazida joylashadi va birmuncha yorqin rangga ega. **Chegaralovchi zonasi** yuqoridagi ikkita zonaning oralig'ini egallab, yorqin qizil rangda bo'ladi.

Chegaralovchi zonada buyrak arteriyasi va venasidan boshlanuvchi bo'laklararo arteriya va venalarning tarmoqlari bo'lgan yoysimon arteriya va venalar joylashadi. Yoysimon arteriyalardan siydik ajratuvchi zonaga bo'laklararo arteriyalar chiqadi. Ularning yon tarmoqlarida tomirlar kalavasi hosil bo'ladi.

Tomirlar kalavasi buyrakning Shumlyansk – Boumen kapsulasining kosachasimon chuqurchasida joylashib, ular birgalikda buyrak tanachalarini hosil qiladi. Buyrak tanachalaridan egri-bugri siydik ajratish kanalchalari boshlanib, ular siydik ajratish zonasining asosini tashkil qiladi. Egri-bugri kanalchalar to'g'ri kanalchalarga o'tadi. To'g'ri kanalchalar siydik chiqaruvchi zonaga nursimon ko'rinish berib yo'naladi. Bu yerda ular buyrak so'rg'ichlari yuzasiga ochiladigan yig'ishtiruvchi kanalchalar bilan qo'shilishadi. Barcha so'rg'ichlar buyrak chuqurchasiga qaragan va uchida siydik yo'lining tarmoqlangan naychalari bo'lgan buyrak kosachasiga osilib turadi. Siydik yo'li naychalari buyrak chuqurchasining qarshisida ikkita yirik oxirgi yo'llarga birlashadi. Ular bir-biri bilan qo'shilishadi va siydik yo'lini hosil qiladi.

O'ng buyrak bel sohasida 12-qovurg'adan to 2–3-bel umurtqasigacha bo'lgan joyda joylashadi. Dorsal tomondan u belning katta muskuli va diafragmaning o'ng oyoqchasiga tegib turadi; uning oldingi uchi jigarning buyrak chuqurchasida joylashadi. Ventral tomondan u oshqozon osti bezi, shuningdek, ko'richak va chamber ichaklar bilan chegaralangan.

Chap buyrak o'zining xususiy tutqichida osilgan va 2–5-bel umurtqalari to'g'risida o'ng va chap tomonlarda joylashadi. Katta qorinning uzoq muddatli bosimi natijasida buyrakning lateral yuzasida, uning oldingi uchi yaqinida katta qorin chuqurchasi mavjud.

Hayvonlardagi farq qiluvchi xususiyatlar. Otda – usti tekis bir so'rg'ichli; odatda chap buyrak uzunchoq, loviyasimon, o'ng buyrak esa yuraksimon shaklga ega; buyrak chuqurchasi medial chetida joylashadi va ventral tomondan yaxshi ko'rinadi; fibroz

varaq, yog' kapsulasi, siydik ajratuvchi, siydik chiqaruvchi va chegaralovchi zonalar qoramolniki singari tuzilishga ega; buyrak piramidalarining soni 40–64 taga yetadi. O'ng buyrak o'ng qovurg'alar ostiga, 16-qovurg'a to'g'risigacha surilgan va jigarga tegib turadi; orqa tomondan u ko'richakning boshiga tekkan holda 2-bel umumrtqasiga boradi. Chap buyrak 1–3-bel umurtqalari qarshisida joylashadi; u o'zining oldingi uchi bilan oshqozon osti bezining chap bo'lagiga, orqa uchi bilan ochichak va kichik chamber ichak ilgagiga tegib turadi; lateral tomondan u taloq asosi bilan, kraniomedial tomondan esa chap buyrak usti bezi bilan chegaralanadi. Har ikkala buyrak dorsal yuzasi bilan bel muskullari va diafragma oyoqchalariga tegib turadi, ventral tomondan yog' kapsulasi va qorin pardasi bilan yopilgan. Ikkala buyraklar o'rtasidan buyrak usti bezi va bel sisternasi bilan bir qatorda, yirik qon tomirlar: aorta va keyinli kovak vena o'tadi (72-rasm).

Cho'chqada – buyrak usti tekis, ko'p so'rg'ichli, loviyasimon shaklda, fibroz kapsula bilan qoplangan va deyarli butunlay yog' to'qimasi bilan o'ralgan. Bo'ylama kesimida aniq qo'shilgan siydik ajratish zonasi va butunlay ajralgan siydik chiqaruvchi zonalari ko'rinadi. Buyrak so'rg'ichlari 10–12 ta bo'lib, har bir so'rg'ich kosacha bilan o'ralgan. Buyrak kosachalari to'g'ridan-to'g'ri buyrak jomi – pelvis renalis ga ochiladi. Buyraklar 1–4-nchi bel umurtqalari ostida joylashadi. O'ng buyrak jigarga tegmaydi.

It va mushuklarning normal buyragi uzunasiga kesib ko'rilganda, to'rtta qavatni ko'rish mumkin:

1. Kapsula: zich tolasimon biriktiruvchi to'qimadan tuzilgan himoya qavati hisoblanib, po'stloq qavatiga o'tib turadi. Sog'lom buyrakdan ushbu pardani yengil ajratib olish mumkin.

2. Po'stloq qavat: buyrakning yuqorigi to'q-qizil rangdagi qatdami bo'lib, buyrak tanachalari va nefronning egri-bugri kanalchalaridan tashkil topgan.

3. Uzunchoq yoki mag'iz qavat: po'stloq qavatga nisbatan biroz oqimtir bo'lib, uchburchak piramidalar shaklga ega bo'lgan yig'uvchi naychalardan tuzilgan va ular to'planib nefronlar chigali yoki Genli chigalini hosil qiladi.

4. Buyrak jomi: bu hovuzsimon shaklda bo'lib, tolasimon biriktiruvchi to'qimadan tuzilgan. Hosil bo'lgan nefron bo'ylab buyrak jomiga yig'iladi va buyrakdan bitta siydik yo'li yordamida chiqariladi.¹

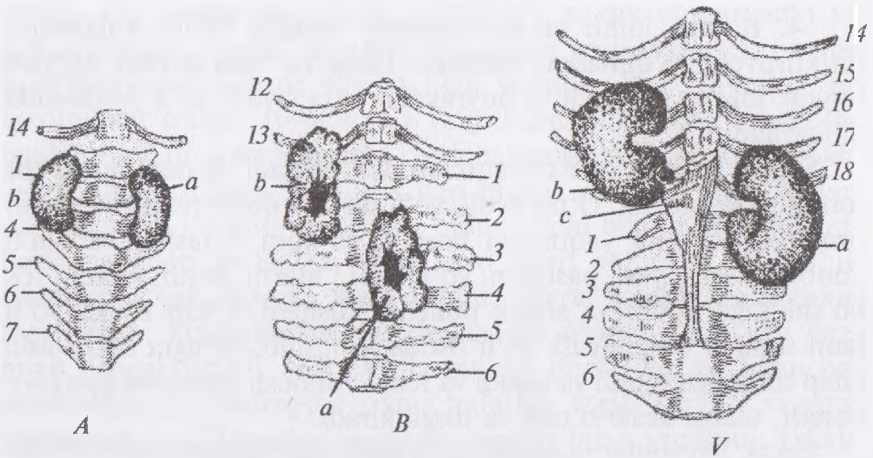
Siydik yo'li buyrak chuqurchasidan chiqadi va qoramolda tos tomonga yo'naladi. O'ng siydik yo'li dastlab qorin pardasi ustidan orqa kovak vena yaqinidan boradi, so'ngra u tashqi va ichki yonbosh arteriyasi pastidan yo'naladi, ularni kesib o'tadi, tos bo'shlig'iga kiradi va siydik pufagiga tushadi. Chap siydik yo'li ham dastlab o'ng siydik yo'li ostida joylashib, so'ngra sekin-asta chap tomonga o'tadi va tashqi va ichki yonbosh arteriyasi pastidan boradi, ularni kesib o'tadi va tosga kiradi.

Erkak hayvonlarda siydik yo'li qorin pardasining siydik-jinsiy burmasida yotadi, ular siydik pufagining dorsal devorida bo'yinchasiga yaqin joyda uning bo'shlig'iga tushadi. Urg'ochi hayvonlarda siydik yo'llari bachadonning keng payida joylashadi, bachadonning yaqinida siydik pufagiga boradi. Undan biroq o'tgandan keyin siydik pufagining taxminan 3–5 sm qalinligida siydik yo'llari uchburchak hosil qilib uning bo'shlig'iga ochiladi. Siydik yo'lining shilliq pardasi ko'p qavatli o'tuvchi epiteliy to'qimasi bilan qoplangan va siydik yo'lining shilliq bezlarini saqlaydi. Muskul pardasi silliq muskul tolalarining ikkita bo'ylama va bitta aylana qavatidan tashkil topgan. Siydik yo'llari tashqi tomondan biriktiruvchi to'qimali adventitsiya va zardob pardalar bilan qoplangan.

Siydik pufagi noksimon shaklga ega bo'lib, to'lgan holatda u taxminan musht ulchamida bo'ladi. U tos bo'shlig'ida qov suyagining ustida, siydik-jinsiy burma ostida (erkak hayvonlarda) yoki bachadon va qin ostida (urg'ochi hayvonlarda) joylashadi.

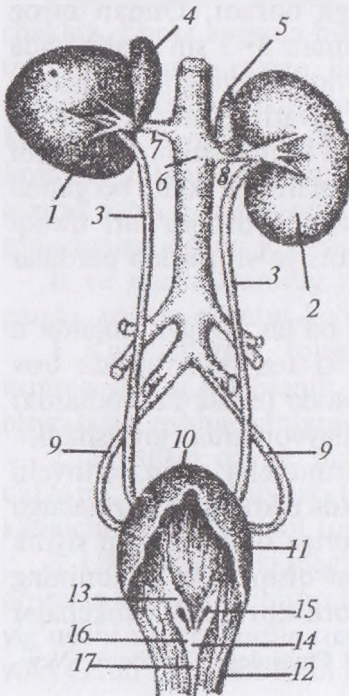
Siydik pufagining shilliq pardasi birmuncha qalin, o'tuvchi epiteliy bilan qoplangan; bo'shagan pufakda u ko'pgina burmalarga yig'ilgan bo'ladi. Siydik pufagining devoriga o'ng va chap siydik yo'llarining oxirgi uchi o'tadigan bo'yin qismi yon tomonining yuqorisida siydik yo'llarining teshigiga boruvchi kichik valikchalar

¹ *Victoria Aspinall*. Veterinary anatomy and Physiology. Textbook. New-York, 2015.



71-rasm. Buyraklar joylashishi:

A – cho‘chqada, B – qoramolda, V – otlarda, 1–7 – bel umurtqalarining yon qovurg‘asimon o‘simtalari, 12–18 – qovurg‘alar, a – chap buyrak, b – o‘ng buyrak, d – diafragma oyoqchalari.



72-rasm. Siydik ayirish organi:

1 – o‘ng buyrak, 2 – chap buyrak,
 3 – siydik yo‘li, 4–5 – chap va o‘ng
 buyrak usti bezlari, 6 – aorta,
 7–8 – buyrak arteriyalari,
 9 – kindik arteriyasi,
 10–11–12 – ochib ko‘rsatilgan siydik
 pufagi (10 – uchi 11 – bo‘yni
 12 – tanasi), 13 – siydik pufagining
 uchburchagi, 14 – siydik yo‘li valigi,
 15 – siydik yo‘li teshigi,
 16 – siydik yo‘li burmasi,
 17 – siydik chiqarish burmasi.

ko‘rinib turadi. Siydik yo‘li teshigidan siydik pufagining bo‘yniga pufak uchburchagi bilan chegaralanuvchi juft kichik siydik yo‘li burmasi boradi. Muskul pardasini uch qavat: tashqi bo‘ylama, o‘rta halqasimon va ichki bo‘ylama silliq muskul qavatlari hosil qiladi. Pufak bo‘ynida muskul tutamlari pufak sfinkterini shakllantiradi. Zardob parda siydik pufagining old tepasi va tanasini qoplaydi. Pufak tanasining ventral yuzasi tomonidan u o‘rta pufak-kindik burmasi ko‘rinishida qov suyagiga, undan esa oldinga kindikka tomon yo‘naladi. Bundan tashqari, u pufak tanasining yon yuzasidan tosnig yon devorigacha boruvchi ikkita yon pufak-kindik burmasini hosil qiladi.

Hayvonlardagi farq qiluvchi xususiyatlar. Otda — siydik pufagi to‘lig‘icha tos bo‘shlig‘ida qov suyagining ustida joylashadi; zardob pardasi siydik pufagining unchalik katta bo‘lmagan qismini qoplaydi; paylari yaxshi taraqqiy etgan.

Cho‘chqada — siydik yo‘li burmasi siydik pufagida ikkita; pufak uchburchagi uzunasiga cho‘zilgan; siydik pufagi tosdan qov sohasiga birmuncha chiqqan; o‘rta va yon paylari yaxshi ko‘ringan.

Itida — siydik pufagi devori qalin, qov sohasiga ko‘proq chiqqan, barcha qismi zardob parda bilan qoplangan; paylari yaxshi rivojlangan. Qovuq bo‘sh vaqtida ular bir qancha burma hosil qiladi. To‘lganda esa burmalar tortilib tekislanadi. Qovuqning yuqori yuzasida siydik yo‘lining valiklari bo‘lib, ularga siydik yo‘lining teshiklari ochiladi. Teshiklardan siydik chiqarish kanali tomon siydik yo‘li burmalari hosil bo‘ladi, ular yonida qovuq uchburchagi bo‘ladi. Burmalar birlashib, siydik chiqarish kanalining tarog‘ini hosil qiladi. Qovuqning bo‘yin qismidagi muskul to‘qimadargi qisqich (sfinkter) hosil qilib, doim yopilib turadi. Bu faqat siydik chiqarish vaqtida ochiladi. Seroz parda qovuqning faqat ustki yuzasini o‘rab turadi. Pastki qismini butunlay o‘raydi. Seroz parda qovuq tanasidan qo‘shni organlarga, masalan, urg‘ochi hayvonlarda bachadonga, erkak hayvonlarda esa to‘g‘ri ichakka o‘tadi. Pastki tomonda o‘rta qovuq — kindik burmasi hosil bo‘lib, u qov suyagi tomon o‘tadi.¹

¹ *Victoria Aspinall.* Veterinary anatomy and Physiology. Textbook. New-York, 2015.

Siydik chiqarish kanali siydik pufagining bo'ynidan boshlanadi, orqaga tortiladi va urg'ochi hayvonlarda qin va siydik-jinsiy dahliz chegarasida divertikula hosil qilib qinning ventral devoriga, erkak hayvonlarda jinsiy a'zoning boshchasiga ochiladi. Siydik chiqarish kanalining devori shilliq, muskul va biriktiruvchi to'qimali pardalardan tashkil topgan.

Nazorat uchun topshiriq va savollar.

1. Siydik ajratish organlarini o'rganib, ularning rasmini chizing, lo'g'at tuzing.
2. Siydik ajratish tizimiga qaysi organlar kiradi?
3. Buyrakning tuzilishi va topografiyasini ayting.
4. Siydik yo'li va siydik pufagini tuzilishi hamda topografiyasini ayting.
5. Siydik chiqarish kanalining tuzilishi va topografiyasini ayting.

Mavzu. Urg'ochilik ko'payish organlari

Darsning maqsadi: har xil hayvonlarning (sigir, qo'y, echki, cho'chqa, it va baytal) urg'ochilik jinsiy organlarini (tuxumdon, tuxum yo'lini) anatomik tuzilishi, har xil hayvonlarning (sigir, qo'y, echki, cho'chqa, it va baytal) urg'ochilik jinsiy organlarini (bachadon, qin, siydik jinsiy dahlizi) anatomik tuzilishi va topografiyasini o'rganish.

Ko'rgazmali materiallar: rasm, sxema, biya, sigir, qo'y, echki, cho'chqa va itlarni urg'ochilik jinsiy organlarining ho'l preparatlari.

Urg'ochi hayvonlar ko'payish organlariga tuxumdon, tuxum yo'li, bachadon, qin, siydik-jinsiy dahliz, jinsiy lablar va klitor kiradi (73-rasm).

Tuxumdon juft jinsiy organ bo'lib, unda tuxum hujayralari hosil bo'ladi va jinsiy gormonlar ishlab chiqariladi. Tuxumdonda maxsus chiqarish yo'li bo'lmaydi. Jinsiy hujayralar tuxumdonda yetilgan follikulalarni yorilishi natijasida davriy ravishda ajralib turadi.

Sigirda tuxumdon oval-uzunchoq shaklda, nisbatan kichik o'lchamli, bel sohasida buyrakni orqasida joylashadi. U tashqi tomondan murtak epiteliy bilan qoplangan. Tuxumdon kesib ko'rilganda, unda follikulyar va qon tomirli zonalarini farqlanadi. Follikulyar zona birmuncha yuzada yotadi va juda ko'p follikulalar saqlab, ularda tuxum hujayralari rivojlanadi. Qon tomirli zona

biriktiruvchi to'qimadan tashkil topgan bo'lib, tuxumdonga kiruvchi ko'p sonli arteriyalardan iborat.

Tuxumdonda ikkita yuzasi — lateral va medial, ikkita cheti — erkin va tutqich va ikkita uchi — kranial va kaudal farqlanadi. Tuxumdonning ikkala cheti biroz qavargan, uning erkin cheti ventral tomonga, tutqich cheti esa dorsal tomonga yo'nalgan va tuxumdon tutqichining birikish joyi hisoblanadi. Tuxumdonning kranial uchiga tuxum yo'lining voronkasi, kaudal uchiga esa tuxumdonning maxsus payi birikadi. Tuxumdonning maxsus payi tuxumdonni bachadon shoxi bilan birlashtiradi. Ushbu pay bilan tuxum yo'li tutqichi o'rtasida tuxumdon bursasi hosil bo'ladi.

Hayvonlardagi farq qiluvchi xususiyatlari. Biyada — katta (5–8 sm), loviyasimon shaklda; yosh hayvonlarda u katta yoshdagilarga nisbatan katta bo'ladi. Tuxumdonning erkin cheti botiq, unda ovulyatsion chuqurcha mavjud. Tutqich cheti qavariq, juda uzun. Ovulyatsion chuqurchadan tashqari, tuxumdonning hamma joyi zardob parda bilan qoplangan; ovulyatsion chuqurcha murtak epiteliy bilan qoplangan. Tuxumdonning maxsus payi yaqqol ko'rinadi. Tuxum yo'li tutqichi egri-bugri tuxum yo'li va tuxumdonning maxsus payi bilan birga tuxumdon bursasini hosil qiladi.

Cho'chqada — tuxumdon nisbatan katta (uzunligi 5 sm gacha), yumaloq, biroz uzunchoq shaklda, g'adir-budir, tuxumdon tutqichiga va tuxumdonning maxsus payiga birikkan. U tuxumdon bursasiga yashiringan bo'ladi.

Itida — tuxumdon uzunchoq (2 sm) va yon tomonlardan siqilgan ellips shaklda. Uning yuzasida yetilgan follikulalarni ko'rish mumkin. Tuxumdon tutqichi va tuxumdon payi yaxshi rivojlangan. Bir juft tuxumdon bo'lib, ular qorin bo'shlig'ining yuqorigi tomonida joylashadi. Tuxumdon buyraklarga yaqin, paylarga osilgan holatda joylashadi. Bu joyda juda ko'p silliq muskullar bo'lib, homiladorlik davrida homilaning og'irligini ko'tarish uchun cho'zilish imkonini beradi.

Tuxumdon qorin pardasining ichki tomonida osilgan bo'lib, mezoovarium deb yuritiladi. Qorin pardasi bachadon nayi shokilasini ham qoplab oladi. Mezoovarium cho'ntak shaklida bo'lib, tuxumdon bursasi sifatida ma'lum bo'lib, tuxumdonni

to'liq qoplab oladi. Uning ichida uncha katta bo'lmagan teshik bo'lib, tuxum hujayrasini tuxumdonidan chiqishini ta'minlaydi, bu qorin bo'shlig'iga infeksiya kiradigan potensial joy hisoblanadi.

Tuxumdon to'qimasi biriktiruvchi to'qima, silliq muskul to'qimaları va qon tomirlar kapillyarlari bo'lib, unda ko'p miqdorda murtak hujayralar va rivojlanayotgan follikulalar mavjud. Yetilmagan hayvonlarda har bir tuxumdon silliq ovalsimon shaklda bo'lib, jinsiy voyaga yetgan davrda esa tuxumdon sharsimon shaklga kiradi, follikulalar kengayib, yuzaga chiqadi.¹

Tuxum yo'li ingichka, egri-bugri naycha bo'lib, asosan tuxumdonida hosil bo'lgan yetilgan tuxum hujayralarni chiqarish uchun xizmat qiladi. Tuxum yo'li sigirda 25 sm dan 30 sm gacha uzunlikda bo'ladi. Tuxum yo'lining ikkita — tuxumdon va bachadon uchlari mavjud. Tuxum yo'lining tuxumdon uchi kengaygan, voronka shakliga ega. Voronkaning chetlari shokilasimon bo'lib, tuxum yo'lining shokilasi deyiladi. Shokilaning tuxumdonni oldingi cheti bilan birikkan qismi tuxumdon shokilasi deb ataladi. Voronkaning qisilgan qismida tuxum yo'lining qorin teshigi joylashadi. Tuxum yo'li ushbu teshigi bilan peritoneal (qorin) bo'shliqqa ochiladi.

Hayvonlardagi farq qiluvchi xususiyatlar. Biyada tuxum yo'lining bachadon uchi tor bachadon teshigi bilan bachadon shoxi bo'shlig'iga ochiladi. Bachadon shoxining ichki yuzasida kichik so'rg'ich shaklida tuxum yo'li ko'rinib turadi. Tuxumdon bursasiga kirish joyi keng.

Cho'chqada — tuxum yo'li tutqichga osilgan holatda, kuchli burmali, tuxumdon yoyini hosil qiladi va sezilarli chegarasiz bachadon shoxiga o'tadi, tuxum yo'li voronkasi cho'zinchoq.

It va mushukda — tuxum yo'lining uzunligi 4 sm dan 10 sm gacha, tuxumdon bursasiga kirish joyi tor. Har bir tuxum yo'li tuxumdonga birlashib turuvchi egri-bugri tor naycha ko'rinishida bo'ladi. Uning ochiq uchi voronkasimon shaklda bo'lib, voronka deb yuritiladi. U barmoqsimon tarmoqlangan bo'lib, tuxumdonning butun yuzasiga tarqaladi va ajralib chiqqan tuxum hujayralarni tutib olish va ularni tuxum yo'lining ichiga yo'naltiradi. Tuxum

¹ *Victoria Aspinall. Veterinary anatomy and Physiology. Textbook. New-York, 2015.*

yo'lining ichki yuzasi silindrsimon tebranuvchi epiteliy bilan qoplangan bo'lib, ushbu kiprikchalar tuxum hujayrasini tuxum yo'lidan bachadon shoxi tomonga haydaydi.¹

Bachadon qalin devorli muskulli organ bo'lib, unda embrion rivojlanadi. Sigirda bachadon ikki shoxli tipda, unda shoxi, tanasi va bo'yni farqlanadi.

Bachadon shoxi uning tanasidan boshlanadi, lateral tomonga biroz og'ib, oldinga va pastga boradi; ular dorsal yo'nalishda spiralsimon qayrilgan va shakli bo'yicha qo'chqor shoxini eslatadi. Bachadon shoxlari o'zining orqa qismida o'zaro bir-biri bilan shoxlararo pay orqali birlashadi. Bachadon shoxi kranial yo'nalishda sekin-asta tuxum yo'lga, kaudal yo'nalishda esa bachadon tanasiga o'tadi.

Bachadon tanasi tashqi tomondan uzunligi 10–15 sm ga yetadi, ammo ichki tomondan taxminan 10 sm oraliqda bo'ylama to'siq bilan teng ikkiga bo'linadi. Shu bilan bog'liq holda bachadon tanasining ikkiga bo'linmagan qismi sigirda 5–6 sm dan oshmaydi.

Bachadon bo'yni nisbatan uzun (7–10 sm), devori qalin, u o'zining unchalik katta bo'lmagan qismi bilan tiqinsimon qin bo'shlig'iga kiradi va bachadonning qin bo'lagini hosil qiladi. Bachadon bo'ynida ikkita teshik bilan bo'yin kanali mavjud. Bachadonning tashqi teshigi qinga, ichki teshigi esa bachadon bo'shlig'iga ochiladi.

Ko'p tuqqan sigirning bachadoni ko'proq qorinning o'ng tomonida yotadi. U ko'plab muskul tolalari va tomirlar saqlovchi tutqichga osilgan bo'ladi.

Bachadon devori uchta: ichki — shilliq, o'rta — muskul va tashqi — zardob pardalardan tuzilgan.

Bachadonning shilliq pardasi silindrsimon epiteliydan iborat. Unda ko'p sonli bachadon bezlari mavjud. Bachadon bezlaridan ishlab chiqarilgan suyuqlik (sekret) dastlabki kunlarda homila uchun oziqa (embriotrof) hisoblanadi.

Sigir va boshqa kavsh qaytaruvchilar bachadonining tanasi va shoxlarining shilliq pardasida to'rt qator bachadon karunkulalari

¹ *Victoria Aspinall. Veterinary anatomy and Physiology. Textbook. New-York, 2015.*

chiqadi. Ular homiladorlik davrida kuchli o'sadi. Tug'ishdan keyin karunkulalar teskari rivojlanadi. Bachadon bo'yni shilliq pardasi bir necha qator bo'ylama va ko'ndalang burmalar hosil qiladi. Bachadonning tashqi teshigi shilliq pardaning sirkulyar burmasi bilan o'ralgan bo'ladi.

Muskul pardasi silliq muskul tolalari tutamining ichki sirkulyar (aylana) va tashqi bo'ylama qavatlaridan tashkil topgan. Bachadon bo'yni sohasida sirkulyar tutamlar sfinkter hosil qiladi. Bachadon bo'ynida shilliq pardaning burmasi va sfinkter bo'lishi homiladorlik davrida bo'yin kanalini zich yopilib turishini ta'minlaydi. Homiladorlikning oxirida bachadonning muskul pardasi kuchli o'sib, u tug'ruq vaqtida homilaning tashqariga itarilishini ta'minlab beradi.

Zardob parda bachadonni tashqi tomonidan o'rab turadi; bachadonning yon yuzasidan zardob parda keng bachadon payiga yoki bachadon tutqichiga o'tadi. Tutqich bachadonni qorin bo'shlig'ida ushlab turadi; unda arteriya, vena, nervlar joylashadi.

Hayvonlardagi farq qiluvchi xususiyatlar. Biyada — bachadon ikki shoxli, tanasi, ikkita shoxi va qalin devorli, silindrik bo'yni mavjud; bachadon shoxi oldinga yo'nalgan va o'tmas yumaloq uchi bilan tugaydi; har bir shoxi qavariq cheti bilan kovak yoy shakliga ega; bachadonning yumaloq payi yaxshi ko'ringan.

Cho'chqada — bachadon ikki shoxli; bachadon shoxlari juda uzun (200 sm gacha) va tor, ko'p miqdorda ilmoq hosil qiladi, butunlay qorin bo'shlig'ida yotadi, bachadon tutqichiga osilgan; bachadon tanasi 5 sm gacha bo'lib, shoxi va bo'yni oralig'ida yotadi; u bachadon bo'ynidan taxminan 3 marta qisqa; 15–18 sm uzunlikdagi bachadon bo'yni bachadonning qisilgan qismi hisoblanib, sezilarsiz qinga o'tadi; bachadon bo'ynining shilliq pardasida ko'p sonli (14–20) burmalar bo'ladi; bachadon bo'ynining kanali to'liqsimon, berk.

It va mushuklar bachadoni qorinning yuqorigi qismining o'rta liniyasida yotadi. Homiladorlik davrida bachadon pastki tomonga tortiladi va bu davr mobaynida qorinning kata qismini egallaydi.

Bachadon ikki qismdan iborat. Juft bachadon shoxlari tuxum yo'li bilan birlashgan bo'ladi. Har bir shox bachadon tanasi

uzunligidan taxminan 5 marta katta. Bachadonning ikkala shoxi qisqa markaziy tana hosil qilib bir-biri bilan birlashadi.

Bachadon bo'yinchasi qisqa, qalin devorli sfinkteri mavjud bo'lib, u bachadon tanasini qish bilan bog'laydi. Qisqa bo'yincha zich yopilgan holatda bo'lib, u faqat sperma yoki emrionning o'tishi uchun ochiladi. Homiladorlik davrida bu yo'l mukoid modda bilan qoplangan bo'lib, infeksiya tushishidan himoyalaydi. Homilador bo'lmagan hayvonlarda bachadon bo'yinchasi kichik tos bo'shlig'ida joylashadi, ammo homiladorlik davrida u oldingi pastki tomonga tosning yuqorigi chetiga tortiladi.

Reproduktiv traktning qon tomirlari mesovarium, mesosalpinx va mesometrium dan o'tadi. Ular quyidagi:

- Tuxumdon arteriyasi buyrak arteriyadan kaudal, aortadan chiqadi va tuxumdon, tuxum yo'li va bachadon shoxlarini ta'minlaydi.

- Bachadon arteriyasi tuxumdon arteriyasi bilan anastomoz qiladi va reproduktiv traktning ketingi qismini ta'minlaydi. Bu nisbatan katta arteriya bachadon bo'yinchasining ikkala tomonlaridan o'tadi.¹

Qin muskul nayi ko'rinishidagi toq organ bo'lib, sigirda uzunligi 22–28 sm. Qin devori shilliq parda, muskul qavat va zardob parda yoki biriktiruvchi to'qimali adventitsiyadan tuzilgan. Shilliq pardasi ko'p qavatli yassi epiteliy to'qimasidan tashkil topgan va chuqur bo'ylama burmalarga yig'ilgan bo'ladi. Muskul qavati silliq muskul tolalarining ichki aylana va tashqi bo'ylama tutamlaridan iborat. Faqatgina qinning oldingi qismi zardob parda bilan, qolgan hamma qismi biriktiruvchi to'qimali adventitsiya bilan qoplangan.

Hayvonlardagi farq qiluvchi xususiyatlar. Biyada – qin birmuncha uzun, uning oldingi qismi bachadon bo'ynining qin ulushiga o'tadi, qinning shilliq pardasi ko'proq bo'ylama burmalarga yig'ilgan; qinning pastki devorida siydik chiqarish kanalining teshigi joylashgan.

Cho'chqada – qin nisbatan tor, uzunligi 10–12 sm, qalin muskul devoriga ega; siydik-jinsiy sinusi jinsiy lablar bilan birgalikda qindan kalta (7–8 sm) bo'ladi.

¹ *Victoria Aspinall.* Veterinary anatomy and Physiology. Textbook. New-York, 2015.

Itida — qin ancha uzun, u siydik-jinsiy dahlizga nisbatan ikki barobar uzun; qinning shilliq pardasi bo‘ylama burmalarga yig‘ilgan. Qin va qin dahlizi tashqariga, ya’ni tashqi (jinsiy) lablarga ochiladigan kanal shaklida bo‘ladi. Qin bachadon bo‘yinchasidan siydik chiqarish kanali reproduktiv traktga birlashadigan nuqtaga-gacha davom etadi.

Qin va dahlizning shilimshiq pardasi ko‘p qavatli epiteliy hujayralari bilan qoplangan.

U kuyikish vaqtida gormonal o‘zgarishlarga chalinadi. Shilimshiq parda epiteliyi har xil uzunasiga joylashgan burmalarni hosil qiladi. Ular tug‘ish paytida organ kengayishini ta’minlaydi. Qin va dahlizni silliq muskullar o‘rab turadi. Ular juda kuchli bo‘lib, juftlashish paytida qisqarib erkak itning jinsiy a’zosini qisib ushlab turadi.

Qinni qoplab turuvchi epiteliyal hujayralar kuyikish vaqtida gormonal o‘zgarishlarga chalinadi. Bu o‘zgarishlar qochirish muddatlarini to‘g‘ri aniqlash uchun xizmat qilishi mumkin.¹

Siydik-jinsiy dahlizi tos bo‘shlig‘ida to‘g‘ri ichak ostida joylashadi va qinning davomi hisoblanadi. U qindan ko‘ndalang burma — parda bilan chegaralanadi. Dahlizning pastki devorida bo‘rtmalar aniq ko‘ringan bo‘lib, unda siydik chiqarish kanalining teshigi joylashadi; bo‘rtmalar ostida ko‘r xalta — siydik chiqarish kanalining divertikulalari bo‘ladi.

Siydik-jinsiy dahlizning devori barcha hayvonlarda shilliq parda, muskul qavat va adventitsiyadan tashkil topgan. Shilliq pardaning asosida kovak qavat va dahlizning katta va kichik bezlari mavjud. Dahliz devorining ichkarisida elastik to‘qima, limfoid tuzilmalar va dahlizni qisuvchi ko‘ndalang-targ‘il muskul to‘qimalari taraqqiy etgan. Bu muskul dahlizning orqa uchi sohasida jinsiy yoriqni qisuvchi muskulga aylanadi. Ushbu ikkala muskullar erkak hayvonlarda piyozchasimon-kovak muskulga to‘g‘ri keladi.

Sigirda siydik-jinsiy dahliz 10–14 sm uzunlikda va qindan taxminan ikki marta kalta bo‘ladi. Dahlizning katta bezlari kuchli rivojlangan. Ular mustaqil teshiklari bilan ochiladi.

¹ *Victoria Aspinall. Veterinary anatomy and Physiology. Textbook. New-York, 2015.*

Hayvonlardagi farq qiluvchi xususiyatlar. Biyada – shilliq pardasi ostida kovak to‘qimadan iborat maxsus juft tuzilma – dahliz piyozchasi bo‘ladi; mayda dahliz bezchalari ikki qator teshik bilan, katta bezchalar esa 4–5 juft teshikchalar bilan dahlizning yon devoriga ochiladi.

Cho‘chqada – dahlizning pastki devorida siydik chiqarish kanali teshigidan to klitorgacha cho‘ziluvchi ikki juft bo‘ylama burmalar hosil bo‘ladi; dahlizning mayda bezlari burmalar oralig‘iga ochiladi.

Itida – shilliq pardasi ostida kovak to‘qimadan tarkib topgan juft dahliz piyozchasi bo‘ladi. Dahliz piyozchasi qon bilan to‘lganda dahlizni kuchli qisishi mumkin. Siydik-jinsiy dahlizi (qin dahlizi) siydik chiqarish kanalining tashqi teshigidan tashqi jinsiy organlar sohasigacha davom yetadi va siydik-jinsiy kanali va jinsiy yo‘llar uchun umumiy bo‘ladi.¹

Jinsiy lablar teri, lablarni qisuvchi muskul va shilliq pardadan tashkil topgan. Ular yuqorigi va pastki burchaklarni hosil qiladi. Yuqorigi burchak yumaloqlashgan, pastki burchak o‘tkirlashgan. Sigirlarda pastki burchakdan uzun junlar tutami osilib turadi.

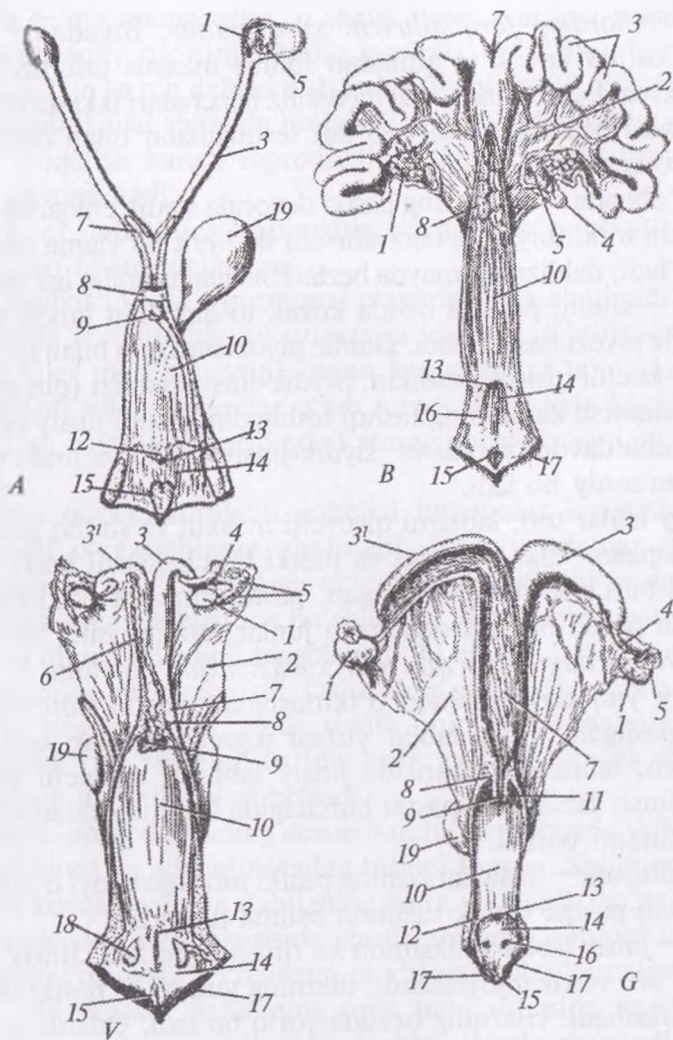
Hayvonlardagi farq qiluvchi xususiyatlar. Biyada – jinsiy yoriqning yuqorigi burchagi o‘tkirlashgan, pastki burchagi esa yumaloqlashgan; jinsiy lablar yuzasi pigmentlashgan teri bilan qoplangan; labning ichkarisida jinsiy lablarni qisuvchi muskul bo‘ladi; jinsiy lablarning pastki burchagida bu muskuldan klitorga muskul tutami boradi.

Cho‘chqada – jinsiy lablarning pastki tutashgan joyi o‘tkirlashgan, undan pastga kichik tilsimon osilma tushadi.

Itida – jinsiy lablar valiksimon ko‘rinishda bo‘ladi. Jinsiy lablar ikkita bo‘lib, vertikal joylashadi, ularning yuqori va pastki uchlari o‘zaro birlashadi. Ularning orasida yoriq bo‘ladi. Odatda u doim yopiq bo‘lib, infeksiya kirishiga yo‘l qo‘ymaydi. Urg‘ochi itda kuyikishning boshida va o‘rtalarida jinsiy lablar kattaradi. Urg‘ochi mushukda bu holat kuzatilmaydi.²

¹ *Victoria Aspinall. Veterinary anatomy and Physiology. Textbook. New-York, 2015.*

² *Victoria Aspinall. Veterinary anatomy and Physiology. Textbook. New-York, 2015.*



73-rasm. Urg'ochilik jinsiy organlarini tuzilish:

A - it, B - cho'chqa, V - sigir, G - biya jinsiy organi, 1 - tuxumdon, 2 - bachadonning keng payi, 3 - bachadon shohi, 4 - tuxum yo'li, 5 - tuxum yo'li shokilasi, 6 - karankulalar, 7 - bachadon tanasi, 8 - bachadon bo'yni, 9 - bachadon tashqi teshigi, 10 - qin, 11 - qin gumbazi, 12 - qin dahlizi burmasi, 13 - siydik yo'li teshigi, 14 - siydik jinsiy g'ovagi, 15 - klitor chuqurchasi, 16 - dahliz burmasi yo'li, 17 - jinsiy lablar, 18 - dahlizning kata bezlari, 19 - siydik pufagi.

Klitor kovak tanadan tuzilgan; u quymich do'ngligidan quymich – kovak muskuli bilan yopilib turuvchi ikkita oyoqchasi bilan boshlanib, oyoqchalar qo'shilishib birgalikda birmuncha uzun (12 sm gacha) klitor tanasini shakllantirib, ular klitor boshchasi bilan tugaydi. U klitor preputsiyasi bilan yopilib turadi.

Hayvonlardagi farq qiluvchi xususiyatlar. Biyada – klitor quymich do'ngligidan boshlanadi; quymich – kovak muskul klitorni taranglovchi muskulni hosil qiladi; klitor boshchasi jinsiy lablarning pastki burchagidan erkin chiqadi; klitorning preputsial xaltasi klitor chuqurchasini hosil qiladi.

Cho'chqada – klitor juda uzun, biroz bukilib, u dahlizga yaqinlashadi va preputsiya yopqichida yo'qoladi; klitor boshchasi o'tmas konus ko'rinishida jinsiy yoriqqa chiqadi.

Itida – klitor kuchli rivojlangan, tor oyoqchalari va keng yassi tanasi mavjud; tanasining uchida klitor boshchasi bo'ladi; u keng va chuqur preputsial chuqurchada yashiringan. Klitor – uzun-choq shaklda bo'lib, to'qimadan tuzilgan organ bo'lib, jinsiy lablarning pastki burchagidagi klitoral chuqurchada yotadi. U erkak hayvon jinsiy a'zosining ekvivalentidir.¹

Nazorat uchun topshiriq va savollar.

1. Urg'ochilik jinsiy a'zolarining anatomik tarkibini o'rganib, ularning rasmini chizing.
2. Tuxumdonning tuzilishi va topografiyasini ayting.
3. Tuxum yo'lining tuzilishini ayting.
4. Bachadon qanday tiplarga bo'linadi?.
5. Hayvonlar bachadonining tuzilishidagi tafovutlarni ayting.
6. Har bir organning rasmini chizib, lotincha lo'g'at tuzing.

Mavzu. Erkaklik ko'payish organlari

Darsning maqsadi: urug'don xaltasi, yorg'oq, urug'don, urug'don ortig'ining tuzilishi, urug'don tizmachasi, urug' yo'li, jinsiy – siydik kanali, qo'shimcha jinsiy bezlar, jinsiy a'zo va preputsianing tuzilishi va hayvonlardagi farq qiluvchi xususiyatlarini o'rganish.

Ko'rgazmali materiallar: rasm, mulyaj, ho'l va quruq preparatlar.

¹ Victoria Aspinall. Veterinary anatomy and Physiology. Textbook. New-York, 2015.

Erkak gonadasi bo'lgan urug'don spermatogenez va testosteronni ishlab chiqish uchun mas'uldir.

Erkaklik ko'payish trakti juftlashish paytida spermani urug'dondan urg'ochi hayvonning jinsiy yo'lga o'tkazadi.¹

Erkak hayvonlarning ko'payish organlariga urug'don xaltasi, urug'don, urug'don ortig'i, urug' tizimchasi, urug' yo'li, siydik-jinsiy kanali, qo'shimcha jinsiy bezlar, jinsiy a'zo va preputsiylar kiradi.

Urug'don xaltasi yorg'oq, urug'donni tashqi ko'taruvchisi va qin pardasidan tashkil topgan. Yorg'oq — buqalarda qov suyagini kranial chetining old tomonida joylashadi va pastga tushadi. Urug'dondan biroz yuqorida yorg'oqning bo'yni ajraladi. Yorg'oq bir-biri bilan yaqin qo'shib ketgan teri va muskul-elastik pardadan tuzilgan. Yorg'oqning terisi pushti rangda, ayrim hollarda pigmentlashgan bo'lib, buqalarda kalta, kam jun va so'rg'ichlar qoldig'i uchraydi. Yorg'oq terisida yog' va ter bezlari yaxshi rivojlangan. Muskul-elastik parda to'g'ridan-to'g'ri qorinning sariq fassiyasining davomi hisoblanadi. Mazkur parda hisobidan yorg'oq to'sqichi hosil bo'lib, u yorg'oq bo'shlig'ini o'ng va chap bo'shliqlarga ajratadi; har bir bo'shliqda urug'don va uning ortig'i, urug' yo'li bilan birgalikda joylashadi. Yorg'oq o'zining bo'shliqlarida joylashgan urug'don va uning ortig'i bilan yaqindan bog'langan bo'ladi. Ushbu bog'liqlik yo'naltiruvchi pay (Gunter) orqali ta'minlanadi. Bu payning bir qismi urug'donning maxsus payini shakllantiradi, boshqa qismi esa yoshi katta hayvonlarda chov payiga aylanadi.

Urug'donni ko'taruvchi tashqi muskul qorinning ichki qiyshiq muskulidan hosil bo'ladi. U umumiy qin pardasining lateral yuzasida joylashadi va u bilan mahkam birlashadi; yorg'oqdan ko'taruvchi muskulning fassiyasi ajraladi.

Umumiy qin parda bir-biri bilan mustahkam birlashgan tashqi fibroz va ichki zardob varaqchalardan tashkil topgan. Urug'don qorin pardasining visseral (ichkariga qaragan) varag'i — maxsus qin parda bilan qoplangan. Umumiy va maxsus qin pardalar

¹ *Victoria Aspinall. Veterinary anatomy and Physiology. Textbook. New-York, 2015.*

o'rtasida qin bo'shlig'i bo'lib, unda kam miqdorda zardob suyuqligi bo'ladi. Qin bo'shlig'i qin kanali orqali peritoneal bo'shliq bilan tutashadi.

Hayvonlardagi farq qiluvchi xususiyatlar. Ayg'irda — yorg'oq qov suyagining chetida joylashadi; qorin devorida u biroz siqilgan; yorg'oq terisida kalta, nozik junlar mavjud; yorg'oqning yog' va ter bezlari yaxshi rivojlangan; teri rangi ko'pincha qora, ayrim hollarda pushti bo'ladi; muskul-elastik pardasi ko'plab silliq muskul tolalarini saqlaydi; yorg'oq to'sqichi yuqorigi tomondan jinsiy a'zo fassiyasini egallab oladi va u bilan zich birlashadi; muskul-elastik pardaning ostida urug'donni ko'taruvchi tashqi muskul joylashadi.

Cho'chqada — yorg'oq orqa chiqaruv teshigining yaqinida joylashadi; unda urug'donlar qiyshiq holatda joylashadi; yorg'oq terisi siyrak jun bilan qoplangan.

Itida — yorg'oq orqa chiqaruv teshigiga yaqin joylashgan; yorg'oq terisi deyarli junsiz bo'ladi. Hayvonlarda gonadalar ya'ni urug'donlarning har birini ko'taruvchi paylar ushlab turadi. U yorg'oq shakllanganda har bir urug'donning ortki uchidan hosil bo'la boshlaydi. Bo'g'ozlikning kiyingi davrida paylar taranglashib ularni qorin bo'shlig'idan yorg'oqqa qarab tortadi. Urug'donlar qorin bo'shlig'idan yorg'oq ichiga chov kanali orqali o'tadi. Chov kanali qorin qiyshiq muskuli tolalarining orasidan chov sohasida o'tadi. Har bir urug'don uning qon tomirlari, nerv va urug' yo'li bilan birga qin pardalari bilan o'rab turiladi. Urug'donlarning yorg'oq ichiga tushishi ertangi neonatal hayotida boshlanib it bolasida 12 haftaligida, mushuk bolasida esa 10—12 haftaligida urug'don xaltasiga tushadi.¹

Urug'don juft jinsiy bez bo'lib, unda sperma va jinsiy gormonlar ishlab chiqiladi. Buqalarda urug'donlar nisbatan yirik, uzunchoq vertikal ellipssimon shaklga ega. Har bir urug'donda bosh va dum uchi, urug'don ortig'i tomon va erkin cheti, lateral va medial yuzalari farqlanadi. Bosh uchi buqalarda yuqoriga qaragan; dum uchi pastki tomonga qaragan. Urug'don ortig'i

¹ *Victoria Aspinall. Veterinary anatomy and Physiology. Textbook. New-York, 2015.*

tomon cheti orqa tomonga qaragan; erkin cheti oldingi tomonga qaragan bo'ladi. Urug'donning lateral yuzasi qavariq, medial yuzasi esa tekis bo'ladi.

Urug'donning tashqi yuzasi fibrozli oq pardadan tuzilgan bo'lib, u urug'don ortig'ining bosh qismi tomonidan o'sib urug'donni ichiga kiradi va 2–8 mm qalinlikdagi urug'don ichi tasmalarini hosil qiladi (*74-rasm*). Urug'don tasmalaridan oq pardaga urug'don to'sqichlari o'tadi; to'sqichlar urug'donni ko'plab kameralarga ajratib, ularda urug'don parenximasini hosil qiluvchi egri-bugri kanalchalar joylashgan. Kanalchalarning uzunligi 75 sm, diametri esa 0,1–0,2 mm gacha bo'ladi. Egri-bugri kanalchalar to'g'ri kanalchalarga o'tadi; to'g'ri kanalchalar urug'don ichi tasmasida joylashadi va urug'don to'rini hosil qiladi. Urug'don ichi tasmasi urug'don to'ri bilan birgalikda Gaymor tanasi deb ataladi. Urug'don parenximasi buqalarda sarg'ish rangda bo'ladi. To'sqichlari unchalik rivojlanmagan. Urug'don tashqi tomondan maxsus qin parda bilan qoplangan. Bu parda urug'dondan tashqari, uning ortig'ini ham qoplab turadi, keyin esa urug'don tutqichiga o'tib, u yordamida urug'don urug'don xaltasining umumiy qin pardasiga birikib turadi.

Hayvonlardagi farq qiluvchi xususiyatlar. Ayg'irda — urug'donlar ellipssimon, yon tomondan biroz siqilgan shaklga ega. Urug'donning bosh qismi oldingi tomonga, dum qismi esa orqa tomonga qaragan. Uning urug'don ortig'i cheti yuqoriga, erkin cheti esa pastga yo'nalgan. Urug'don ichi tasmasi uning bosh qismi yonida joylashib, unchalik yaqqol ko'rinmaydi. To'sqich, egri-bugri va to'g'ri kanalchalar, urug'don to'ri va gaymor tanasi yaxshi rivojlangan.

Cho'chqada — urug'donlar juda yirik, ellipssimon shaklda; uning bo'ylama o'qi tepaga va orqaga qiyshik, erkin cheti esa orqa pastga yo'nalgan; urug'don konsistensiyasi nisbatan yumshoq; oq pardasi ko'plab elastik tolalardan iborat va muskul tolalari bo'lmaydi; urug'don ichi tasmasi lentasimon shaklda urug'donning o'q qismida joylashadi; bo'lakchalararo to'sqichlarning bir qismi urug'don ichi tasmasidan, bir qismi esa oq pardaning chuqur varag'idan chiqadi; urug'don parenximasi kulrang rangga ega.

Itlarda urug'donlar ikkala orqa oyoqlarning orasida, mushuklarda esa anusga yaqin joyda joylashadi. Urug'don xaltasi ichkarida ikki qismga bo'linadi, har bittasida bittadan urug'don yotadi; odatda chap urug'don o'ng urug'dondan pastroq osilib turadi. Yorg'oq devorining ichida muskul qavati joylashadi. Sovuq ob — havoda ular qisqarib yorg'oq devori qalinlashadi, issiq paytda bu muskullar bo'shshadi yorg'oq devori yupqalashadi va natijada urug'donlar keraklicha soviydi. Bu hol spermatogenez uchun deyarli bir hil harorat bo'lishiga sharoit yaratadi.

Urug'don urug'don arteriyasi orqali qon bilan ta'minlanadi. Bu arteriya qorin aortasidan, buyrak arteriyasidan kaudal chiqadi. Yorg'oqqa kirib borgandan so'ng urug'don arteriyasi urug'don ortig'i bo'ylab o'tadi va keyin bo'linib, urug'don chigalini hosil qiladi. Bunday murakkab kapillyarli to'r urug'don to'qimasiga boradigan qon sovushini ta'minlaydi.¹

Urug'don ortig'i — buqada urug'donning urug'don ortig'i chetining oldida joylashgan. Unda boshi, tanasi va dum qismi farqlanadi. Urug'don ortig'ining boshi yuqorida joylashadi; u bir qancha chiqaruvchi kanalchalari bilan hosil bo'lib, ular urug'don ortig'i yo'liga qo'shiladi. Har bir chiqaruvchi kanalcha uni qoplab turuvchi parda bilan urug'don ortig'ining kichik bo'lakchalarini hosil qiladi. Urug'don ortig'ining tanasi urug'don ortig'i yo'lining kuchli egilgan qismidan hosil bo'ladi. Urug'don ortig'ining dumi urug'don bilan urug'donning maxsus payi orqali, umumiy qin parda va yorg'oq bilan esa chov payi orqali birlashadi.

Urug'don ortig'i tashqi tomondan urug'dondan o'tuvchi maxsus qin parda bilan qoplangan. Yon tomonda urug'don cheti bilan uning ortig'i o'rtasida sinus hosil bo'ladi.

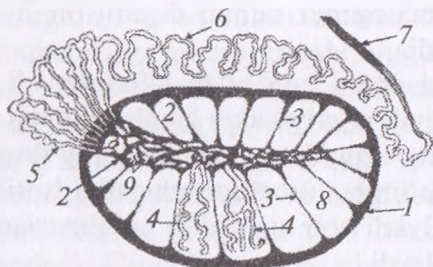
Hayvonlardagi farq qiluvchi xususiyatlar. Ayg'irda — urug'don ortig'i 14 ta chiqaruvchi kanalchalari bilan hosil bo'lgan; uni yo'lining diametri 1 mm bo'lgani holda uzunligi 20–30 metrni tashkil qiladi. U urug'don ortig'ining tanasi va dumini hosil qiladi va urug' yo'ligacha davom etadi. Urug'donning maxsus payi va

¹ *Victoria Aspinall.* Veterinary anatomy and Physiology. Textbook. New-York, 2015.

chov payi yaxshi rivojlangan. Maxsus qin pardasi yon tomondan urug'don ortig'ining chuqur sinusini hosil qiladi.

Cho'chqada – urug'don ortig'i urug'don bilan zich bog'langan, dum qismi katta, urug'donning orqa yuqorigi uchida joylashadi va o'tmas konussimon bo'rtmani shakllantiradi.

Itida – urug'don ortig'i katta va urug'donning yuqori oldingi chetiga zich birikadi.



74-rasm. Urug'don va urug'don ortig'ining tuzilish sxemasi:

1 – oq parda, 2 – urug'donning ortiq qismi, 3 – to'siq, 4 – urug'donning egri kanali, 5 – chiqaruvchi yo'li, 6 – urug'don ortig'i yo'li, 7 – urug' yo'li, 8 – urug'don kameralari, 9 – to'g'ri kanallar to'ri.

Urug'don tizimchasi – buqada uzun, yumaloq, asosi bilan urug'donning bosh uchida va uning ortig'ining boshida, tepa qismi bilan qorinning chov halqasi sohasida tugaydi. Urug'don tizimchasining oldingi qismida ichki urug' arteriyasi, nervlar, venalar va limfa tomirlari mavjud. Bu yerda vena tomirlari bir-biri bilan ko'p marta anastomoz hosil qiladi va arteriyalar bilan birgalikda tomirlar chigalini hosil qiladi. Urug'donni ko'taruvchi ichki muskul kuchsiz taraqqiy etgan. Bu barcha qismlar maxsus qin pardasi bilan o'ralib turadi. Urug'don tizimchasining medial yuzasida urug' yo'li o'tadi. Ichki chov halqasi sohasida urug'don tizimchasi «sochilib» ketadi.

Hayvonlardagi farq qiluvchi xususiyatlar. Ayg'irda – urug'don tizimchasi yassi konus shakliga ega. Uning oldida tomirlar chigali joylashadi. Urug'donni ko'taruvchi ichki muskul kuchsiz taraqqiy etgan, silliq muskul tutamlaridan tuzilgan. Urug'don tizimchasining barcha tarkibiy qismi maxsus qin pardasi bilan o'ralgan. Urug'don tutqichi chov payidan orqa va yuqorigi chetlari bo'ylab ichki chov halqasigacha boradi.

Cho'chqada – urug'don tizimchasi 10–25 sm uzunlikda bo'ladi. Urug'donni ko'taruvchi tashqi muskul yaxshi rivojlangan, u yorg'oqning o'rtasigacha boradi.

Itida — urug‘don tizimchasi uzun. Urug‘don xaltasi anusga yaqin joylashadi.

Urug‘ yo‘li urug‘don ortig‘ining dum qismidan chiqadi va to‘g‘ridan-to‘g‘ri urug‘don ortig‘i kanalining davomi hisoblanadi. U urug‘don tizimchasi tarkibida chov kanali orqali qorin bo‘shlig‘iga yo‘naladi. Unda urug‘ yo‘li ichki chov halqasidan urug‘ yo‘li burmasiga, ya‘ni tos bo‘shlig‘iga boradi. Bu yerda urug‘ yo‘li siydik pufagining ustida siydik-jinsiy burmasida joylashadi.

Siydik pufagining bo‘yin qismi yaqinida urug‘ yo‘li pufakchasimon bezning yo‘li bilan birlashadi va urug‘ chiqaruvchi kanalga aylanadi. Urug‘ yo‘li siydik pufagining ustida joylashuvchi oxirgi qismini devori unda bezlarning to‘planishi hisobiga qalinlashgan bo‘ladi. Urug‘ yo‘lining bu joyi bezli qismi yoki urug‘ yo‘li ampulasi deb yuritiladi. O‘ng va chap urug‘ chiqaruvchi kanallar siydik chiqarish kanaliga ochilib, so‘ngra ular siydik-jinsiy kanal deb ataladi. Urug‘ yo‘li buqada kichikroq diametrdada, devori yupqa bo‘ladi. Uni bezli qismining uzunligi 12 sm, qalinligi esa 1,5 sm ga teng.

Hayvonlardagi farq qiluvchi xususiyatlar. Ayg‘irda — urug‘ yo‘li urug‘don tizimchasining medial yuzasi bo‘ylab uning orqa chetigacha cho‘ziladi; uning bezli qismi yaqqol ko‘rinadi.

Cho‘chqada — urug‘ yo‘li urug‘don tizimchasida bukiladi, bezli qismi shakllanmaydi.

It va mushukda — urug‘ yo‘li juda kichik bezli qismga ega. Urug‘don kanali urug‘don ortig‘ining davomi bo‘lib, yorg‘oqdan qorin bo‘shlig‘iga chov kanali orqali urug‘ yo‘li bilan birga urug‘ tizimchasi tarkibida o‘tadi. Urug‘ tizimchasi ikki qavat pardalarga o‘ralgan bo‘lib, unda arteriya, vena va urug‘don nervi o‘tadi. Tizimcha asosini tashkil qilgan muskul ya‘ni kremaster qorinning qiyshiq muskulidan boshlanadi. Kremaster yorg‘oq devorining muskuli bilan birga faoliyat qiladi. Sovuqda u qisqarib urug‘donlar tanaga yaqinlashadi, natijada urug‘donlarda kerakli harorat ta‘minlanadi.

Eyakulyasiya paytida urug‘ kanalchalarida ishlab chiqarilgan sperma va suyuqlik urug‘don ortig‘i bo‘ylab urug‘ yo‘li orqali yuqoriga ko‘tarilib uretraga tushadi. Bu yerda uning

devorlari qalinlashgan va bezli bo‘lib, prostata bezi bilan o‘ralgan bo‘ladi.¹

Siydik-jinsiy kanali siydik va spermani o‘tkazish vazifasini bajaradi. U tos va jinsiy a‘zo bo‘limlariga bo‘linadi.

Siydik-jinsiy kanalining tos bo‘limi buqada 10–12 sm uzunlikda bo‘lib, qov va quymich suyaklari orasida joylashadi; bu yerda siydik-jinsiy kanalining ichiga prostata va piyozchasimon bezlar yo‘li ochiladi. Shuningdek, unga urug‘ yo‘li va pufakchasimon bez yo‘li ham ochiladi.

Siydik-jinsiy kanalining jinsiy a‘zo bo‘limi jinsiy a‘zoning pastki (ventral) yuzasida joylashadi. U jinsiy a‘zo kovak tanasining oq pardasi bilan to‘liq o‘rab olingan.

Siydik-jinsiy kanali shilliq, tomirli va muskul pardalardan tuzilgan. Shilliq parda bo‘ylama burmalarga yig‘ilgan, ko‘p qavatli almashinuvchi epiteliy bilan qoplangan. Urug‘ chiqaruvchi yo‘lga tushgan joyda yoy shaklidagi yo‘g‘onlashma – urug‘ tepaligini hosil qiladi. Undan yon tomonda shilliq pardada prostata bezining chiqarish yo‘lining teshigi joylashadi, tos bo‘limining shilliq pardasida esa piyozchasimon bezning chiqarish yo‘lini teshigi ko‘rinib turadi.

Tomirli parda yoki kovak tana siydik-jinsiy kanalining tos qismida jinsiy a‘zo qismidagiga nisbatan yaxshi rivojlanmagan. U quymich yoyida biroz qalinlashadi va siydik-jinsiy kanalining piyozchasi deb ataladi. Shu joyda siydik-jinsiy kanalining bo‘yni hosil bo‘ladi. Kovak tananing ichki qismi biriktiruvchi to‘qimadan tashkil topgan va unda vena tomirlarining qalin chigali hosil bo‘ladi. Ereksiya vaqtida kovak tana qonga to‘lib shishadi va kanalning ichi ochilib spermani oson chiqishi ta‘minlanadi.

Siydik-jinsiy kanalining muskul pardasi asosan ko‘ndalang-targ‘il muskul tolalarining qalin qavatidan tuzilgan. Muskul tolalari siydik-jinsiy kanalning tos qismida siydik-jinsiy muskulni, jinsiy a‘zo qismida esa piyozchasimon-kovak muskulni shakllantiradi.

Hayvonlardagi farq qiluvchi xususiyatlar. Ayg‘irda – siydik-jinsiy kanalining quymich yoyi sohasida bo‘yinchasi mavjud, uning

¹ *Victoria Aspinall.* Veterinary anatomy and Physiology. Textbook. New-York, 2015.

tos qismiga prostata va piyozchasimon bezlarning yo'li hamda urug' chiqaruvchi yo'l ochiladi; siydik-jinsiy kanalning jinsiy a'zo qismi jinsiy a'zoning siydik-jinsiy arig'ida joylashadi va jinsiy a'zo boshining chuqurchasiga erkin chiquvchi siydik-jinsiy kanalning silindsimon o'simtasini hosil qilib jinsiy a'zogacha boradi; o'simta chuqurcha devori bilan birlashadi. Siydik-jinsiy kanal devori shilliq, tomirli (kovak) va muskul pardalaridan tuzilgan. Shilliq pardasida bo'ylama burmalar mavjud, u ko'p qavatli almashinuvchi epiteliy bilan qoplangan, bezchalar joylashgan; siydik pufagining bo'yinchasidan biroz orqaroqda yaxshi taraqqiy etgan urug' tepaligi mavjud; unda urug' chiqaruvchi yul ochiladi. Urug' tepaligidan yon tomonda prostata bezi yo'lining 20 tagacha teshiklari, piyozcha sohasida esa yana piyozchasimon bezi yo'lining 6—8 ta teshiklari ko'rinib turadi. Kovak tana tos bo'shlig'idan chiqishda siydik-jinsiy kanal piyozchasini hosil qiladi. Muskul pardasi chuqur bo'ylama va yuza aylana qavatlardan tuzilgan. Yuza aylana qavat siydik-jinsiy yoki piyozchasimon-kovak muskuli deb ataladi, ko'ndalang tutamlar jinsiy a'zoning siydik-jinsiy ariqchasi chetlariga birikkan holda faqat pastki (ventral) yuzadan o'tadi.

Cho'chqada — siydik-jinsiy kanalining tos qismi uzun; uning devori ichkarisida prostata bezining tarqoq qismi joylashadi; siydik-jinsiy kanalining jinsiy a'zo qismi tos qismiga nisbatan kichik diametrdagi bo'ladi; kovak tanada siydik-jinsiy kanalining kichikroq piyozchasi mavjud; piyozchasimon-kovak muskul birmuncha yo'g'on, ammo kalta bo'ladi.

Itida — siydik-jinsiy kanalning tos qismi nisbatan uzun; piyozcha va siydik-jinsiy muskuli yaxshi taraqqiy etgan.

Qo'shimcha jinsiy bezlar siydik chiqarish kanalining tos qismiga ochiladi. Ularga pufakchasimon, prostata va piyozchasimon bezlar kiradi (*75-rasm*).

Pufakchasimon bez — juft, yuzasi g'adir-budir bo'ladi. Siydik pufagi bo'yinchasidan yuqori yon tomonlarda joylashadi. Tashqi tomondan muskul tolali qalin fibroz kapsula bilan qoplangan. Kapsuladan bezning ichkarisiga uni bo'lakchalarga bo'lib turadigan to'siqlar kiradi. Pufakchasimon bezning bosh chiqaruv yo'li urug' yo'li bilan birga siydik-jinsiy kanaliga ochiladi.

Hayvonlardagi farq qiluvchi xususiyatlar. Ayg'irda — pufakchasimon bez silliq yuzali noksimon xaltacha shakldagi ko'rishga ega. Xaltacha devori shilliq, muskul va zardob pardalardan tuzilgan. Shilliq pardasi bir qavatli silindrik epiteliy bilan qoplangan bo'lib, u pardaning ichqarisida tarmoqlanib naysimon bezchalarni shakllantiradi va bezchalarning yo'llari bevosita xaltacha bo'shlig'iga ochiladi. Xaltachaning siqilgan qismida bezning chiqaruv yo'li joylashadi. Muskul pardasi o'zining silliq muskul tolalari bilan bezchalari o'rtasidagi oraliqqa kiradi. Har bezchaning chiqaruv yo'li urug' yo'li bilan birgalikda umumiy urug' chiqaruv yo'liga qo'shiladi va u siydik-jinsiy kanaliga ochiladi.

Cho'chqada — pufakchasimon bez juda katta (18 sm gacha); ular bo'lakchali tuzilishga va och-pushti rangga ega, tashqi tomondan yupqa fibroz kapsula bilan o'ralgan; chiqaruv yo'llari (6–8 ta) umumiy yo'lga qo'shib, u siydik-jinsiy kanaliga ochiladi.

Itida — pufakchasimon bez bo'lmaydi.

Prostata bezi — buqada kichik tana va tarqoq qismdan tashkil topgan. Prostata bezining tanasi siydik pufagi bo'yinchasi ustida joylashadi; bezning tarqoq qismi siydik-jinsiy kanalining shilliq va muskul pardalari o'rtasida yotadi. Uning yuqori qismi (10–12 mm) pastki qismiga (2 mm) nisbatan qalin bo'ladi. Bezni ko'ndalang kesimda yaxshi ko'rish mumkin. Prostata bezining yo'li siydik-jinsiy kanalga ochiladi.

Hayvonlardagi farq qiluvchi xususiyatlar. Ayg'irda — prostata bezi siydik pufagining bo'yinchasi ustida joylashadi va urug' yo'lini oxirgi uchini hamda pufakchasimon bezni berkitib turadi. U o'ng va chap bo'laklar hamda o'rta uchastka — bo'yinchadan tashkil topgan. Har bir tomonning bezi 16–18 ta chiqaruv yo'li bilan ochiladi.

Cho'chqada — prostata bezining tanasi eni 2,0–2,5 sm ga yetadi; u siydik pufagining bo'yinchasi ustida joylashadi va pufakchasimon bez bilan yopilgan; bezning tarqoq qismi yirik; u siydik-jinsiy kanalning shilliq pardasini bir tekisda o'rab oladi.

Itida — prostata bezi nisbatan katta, sarg'ish rangli, zich va bo'lakchali bo'ladi. U medial jiyak orqali ikkita bo'lakka ajralgan. Bezning tarqoq qismi yaxshi taraqqiylashmagan.

Qo'shimcha bezlar ishlab chiqaradigan urug' suyuqligi quyidagi funksiyalarni bajaradi:

- Eyakulyat hajmini ko'paytirib, uning urg'ochi jinsiy yo'llarida o'tishini osonlashtiradi;

- Spermatozoidlar yashashi uchun kerakli muhitni yaratadi;
- Uretradagi kislotalikni neytrallashtiradi;

Bezlarining ikki turi mavjud:

Prostata bezi bir juft bo'lib, tosning asosida yotadi va uretrani o'rab turadi. Itlarda u siydik pufagining siydik kanaliga o'tish joyida yotadi; mushukda bezdan kranial tomonda uretra bo'ladi.¹

Piyozchasimon bez juft. buqada unchalik katta emas (2,8 X 1,8 sm), tashqi tomondan fibroz to'qimaning qalin qavati va piyozchasimon-kovak muskul bilan qoplangan. Har bir bez bittadan yo'lga ega. Yo'llar siydik-jinsiy kanalga ochiladi, ularning teshiklari shilliq pardaning o'roqsimon burmasi bilan yopilib turadi.

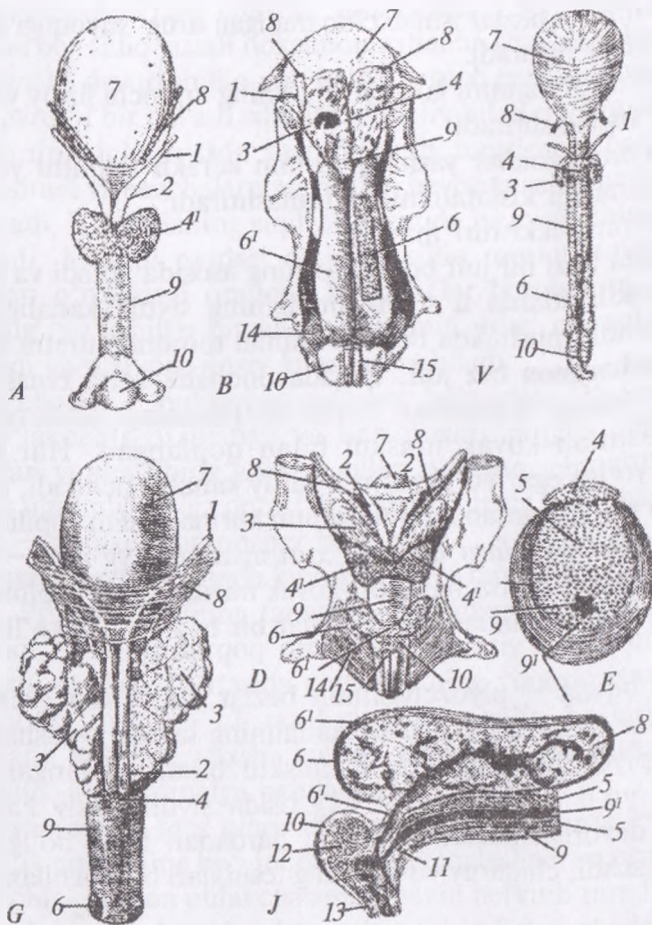
Hayvonlardagi farq qiluvchi xususiyatlar. Ayg'irda — piyozchasimon bezlar piyozchasimon-kovak muskul bilan yopilib turadi; ular oval shaklda, uzunligi 4 sm; har bir bez 5–8 ta yo'llar bilan ochiladi.

Cho'chqada — piyozchasimon bezlar juda katta (12x3 sm), zich, g'adir-budir, siydik-jinsiy kanalining ustida joylashadi; ular qisman piyozchasimon-kovak muskul bilan qoplangan; katta chiqaruv yo'li quymich yoyi to'g'risida siydik-jinsiy kanalning yuqorigi devoriga keladi va shilliq pardadan hosil bo'lgan ko'r xaltaga tushadi; chiqaruv yo'llarining teshiklari burma bilan yopilib turadi.

Itida — piyozchasimon bezlar bo'lmaydi.

Jinsiy a'zo buqada silindrsimon shaklda, uzun va ingichka bo'ladi. U kovak tana va siydik chiqarish kanalining jinsiy a'zo qismidan tashkil topgan. Kovak tana buqalarda yaxshi rivojlanmagan. Shuning uchun ularda ereksiya vaqtida jinsiy a'zo ko'p uzaymaydi. Uchta: ikkita — jinsiy a'zoning xususiy kovak tanasi va bitta — siydik-jinsiy kanalining kovak tanasi farqlanadi. Kovak tananing tashqi qavati fibroz to'qimadan hosil bo'lgan oq parda

¹ Victoria Aspinall. Veterinary anatomy and Physiology. Textbook. New-York, 2015.



75-rasm. Qo'shimcha jinsiy bezlar:

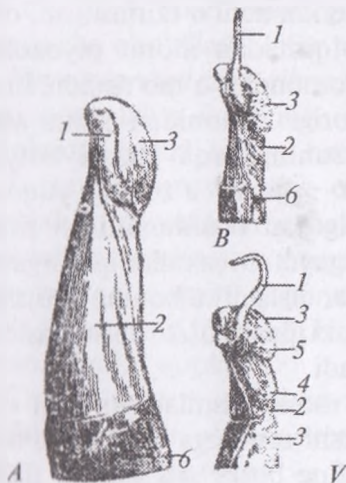
A - it, B - cho'chqa, V - bichilgan cho'chqa, G - buqa, D - ayg'ir,
 E - buqalar jinsiy organing ko'ndalang kesimi, J - cho'chqalar
 piyozchasimon bezining ko'ndalang kesimi; 1 - urug' yo'li, 2 - urug' yo'li
 ampulasi, 3 - pufaksimon bez, 4 - prostata bezi tanasi, 5 - uning yon
 bo'lagi, 6 - piyozsimon bez, 6' - quymich piyozchasimon bez muskuli,
 6² - piyozchasimon bez yo'li, 7 - siydik pufagi, 8 - siydik yo'li,
 9 - siydik jinsiy muskuli, 10 - piyozsimon kovak muskul, 11 - siydik
 chiqarish kanalining bo'yni, 12 - shu kanalning piyozchasi,
 13 - kanalning tubi, 14 - quymich-kovak muskuli, 15 - jinsiy azoni
 taranglovchi muskul.

hisoblanadi. U jinsiy a'zoning ichkarida o'rta to'siqni shakllantirib, undan har tomonga ko'p sonli to'siqlar (trabekula) ajraladi.

Jinsiy a'zoda ildiz, tana va bosh qismlari farqlanadi (76-rasm). Jinsiy a'zoning ildizi quymich do'ngligiga birikuvchi ikkita oyoqchasi bilan hosil bo'ladi. Har bir oyoqcha quymich-kovak muskuli bilan qoplangan. Bu muskul qisqarib ereksiya vaqtida venoz qonni kovak tanadan oqishiga to'sqinlik qiladi. Jinsiy a'zo ildizi ikkita osilib turuvchi payi bilan quymich suyagining chokiga birlashadi.

Jinsiy a'zoning tanasi ingichka, uzun, silindr shaklida bo'ladi. Yorg'oqning orqasida jinsiy a'zo S simon burma hosil qiladi. Jinsiy a'zoning boshi o'tkirlashgan va chap tomonga buralgan. Jinsiy a'zoning boshida siydik-jinsiy kanal o'simtasi, bo'yni, qalpoqchasi, toji farqlanadi. Jinsiy a'zo boshining qalpoqchasi silliq, pushti rangda bo'ladi.

Hayvonlardagi farq qiluvchi xususiyatlar. Ayg'irda -- jinsiy a'zo kuchli taraqqiy etgan. Oyoqchalari jinsiy a'zo ildizini hosil qiladi, ular quymich do'ngligidan boshlanadi va quymich-kovak muskul bilan yopilib turadi. Jinsiy a'zo tanasi juda yo'g'on, to'siq orqali ikkita simmetrik bo'laklarga bo'linadi; oq parda qalin, jinsiy a'zoning pastki tomonida siydik-jinsiy kanali joylashishi uchun ariqcha hosil qiladi. Undan jinsiy a'zoning ichiga kovak tananing



76-rasm. Jinsiy azoning bosh qismi:

A – buqa, B – taka,

V – qo'chqorlarning jinsiy a'zosi.

1 – jinsiy a'zo boshidagi siydik-jinsiy kanal o'simtasi. 2 – boshning bo'yni.

3 – boshning qalpog'i.

4 – chap yuzasidagi do'nglik.

5 – boshning aylanasi.

6 – tert xaltasi.

g'alvirlarini shakllantiruvchi yirik to'siqlar chiqadi. Jinsiy a'zoning boshchasi kuchli taraqqiylashgan va yumaloqlashgan uchki bo'rtmani hosil qilgan; ereksiya vaqtida tojning diametri 12–15 sm ga yetadi.

Jinsiy a'zo boshchasining oldingi yuzasida siydik-jinsiy kanalning erkin uchi ochiluvchi chuqurcha joylashadi. Kovak tananing pastki tomonida jinsiy a'zo boshining tanasi siydik-jinsiy kanalning g'alvirsimon qavati bilan birlashadi. Jinsiy a'zo retraktori 2–3-dum umurtqasidan boshlanib, jinsiy a'zo pastki tomoni yonidan o'tadi va jinsiy a'zo boshining tanasiga birikadi.

Cho'chqada — jinsiy a'zo 40–45 sm uzunlikda bo'lib, yorg'oqning oldingi tomonidan joylashgan S simon burmasi mavjud; jinsiy a'zo boshchasi spiralsimon buralgan; siydik-jinsiy kanalning tashqi teshigi jinsiy a'zoning o'tkirlashgan uchi yonida joylashadi.

Itida — jinsiy a'zoning orqa qismida ikkita yaxshi taraqqiy etgan kovak tana mavjud. Jinsiy a'zoning oldingi qismi yoki boshchasida jinsiy a'zo suyagi joylashgan bo'lib, uning uzunligi 8–10 sm ni tashkil qiladi. Suyakning pastki yuzasida siydik-jinsiy kanal uchun ariqcha o'tadi; suyak yuqorigi tomondan bo'rtib turadi. Jinsiy a'zoning erkin uchida suyak paydo bo'ladi va unga fibroz to'qima qo'shiladi. Jinsiy a'zo boshchasi juda uzun, silindrsimon shaklda bo'ladi. Boshchaning erkin uchi o'tkirlashgan, orqa uchi esa yumaloq, g'alvirsimon to'qimadan iborat piyozchasi bo'lib, u jinsiy a'zo suyagini tashqi tomondan o'rab turadi. Jinsiy a'zo boshchasining piyozchasi yuqorigi tomonidan ikkita vena qon tomiri chiqadi; ular jinsiy a'zoning orqa yuzasi bo'ylab quymich sohasiga yo'naladi. Kichik — jinsiy a'zoning yuqorigi qisuvchi muskuli quymich do'ngligidan boshlanadi va jinsiy a'zoning orqasida piyozcha yonida tugaydi. Muskullar qisqarganda jinsiy a'zoning orqa tomonidagi venalar qisiladi va buning natijasida ereksiya uzoq vaqt so'nmaydi, chunki jinsiy a'zo boshchasidagi kovak tanadan qon oqishi qiyinlashadi.

Erkak mushuk jinsiy a'zosining asosiy qismlari itnikiga o'xshaydi, ammo u kaltaroq bo'lib, qarshi tomonga — orqaga, anus tomonga qarab turadi. Jinsiy a'zoning boshchasi mayda tikan-

chalarga o'xshash hosilalar bilan qoplangan. Erkak mushukning penisi urg'ochining qinidan chiqarilayotganda ular og'riq refleksini chaqiradi. Bu refleks gipotalamusga borayotgan nervni stimulyatsiya qilib, 36 soatdan so'ng ovulyasiyani chaqiradi.

Erkak mushuk penisining taranglashtiruvchi tizimi uretradan pastda o'tadi shuning uchun jinsiy qo'zg'alish paytida u taranglashishi natijasida jinsiy a'zoni pastga va kranial yo'nalishda bukadi. Juftlashish holati itnikiga o'xshaydi.

Preputsiya teri burmasi bo'lib, parietal va visseral varaqlardan tuzilgan. Preputsiya buqalarda uzun (35–40 sm) va tor (3 sm gacha). Preputsiya teshigi kindikdan 4–5 sm orqada joylashadi. U tashqi tomondan uzun junlar bilan o'ralgan. Preputsiyaning parietal varaqchasi ko'p qavatli yassi epiteliy bilan qoplangan va unda naysimon bezchalar bo'ladi; visseral varaqchasi pushti rangda, bezchalar bo'lmaydi. Limfa tugunchalari preputsiyaning orqa qismida joylashadi. Buqalar preputsiyasida uning oldingi qismini old va orqa tomonga tortuvchi ikkita juft – oldingi va orqa muskullar bo'ladi. Preputsiyaning oldingi muskullari qorinning teri osti muskulidan boshlanadi va preputsiya teshigining yaqiniga birikadi.

Ular preputsiyani oldinga tortadi. Preputsiyaning orqa muskul-lari chotdan boshlanadi preputsiya xaltachasining oldingi qismigacha cho'ziladi. Ular preputsiyani orqaga tortadi.

Hayvonlardagi farq qiluvchi xususiyatlar. Ayg'irda – tashqi va ichki preputsiya farqlanib, ularning har biri yuza va chuqur varaqlardan tashkil topgan hamda tashqi va ichki teshiklari bo'ladi.

Tashqi preputsiyaning chuqur varaqchasida hamda ichki preputsiyaning yuza varaqchasida ter va yog' bezlari mavjud. Ichki preputsiyaning chuqur varaqchasi jinsiy a'zoning yuzasiga chiqib, uning oldingi qismini qoplaydi. Ichki preputsiya ereksiya vaqtida yoyiladi va tashqi tomonga harakatlanadi va jinsiy a'zoning chiqib turgan qismini qoplaydi.

Cho'chqada – preputsiya tor teshigi bilan ochilib, uning atrofidagi qattiq jun o'sgan; preputsiya bo'shlig'i juda uzun; u aylana burma orqali tor orqa va keng oldingi qismlarga bo'lingan; preputsiyaning ichki parietal va visseral varaqchalarini orqa qismi

va tubida limfa tugunchalari tarqalgan; preputsiya xaltasi oldingi qismining yuqorigi devori yumaloq teshigi bilan ko'r xaltaga — preputsiya divertikulasiga boradi; preputsiyaning oldingi muskullari yaxshi rivojlanmagan.

Itida — preputsiya jinsiy a'zoning oldingi qismida kovak teri yopqichni shakllantiradi. Preputsiyaning tashqi varag'i oddiy teri qoplamasi hisoblanadi; ichki varaqchasi nafis, pushti rangda, bezchalar bo'lmaydi va ko'p miqdordagi limfa tugunchalari saqlaydi.

Nazorat uchun topshiriq va savollar.

1. *Erkaklik jinsiy organlarining anatomik tarkibini ayting.*
2. *Yorg'oqning anatomik tuzilishini ayting.*
3. *Urug'don xaltasining tuzilishi va topografiyasini ayting.*
4. *Urug'don va urug'don ortig'ining anatomik tuzilishini ayting.*
5. *Urug'don tizmachasining tuzilishini ayting.*
6. *Qo'shimcha jinsiy bezlarga qaysi bezlar kiradi va ularning topografiyasi?*
7. *Jinsiy a'zoning anatomik tuzilishini ayting.*

Mavzu. Urug'don va tuxumdon.

Bachadon va tuxum yo'li gistopreparatini o'rganish

Mashg'ulotning maqsadi:

1. *Ko'payish organlarining xarakteristikasi, taraqqiyoti va jinsiy bezlarning tuzilishi bilan tanishish;*
2. *Urug'don va tuxumdon preparatlarini o'rganish, chizish va belgilash.*
3. *Bachadon va tuxum yo'li preparatlarini o'rganish, chizish hamda belgilash.*

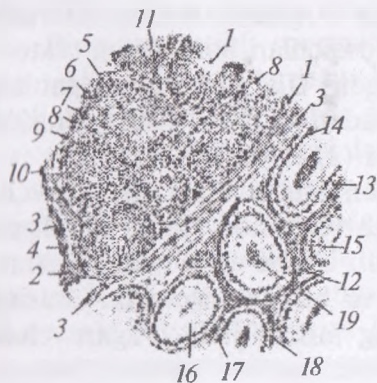
◆ Gistopreparat

Mushuk urug'doni va urug'don ortiqi. Gematoksilin va pikroindigokarmin bilan bo'yalgan.

Kesim urug'don va urug'don ortig'i kesmaga tushadigan joydan o'tgan. Urug'don ortig'i kanalining teshigi urug'don egri kanalchalari teshigidan ancha aniq ko'ringanligi uchun urug'don va urug'don ortig'ini oddiy ko'z bilan farqlash oson; kesmaning urug'don ortig'iga to'g'ri keladigan qismi ochroq, urug'donga to'g'ri keladigan qismi esa to'qroq bo'yalgandek ko'rinadi (77-rasm).

Kichik obyektivda urug'donning qon tomirlariga boy, shakllanmagan biriktiruvchi zich to'qimadan iborat kapsulasi, yoki oqish pardani (1) topamiz. Urug'don ichiga kapsuladan xuddi shunday to'qimadan iborat to'siqlar yoki septalar (2) ajraladi. Periferiyada septalarning kapsuladan ajralishi ko'rinadi; ichkariroqda egri kanalchalar orasida qiyshiq kesilgan septalar ko'rinadi. Septalarda nisbatan yirik qon tomirlarining kesimlari (3) uchraydi. Septalar urug'donni kameralarga bo'lib, ularni organning asosiy massasini hosil qiluvchi egri kanalchalar (4) egallab yotadi, kanalchalar kuchli ravishda egilib-bukilib xilma-xil yo'nalishda kesimga tushadi. Bir xil hollarda egri kanalchalarning teshigi (5) ko'rinadi, boshqa hollarda tangensial kesilgan egri kanalchalar (6) ko'rinib, ularning teshigi kesimga tushmagan.

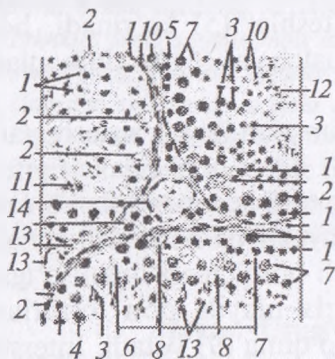
Egri kanalcha biriktiruvchi to'qimadan iborat xususiy pardaga (7) ega va spermatogen epiteliy (8) bilan qoplangan. Epiteliyda rivojlanayotgan urug' hujayralarning turli generatsiyalari bir necha qavat bo'lib yotadi. Hatto kichik obyektivda ham turli kanalchalarda kesim spermatogenezning turli bosqichlari orqali o'tganligi ko'rinadi. Egri kanalchalar orasida mayda qon tomirlari va kapillyarlar (10)ga ega interstitsial to'qima (9) yotadi. Interstitsial to'qimada glandulotsitlar (11) — erkaklik jinsiy garmoni ishlab chiqarishda qatnashuvchi hujayralarning guruhlari ko'rinadi. Urug'don kesmasining periferiyasida o'rtaliq (mediastinum)da joylashuvchi urug'don to'rini topish mumkin.



77-rasm. Mushukning urug'doni
va urug'don ortig'i.
Kuchsiz obyektiv

O'rtaliqning kapsulaga munosabatini kuzata turib, u kapsula to'qimasining o'sig'i ekanligini ko'ramiz. O'rtalikda xususiy qavatga ega bo'lmagan va past bo'lyli bir qavatli epiteliy bilan qoplangan qator bo'shliqlar hosil bo'lishi ko'rinadi (katta obyektivda qarang). Ba'zan urug'don to'ri va egri kanalchalar oralig'ida ingichka va qisqa to'g'ri kanalchalarning egri kanalchalarni urug'don to'ri bilan bog'lovchi qiyshiq kesimlari uchraydi.

To'g'ri kanalchalar kubik epiteliy bilan qoplangan va urug'don to'ridan farqli o'laroq epiteliy ostida biriktiruvchi to'qimadan iborat xususiy qavatga ega.



78-rasm. Mushukning egri urug' kanalchalari.
Kuchli obyektiv

Urug'don tuzilishi bilan dastlabki umumiy tanishuvdan keyin uning egri kanalchalari tuzilishi va spermatogenezning borishini o'rganish kerak. Buning uchun egri kanalchalarning bir necha qulay kesimlarini tanlab olish (qiyshiq kesimlarni tanlamaslik lozim) va ularni kuchli obyektivda o'rganish kerak; ikki-uch kanalchaning spermatogenez turli bosqichlari borayotgan sektorlarini chizib olish maqsadga muvofiqdir. Ularning xususiy pardasi (1) tolalarga ega biriktiruvchi to'qimadan tuzilgan. Tolalar orasida fibrositlarning cho'zinchoq o'zaklari (2) ko'rinadi.

Xususiy pardadan ichkarida kanalchalarning biriktiruvchi to'qima pardasidan bazal membrana vositasida ajralib turadigan urug' kanalchalari epiteliyi joylashadi. Ushbu epiteliyning sustentotsitlar deb ataluvchi hujayralari va bu sustentotsitlar orasida joylashgan generativ hujayralarning tarkibi juda o'zgaruvchan bo'lib, spermatogenezning turli bosqichlarida o'zgaradi. Susten-

totsitlarning ko'pincha bir-biridan anchagina uzoqlikda yotuvchi o'zaklarini (3) topish kerak. Sustentotsitlarning o'zaklari yirikligi, xromatinining oz miqdordaligi, shuning uchun ochroq rangga egaligi bilan xarakterlanadi; odatda ularda bitta, ba'zan ikkita o'zakcha yaxshi ko'rinadi. Sustentotsitlar o'zaklarining shakli oval, ba'zan ponasimon; ko'pincha ular bevosita bezal membrana yonida, ba'zan ichkariroqda, urug' hosil qiluvchi hujayralarning birinchi qatoridan yuqoriroqda joylashadi.

Sustentotsitlarning sitoplazmasi (4) aniq ko'rinmaydi, u sustentotsit o'zagi atrofida yaxshiroq bilinadi. Unga urug' hosil qiluvchi hujayralar botib kirib turadi. Urug' hosil qiluvchi hujayralar oralig'ida sustentotsitlar sitoplazmasi juda kuchsiz bo'yaladi. Ko'pincha kanalcha bo'shlig'iga sustentotsitlar sitoplazmasining cho'qmorsimon kengaygan apikal qismlari chiqib turib ularga spermiylarga aylanayotgan spermatidalar botib kirib turadi. Urug' hosil qiluvchi hujayralarning birinchi tashqi qavatini spermatogoniyalar tashkil qiladi. Ular bevosita bazal membrana yaqinida yotuvchi yumaloq mayda hujayralardir. Spermatogoniyalarning yumaloq o'zagi atrofida sitoplazmaning torgina gardishi ko'rinadi. Ularning o'zaklari intensiv bo'yaladi, shuning uchun spermatogoniyalar qavati ba'zi kanalchalarda o'zaklarning yaxshi bo'yalishiga ko'ra bilinib turadi. Bir xil kanalchalarda interkinez holatidagi spermatogoniyalar(5), boshqa kanalchalarda bo'linayotgan spermatogoniyalar qavati (6) ko'rinadi. Chuqurroqda birinchi tartibli spermatotsitlar qavati joylashadi. Bular o'zagi atrofida keng sitoplazmatik gardishga ega bo'lgan eng yirik hujayralardir.

Birinchi tartibli spermatotsitlar o'sish bosqichini o'tayotib, murakkab o'zgarishlarni o'z boshidan kechiradi (meyoz), shuning uchun ular kanalchalarda turli holatlarda bo'ladi. Bo'linishga tayyorlanayotgan birinchi tartibli spermatotsitlar (7)da yumaloq o'zak ko'zga ko'rinadigan o'zak qobig'i yo'qligi va kesimlari qisqa-qisqa bo'laklar ko'rinishidagi xromosomalarning chigallashgan to'pchasi bilan farqlanadi. Bo'linayotgan birinchi tartibli spermatotsit (8) kalta bo'yli, hujayraning kichik bir qismini egallagan kompakt xromatin figura hosil qiluvchi xromosomalar bilan xarakterlanadi. Birinchi tartibli spermatotsitlar deyarli har bir

kanalchada uchraydi va ularni topish oson. Ikkinchi tartibli spermatotsitlar (9)ni izlab topish qiyinroq. Interkinezda ular hujayralarning navbatdagi generatsiyasi (spermatidalar)dan biroz kattaroq ekanligi bilan farq qiladi.

Spermatidalar (10) ikkinchi tartibli spermatotsitlarning bo'linishi natijasida hosil bo'lib, egri kanalchalarning eng ichki qavatini hosil qiladi va odatda bir necha qator bo'lib joylashadi. Bular och bo'yalgan o'zakli, eng kichik hujayralardir. Spermatidalarning spermiylarga aylanish jarayonida sustentotsitlarning cho'qmorsimon o'smalariga jips yopishadigan, turlicha o'zgargan bosqichlarini ko'rish mumkin. Ko'pincha sitoplazmasidan xoli bo'layotgan, o'zagi cho'zinchoq spermatidalar (11) uchraydi. Ba'zi bir kanalchalarda shakllangan spermiylar (12) ko'rinadi. Ularning boshchalari sustentotsitlarning cho'qmorsimon uchlariga botib turadi, dumchalari esa kanalcha tomon yo'nalgan.

Urug' kanalchalari oralig'ida interstitsial to'qima (13) joylashadi; bu biriktiruvchi yumshoq to'qima bo'lib, unda ko'plab mayda tomirlar (14) va interstitsial hujayralar yoki glandulotsitlar (15)ning guruhleri uchraydi. Glandulotsitlar ko'pburchakli va yumaloq shakl, uncha yirik bo'lmagan o'zakka va o'zakchaga ega. Interstitsial hujayralarning miqdori turli hayvonlarda bir xil emas, cho'chqa urug'donida ular eng ko'p, kavshovchilarnikida eng kam uchraydi. Ko'ndalang kesimlarda odatda, barcha kanalchalarda ma'lum darajada bir xil manzara namoyon bo'ladi; uzunasiga kesimlarda spermatogenez turli bosqichlarining kanalcha bo'ylab to'lqinsimon yuz berayotgan almashinishini ko'rish mumkin.

Shu preparatning o'zida urug'don ortig'ini ham o'rganish kerak (77-rasm). Uni kichik obyektivda ham chizib olish mumkin, lekin tuzilishining detallari kuchli obyektivda yaxshiroq ko'rinadi. Avvalo urug'don ortig'ining biriktiruvchi to'qimadan iborat asosi (12) ajralib turib, unda kanalning spermiylar bilan to'lib turuvchi ko'plab kesimlari joylashgan. Urug'don ortig'i kanalining epiteliyi (13) baland bo'yli prizmatik hujayralardan iborat. Prizmatik hujayralarning o'zaklari (14) oval shaklda bo'lib hujayralarning o'zaklari bazal qismlarda yotadi va tekis qator hosil qiladi.

Prizmatik hujayralarning bazal uchlari orasida past bo'lyli, ularning o'rnini egallovchi (almashtiruvchi) bazal hujayralar suqilib turadi, bazal hujayralarning o'zaklari (15) yumaloq, bazal membrana yonida alohida-alohida yotadi.

Prizmatik hujayralarning apikal uchlarida sekret ajratish paytida hosil bo'ladigan yolg'on tukchalar – hujayralar apikal uchlarining uzuqlari (16) ko'rinadi. Epiteliy atrofida kanalning zichlashgan biriktiruvchi to'qimadan iborat xususiy pardasi (17), uning atrofida esa kanalning urug'don ortig'i dum qismida yaxshi ifodalangan muskul pardasi (18) joylashadi. Urug'don ortig'i kanali ichida doimo ko'plab spermiylar (19) ko'rinadi. Egilib-bukiluvchi urug'don ortig'i kanali spermiylar uchun depo bo'lib, eyyakulyatsiya paytida spermiylar bu yerdan tashqariga chiqariladi.

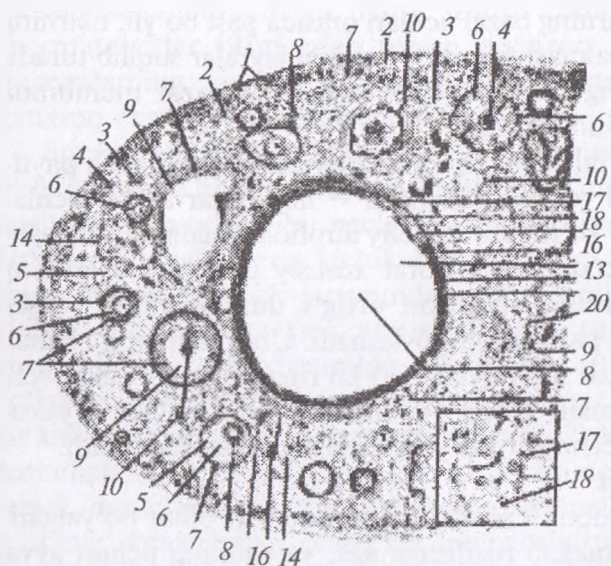
◆ Gistopreparat

Mushuk tuxumdoni. Gematoksilin va eozin bilan bo'yalgan.

Tuxumdon murakkab tuzilishga ega, va shuning uchun avval kichik obyektivda preparat bilan batafsil tanishish kerak. Kesmada qanday tuzilmalar borligini aniqlab olgandan keyingina preparatni kuchli obyektivda o'rganishga kirishish mumkin. Barcha kerakli detallar preparatning bir joyidan topiladi deb hisoblash qiyin, shuning uchun tuxumdonni chizib olishda umumlashtirilgan (yig'ma) rasm chizishga to'g'ri keladi.

Kuchli obyektivda chizilgan rasmda po'stloq moddani oqish parda va uni qoplovchi yuza epiteliy, birlamchi follikullarning to'plamlari bilan tasvirlash maqsadga muvofiq. Taraqqiy qilayotgan follikullarning ushbu preparatda topiluvchi bosqichlarini chizib olinadi. Yassi epiteliyli (A) va kubsimon yoki prizmatik epiteliyli (B) birlamchi follikullarni, ko'p qavatli epiteliyga ega ikkilamchi follikullarni (D), yoriqchaga ega uchlamchi follikullarni (E) va nihoyat ma'lum darajada rivojlangan Graaf pufakchalarini (F) izlab topish kerak. Tuxum hujayralar o'zaklari bilan kesmaga tushgan follikullarni tanlash lozim (*79-rasm*).

Tuxumdonni tashqaridan qoplab turuvchi yuza epiteliy (1) ko'pincha kubik, ba'zan yassi (ayniqsa darvoza yaqinida) bo'lib, preparat tayyorlanayotganda ko'chib ketgan bo'lishi mumkin. Epiteliy ostida joylashgan oqish parda (2) odatdagi tuzilishga ega



79-rasm. Mushukning tuxumdoni.
Kuchli obyektiv

bo'lgan tolador biriktiruvchi to'qimadan tuzilgan. Po'stloq moddaning stromasi (3) kollagen tolalarning ingichkaligi, elastik tolalarning yo'qligi va cho'zinchoq fibroblastlarning ko'pligi bilan ajralib turadi. Po'stloq modda periferiyasida joylashuvchi birlamchi follikulalar yassi follikulyar epiteliy (5) bilan o'ralgan tuxum hujayralardir (4). Kubik yoki prizmatik epiteliyli follikulalarda tuxum hujayra yuzasida to'q sariq-pushti rangdagi qavat ko'rinishidagi oolemma (6) hosil bo'ladi. Mayda follikulalarda bir qavatli bo'lgan epiteliy yirik follikulalarda ko'p qavatli follikulyar epiteliyga (7) aylanadi. Taraqqiyotning yetukroq bosqichlarida ichida follikulyar suyuqlik to'plana boshlagan yoriqcha (8) paydo bo'ladi; preparatda follikul ichidagi bo'shliqda (9) ivigan suyuqlik donador cho'kma hosil qiladi. Follikul taraqqiy qila borib, tuxumdonning pufakchali follikuli (Graaf pufagi)ga aylanadi. Unda pufakchaning bir chetiga surilgan tuxum hujayra joylashgan tuxumli do'mboqcha (10) farq qiladi. Tuxumli do'mboqchada follikulyar epiteliyning oolemmaga bevosita yaqin yotadigan qavatini ajralib turadi va nurli toj (11) deyiladi.

Pufakchali follikulning devori shishasimon plastinka (12) deyiladigan qalinlashgan bazal membranali ko'p qavatli yassi epiteliy

(7) va biriktiruvchi to'qima parda yoki teka(13)dan iborat. Yirik follikullarda tekaning tekal hujayralar (urug'don glandulotsitlariga gomologik tekotsitlar) uchrashi mumkin bo'lgan ichki (tomirli) va tashqi (tolador) qavatlari farq qilinadi; mayda follikullarda bu qavatlarni hamma vaqt ham farq qilib bo'lmaydi.

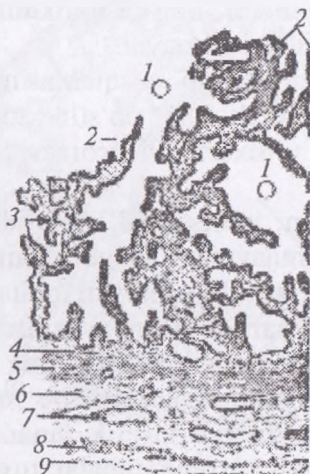Tuxumli follikullar taraqqiyotining turli bosqichlarini qarab chiqib atretik tanalarni (14) topish kerak. Ular po'stloq moddada joylashadi, noaniq shaklga ega, lekin tuxumdon stromasidan aniq chegaralanib turadi.

Atretik tananing asosiy massasini interstitsial hujayralar yoki tekotsitlar (15) hosil qiladi. Bunday hujayralarning guruhlar atretik tanalarda odatda radial yo'nalishda o'tuvchi kapillyarlar bilan o'rab olingan. Tananing markazida ba'zan follikulyar epiteliyning qoldiqlari, ular ichida esa deyarli doimo tuxum hujayraning qoldiqlari (16) ko'rinadi; ko'pincha oolemmaning kislotali bo'yoq bilan yarqiroq bo'yalgan tanacha ko'rinishidagi atretik tanada uzoq saqlanadigan qoldiqlari bilinib turadi. Atretik tanalar tuxumdon tuxumli follikullari atreziyasining turli bosqichlarida bo'lganligidan, bir atretik tanani ko'rish bilan chegaralanmaslik kerak, balki uning hosil bo'lishi fazalarini topishga o'rinish lozim.

So'ngra sariq tanani topish va uning bir qismini chizib olish kerak (sariq tananing kattaligi uni umumiy rasmda chizib olishni qiyinlashtirganidan, ayrim detallarni katta obyektivda qarab, alohida chizib olish ham mumkin). Sariq tana asosini lyutein hujayralar yoki lyuteotsitlar (17) tashkil qiladi. Eng taraqqiy qilgan bosqichda ularning sitoplazmasi nozik katakchali bo'lib ko'rinadi, qarish va so'nish bosqichida lyuteotsitlarning yog'li distrofiyasi boshlanadi, yog' kiritmalar preparat tayyorlashda erib ketganligidan ular vakuolizatsiyaga uchragandek tuyuladi. Umuman endokrin bezlar uchun tipik bo'lgan kapillyarlar to'ringining nihoyatda taraqqiy qilganligi sariq tanaga ham xos. Kapillyarlar (18) sariq tanada deyarli har bir hujayrani o'rab turadi. Sariq tana markazida biriktiruvchi to'qimaning to'plami ko'rinishi mumkin, undan esa tomirlar yo'li bo'ylab biriktiruvchi to'qimali to'siqlar tarqaladi.

Tuxumdon mag'iz qismining (19) biriktiruvchi to'qimasida yirik tomirlarning ko'pdan-ko'p kesimlari (20) topiladi. Shuning-

dek embrional tuxumdonda hosil bo'ladigan, keyinroq asosan reduksiyaga uchraydigan mag'iz qism tasmachalarining qoldiqlari bo'lgan epiteliy hujayralarining to'plamlari uchrashi mumkin.



Gistopreparat Sigirning tuxum yo'li. Gematoksilin va eozin bilan bo'yalgan.

80-rasm. Sigirning tuxum yo'li. Kuchsiz obyektiv

Oddiy ko'z bilan shilliq pardaning ko'pdan-ko'p burmalari joylashgan tuxum yo'lining teshigi ko'rinadi. Shilliq pardada hosil bo'lgan bo'ylama burmalar tuxum yo'lining o'ziga xos ichki rel'efini hosil qiluvchi ikkilamchi va uchlamchi burmalarga ega. Kichik obyektivda tuxum yo'li devorini (kesma sektorlaridan birini) chizib olish kerak (80-rasm).

Tuxum yo'li teshigi (1) bir qavatli prizmatik epiteliy (2) bilan qoplangan. Yaxshi fiksatsiya qilingan preparatlarda katta obyektivda uning tukchali-tebranuvchi va shilliq ajratuvchi hujayralardan iborat ekanligini ko'rish mumkin. Epiteliy ostida biriktiruvchi yumshoq to'qima va retikulyar elementlar aralashmasidan iborat shilliq pardaning xususiy qavat (3) joylashadi. Xususiy qavat tuxum yo'li shilliq pardasi burmalarining asosini hosil qiladi.

Unda xususiy qavatning mayda tomirlari (4) ko'rinadi. Tuxum yo'lida shilliqosti qavat yo'q va xususiy qavatdan keyin muskul parda keladi. Uning tarkibida ichki sirkulyar qavat (5)ni, biriktiruvchi yumshoq to'qimadan iborat keng muskularo qavatni (6) belgilaymiz. Muskularo qavatda chatishma hosil qilgan tomirlarning

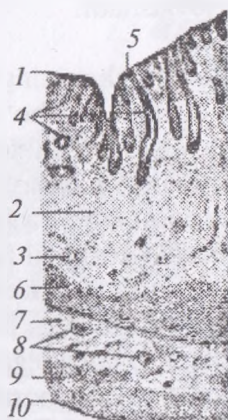
kesimlari (7) uchraydi. Muskul pardaning ko'pchiligi uzunasiga joylashgan silliq muskul hujayralaridan iborat tashqi qavati (8) kuchli taraqqiy qilmagan. Tashqarida preparat tayyorlashda oson ajralib ketadigan yupqa seroz parda (9) joylashadi.

◆ Gistopreparat

Yirtqichlar bachadoni. Mushuk bachadoni shoxining ko'ndalang kesimi (81-rasm). Gematoksilin va eozin bilan bo'yalgan.

Turli uy hayvonlari bachadonining tuzilishi o'ziga xosliklarga ega. Bu organni o'rganishni soddaroq tuzilishga ega yirtqichlar bachadonidan boshlash qulayroq. Preparatni kichik obyektivda qarash, umumiy tuzilishi to'g'risida tasavvur hosil qilish va bachadon devorining bir qismini barcha pardalari bilan chizib olish kerak; detallarni kuchli obyektivda qarash lozim. Bachadon teshigi preparatda endometriyning epiteliyi (1) bilan chegaralangan tor yoriqcha shaklidir; bu biriktiruvchi to'qimadan iborat xususiy qavatda (2) joylashgan bir qavatli kubik epiteliydir. Bachadonda xususiy qavat kuchli taraqqiy qilgan bo'lib, bachadon devori qalinligining ancha qismini tashkil qiladi; uning to'qimasi hujayralar (fibroblastlar, gistiotsitlar va retikulyar elementlar)ga boy; bu yerda xususiy qavat tomirlarining kesimlari (3) ko'rinadi. Ko'pincha xususiy qavatda avvalgi bo'g'ozlik bilan bog'liq qon quyilishining qoldig'i bo'lgan qon pigmenti gemosiderinning to'plamlari bilinib turadi. Epiteliy yirtqichlarda nisbatan to'g'ri va qisqa kriptalar yoki bachadon bezlari (4) hosil qiladi; kesmalarda ularning uzunasiga, qiyshiq, ba'zan esa ko'ndalangiga kesimlari ham uchraydi. Kriptalarning bachadon bo'shlig'iga ochiladigan og'izchalari (5)ni topish qiyin emas. Shilliqosti qavat yo'q bo'lib, xususiy qavatdan keyin miometriy joylashadi. Yirtqichlarda uning tarkibida uch qavat ko'rinadi. Miometriyning ichki sirkulyar qavati (6) har doim eng aniq ifodalangan. Undan keyin miometriyning tomirli qavati (7) joylashadi; unda muskul hujayralari kam bo'lib, preparatda biriktiruvchi to'qimada joylashgan ko'pdan-ko'p yirik qon tomirlarining kesimlari (8) ko'rinadi. Miometriyning tashqi qavati (9) asosan uzunasiga joylashgan muskul bog'lamchalaridan hosil bo'lgan, lekin har doim ham aniq ajralib turmaydi. Tashqaridan seroz parda — perimetriy (10) joylashgan, u yupqa

subseroz qavat va mezoteliydan iborat. Bachadonga yirik qon tomirlariga ega bachadon paylari kelib tutashadi; unda ko'pincha miometriydan o'sib kirgan muskul hujayralari uchraydi.



81-rasm. Mushuk bachadoni shoxining ko'ndalang kesimi.
Kuchsiz obyektiv

Nazorat uchun topshiriq va savollar.

1. Urug'donni tuzilishini aytib bering.
2. Tuxumdonni tarkibiy qismlarini ayting.
3. Mushuk bachadoni shoxining qavatlariga ta'rif bering

Mavzu. Yurak-qon tomirlar sistemasi

Darsning maqsadi: qon aylanish tizimining anatomik tarkibi, qon aylanish doirasi, yurak va yurak kuylakchasi tuzilishi, yurakni klapan apparati, yurak topografiyasi, yurakni qishloq xo'jalik hayvonlaridagi farq qiluvchi xususiyatlarini, katta qon aylanish doirasi arteriyalari, yurakdan chiqadigan aorta tomiri, uni tarmoqlanishi, bo'yin, oldingi oyoq va bosh sohasining magistra! va asosiy arteriya tomirlari va ularning qon bilan ta'minlash sohalarini, qon aylanish tizimini anatomik tarkibi, ko'krak, qorin va orqa oyoq arteriyalari tarmoqlanishi va topografiyasini o'rganish.

Ko'rgazmali materiallar: rasm, ho'l va quruq preparatlar, slaydalar.

Yurak-qon tomirlar tizimini o'rganadigan bo'limga angiologiya deyiladi. Bu tizim butun hayotiy muhim organlar, to'qimalar hamda ularning hayot faoliyatini zarur oziq moddalar, kislorod. garmon, vitamin hamda kerakli issiqlik bilan ta'minlaydi. Shuning bilan bir qatorda organ, to'qima va ho'jayralardan moddalar

almashinuvi natijasida hosil bo'lgan ortiqcha, keraksiz va zaharli (karbonat angidrid gazi, har xil zararli tuzlar, ortiqcha suv, issiqlik va boshq.) moddalarni chiqarish uchun xizmat qiladi. Bu murakkab jarayon suyuq to'qima bo'lishi uchun va limfa suyuqligining yopiq qon aylanish nayi – qon tomirlari va limfa tomirlari orqali amalga oshiriladi. Qon va limfa suyuqligi plazma va shakli elementlaridan tashkil topgan.

Qon aylanish tomirlari orqali harakat qiladi, limfa esa atrofda markazga limfa sistemasining tomirlari orqali yig'ilib keladi. Qon tomirlar sistemasiga yurak, qon tomirlari – arteriya, vena, kapillyarlar kiradi.

Limfa tizimiga esa limfa kapillyarlari, limfa tomirlari, limfa yo'llari va limfa tugunlari kiradi. Qonning shaklli elimentlari (eritrotsit, leykosit, trombositlar), hamda qon hosil qiluvchi organlar – limfa tugunlari, qizil ilik, taloq (embrion davrida jigar va timus) kiradi.

Yurak kuylakchasi, yurakning tuzilishi. Yurak kuylakchasi mustahkam biriktiruvchi to'qimadan tashkil topgan xaltacha shaklida bo'lib, bu xaltacha ichida yurak joylashadi. U yurakdan chiqayotgan qon tomirlarga mustahkam birlashib turadi.

Perikard ikkita zardob varaqdan tashkil topgan – visseral va parietal. Visseral varaq yurakni tashqi tomondan qoplaydi va epikard deb nomlanadi. Parietal varaq perikardial bo'shliq devorini qoplaydi.

Perikardial bo'shliq yoriqsimon shaklga ega bo'lib, o'zida zardob suyuqligini saqlaydi. Bu suyuqlik yurakning epikard qismini ishqalanishdan saqlaydi. Parietal varaqning tashqi tomonidan zardob varaq qoplaydi va bu varaq to'sh suyagining fassiyasiga yurak ko'ylakchasini birlashtirib turadi. Fibroz qavat ustidagi fassiyani perikardial plevra qoplaydi. Bu plevraning bir qismi oraliq plevrani hosil qiladi.

Yurak kuylakchasi to'sh suyagiga maxsus pay orqali umurtqa pog'onasiga yurakdan chiquvchi qon tomirlar orqali birikadi.

Yurak konus shaklidagi muskulli organ bo'lib, ko'krak qafasida 3–6–7-qovurg'alar to'g'risida o'pkalar oralig'ida joylashadi. Yurak quyidagicha tuzilgan: uning asosi, uchki qismi – pastki tomonga

qaragan, o'ng va chap yuzalari, oldingi hamda keyingi chetlari bo'ladi. Yurak to'rt kamerali bo'lib, ularning ikkitasi — o'ng va chap yurak oldi bo'limlari yurakning asosida joylashadi. Bo'limlarning pastki tomonida esa o'ng va chap yurak qorinchalari bo'ladi. Yurak bo'limlari qorinchalardan ko'ndalang ariqcha orqali ajralib turadi. Bunda yurakning ikkita arteriyasi — o'ng va chap tomon arteriyalar aortadan chiqib, bir-biri bilan anastomoz hosil qilib, yurakning bo'lma va qorinchalarini qon bilan ta'minlaydi. Ko'ndalang ariqchani yuza qismidan o'ng va chap tomonga uzunasiga joylashgan ariqchalar o'tadi. Bu ariqchalarda yurakka qon beruvchi toj arteriyasi va vena qon tomirlari joylashadi. Bu uzunasiga joylashgan ariqchalarda o'ng va chap hamda qo'shimcha yurakning toj arteriyasi tomonlari joylashadi. Bu arteriyalar yurak qorinchalari devorini qon bilan ta'minlaydi. Yurak devori endokard, miokard va epikard qavatlaridan tuzilgan.

Endokard — yurakning ichki qavati bo'lib, elastik to'qimalardan tashkil topgan, endoteliy ho'jayralari bilan qoplangan.

Miokard — yurakning o'rta qavati bo'lib, yurak muskul to'qimasidan tashkil topgan; yurak bo'limlari va qorinchalari muskul tolalari alohida bo'lib, bir-biri bilan qo'shilmaydi. Atrioventrikulyar teshik atrofida joylashgan fibroz tog'ayi orqali ajralib turadi. Yurak bo'limlari va qorinchalari muskul qavati qalinligi har xil bo'ladi.

Epikard — yurakning tashqi zardob pardasi hisoblanadi.

Yurak ikkita bo'lma va qorinchalarining ichki to'sqichi orqali to'rtta kameralga bo'linadi. Shundan ikkitasi yurakning asosida joylashgan, ikkitasi esa uning pastki qismida joylashgan. Yuqoridagi ikkita bo'shliqqa o'ng va chap yurak bo'limlari, pastdagisi esa o'ng va chap yurak qorinchalari deyiladi. O'ng yurak bo'lmasi o'ng qorincha bilan tutashadi, chap bo'lma esa chap qorincha bilan tutashadi. Yurakni o'ng bo'lagi bilan chap bo'lagidagi suyuqlik bir-biri bilan aralashmaydi. Yurak qorinchalari o'rtasida to'sqich bo'ladi. Embriyon yurak bo'limlarining to'sqichida oval teshik bo'ladi. Bu teshik bola tug'ilgan vaqtda yopiladi, ba'zilarida (20% gacha) bitmay umrbod saqlanib qoladi.

Yurak bo'limlari yurakning asosiy qismida joylashadi, yurak qorinchalaridan ko'ndalang ariqcha orqali ajralib turadi.

Har bir yurak bo'limasining devori yupqa muskul, o'ng va chap yurak quloqchasidan iborat. Endokardning pastki qismida muskul qavat hisobidan so'rg'ichsimon muskul joylashadi. Bu muskullarga yurak klapanlaridagi torsimon pay kelib birlashadi.

Yurakning o'ng bo'limasining yuqori devorida ikkita yirik teshik bor, ya'ni oldingi kovak vena teshigi va keyingi kovak vena teshigi. Birinchi teshik burmacha devorining yuqorigi old tomonida, ikkinchisi esa uning qarama-qarshisida joylashadi. Bundan tashqari o'ng yurak bo'limasida o'ng atrioventrikulyar yoki venoz teshik bo'lib, har ikkala kovak venaning yurak bo'limasiga tushadigan joyida muskuldan iborat valiksimon do'nglik mavjud, u venalararo do'nglik yoki laver do'ngligi deyiladi. Bu do'nglik har ikkala vena-dan kelayotgan qonni bir-biriga aralashib ketishiga yo'l qo'ymaydi.

Yurakning chap bo'limasining yuqorigi tomonida o'pka venasi uchun 4-7 ta teshigi bo'ladi. Chiqish teshigi chap qorinchaga chap atrioventrikulyar teshik orqali ochiladi.

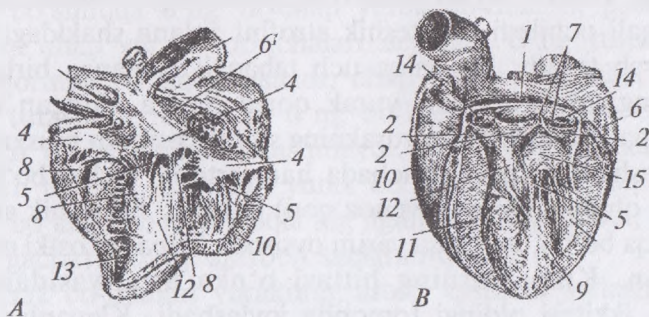
Yurak qorinchalari yurakning ventral qismida katta joyni egallaydi. Ichki yuzasi endokard bilan qoplangan, endokard qavati ostida joylashgan miokard qavati muskul to'siqlar va ko'ndalang hamda so'rg'ichsimon muskullardan iborat. Bu muskullarga yurak klapanlaridan kelayotgan torsimon paylar birlashadi.

O'ng qorincha o'ng bo'lmaning pastki qismida joylashadi. Devori o'ng bo'lma devoriga nisbatan ancha qalin. Qorinchaning ichki qismida 3 ta so'rg'ichsimon muskul joylashgan. Shundan ikkitasi yurak to'sqichida, bittasi esa qorinchaning yon devorida joylashgan. Yurak o'ng bo'lmasi o'ng qorinchaga atrioventrikulyar teshik orqali ochiladi. Bu teshik atrofini aylana shakldagi fibroz tog'ay o'rab turadi. Bu halqa uch tabaqali klapan birlashadi. Klapaning erkin chetlari yurak qorinchasiga qaragan bo'lib, torsimon paylar yordamida yurakning so'rg'ichsimon muskullariga kelib birlashadi. O'ng qorinchada ham arterial teshik bo'lib, bu teshikdan o'pka arteriyasi (venoz qon) chiqadi. Bu teshik atrofida fibroz halqa bo'lib, bu halqa yarim oysimon klapani ostki qismida joylashgan. Klapanlarning bittasi o'pka arteriyasidan orqa tomonda, ikkitasi oldingi tomonda joylashadi. Klapanlar uchta xaltacha shaklidagi tabaqadan iborat.

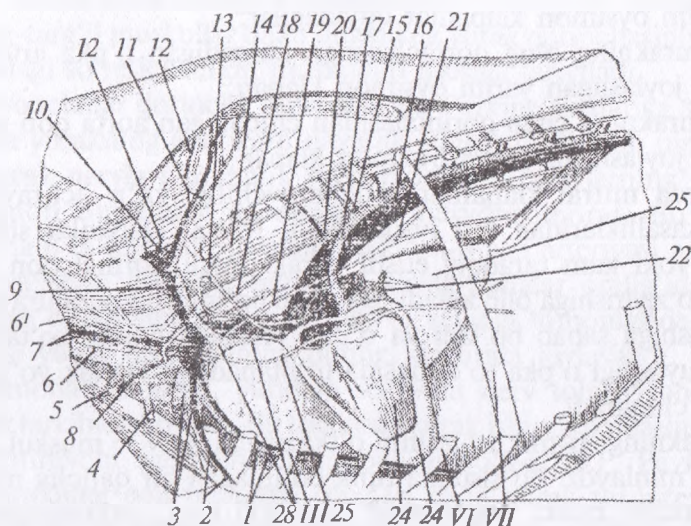
Chap qorincha chap bo‘lmaning pastki qismida joylashadi. Chap qorincha devori o‘ng qorinchaga nisbatan 2,5 marta qalin, ichki endokard qismida ikkita so‘rg‘ichsimon muskul do‘ngligi mavjud.

O‘ng qorincha bilan chap qorincha oralig‘ida chap atrioventrikulyar teshik bo‘lib, bu teshik atrofida ikki tabaqali klapan joylashadi (82-rasm). Atrioventrikulyar teshik atrofida chap fibroz halqa bo‘ladi. Aorta teshigidan aorta qon tomirlari chiqadi. Bu tomir devorida yarim oysimon klapan joylashadi. Bu klapan atrofida aorta qon tomirlarini fibroz halqasi bo‘lib, unda qoramollarda o‘ng va chap yuqorigi suyakchalar joylashadi. O‘ng tomon yurak suyakchasining uzunligi 5–6 sm bo‘lib, uchburchak shakliga o‘xshash, chap yurak suyakchasi esa 2–3 sm bo‘lib, bu suyakchaga chap yarim oysimon klapan birlashadi. Yurak ko‘krak bo‘shlig‘ida 3–6-qovurg‘alar to‘g‘risida joylashadi. Yurakning asosiy qismi 6-qovurg‘a to‘g‘risida, uchki qismi esa 5-qovurg‘a tog‘ayi atrofida joylashadi.

Atrioventrikulyar klapanlarning erkin cheti yurak qorinchasi devorining muskulli so‘rg‘ichlariga xorda deb nomlanuvchi fibroz iplarga birikadi. Atrioventrikulyar klapanlar bo‘lmachadan qorinchaga ochiladi va qorincha to‘lganidan so‘ng yopiladi hamda shu tariqa qonni qorinchadan bo‘lmachaga qaytishiga yo‘l qo‘yilmaydi. Qorincha qisqarib boshlaganda qon klapaniga bosim beradi va fibroz tor klapani orqaga ochilishini bartaraf qiladi. Atrioventrikulyar klapanlar bunday yopilishi birinchi yurak tovushi — «lub» ni hosil qiladi.



82-rasm. Yurakning klapan aparati



83-rasm. Ko'krak qafasining qon tomirlari va nervlari

A – yurakning o'ng va B – chap qorinchalari. 1 – aorta 2 – aortaning yarim oysimon klapanlari, 3 – o'pka arteriyasi, 4 – uch tabaqali klapan, 5 – pay torlari, 6 – bo'lma to'siqlari, 7 – yurak tog'uyining joylashishi, 8 – o'ng qorinchaning so'rg'ichsimon muskuli, 9 – chap qorinchaning so'rg'ichsimon muskuli, 10 – o'ng qorincha, 12 – qorinchalar aro to'siq, 13 – go'sht xavonlar, 14 – toj arteriyasining kengaygan joyi, 15 – ikki tabaqali klapan, 16 – orqa kovak vena, 17 – oldingi kovak vena. 1 – to'shning ichki arteriyasi, 2 – to'shning tashqi arteriyasi va venasi, 3 – qo'litiq osti arteriyasi va venasi, 4 – yelkaning teri osti venasi, 5 – bo'yinning yelka stvoli, 6 – tashqi bo'yinturuq vena, 6' – ichki bo'yinturiq vena, 7 – umumiy uyqu arteriyasi vagosimpatik stvol, 8 – o'mrov osti buirmasi, 9 – bo'yin qovurg'a stvoli, 10 – umurtqa arteriyasi va venasi, 11 – bo'yin arteriyasi va venasi, 12 – bo'yin chuqur arteriyasi va venasi, 13 – yulduzsimon gangliy, 14 – simpatik stvol, 15 – qovurg'alar aro arteriyasi va venasi, 16 – ko'krak aortasi, 17 – chap toq vena, 18 – ko'krak yo'li, 19 – sayyor nerv, 20 – qaytaruvchi nerv, 21 – vagusning yuqorigi va pastki, 22 – o'pka arteriyasi va venasi, 23 – diafragma nervi, 24 – yurak, 25 – o'ng o'pka, 26 – oldingi kovak vena va bosh-yelka stvoli, 27 – orqa kovak vena III–VI–VII – qovurg'alar.

Yurak qorinchasidan chiquvchi magistral qon tomirlar asosida ikkita katta yarim oysimon qopqoqli klapanlar joylashadi va qonni tomirdan qorinchaga qaytishining oidini oladi. Ular uchta yarim oysimon shakldagi do'nglikdan iborat bo'lib, yopilganda ikkinchi yurak tovushi «dab» ni hosil qiladi.

Yarim oysimon klapanlar quyidagilar:

– yurakning o'ng qorinchasidan chiqadigan o'pka arteriyasi asosida joylashgan yarim oysimon klapan;

– yurakning chap qorinchasidan chiqadigan aorta qon tomiri asosida joylashgan yarim oysimon klapan.

Itlarda mitral klapanlar yetishmovchiligi ko'p uchraydigan yurak kasalliklaridan biri hisoblanadi. Mitral klapanlar shikastlanishi yoki kam taraqqiy etishi yurak orqali normal qon aylanishini o'zgarishiga olib keladi. Bu chap bo'lmachada zahira qonni to'planishiga sabab bo'ladi va o'pka venasida bosim ko'tariladi. Shish suyuqligi o'pka to'qimasida to'planadi va «yurak yo'tali»ni keltirib chiqaradi.

Yurakning ritmik ishlashini o'tkazuvchi nerv – muskul sistemasi ta'minlaydi. Bu sistema tipik bo'lmagan bir qancha muskul tugunlaridan iborat. Tugunlarda miofibrilli kam, sarkoplazma esa ko'proq bo'ladi. Shuning uchun ham tugunlar oqish ko'rinadi. Qo'zg'alishni o'tkazuvchi sistemaning tugunlari ana shu tolalardan tuzilgan. Tananing o'zgarib turadigan talabidan kelib chiqqan holda (masalan, harakat, uyqu vaqtida), yurakning ritmik qisqarishi ham shunga mos ravishda o'zgarishi lozim va bu jarayon vegetativ nerv tizimi ishtirokida amalga oshiriladi.¹

Yurakni qo'zg'atuvchi tizimi, nervlari va qon tomirlari. Qo'zg'alish o'tkazuvchi nerv – muskul sistemasi yurakni ritmik ravishda ishlashini ta'minlaydi. Qo'zg'alishni o'tkazishni ta'minlovchi nerv tolasi mavjud. Sinus tuguni (*Keith-Flack*), oq-qizg'ish rangda bo'lib, oldingi kovak vena bilan yurak qulog'i orasida, epikard ostida joylashadi, shakli o'roqqa o'xshash bo'ladi.

Atrioventrikulyar tugun (*Aschoff-Tawara*) yurak bo'lmalari to'sqichining pastroq qismida, oval teshikning pastida joylashadi. Atrioventrikulyar tugunning davomi gis tutami (*His*) deyilib, umumiy oyoqcha shaklidagi ko'rinishga ega, uzunligi 0,9–1,2 sm, kengligi esa 5–7 sm; u qorinchalar orasidagi to'siqqa kirib ikkita oyoqchaga o'ng va chap yurak oyoqchasiga bo'linadi. O'ng oyoqcha ko'ndalang-targ'il muskullar bilan aralashib yurak qorin-

¹ *Victoria Aspinall*. Veterinary anatomy and Physiology. Textbook. New-York, 2015.

chasi devori muskullariga tarmoqlanadi. Chap oyoqcha esa ko'ndalang-targ'il muskullar bilan birgalikda yurak qorinchasining ichki qismidagi so'rg'ichsimon muskullari asosiga tarqaladi.

Oyoqchalar qorincha muskullarida Purkine tolalariga aylanadi hamda yurakning endokard qavatida chigal hosil qilib tugaydi.

Yurak nervlari simpatik va parasimpatik nervlarning yulduzchasimon tugunidan va adashgan nervdan iborat. Bu tolalar yurakda 6 ta tugun hosil qiladi: ikkitasi o'pka arteriyasi asosining o'ng va chap qismida, bittasi — kovak venalar oralig'ida, yana bittadan o'pka venasining oldingi va keyingi tomonlarida hamda oxirgisi yurak bo'lmasining oldingi devorida joylashadi. I. Dogel ma'lumotlariga ko'ra, yurakda sezuvchi nerv tolalari bo'lib, bu tolalar tarkibida bo'ladi. Bu tolalarda yurak ishini sekinlashtiruvchi, tezlashtiruvchi, susaytiruvchi impulslar bo'ladi (I.P. Pavlov).

Yurakning qon tomirlari o'ng va chap yurak toj arteriyalari, katta, o'рта va kichik yurak venalaridan iborat. O'ng toj arteriya va chap toj arteriya oldin yurakni ko'ndalang toj arteriyasi bo'ylab joylashib, so'ngra bir-biri bilan anastomoz hosil qilib, keyin uzunasiga joylashgan ariqchalarga o'tadi va bir nechta mayda tarmoqchalar hosil qilib, yurak muskullarini qon bilan ta'minlaydi.

Venoz qon o'ng yurak qorinchasidan yurakning kichik venasi orqali o'ng bo'lмага yig'ilib kelib quyiladi.

Yurakning boshqa qismlaridan venoz qon o'рта va katta kovak vena orqali yurakning o'ng bo'lmasiga kelib quyiladi.

Hayvonlardagi farq qiluvchi xususiyatlar. Otda — yurakning uchki qismi qoramollarnikiga qaraganda o'tmasroq, 3–6-qovurg'alar oralig'ida joylashadi. Yurakning 3/5 qismi chaproq tomonni egallaydi. Yurakning uchki qismi 6-qovurg'aning pastki qismida to'sh suyagiga 1 sm etmay, diafragmadan 6–8 sm uzoqlikdagi masofada tugaydi. Vena sinusining yuqorigi devoriga yoki oldingi kovak venaga o'ng toq vena kelib quyiladi. Chap toq venasi bo'lmaydi. Chap qorincha devoriga nisbatan 2,5 marta katta. Ikki tabaqali va yarim oysimon klapanlarning tuzilishi xuddi qoramollarnikidek. Aorta tomirining devoridagi 1–3 fibroz halqalar, ya'ni yurak tog'aylari, qari hayvonlarda suyaklashgan. Ikkita yurak toj arteriyasi ham yaxshi rivojlangan. Yurak hayvonning tirik

vazniga nisbatan 0,6–1,04 % ni tashkil qiladi. Itda – yurak nisbatan yumaloqroq shaklga ega bo‘lib, uchki qismi o‘tmasroq. O‘ng va chap qalin chetlari, ko‘krak va diafragma yuzalari bo‘ladi. Bu yuzalarda o‘ng va chap uzunasiga joylashgan ariqchalar bo‘ladi. Yurakning o‘ng bo‘lmasiga yoki oldingi kovak venaga, o‘ng toq vena kelib quyiladi. Yurakning chap bo‘lmasiga to‘rtta o‘pka venasi kelib ochiladi. Ikki tabaqali klapanda uncha rivojlanmagan uchinchi tabaqa ham bo‘ladi, uch tabaqalilarida esa to‘rtinchisi bo‘ladi. Aortaning fibroz halqasida uchta mayda tog‘aycha bo‘ladi. U qari itlarda ohaklashib, suyaklashib ketadi. Yurak ko‘krak bo‘shlig‘ida gorizontol holatda joylashadi. Yurakning uchki qismi 6–7–8-qovurg‘alar tog‘ayining pastki qismida joylashadi. Yurakni joylashish topografiyasi o‘ng tomondan ko‘krak devorining 5-qovurg‘a to‘g‘risi, chap tomondan esa 4–6-qovurg‘a to‘g‘risi hisoblanadi.

Umumiy bosh – yelka tomiri qisqaroq bo‘lib, kekirdakning ustida joylashadi. Undan chap va o‘ng o‘mrov osti arteriyalari chiqadi, o‘zi esa bosh – yelka arteriyasiga aylanadi va to‘g‘ri qo‘ltiq osti, so‘ngra oyoqning yelka arteriyasi sifatida davom etadi (83, 84-rasmlar).

Umrov osti arteriyasi qo‘ltiq osti chuqurcha orqali chap oldingi oyoqqa kirishidan oldin birinchi qovurg‘a yonidan chiqadi, qo‘ltiq osti arteriyasiga aylanadi va so‘ngra yelka arteriyasi tarmog‘ini ajratib, chap oldingi oyoqni qon bilan ta‘minlaydi.

Aorta ko‘krak qafasi orqali davom etib, juft orqa arteriyalarni hosil qiladi va umurtqa pog‘onasi hamda ko‘krak qafasi muskul-lariga boradi.¹

◆ Bosh arteriyalari

Umumiy uyqu arteriyasi bo‘yinturuq chuqurchasining tubida joylashgan. Qoramolda bu arteriya ensa-atlant bo‘g‘imida ikkiga, ya‘ni tashqi uyqu (juda yirik) va ichki (juda nozik) uyqu arteriyalariga bo‘linadi. Bunday bo‘linishgacha uyqu arteriyasi muskul, qizilo‘ngach, kekirdak arteriya tarmoqlari hamda quyidagi: qalqonsimon bezning oldingi halqum, hiqildoq va ichki uyqu arteriyalarini ajratadi. Qalqonsimon bezning oldingi arteriyasi – bu arteriya

¹ *Victoria Aspinall. Veterinary anatomy and Physiology. Textbook. New-York, 2015.*

halqumga tarmoq, ya'ni halqum arteriyasini beradi, uning o'zi esa hiqildoq arteriyasiga aylanadi. Halqum arteriyasi halqum muskullarini oziqlantiradi. Hiqildoq arteriyasi hiqildoq muskulariga tarmoqlanadi.

Ichki uyqu arteriyasi faqat yosh buzoqlarda bo'ladi. Umumiy uyqu arteriyasidan ajralib, yirtiqsimon teshik orqali miya qutisi ichiga kiradi va bosh miyaga hamda uning qismlariga tarqaladi.

Hayvonlardagi farq qiluvchi xususiyaitlar: Otda — umumiy uyqu arteriyasidan quloq orti arteriyasi hamda qalqonsimon bezning oldingi arteriyasi ajraladi. Cho'chqada — umumiy uyqu arteriyasidan va ensa arteriyasidan ichki uyqu arteriyasi ajralib, ensa qismi organlariga tarqaladi.

Tashqi uyqu arteriyasi — umumiy uyqu arteriyasining davomi bo'lib, ensa, jag'ning tashqi, quloqning katta, chaynash muskuli, chakkaning yuza arteriyalari tarmoqlarini ajratadi, uning o'zi esa jag'ning ichki arteriyasiga aylanadi.

Ensa arteriyasi kam taraqqiy etgan bo'lib, jag' osti arteriyasi, miya pardasining o'rta arteriyasi, orqa miya hamda ensa muskullari va teriga boruvchi arteriyalarga ajraladi. Tanglayning kirib boruvchi arteriyasi halqum devori muskuli va yumshoq tanglay pardasiga tarmoqlanadi. Tanglayning yo'qolib boruvchi arteriya tarmog'i juda nozik, atlantning qanotsimon teshigi orqali o'tib umurtqa arteriyasi bilan anastomoz hosil qiladi. Miya pardasining o'rta arteriyasi juda nozik yirtiqsimon teshik orqali miya bo'shlig'iga kirib, miyaning qattiq pardasiga tarmoqlanadi; ensa tarmog'i boshni yozuvchi qisqa muskullarga tarmoqlanadi; to'piq arteriyasi til osti teshigi orqali miya bo'shlig'iga kirib ajoyib to'rni hosil qilishda qatnashadi.

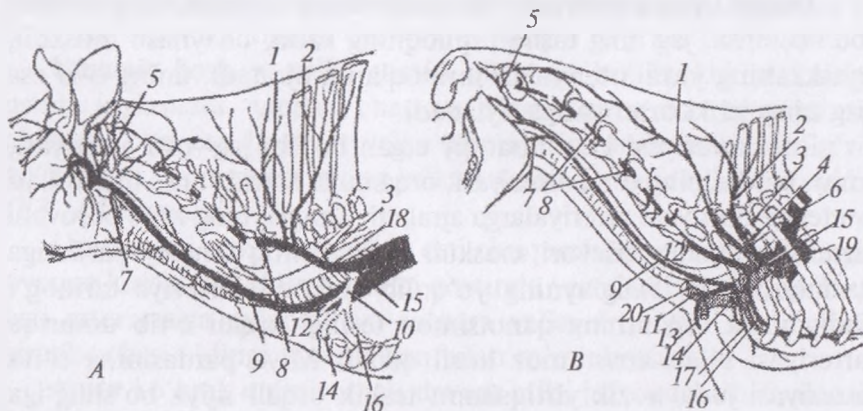
Jag'ning tashqi arteriyasi anchagina yo'g'on bo'lib, jag' orali-g'idan tomirli o'yiqliq tomon o'tib, tashqi tomonda umumiy yuz arteriyasini hosil qiladi. Yuz arteriyasidan: pastki lab arteriyasi — pastki labga tarmoqlanadi; yuqori lab arteriyasi yuqori labga tarmoqlanadi.

Chaynash muskuli arteriyasi chaynash muskuli va quloq osti so'lak beziga tarqaladi. Chakkaning yuza arteriyasi chakka oblastiga tarqalib, quloq oldi so'lak bezidan tashqari yana to'rtta arteriya

tarmog'ini: yuzning ko'ndalang arteriyasi, miya pardasining qo'shimcha arteriyasi, ko'z yosh bezining yuza arteriyasi va shoxning umumiy arteriya tomirini beradi.

Yuzning ko'ndalang arteriyasi chaynash muskullariga tarqaladi; miya pardasining qo'shimcha arteriyasi chakka kanali orqali chiqib to'piq arteriyasi bilan anastomoz hosil qiladi; ko'z yosh bezining yuza arteriyasi yuqorigi va pastki qovoq hamda peshana muskuli va ko'z yoshi beziga tarmoqlanadi. Shoxning umumiy arteriya tomiri lateral va medial tarmoqlarga bo'linadi.

Hayvonlardagi farq qiluvchi xususiyatlar. Otda — tashqi uyqu arteriyasi ensa, jag' osti bezi, o'rta jag'ning tashqi, chaynash muskuli, quloqning katta va yuza arteriyalarini beradi.



84-rasm. Bo'yin arteriyasi:

A — sigir, B — ot arteriyalari. 1 — bo'yinning chuqur arteriyasi, 2 — bo'yinning ko'ndalang arteriyasi, 3 — oldingi qovurg'alararo arteriya, 4 — qovurg'a bo'yin arteriyasi, 5 — ensa arteriyasi, 6 — aorta, 7 — qalqon oldi bezining arteriyasi, 10 — o'mrov osti arteriyasi, 11 — bo'yinning pastki arteriyasi, 12 — yelka-bo'yin stvoli, 13 — pastga iushuvchi tarmoq, 14 — qo'ltiq osti arteriyasi, 15 — umumiy bosh-yelka stvoli, 16 — to'shning ichki arteriyasi, 17 — to'shning tashqi arteriyasi, 18 — umumiy bo'yin-yelka stvoli, 19 — oldingi kovak vena, 20 — bo'yinturuq vena.

Jag'ning ichki arteriyasi jag'ning tashqi arteriyasini davomi hisoblanadi. Qanotsimon kanal orqali ponasimon-tanglay chuqurchasiga boradi. Jag'ning ichki arteriyasidan quyidagi: pastki jag' tish arteriyasi, chakkaning chuqur, lunj, miyaning ajoyib

to'ri tarmog'i, ko'zning tashqi, pastki qovoq, ko'z osti, ponasimon-tanglay va tanglayning katta arteriyalari ajraladi.

Pastki jag' tishlar arteriyasi pastki jag' kanali orqali o'tib, hamma tishni ta'minlaydi va iyak osti teshigi orqali chiqib, iyak osti arteriyasini hosil qiladi. Bu arteriya pastki labga, kurak tishlarga ham boradi.

Chakkaning chuqur arteriyasi chakka muskullariga boradi.

Lunj arteriyasi chaynash va lunj muskullariga tarqaladi. Bu arteriyadan ko'z yoshi atrofi arteriyasi ajraladi.

Ko'zning tashqi arteriyasi ajoyib to'rni hosil qiladi, bu ko'rish nervi atrofida yotadi. Miyaning ajoyib to'ridan quyidagi: ko'z olmasi tarmog'i, ko'z yosh bezining chuqur arteriyasi, ko'z muskullari tarmog'i arteriyalari ajraladi.

Ko'z olmasi tarmog'i chakka va nazal tomirlarni hosil qiladi. Bu arteriyadan kiprikning kalta va uzun arteriyalari ajraladi; ko'z yosh bezining chuqur arteriyasi ko'z yosh beziga tarqaladi, tarmoqlari esa ko'z muskullariga boradi.

Ko'z olmasi atrofi yog'iga boruvchi arteriya kiprikning old tomoni ventral arteriyasini beradi va ko'z olmasiga tarqaladi.

Pastki qovoq arteriyasi juda yirik, ko'z osti arteriyasidan boshlanib, ko'z kosasidan ko'z yosh suyagini kesigi orqali chiqadi. So'ngra quyidagi barmoqlarni ajratadi: 1) muskul tarmog'i; 2) uchinchi qovoq arteriyasi; 3) pastki qovoqni nazal arteriyasi. Pastki qovoq arteriyasi ko'z kosasidan chiqib: 1) ko'zning burchak arteriyasi va 2) burunning dorsal arteriyasini ajratadi.

Ko'z osti arteriyasi yuqori jag' tishlari va ko'z osti teshigidan chiqqandan keyin burunning lateral arteriyasini beradi. Bu arteriya burunning muskul va terisiga tarqaladi.

Ponasimon-tanglay arteriyasi burun bo'shlig'iga kirib, chigal hosil qiladi.

Tanglayning katta arteriyasi kichik tanglay arteriyasini beradi. Bu arteriya yumshoq tanglay pardasiga boradi, o'zi esa qattiq tanglayga o'tadi va shu joyda bitta tarmog'i tish varag'iga yo'naladi, boshqa tarmog'i tanglay tirqishi orqali burun bo'shlig'iga kiradi.

Hayvonlardagi farq qiluvchi xususiyatlar. Otda — jag'ning ichki arteriyasidan quyidagi tarmoqlar: pastki jag' tish, qanotsimon,

eshitish nayi, miyaning oʻrta pardasi, chakkaning chuqur aboral, chakkaning chuqur oral, koʻzning tashqi, lunj, koʻz osti, kichik tanglay, ponasimon-tanglay, katta tanglay arteriyalari ajraladi.

♦ **Oldingi oyoq arteriyalari** (85-rasm).

Qoʻltiq arteriyasi oʻmrov arteriyasining davomi hisoblanadi. Birinchi qovurgʻa yonidan tashqariga chiqib, yelka boʻgʻimining medial yuzasida joylashadi. Qoramollarda yelka boʻgʻimi yonida akromial arteriya tarmoqlanadi, bu boʻgʻimning orqa tomonida kurak osti va yelka arteriyalariga ajraladi. Akromial arteriya dorsal holatda joylashib, oʻq oldi, kurak osti muskuli, boʻgʻim kapsulasi va yelka suyagiga tarmoq beradi.

Hayvonlardagi farq qiluvchi xususiyatlar: Otda — qoʻltiq arteriyasini tarmoqlanishi xuddi qoramollarniki singari boʻladi.

Kurak osti arteriyasi kurak osti va katta yumaloq muskullar oʻrtasida joylashadi. Kurak osti arteriyasi quyidagi arteriya tarmoqlarini ajratadi: yelka suyagining aylana lateral arteriyasi, kurak-yelka arteriyasi, kurakning aylana arteriyasi va muskul tarmoqlari.

Yelkaning aylana lateral arteriyasi yaxshi taraqqiy etgan boʻlib, yelkaning uch boshli muskuli, yelkaning keng fassiyasini taranglovchi muskul va yelka muskullariga tarmoqlanadi.

Koʻkrak-yelka arteriyasi katta yumaloq, yelkaning keng va gavda muskullarining terisiga tarqaladi.

Yelkaning aylana arteriyasi kurak osti, oʻq orqa, deltasimon, oʻq oldi va kurak suyagini taʼminlovchi arteriya tarmogʻini beradi.

Muskul tarmogʻi kurak osti, katta yumaloq va uch boshli muskullarga tarmoqlanadi.

Yelka arteriyasi yelka suyagining ichki yuzasi va tirsak boʻgʻimida joylashadi, umumiy suyaklararo arteriyani bergandan soʻng, davomi oʻrta arteriya deyiladi. Oʻrta arteriyadan quyidagi tarmoqlar: yelkaning aylana medial, yelkaning chuqur, ikki boshli muskul arteriyasi, tirsakning kollateral, bilakning kollateral, tirsakni qaytaruvchi, umumiy suyaklararo arteriya tarmoqlari ajraladi.

Yelkaning ichki aylana arteriyasi yelka suyagining oldingi yuzasidan chiqadi va yelkaning aylana yon (lateral) arteriyasi bilan

anastomoz hosil qilib, yelka-korakoid, yelkaning ikki boshli muskullariga hamda teriga tarqaladi.

Yelkaning chuqur arteriyasi nozik bo'lib, yelkaning uch boshli muskuliga tarqaladi.

Yelkaning ikki boshli muskuli nozik bo'lib, yelka suyagining pastki distal qismidan boshlanadi va kurakning chuqur muskuliga boradi.

Tirsakning kollateral arteriyasi tirsak o'simtasining medial yuzasidan boshlanib, yelkaning uch boshli, keng fassiyasini taranglovchi, kurakning yuza muskullariga va bilak-tirsak suyaklari terisiga tarqaladi.

Bilakning kollateral arteriyasi tirsak bo'g'imining bukuvchi yuzasidan o'tib, suyaklararo umumiy arteriya bilan anastomoz hosil qiladi va tirsak bo'g'imi kapsulasiga, yelka muskullariga, bilaguzuk bo'g'imini yozuvchi muskullarga, barmoqlarni yozuvchi muskullarga hamda birinchi barmoqni uzoqlashtiruvchi muskul va teriga tarqaladi.

Tirsakning qaytuvchi arteriyasi qoramolda yaxshi rivojlanmagan, bilaguzuk va barmoq bo'g'imini yozuvchi muskullariga tarqaladi.

Hayvonlardagi farq qiluvchi xususiyatlar: Otda — yelka arteriyasi oltita tarmoq beradi: 1) yelkaning ichki aylana arteriyasi; 2) yelkaning ikki boshli muskuli arteriyasi; 3) bilakning kollateral arteriyasi; 4) yelkaning chuqur arteriyasi; 5) tirsakning kollateral va 6) tirsakning qaytuvchi arteriyasi.

O'rta arteriya yelka arteriyasining davomi bo'lib, bundan umumiy suyaklararo arteriya ajralgandan so'ng, bu arteriya kaft suyagi tomon tushib, o'rta-bilak arteriyasi va biriktiruvchi tarmoqni hosil qiladi, bu tarmoqdan ikkinchi, uchinchi va to'rtinchi hamda kaftning yuza palmar arteriyasi ajraladi, bu arteriya kaft suyagining distal qismida barmoqning ikkinchi, uchinchi va to'rtinchi umumiy palmar arteriyalariga aylanadi.

Ikkinchi barmoqning umumiy palmar arteriyasi kaftning ikkinchi chuqur palmar arteriyasi bilan qo'shilib to'rtinchi barmoqning umumiy palmar arteriyasiga biriktiruvchi tarmoq berib, chuqur palmar yoyini hosil qiladi. Ikkinchi barmoqning umumiy

palmar arteriyasi, rudimentlashgan II barmoqqa tarmoq berib, soʻngra barmoqning maxsus medial palmar arteriyasini hosil qiladi.

Uchinchi barmoqning umumiy palmar arteriyasi bosh barmoqlar oraligʻida joylashib, ikkala bosh barmoqning yumshoq tovoniga arteriya beradi va soʻngra barmoqning umumiy dorsal arteriya tarmoqlarini beradi. Bu arteriya ikkinchi barmoqning maxsus palmar lateral arteriyasi va toʻrtinchi barmoqning maxsus medial palmar arteriyasini beradi. U to tuyoqqacha tarqaladi.

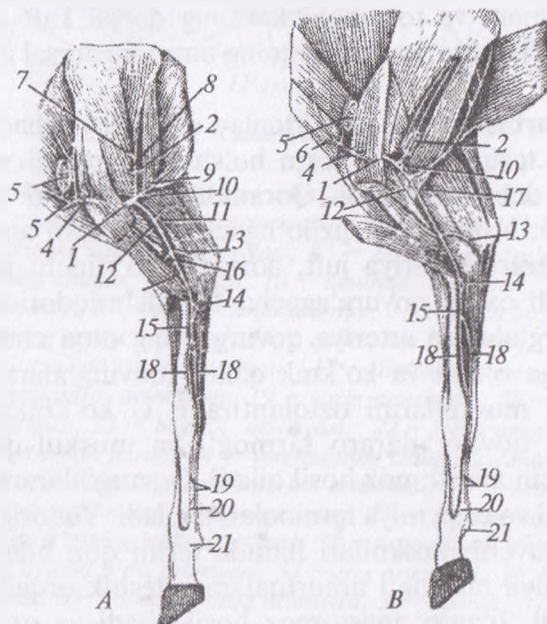
Toʻrtinchi barmoqning umumiy palmar arteriyasi kaftning toʻrtinchi chuqur palmar arteriyasi bilan qoʻshilib ikkinchi barmoq arteriyasiga biriktiruvchi tarmoq beradi, soʻngra oʻzi esa V rudiment barmoqqa borib, undan keyin toʻrtinchi barmoqning maxsus palmar arteriyasiga aylanadi.

Hayvonlardagi farq qiluvchi xususiyatlar. Otda — oʻrta arteriya muskul tarmoq, bilaguzuk palmar toʻri, oʻrta bilak arteriyasi, tirsak arteriyasi tarmogʻi, kaftning yuza palmar arteriyasi boʻlib, bu arteriyadan barmoqning yon palmar arteriyalari ajraladi. Oʻrta bilak va tirsak arteriyasi bilaguzukning chuqur palmar yoyini hosil qiladi va bu arteriyadan kaftning chuqur palmar yoyi hosil boʻladi hamda undan kaftning chuqur palmar lateral va medial arteriyalari ajraladi. Itda — oʻrta arteriya muskul tarmoq beradi, bilak-tirsakning palmar arteriyasi, barmoqning birinchi umumiy palmar arteriyasi, yumshoq tovon uchun tarmoq va ikkinchi, uchinchi hamda toʻrtinchi barmoqning umumiy palmar arteriyasi, buning davomi boʻlgan barmoqning maxsus palmar arteriyasini hosil qiladi.

Oʻrta-bilak arteriyasi bilak-tirsak suyagining oʻrtasida oʻrta arteriyadan ajraladi va kaftning kirib boruvchi proksimal arteriyasini berib, u oʻz navbatida kaftning chuqur oʻrta palmar arteriyasiga boshlanish beradi. Bu arteriya chuqur palmar yoyiga kelib quyiladi, suyaklararo arteriyalarning palmar tarmogʻi bilan anastomoz hosil qiladi va kaftning proksimal suyaklararo kanali orqali uning yuzasiga chiqadi hamda kaftning uchinchi dorsal arteriyasi bilan birlashadi. Kirib boruvchi arteriya ajratib, oʻrta-bilak arteriya kaftning ikkinchi palmar chuqur arteriyasi sifatida borib, u barmoqning ikkinchi umumiy palmar arteriyasiga quyiladi.

Hayvonlardagi farq qiluvchi xususiyatlar: Otda — oʻrta-bilak arteriyasi teriga, bilaguzukning dorsal toʻriga, chuqur palmar yoyiga tarmoq berib, soʻngra kaftning chuqur medial palmar arteriyasiga aylanadi. Choʻchqada — oʻrta bilak arteriyasi kam taraqqiy etgan, chuqur va yuza joylashgan palmar yoyini hosil qilishda qatnashadi. Itda — oʻrta-bilak arteriyasi bilaguzukning dorsal oʻrta toʻriga qoʻshilib ketadi.

Bilaguzukning dorsal toʻri — oʻrta-bilak, tirsak va suyaklararo arteriyalarni qoʻshilishidan hosil boʻladi. Bu toʻrdan juda kuchsiz



85-rasm. (A)—qoʻy va (B)— echking oldingi oyoq arteriyalari:
 1 — qoʻltiq osti arteriyasi, 2 — koʻkrak osti arteriyasi, 3 — kurakni oʻrovchi arteriyasi, 4 — yelka suyagining oʻrta qismi arteriyasi, 5 — boʻyinining yuza limfa tuguni, 6 — boʻyinining tushuvchi arteriyasi, 7 — kurakning koʻndalang arteriyasi 8 — muskul tarmogʻi, 9 — koʻkrak-yelka arteriyasi, 10 — yelkaning yonini oʻrovchi arteriya, 11 — yelkaning chuqur arteriyasi, 12 — yelka arteriyasi, 13 — tirsakning kollateral arteriyasi, 14 — boʻyinining umumiy suyaklararo arteriyasi, 15 — oʻrta arteriya, 16 — bilakning oʻrta arteriyasi, 17 — tirsak arteriyasi, 18 — anastomoz, 19 — bilak-kaft yuza arteriyasi, 20 — kaftning yuza arteriyasi, 21 — umumiy barmoq arteriyasi.

rivojlangan kaftning dorsal uchinchi arteriyasi chiqadi va bu arteriya o'rta va o'rta-bilak arteriyasidan, barmoqlar orasida esa uchinchi barmoqning palmar umumiy arteriyasidan tarmoq oladi. Uning davomi barmoqning dorsal maxsus arteriyasi va ichki to'rtinchini beradi.

Hayvonlardagi farq qiluvchi xususiyatlar: Otda — bilaguzukning dorsal to'ridan kaftning lateral va medial joylashgan dorsal arteriya hosil bo'ladi va bu arteriya kaftning chuqur palmar arteriyasiga kelib quyiladi. Itda — bilaguzukning dorsal to'ridan birinchi, ikkinchi, uchinchi va to'rtinchi kaftning dorsal kaft arteriyalari ajraladi hamda bu arteriya barmoqning umumiy dorsal arteriyasiga kelib quyiladi.

Ko'krak aortasi ko'krak umurtqalari ostida joylashadi, diafragmaning aorta teshigi orqali qorin bo'shlig'iga o'tadi va u yerda qorin aortasi deb nomlanadi. Qoramollarda ko'krak aortasidan qovurg'alararo, bronxial va qizilo'ngach arteriyalari ajraladi.

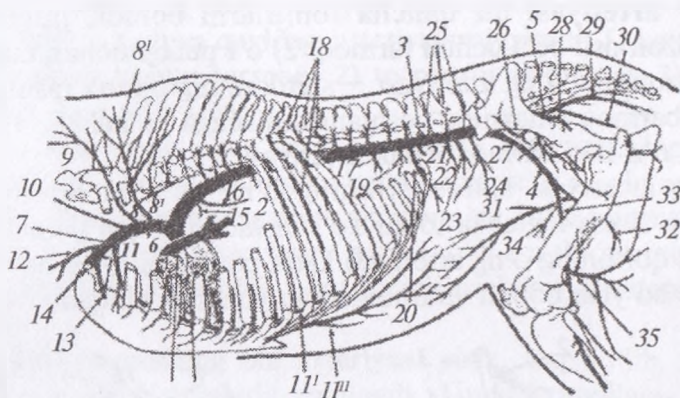
Qovurg'alararo arteriya juft, aortadan to'rtinchi juft qovurg'adan boshlab oxirgi qovurg'agacha 10 juft miqdorida chiqadi. Har bir qovurg'alararo arteriya qovurg'aning orqa cheti oldidan pastki tomonga o'tadi va ko'krak qafasi (qovurg'alararo), qorin devori va teri muskullarini oziqlantiradi. U ko'krakning ichki arteriyasining qovurg'alararo tarmog'i va muskul-diafaragma arteriyalari bilan anastomoz hosil qiladi. Qovurg'alararo arteriyalardan yuqorigi va orqa miya tarmoqlari ajraladi. Yuqorigi tarmog'i yelkaning yozuvchi muskullari hamda terini qon bilan ta'minlaydi. Orqa miya tarmog'i umurtqalararo teshik orqali umurtqa kanaliga kiradi, o'zaro anastomoz hosil qiladi va orqa miyani oziqlantiradi.

Bronxial arteriya beshinchi ko'krak umurtqasi sohasida ko'krak aortasidan ajraladi, o'pkani qon bilan ta'minlaydi.

Qizilo'ngach arteriyasi qizilo'ngachga tarmoqlanadi.

Hayvonlardagi farq qiluvchi xususiyatlar: Otda — ko'krak aortasidan qizilo'ngach-bronxial tomiri, 13 (14) juft qovurg'alararo va diafragmaning oldingi arteriyalari ajraladi.

Qorin aortasi diafragma orqasida ko'krak aortasining davomi hisoblanadi. Qorin aortasidan diafragmaning orqa, qorin, ichak



86-rasm. Tana arteriyasi sxemasi.

1 - aorta yoyi, 2 - ko'krak aortasi, 3 - qorin aortasi, 4 - yonboshning tashqi arteriyasi, 5 - yonboshning ichki arteriyasi, 6 - umumiy bosh-yelka stivoli, 7 - chap umrov osti arteriyasi, 8 - qovurg'a-bo'yin arteriyasi, 8' - bo'yinning ko'ndalang arteriyasi, 8'' - birinchi qovurg'alararo arteriya, 9 - bo'yinning chuqur arteriyasi, 10 - umurtqa arteriyasi, 11 - to'shning ichki arteriyasi, 11'' - oldingi ichki arteriya, 12 - yelka bo'yin arteriyasi, 13 - to'shning tashqi arteriyasi, 14 - qo'ltiq osti arteriyasi, 15 - bronxlar arteriyasi, 16 - qizilo'ngach arteriyasi, 17 - diafragmaning oldingi arteriyasi, 18 - qovurg'alararo, arteriyalar, 19 - qorin arteriyasi, 20 - oldingi ichak parda arteriyasi, 21 - buyrak arteriyasi, 22 - ichki urug' arteriyalari, 23 - orqa ichak parda, 24 - yonboshning chuqur aylana arteriyasi, 25 - bel arteriyasi, 26 - yonbosh-bel arteriyasi, 27 - sonning aylana arteriyasi, 28 - sag'rinning oldingi arteriyasi, 29 - sag'rinning orqa arteriyasi, 30 - jinsiy a'zoning ichki arteriyasi, 31 - orqa tomon ichki arteriyasi, 32 - sonning aylana o'rta arteriyasi, 33 - son arteriyasi, 34 - sonning oldingi arteriyasi, 35 - sonning orqa arteriyasi, 36 - yurak, 37 - o'pka.

pardasining oldingi va keyingi, buyrak, ichki urug' va bel arteriyalari chiqadi.

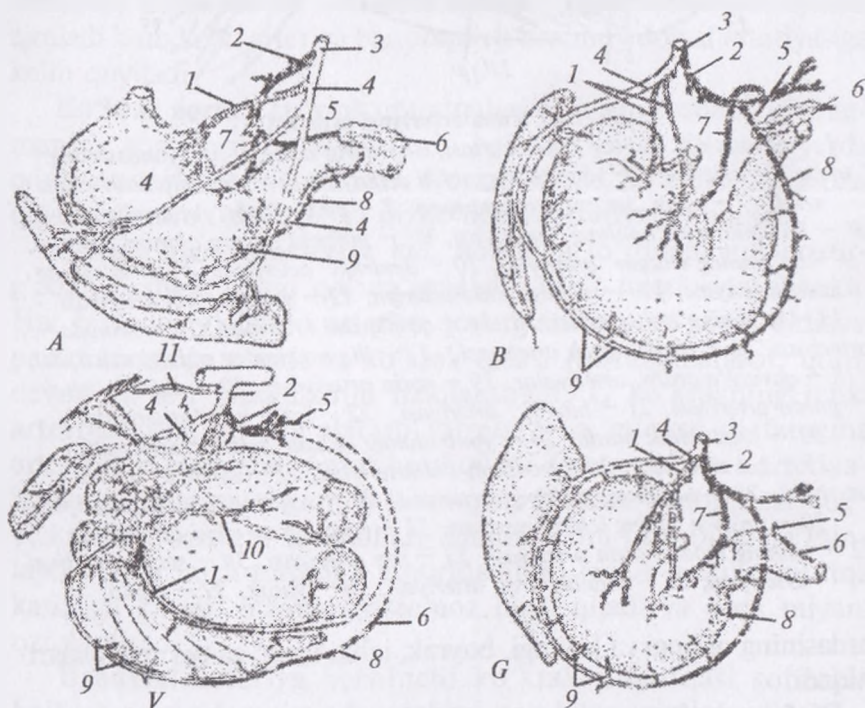
Diafragmaning orqa arteriyasi juft, qoramolda aortadan, qorin yoki bel arteriyasidan tarmoqlanadi va diafragma oyoqchalariga yo'naladi.

Qorin arteriyasi toq, 18 sm uzunlikda, birinchi bel umurtqasi ostidan boshlanadi va katta qorinning o'ng yuzasiga boradi. Qorin aortasidan jigar, taloq, katta qorinning chap, oshqozonning chap arteriyalari chiqadi (87-rasm).

Jigar arteriyasi bir qancha tomirlarni beradi, jumladan: 1) oshqozon osti bezi uchun tarmoq; 2) o't pufagi uchun tarmoq; 3) oshqozonning o'ng arteriyasi – shirdonning pilorik qismiga va o'n ikki barmoq ichakning boshlanish qismiga yo'naladi; 4) oshqozon – o'n ikki barmoq ichak arteriyasi.

Taloq arteriyasi katta qorinning o'ng yo'g'on arteriyasini ajratadi, o'zi esa ingichka tomir ko'rinishida taloqqa yo'naladi.

Katta qorinning o'ng arteriyasi katta qorinning o'ng bo'ylama ariqchasi bo'ylab boradi va uning chap yuzasiga chiqadi.



87-rasm. Oshqozon, jigar va taloq arteriyalari:

A – it, B – cho'chqa, V – sigir, G – ot organlari: 1 – oshqozonning chap arteriyasi, 2 – jigar arteriyasi, 3 – qorinning o'ng arteriyasi, 4 – taloq arteriyasi, 4' – katta qorinning o'ng arteriyasi, 5 – oshqozon-o'n ikki barmoq ichak arteriyasi, 6 – oshqozon osti bezi-o'n ikki barmoq ichak arteriyasi, 7 – oshqozonning o'ng arteriyasi, 8 – o'ng tomon charvi arteriyasi, 9 – chap tomon charvi arteriyasi, 10 – katta qorinning chap tomon arteriyasi, 11 – diafragmaning orqa tomon arteriyasi.

Katta qorinning chap arteriyasi katta qorinning chap bo'ylama ariqchasiga o'tadi va quyidagi arteriyalarni beradi: 1) katta qorinning dahlizi uchun tarmoq; 2) to'rqorin arteriyasi; 3) diafragmaning orqa arteriyasi.

Oshqozonning chap arteriyasi qorin arteriyasining davomi hisoblanadi. U o'ng tomondan katta qorin va to'rqorin oralig'idan o'tadi va qatqoriga yetganida shirdonning katta burmasida chap oshqozon – charvi arteriyasini beradi, o'zi esa shirdonning kichik burmasida oshqozonning o'ng arteriyasi bilan anastomoz hosil qiladi.

Ichak pardasining old arteriyasi yirik, toq bo'lib, chambar ichakni yoy ko'rinishida egallaydi. Undan quyidagi tomirlar: oshqozon osti bezi-o'n ikki barmoq ichakning orqa, chambar ichakning o'rta, yonbosh-ko'r-chambar ichaklar arteriyalari, kollateral tomir va och ichak arteriyalari ajraladi.

Oshqozon osti bezi-o'n ikki barmoq ichakning orqa arteriyasi oshqozon osti bezi va o'n ikki barmoq ichaklarga tarmoq beradi.

Chambar ichakning o'rta arteriyasi chambar ichakni qon bilan ta'minlaydi. Yonbosh-ko'r-chambar ichaklar arteriyasi yonbosh va ko'r ichaklar uchun yonbosh-ko'r ichak arteriyasiga hamda chambar ichak uchun chambar ichak tomiriga bo'linadi.

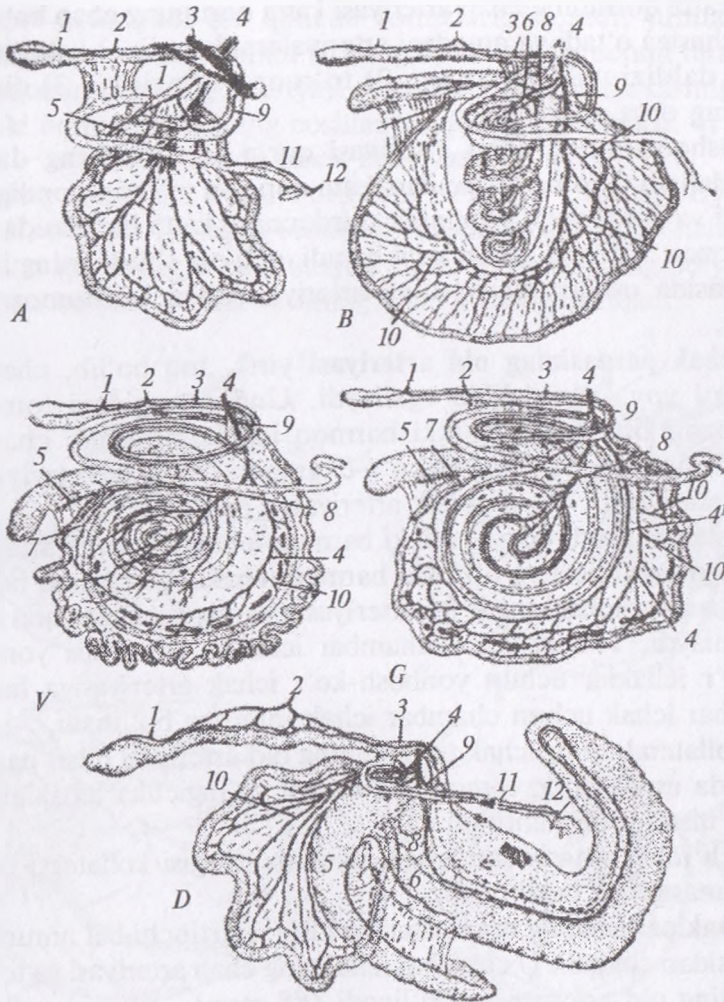
Kollateral tomir ichak tutqichining old arteriyasi bilan parallel ravishda uning botiq tomonidan boradi va ingichka ichaklarning pastki qismini oziqlantiradi.

Och ichak arteriyalari qisqa, ulardan oxirgisi kollateral tomir bilan anastomoz hosil qiladi.

Ichak pardasining orqa arteriyasi toq, to'rtinchi bel umurtqasi qarshisidan chiqadi. U chambar ichakning chap arteriyasi va to'g'ri ichakning old arteriyasiga bo'linadi (*88-rasm*).

Buyrak arteriyasi ichak pardasining old arteriyasi yonidan boshlanadi va buyrakka boradi.

Ichki urug' arteriyasi juft, to'rtinchi bel umurtqasi qarshisidan boshlanadi, buqalarda urug'donga boradi, sigirlarda esa har bir arteriya tuxumdon tarmog'iga va bachadon shoxi hamda bachadonning o'rta arteriyasi anastomoz uchun bachadon arteriyasiga bo'linadi.



88-rasm. Ichaklar arteriyasi:

A – it, B – cho'chqa, V – qo'y, G – sigir, D – otlar ichaklari: 1 – to'g'ri ichak orqa tomon arteriyasi, 2 – ichak pardasining orqa tomon arteriyasi, 3 – chap yo'g'on ichak arteriyasi, 4 – ichak pardasining oldingi arteriyasi, 4' – kollateral stvol, 5 – ko'richak tarmog'i, 6 – yo'g'on ichak tarmog'i, 7 – yonbosh ichak tarmog'i, 8 – yo'g'on ichak o'ng arteriyasi, 9 – yo'g'on ichakning o'rtia arteriyasi, 10 – achchiq ichak arteriyasi, 11 – oshqozon osti bezi-o'n ikki barmog' ichak arteriyasi, 12 – jigar arteriyasi.

Bel arteriyalari 5–6 juft miqdorida aortadan chiqadi. Har bir bel arteriyasi: 1) yelkaning yozuvchi muskullariga yuqorigi tarmoq; 2) bel muskullariga pastki tarmoq; 3) miya pardalariga orqa miya tarmoqlarni ajratadi.

Hayvonlardagi farq qiluvchi xususiyatlar: Otda – qorin aortasi quyidagi tarmoqlarni beradi: qorin, ichak pardasining oldingi, buyrak, ichak pardasining orqa, ichki urug‘ va bel arteriyalari. Itda – qorin aortasi qorin, ichak pardasining oldingi, diafragmal-qorin, buyrak, buyrak usti bezi, ichki urug‘, ichak pardasining orqa, yonboshning ichki aylana va bel arteriyalarini beradi.

♦ **Chanoq va orqa oyoq arteriyalari** (89, 90-rasmlar)

Tos bo‘shlig‘i organlariga va orqa oyoqqa qon qorin aortasidan dumg‘azaning o‘rta, yonboshning ichki va tashqi arteriyalari bo‘ylab tushadi.

Dumg‘azaning o‘rta arteriyasi qorin aortasining davomi bo‘lib, qoramolda kuchli rivojlangan. U qorin aortasini dumg‘aza sohasida yonboshning tashqi va ichki arteriyalarini hosil bo‘lganidan keyin ajraladi. Undan 4 juft dumg‘azaning lateral arteriyalari va bir juft dumning lateral arteriyasi ajralib chiqadi.

Dumg‘azaning lateral arteriyalari dumg‘aza va dum sohasining muskullari va terisini qon bilan ta‘minlaydi va dumg‘aza kanaliga orqa miya va uning pardasi uchun orqa miya tarmog‘ini beradi.

Dumning lateral arteriyasi juft, dumning yuqorigi va pastki arteriyalariga bo‘linadi.

Dumg‘azaning o‘rta arteriyasi birinchi dum umurtqasidan boshlab dum arteriyasi sifatida boradi.

Yonboshning ichki yoki **chanoq arteriyasi** oltinchi bel umurtqasi ostida qorin aortasidan ajraladi va dumg‘aza-quymich payi ostidan orqa tomonga yo‘naladi. Chanoq arteriyasidan kindik, yonbosh-bel, sag‘rining old, bachadonning orqa arteriyalari, yopuvchi muskul tarmog‘i va jinsiy a‘zoning ichki arteriyasi ajraladi.

Kindik arteriyasi faqat siydik pufagidan yuqori qismga qon o‘tkazuvchi bo‘lib qoladi va siydik pufagida pufakning oldingi arteriyasi sifatida tarmoqlanadi. Kindik arteriyasining boshlanish qismidan buqada urug‘ yo‘lining ingichka arteriyasi, sigirda esa

juda yo'g'on, bachadonning o'rta arteriyasi chiqadi. Bachadonning o'rta arteriyasi bachadonning old va orqa arteriyalari bilan anastomoz hosila qiladi va u homiladorlik davrida kuchli kattalashadi.

Yonbosh-bel arteriyasi kuchsiz, yonbosh suyagining ichki yuzasidan o'tadi, bel va sag'ri muskullari, son fassiyasini taranglovchilarni qon bilan ta'minlaydi.

Sag'ring old arteriyasi odatda yonbosh suyagi qanotining yuqorigi cheti sohasida bir nechta tarmoqlari bilan ajraladi.

Bachadonning orqa arteriyasi sigirda kuchli taraqqiy etgan; bachadon, qin va siydik pufagini oziqlantiradi; bachadonning o'rta va to'g'ri ichakning orqa arteriyalari bilan anastomoz hosil qiladi. Buqalarda uning o'rnida siydik pufagi va qo'shimcha jinsiy bezlar uchun tarmoqchasi bo'ladi.

Yopuvchi muskul tarmog'i juda kuchsiz rivojlangan, yopuvchi muskullarni oziqlantiradi.

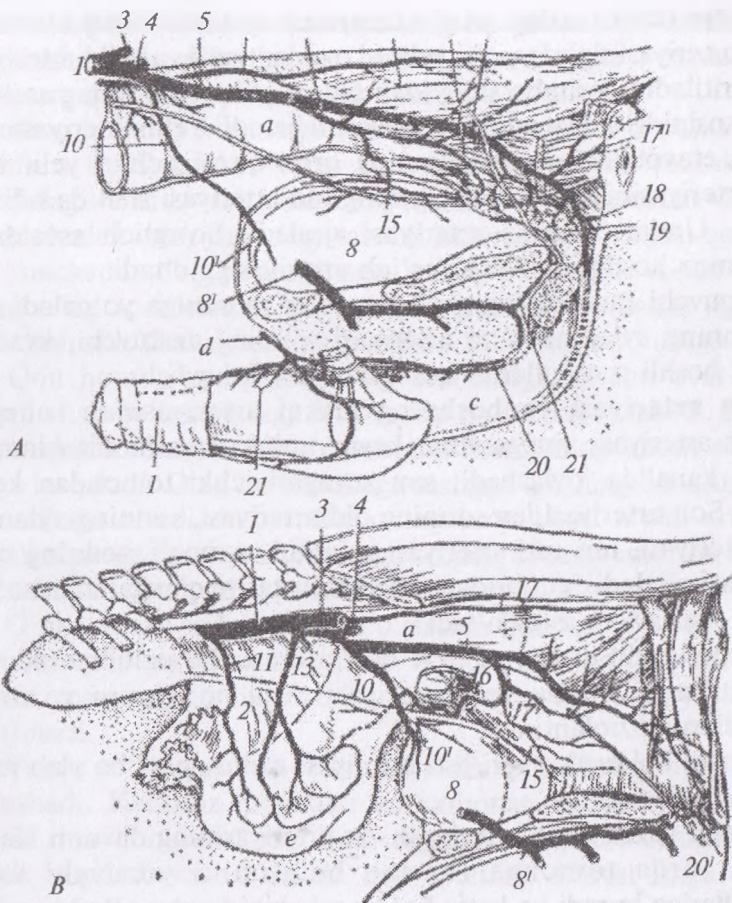
Jinsiy a'zoning ichki arteriyasi sigirda unchalik taraqqiy etmagan, faqat klitorni oziqlantiradi. Buqalarda bu arteriya yaxshi rivojlangan, u bir qator tarmoqlarni beradi, jumladan: to'g'ri ichakning orqa arteriyasi; jinsiy a'zoning chuqur arteriyalari; oraliq arteriyasi. Jinsiy a'zoning ichki arteriyasi buqalarda undan yuqoridagi arteriyalar tarmoqlangandan keyin jinsiy a'zoning yuqorigi arteriyasiga aylanadi.

Yonboshning tashqi arteriyasi beshinchi bel umurtqasi ostida qorin aortasidan ajraladi, yonbosh suyagi tanasining oldidan o'tadi, son kanaliga tushadi. U son kanaliga kirishidan oldin yonboshning aylanma chuqur va sonning chuqur arteriyalarini beradi.

Yonboshning aylanma chuqur arteriyasi juda kuchli rivojlangan, old va orqa tarmoqlarni beradi. Old tarmog'i bel va qorin devori muskullarini, orqa tarmog'i esa tizza burmasi hamda sut bezini oziqlantiradi.

Sonning chuqur arteriyasi orqa-pastki tomon yo'nalishi bo'ylab songa boradi. U qorin usti-jinsiy a'zo tomiri, yopuvchi muskul tarmog'i va sonning aylanma o'rta arteriyasini ajratadi.

Qorin usti-jinsiy a'zo tomiri oldinga yo'nalib, qorin devori muskullari uchun qorin usti orqa arteriyasini; jinsiy a'zoning tashqi arteriyasini, buqalarda esa bundan tashqari, yorg'oq va



89-rasm. Tos arteriyalari:

A – ayg'ir va B – biyalarning tos arteriyalari. 1 – qorin aortasi, 2 – yonboshning tashqi arteriyasi, 4 – ichki yonbosh arteriyasi, 5 – jinsiy a'zoning ichki arteriyasi, 8ⁱ – yopqich arteriyasi, 10 – kindik arteriyasi, 10ⁱ – siydik pufagining oldingi arteriyasi, 11 – bachadonning oldingi arteriyasi, 13 – bachadonning o'rta arteriyasi, 15 – siydik pufagining orqa arteriyasi, 16 – prostata bezi tarmog'i, 16ⁱ – bachadonning orqa arteriyasi, 17 – to'g'ri ichakning oldingi arteriyasi, 17ⁱ – to'g'ri ichakning o'rta arteriyasi, 17ⁱⁱ – to'g'ri ichakning orqa arteriyasi, 18 – oraliq arteriya, 19 – bulbouriteral arteriya, 20 – jinsiy a'zoning yuqori arteriyasi, 21ⁱ – klitor arteriyasi, 22 – jinsiy a'zoning chuqur arteriyasi, a – to'g'ri ichak, b – siydik pufagi, c – jinsiy a'zoning tashqi arteriyasi, e – bachadon.

preputsiya uchun tashqi urug' arteriyasini ajratadi. Jinsiy a'zoning tashqi arteriyasi sigirda yirik, yelinni oziqlantiradi va yelin arteriyasi deb yuritiladi. Qorin bo'shlig'idan chiqayotib, u yelinning asosida yelin asosining old va orqa arteriyalarini beradi. Yelin arteriyasining davom etayotgan tomiri yelinning orqa qismi uchun yelinning orqa arteriyasini beradi va yelinning old arteriyasi sifatida odinga boradi. Undan sisterna arteriyasi ajraladi. So'rg'ich asosida u anastomoz hosil qiladi va so'rg'ich arteriyasiga o'tadi.

Yopuvchi muskul tarmog'i yopuvchi muskulga yo'naladi.

Sonning aylanma o'rta arteriyasi sonning uzatuvchi, kvadrat va ikki boshli muskullarini qon bilan ta'minlaydi.

Son arteriyasi yonboshning tashqi arteriyasidan sonning chuqur arteriyasi ajralganidan keyin uning davomi hisoblanadi. U son kanalida joylashadi, son suyagini ichki tomondan kesib o'tadi. Son arteriyasidan sonning old arteriyasi, sonning aylanma yon arteriyasi, teri osti arteriyasi, muskul tarmog'i, sonning orqa arteriyasi ajraladi. Yuqoridagi arteriyalar tarmoqlanganidan so'ng, u tizza osti arteriyasiga o'tadi.

Sonning old arteriyasi to'rt boshli muskulni oziqlantiradi.

Sonning aylanma yon arteriyasi tizza bo'g'imini yozuvchi muskullarni oziqlantiradi.

Son va boldirning teri osti arteriyasi axillov payi bo'ylab ichki tomondan boradi va

Taqim (tizza osti) arteriyasi son arteriyasining davomi hisoblanadi, orqa tomonga tos-son bo'g'imini yozuvchi uzun muskullariga boradi va katta boldir suyagining yon to'pig'i ostida juda ingichka katta boldir suyagining orqa arteriyasini beradi, o'zi esa katta boldir suyagining old arteriyasiga o'tadi.

◆ **Homilada qon aylanishi.**

Sut emizuvchilar homilasida qon aylanishi yangi tug'ilgan yoki katta yoshlilarnikidan farq qiladi. Homila kislorod va oziq moddalarni ona qoni orqali oladi, shuning uchun ham homila yo'ldoshining allantoxorion so'rg'ichlari dastlabki davrlarda bachadonning shilimshiq qavati bilan qo'shilib ketadi. Bu so'rg'ichlar orqali har xil oziq moddalar, tuzlar va kislorod o'tadi. Homila organizmida moddalar almashinuvi natijasida hosil bo'lgan

tashlandiq moddalar ham shu yo'ldan chiqib ketadi. Kindik venasi yo'ldoshdan homila jigariga boradi, itlarda jigar yonidan vena yo'li orqali o'tib keyingi kovak venaga qo'shiladi.

Kam hollarda homila yuragining bo'lmachalari o'rtasidagi oval teshik u tug'ilganidan keyin ham saqlanib qolishi mumkin. Bu yurakdagi «teshik» deb ataluvchi yetishmovchilik hisoblanadi. Chap qorinchada bosim yuqoriligi sababli kislorodga to'yingan qon chap bo'lmachadan o'ng bo'lmachaga (venoz) o'tadi. Hayvonda yurakning o'ng tomonlama suyuqlik to'planishi – assit, jigarning kattalashishi, funksiyasining buzilishi kabi belgilar yuzaga keladi.

Qon homila yuragining o'ng bo'lmasiga, undan oval teshigi orqali chap bo'lmachasiga o'tib, chap qorinchaga tushadi. So'ngra aorta qon tomiriga o'tib, o'sayotgan homilaning butun organizmiga tarqaladi. O'ng bo'lmachaga tushgan qonning bir qismi o'ng qorinchaga o'tadi, bu yerdan uning ko'p qismi o'pka arteriyasi orqali o'pkaga emas, balki aortaga boradi, chunki embrion o'pkasi puch holatda turganligi sababli qonni qabul qilmaydi.

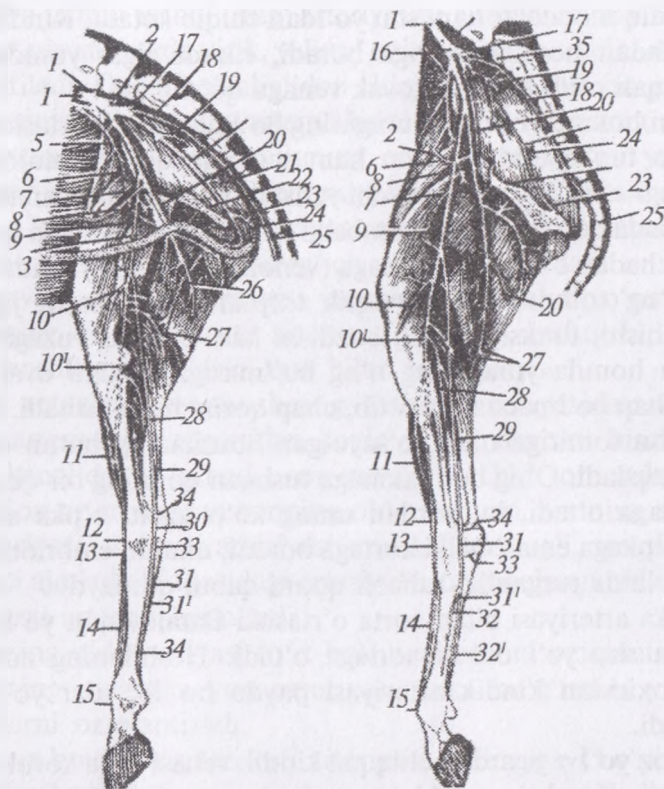
O'pka arteriyasi bilan aorta o'rtasida Batalov qon yo'li bo'lib, qon ana shu yo'l orqali aortaga o'tadi. Homilaning aorta qon tomiri oxiridan kindik arteriyasi paydo bo'lib, ular yo'ldoshga qo'shiladi.

Venoz yo'l – jigardan chiqqan kindik venasi orqa kovak venaga birlashadi. Keraksiz moddalar va karbonat anhidrid shu venalar orqali ona qoniga o'tadi. Bola tug'ilgan vaqtdan boshlab, oval teshik yopiladi va har ikkala qon aylanish doirasi ishga tushib, qon umrbod saqlanib qoladi.

◆ Kichik qon aylanish doirasi

Venoz qon yurakning o'ng qorinchasidan o'pka arteriyasiga haydaladi. To'qimalardan kelgan karbonat anhidrid o'pkada nozik devorli kapillyarlardan alveolaga o'tkaziladi va u nafas havosi bilan tanadan tashqariga chiqarib yuboriladi. Kislorod nafas havosi bilan o'pka alveolaridan kapillyarlarga o'tkaziladi. Ular oxirida o'pka venasini hosil qilish uchun birlashadi, so'ngra kislorod to'yingan qonni yurakning chap bo'lmachasiga olib boradi.

Ayrim hollarda tug'ilish vaqtida arteriya yo'li yopilmasdan qolishi mumkin. Aortada bosim, o'pka arteriyasiga nisbatan yuqori



90-rasm. Qorako'l qo'ylar va echkilarning orqa o'ng oyoq arteriyalari:

1 – qorin aortasi, 2 – yonboshning tashqi arteriyasi, 3 – son arteriyasi, 4 – bel arteriyasi, 5 – yonbosh suyagini o'rovchi chuqur arteriya, 6 – qorin usti orqa arteriyasi, 7 – sonning oldingi arteriyasi, 8 – qorin usti orqa arteriyasi, 9 – jinsiy a'zoning tashqi arteriyasi, 10 – tizzaning proksimal arteriyasi, 101 – taqim osti arteriyasi, 11 – boldir oldi katta arteriyasi, 12 – tovonning yuqorigi arteriyasi, 13 – tovon teshigidan o'tuvchi arteriya, 14 – kaftning yuqorigi arteriyasi, 15 – umumiy barmoq arteriyalari, 16 – ichak pardasining orqa arteriyasi, 17 – yonboshning ichki arteriyasi, 18 – dumg'azaning o'rta arteriyasi, 19 – sag'rining oldingi arteriyasi, 20 – sonning chuqur arteriyasi, 21 – sonning yuza arteriyasi, 22 – yopqich arteriya, 23 – oraliq arteriya, 24 – bulbourital arteriya, 25 – dum arteriyasi, 26 – muskul tarmog'i, 27 – sonning orqa arteriyasi, 28 – boldirning orqa arteriyasi, 29 – safena arteriyasi, 30 – kaftning o'rta arteriyasi, 31 – birlashuvchi stvol, 32 – kaftning o'rta arteriyasi, 33 – oyoqning orqa arteriyasi, 34 – kaftning o'rta arteriyasi, 35 – kindik arteriyasi, 36 – siydik yo'li arteriyasi.

bo'lganligi sababli qon tizimli aylanishni chetlab, o'pkaga qaytishga harakat qiladi. O'pka qon bilan to'ladi va chap tomonli suyuqlik to'planishi ko'rinishidagi yurak yetishmovchiligi belgilarini, ya'ni yo'tal, fizik mashqlarga chidamsizlik, yurakda shovqinni paydo bo'lishi kabilarni namoyon qiladi.¹

♦ **Tananing asosiy vena tomirlari**

Organizmga tarqalgan kapillyarlar to'qimalarda moddalar almashinuvi jarayonini amalga oshirib, so'ngra qon vena kapillyarlariga o'tadi va yurak tomonga qaytadi. Qon organizmda oldingi va orqa kovak vena tomirlari bo'ylab qaytib, yurakning o'ng bo'lmachasiga quyiladi.

Oldingi kovak vena oldingi oyoq, bo'yin va ko'krak qafasidan qon oladi. Ular umumiy bo'yinturuq venani hosil qiladi. O'ng va chap bo'yinturuq venalarning har biriga yelkaning teri osti venasi va oldingi oyoqlarning yuza magistralidan yelkaning teri osti venasi qo'shiladi. Bo'yinturuq vena o'z navbatida ichki va tashqi venalarga bo'linadi. Tashqi venaga bir qancha venalar kelib qo'shiladi (*91-rasm*). Jag'ning tashqi venasi ichki venaga nisbatan nozikroq bo'lib, unga yuzning umumiy venasi, til osti venasi, iyak osti venasi, til venasi, jag' osti bezi venasi va bir nechta muskullar venasi kelib qo'shiladi.

Yuzning umumiy venasi yuz arteriyasining oldirog'ida joylashib, unga umumiy lab venalari, lunj venalar chigali quyiladi.

Yuzning yuza venasiga ko'z atrofi venasi, burun usti venasi, burunning yon tomon venasi kabilar quyiladi.

Yuzning chuqur venasi burun bo'shlig'i, qattiq tanglay, ko'z atrofi va bosh miyadan qon oladi. Chuqur vena tanglay-ponasimon chuquridan boshlanib, quyidagi venalarni hosil qiladi: tanglayning katta venasi — qattiq tanglayning shilimshiq pardasi ostidagi to'rdan qon yig'adi; tanglay-ponasimon venasi — burun to'sig'i va burun chig'anog'idan qon yig'adi; ko'z venasi — bosh miya pardasi, ko'z soqqasi, to'ri, muskullari va ko'z yoshi bezlaridan qon yig'adi.

Jag'ning ichki venasi tashqi venaga qaraganda birmuncha yo'g'on, lunj venasidan boshlanadi va quloq orqasi so'lak bezining

¹ *Victoria Aspinall. Veterinary anatomy and Physiology. Textbook. New-York, 2015.*

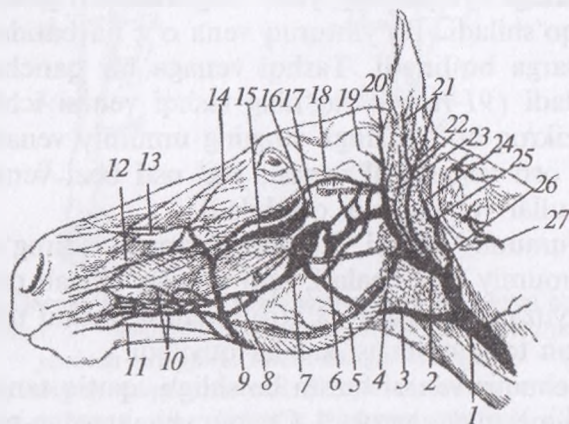
ustidan o'tib, bo'yinturuq venaga qo'shiladi. Unga chakka, yuz, yuzning ko'ndalang, quloq, katta chaynovchi muskuli, chakkaning chuqur, til, pastki jag', qalqonsimon bez, bosh, ensa venalari kelib qo'shiladi.

Lunj venasi qanotsimon muskul ostida joylashib, ampula shaklida kengaygan holda bo'ladi.

Chakkaning yuza venasi chakka qismidan, yuzning ko'ndalang venasi, miyaning yuqorigi venasi miyaning yuqori qismidan boshlanadi.

Ensa-bosh venasiga ensa venasi va miyaning pastki venalari kelib qo'shiladi. Qalqonsimon venaga qalqonsimon bez, hiqildoq va halqum venalari kelib qo'shiladi.

Hayvonlardagi farq qiluvchi xususiyatlar. Kavsh qaytaruvchi hayvonlarning oldingi kovak venasi ichki va tashqi bo'yinturuq



91-rasm. Ot boshining venalari:

- 1 – buyinturuq vena, 2, 3 – jag'ning ichki va tashqi venalari, 4 – qanotsimon muskul venasi, 5 – chaynash muskuli venasi, 6 – pastki tishlar venasi, 7 – lunj venasi, 8 – bog'lovchi tarmoq, 9 – yuzning umumiy venasi, 10 – yuqori lab venasi, 11 – pastki lab venasi, 12, 13 – burunning yon tomon yuqorigi venasi, 14 – ko'zning burchak venasi, 15 – yuzning chuqur venasi, 16 – ko'z osti venasining umumiy stvoli, 17 – tanglayning katta venasi, 18 – yuzning ko'ndalang venasi, 19 – miyaning yuqorigi venasi, 20 – chakkaning yuza venasi, 21 – quloqning yon o'rta va ichki venasi, 22 – quloqning katta venasi, 23 – quloq orti venasi, 24 – miyaning pastki venasi, 25, 26 – ensa kalla suyagi venasi, 27 – umurtqa venasi

venalardan va qo'ltiq osti venasidan hosil bo'lib, unga to'shning ichki va tashqi venalari, umurtqa va bo'yin-qovurg'a venalari ham kelib qo'shiladi. Bu VII qovurg'alar ro'parasida sut qudug'ini hosil qiladi. Cho'chqalarning oldingi kovak venasi ham kavsh qaytaruvchilarnikiga o'xshash bo'ladi.

Oldingi oyoqlar venasi. Oldingi oyoqlardan vena tomirlari yig'ilib kurak suyagi ostida qo'ltiq osti venasini hosil qiladi. Bu esa kovak venaga borib qo'shiladi. Oldingi oyoqlar venasi ikkita asosiy magistral tomir orqali yig'iladi, ya'ni ularning biri chuqur bo'lib, arteriya qon tomirlari yonida joylashadi, ikkinchisi esa yuza bo'lib, teri ostida joylashadi. Bu tomir magistrallarning har qaysisi tuyoqlar vena to'ridan boshlanadi.

Asosiy chuqur magistral venalar qoramol va cho'chqalarda barmoqning orqa venasidan (III–IV barmoqdan), bir tuyoqlilarda esa barmoqning yon venasidan boshlanadi. Bu venalar kaftning orqa yuzasi yon tomon venasiga qo'shiladi, keyin o'rta venaga tushib, yelka venasiga tutashadi, u esa qo'ltiq osti venasiga qo'shilib, oldingi kovak venaga boradi.

O'rta vena o'z yo'lida muskullar, tirsak, bilaklararo vena va teri osti venasidan qon qabul qiladi. Yelka venasiga esa tirsakning kollateral muskuli venachalari, yelkaning chuqur venasi, yelka suyagining aylanma chuqur venasi, to'sh-ko'krak venalari qo'shiladi. Yelka venasi tugashidan oldin kurak osti venasi bilan qo'shiladi. Qo'ltiq osti venasiga akromial, to'shning tashqi va ichki venalari ham qo'shiladi.

Yuza magistral vena — barmoqning ichki yuza venasidan boshlanadi. U kaftning orqa yuzasi o'rta venasiga boradi. Kaftning orqa yuzasi chuqur o'rta venasini qabul qiladi. Undan keyin yelka oldi teri osti venasiga boradi va teri osti venasiga qo'shiladi. Keyin ular yelkaning teri osti venasiga aylanib, bo'yinturuq yoki oldingi kovak venaga qo'shiladi.

Orqa kovak vena tananing butun orqa qismidan, ya'ni orqa oyoq va tos bo'shlig'i organlaridan, taloq, oshqozon, ichaklar, buyraklar, jinsiy organlar, qorin devori, muskullar va teridan qon oladi. Tos va orqa oyoqlar venasi tos bo'shlig'i va uning devoridagi organlardan hamda orqa oyoqlardan, yonboshning tashqi va ichki

venalaridan qon oladi. Yonboshning o'ng va chap venalari birlashib, umumiy venani hosil qiladi, unga bel venalari, yonbosh suyagining aylana venasi va yonbosh venasi qo'shiladi. Yonbosh venasiga dumning yon venasi, dum venasi, sag'ri venalari, jinsiy a'zolarining ichki venasi, jinsiy organ venalari, oraliq va to'g'ri ichak venalari kelib qo'shiladi.

Yonboshning tashqi venasi yonbosh arteriyaning yonida joylashadi. Unga son va kaft venalari kelib qo'shiladi. Yonbosh venaga sonning chuqur venasi, yopuvchi venalar ham qo'shiladi. Sonning chuqur venasi sonning aylanma chuqur venasini, jinsiy a'zoning tashqi venasini qabul qiladi. Erkak hayvonlarda jinsiy a'zoning yuqori venasi, qorinning orqa tomon ustki venasi, qorinning teri osti venasi ham shu venaga qo'shiladi.

Son venasi taqim osti venasining davomi bo'lib, unga sonning oldingi venasi, son va tizzaning teri osti yuza venasi, tizza usti venasi va sonning orqa tomon venalari qo'shiladi. Bu vena son arteriyasi yonida joylashadi. Teri osti yuza venasi oyoqning pastki qismidan qon oladi. Tushoq bo'g'imi ustida kaft vena yoyini hosil qiladi. Bu yoydan to'rtta kaft venachasi chiqadi.

Boldirning oldingi katta venasi tovon yorig'idan o'tuvchi venaning davomi hisoblanadi. U kaftning yon va o'rta chuqur venalarini hosil qiladi. Boldirning keyingi katta venasi kaftning yon va o'rta yuza venalariga qo'shiladi. U tovon venasi bilan qo'shilib, to'piqning o'rta venasini hosil qiladi. Bu vena tovon bo'g'imi ustida boldirning qaytuvchi venasi va to'piqning yon venasini qabul qilib, boldirning keyingi katta venasi nomi bilan ataladi.

Hayvonlardagi farq qiluvchi xususiyatlar. Kavsh qaytaruvchi hayvonlar qornining teri osti venasi sersut sigirlarda ayniqsa yaxshi rivojlangan, chunki bu vena sut bezidan qon olib, to'shning ichki venasiga quyadi. Bu venalar qo'shilgan joy sut qudug'i deyiladi. Cho'chqalar va qoramollarning yon venasi sonning chuqur venasiga qo'shiladi. Bir tuyuqlilar soni va tizzasining teri osti venasi kaftning yuqori tomoni ichki yuzasi venasidan boshlanadi. Qorinning teri osti venasi to'shning va jinsiy a'zoning tashqi venalari bilan tutashadi.

Jigarning qopqa venasi oshqozon, taloq, oshqozon osti bezi, ingichka ichaklar va yo'g'on ichakning oldingi venalaridan qon olib jigarga quyadi (*92-rasm*). Jigarda qopqa vena kapillyarlarga aylanib, jigar venasi orqali keyingi kovak venaga borib qo'shiladi. Qopqa vena ajoyib vena to'rini hosil qiladi. Qopqa vena, asosan taloq, ichak pardasining oldingi va orqa venalarini hosil qiladi. Qopqa venaga uning yo'lidagi oshqozon va o'n ikki barmoq ichak venasi, oshqozonning o'ng tomon charvi venasi, me'da osti bezi venasi, oshqozonning old tomon venasi qo'shiladi. Qopqa venaning tuzilishi barcha hayvonlarda bir-biriga o'xshash bo'ladi, faqat o'lchami bilan farqlanadi.

It va mushuklarda vena qon aylanishi.

Yurakning o'ng bo'lmachasiga qon olib keluvchi asosiy venalar quyidagilar hisoblanadi:

Oldingi kovak vena tomiri bosh, bo'yin va oldingi oyoqdan qon oladi. Oldingi kovak vena quyidagilardan qon oladi:

– bo'yinturuq vena – bo'yinning ventral yuzasi bo'ylab pastga, ya'ni bo'yinturuq ariqchasiga boradi hamda boshga o'tadi;

– umrov osti venalari oldingi oyoqdan qon yig'ishtiradi, ulardan asosiylari yelka venasi – chuqurroqda joylashgan to'qimalardan, bosh venasi – yuzadagi to'qimalardan qon oladi.

Orqa kovak vena tomiri tos sohasidagi organlar, orqa oyoq va qorin bo'shlig'ida joylashgan organlardan qon yig'ishtiradi. Orqa kovak venaga kelib quyiluvchi venalarning ko'pchiligi arteriyalar singari organlarning nomi bilan ataladi (masalan, buyrak venasi, jigar venasi, tashqi yonbosh venasi).

Qorinning toq venasi diafragma orqali o'tib, yurakka boradi; ko'krak qafasida u yuqori tomonga yo'naladi va oldingi kovak venaga qo'shiladi yoki bevosita yurakning o'ng bo'lmachasiga quyiladi. Toq vena tananing ko'krak devoridan qon yig'ishtiradi.

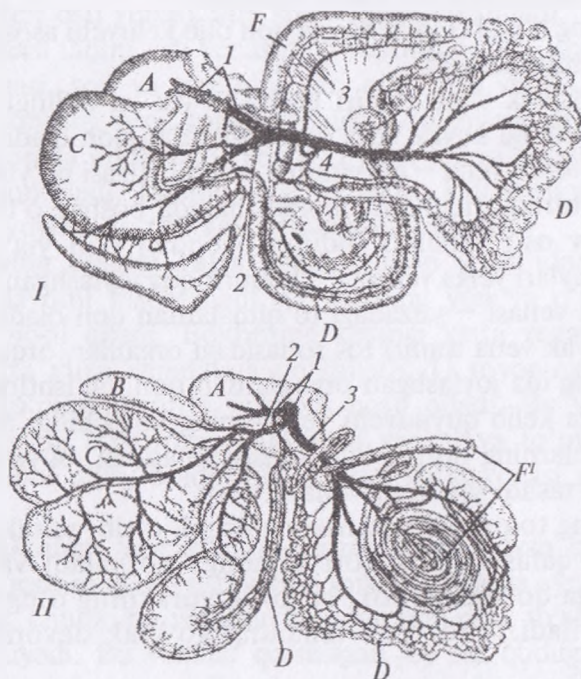
Yurakning o'zidan toj venalar qon yig'ishtiradi; ular toj bo'shlig'ini hosil qilib birlashadi, so'ngra o'ng bo'lmachaga quyiladi.

Vena yoki arteriyalarga qon laxtasi tiqilib qolishi tromb deyiladi. Bu qon laxtasining o'lchami yoki joyiga bog'liq ravishda, xususan, bosh miya yoki o'pkada yuz beradigan bo'lsa o'ta og'ir oqibatlariga

olib kelishi mumkin. Agar trombdan parcha ajralib chiqib, boshqa kapillyarlar ichiga tushadigan bo'lsa emboliya deyiladi.

Jigarning qopqa tizimi.

Qon aylanish tizimida jigar qopqasi deb nomlanuvchi alohida tizim yuzaga kelgan. U to'g'ridan-to'g'ri oshqozon-ichak yo'lidan qon oladi va ovqat hazm qilish natijasida hosil bo'lgan mahsulotlariga tez ishlov berish imkoni yaratiladi. Shunday qilib, jigarda ikki xildagi: biri jigar arteriyasidan (kislorodga to'yingan), yana biri jigarning qopqa venasidan kelgan qon zahirasi bo'ladi. Oshqozon-ichak traktidan (masalan, oshqozon, ichak, oshqozon osti bezi) kelgan qon qopqa vena orqali jigarga quyiladi. Qopqa



92-rasm. Jigarning qopqa venasi:

I – it; II – sigir jigari. A – jigar; B – taloq; C – oshqozon; D – ingichka ichak; E – oshqozon osti bezi; F – yo'g'on ichak: 1 – qopqa vena va uning jigardagi tarmoqlari, 2 – oshqozon-taloq venasi, 3 – chap chamber ichak venasi, 4 – yonbosh ichak-ko'richak-chambar ichak venasi

tizimi qon aylanish tizimidan biroz farq qiladi. U yurakka borguniga qadar ikkita kapillyarlar to'ri orqali o'tadi — ularning bittasi ovqat hazm qilish organlari to'qimalarida, boshqasi jigarda joylashgan. Venoz qon jigardan jigar venasiga o'tadi va u orqa kovak bilan qo'shiladi.

Qopqa tizimini berkilib qolishi embrional taraqqiyot davrida yuzaga keladigan tug'ma yetishmovchilik bo'lib, oshqozon-ichak yo'lidan oziq moddalarni olib keladigan qon tomir jigarga kirmasdan, uni aylanib o'tadi, natijada qopqa tizimida jigar faoliyat ko'rsatmaydi. Bu qonda ammiak miqdori oshib ketishi natijasida o'sishdan orqaga qolish, nevrologik buzilish (jigar ensefalopatiyasi) kabi klinik belgilarni keltirib chiqaradi.¹

Nazorat uchun topshiriq va savollar.

1. Yurak-qon tomirlar tizimini anatomik tarkibini ayting.
2. Yurakning har xil hayvonlardagi topografiyasini ayting.
3. Yurak devorining qavatlarini ayting.
4. Yurak klapanlarini ayting.
5. Yurakni qo'zg'atuvchi tizimi, qon tomirlari va nervlarini ayting.
6. Aorta yurakning qaysi qorinchasidan chiqadi?
7. Aorta yoyi qanday hosil bo'ladi va qaysi arteriyalar chiqadi?
8. Boshning magistral arteriyasini ayting.
9. Tashqi uyqu arteriyasining tarmoqlarini ayting.
10. Jag'ning ichki arteriyasi qaysi tarmoqlarni beradi?
11. Oldingi oyoqning asosiy arteriyalarini ayting.
12. Yelka arteriyasining tarmoqlarini ayting.
13. Oshqozon, jigar va taloqni qon bilan ta'minlovchi arteriyalarni ayting.
14. Ichki va tashqi yonbosh arteriyalarining tarmoqlarini ayting.
15. Ko'krak, qorin va keyingi oyoq arteriyalarini sxemasi (rasm)ni chizing.
16. Oldingi kovak vena tananing qaysi qismidan vena qonini yig'adi?
17. Sut venasining topografiyasini ayting.
18. Oldingi oyoq vena qon tomirlarini ayting.
19. Orqa kovak vena tananing qaysi qismlaridan vena qonini yig'adi?
20. Jigarning qopqa venasini ayting.
21. Chanoq venasini ayting.
22. Orqa oyoq vena qon tomirlarini ayting.

¹ Victoria Aspinall. Veterinary anatomy and Physiology. Textbook. New-York, 2015.

Mavzu. Limfa tizimi

Darsning maqsadi: limfa aylanish tizimining ahamiyati, limfa suyuqligi, limfa tomiri, limfa yo'llarining tuzilishi va topografiyasini o'rganish.

Ko'rgazmali materiallar: rasm, slaydalar, quruq va ho'l preparatlar.

Limfa tizimi tanadagi qon aylanish tizimining qo'shimchasi bo'lib, aylanuvchi qon tarkibidan kapillyarlar devoridan to'qimalarga sizib chiqqan ortiqcha suyuqlikni yig'ib olish uchun xizmat qiladi.

Limfa kapillyarlari to'qimalarda berk kengaygan joy shaklida boshlanuvchi naychalardan iborat. To'qimadan ortiqcha suyuqlikni yig'ishtirish vazifasini bajaradi. Limfa kapillyarlari ham xuddi qon tomirlari kapillyarlariga o'xshash, bir qator endoteliy hujayralaridan tuzilgan, lekin bularning ichki naysimon bo'shlig'i bir oz kengroq bo'ladi. Limfa suyuqligi kapillyarlardan tomirlarga o'tadi.

Limfa tomirlari devorining tuzilishi har xil, umuman vena tomirlarinikiga o'xshash bo'ladi. Limfa tomirlari yo'lida har xil shaklli bir nechta tuguncha bor. Ularning kirish va chiqish yo'li bo'lib, kirish yo'li chiqish yo'liga qaraganda kichikroq. Limfa tomirlari devorida klapanlar mavjud. Limfa oqishi uni o'rab turuvchi muskullarning qisqarishi natijasida hosil bo'lgan bosim ta'sirida ro'y beradi. Klapanlar limfani orqaga oqishiga yo'l qo'ymaydi.

Limfa yo'llari. Limfa suyuqligi qon tomirlari bo'ylab organizmga, to'qimalarga tarqalib, keyin limfa tomirlariga o'tadi, so'ngra butun organizmdan yig'ilib kelib, yana qon tomirlariga tushadi. Butun tanadan limfa suyuqligi quyidagi ikkita asosiy limfa yo'li bo'ylab yig'iladi.

O'ng limfa yo'li uncha uzun emas, lekin anchagina keng bo'lib oldingi o'ng oyoq, bo'yin va ko'krak qafasining o'ng tomonidagi limfa tugunlaridan limfa suyuqligi oladi. U birinchi qovurg'a ro'parasida oldingi kovak venaga qo'shiladi.

Ko'krak limfa yo'li butun tananing asosiy qismidan limfa suyuqligi to'playdi. Bu yo'l bel sistemasidan boshlanadi va ko'krak aortasining o'ng qismiga joylashadi. Tananing yuqorigi chap tomonidan, chap oyoqdan limfa yig'adi. U oldingi kovak venaga

quyiladi. Bel sisternasi har xil shaklda bo'ladi. U aortaning o'ng qismida I bel umurtqasi ostida joylashadi. Sisternaning orqa qismiga belning limfa stvoli va ichak limfatik stvoli kelib qo'shiladi.

Shuningdek, juft traxéal limfa yo'li ham bo'lib, u bosh va bo'yindan limfa suyuqligini yig'ishtirib, ko'krak limfa yo'liga yoki yurakka yaqin kovak venalardan biriga quyiladi.

Xilotoraks ko'krak bo'shlig'iga limfa suyuqligi sizib chiqishi natijasida yuzaga keladi. Bu ko'krak limfa yo'lining shikastlanishida (masalan, jarohat, o'sma yoki jarrohlik amali) ro'y beradi va suyuqlikni o'pkalar va plevra orasida to'planishi sababli respirator distressga olib keladi.

Limfa tugunlari organizmning aniq joylarida to'p-to'p bo'lib joylashadi. Limfa tugunlari zich retikulyar to'qimadan tuzilgan bo'lib, tolador biriktiruvchi to'qimadan tuzilgan kapsula bilan o'ralgan. Bu kapsuladan limfa tugunlarining ichki qismiga bir qancha xovon (to'siq) chiqadi, ular oralig'ida limfa tugunining po'stloq va mag'iz moddalarini joylashadi. Limfa tugunlariga keluvchi tomirlar kapsulani teshib o'tib, sinuslarga ochiladi, shu yerda limfa oqimi sekinlashadi. Limfa suyuqligiga bir qancha limfa tanachalari qo'shiladi. Tugunning to'qimasi po'stloq va mag'iz zonalarga bo'linadi. Po'stloq tugunning murtak markaziga ega bo'lib, u immun tizimi uchun muhim ahamiyatga ega bo'lgan limfositlar ishlab chiqaradi.

Mag'iz zonasida ko'plab fagositozni amalga oshiruvchi retikulyar hujayralar bo'ladi. Limfa suyuqligi tugun to'qimalari orqali o'tadi. Barcha limfa suyuqligi kamida bitta limfa tuguni orqali o'tishi yoki orqaga qaytishi kerak.

Har bir tugun to'qimaning to'rsimon qismi ichidan bakteriyalar yoki zarrachalarni tutib qolishi bilan mexanik filtr vazifasini bajaradi.¹

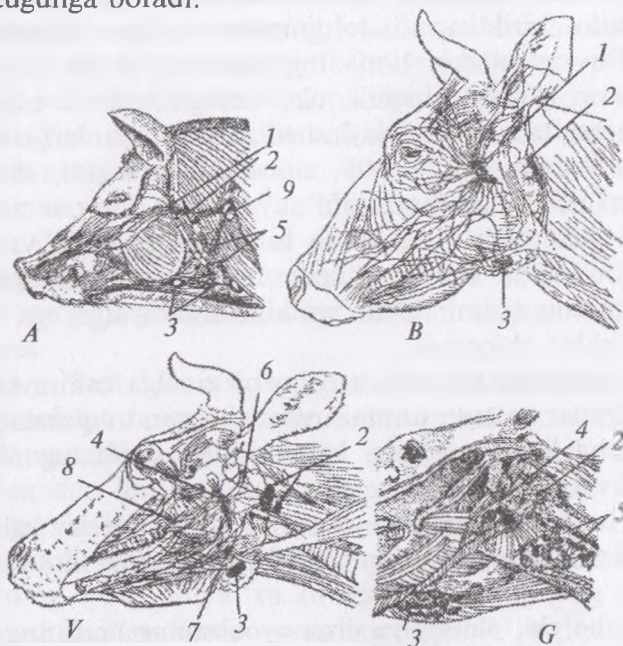
♦ **Bosh, bo'yin, oldingi va orqa oyoqlarning limfa tugunlari**
(93-rasm).

Boshda quloq oldi, jag' osti va halqum orti limfa tugunlari joylashadi.

¹ *Victoria Aspinall. Veterinary anatomy and Physiology. Textbook. New-York, 2015.*

Quloq oldi limfa tuguni — qoramolda 6–9 sm, cho‘chqada 3–6 sm, otda 2–7 sm, itda 2,5 sm uzunlikda bo‘lib, jag‘ bo‘g‘imi pastida quloq oldi so‘lak bezining ostida joylashadi. Boshning organ va to‘qimalaridan limfa suyuqligini yig‘ishtiradi. Limfa oqimi qoramol va cho‘chqalarda halqum orti lateral tugunga, otlarda havo xaltasi tuguniga, itlarda halqum orti medial tugunga boradi.

Jag‘ osti limfa tuguni — qoramolda 3,0–4,5 sm, cho‘chqada 3,0–3,5 sm, otda 0,2–3,5 sm, itlarda 1,0–3,5 sm uzunlikda bo‘lib, jag‘aro bo‘shliqda tomirlar o‘tadigan ariqcha orqasida, itlarda burchak o‘simtasi orqasida joylashadi. Og‘iz va burun, til, so‘lak bezlaridan limfa suyuqligini yig‘ishtiradi. Limfa oqimi qoramol, cho‘chqa va otlarda halqum orti tugunga, itlarda halqum orti medial tugunga boradi.



93-rasm. Boshdagi limfa tugunlari:

A — cho‘chqa, B — sigirda yuza, V — sigir, G — otda chuqur joylashishi:
 1 — quloq orti tuguni, 2 — halqum orti yon tuguni, 3 — jag‘ osti tuguni,
 4 — halqum orti ichki tuguni, 5 — bo‘yinning oldingi tuguni, 6 — til osti keyingi
 tuguni, 7 — til osti oldingi tuguni, 8 — qanot tuguni, 9 — bo‘yinning yuqorigi
 yuza tuguni.

Halqum orti medial limfa tuguni — qoramollarda 3–6 sm, choʻchqalarda 0,2–2,0 sm, otlarda 0,3–4,0 sm, itlarda 1,5–8,0 sm uzunlikda boʻlib, halqum va boshni eguvchi muskullar oraligʻida joylashadi. Ogʻiz-halqum, burun boʻshligʻi, soʻlak bezlari, hiqildoq va pastki jagʻdan limfa yigʻishtiradi. Limfa oqimi qoramollarda halqum orti lateral tugunga, choʻchqa va itlarda kekirdak tomiriga, otlarda boʻyinning oldingi tuguniga roʻy beradi.

Halqum orti lateral limfa tuguni — qoramollarda 4–5 sm, choʻchqalarda 0,2–0,9 sm, otlarda 0,3–1,5 sm, itlarda 0,2–0,4 sm uzunlikda boʻlib, ogʻiz boʻshligʻi, pastki jagʻ, quloq suprasi, soʻlak bezlari, boshdagi limfa tugunlari, boʻyin umurtqalaridan limfa yigʻishtiradi. Limfa oqimi qoramollarda kekirdak yoʻliga, choʻchqalarda boʻyinning yuza tugunlariga, ot va itlarda boʻyinning oldingi tugunlariga boradi.

Boʻyinda yuza va chuqur, qovurgʻa-boʻyin limfa tugunlari uchraydi.

Boʻyinning yuza limfa tuguni — qoramollarda 7–9 sm, choʻchqalarda 4–5 sm, otlarda 1,5–3,0 sm, itlarda 2,7–3,5 sm boʻlib, yelka boʻgʻimidan yuqorida oʻq oldi muskulning oldingi tomonida yelka-bosh va trapetsiyasimon muskullarning ostida joylashadi. Teri, boʻyinning muskul va suyaklari, oldingi oyoq, toʻsh osti va koʻkrak qafasidan limfa yigʻishtiradi. Limfa oqimi qoramollarda oʻngdan kekirdak yoʻliga, chapdan koʻkrak yoʻliga, choʻchqalarda kekirdak yoʻli yoki boʻyinturuq venaga, otlarda chapdan boʻyinning orqa chuqur tuguniga, oʻngdan oʻng limfa yoʻliga, itlarda kekirdak yoʻliga boradi.

Boʻyinning chuqur limfa tugunlari — qoramollarda 0,5–3,0 sm uzunlikda boʻlib, oldingi, oʻrta va keyingi boʻlimlarga boʻlinadi. Qoramol, choʻchqa va otlarda kekirdakning dorsal yuzasida joylashadi, itlarda esa koʻpincha boʻlmaydi. Halqum, hiqildoq, kekirdak, boʻyinning ventral muskullari, qovurgʻa-boʻyin va qoʻltiq osti tugunlaridan limfa yigʻishtiradi. Limfa qoramollarda kekirdak va koʻkrak yoʻliga, choʻchqalarda koʻkrak yoʻliga, ot va itlarda oʻngdan oʻng limfa yoʻliga, chapdan koʻkrak limfa yoʻliga oqadi.

Qovurgʻa-boʻyin limfa tuguni — faqat qoramollarda uchraydi va 1,5–3,0 sm uzunlikda boʻlib, qiziloʻngach va kekirdakdan yon

tomonda, birinchi qovurgʻadan oldingi medial tomonda joylashadi. Boʻyin, yelka kamari va koʻkrak devori muskullaridan, plevradan limfa yigʻishtiradi. Limfa oqimi oʻngdan kekirdak yoʻliga, chapdan koʻkrak yoʻliga boradi.

Oldingi oyoqda qoʻltiq osti va tirsak limfa tugunlari joylashadi.

Qoʻltiq osti limfa tuguni — qoramollarda 2,0–3,5 sm, otlarda 4,0–7,0 sm, itlarda 3,0–5,0 sm uzunlikda boʻladi va yelka boʻgʻimining orqa va medial tomonida joylashadi. Choʻchqalarda bu limfa tuguni boʻlmaydi. Oldingi oyoqning muskullari, boʻgʻimlari va terisidan limfa yigʻishtiradi. Limfa qoramollarda birinchi qovurgʻaning qoʻltiq osti tuguniga, otlarda boʻyinning orqa chuqur tugunlariga, itlarda koʻkrak yoʻliga oqadi.

Birinchi qovurgʻaning qoʻltiq osti limfa tuguni — qoramollarda 1,5 sm, choʻchqalarda 2,0–3,5 sm uzunlikda, otlarda boʻyinning chuqur tuguni bilan qoʻshilgan boʻladi, itlarda esa mavjud emas. Bu limfa tuguni birinchi qovurgʻaning roʻparasida yelka boʻgʻimi bilan koʻkrakning chuqur muskullari orasida joylashadi. Boʻyin, koʻkrak qafasi va oldingi oyoq muskullaridan limfa yigʻishtiradi. Limfa oqimi qoramollarda oʻngdan kekirdak yoʻliga, chapdan koʻkrak yoʻliga, choʻchqalarda kekirdak limfa yoʻliga boradi.

Tirsak limfa tuguni — uzunligi 4–5 sm boʻlib, faqat otlarda uchraydi va tirsak boʻgʻimidan medial tomonda joylashadi. Oldingi oyoqning boʻgʻimlari, muskullari va suyaklaridan limfa yigʻishtiradi. Limfa qoʻltiq osti limfa tuguniga oqadi.

Orqa oyoqda quyidagi limfa tugunlari joylashadi:

Tizza osti limfa tuguni — qoramollarda 3–4,5 sm, choʻchqalarda 0,5–2 sm, otlarda 3–5 sm, itlarda 5 sm uzunlikda boʻlib, boldir muskulning boshchasida joylashadi. Boldir va distal boʻlimning suyak, boʻgʻim, pay, muskul va terisidan limfa yigʻishtiradi. Limfa oqimi qoramollarda chotning chuqur, dumgʻazaning lateral tugunlariga, choʻchqalarda yonboshning medial, chotning chuqur va dumgʻazaning lateral tugunlariga, otlarda chotning chuqur tuguniga, itlarda yonboshning medial tuguniga boradi.

Tizza usti limfa tuguni — qoramollarda 6–11 sm, choʻchqalarda 5,5 sm, otlarda 6–10 sm uzunlikda boʻlib, itlarda mavjud emas. Bu limfa tuguni teri ostida sonning keng fassiyasini taranglovchisi

ostida joylashadi. Qorin va ko'krak devori, tos, son, boldir terisidan limfa yig'ishtiradi. Limfa oqimi qoramollarda chotning chuqur tuguniga, cho'chqa va otlarda yonboshning lateral va medial tugunlariga ro'y beradi.

Chovning yuza limfa tuguni – buqalarda 3–6 sm bo'lib, jinsiy a'zoning old yonida va urug'don tizimchasining orqasida joylashadi. Urug'don xaltasi, preputsiya, jinsiy a'zo, son va boldir terisidan limfa yig'ishtiradi. Limfa oqimi buqa va ayg'irlarda chotning chuqur tuguniga boradi.

Urg'ochi hayvonlarda bu **yelin usti limfa tuguni** deb yuritiladi. U sigirlarda 6–10 sm, cho'chqalarda 5–7 sm, biyalarda 10–14 sm, itlarda 1–2 sm uzunlikda bo'lib, sigir, cho'chqa va biyalarda yelin asosining ustida, itlarda qov suyagining oldida joylashadi. Sut bezidan limfa yig'ishtiradi. Limfa oqimi chotning chuqur va yonboshning medial tugunlariga boradi.

Chovning chuqur limfa tuguni – qoramollarda 3,5–9,5 sm, cho'chqalarda 1–3 sm, otlarda 8–12 sm uzunlikda bo'lib, itlarda mavjud emas. Son va sonning chuqur arteriyasi o'rtasida son kanalida joylashadi. Orqa oyoqning suyaklari, muskullari, terisidan, qorin devoridan va siydik-jinsiy organlaridan limfa yig'ishtiradi. Limfa oqimi qoramol va otlarda yonboshning medial tuguniga, cho'chqalarda bel sisternasiga boradi.

♦ **Ko'krak, qorin, tos devori va ko'krak bo'shlig'i organlarining limfa tugunlari** (94, 95-rasmlar).

Ko'krak devori va ko'krak bo'shlig'i organlarida quyidagi limfa tugunlari tafovut qilinadi.

Qovurg'alararo limfa tugunlari – qoramollarda 0,3–1,5 sm, otlarda 0,3–0,6 sm, itlarda 0,2–0,7 sm uzunlikda, cho'chqalarda mavjud emas. Ular qovurg'alar boshining yonida qovurg'alararo bo'shliqda joylashadi. Ko'krak qafasining suyaklari, muskullari, yelka, plevra va diafragmadan limfa yig'ishtiradi. Limfa oqimi qoramol, ot va itlarda dorsal oraliq tugunlari va ko'krak yo'liga boradi.

To'sh limfa tuguni – qoramollarda 1,5–2,5 sm uzunlikda bo'lib, cho'chqa va itlarda ham mavjud. Oldingi to'sh tuguni to'shda birinchi qovurg'ada, orqa to'sh tuguni qilichsimon

o'simtada joylashadi. Ko'krak qafasi muskullaridan, diafragma, yurak ko'ylakchasi, o'pka, pastki oraliq tugunlaridan limfa yig'ishtiradi. Limfa oqimi qoramol, cho'chqa va itlarda oldingi to'sh tuguni va ko'krak yo'liga boradi.

Yuqorigi oraliq limfa tugunlari — qoramollarda 1–3,5 sm, cho'chqalarda 0,2–0,4 sm, otlarda 0,3–0,5 sm uzunlikda bo'lib, itlarda bo'lmaydi. Ular ko'krak umurtqalari va aorta o'rtasida joylashadi. Ko'krak devori muskullari, o'pka va uning oralig'idan limfa yig'ishtiradi. Limfa oqimi qoramol, cho'chqa va otlarda ko'krak yo'liga boradi.

Pastki oraliq limfa tugunlari — qoramollarda 1–3 sm uzunlikda bo'lib, boshqa hayvonlarda mavjud emas. Diafragma va yurak kuylakchasi o'rtasida oraliqda joylashadi. Plevra, yurak kuylakchasi va diafragmadan limfa yig'ishtiradi. Limfa oqimi to'shning oldingi tuguniga boradi.

Oldingi oraliq limfa tugunlari — qoramollarda 2–7 sm, cho'chqalarda 0,1–0,5 sm, otlarda 0,1–0,8 sm, itlarda 3–4 sm uzunlikda bo'lib, yurak oralig'ida joylashadi. Ko'krak va qorin bo'shlig'i devori, sut bezi, kekirdak, qizilo'ngach, yurak, aorta, to'sh orti bezi, bronxial va qovurg'alararo tugunlardan limfa yig'ishtiradi. Limfa oqimi ko'krak yo'liga oqadi.

O'rta oraliq limfa tugunlari — qoramollarda 0,5–5 sm, cho'chqalarda 0,2–0,4 sm, otlarda 0,2–6 sm uzunlikda bo'lib, itlarda u bo'lmaydi. Kekirdak, qizilo'ngach, o'pka, plevalardan limfa yig'ishtiradi. Limfa oqimi barcha hayvonlarda ko'krak yo'liga boradi.

Orqa oraliq limfa tugunlari — qoramollarda 10–15 sm, cho'chqalarda 0,1–0,7 sm, otlarda 0,1–2,5 sm uzunlikda bo'lib, itlarda u mavjud emas. Kekirdak, qizilo'ngach, o'pka, jigar va taloqlardan limfa yig'ishtiradi. Limfa oqimi barcha hayvonlarda ko'krak yo'liga boradi.

Bronxial yoki bifurkatsion limfa tugunlari — o'ng, chap, dorsal va eparterial guruhlariga bo'linadi. Barcha hayvonlarda kekirdak bifurkatsiyasi sohasida joylashadi. O'pka, bronx, qizilo'ngach, yurak va o'pka tugunlaridan limfa yig'ishtiradi. Limfa oqimi barcha hayvonlarda oldingi oraliq tugunga va ko'krak yo'liga boradi.

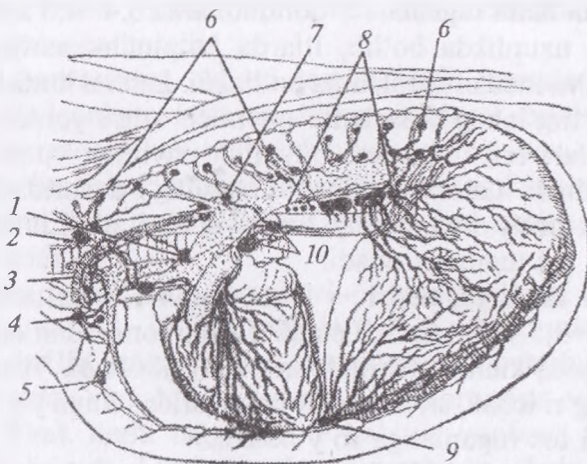
O'pka limfa tugunlari – qoramollarda 0,5–1,5 sm, otlarda 0,3–1 sm, itlarda 0,1–0,4 sm uzunlikda bo'lib, bronx va o'pkalardan limfa yig'ishtiradi. Limfa oqimi hamma hayvonlarda bifurkatsiya tuguniga boradi.

Yurak kuylakchasi limfa tuguni – faqat qoramollarda mavjud bo'lib, uzunligi 1,5 sm ni tashkil etadi va aorta yoyining ostida joylashadi. Yurak kuylakchasidan limfa yig'ishtiradi. Limfa barcha hayvonlarda ko'krak yo'liga oqadi.

Qorin va tos bo'shlig'i devorida quyidagi limfa tugunlari bo'ladi.

Bel limfa tugunlari – qoramollarda 0,5–5 sm, cho'chqalarda 0,3–0,5 sm, otlarda 0,3–3,5 sm, itlarda 0,2–0,4 sm uzunlikda bo'ladi. Chap tomondan aorta yuqorisida, o'ngdan keyingi kovak vena yuqorisida, ayrim hollarda umurtqalararo teshikda joylashadi. Orqa va bel muskullari, qorin devori, buyrak va buyrak usti bezidan limfa yig'ishtiradi. Barcha hayvonlarda limfa bel sisternasiga oqadi.

Yonboshning medial limfa tugunlari – qoramollarda 0,5–5 sm, cho'chqalarda 0,5–2 sm, otlarda 0,2–5,5 sm, itlarda 0,5–6 sm



94-rasm. Ko'krak bo'shlig'idagi organlarning limfa tugunlari:

1 – o'pka oralig'idagi oldingi tugun, 2 – bo'yin, 3 – qovurg'a tuguni, 4 – ko'krak bo'shlig'iga kirishdagi limfa tuguni, 5 – to'shning oldingi tuguni, 6 – to'shning yuqorigi tuguni, 7 – o'pka aro yuqorigi tuguni, 8 – o'pkaaro orqa tugun, 9 – o'pkaaro yon tugun, 10 – chap va bronxial yuqorigi tugun.

uzunlikda bo'lib, yonboshning chuqur aylana arteriyasi ildizi oldida yotadi. Bel, tos, son, siydik-jinsiy organlar, tizza usti, yonboshning lateral, chotning chuqur, tos va dumg'aza limfa tugunlaridan limfa yig'ishtiradi. Limfa qoramol va otlarda bel yo'liga, cho'chqa va itlarda bel sisternasiga oqadi.

Yonboshning lateral limfa tugunlari – qoramollarda 1–2,5 sm, cho'chqalarda 0,3–0,8 sm, otlarda 0,2–3,5 sm uzunlikda bo'lib, itlarda mavjud emas. Yonboshning chuqur aylana arteriyasining oldingi va orqa shoxchasi o'rtasida qorin pardasi ostida maklokning pastki tomonida joylashadi. Tos, qorin, orqa oyoq muskullaridan limfa yig'ishtiradi. Limfa oqimi qoramollarda tos yo'liga, cho'chqalarda bel sisternasiga, otlarda bel tuguni va yo'liga boradi.

Tos limfa tugunlari – qoramollarda 0,5–4,5 sm, cho'chqalarda 0,2–0,5 sm, otlarda 0,3–2 sm uzunlikda bo'lib, itlarda mavjud emas. Yonboshning o'ng va chap chuqur arteriyasi ildizi orasida joylashadi. Tos bo'shlig'i organlari va sondan limfa yig'ishtiradi. Limfa oqimi barcha hayvonlarda yonboshning medial limfa tugunida ro'y beradi.

Dumg'aza limfa tugunlari – qoramollarda 0,4–4,5 sm, otlarda 0,2–0,5 sm uzunlikda bo'lib, itlarda ko'pincha mavjud emas. Bular lateral va medial guruhlariga bo'linadi. Lateral limfa tugunlari dumg'aza-o'tirg'ich payida katta quymich arig'i yonida, medial limfa tugunlari esa dumg'aza-quymich payining yuqorigi uchi ostida joylashadi. Lateral guruhi tos bo'shlig'i devoridan, medial guruhi siydik-jinsiy organlaridan limfa yig'ishtiradi. Limfa hamma hayvonlarda tos tuguniga oqadi.

Quymich limfa tugunlari – faqat qoramollarda uchraydi va uzunligi 2,5–3,5 sm ni tashkil etadi. Tashqi tomondan dumg'aza-quymich payida kichik quymich arig'ida joylashadi. Tos, tos-son bo'g'imi, to'g'ri ichak, siydik-jinsiy organlaridan limfa yig'ishtiradi. Limfa oqimi tos tugunlariga ro'y beradi.

♦ **Qorin va tos bo'shlig'i organlari limfa tugunlari**

Qorin limfa tugunlari – qoramollarda 1–2 sm, cho'chqalarda 0,3–0,8 sm, otlarda 0,2–2,5 sm, itlarda 0,4–0,9 sm uzunlikda bo'lib, qorin arteriyasi ildizida joylashadi. Diafragma, qorin, buyrak usti bezi, jigar, taloq, oshqozon va charvi tugunlaridan

limfa yig'ishtiradi. Limfa oqimi qorin yo'li orqali bel sisternasiga boradi.

Oshqozon limfa tugunlari — qoramollarda 0,5–4 sm uzunlikda bo'lib, katta qorinda o'ng va chap tugunlarga bo'linadi, to'r qorin va qatqorinda 3–4 tadan, shirdonda dorsal va ventral limfa tugunlari mavjud. Bu limfa tugunlari cho'chqalarda yakka yoki guruh holida uchraydi, otlarda 15–35 tagacha bo'lib, itlarda ular mavjud emas. Qoramollarda katta qorin, to'r qorin, qatqorin, shirdon, taloq, o'n ikki barmoq ichaklardan limfa yig'ishtiradi. Limfa oqimi bel sisternasiga boradi.

Jigar limfa tugunlari — qoramollarda 1–7 sm, otlarda 0,4–9 sm, itlarda 0,2–3 sm uzunlikda bo'lib, jigar darvozasida joylashadi. Jigar, oshqozon osti bezi, o'n ikki barmoq ichak va shirdon limfa tugunlaridan limfa yig'ishtiradi. Limfa barcha hayvonlarda ichak yo'liga oqadi.

Taloq limfa tugunlari — qoramollarda mavjud emas, cho'chqalarda 0,5–1 sm, otlarda 0,2–7 sm, itlarda 0,2–2 sm uzunlikda bo'lib, taloq darvozasida joylashadi. Oshqozon, taloq, ichak tutqichidan limfa yig'ishtiradi. Limfa oqimi barcha hayvonlarda qorin tugunlariga boradi.

Ichak pardasining oldingi tomon limfa tugunlari — barcha hayvonlarda ichak pardasining oldingi arteriyasi yonida joylashadi. O'n ikki barmoq ichak, aorta, buyrak usti bezidan, ingichka va yo'g'on bo'lim ichaklarning limfa tugunlaridan limfa yig'ishtiradi. Limfa oqimi yo'g'on ichak yo'li bo'ylab bel sisternasining orqa uchiga boradi.

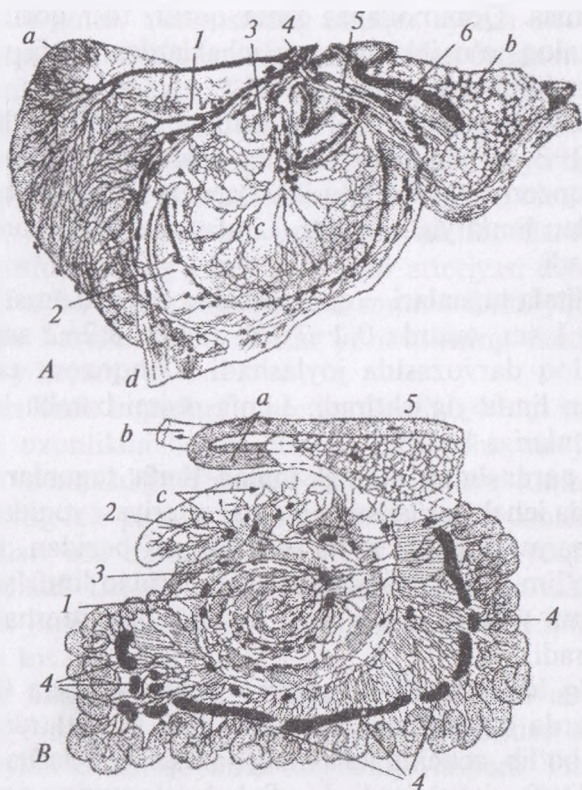
Achchiq ichak limfa tugunlari — qoramollarda 0,5–15 sm, cho'chqalarda 0,8–10 sm, otlarda 0,3–6 sm, itlarda 0,6–3 sm uzunlikda bo'lib, achchiq ichakning pardasida joylashadi. Achchiq ichakdan limfa yig'ishtiradi. Limfa bel sisternasiga oqadi.

Ko'r ichak limfa tugunlari — ko'r va yonbosh ichaklardan limfa yig'ishtiradi. Limfa barcha hayvonlarda ichak yo'li va bel sisternasiga oqadi.

Chambar ichak limfa tugunlari — chamber ichakning pardasida joylashadi. Chamber ichakdan limfa yig'ishtiradi. Limfa oqimi barcha hayvonlarda bel sisternasiga boradi.

Ichak pardasining orqa tomon limfa tugunlari — barcha hayvonlarda ichak pardasida orqa ichak pardasi arteriyasi yonida joylashadi. Chambar va to‘g‘ri ichaklardan limfa yig‘ishtiradi. Limfa oqimi bel sisternasiga boradi.

To‘g‘ri ichak limfa tugunlari — barcha hayvonlarda to‘g‘ri ichakning yuqorigi devorida joylashadi. To‘g‘ri ichakdan limfa yig‘ishtiradi. Limfa oqimi bel sisternasiga boradi.



95-rasm. Qorin bo‘shlig‘idagi organlar limfa tugunlari va tomirlari:
A — o‘ning organlari. 1 — taloq, 2 — charvi, 3 — oshqozon, 4 — ichak arteriyasi, 5 — o‘n ikki barmaq ichak, 6 — jigar qopqasi limfa tugunlari va qon tomirlari, a — taloq, e — oshqozon osti bezi, c — oshqozon, d — o‘n ikki barmaq ichak, *B* — sigirning organlari. 1 — yo‘g‘on ichak, 2 — ko‘r ichak, 3 — yonbosh ichak, 4 — ichak pardasi limfa tugunlari va qon tomirlari, 5 — ichakning limfa stvoli, a — o‘n ikki barmaq ichak, e — to‘g‘ri ichak, c — ko‘r ichak va chambar ichak.

Orqa chiqaruv teshigi limfa tugunlari – barcha hayvonlarda orqa chiqaruv teshigidan yuqorida teri ostida joylashadi. Orqa chiqaruv teshigi, dum, chot orasidan limfa yig'ishtiradi. Limfa oqimi yonboshning medial tuguniga boradi.

Buyrak limfa tugunlari – barcha hayvonlarda buyrak darvozasida joylashadi. Buyrakdan limfa yig'ishtiradi. Limfa oqimi bel sisternasiga boradi.

Tuxumdon limfa tuguni – mayda, faqat otlarda uchraydi va tuxumdon payida joylashadi.

Bachadon limfa tugunlari – cho'chqalarda yaxshi rivojlangan bo'lib, bachadonning keng payida joylashadi.

♦ **Limfa tomirlari**

Bel sisternasi – qoramollarda uzunchoq oval xalta shaklida bo'lib, uzunligi 11–18 sm, eni 1,5–2,2 sm bo'ladi va aortadan yuqorida oxirgi ikkita ko'krak umurtqalari va dastlabki ikkita bel umurtqalari ostida joylashadi. Unda 2–5 ta klapanlar mavjud. Sisternaga orqa tomondan 3 ta: bel, ichak va qorin limfa yo'llari quyiladi.

Bel limfa yo'li – 0,8–12 sm qalinlikda bo'lib, orqa kovak vena va aortadan pastda joylashadi, chotning chuqur va dumg'azaning barcha tugunlaridan chiquvchi tomirlarni qabul qiladi. Ichak limfa yo'li – 0,75–1 cm qalinlikda bo'lib, ichak pardasi va oshqozon tugunlaridan chiquvchi limfa tomirlaridan shakllanadi. Qorin limfa yo'li – sisternaga old tomondan quyiladi.

Ko'krak yo'li – bel sisternasidan boshlanadi, aortadan o'ngroqda yuqori tomonda joylashadi. U o'ng – postkardial va chap – prekardial qismlarga bo'linadi. 5–6-ko'krak umurtqalari sohasida ko'krak yo'li S simon qayrilma qilib, u qizilo'ngach va kekirdakdan chapda va chap o'mrov osti arteriyasi tarmog'idan o'ngda joylashadi. Oldingi kovak venaga quyilishdan oldin ko'krak yo'li ampulasimon kengaytma – *ampula ducti thoracici* hosil qiladi. Ushbu kengaygan joyda 8–11 ta klapanlar bo'ladi.

Chap kekirdak yo'li – bo'yinning yuza va chuqur limfa tugunlaridan chiquvchi tomirlardan hosil bo'ladi. U qizilo'ngachda joylashib, so'ngra kekirdakka o'tadi. Chap kekirdak yo'li qo'krak

bo'shlig'iga kirishdan oldin ko'krak yo'liga yoki chap bo'yinturuq venaga quyiladi.

O'ng kekirdak yo'li – o'ng oldingi va o'rta chuqur bo'yin limfa tugunlaridan chiquvchi tomirlardan hosil bo'lib, kekirdakdan o'ng tomonda joylashadi va ko'krak bo'shlig'iga kirayotib oldingi kovak venaga qo'shiladi.

O'ng limfa yo'li – bo'yinning o'ng yuza, o'ng kaudal chuqur va oraliq devori limfa tugunlaridan chiquvchi tomirlardan hosil bo'ladi. U oldingi kovak vena yoki bo'yinturuq venasining oxiriga quyilib, birinchi qovurg'ada tugaydi.

Hayvonlardagi farq qiluvchi xususiyatlar: cho'chqalarda bel sisternasi 1–2-bel umurtqalari ostida joylashadi; ko'krak yo'li ko'pincha ikkita tomir bilan boshlanadi yoki tomirlar to'rini hosil qiladi. U ampulasimon kengaytma hosil qilib umumiy bo'yinturuq venasida tugaydi. O'ng va chap kekirdak yo'llari halqum orti medial tugundan boshlanadi.

Otlarda bel sisternasi 1–3 bel umurtqalari ostida joylashib, unda 2–5 ta klapanlar mavjud. Ko'krak yo'li ko'krak aortasidan o'ngroqda va toq venadan pastda boradi; S simon qayrilma ko'krak yo'li chap bo'yinturuq venaga yoki oldingi kovak vena quyilishidan oldin hosil bo'ladigan prekardial qismda joylashadi; ampulasimon kengaytmada 10–15 ta klapanlar bo'ladi.

Itlarda – bel sisternasi 1–4-bel umurtqalari ostida joylashadi. Ko'krak yo'lining yo'nalishi qoramollarniki singari bo'ladi. Ichak limfa yo'llari ichak pardasi, ichak, taloq, jigar tugunlaridan limfa yig'ishtiradi. O'ng va chap kekirdak yo'li medial halqum orti tugunlaridan limfa oladi.

Nazorat uchun topshiriq va savollar.

– *limfa aylanish tizimi, uni qon aylanish tizimidan farqi nimada?*

– *limfa nima?*

– *limfa tugunining anatomik tuzilishini ayting.*

– *limfa tomirlarining tuzilishini ayting.*

– *yuza limfa tugunlarining topografiyasini ayting.*

– *organlarning limfa tugunlarining topografiyasini ayting.*

– *limfa yo'llarini ayting.*

Mavzu: Qon hosil qiluvchi organlar

Darsning maqsadi: qon hosil qiluvchi organlarning ahamiyati, taloq, qizil ilik, timusni tuzilishi va topografiyasini o'rganish.

Ko'rgazmali materiallar: rasm, slaydalar, quruq va ho'l preparatlar.

Taloq — qoramollarda uzun, keng, uchki qismi yumaloqlashgan, chetlari to'g'ri bo'ladi. Buqalarda taloq chetlari birmuncha o'tmas bo'ladi. Konsistensiyasi sigirlarda buqalarnikiga nisbatan yumshoq. Taloqni rangi sigirlarda kulrang-ko'kimtir, kesib ko'rilganda follikulalari buqalarnikiga nisbatan kamroq ko'rinadi. Buqalarda taloqni rangi qizil-qoramtir, visseral yuzasida yuqorigi uchi yaqinida taloq darvozasi joylashadi. Uning parietal yuzasi silliq. Taloq chap qovurg'alar ostida katta qorin bilan diafragma o'rtasida joylashadi. Katta qorin bilan u siyrak biriktiruvchi to'qima orqali birikadi. Taloq o'zining yuqorigi uchi bilan to 10-qovurg'alararo bo'shliqqacha boradi. Uning orqa cheti 13-qovurg'aning yuqorigi uchidan 7-qovurg'aaro oraliqqa o'tkazilgan liniyadan o'tadi. Taloqni o'rtacha uzunligi 40–50 sm, eni 10–15 sm, qalinligi 2–3 sm ga teng. Absolyut og'irligi 0,5–1,0 kg ni tashkil qiladi. Nisbiy og'irligi buqalarda 0,16%, sigirlarda 0,17% ga teng bo'ladi.

Hayvonlardagi farq qiluvchi xususiyatlar: qo'ylarda taloq yassi, yumaloq-uchburchak shaklda, qizil-qoramtir rangda bo'ladi. Yuqori oldingi burchagining visseral yuzasida taloq darvozasi mavjud.

Cho'chqada taloq cho'zinchoq, uzun, uchlari siqilgan, ko'ndalang kesimi uchburchak shaklda. Taloqning visseral yuzasida uzunchoq taroq bo'lib, uning oldida taloq darvozasi joylashadi. Taloqni rangi yorqin-qizil, konsistensiyasi birmuncha zich, kesib ko'rilganda follikuialar yaqqol ko'zga tashlanadi. Taloqni uzunligi 38–45 sm, eni 5–8 sm, og'irligi 0,1–0,3% ga teng. U chap qovurg'alar ostida oshqozonning katta burmasida joylashadi.

Otda taloq yassi, o'roqsimon shaklda, ko'k-qizil yoki yuzasi ko'k-binafsha rangda, kesilganda qizg'ish rangli, yumshoq konsistensiyali bo'ladi. Taloqda dorsal kengaygan uchi yoki asosi va

pastga qaragan siqilgan uchi farqlanadi. Uning oldingi cheti botiq va o'tkir, orqa cheti esa qavariq va o'tmas bo'ladi. Taloq visseral yuzasi bilan oshqozonning katta burmasiga, parietal yuzasi bilan diafragma tegib turadi. Uning asosi 2–3 – oxirgi qovurg'alar va 1 bel umurtqasi qarshisida, uchi esa 9–11-qovurg'alar o'rta qismining qarshisida joylashadi. Taloq kapsulasini zardob parda qoplab turadi. Taloqni uzunligi 30–35 sm, eni 17–25 sm, absolyut og'irligi 0,5–1,5 kg yoki tirik vazniga nisbatan 0,2–0,4% ni tashkil qiladi.

Itida taloq yassi, noto'g'ri uchburchak shaklda, yuqoridan pastga tomon cho'zilgan. Pastki uchi kengaygan, yuqorigi uchi esa siqilgan. Orqa cheti to'g'ri, oldingi cheti esa botiq. Uning o'rta qismi birmuncha ingichka va tor. Taloq rangi ko'kimtir donachali qizil, konsistensiyasi zich. U chap qovurg'alar ostida joylashadi. Uning orqa va yuqorigi uchi 2–4-bel umurtqalari qarshisida, oldingi va pastki uchi esa 7–10-qovurg'a-tog'ay birlashgan joyning qarshisida joylashadi. Taloqni og'irligi tana vazniga nisbatan 0,08% dan 0,4% gacha bo'ladi.

Qizil ilik – naysimon suyaklar epifizining g'ovak moddasida, kalta va aralash suyaklarda joylashadi va qon ishlab chiqaruvchi organ hisoblanadi.

Timus yosh hayvonlarda yaxshi rivojlangan bo'ladi. Hayvonlar voyaga yetgandan so'ng sekin-asta quriy boshlaydi. Qari hayvonlarda butunlay yo'qolib, yog' to'plamiga aylanadi. Bu bez ikki qismdan iborat bo'lib, biri ko'krak qafasida, ikkinchisi bo'yinning pastki tomonida joylashadi. U homilaning oxirida va tug'ilgandan keyingi dastlabki davrida faol bo'ladi va T-limfositlar ishlab chiqaradi.

Tanglay bodomchasi bir qancha limfa tugunchalari yig'indisidan va shilimshiq bezchalardan iborat bo'lib, bodomchasimon chuqurcha devorida joylashadi. Ular og'iz bo'shlig'ining orqa qismi atrofida limfoid to'qimadan tashkil topgan halqani hosil qiladi. Og'iz bo'shlig'iga tushgan mikroorganizmlardan himoya qiladi.

Immun tizim. Organizm bir qator tabiiy himoya tizimiga ega bo'lib, bularga qonga tushgan bakteriyalarni yutish va qirib tashlash xususiyatiga ega bo'lgan fagositlar, yallig'lanish reaksiyalari,

qonni ivishi natijasida ko'p qon yo'qotishni oldini olish yoki jarohatni bitishi kabilar kiradi. Tananing barcha to'qimalarida tarqalgan fagositar tizim yoki retikuloendotelial tizim mavjud.

Ushbu fagositlar markofaglar (agranulyar leykositlar) bo'lib, qayerda joylashganligi bilan bog'liq holda har xil nomlanadi, masalan, biriktiruvchi to'qimada bo'lsa kallidistiotsitlar deyiladi.

Bunday himoya mexanizmining barchasi nospesifik bo'lib, javob reaksiyasi ta'sirotdan qat'i-nazar, masalan jarohat, shikastlanish yoki patogenni kirishiga nisbatan bir xil. Shunga qaramasdan, organizmda aniq patogen uchun spetsifik bo'lgan murakkab immun tizim ham mavjud.

Immun tizimda asosiy hujayra tipi limfositlar hisoblanadi va spetsifik (maxsus) immun javobning ikki tipi farqlanadi:

– gumoral immun javobda antitela yoki B-limfositlar tomonidan immunoglobulinlar ishlab chiqariladi. Organizmga aniq antigen (immun tizimga ta'sir ko'rsatuvchi yot modda yoki organizmning yemirilishi) tushganda B-limfositlar tomonidan antitana deb nomlanuvchi mos oqsil ishlab chiqariladi va u antigen bilan qo'shib, uni zararsizlantiradi (neytrallaydi);

– hujayraviy immunitetda T-limfositlar ishtirok etib, ular begona hujayralarni (tanaga taalluqli bo'lmagan hujayra) yoki infeksiya virusi ta'sirida o'zgargan organizmning har qanday hujayrasini tanib oladi va yo'q qiladi.

Vaksinatsiya faollashtirilmagan yoki zararsiz shakldagi virusli yoki bakterial elementlarni organizmga kiritish yo'li bilan organizmning immun javob reaksiyasini hosil qilish bo'lib, aniq patogenga qarshi immunitet hosil bo'ladi va kasallik yuqishini oldi olinadi.¹

Nazorat uchun topshiriq va savollar.

- *ialoqni anatomik tuzilishi va topografiyasini ayting.*
- *qizil ilikni anatomik tuzilishi va topografiyasini ayting.*
- *timusni anatomik tuzilishi va topografiyasini ayting.*

¹ *Victoria Aspinall. Veterinary anatomy and Physiology. Textbook. New-York, 2015.*

Mavzu. Nerv tizimi (MNT)

Darsning maqsadi: har xil hayvonlar orqa va bosh miyasini uning pardalari, bo'shliqlari, qismlari va topografiyasini o'rganish.

Ko'rgazmali materiallar: rasm, sxema, ot, sigir, qo'y, echki, chuchqa va itning umurtqa pogonasini aralashgan xolda olingan mul'aj, bosh miyaning ho'l preparatlari.

Embrional rivojlanish davrida markaziy nerv tizimi embrionning ichki hujayra to'plamining ektoderma qavatidan kovak nerv nayi shaklida yuzaga keladi. Bu nerv nayi embrionning yelka yuzasi yonidan o'tadi, xorda ustida joylashadi, u taraqqiy etib nerv tolalari yon tomonga o'sadi hamda tananing barcha qismlariga tarqaladi va shu tariqa periferik (atrof) nerv tizimi shakllanadi. Nayning oldingi uchi bosh miyaga aylanadi, qolgan qismi esa orqa miyani hosil qiladi. Bosh va orqa miya kovak tuzilishga ega.¹

♦ Orqa miya, orqa miya pardalari (96, 97-rasmlar)

Orqa miya — umurtqa pog'onasi kanalida joylashadi. Orqa miyaning oldingi uchi sezilarli chegarasiz uzunchoq miyaga o'tadi. Orqa uchi, orqa miyaning bel-dumg'aza qismidan boshlab qisilib boradi va miya konusini hosil qilib, u keyinchalik oxirgi ipni hosil qiladi. Orqa miyada bo'yin va bel-dumg'aza yo'g'onlashmasi mavjud bo'lib, u oldingi va orqa oyoqlar nerv tolalari va hujayralarining to'planadigan joyi hisoblanadi.

Har bir umurtqaaro teshik orqali orqa miyadan orqa miya nervlari chiqadi. Ular oldingi qismda orqa miyaga to'g'ri burchak ostida joylashadi, bel qismida esa orqa miyadan qiyshiq yo'nalishda chiqadi va miya konusiga ot dumi shaklini beradi.

Orqa miyaning pastki tomonida ventral o'rta yoriqcha bo'lib, unda orqa miyaning ventral arteriyasi joylashadi. Orqa miyaning yuqorisida dorsal sezuvchi nerv ildizchalari joylashishi uchun dorsal o'rta egatcha va lateral dorsal egatcha mavjud. Ventral o'rta yoriqchadan yon tomonda ventral harakatlantiruvchi nerv ildizchalari uchun lateral ventral egatcha bo'ladi.

¹ *Victoria Aspinall. Veterinary anatomy and Physiology. Textbook. New-York, 2015.*

Orqa miya embrionda segmental rivojlanib, katta hayvonlarda ko'rish qiyin bo'lsada, har bir segment tegishli umurtqalarga mos keladi va juft — biri o'ngdan va biri chapdan orqa miya nervlari chiqadi. Orqa miya nervlari umurtqa pog'onasidan umumrtqalararo teshiklar orqali chiqadi.¹

Orqa miyani ko'ndalang kesimida u periferiyada (atrofda) joylashgan oq modda, markazni egallagan hamda «H» harfi shaklidagi kulrang moddadan tashkil topganligi ko'rinadi.

Kulrang modda — yuqori sezuvchi va pastki harakatlantiruvchi ustunchalar (shoxcha) shaklida oq moddaga kirib turadi va ular bir-biri bilan kulrang birlashma orqali birikib, uning markazida markaziy orqa miya kanali mavjud. Har bir orqa miya nervi ikkita: pastki va yuqorigi ildizcha bilan boshlanadi. Umurtqaaro teshik sohasida pastki va yuqorigi ildizchalar aralash nervga birlashadi. Yuqori ildizda orqa miya tuguni yotadi. Har bir aralash nerv muskul va teri uchun yuqorigi va pastki aralash tarmoqlarga bo'linadi va chegara simpatik nervdan biriktiruvchi tarmoq oladi.

Oq modda orqa miyaning oldingi bo'limida kuchli rivojlangan, u kulrang moddaning ustunchalari bilan uch juft miya tizimchasiga bo'lingan: 1) dorsal; 2) ventral; 3) lateral. Ventral tizimchalar o'zaro bir-biri bilan ventral oq birlashma orqali birikkan bo'ladi. Qoramolda orqa miyaning og'irligi 260 gramga teng. Orqa miyani orqa miyaning ventral arteriyasi; dorsal o'ng va chap orqa miya arteriyalari oziqlantiradi. Har bir umurtqaaro teshikda ushbu arteriyalar umurtqalar, qouvrq'alararo, bel va dumg'aza arteriyalaridan tarmoq oladi. Orqa miya venalari pastki ildizcha oldidan o'tadi va qonni vena chigaliga hamda juft ventral umurtqa sinusiga, undan esa gavdaning segment venalariga o'tkazadi.

Orqa miya pardalari — qattiq, o'rgimchak to'risimon va yumshoq pardalarga bo'linadi.

Tashqi yoki qattiq parda — zich biriktiruvchi to'qimadan tuzilgan bo'lib, juda mustahkam va yo'g'on, qon tomirlari kam, orqa miya va uning nervlarini qoplab turadi, umurtqalararo teshik

¹ *Victoria Aspinall*. Veterinary anatomy and Physiology. Textbook. New-York, 2015.

chetlariga birikadi. Qattiq pardaning ichki yuzasi endoteliy bilan qoplangan, tashqi yuzasi esa umurtqa kanaliga qaragan bo'ladi. Umurtqaning suyak usti pardasi bilan qattiq parda o'rtasida epidural bo'shliq hosil bo'lib, bu bo'shliq siyrak biriktiruvchi va yog' to'qimalari bilan to'lib turadi.

O'rta yoki to'rsimon parda – nozik, qon tomirlari bo'lmaydi; u siyrak biriktiruvchi to'qimadan tuzilgan. Pardaning ikkala yuzasi ham endoteliy bilan qoplangan. O'rgimchak to'risimon parda orqa miyani qoplab, uning yoriqchasi va pushtalariga kirmaydi. Qattiq va o'rgimchak to'risimon parda o'rtasida subdural bo'shliq bo'lib, u orqa miya suyuqligi bilan to'lgan. O'rgimchak to'risimon parda qattiq parda bilan qon tomirlari, yumshoq pardaning paylari, nervlar, shuningdek, birinchi juft bo'yin nervining old tomonida joylashuvchi osib turadigan paylar orqali birikib turadi.

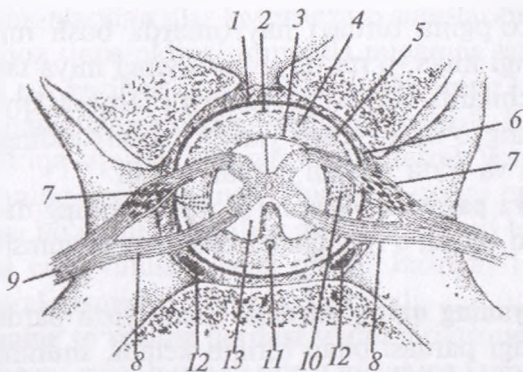
Ichki yoki yumshoq parda – juda nafis, ammo zich bo'lib, u orqa miya bilan zich birikadi va uning barcha burmalariga kirib turadi. Yumshoq parda tashqi tomondan endoteliy bilan qoplangan. O'rgimchak to'risimon va yumshoq parda o'rtasida subaraxnoidal bo'shliq bo'ladi va u ham orqa miya suyuqligi bilan to'lgan. Orqa miyaning yon yuzalarida yumshoq parda o'ng va chap yon paylarni hosil qiladi. Ulardan segmentlar oralig'idan qattiq pardaga tishsimon paylar chiqadi.

It va mushuklarda orqa miya uchta parda bilan himoyalangan bo'ladi. Suyak usti pardasi bilan orqa miyaning qattiq pardasi o'rtasida epidural bo'shliq bo'ladi. Bu epidural bo'shliq orqa miyada regional anesteziya (karaxtlantirish) o'tkazish uchun mahalliy anestetik yuboriladigan joy hisoblanadi. Subaraxnoidal bo'shliqda kam miqdorda suyuqlik bo'lib, u nerv tolalarini mexanik shikastlanishdan himoya qiladi va nerv to'qimasini oziq moddalar bilan ta'minlaydi.¹

♦ **Bosh miya pardalari, bosh miyaning tuzilishi**

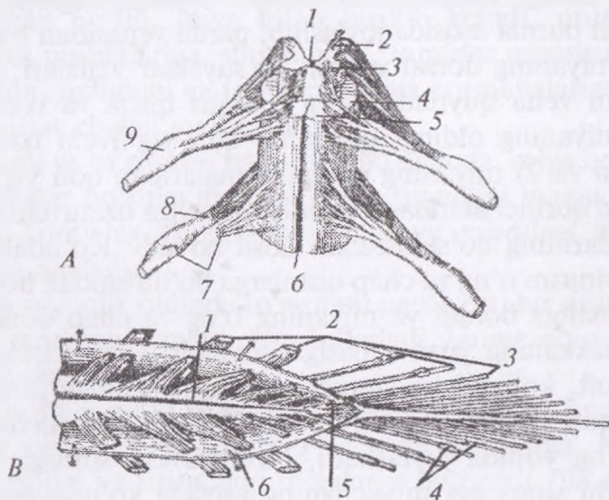
Miya sog'lom tananing barcha faoliyatlarini muvofiqlashtiradi va nazorat qiladi. Miya har xil mexanik shikastlanishlardan saqlaydigan kalla suyagi qutisi ichida joylashgan kovak, bo'rtgan

¹ *Victoria Aspinall. Veterinary anatomy and Physiology. Textbook. New-York, 2015.*



96-rasm. Orqa miya pardalarini:

1 – miyaning qattiq pardasi, 2 – miyaning to'r pardasi, 3 – miyaning yumshoq pardasi, 4 – subaxranoidal bo'shliq, 5 – subdural bo'shliq, 6 – epidural bo'shliq, 7 – yuqorigi tutamchanning orqa miya gangliyasi, 8 – pastki tutamcha, 9 – orqa miyaning aralash nervi, 10 – tishsimon pay, 11 – orqa miya arteriyasi, 12 – umurtqaning pastki sinusi, 13 – orqa miya.



97-rasm. Orqa miya ko'ndalang kesimi: A – orqa miya pastki yuzasining yurim sxemasi, 1 – kulrang bog'lam, 2 – kulrang moddaning yuqorigi ustuni, 3 – pastki ustuni, 4 – oq moddaning yon tizgini, 5 – pastki tizgini, 6 – pastki oraliq yoriqcha, 7–8 – uning pastki va yuqorigi ildiz ipchalari, 9 – orqa miya gangliyasi. B – miya konusi. 1 – miya konusi, 2 – dumg'aza nervlari, 3 – dum nervlari, 4 – orqa miya gangliyasi, 5 – ipchalar 6 – miyaning qattiq pardasi (pastki tomondan ochib ko'rsatilgani).

organdir. Ko'pgina turdagi hayvonlarda bosh miyaning uchta sohasi: oldingi miya, o'rta miya va keyingi miya tafovut qilinadi. Sut emizuvchilarda bunday joylashuvni farqlash qiyinroq, chunki bosh miyaning o'ng va chap yarim sharlari oldingi miya sohasi kattalashgan va o'rta miyani qoplab turadi.¹

Bosh miya pardalari orqa miya pardalarining davomi hisoblanib, ular ham qattiq, o'rgimchak to'risimon va yumshoq pardalarga bo'linadi.

Bosh miyaning qattiq pardasi – eng yuza parda hisoblanadi. U bosh suyagi pardasi bilan birikib ketadi, shuning uchun ham bu yerda epidural bo'shliq bo'lmaydi. Bosh suyagi pardasi bilan bosh miyaning qattiq pardasi o'rtasida faqatgina vena qon tomirlari joylashib, ular dorsal (yuqorigi) va ventral (pastki) vena qon tomirlari tizimi, ya'ni sinuslarni hosil qiladi.

Dorsal sinuslar tizimi sagittal, to'g'ri, ko'ndalang, dorsal ensa va quloq suyagi sinuslaridan tashkil topadi. Sagittal sinus – o'roqsimon burma asosida joylashib, parda venasidan boshlanadi. Unga 1) miyaning dorsal venasi; 2) suyaklar venalari; 3) to'g'ri sinuslardan vena quyiladi. To'g'ri sinus qisqa va ikkita, ya'ni 1) bosh miyaning oldingi qismidan qon yig'uvchi qadoqsimon tana venasi va 2) miyaning chuqur venalaridan qon yig'uvchi va qonni miya qorinchalaridagi tomirlar chigaliga uzatuvchi miyaning katta venalarining qo'shilishidan hosil bo'ladi. Ko'ndalang sinus – sagittal sinusni o'ng va chap qismlarga bo'linishidan hosil bo'lib, chakka kanaliga boradi va miyaning o'ng va chap dorsal venasi bo'ylab chakkaning yuza venasiga quyiladi. Dorsal quloq suyagi sinusi – juft, ko'ndalang sinusga quyiladi, bosh miyaning bazal qismidan qon yig'ishtiradi. Ensa sinusi – juft, chugalchangsimon miyachaning yonida joylashadi, biriktiruvchi sinusga quyiladi. Biriktiruvchi sinus esa miyachaning asosida ko'ndalang sinuslar oralig'ida joylashadi.

Ventral sinuslar tizimi sirkulyar i bazilyar sinuslardan tashkil topgan. Sirkulyar sinus – gipofiz atrofida yotadi. Gipofizdan yon tomonlarda o'ng va chap kavernoza sinuslar joylashadi. Gipofizning

¹ *Victoria Aspinall. Veterinary anatomy and Physiology. Textbook. New-York, 2015.*

old va orqa tomonlaridan ular kavernozero sinuslar bilan birikadi. Har bir kavernoza sinus oldingi tomonda miyaning ko'z venasiga, orqa tomonda esa bazilyar sinusga o'tadi. Miyaning ko'z sinusi — ko'z teshigi orqali yuzning chuqur venasiga tushadi. Bazilyar sinus — ventral umurtqa sinusiga tushadi. Yirtiq teshik yonida bazilyar sinusdan miyaning ventral venasi chiqib, u qonni ensa venasiga chiqaradi. Ensa bo'g'imida bazilyar sinuslar bir-biri bilan birikadi va toq ventral ensa sinusini hosil qiladi. Bazilyar tizimga bosh miyaning ventral qismidan qon yig'ishtiriladi.

Bosh miyaning to'rsimon pardasi siyrak biriktiruvchi to'qimadan tashkil topgan; miya burmalarida u miyaning yumshoq pardasi bilan qo'shiladi, subaraxnoidal bo'shliq faqat yoriqcha va egatchalar sohasida uchraydi. Subdural bo'shliqqa o'roqsimon burmaning asosida to'rsimon pardaning vorsinkalari chiqib, ular paxionov granulyatsiyasi deb yuritiladi.

Bosh miyaning yumshoq pardasi siyrak biriktiruvchi to'qimadan tuzilgan bo'lib, miya bilan birikib ketadi, uning barcha yoriqcha va pushtalariga, shuningdek, tomirlar qavatini shakllantiruvchi yon, uchinchi va to'rtinchi miya qorinchalariga kiradi va unda tomirlar chigali joylashadi.

Subdural va to'rsimon parda osti bo'shliqda, miya qorinchalari va kanalchalar bo'shlig'ida orqa miya suyuqligi mavjud bo'lib, u miyaning tomirlar chigali hamda miya moddasi hujayralari tomonidan ajraladi.

Ushbu suyuqlik oldinda to'rsimon parda osti bo'shlig'iga, orqa tomonda markaziy kanalga harakatlanadi. Uning oqimi venoz va limfa tizimiga boradi.

Bosh miya — katta va rombsimon miyalarga bo'linadi.

Katta miya — oxirgi, oraliq va o'rta miyalarga, **rombsimon miya** — keyingi va uzunchoq miyalarga bo'linadi (*98-rasm*).

Oxirgi miya — o'ng va chap katta miya yarim sharlaridan tashkil topgan. Har bir yarim sharda yopqich, hidlov miyasi, targ'il tana va yon miya qorinchalari tafovut qilinadi. Yopqich va hidlov miyasining chegarasi miyaning pastki yuzasida bazal chegaralovchi ariqcha hisoblanadi. Targ'il tana hidlov miyasining ostida joylashadi.

Yopqich — miyaning kulrang va oq moddalaridan tashkil topgan. Kulrang modda — tashqi tomonda joylashadi va bosh miya po'stlog'ini hosil qiladi. U pushta va yoriqchalari bilan qoplab turadi. Yopqichning tashqi yuzasida uchta yoysimon pushtalar yaqqol ko'rinib turadi va ular lateral yoki silviev suv yo'lini o'rab turadi. Yoysimon pushtalar ayniqsa itlarda yaqqol ko'rinadi. Yopqichning ichki yuzasida, asosan, qadoqsimon tana yonida ikkita yoysimon pushtalar ko'zga tashlanadi.

Oq modda — yopqich po'stlog'ining ostida joylashadi. U o'tkazuvchi yo'llardan tashkil topgan.

Yopqichda peshana, chakka, tepa, ensa va hidlov bo'laklari farqlanadi. Peshana bo'lagi — itlarda tojsimon egatcha orqali aniq chegaralangan. Chakka bo'lagi — silviev egatchasining orqa tomonida yopqichning pastki qismini egallaydi. Tepa bo'lagi — peshana va ensa bo'laklari oralig'ida joylashadi. Ensa bo'lagi — yopqichning orqa qismida joylashadi. Hidlov bo'lagi — hidlov miyasini hosil qiladi.

Hidlov miyasi — katta miyaning pastki oldingi qismida joylashadi. Hidlov miyasi tarkibiga hidlov piyozchasi, hidlov yo'li va pushtalari, hidlov uchburchagi, noksimon bo'lak, ammon shoxi, gumbaz va dumsimon yadro kiradi.

Hidlov piyozchasi — juft tuzilma bo'lib, ular panjarasimon suyakning chuqurchasida joylashadi. Piyozchaning yuqorigi medial qismi kulrang moddadan, pastki lateral qismi esa oq moddadan tashkil topgan. Piyozchaning ichida bo'shliq — hidlov piyozchasining qorinchasi mavjud. Piyozchaga burun bo'shlig'i shilliq pardasining hid bilish hujayralaridan ko'p sonli ipchalar chiqib, ular hidlov nervini hosil qiladi. Hidlov piyozchasi birlamchi hidlov markaz hisoblanadi.

Hidlov yo'li va pushtalar — o'tkazuvchi yo'llar orqali katta miya po'stlog'i bilan birikkan va ko'p miqdorda kulrang modda yadrolarini saqlaydi. Umumiy, medial va lateral hidlov yo'llari farqlanadi. Lateral hidlov yo'li o'zining yo'lida lateral hidlov pushtasini qoplab turadi.

Hidlov uchburchagi — kulrang moddadan tashkil topgan. U hidlov yo'li bilan chegaralangan.

Noksimon bo‘lak — lateral hidlov yo‘li va hidlov uchburchagi, katta miyaning lateral oyoqchasi orqasida joylashadi. Miya qorinchasining yon tomon orqa qismi noksimon bo‘lakka tarqaladi va unda bo‘shliq hosil qiladi. Bu yerda ammon shoxining pastki uchi joylashadi.

Chap va o‘ng hidlov piyozchasi, hidlov uchburchagi va noksimon bo‘lak bir — biri bilan miyaning nazal bog‘lamchasi orqali birikadi .

Ammon shoxi yoki gippokamp — noksimon bo‘lak sohasida miya po‘stlog‘ining juft burmasi hisoblanadi. U o‘zining yuqorigi qismi bilan dumsimon yadro orqarog‘ida miyaning yon qorinchasi tubini hosil qiladi. Ammon shoxi va dumsimon yadro o‘rtasida tomirlar chigali — miyaning yon qorinchasi joylashadi. Ammon shoxi orqa tomonga lateral va pastga yoysimon qayrilgan, noksimon bo‘lakda tugaydi. Ammon shoxi ostida ko‘rish do‘ngligi joylashib, u ammon shoxidan miyaning uchinchi qorinchasining tomirli chigali orqali ajralib turadi.

Gumbaz — ammon shoxi va oraliq miyaning so‘rg‘ichsimon tanasi o‘rtasidagi o‘tkazuvchi tutamlardan hosil bo‘lgan. Tutamda tarnovsimon varaq, ammon shoxining jiyagi, oyoqchalar, ustunlar va tutam tanasi, ammon shoxining bog‘lami farqlanadi. Tarnovsimon varaq — noksimon bo‘lakning kulrang moddasi va ammon shoxidan kelib chiqadigan nerv tolalaridan tashkil topgan. Bu varaq yon miya qorinchasi yuzasidan ammon shoxini qoplab turadi. Gippokamp jiyagi — tarnovsimon varaqdagidek nerv tolalaridan tashkil topgan. U yon miya qorinchasining yuqorigi lateral cheti bo‘ylab joylashadi va tutam oyoqchasiga o‘tadi. Tutamning o‘ng va chap oyoqchalari tutam tanasini hosil qiladi va uchinchi miya qorinchasining qopqog‘i hisoblanadi. Nazal tomonda u ikkita ustunchaga bo‘linadi. Tutam ustunchalari dumsimon yadrodan medial tomonda joylashadi va oraliq miyaning kulrang moddasi (gipotalamus) va so‘rg‘ichsimon tanasigacha cho‘ziladi. Gippokamp bog‘lami ularning yuqorigi uchlarini biriktiradi.

Targ‘il tana — dumsimon, yasmiqsimon va bodomsimon yadro, to‘siq, ichki va tashqi kapsulalardan tuzilgan.

Dumsimon yadro — oldinda va ammon shoxi yonida yon miya qorinchasining tubida joylashadi va uning boshchasi, dumi mavjud.

Yasmiqsimon yadro — koʻrish doʻngligi va dumsimon yadro boshchasining yon tomonida joylashadi va ulardan ichki kapsula orqali ajralib turadi. Yasmiqsimon yadroning yon qismi poʻchoq (skorlupa), medial qismi esa oqish yadro nomini olgan. Oqish yadro koʻrish doʻngligidan lateral tomonda va tirsakli tananing lateral yadrosidan nazal tomonda joylashadi. Yasmiqsimon yadrodan lateral tomonda tashqi kapsula, kapsuladan lateral tomonda esa tor yoʻl koʻrinishida toʻsiq joylashadi. Toʻsiq poʻchoq va ammon shoxi oraligʻida bodomsimon yadro joylashadi. Targʻil tana refleks zanjiri tutashadigan joy hisoblanadi.

Hayvonlardagi farq qiluvchi xususiyatlar: bosh miyaning absolyut ogʻirligi qoramollarda — 410–550 g, choʻchqalarda — 96–145 g, otlarda — 372–570 g, itlarda — 46–138 g ga teng.

♦ **Oraliq va oʻrta miya**

Oraliq miya — oxirgi miyaning targʻil tanasi va oʻrta miya oraligʻida joylashadi. Oraliq miyadan yuqorida uchinchi miya qorinchasining tomirli qopqogʻi va ammon shoxi joylashadi. Oraliq miya talamus (asosiy qismi), epitalamus va gipotalamuslardan tashkil topgan.

Talamus koʻrish doʻngligi va uchinchi miya qorinchasidan tuzilgan.

Koʻrish doʻngligi — nazolateral tomonda targʻil tananing dumsimon yadrosiga oʻtadi. Ular targʻil tana yadrosidan chegaraviy yoʻl orqali, toʻrt tepalikdan koʻndalang egatcha orqali, bir-biridan esa uchinchi miya qorinchasining tomirli qopqogʻi bilan qoplanib turuvchi koʻrish doʻngligining chuqurchasi orqali ajraladi. Koʻrish doʻngligida koʻp miqdorda kulrang moddaning yadrosi mavjud boʻlib, ulardan birmuncha yiriklari quyidagilar: nazal yadro nazal doʻnglikning ichkarisida koʻrish doʻngligining oldingi medial qismida yotadi; kaudal yadro — koʻrish doʻngligining lateral dumboqchasi orqa lateral qismining ichkarisida joylashadi va oraliq koʻrish markazlaridan tuzilgan boʻladi. Miyaning bazal yuzasida koʻrish nervi kesishmasidan koʻrish yoʻli boshlanadi; lateral yadro —

ko'rish do'ngligining lateral dumboqchasida lateral tirsakli tana yaqinida joylashadi; medial yadro medial tomonda lateral tirsakli tana qarshisida yotadi. Ko'rish do'ngligida yuqorida ko'rsatilgan yadrolar o'rtasida to'rsimon tuzilma joylashadi. U barcha yadrolar bilan bog'langan va vegetativ markaz hisoblanadi.

Uchinchi miya qorinchasi — halqasimon shaklga ega. U ko'rish do'ngliklari o'rtasida joylashib, ular ko'rish do'ngligining oraliq massasi orqali bir-biri bilan birikishadi. Qorinchalar devorida markaziy kulrang modda bo'lib, ularda po'stloqosti vegetativ markazlar joylashadi. Uchinchi miya qorinchasi to'rtinchi miya qorinchasi bilan miya suv yo'li orqali, miyaning nazal burmasi yonida o'ng va chap yon miya qorinchalari bilan qorinchalararo teshik orqali qo'shiladi.

Epitalamus — uchinchi miya qorinchasining tomirli qopqog'i, epifiz va juft tugunchalardan tashkil topgan. Uchinchi miya qorinchasining tomirli qopqog'i — tomirli chigal va miyaning yumshoq pardasining epitelial varag'i burmasidan tuzilgan. Tomirli qopqoq ko'rish do'ngligi va ammon shoxi o'rtasiga ponasimon tarzda kiradi va ularni tutamdan ajratib turadi. Qorinchalararo teshik orqali qopqoq miyaning yon qorinchasini tomirli chigali ko'rinishida miyaning yon qorinchasiga kiradi.

Tomirli qopqoq epifiz oldida va qadoqsimon tananing orqasida epifiz usti bo'rtma hosil qiladi.

Epifiz — ichki sekretiya bezi bo'lib, noksimon shaklga ega, to'rt tepalik bilan ko'rish do'ngligi o'rtasidagi chuqurchada joylashadi. Ko'rish do'ngligi chuqurchasining chetlarida ko'rish do'ngligining oq tor miya hoshiyasi ko'rinib turadi. Unda yuganchaning juft tugunchasi joylashib, u keyinchalik yuganchaga o'tadi. Yuganchada epifiz birikib turadi.

Gipotalamus — ko'rish do'ngligining pastki tomonida joylashadi, uchinchi miya qorinchasi devorini hosil qiladi. Gipotalamusda kulrang do'nglik, gipofiz va so'rg'ichsimon tana farqlanadi. Kulrang do'nglik — ko'rish nervi kesishmasi orqasida katta miya oyoqchalari o'rtasida joylashadi va vegetativ markaz bo'lib xizmat qiladi. U ko'rish do'ngligi va hidlov miyasi bilan birikadi. Kulrang do'nglikning o'rta qismida uchinchi miya qorinchasining pastki

devorini qayrilmasi ko'rinishida voronka shokilasi joylashadi, voronka shokilasidan pastda kulrang do'nglik nafis devorli voronka hosil qiladi.

Gipofiz — dumaloq tanacha shaklida, yuqoridan pastga tomon birmuncha siqilgan; unda uncha katta bo'lmagan markaziy bo'shliq bo'lib, u uchinchi miya qorinchasi bilan qo'shiladi. Gipofiz ichki sekretiya bezi bo'lib, bir qancha gormonlar ajratadi. U uch: miya, oraliq va bezli qismlarga bo'linadi.

So'rg'ichsimon tana — kulrang do'nglikning orqasida joylashadi. U tutam orqali hidlov miyasi, ko'rish do'ngligi va to'rsimon tuzilmalar (substansiya) bilan bog'lanadi.

O'rta miya — katta miya oyoqchalari, to'rt tepalik plastinkalari va qopqoqdan tashkil topgan. O'rta miyaning bo'shlig'i silviy yoki miya suv yo'liga aylangan. Suv yo'lining devorida markaziy kulrang modda joylashadi.

Katta miya oyoqchalari — ikkita yo'g'on valik ko'rinishida ko'ruv yo'li va voroliev ko'prigi o'rtasida bosh miyaning pastki yuzasida bo'rtib chiqadi. O'ng va chap oyoqchalar o'rtasida oyoqchalararo egat joylashadi. Oyoqchalardan ko'zni harakatlantiruvchi nerv boshlanadi. Oyoqchalar po'stloq va ko'rish do'ngligini o'rta, rombsimon va orqa miya bilan bog'lovchi o'tkazuvchi yo'lardan tuzilgan. Oyoqchalarning qalinligiga qarab bosh miya po'stlog'ining rivojlanganlik darajasini baholash mumkin.

To'rt tepalik varag'i (plastinka) — o'rta miyaning yuqorigi qismida yotadi. U ikkita oldingi va keyingi tepaliklardan tashkil topgan. Oldingi tepalik ko'rish markazi, keyingi tepalik esa eshitish markazi hisoblanadi. Tepaliklar bir-biridan o'rta, o'ng va chap lateral va ko'ndalang egatchalar orqali ajralib turadi. To'rt tepalik varaqlarining yuza tomoni oq modda, ichki qismi esa kulrang moddadan tashkil topgan.

Katta miya oyoqchalari qopqog'i — o'rta miyaning o'rtasida katta miya oyoqchalari va to'rt tepalik oralig'ida joylashadi. Qopqoq oq moddadan tuzilgan bo'lib, unda kulrang moddaning juft yadrolari mavjud. Birmuncha yirik yadrolar: qizil yadro; ko'zni harakatlantiruvchi nerv yadrosi; Yakubovichning parasimpatik yadrosi; g'altak nerv yadrosi; beshinchi juft bosh miya nervi

yadrosi hisoblanadi. Uzunchoq miyadan oraliq miyaga qopqoq orqali to'rsimon tuzilma tortilib, ular to'rsimon tuzilmaning harakatlantiruvchi yadrosini tashkil qiladi.

◆ **Rombsimon miya**

Rombsimon miya — uzunchoq va keyingi miyalardan tashkil topgan.

Uzunchoq miya — voroliev ko'prigidan orqaga cho'ziladi va sezilarsiz chegara bilan orqa miyaga o'tadi. Miyaning pastki tomonidan ventral o'rta yoriqcha joylashadi. Har ikkala tomon bo'ylab o'rta yoriqchadan yon egatchalar o'tadi; ular o'rta ventral yoriqchaga quyiladi. Yon egatchalar oralig'ida uzunchoq miya piramidalari mavjud. Piramidalarda yarim sharlar po'stlog'idan orqa miyaga o'tkazuvchi piramida tutam joylashadi. O'tkazuvchi tutamlar orqa miyaning yon kanalchalariga yo'nalib o'zaro kesishadi va piramidalar kesishmasini hosil qiladi. Uzunchoq miyaning oldingi qismidan piramidalardan lateral tomondan uzoqlashtiruvchi nerv (VI juft) chiqadi. Piramidalar kesishmasidan lateral tomonga til osti nervi (XII juft) chiqadi. Uzunchoq miyaning yon qismidan qo'shimcha nerv (XI juft); adashgan nerv (X juft); til-halqum nervi (IX juft) chiqadi.

Uzunchoq miyaning kulrang moddasi harakatlantiruvchi va sezuvchi nervlardan alohida tuzilma shakllantiradi. Ushbu tuzilmalardan V, VI, VII, VIII, IX, X va XII juft bosh miya nervlari chiqadi. Bundan tashqari, uzunchoq miyaning kulrang moddasida oldingi va keyingi nov Goll va Burdax tutamlarining oraliq yadrosini motor markazi guruhlanadi. Shu joyda yadrolar oralig'ida to'rsimon tuzilma joylashadi. U uzunchoq miyadan o'rta miyaning qopqog'iga va oraliq miyaga tarqaladi. To'rsimon tuzilma rombsimon va o'rta miya yadrolarini bog'laydi va nafas olish, yurak-qon tomirlar tizimi markazi hisoblanadi.

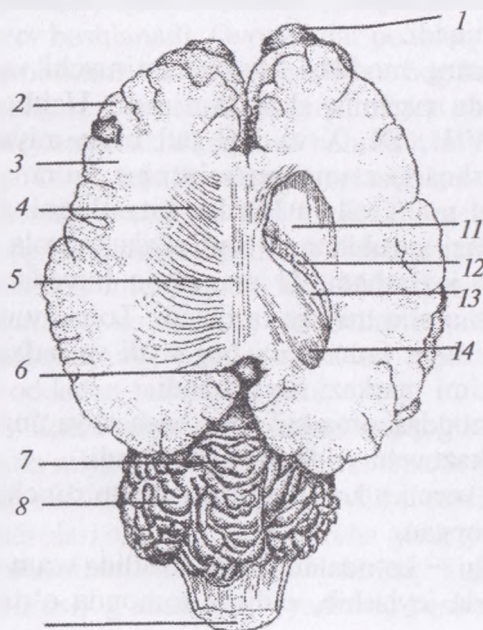
Uzunchoq miyaning oq moddasi orqa miyadan bosh miyaning turli qismlariga boruvchi o'tkazuvchi yo'llarni hosil qiladi.

Keyingi miya — miya yoki voroliev ko'prigi, miyacha, to'rtinchi miya qorinchasidan tashkil topgan.

Miya yoki voroliev ko'prigi — ko'ndalang valik shaklida uzunchoq miyaning oldingi uchida joylashib, oldingi tomonda o'rta

miya bilan chegaralanadi. Ko'prikning yon uchlari miyachaning yon oyoqchalari sifatida miyachaga boradi. Ko'prik va oyoqchalar o'tkazuvchi yo'llardan tuzilgan. Ko'prikning yadrosida bir tomondan miya yarim sharlari po'stlog'ining o'tkazuvchi yo'llari tugaydi va miyachaning o'tkazuvchi yo'llari boshlanadi. Ko'prikning yon qismidan uch tarmoqli nerv (V juft) boshlanadi. Voroliev ko'pri-gining orqasida ko'ndalang yo'nalishda tor, past valik ko'rinisdagi trapetsiyasimon tana joylashib, u eshitish nervi yadrosining o'tkazuvchi yo'llaridan tashkil topgan. Trapetsiyasimon tananing yon uchlari muvozanat-eshitish nervi (VIII juft) va yuz nervi (VII juft) chiqadi.

Miyacha – sharsimon tuzilma shaklida uzunchoq miyaning ustida joylashadi. U ikkita yon bo'ylama egatcha orqali chuvalchangsimon va ikkita yon bo'laklarga bo'linadi. Kulrang modda miyacha po'stlog'ini hosil qiladi va bundan tashqari markazda joylashgan oq moddadagi yadrochalardan iborat. Chuvalchangsimon bo'lak yuzasida ko'p sonli ko'ndalang egatcha va yoriqlar mavjud. Ikkita birmuncha chuqur ko'ndalang yoriqcha



98-rasm. Miya yarim sharlarining ko'ndalang kesimi:

- 1 – hid bilish piyozchasi;
- 2 – kulrang modda;
- 3 – oq modda;
- 4 – nursimon bog'lamlar;
- 5 – qadoqsimon tana stvoli;
- 6 – epifiz; 7 – miya chuvalchangi; 8 – miya yarim sharlari; 10 – uzunchoq miya;
- 11 – dumli yadroning boshi;
- 12 – qon tomirlari chigali;
- 13 – ammon shoxi shokilasi;
- 14 – ammon shoxi ustidagi novsimon parda.

orqali chugalchangsimon bo‘lak oldingi, o‘rta va orqa bo‘laklarga bo‘linadi.

It va mushuklarda. Katta miya yarim sharlari quyidagilardan tashkil topgan:

– tashqi qavati millionlab neyronlarning hujayra tanasi saqlovchi bosh miya po‘stlog‘ini hosil qiladi. Miyaning chuqur qismida hujayra tanasining po‘stloq osti yadrolari bo‘lib, ular yig‘ilgan axborotni qayta uzatish va impulslarni tananing turli sohasiga jo‘natish markazi hisoblanadi.

– ichki qavati miyaning bir sohasini boshqa sohasi bilan bog‘lovchi mielinli nerv tolalaridan tuzilgan o‘tkazuvchi yo‘llardan iborat. To‘qimalarning katta qismi mielinning oq lipoproteinlaridan tashkil topganligi sababli gistologik preparatda oq ko‘rinadi.

Talamus oldingi miyaning orqa qismi to‘qimasida chuqur joylashgan. Uning vazifasi sezgi organlaridan kelgan axborotga ishlov berish va bosh miya po‘stlog‘iga uzatishdan iborat.

Gipotalamus talamusning pastki tomonini egallaydi va bir nechta vazifalarni bajaradi:

1. Undan ishlab chiqarilgan bir nechta gormonlar ichki sekretsiya bezlari bilan nerv tizimini bog‘lovchi sifatida ta‘sir ko‘rsatadi va ushbu gormonlar keyinchalik gipofizda saqlanadi.

2. U terlash, qaltirash, qon tomirlari kengayishi va torayishi kabi ko‘pgina noixtiyoriy harakatlarga ta‘sir ko‘rsatuvchi vegetativ nerv tizimini nazorat qilishga yordam beradi.

3. U organizmdagi suyuqliklarni osmotik tenglashtirish, tana haroratini muvofiqlashtirish yo‘li bilan gomeostazni saqlash, shuningdek bosh miyadagi chanqash, och qolish kabi jarayonlarni boshqaradigan markazlarga ta‘sir ko‘rsatadi.

Oldingi miyaning pastki yuzasida quyidagi tuzilmalarni ko‘rish mumkin.

– ko‘rish kesishmasi: nerv impulslari ko‘rish nervi (II juft bosh miya nervi) orqali keladi, o‘ng ko‘zdan kelayotgan nerv ko‘rish kesishmasi orqali miyaning chap tomoniga, chap ko‘zdan kelayotgan nerv esa miyaning o‘ng tomoniga boradi. Bu har bir ko‘zdan kelayotgan axborotni miyaning ikkala tomoniga ham yetkazilishiga imkon beradi.

– gipofiz: qisqa tanasi bilan gipotalamusning pastida joylashadigan ichki sekretiya bezi hisoblanadi.

Hidlov piyozchasi: bosh miyaning eng old qismida joylashib, juft o'simtadan iborat bo'ladi. Uning yuqori va o'rta qismi kulrang, yon hamda pastki qismi oq modda bilan qoplangan. Hidlov yo'llari miyaning oq moddasidan tashkil topgan. Ular hid bilish sezgisi uchun javob beradi. Uning o'lchami hayvonlarning turlariga ko'ra farq qiladi. Baliqlarda hidlov piyozchasi juda katta bo'lganligi uchun hid bilish sezgisi yuqori, odamlarda hidlov piyozchasi juda mayda bo'ladi. Mushuklarda hidlov piyozchasi itlarnikiga nisbatan katta bo'lganligi sababli, ular hidni yaxshi sezadi.

O'rta miya: bu qisqa miya bo'lib, oldingi miya bilan keyingi miya o'rtasida joylashadi. U bosh miyaning katta yarim sharlariga botib kirgan, eshitish va ko'rish sezgi organlaridan nerv tolalarini keyingi miyadan oldingi miyaga o'tkazadigan yo'l sifatida xizmat qiladi.

Keyingi miya: miyacha, miya ko'prigi va uzunchoq miyadan tashkil topgan. Miyacha: keyingi orqa yuzasida yotadi. U dastlab aniqlanganda bosh miyaning kichiklashtirilgan shakli deb qaralgan va shuning uchun «kichik miya» deb nomlangan. uning shakli deyarli yumaloq, sirti g'adir – budur va egatli bo'ladi. Ko'ndalang kesimida to'qimalar tashqi kulrang modda va ichki oq moddadan iborat. Kulrang modda juda ko'p Purkine hujayralaridan tashkil topgan bo'lib, ularning har biri boshqa neyronlar bilan minglab sinapslar hosil qilgan.

Miyacha koordinatsiya va muvozanatni nazorat qiladi. U ichki quloqning yarim doira kanalchalari va skelet muskularining tutamlaridan axborot oladi. Ixtiyoriy harakatlar bosh miya tomonidan amalga oshiriladi va miyacha tomonidan muvofiqlashtiriladi. Miya ko'prigi miyachaning pastki tomonida joylashib, nerv tolalari miyachaning yarim sharlari o'rtasida ko'prik hosil qiladi. Unda nafas jarayonini nazorat qiluvchi markaz joylashgan. Uzunchoq miya miya ko'prigidan boshlanadi va orqa miya bilan qo'shilib ketadi. Unda nafas va qon bosimini nazorat qiluvchi markazlar joylashgan.

Miyachaning shikastlanishi yoki yetishmovchiligi harakat koordinatsiyasining buzilishiga olib keladi. Homiladorlik davrida mushuk bolasi virusli enterit bilan zararlanganda miyacha gipop-laziyasi bilan tug'iladi va hech qachon normal yura olmaydi. Uzunchoq miya va miya ko'prigi bosh miya o'qining bir qismi bo'lib, nafas va qon bosimini nazorat qilishga javob beradi.

Agar bosh miya o'qi shikastlangan bo'lsa, masalan, yallig'lanish yoki shikastlanish natijasida miyani shishishi sababli miya o'qini ensa teshigidan chiqishi, ya'ni churrasi yuzaga kelib, nafas to'xtaydi hamda qon bosimi ko'tariladi va hayvon o'ladi.

Kalla qutisi: suyak tuzilma bo'lib, miyaning yumshoq to'qimasini fizikaviy shikastlanishdan himoya qiluvchi qattiq tashqi parda hosil qiladi.

Qorincha tizimi embrionning kovak nerv nayidan kelib chiqadi. Ushbu nayning ichi biriktiruvchi kanalchalardan hosil bo'lgan va qorincha yoki bo'shliq bosh va orqa miyada uchraydi. Qorincha va markaziy kanal orqa miya suyuqligi bilan to'lgan. Bu shuningdek, subaraxnoidal bo'shliqda yotuvchi miyaning tashqi yuzasini ham o'rab oladi. Suyuqlik qorinchalar qopqog'ida joylashgan qon tomirlar kapillyarlari to'ridan ajraladi. Bu plazmani eslatuvchi shaffof suyuqlik, hech qanday oqsil saqlamaydi, hujayralararo suyuqlikka o'xshaydi. Uning vazifasi markaziy nerv tizimini har xil kutilmagan harakatlar natijasida kelib chiqadigan shikastlanishlar, urilishdan himoya qilish, bosh va orqa miyaning nerv to'qimalarini oziqa moddalar bilan ta'minlashdan iborat.¹

Nazorat uchun topshiriq va savollar.

1-orqa miyaning topografiyasini ayting.

2-orqa miyaning anatomik qismlarini ayting.

3-orqa miyaning pardalarini ayting.

4-orqa miya pardalari o'rtasida qanday bo'shliqlar hosil bo'ladi?

5-bosh miyani qismlarga bo'linishini ayting.

6-katta miyaga nima deyiladi va u qanday qismlardan tuzilgan?

7-rombsimon miya qanday qismlardan tuzilgan?

8-oxirgi miyaning qismlarini ayting.

¹ *Victoria Aspinall. Veterinary anatomy and Physiology. Textbook. New-York, 2015.*

9-bosh miya yarim sharlari tuzilishi, miyaning oq va kulrang moddalarini ayting.

10-miyacha qanday tuzilishga ega?

11-katta miya oyoqchalari va miya ko'prigi qaysi miyada joylashgan?

12-uzunchoq miyaning tuzilishini ayting.

Mavzu. Periferik nerv sistemasi

Darsning maqsadi: bo'yin, ko'krak, bel, dumg'aza va dum nervlari; yelka, bel va dumg'aza chigali nervlari, bosh miya nervlari (sezuvchi, harakatlanuvchi, aralash va sayyor nerv tarmoqlari) innervatsiyasi va topografiyasini o'rganish.
Ko'rgazmali materiallar: rasm, mulyaj, slayd, ho'l va quruq preparatlar.

♦ Orqa miya nervlari (99, 100-rasmlar).

Orqa miya nervlari umurtqa pog'onasi bo'limlariga mos ravishda bo'yin (c), ko'krak (th), bel (l), dumg'aza (s), va dum (cc) qismlarga bo'linadi.

Bo'yin nervlari (c) sakkiz juft bo'lib, birinchi jufti atlantning umurtqalararo teshigidan, ikkinchi jufti atlantning orqa tomonidagi umurtqalararo teshikdan, sakkizinchi jufti esa bo'yinning yettinchi umurtqasi orasidan chiqadi.

Bo'yin nervlarining har qaysisiga simpatik nervdan kulrang biriktiruvchi tarmoq keladi. Har qaysi nerv yuqorigi va pastki tarmoqlarga bo'linib ketadi. Bu tarmoqlar, o'z navbatida, yana yon va o'rta tarmoqlarni hosil qiladi. O'rta tarmoq bo'yin umurtqasi yaqinidagi muskullarga, yon tarmoq esa yuzaroq joylashgan muskullar va teriga tarqaladi. Pastki tarmoqdan quyidagi alohida nervlar chiqadi:

Ensa nervi birinchi juft nervning yuqorigi tarmog'idan ajralib, bosh va bo'yinni birlashtiruvchi muskullarga va ensa terisiga tarqaladi.

Bo'yinning quloq orti nervi ikkinchi juft nervdan hosil bo'lib, quloqning orqa qismidagi teriga, quloq suprasiga tarqaladi. U so'lak beziga ham tarmoq beradi.

Diafragma nervi beshinchi, oltinchi, yettinchi juft nervlardan hosil bo'lib, to'g'ri narvonsimon muskul ostidan o'tadi va ko'krak bo'shlig'iga borib, diafragma muskuliga tarqaladi.

Kurakning yuqorigi nervi qo'shaloq nerv bo'lib, beshinchi va oltinchi juft nervlardan kelib chiqadi. Uning bir tarmog'i rombsimon muskulga, ikkinchisi esa pastki tishsimon muskulga boradi.

O'mrov usti nervi oltinchi juft nervdan hosil bo'lib, ko'krak osti, yelka va uning bo'g'imi atrofidagi teriga tarqaladi. Bo'yin nervlari boshqa hayvonlarda ham xuddi kavsh qaytaruvchilarniki singari tarqaladi.

Yelka chigali. Bo'yinning keyingi (VI, VII va VIII) va ko'krakning oldingi (I, II) umurtqalaridan chiqadigan nervlarning pastki tarmoqlari birlashib, yelka chigalini hosil qiladi. Bu chigaldan chiqadigan to'qqizta nerv oldingi oyoqni, uning atrofidagi organlarni, muskul va terini ta'minlaydi.

Ko'krakning oldi tomon nervi bo'yinning yettinchi, sakkizinchi va ko'krakning birinchi juft nervlaridan hosil bo'lib, yelka suyagining bo'g'imi oldidan ko'krak muskullariga tarqaladi.

Ko'krakning orqa tomon nervi bo'yinning yettinchi, sakkizinchi va ko'krakning birinchi juft nervidan hosil bo'lib, quyidagi to'rt tarmoqdan iborat: ko'krakning uzun nervi — pastki tishsimon muskulga tarqaladi; ko'krakning yuqori tomon nervi — yelkaning keng muskuliga boradi; ko'krakning yon tomon nervi — ko'krak devorining yon tomon terisiga tarqaladi; ko'krakning pastki tomon nervi — ko'krakning chuqur muskuliga hamda terisiga tarqaladi.

Ko'krak oldi nervi bo'yinning oltinchi, yettinchi, sakkizinchi juft nervlaridan hosil bo'ladi. Bu nerv ko'krak — yelka bo'g'imiga ta'sir qiladigan kurak oldi muskullariga tarqaladi.

Kurak osti nervi bo'yinning oltinchi, yettinchi va sakkizinchi juft nervlaridan hosil bo'lib, 2–4 tarmoqdan iborat va kurak osti muskuliga tarqaladi.

Qo'ltiq nervi bo'yinning yettinchi va sakkizinchi juft nervlaridan hosil bo'lib, yelkaning bukuvchi muskullariga, uning yon qismidagi terisi va yuqorigi yuzasiga tarqaladi. Teri tarmog'i deltasimon muskulning pastki qismidan tashqi tomonga chiqadi.

Muskul — teri nervi bo'yinning oltinchi, yettinchi va sakkizinchi juft nervlaridan hosil bo'ladi va tirsak bo'g'imining bukuvchi muskullariga hamda terisiga tarqaladi.

Bilak nervi bo'yinning sakkizinchi va ko'krakning birinchi juft nervlaridan hosil bo'ladi. Bu nerv anchagina uzun bo'lib, barmoqqacha yetib boradi va tirsak bo'g'imining kaft hamda barmoqni yozuvchi muskullari va terisini harakatlantiradi. Bilak nervi oldin muskullarga tarmoqlanadi, so'ngra tirsak bo'g'imining ustki yuzasiga chiqib, tirsakning uch boshli muskuli orasidan o'tadi hamda yelkaning ichki muskuli ro'parasida bilakning yuza va chuqur muskullariga tarqaladi.

Bilakning yuza nervi uch boshli muskulning yon tomon bosh yonidan chiqib, tirsak, bilak, kaft va barmoq terisiga tarqaladi.

Hayvonlardagi farq qiluvchi xususiyatlar. Cho'chqada – ikkinchi, to'rtinchi va beshinchi barmoqning ichki yuzasiga tarqaladi. Qoramolda – uchinchi, to'rtinchi barmoq nervlariga bo'linadi. Qo'yda – bilaguzuk bo'g'imini yozuvchi muskulga uchta nerv tarmoqchasi kiradi, so'ngra bilakning yuza nervi asosiy stvolining 6 ta tarmoqchasi bilan bilaguzuk bo'g'imini o'rab, yana mayda tarmoqchalarga bo'linib, teriga tarqaladi. Otda – bilak-tirsak suyagining yuqorigi yon tomonida tugaydi.

Bilakning chuqur nervi bilaguzuk va barmoq bo'g'imlarini yozuvchi muskullarga tarqaladi.

Tirsak nervi bo'yinning sakkizinchi va ko'krakning birinchi, ikkinchi juft nervlaridan hosil bo'ladi. U oldin o'rta nerv bilan qo'shiladi, so'ngra undan ajralib, yelka arteriyasi va venasining orqa tomonidan pastga o'tadi hamda yelka suyagining pastki qismidan bilak-tirsakning orqa yuzasiga teri tarmog'ini beradi. Tirsak nervining asosiy tomiri tirsak bo'g'imining yozuvchi yuzasiga o'tadi. Tirsak bo'g'imining kapsulasiga va muskullarga tarqalib, bilaguzuk bo'g'imi yuqorisida ikkiga bo'linadi. Yuqorigi tomon (yuza) tarmog'i qo'shimcha bilaguzuk bo'g'imi yonida to'rtta teri tarmog'iga ajraladi, ular tushov bo'g'imgacha boradi. Chuqur tarmog'i tirsakni bukuvchi muskul ostidan o'tib, volyar lateral nerviga qo'shiladi. Ulardan esa barmoqning orqa, yon va o'rta nervlari hosil bo'ladi.

O'rta nerv bo'yinning yettinchi, sakkizinchi va ko'krakning birinchi, ikkinchi nervlaridan hosil bo'ladi. U oldingi oyoq nervlarining eng yo'g'oni va uzuni bo'lib, oyoq barmoqlarigacha yetib

boradi. O'rta nerv yelka va o'rta arteriyalar bilan yonma-yon o'tadi. Tirsak bo'g'imidan bir oz pastroqda muskullarga tarmoqlanib, bilaguzukni bukuvchi, bilak va barmoqlarni bukuvchi umumiy chuqur muskullar va yelka suyagiga boruvchi muskullar boshiga boradi. Keyin uning asosiy tomiri kaft suyagi ustida kaftning yuza nervini hosil qiladi, uning davomi esa barmoqning orqa nervlarini hosil qilib tugaydi.

Ko'krak nervlari. Hayvonlarning ko'krak umurtqasi qancha bo'lsa, shuncha juft ko'krak nervi bo'ladi. Har qaysi nerv biriktiruvchi oq tarmog'i bilan simpatik nerv o'qiga qo'shiladi.

Simpatik nerv tomiridan 1–2 ta kulrang tarmoqcha chiqadi. Ko'krak nervlari ham yuqorigi va pastki tarmoqlarga bo'linadi. Yuqorigi tarmog'i umurtqa pog'onasi muskullariga boradi, pastki tarmog'idan qovurg'alararo nerv hosil bo'lib, u qovurg'alararo muskullarni harakatga keltiradi. Uning o'rta tarmog'i plevra oralig'iga, to'sh va qorin muskullariga tarqaladi. Yon tarmog'i oldingi oyoqning tanaga biriktiruvchi muskullariga va terisiga tarqaladi.

Bel nervlari. Bel atrofidan chiqadigan nervlar ham bel umurtqalari soniga teng bo'ladi. Belning ikkinchi, to'rtinchi umurtqasidan chiqadigan nervlar simpatik nervlarga oq tarmoqlar beradi, belning hamma nervlariga biriktiruvchi kulrang tarmoq keladi. Bel nervlarining har qaysisi yuqorigi va pastki tarmoqlarga bo'linadi. Yuqorigi tarmoqlar belning yozuvchi muskullariga, teriga tarqaladi. Pastki tarmoqlar belning nerv chigalini hosil qiladi, undan bir nechta nervlar chiqadi:

Yonbosh-qorin devori nervi belning birinchi juft nervidan hosil bo'lib, belning kichik kvadrat va qorin muskullariga hamda terisiga, urg'ochi hayvonlarda sut bezlariga, erkak hayvonlarda jinsiy a'zoga tarqaladi.

Yonbosh – chov nervi belning ikkinchi, uchinchi juft nervidan hosil bo'lib, bel va qorin muskullariga, tashqi jinsiy a'zo va sut bezlariga tarqaladi. Qo'ylarda yon va o'rta tarmoqlarga bo'linadi.

Urug'donning tashqi nervi belning ikkinchi, uchinchi va to'rtinchi juft nervlaridan hosil bo'lib, bel va qorin muskullariga, sonning ichki yuzasi terisiga, tashqi jinsiy azoga va urg'ochi hayvonlarda yelning parenximasiga boradi.

Bel-teri nervi belning uchinchi, to'rtinchi, beshinchi juft nervlarida hosil bo'lib, ikki tarmoqqa bo'linadi, ularning biri belning katta muskuliga, ikkinchisi esa sonning yon qismi terisiga bo'linib, tizza kosasining ustigacha tarqaladi. Qo'ylarda bu nerv anchagina yo'g'on bo'lib, belning uchinchi, to'rtinchi va beshinchi nervlari bilan qo'shiladi, so'ngra tashqi urug' nervini hosil qiladi.

Son nervi belning beshinchi (uchinchi), to'rtinchi va oltinchi juft nervlaridan chiqib, sonning to'rt boshli muskullariga va teri ostiga tarmoqlanib kiradi.

Teri osti nervi anchagina yo'g'on bo'lib, orqa oyoqning ichki yuza qismidagi teri nervidir. Bu nerv boldir va barmoq qismlariga tarqaladi.

Yopuvchi nerv belning beshinchi, to'rtinchi va oltinchi juft nervlaridan chiqadi va son nervidan bir oz kichikroq bo'ladi. Bu nerv tosning yopiq teshigiga borib, yopuvchi va tos-son bo'g'imi muskullariga tarqaladi. Yopuvchi nervning tarmoqlari bel-dumg'aza chigali nervlariga qo'shiladi.

Dumg'aza nervlari. Dumg'aza nervlari orqa miyadan yuqorigi va pastki teshiklar orqali chiqadi. Simpatik stvoldan biriktiruvchi kulrang tarmoq oladi. Yuqorigi tomonga chiquvchi nervlar tos-son bo'g'imining yozuvchi muskullari va sag'ri terisiga tarqaladi. Pastki teshikdan chiquvchi nervlar dumg'aza chigalini hosil qiladi, undan bir qancha alohida nervlar hosil bo'ladi.

Sag'rining old tomon nervi belning oltinchi va dumg'azaning birinchi juft nervlaridan chiqib, sag'ri muskullariga tarqaladi.

Sag'rining orqa tomon nervi dumg'azaning birinchi, ikkinchi va uchinchi juft nervlaridan chiqib, sag'ri arteriyasi bilan sag'ri muskullariga va sonning ikki boshli muskullariga tarqaladi.

Son terisining orqa tomon nervi dumg'azaning birinchi va ikkinchi juft nervlaridan chiqib, sonning ikki boshli muskuli orqa qismidan teriga tarqaladi.

Jinsiy a'zo nervi dumg'azaning uchinchi va to'rtinchi juft nervlaridan paydo bo'lib, jinsiy a'zo arteriyasi bilan quymich yoyi tomon o'tadi. Erkak hayvonlarda jinsiy a'zoga o'tib, yuqorigi jinsiy nerv, urg'ochilarda esa klitor va tashqi jinsiy lablarga tarqaladi. Jinsiy nervdan to'g'ri ichak nervi va oraliq nerv ajraladi. Qora-

molning oraliq nervi yelinining keyingi bo'limiga tarqaladi, yelinining oldingi qismi qorin-yonbosh-chov nervidan tarmoq oladi.

To'g'ri ichakning orqa tomon nervi dumg'azaning to'rtinchi va beshinchi juft nervlaridan chiqib, to'g'ri ichak, orqa chiqaruv teshigi va dum muskullariga, urg'ochi hayvonlarda jinsiy lablarga tarqaladi. Quymich nervi belning oltinchi va dumg'azaning birinchi, ikkinchi, uchinchi juft nervlaridan chiqadi. Bu nerv dumg'aza chigalining eng yo'g'oni va uzuni hisoblanadi.

Katta boldir nervi o'z navbatida, bir nechta nervga ajraladi.

Muskul tarmog'i bir qancha mayda tarmoqchalarga bo'linib, son suyagining orqa tomonidagi muskullarga tarqaladi.

Boldirning orqa tomon terisi nervi boldir suyagining orqa tomonidagi teriga tarqaladi.

Tizza bo'g'imining pastki yon tomon nervi tovonning yozuvchi va barmoqning bukuvchi muskullariga tarqaladi.

Boldirning o'rta qismi terisi nervi tovon bo'g'imi yonida katta boldir nervi, yon va o'rta plantar nervlarga, ular esa boldirning plantar nervlariga, kaftning plantar nervlariga bo'linadi, bular esa barmoq nervlariga tarmoqlanib, oyoqlar tuyog'i atrofida tugaydi.

Kichik boldir nervi boldir nervi yonida joylashadi. Tizza bo'g'imi yonida boldir terisi yuqorigi nervini hosil qiladi va shu joydagi teriga boradi. Tizza bo'g'imining pastrog'ida boldirning yuza va chuqur kichik nervlarini hosil qiladi.

Kichik boldirning yuza nervi barmoqlarga boradi.

Kichik boldirning chuqur nervi kaftda bir qancha tarmoqlarga bulinib, teri muskullariga tarqaladi.

Dum nervlari. Dum nervlari (Cc) orqa miyadan 5–6 juft bo'lib chiqadi, ularning barchasi simpatik nerv tomiridan birlashtiruvchi kulrang tarmoq oladi. Dum nervlari barcha hayvonlarda yuqorigi va pastki tarmoqlarga bo'linib, dumning muskul hamda terisiga tarqaladi va ularni harakatga keltiradi.

It va mushuklarda oldingi oyoqning asosiy periferik nervlariga misollar.

Oldingi oyoqning ko'pchilik tuzilmalari orqa miyadan biroz pastda qo'ltiq osti sohasida joylashgan yelka chigali nervlari bilan ta'minlangan. U orqa miyaning 6-, 7-, 8-juft bo'yin, 1-, 2-juft

ko'krak nervlaridan tashkil topgan va ular birgalikda oyoqda har xil nomlanuvchi nervlarni hosil qiladi.

Bilak nervi bo'yinning sakkizinchi va ko'krakning birinchi juft nervlaridan hosil bo'ladi. Bu nerv anchagina uzun bo'lib, barmoqqacha yetib boradi va tirsak bo'g'imining kaft hamda barmoqni yozuvchi muskullari va terisini harakatlantiradi. Bilak nervi oldin muskullarga tarmoqlanadi, so'ngra tirsak bo'g'imining ustki yuzasiga chiqib, tirsakning uch boshli muskuli orasidan o'tadi hamda yelkaning ichki muskuli ro'parasida bilakning yuza va chuqur muskullariga tarqaladi.

Bilak nervining falajlanishi. Agar hayvonning oldingi oyog'idagi bilak nervi shikastlanadigan bo'lsa, u panjasining ustki tomonini bosadi, bu esa panjasining ustki yuzasidagi terining emirilib ketishiga olib keladi; ventral yuzasi normal yemirilishidan yostiqla orqali himoyalangan bo'ladi. Bu hayvonda oyog'ini normal holatda turishini ta'minlovchi yozuvchi muskullarni ishlatish imkoniyati bo'lmaganligi sababli yuzaga keladi. Shikastlangan nerv qayta tiklanishi mumkin, agar nerv uzilgan bo'lsa, birdan-bir davolash usuli oldingi panjani kesib tashlashdan iborat bo'ladi.

O'rta nerv yelka va o'rta arteriyalar bilan yonma-yon o'tadi. Tirsak bo'g'imidan biroz pastroqda muskullarga tarmoqlanib, bilakuzukni bukuvchi, bilak va barmoqlarni bukuvchi umumiy chuqur muskullar va yelka suyagiga boruvchi muskullar boshiga boradi. Tirsak nervi oldin o'rta nerv bilan qo'shiladi, so'ngra undan ajralib, yelka arteriyasi va venasining orqa tomonidan pastga o'tadi. Tirsak nervining asosiy stvoli tirsak bo'g'imining yozuvchi yuzasiga o'tadi. Ulardan esa barmoqning orqa, yon va o'rta nervlari hosil bo'ladi.

Orqa oyoq muskullari orqa miyaning 3-, 4-, 5-, 6-, 7-juft bel, 1-, 2-juft dumg'aza nervlaridan tashkil topgan dumg'aza chigali nervlari bilan ta'minlanadi. Ular orqa oyoqning har xil nervlarini shakllantirish uchun bir-biri bilan birlashadi.

— son nervi belning beshinchi (uchinchi), to'rtinchi va oltinchi juft nervlaridan chiqib, sonning to'rt boshli muskullariga va teri ostiga tarmoqlanib kiradi. U tizza bo'g'imini yozuvchi muskullarga boradi.

– teri osti nervi anchagina yo‘g‘on bo‘lib, keyingi oyoqning ichki yuza qismidagi teri nervidir. Son nervidan ajralib, biroz yuzaroqda joylashadi. Bu nerv boldir va barmoq qismlariga tarqaladi.

– qo‘ymich nervi belning oltinchi va dumg‘azaning birinchi, ikkinchi, uchinchi juft nervlaridan chiqadi. Bu nerv dumg‘aza chigalining eng yo‘g‘oni va uzuni hisoblanadi. U chigaldan chiqadi va quymich suyagining ustidan va sonning yon yuzasidan o‘tib sonning ikki boshli muskuli ichiga kiradi. Bu nerv sonning orqa yuzasida joylashgan muskullar guruhini (tos-son bo‘g‘imini yozuvchi, tizza bo‘g‘imini bukuvchi) ta‘minlaydi.

– katta boldir nervi quymich nervidan ajralib, o‘z navbatida, bir nechta nervlarga bo‘linadi. U orqa oyoqning pastki qismi yuzasidagi bukuvchi muskullarni ta‘minlaydi.¹

♦ **Bosh miya nervlari (101, 102-rasmlar)**

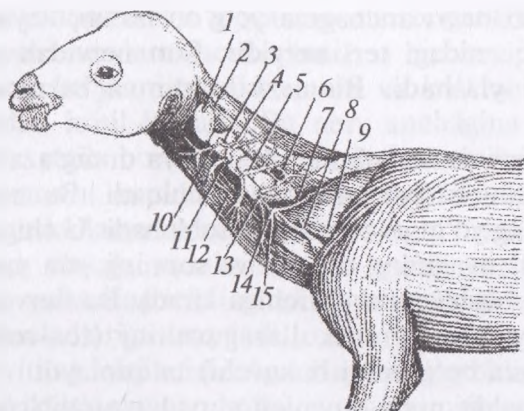
Bosh miya asosidan 12 juft nerv, shulardan to‘rt jufti katta miyadan, qolgan sakkiz jufti uzunchoq miyadan chiqib, tananing bosh, bo‘yin, ko‘krak qismlariga, o‘ninchi jufti esa ichki organlarga tarqaladi.

Bosh miya nervlarining tuzilishi va funksiyasi xilma – xil. Ularning ba‘zilari (I–II–VIII) ta‘sirni sezuvchi, boshqalari (III–VI–VI–XI–XII) (juftlari) harakatlantiruvchi, V–VII–IX jufti aralash, o‘ninchi jufti (X) vegetativ nerv hisoblanadi.

Birinchi juft (I) – hidlov nervi burun bo‘shlig‘i va dimog‘ning shilimshiq pardasidagi neyrit hujayralari tutamidan hosil bo‘ladi va bir qancha nerv iplari shaklida panjarasimon suyakdan o‘tib, hidlov miyasining hid bilish piyozchasiga birlashadi. Bu nerv yirtqich hayvonlarda ayniqsa yaxshi rivojlangan.

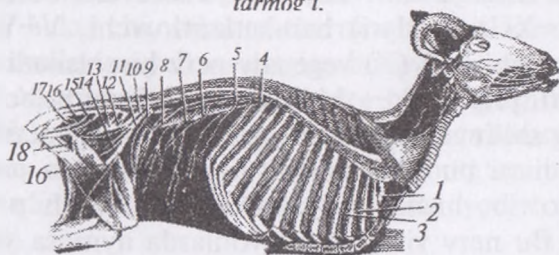
Ikkinchi juft (II) – ko‘ruv nervining neyrit hujayralari ko‘zning to‘r pardasida joylashgan. Bu nerv ko‘z to‘r pardasining multipolyar hujayralari neyritlaridan hosil bo‘lib, ko‘z teshigi orqali o‘tadi va katta miya asosida kesishma hosil qilib, oraliq miyaning ko‘rish bo‘rtig‘ida tugaydi.

¹ *Victoria Aspinall. Veterinary anatomy and Physiology. Textbook. New-York, 2015.*



99-rasm. Qorako'l qo'yining bo'yin nervi:

1-2 - birinchi bo'yin nervlarining yuqorigi tarmog'i; 3 - ikkinchi bo'yin nervlarining yuqorigi tarmog'i; 4 - uchinchi bo'yin nervlarining yuqorigi tarmog'i; 5 - beshinchi bo'yin nervlarining yuqorigi tarmog'i; 6 - to'rtinchi bo'yin nervlarining yuqorigi tarmog'i; 7 - yettinchi bo'yin nervlarining yuqorigi tarmog'i; 8-9 - oltinchi va yettinchi nerv tarmoqlari; 10 - ikkinchi bo'yin nervining pastki tarmog'i; 11 - uchinchi bo'yin nervining pastki tarmog'i; 12 - to'rtinchi bo'yin nervining pastki tarmog'i; 13 - beshinchi bo'yin nervining pastki tarmog'i; 14 - oltinchi bo'yin nervining pastki tarmog'i; 15 - beshinchi va oltinchi bo'yin nervining pastki tarmog'i.



100-rasm. Bel dung'aza nerv chigali va qovurg'alararo nerv:

1 - birinchi ko'krak nerv stvoli, 2-4 - qovurg'alararo nerv, 3 - qovurg'alararo nervning tarmog'i, 5 - birinchi bel nervi, 51 - yonbosh va yuqorining orqa nervi, 6 - ikkinchi bel nervi 61 - yonbosh-chov nervi, 7 - uchinchi bel nervi, 71 - pastki teri nervi, 8 - to'rtinchi bel nervi, 9 - beshinchi bel nervi, 10 - oltinchi bel nervi, 11 - son va safena nervining umumiy stvoli, 12 - yopuvchi nerv, 13 - quymich nervi, 14 - teri osti nervi, 15 - jinsiy azoning ichki nervi, 16 - son nervining bo'linish joyi, 17 - gemrroidial nerv, 18 - safina nerv tarmoqchasi.

Uchinchi juft (III) — koʻzni harakatlantiruvchi nerv katta miya oyoqchalaridan boshlanib, koʻz teshigi orqali koʻz kosasiga boradi. Bu nervning yuqorigi va pastki tarmoqlari boʻlib, yuqorigisi koʻzning yuqorigi toʻgʻri muskuliga, pastkisi pastki qiyshiq oʻrta hamda pastki toʻgʻri muskullarga boradi. Pastki tarmogʻida parasimpatik nervning kiprik tuguni (gangliyi) hosil boʻladi.

Toʻrtinchi juft (IV) — gʻaltak nervi miya toʻrt tepachasining keyingi tepasi roʻparasidan chiqib, uch tarmoqli nerv bilan koʻz teshigidan oʻtadi va koʻzning ichki devori orqali oʻtib, yuqorigi qiyshiq muskulga tarqaladi.

Beshinchi juft (V) — uch tarmoqli nervning uchta tarmogʻi bor, ular orasida sezuvchi va harakatlantiruvchi nerv tolalari boʻladi. Sezuvchi tolalar boshdagi organlarning shilimshiq pardasiga, terisiga; harakatlantiruvchi tolalar boshdagi muskullarga boradi. Uch tarmoqli nerv bosh miyadan ikkita ildiz bilan boshlanib, yuqorisi anchagina yoʻgʻon — sezuvchi, pastkisi esa ingichkaroq — harakatlantiruvchi nervlar hisoblanadi. Yuqorigi ildizda yarim oysimon tugun (yoki Gesser tuguni) boʻladi. Uch tarmoqli nerv koʻz, yuqorigi hamda pastki jagʻ nervlariga boʻlinadi.

Koʻz nervi eng ingichka tarmoq boʻlib, koʻz teshigi ichida quyidagi uchta mayda tarmoqchaga boʻlinadi:

Koʻz yoshi nervi koʻz yoshi beziga, yuqorigi kovakka va peshana terisiga tarqaladi. Kavsh qaytaruvchi hayvonlarda peshana kovagiga va shoxga ham nerv tarqaladi.

Peshana nervi oldin koʻz kosasiga, soʻngra koʻz usti teshigi orqali peshonaga chiqib, peshana va tepa qism terisiga tarqaladi. Choʻchqalarda yonoq oʻsimtasining orqarogʻidan chiqadi.

Kiprik — burun nervi koʻz soqqasiga kiprik nervi kirib, davomi panjarasimon nerv orqali miya boʻshligʻiga oʻtadi va burun boʻshligʻining yuqorigi shilimshiq pardasiga tarqaladi.

Yuqorigi jagʻ nervi miya boʻshligʻidan yumaloq teshik orqali chiqib, koʻz kosasiga kirmasdan quyidagi uch tarmoqqa boʻlinadi:

Yonoq nervi pastki qovoqqa tarqaladi. Kavsh qaytaruvchi hayvonlarda bu nerv juft boʻladi.

Koʻz osti nervi koʻz osti kanali orqali oʻtib, jagʻ tishlarga va kurak tishlarga tarmoqlanadi va kanaldan chiqib, uch tarmoqqa:

a) burunning tashqi nervi – burun terisi uchun; b) burunning oraliq nervi; v) yuqorigi lab nerviga bo‘linadi. Bular teriga va shilimshiq pardaga tarqaladi.

Ponasimon – tanglay nervi yumaloq teshikdan chiqib, shu joydagi chuqurchada quyidagi uch tarmoqqa: a) burunning keyingi nervi – burun bo‘shlig‘iga o‘tib, burun to‘sqichi va kataklarining shilimshiq pardasiga tarqaladi; b) tanglayning katta nervi – qattiq va yumshoq tanglayga, kurak tishlarga, hatto, burun bo‘shlig‘iga ham tarqaladi; v) tanglayning kichik nervi – yumshoq tanglayning shilimshiq pardasiga tarqaladi.

Pastki jag‘ nervi anchagina yo‘g‘on bo‘lib, miya bo‘limidan ensa suyagi teshigi orqali chiqadi. Bu nerv tarkibida sezuvchi va harakatlantiruvchi tolalar bo‘ladi. Nerv chiqishi bilan bir necha tarmoqqa bo‘linadi:

Chaynash nervi to‘g‘ri katta chaynash muskuliga boradi.

Chakkaning chuqur nervi chakka muskuliga boradi.

Qanotsimon nerv qanotsimon muskulga, nog‘ora parda muskuliga va yumshoq tanglay muskuliga boradi.

Lunj nervi lunj muskulining pastki qismidan o‘tib, shu muskulga, qanotsimon muskulga hamda lunj va pastki labning shilimshiq pardasiga tarqaladi. Bu nerv cho‘chqalarda va kavsh qaytaruvchi hayvonlarda quloq osti parasimpatik nervini hosil qilib, quloq osti beziga tarqaladi.

Chakkaning yuza nervi bo‘yin tomondan pastga o‘tib, jag‘ bo‘g‘imi yonida yuqorigi va pastki tarmoqlarga bo‘linadi. Yuqorigisi peshana – chakka qismining terisiga, pastkisi esa yettinchi nervga qo‘shilib, lab va lunj terisiga tarqaladi.

Til nerviga yettinchi juft nervdan nog‘ora teri nervi kelib qo‘shiladi, u esa tilning sezuvchi so‘rg‘ichlariga boradi. Til nervi yuza va chuqur tarmoqlarga bo‘linadi. Yuza tarmog‘i tilning yon muskuli orqali o‘tib, uning shilimshiq pardasiga va so‘rg‘ichlariga tarqaladi. U yerda parasimpatik nervning jag‘ osti tuguni joylashadi. Chuqur tarmog‘i til muskullariga va so‘rg‘ichlariga tarqalib, tilning uchigacha boradi.

Jag‘lararo nerv jag‘lararo muskulga va ikki qorinli muskulga tarqaladi.

Pastki jag'ning alveolyar nervi pastki jag' kanali orqali o'tib, jag' tishlarga va oxirgi kurak tishlarga tarqaladi. Bu nerv iyak osti teshigidan chiqib, iyak osti nervi pastki lab muskuli, shilimshiq pardasi va terisiga tarqaladi.

Oltinchi juft (VI) – uzoqlashtiruvchi nerv uzunchoq miyadan ko'z teshigi orqali chiqib, ko'zning yon muskuliga boradi va ko'z soqqasini harakatlantirish uchun xizmat qiladi.

Yettinchi juft (VII) – yuz nervi miya bo'shlig'idan yuz kanalining teshigi orqali chiqadi. Uning tarkibida parasimpatik nerv, bezlarga, til so'rg'ichlariga boradigan nervlar bor. Nerv yuz kanalida tirsaksimon tugun hosil qilib, kanal ichida quyidagi 3 ta tarmoqqa bo'linadi: a) qoyali yuza katta nervi – qoyali suyak kanaliga borib, undan chiqishi bilan to'qqizinchi juft nervga qo'shiladi; b) quloq uzangisi nervi uzangi muskuliga boradi; v) quloq pardasining tori – juda ingichka bo'lib, qoya pardasi yorig'i orqali chiqadi va til nerviga qo'shilib, tilning ta'm bilish so'rg'ichlariga, jag' osti hamda til osti so'lak bezlariga boradi hamda tarmoqcha orqali sayyor nervga qo'shiladi.

Yuz nervi kanaldan chiqqandan keyin quloq orti so'lak bezi ostidan o'tib, quyidagi tarmoqlarga bo'linadi:

a) quloq orti nervi quloq orti muskullariga tarqalib, bo'yinning birinchi va ikkinchi nervlariga qo'shiladi;

b) quloqning ichki nervi quloq suprasining ichki qismiga o'tib, uning terisiga tarqaladi, u sayyor nervdan kelib chiqadi;

v) qo'sh qorinli muskul nervi qo'sh qorinli muskulning keyingi qismidan kirib tarqaladi;

g) qovoq-quloq nervi jag' bo'g'imining orqa tomonidan yonoq yoyi orqali chakka muskullariga boradi va quloq muskullari uchun ham tarmoqcha ajratadi. Uning yuqorigi tarmog'i yuqori qovoqqa, pastkisi pastki qovoqqa hamda so'lak beziga tarqaladi.

d) bo'yin nervi bo'yin terisiga va quloqning pastki muskuliga boradi.

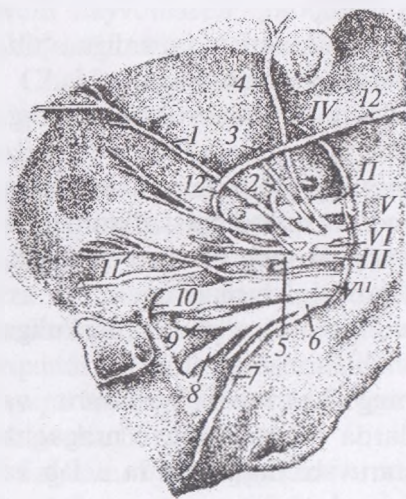
e) lunjning yuqorigi nervi lunjning yuza muskuliga, burun va lab muskullariga tarqaladi. Qo'ylarda bu nervdan o'ntagacha tarmoq chiqadi, chunki kavsh qaytaruvchi hayvonlarda u lab va burunni ko'taruvchi muskullarga ham boradi.

z) lunjning pastki nerv lunj va pastki lab muskullariga tarqaladi. Cho'chqalarda quloq orti so'lak bezi yo'lidan o'tadi.

Sakkizinchi juft (VIII) – eshituv va muvozanat nervi sezuvchi nerv bo'lib, ichki quloqning chig'anoq va dahliz neyritlaridan hosil bo'ladi. Eshituv nervi yuz nervi atrofida uzunchoq miyaning trapetsiyasimon tanasi yoniga birlashadi. Eshituv nervida chig'anoq va dahliz ildizlari bo'ladi.

Chig'anoq ildizi yuqorigi va pastki chig'anoq yadrolarida tugaydi. Dahliz ildizi esa yirik hujayrali Deyters yadrosi (*Deutersi*)da yoki Bexterev yadrosida tugaydi. Har ikkala yadro ham to'rtinchi miya qorinchasi tubida joylashadi.

To'qqizinchi juft (IX) – til-halqum nervi sezuvchi va harakatlantiruvchi nerv bo'lib, kalla suyagi teshigining orqa qismidan chiqib, tashqi uyqu arteriyasiga tashqi yuzasida til va halqum tarmoqlariga bo'linib ketadi. Bo'linishdan oldin o'zidan til osti halqum muskullarga va quloq osti so'lak beziga, sezuvchi sinusga nervlar beradi. Halqum tarmog'i til osti suyagining ichki yuzasidan halqumga borib, nerv chigalini hosil qiladi, undan halqumning shilimshiq pardasiga o'tadi.



101-rasm. Ot ko'zi kosasining nervi:

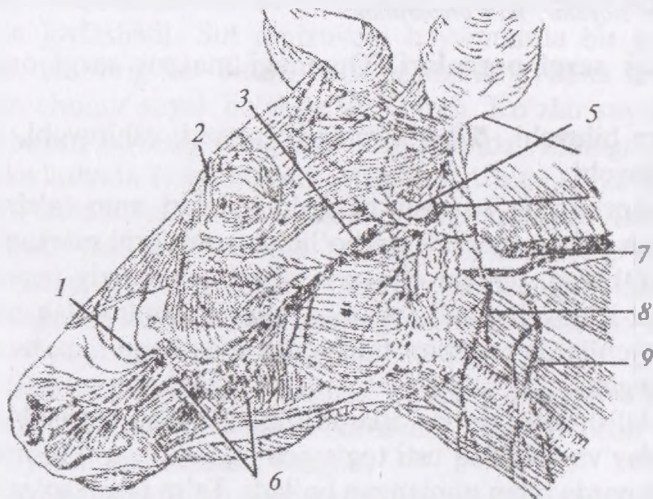
- II – ko'rish nervi, III – ko'zni harakatlantiruvchi nervi,
- IV – bloksimon nervi, V – uch tarmoqli nervi (ko'z kosasi tarmog'i),
- VII – yuqorigi jag' nervi,
- VI – ko'zni uzoqlashtiruvchi nerv,
 - 1 – blok osti nervi,
 - 2 – panjarasimon nerv,
 - 3 – ko'zni harakatlantiruvchi nervning yuqorigi tarmog'i,
 - 4 – peshana nervi, 5 – ko'zni harakatlantiruvchi nervning pastki tarmog'i, 6 – ponasimon tanglay nervi, 7 – tanglayning kichik nervi, 8 – tanglayning katta nervi,
 - 9 – aboral burun nervi, 10 – ko'z osti nervi, 11 – yonoq nervi, 12 – ko'z yoyi nervi.

Til tarmog'i anchagina yo'g'on tarmoqqa va yumshoq tanglayga tarmoqlanib, yuqori va pastki tarmoqqa bo'linadi. Yuqorigi tarmoq yumshoq tanglayning shilimshiq pardasiga, pastkisi tilning shilimshiq pardasiga, tam bilish so'rg'ichlariga boradi.

O'ninchi juft (X) – sayyor yoki adashgan nerv haqida vegetativ nerv tizimida ma'lumot beriladi.

O'n birinchi juft (XI) – qo'shimcha nerv hosil bo'lishida bosh miya va orqa miya nervlari qatnashadi. Bosh miya qismi uzunchoq miyadan kelib chiqadi. Orqa miya qismi orqa miyaning dastlabki oltita bo'yin umurtqasidan chiqadi. Ularning umumiy tomiri bosh miya qismiga qo'shilib, miya bo'shlig'idan teshik orqali chiqadi. Bosh miya qismi adashgan nervga qo'shilib, qaytuvchi nervni hosil qilishda qatnashadi. Bo'yin qismi yuqori va pastki tarmoqlarga bo'linib, bosh-yelka, trapetsiyasimon, to'sh, jag' muskullariga tarmoqlanadi.

O'n ikkinchi juft (XII) – til osti nervi til osti va til muskullarini harakatga keltiradi. Bu nerv uzunchoq miyadan boshlanib, til



102-rasm. Sigir boshining nervi:

- 1 – ko'z osti nervi, 2 – ko'z nervi tarmog'i, 3 – pastki jag' nervining tarmog'i,
 4 – yuz nervi va uning tarmoqlari, 5 – quloq suprasining nervi,
 6 – yuz muskuliga boruvchi nerv tarmoqlari, 7 – qo'shimcha nerv tarmog'i
 8–9 – ikkinchi va uchinchi bo'yin nervlari tarmog'i.

osti teshigi orqali o'tadi va til ildizi yonida chuqur hamda yuza tarmoqlarga bo'linib, til muskullariga va shilimshiq pardasiga tarqaladi.

Nazorat uchun topshiriq va savollar.

1. Orqa miyaning bo'yin, ko'krak nervlarini ayting.
2. Yelka chigali nervlarini ayting.
3. Orqa miyaning bel nervlari, bel chigali nervlarini ayting.
4. Orqa miyaning dumg'aza nervlarini ayting.
5. Dum nervlarini ayting.
6. Bosh miya nervlarini ayting.

Mavzu. Sezgi organlari

Darsning maqsadi: ko'rish organlarining anatomik qismlari, ularning tuzilishi hamda topografiyasi, funksional ahamiyati va hayvonlardagi tafovutlarini, eshitish organlarining anatomik tuzilishi, topografiyasi, bajaradigan funksiyalari, hayvonlardagi tafovutlarini o'rganish.

Ko'rgazmali materiallar: ko'rish va eshitish organlarining mulyajlari, rasmlar, slaydlar, ho'l preparatlar.

Maxsus sezgi organlari. Quyidagi maxsus sezgi organlari mavjud:

- Ta'm biluvchi, hid biluvchi, ko'ruvchi, eshituvchi, muvozanat saqlovchi.

Retseptorlarning ixtisoslashgan hujayralari aniq ta'sirotlarga javob berish uchun moslashgan bo'lib, axborotlarni markaziy nerv tizimiga o'tkazadi. Qabul qilingan axborot markaziy nerv tizimi tomonidan ishlov beriladi va unga mos javobni ishlab chiqadi. Sut emizuvchilarda retseptor hujayralar joylashgan maxsus organlar rivojlangan.

Ta'm bilish retseptorlari itlarda tilning dorsal yuzasida, yumshoq tanglay va hiqildoq usti tog'ayida joylashib, ustki tomondan shilimshiq parda bilan qoplangan bo'ladi. Ta'm bilish so'rg'ichlari xemoretseptorlar hisoblanib, kimyoviy moddalardan ta'sirlanadi, shuningdek, og'iz bo'shlig'i shillig'i atrofidagi hidga javob beradi. Har bir hid bilish so'rg'ichi retseptor hujayradan va unga tayanch bo'lib turuvchi hujayralardan tashkil topgan.

Har bir ta'm bilish retseptorining yuzasida yuz nervi (VII juft), til-halqum nervi (IX juft), adashgan nerv (X juft) larning tarmoqlari bo'lib, impulsni miyaga o'tkazadi va shu joyda ta'm sifatida shakllanadi. Hayvonlarda ta'm bilish darajasini miqdoriy jihatdan baholash juda qiyin.

Hid bilish retseptorlari burun bo'shlig'ining shilliq pardasida joylashib, bu sezgi ta'm bilish retseptorlari bilan chambarchas bog'liqda ishlaydi. Retseptor hujayralari tayoqchasimon bipolyar neyronlar bo'lib, burun bo'shlig'ining orqa qismi va burun chig'anoqlarini qoplab turuvchi shilliq pardasining butun yuzasida tarqaladi. Retseptor hujayrasidan chiquvchi akson boshqa aksonlar bilan birgalikda nerv tolasini hosil qiladi.

Hid taratuvchi kimyoviy modda burun bo'shlig'ining shilliq pardasida eriydi va nerv impulslarini ishlab chiqilishini ta'minlaydi. Bular hidlov nervi orqali oldingi miyaning hidlov piyozchasiga boradi va hid sifatida shakllanadi.

Ko'z va ko'rish. Ko'z ko'rish organidir. Yorug'likka reaksiya qiluvchi fotoretseptorlar ko'zning eng ichki pardasi bo'lgan to'r pardada joylashadi. Sut emizuvchi hayvonlarda bir juft ko'zlar mavjud, ularning har bittasi kalla suyagining orbita deb nomlanadigan chuqur suyak bo'shlig'ida yotadi. Ko'zlar suyak bo'shlig'ida, burun bo'shlig'ining ikki tomonlarida, oldinga qaratilgan holda joylashadi. It va mushuk yirtqich havonlar turlariga mansub bo'lgani sababli ularning ko'zlari oldinga qaraydi. Bu hol keng binokulyar yoki stereoskopik ko'rishni ta'minlab, o'lja holatini aniq bilishga imkon yaratadi. Quyon yoki sichqon kabi yovvoyi hayvonlarning ko'zlari boshlarining ikki tomonida bo'rtib chiqib turadi.¹

Ko'rish analizatori ko'z soqqasi, ko'zning himoya va yordamchi organlari, analizatorlarning o'tkazuvchi yo'llari, bosh miyaning markaziy qismidan tashkil topgan.

Ko'zning himoya va yordamchi organlariga yuqorigi va pastki hamda uchinchi qovoqlar, ko'z yoshi apparatlari, ko'z kosasi, ko'z muskullari va fassiyalar kiradi.

¹ *Victoria Aspinall. Veterinary anatomy and Physiology. Textbook. New-York, 2015.*

Yuqorigi va pastki qovoqlar teri va muskul burmalardan iborat bo'lib, ular yumilgan vaqtda ko'ndalang yoriqchani hosil qiladi. Qovoq yoriqchasining yon va ichki chetida ko'z burchaklari hosil bo'ladi. Qovoqlar yumiladigan joyda birikma va qovoq chetlari bor, ularning tashqi va ichki qirrasasi (mijjalari) bo'ladi. Tashqi qirrada uzun kiprik junlari bor. Yuqorigi qovoqning usti qavariq, mayda va baxmal shaklli shilimshiq pardali bo'lib, qovoq kon'yunktivasi deyiladi. Qovoqning ichki qirrasida tarsal (meybomiy) bezlari bo'lib, ularning soni otlarda 50 taga, bo'yi 4–6 mm, eni 1 mm ga, pastki qovoqda 35 tagacha bo'ladi. Meybomiy bezlari yog' bezlarining bir turi bo'lib, o'zidan yog' ishlab chiqarib, ko'z yoshi ta'sirida shox moddaning erishiga yo'l qo'ymaydi.

Qovoqning ichki teri burmasining ichki cheti kon'yunktivaning biriktiruvchi to'qimasiga o'tib, qovoq va ko'z soqqasi kon'yunktivasini hosil qiladi. Qovoqdan ko'z soqqasi kon'yunktivasiga o'tadigan joy kon'yunktiva gumbazi, qolgan yoriqchasi kon'yunktiva xaltasi deyiladi. Qoramollar pastki qovog'ining kon'yunktivasida limfa tugunchalari bo'ladi. Ko'zning ichki yuzasida kichik ko'z yoshi bo'rtiqchasi bo'lib, u mayda chuqurchalar ko'z yoshi ko'li bilan o'ralgan. Ko'z yoshi bo'rtigi qoramol va otlarda anchagina yirik, cho'chqalarda qizg'ish rangli bo'lib, ter bezi ham bor.

Uchinchi qovoq ko'z soqqasining ichki burchagidagi vertikal kon'yunktiva burmasidir, uning uzunligi 2,5 sm gacha, shakli turli hayvonlarda har xil bo'ladi. U uchinchi qovoqning elastik tog'ayiga birikib turadi.

Ko'z yoshi apparati yuqorigi va uchinchi qovoq bezlaridan, yosh kanalidan, yosh xaltachasi va ko'z yoshi-burun yo'lidan iborat. Yuqorigi qovoq yosh bezi peshana suyagining yuqorigi tomon yonida yonoq o'simtasi asosida kon'yunktiva ostida joylashadi. Uning rangi qizg'ishroq bo'ladi, chiqarish yo'li kon'yunktivaga ochiladi. Ko'z yoshi bezlardan chiqqandan so'ng ko'z yoshi ko'llariga to'planib, undan ko'z yoshi kanaliga tushadi. Ko'z yoshi teshiklari ko'z yoshi bo'rtiqlari yonida, yuqorigi va pastki qovoqlarda ham bo'ladi. Ko'z yoshi kanallari yosh xaltasiga tushadi. Yosh xaltasi pardasimon ko'z yoshi-burun yo'liga tomon o'tib, burun bo'shlig'idagi kanalga chiqadi. Qoramollarda ko'z yoshi

bezining 6–8 ta katta va bir qancha mayda yo‘li bor. Otlarda ko‘z yoshi bezining kattaligi 5,5x3,5 sm, chiqarish yo‘li 12–16 ta, ularning diametri 2 mm gacha bo‘ladi. Ko‘z yoshi-burun yo‘li burunning ichkariroq qismiga ochiladi.

Uchinchi qovoq bezi uchinchi qovoq tog‘ayida joylashib, uning 2–3 ta chiqarish yo‘li uchinchi qovoq ustiga ochiladi. Qoramollarda kattaligi 5,5 sm, ikkita katta yo‘li bo‘ladi. Otlarda bo‘yi 3x2 sm, eni 5 sm, qalinligi 7 sm keladi. Cho‘chqalarda yuza va chuqur qismlardan iborat, bo‘yi 3 sm, eni 1,5 sm, bitta yo‘li bo‘ladi.

Periorbita ko‘z soqqasi joylashadigan pardali konussimon xalta bo‘lib, fibroz-elastik moddalardan tuzilgan. Periorbitaning asosiy qismi ko‘z kosasi chetiga, ichki tomoni esa ko‘rish teshigiga va ko‘z kosasi devoriga yopishgan bo‘ladi. Periorbitani tashqi tomondan ekstraorbital yog‘ tanachasi o‘rab turadi. Periorbita ichida ko‘z soqqasi, muskullar, nerv, qon tomirlari, fassiya va introorbital yog‘ tanachasi bor. Cho‘chqalar va itlarda orbital pay 20–24 mm uzunlikda bo‘ladi.

Ko‘z soqqasini ko‘z muskullari, ya‘ni to‘rtta to‘g‘ri va ikkita qiyshiq muskul harakatlantiradi. Ularning hammasi ko‘z soqqasiga birikkan. Ko‘zning to‘g‘ri muskullari ko‘z soqqasini har tomonga, qiyshiq muskullar esa o‘q atrofida aylantiradi.

Ko‘z fassiyalari yuza va chuqur qismlarga bo‘linadi.

Ko‘z kosasining yuza fassiyasi ko‘rish teshigi yonidan boshlanib, ko‘z muskullari ustini o‘rab oladi va ko‘z soqqasiga kelib, yuqorigi hamda pastki qovoqqa o‘tadi.

Ko‘z kosasining chuqur fassiyasi ko‘z muskullari orasidan o‘tib, ikkiga bo‘linadi va biri qovoqqa, ikkinchisi ko‘zning shox pardasi chetiga boradi. Ko‘z soqqasining fassiyasi shox parda chetidan fibroz parda tomon o‘tib, uni o‘rab oladi va ko‘z teshigi yonida tugaydi. U chuqur fassiya bilan ham qo‘shilib, ko‘rish nervi atrofida qin hosil qiladi. Ko‘z soqqasi fassiyaning ichki Tenonov bo‘shlig‘i qon tomirlari bo‘shlig‘i va bosh miya ko‘rish nervining to‘r pardasi osti bo‘shlig‘i bilan ham qo‘shiladi..

Ko‘z soqqasi shar shaklida (yumaloq) bo‘lib, uning old tomoni botiqroq, orqa tomoni bir oz qavariqdir. Ko‘z soqqasi ko‘z pardalaridan va nur singdiruvchi hamda qabul qiluvchi qismlardan

iborat. U har xil hayvonlarda turlicha, ko'rish o'qi oralig'idagi burchak ham har xil: itlarda 92° , cho'chqada 118° , sigirda 119° , qo'ylarda 134° , otda 137° , o'q o'rtasidagi radius esa itlarda 79° , cho'chqalarda 85° , sigirda 94° , otda 116° , qo'ylarda 129° bo'ladi.

♦ **Ko'z soqqasining pardalari** (103, 104-rasmlar).

Tashqi fibroz parda oq parda va shox pardaga bo'linadi. Ko'zning pardasi — sclera ko'z soqqasining $4/5$ qismini egallaydi. Bu pardada qon tomirlari juda kam bo'ladi. Uning orqa tomonining pastki yon qismida teshik bo'lib, bu teshik orqali ko'rish nervi chiqadi.

Shox ko'z soqqasining old tomon yuzasida joylashib, uning $1/5$ qismini egallaydi. Bu parda juda tiniq va zich bo'lib, qalinligi $0,6-0,7$ mm keladi. Shox pardaning usti ko'p qavatli hujayralar bilan qoplangan, unda juda ko'p nerv bo'ladi. Bu pardaning ichki yuzasi gomogen endoteliy bilan qoplangan.

Ko'zning tomirli pardasi ko'zning ikkinchi qavati bo'lib, uch qismdan: xususiy qon tomirli parda, kipriksimon tanasi va ko'zning rangli pardasidan iborat.

Xususiy qon tomirli parda qoramtir-qo'ng'ir rangli, qon tomirlari ko'p yupqa parda bo'lib, fibroz parda bilan to'r parda o'rtasida joylashadi. Bu parda ko'zning fibroz pardasi bilan zich birikadi. Qon tomirli pardaning rangli parda ostidagi to'r pardada tasvir beruvchi parda bo'lib, u o'txo'r hayvonlarda fibroz, yirtqich hayvonlarda esa hujayraviy tuzilishga ega, cho'chqalarda bo'lmaydi. To'r pardaning rangi va shakli har xil bo'ladi.

Kipriksimon tana o'rta qavat bo'lib, unda qon tomirlari juda ko'p, lenta shaklida, qalinligi 10 mm gacha, oq pardaning oldida joylashadi. Kipriksimon tanada silliq muskul tolalaridan iborat kiprik muskuli bo'ladi. U radial holda joylashgan 100 ga yaqin taroqsimon kiprik tojlaridan iborat. Bu tananing old tomonida kiprik o'simtasi bo'lib, unga ko'z gavharini ko'tarib turuvchi pay birikadi.

Ko'zning rangli pardasi hayvonlarda har xil rangda bo'lib, shox pardaning orasida turadi. Bu pardaning o'rtasida oddiy teshik — ko'z qorachig'i bor. Rangli pardaning oldingi va keyingi yuzasida burmalar — qorachiq hamda kiprik chetlari bo'lib, ular kiprik

tanasi va shox pardaga birlashib turadi. Qorachiqning ustki tomonida uzum g'ujumlariga o'xshash qoramtir shakllar bo'ladi. Rangli parda pigmentlari har xil rang beradi. Ko'z qorachig'i atrofida silliq muskul tolalari qorachiq sfinkterini, radial holda joylashuvchi muskullar qorachiqni kengaytiruvchilardir. Uning kengayishi va torayishi yorug'likka bog'liq bo'ladi. Qorachiqning shakli ham har xil hayvonlarda turlicha: o'txo'rlarda ko'ndalang bo'ladi.

Ko'zning to'r pardasi ko'radigan va ko'rmaydigan qismlarga bo'linadi. Ko'radigan qismi ham o'z navbatida ikkiga bo'linadi: a) pigmentlangan qavat tomirli qavatga yaqin birlashgan: b) yoki xususiy (chin) to'r qavat ko'rish nervining kirish joyidan kipriksimon tanagacha boradi. Rangi qizg'ish-tiniq bo'ladi. To'r pardaning ko'rish nerviga o'tadigan joyi ko'rish g'uddasi deyiladi. Uning diametri 4,5–5 mm. To'r pardaning o'rtasida markaziy hoshiya bo'lib, u eng yaxshi ko'rish joyi hisoblanadi.

Kipriksimon (ko'rmaydigan) qismi va rangli parda qismi juda yupqa bo'lib, ikki qavatdan iborat, ularning biri kipriksimon tanaga, ikkinchisi rangli pardaga birlashadi.

Gavhar ikki tomonlama qavariq linza bo'lib, rangli parda orqasida joylashadi. U juda tiniq va zich konsistensiyali bo'lib, yorug'lik nurini sindirib, to'r pardaga tasvir tushirish uchun xizmat qiladi. Uning diametri har xil hayvonlarda turlicha: otlarda gorizontol holda 22 mm, vertikal holda 19 mm, qalinligi 13,25 mm; qo'ylarda gorizontol holda 14–15 mm, qalinligi 12–14 mm, og'irligi 2,5–2,2 g bo'ladi. Gavharning sirti kapsula bilan o'ralgan bo'lib, unda po'stloq, zich yadro qismlar bo'ladi. Ko'z gavhari kipriksimon tanaga pay orqali yoki ko'tarib turuvchi pay bilan birlashib turadi. Bunda limfa yoriqchalari bo'lib, ular limfa suyuqligi bilan to'lib turadi. Shu paylarning qisqarishi va yozilishi natijasida doim elastik holatdagi gavhar kengayib-torayadi va buyumlarni ko'rishni osonlashtiradi.

Shishasimon tana sharsimon, tiniq organ bo'lib, gavhar bilan to'r parda orasidagi bo'shliqda joylashadi. Uning ichida quyuqroq modda bor. Ko'z soqqasining tomirlari ikki qismga: to'r parda va oraliq parda qismlarga bo'linadi. To'r parda arteriyasi kipriksimon

tana arteriyasidan hosil bo'lib, ko'rish g'uddasi yonidan o'tadi. Arteriyalar qisqa va uzun kiprik arteriyalaridan hosil bo'ladi. Vena qon tomirlari yulduzsimon shakl hosil qilib, kiprik venasiga borib qo'shiladi. Ko'z soqqasida limfa tomirlari bo'lmaydi, ularning vazifasini limfa bo'shliqlari bajaradi. Bunday bo'shliqlarga fontanovi episklral, to'r parda bo'shlig'i va boshqalar kiradi.

It va mushuklarning fotoretseptor hujayralari 95% tayoqcha va 5% kolbachasimonlardan tashkil topgan. Bu ular yorug'lik va qorong'ulikning har xil darajalarini ko'rishidan dalolat beradi, ammo rangli ko'rish ularda past rivojlangan.

- Bipolyar sezuvchi nervlar tayoqcha va kolbachasimon retseptorlardan ma'lumotni olib keyingi qavatga uzatadi.

Tasvirning shakllanishi. Ko'zning vazifasi — obyektдан yorug'lik nurini o'tkazish va to'r pardada tasvirni shakllantirishdan iborat. Bu jarayon quyidagi bosqichlarda amalga oshadi:

1. Yorug'lik nuri shox parda orqali o'tib, to'r pardaga yo'naladi.

2. Yorug'lik nuri ko'z qorachig'i orqali o'tadi. Qorachiqning o'lchami tushayotgan yorug'lik nurining jadalligiga javoban kamalak parda tomonidan boshqarilib turadi. Qorachiqning kengayishi vegetativ nerv tizimi nazorati ostida bo'ladi.

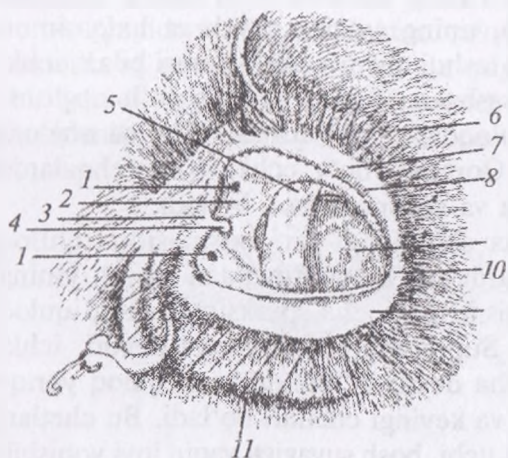
3. Yorug'lik nuri gavharga tushadi. Gavharning holati siliar muskullar yordamida o'zgarib turadi. Yorug'lik nuri tezda to'r pardaga o'tkaziladi.

4. Yorug'lik nurlari to'r pardaga tushadi va hujayralar qatlamidan o'tib, ko'rish retseptorlariga boradi. Retseptorlar taassurotni qabul qilib impulslarni nerv tolalari orqali ko'rish nerviga uzatadi. Axborot bosh miya yarim sharlari po'stlog'ining ko'rish markaziga o'tkaziladi va tasvir sifatida shakllanadi. Tasvir to'r pardada shakllanadi, ammo miya axborotlarga boshqa sezgilarga bog'liq holda ishlov beradi va to'g'ri yo'naltiradi.

5. Yorug'lik nurining bir qismi fotoretseptorlar hujayralariga qaytadi. Ular past darajadagi yorug'likni qabul qiladi va undan ta'sirlanadi.

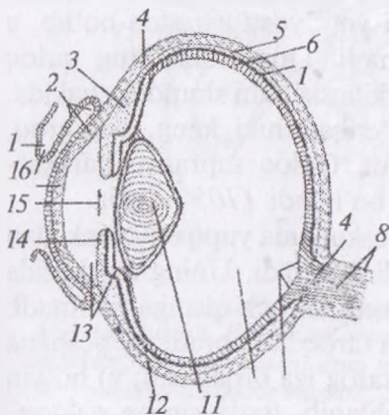
Gavharning shaklini obyektning yaqin yoki uzoqligiga qarab o'zgarishi hayvon tug'ilganidan keyin rivojlanadi. Hayvon yoshi kattarishi bilan gavharning elastikligi yo'qola boradi va uning shakli

o'zgarishiga ko'proq vaqt ketadi. Odamlarda bu holatni ko'zoynak yordamida o'zgartirish mumkin, ammo hayvonlar «qarilik» bilan bog'liq bunday holatda o'z hatti-harakatlarini moslashtirishga o'rganishi kerak bo'ladi.¹



103-rasm. Ko'zning konyunktiv xaltasi ochilgan holat:

- 1 – ko'z yoshi teshigi,
- 2 – ko'z yoshi ko'li,
- 3 – qovoqning ichki burchagi, 4 – ko'z yoshi do'ngligi, 5 – uchinchi qovoq, 6 – yuqorigi qovoq kipriklari, 7 – qovoq mijjasi, 8 – qovoqning ichki mijjasi va meybomiy bezi, 9 – shoh parda, 10 – qovoqning yon burchagi, 11 – pastki kipriklar.



- 104-rasm. Ko'z soqqasi tuzilishi:**
- 1 – yuqorigi qovoq mijjalari, kipriklar va meybomiy bezi, 2 – ko'z soqqasining qovoq konyunktivi va konyunktiv xaltasi, 3 – kiprik tolasi va to'r pardasining kiprikli qismi, 4 – ko'zning oqish pardasi, 5 – ko'zning qon tomirlari pardasi, 6 – ko'zning to'r pardasi, 7 – rangli qavat, 8 – ko'rish nervi va uning qini, 9 – ko'rish so'rg'ichi, 10 – shishasimon tana bilan to'lgan ko'z soqqasi bo'shlig'i, 11 – ko'z gavhari kapsulasi va parenximasi, 12 – gavhar payi, 13 – ko'zning oldingi va keyingi kamerasi, 14 – ko'zning rangli pardasi, 15 – ko'z qorachig'i, 16 – ko'zning shox pardasi.

¹ Victoria Aspinall. Veterinary anatomy and Physiology. Textbook. New-York, 2015.

Eshitish va muvozanat organlari. Qishloq xo'jalik hayvonlarining eshitish organlari uch qismdan: tashqi, o'rta va ichki quloqdan iborat.

Tashqi quloq quloq suprasi va uni harakatlantiruvchi yordamchi organlardan tuzilgan. Tashqi eshitish yo'li tashqi va o'rta quloq orasidagi yo'l bo'lib, uning asosida suyak va halqasimon tog'ay bo'ladi. Bu yo'lning tashqi qismi quloq suprasi bilan, ichki qismi o'rta quloq bilan tutashgan. Tashqi eshitish yo'li nog'orasimon xalqa orqali o'rta quloqdan ajralib turadi. U xalqa nog'ora pardaga yopishgan bo'ladi. Qoramol, qo'y, echki va cho'chqalarda bu yo'l uzun, otlarda qisqa va voronkasimon bo'ladi.

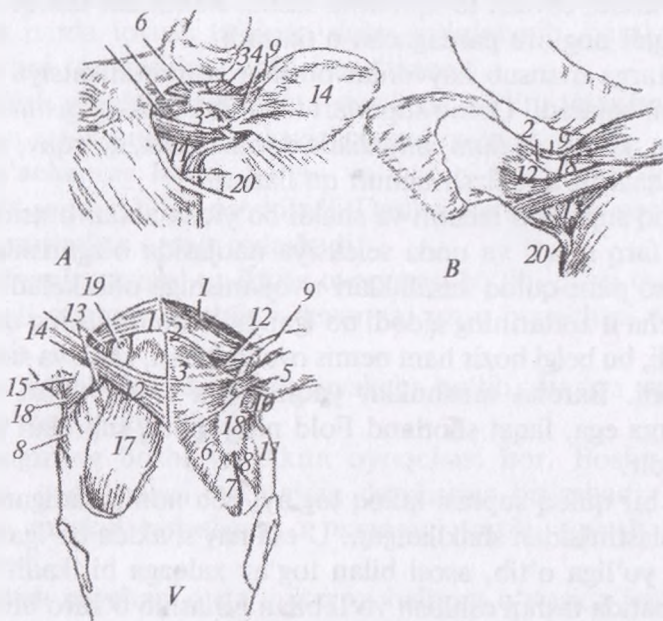
Quloq suprasi voronka shaklidagi teri burmasidir. Quloq suprasi ko'pchilik hayvonlarda tog'ay plastinkadan iborat. Uning tashqariga chiqib turgan qismi qayiqcha, proksimal qismi quloq suprasining asosi deyiladi. Supraning tashqi yuzasi devori, ichki qismi qayiqsimon chuqurcha deyiladi. Bunda keng quloq yoriqchasi bo'lib, uning oldingi va keyingi chetlari bo'ladi. Bu chetlari bir-biri bilan birlashib supra uchi, bosh suyagiga yaqin joyi yopishib bog'lam hosil qiladi. Quloq suprasining sirti kalta, ichki yuzasi uzun jun bilan qoplangan. Quloq suprasining tog'ayi elastik moddadan tuzilgan. Supraning asosi yog' yostiqchasida bo'lib, u quloq harakatlanishiga yordamlashadi. Qoramollarning quloq suprasi keng va yoyiqroq, qo'y va echkilarda ham shunday shaklda, lekin osilib turadigan bo'ladi. Cho'chqalarniki keng, ochiqroq, otlarda uzun va tik turadigan bo'ladi. Quloq suprasini harakatlantiruvchi muskullar uch guruhga bo'linadi (105-rasm):

1. Quloq suprasini taranglovchi muskul juda yupqa plastinkadan iborat bo'lib, chakka chuqurini to'ldirib turadi. Uning markazida tog'ay qalqoncha bor. Taranglovchi muskul uch qismga bo'linadi: a) qalqonlararo muskul tashqi sagittal taroqdan boradi; b) peshana qalqon muskuli peshonaning tashqi tarog'iga birlashadi; v) bo'yin qalqon muskuli ensa tarog'idan boshlanib, tog'aysimon qalqonchada tugaydi.

2. Quyidagi to'rta adduktor: a) yuqorigi adduktor; b) o'rta adduktor; v) pastki adduktor; g) tashqi adduktor quloq suprasini aylantiradi, oldinga tortadi.

3. Quloq suprasini ko'taruvchi muskullar uchta bo'lib, ulardan: a) uzun ko'taruvchi muskul ensa tarog'idan supra tomon boradi; b) qisqa ko'taruvchi muskul quloq qalqonchasidan o'tadi; v) o'rta ko'taruvchi muskul tashqi sagittal taroqdan boshlanib suprada tugaydi.

4. Quyidagi ikkita adduktor quloq suprasini yon tomonlarga tortadi: a) uzun adduktor bo'yin payidan quloq suprasiga kelib birlashadi; b) qisqa adduktor yuqoridagi muskul bilan birga boshlanib, supraning pastki qismida tugaydi.



105-rasm. Quloq suprasining muskullari.

A – sigir qulog'i, B – uning orqadan ko'rinishi, V – otning qulog'i: 1 – uzun adduktor, 2 – ko'taruvchi uzun muskul, 3 – bo'yinning qalqonsimon muskuli, 4 – yuqorigi adduktor muskuli, 5 – o'rta adduktor muskuli, 6 – qalqon aro muskul, 7 – peshana-qalqon muskullarining peshana qismi, 8 – peshana qalqon muskullarining chakka qismi, 9 – ko'taruvchi qisqa muskul, 10 – pastki adduktor, 11 – tashqi adduktor, 12 – ko'taruvchi o'rta muskul, 13 – qisqa adduktor, 14 – quloq supراسi, 15 – buruvchi qisqa muskul, 16 – buruvchi uzun, muskul, 17 – chakka muskuli, 18 – qalqoncha, 19 – yog' tanachasi, 20 – quloqning pastki muskuli.

5. Quloqning pastki muskuli quloq orqasi so‘lak bezidan boshlanib quloq suprasida tugaydi, bu muskul qisqarganda suprani pastga tortadi.

Uzun va qisqa buruvchi muskullar qalqonchadan quloq suprasining asosiy qismiga boradi. Cho‘chqalarda yuqoridagi muskullar bir-biriga qo‘shilishi natijasida soni ancha kamayadi, qoramollarda anchagina yirikroq, otlarda kuchli rivojlangan bo‘lib, quloq suprasini 180° gacha bura oladi.

It va mushuklarda — quloq supراسi voronkasimon tog‘ay varag‘i bo‘lib, tovush to‘lqinlarini tashqi muhitdan tashqi eshitish yo‘li orqali nog‘ora pardagacha o‘tkazadi.

Bir turga mansub hayvonlar orasida kommunikatsiya vositasi vazifasini bajaradi. Quloq supralari tananing boshqa qismlari bilan (masalan, ko‘z yoki dum) birgalikda dominantlik, qo‘rquv, moyillik va boshqalarni ifodalash uchun qo‘llanadi.

Quloq supراسi o‘lchami va shakli bo‘yicha zotlar orasida bir — biridan farq qiladi va unda seleksiya natijasida o‘zgarishlar hosil bo‘lib, ko‘plari quloq kasalliklari rivojlanishiga olib keladi.

Barcha it zotlarining ajdodi bo‘lgan bo‘risimon itning quloqlari tik turadi; bu belgi hozir ham nemis ovcharkalari, chau va xaskilarda kuzatiladi. Barcha mushuklar yaqingacha o‘tkir uchli vertikal quloqlarga ega, faqat shotland Fold ning quloq supralari yassi va buramadir.

Har bir quloq supراسi quloq tog‘ayi deb nomlanadigan elastik tog‘ay plastinkadan shakllangan. U esa nay shaklda bo‘lgan tashqi eshitish yo‘liga o‘tib, asosi bilan tog‘ay xalqaga birikadi. Tog‘ay o‘z navbatida tashqi eshitish yo‘li bilan birlashib o‘zaro birlashgan tog‘aylar qatorini tashkil qiladi va quloq supراسiga erkin harakatlanib tovush to‘lqinlarini ushlashga imkon yaratadi.

Quloq supراسi tog‘ayining ikkala yuzalari teri bilan qoplangan. Ko‘pchilik zotlarda quloq supراسining tashqi yuzasi ichki yuzasiga nisbatan ko‘proq jundor bo‘ladi.¹

O‘rta quloq tashqi quloqdan keyin kelib, quloq suyagi bo‘shlig‘ida joylashadi. Bu nog‘ora parda, to‘rtta eshitish suyakchasi,

¹ *Victoria Aspinnall. Veterinary anatomy and Physiology. Textbook. New-York, 2015.*

muskul va paylardan iborat. Bular hammasi eshitish organlarining yordamchisi hisoblanadi.

Nog'ora bo'shlig'ida yuqorida ko'rsatilgan organlar joylashadi, uning ichki qismida ikkita darcha bor: biri dahliz darchasi uzangi bilan yopilgan, ikkinchisi chig'anoq darchasi, ichki nog'ora parda bor. Bular oralig'ida cho'qqayma bo'ladi. O'rta quloqqa eshituv yo'li va yuz nerv kanallari ham ochiladi.

Nog'ora parda o'rta quloq bo'shlig'ining yon tomonida joylashadi. Bu parda biriktiruvchi to'qimadan tuzilgan bo'lib, ichki tomoni shilimshiq parda, tashqi tomoni esa teri bilan qoplangan. Nog'ora parda tovush ta'sirida doim to'lqinlanib, harakatlanadi va tovushni tashqaridan ichkariga o'tkazadi.

Eshitish suyakchalari to'rtta suyakcha bo'lib, tovushni tashqi quloqdan ichki quloqqa o'tkazish uchun xizmat qiladi.

Bolg'achaning boshi, bo'yin va dastagi bor. Boshi yuqoriga joylashib, sandon bilan qo'shiladi. Dastasi esa nog'ora parda bilan pay va muskullar orqali birlashadi.

Sandonning tanasi va ikkita oyoqchasi bo'lib, qisqa oyoqchasi pay orqali nog'ora bo'shlig'i devoriga, uzun oyoqchasi uzangiga birlashadi.

Yasmiqsimon suyak kichik suyakcha bo'lib, sandon va uzangi suyagi o'rtasida joylashadi.

Uzangining boshi va ikkita oyoqchasi bor. Boshi yasmiq suyagiga, oyoqchalari esa dahliz darchasiga birlashadi. Uzangi bo'yniga muskul birlashgan, u uzangini tortib, tovush kuchini susaytiradi.

Eshitish naychasi o'rta quloq va halqum o'rtasida joylashadi. U doim nog'ora bo'shlig'i ichidagi havo bosimini tenglashtirib turadi. Qoramol va cho'chqalarning nog'ora bo'shlig'i uncha keng emas, eshitish suyakchalari qisqaroq. Otlarda bo'shliq keng, eshitish yo'li suyak va tog'ay qismlardan iborat bo'lib, havo xaltachasi bilan qo'shiladi.

Havo xaltachasi bir tuyoqlilarda bo'lib, eshitish naychasining shilimshiq pardasi bo'rtishi natijasida hosil bo'ladi. U halqum, hiqildoq va bosh suyagi asosi o'rtasida, so'lak bezi va qanotsimon muskul ostida joylashadi.

Ichki quloq eshitish organlarining eng muhim va murakkab qismidir. Bu suyak labirint va parda labirintdan iborat bo'lib, parda labirint funksiyasi jihatdan ichki quloqning asosiy qismidir. Suyak labirint bilan parda labirint morfologik jihatdan bir-biriga o'xshash bo'ladi.

Suyak labirint quloq suyagining qoyali qismida joylashadi. U uch qismdan iborat bo'ladi: dahlizi — markaziy o'rinda turadi, chig'anoq dahlizining oldingi pastki tomonida, yarim doira kanallar esa yuqori orqa qismida joylashadi.

Dahliz sharsimon bo'shliq, diametri 5 mm gacha bo'ladi. Ichki devorida eshitish nervi o'tishi uchun teshikcha, yon tomonida dahliz darchasi uzangicha bilan yopiq, orqa tomonda to'rtta teshik bo'lib, ulardan uchta yarim doira kanallari teshigidir. Oldingi tomondan chig'anoqning kanali boshlanadi, undan pastroqda dahliz suv yo'li bo'lib, u qoya suyagining ichki tomoniga o'tadi.

Yarim doira kanallar uchta bo'lib, yon tomondagisi gorizontal, yuqorigisi sagittal va orqa tomondagisi segmental holda joylashadi. Har bir kanalning ikkita oyoqchasi yoki dahlizga ochilish yo'li bor. Yarim doira kanallar muvozanat saqlash vazifasini bajaradi.

Suyak chig'anoq spiral shaklda bo'ladi. Uning o'qi — modiolus va spiral kanali bo'lib, o'qning asosi ichki eshitish yo'liga qaragan, uchi yon tomonga, nog'ora bo'shlig'iga qaragan bo'ladi. Chig'anoq uchida spiral plastinka bo'lib, u gumbaz tagida ilmoq shaklida tugaydi. Spiral plastinkaning asosida spiral-chig'anoq gangliylari bo'ladi. Chig'anoqning spiral kanalini spiral plastinka ikkiga bo'ladi; dahliz narvoni dahlizdan boshlanadi; nog'ora narvoni yumaloq darchadan boshlanadi. Unga yaqin joydan chig'anoq suv yo'li boshlanib, u ham qoya suyagining ichki yuzasiga boradi. Har ikkala narvon gumbaz tagida bir-biri bilan birlashadi.

Parda labirint suyak labirintining ichida turadi, undan ko'ra kichikroq bo'ladi. U oval xaltachadan iborat bo'lib, ichida uchta pardali yarim doira kanal bor. Yumaloq xaltacha pardali chig'anoq kanalidan iborat. Parda labirint bilan suyak labirint o'rtasida bo'shliq bo'lib, u perilimfa suyuqligi bilan to'lgan, ularning devorlari yassi — to'qima bilan qoplangan. Parda labirintining

shakli xuddi suyak labirintga o'xshash bo'ladi. Parda labirint o'zaro tutashuvchi bo'shliqlar va kanallarning murakkab tizimidir. Bu bo'shliq va kanallarning ichida tiniq suyuqlik — endolimfa bor.

Endolimfa yo'li yo'g'onroq oyoqchasi bilan yumaloq xaltachaga, nozikroq oyoqchasi bilan oval xaltachaga birlashadi. U quloq suyagining miya yuzasidagi suv yo'li dahlizi orqali chiqib, xaltacha shaklida, uzunligi 1 sm, eni 2 mm bo'lib kengayadi. Bu xaltacha miya qattiq pardasining har ikkala varag'i orasida joylashadi. Parda labirint suyak labirintdan perilimfa bo'shlig'i orqali ajralib, subaraxnoidal bo'shliq bilan chig'anoq va dahliz suv yo'llari orqali birlashadi. Perilimfa suv yo'li bo'shlig'i perilimfa suyuqligi bilan to'lgan bo'ladi.

It va mushuklarda tovushni qabul qilish. Tovush to'lqinlari quloq suprasi bilan ushlanadi va nog'ora parda hamda eshitish suyakchalari orqali oval darchaga uzatilib, avval perilimfa, keyin endolimfada vibratsiya chaqiradi. Bu pulsatsiyalar Kortiev organida joylashgan retseptor hujayralarning sensor tolalarini harakatga keltiradi va nerv impulslarini hosil qildiradi. Nerv impulslari vestibulyar — chig'anoq nervining (VIII) chig'anoq tarmog'iga o'tadi va bosh miya yarim shari po'stlog'ining eshitish markazida tovush deb taniladi.

Parda dahliz endolimfaga to'lgan ikkita oval va yumaloq xaltasimon tuzilmalardan iborat bo'lib, chig'anoq va yarim doira kanallar bilan bog'langan bo'ladi. Ikkala tuzilmalarda ham sensor hujayralar mavjud bo'lib, ularning tarkibida kalsiy karbonati yoki otolitlar mavjud. Bu tuzilmalar hayvon bir yerda tik turganda muvozanatini saqlash uchun xizmat qiladi.

Uchta yarim doira parda kanallar endolimfaga to'lgan bo'lib, har bittasi doiraning uchdan ikki qismigacha egilgan bo'ladi. Har bir doiraning maydoni boshqa ikkitasiga nisbatan deyarli to'g'ri burchak ostida turadi; shu asnoda harakatlanishning 3 o'lchamlari yoki yo'nalishlari nazoratda bo'ladi. Kanallar ampula deb ataladigan kengaygan sohaga ochiladi. Har bir ampula yelimshiq, dildiroq massaga kirib borgan tolachali hujayralarning konussimon proeksiyasidir. Bu tuzilmalar hayvon harakatlenganda muvozanatni saqlash uchun xizmat qiladi.

Dinamik muvozanat. Hayvonlarda yarim doira kanallardagi endolimfa ampula ichidagi retseptorlarni qoʻzgʻatadi. Nerv impuls-lari tolali hujayralar va vestibulyar – chigʻanoq nervining (VIII) vestibulyar tarmogʻi orqali miyaga oʻtkazadi. Bosh miyada ular miyachaga oʻtib, maʼlumotlar tahlil qilinadi.¹

Nazorat uchun topshiriq va savollar.

1. Koʻrish organlarining anatomik qismlarga boʻlinishini ayting;
2. Koʻzga yordamlashuvchi organlarning tuzilishini ayting;
3. Koʻzning pardalarini ayting;
4. Koʻz soqqasining tuzilishini ayting.
5. Eshitish organlarining anatomik qismlarga boʻlinishini ayting;
6. Tashqi quloqning tuzilishini ayting;
7. Oʻrta quloq tuzilishini ayting;
8. Ichki quloqning tuzilishini ayting.

Mavzu. Bezlarning gistopreparatini oʻrganish

Mashgʻulotning maqsadi:

1. Ichki sekretsiya bezlarining morfo-fiziologik oʻziga xosliklari bilan tanishish;
2. Qalqonsimon bezning preparatlarini oʻrganish, chizish va belgilash;
3. Sut bezi preparatini oʻrganish, chizish va belgilash.

♦ Gistopreparat

Toyning qalqonsimon bezi. Gematoksilin va eozin bilan boʻyalgan (106-rasm).

Qalqonsimon bez tipik parenximatoz organ boʻlib, uning preparatdagi koʻrinishi kesimning qaysi tekislik va yoʻnalish boʻylab oʻtishiga bogʻliq emas.

Shu sababli oʻrganish uchun tanlangan joy boshqa organlar-dagidan kamroq ahamiyatga ega va kesmani kichik obyektivda qarab chiqib boʻlakchaga tegib yotadigan boʻlakchaaro toʻqima bilan birgalikda boʻlakchaning har qanday qismini tanlab olish mumkin.

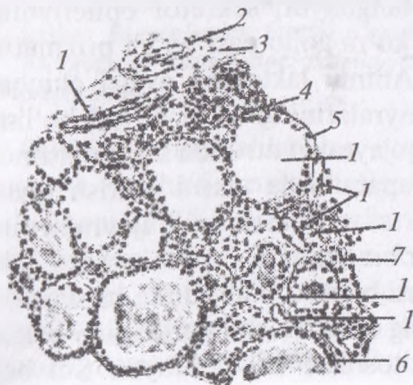
Avval preparatni kichik obyektivda qarab bezning boʻlakchali tuzilishi va chiqaruv yoʻllariga ega emasligiga ishonch hosil qilamiz.

¹ *Victoria Aspinall. Veterinary anatomy and Physiology. Textbook. New-York, 2015.*

Chiqaruv yo'llarining yo'qligi endokrin bezlarning eng xarakterli belgisidir.

Agar bezning bo'lakchasi yuza qismdan kesib olingan bo'lsa preparatda kapsulani topamiz; u nisbatan zich biriktiruvchi shakllanmagan to'qimadan tuzilgan, tashqariga tomon yog' bo'lakchalariga ega yumshoq (siyrak) kletchatkaga aylanadi. Kapsuladan bo'lakchalararo biriktiruvchi to'qima qavatlar (1) ajraladi. Qalqonsimon bezda bu to'qima qavatlar nisbatan qalin ekanligidan bezning bo'lakchali tuzilishi aniq ifodalangan.

Biriktiruvchi to'qima qavatlarida qon (2) va limfa (3) tomirlari uchraydi. Katta obyektivga o'ta turib, bo'lakchalararo biriktiruvchi to'qima qavatlaridan epitelial follikullarni o'rab oluvchi bo'lakchaichi biriktiruvchi to'qima qavatlar (4) ajralishini ko'ramiz. Bo'lakchaichi biriktiruvchi to'qima qavatlar yuqqa bo'lib, ularda katta obyektivda yaxshi bilinadigan kapillyarlarning zich to'ri (5) yotadi. Kapillyarlar to'riga boyluk barcha endokrin organlar uchun tipikdir. Bezning asosiy massasini bez epitelial pufakchalari, yoki follikullar (6) tashkil qiladi. Ular bir qavatli kubik epiteliyadan hosil bo'ladi. Pufakchalarning xilma-xil kattalikda bo'lishi asosan kesim tekisligiga bog'liq, lekin bari-bir pufakchalarning kattaligi qalqonsimon bezda variabil. Ot qalqonsimon bezi epiteliyada ko'pincha qo'ng'ir pigment donachalari uchraydi. Pufakchalar ichida preparatlarda gomogen ko'rinishdagi, kislotali bo'yoq rangiga bo'yalgan kolloid (7) mavjud. Fiksatsiya paytida kolloid siqiladi va yulduzsimon shaklni oladi.



106-rasm. Toyning
qalqonsimon bezi.
Kuchli obyektiv

Har joy-har joyda follikullar orasida epiteliy hujayralarining ichida bo'shlig'i yo'q to'plamlari uchraydi. Bular follikullarning yuza qismidan o'tgan qiyshiq kesimlar, yoki interfollikular to'qimaning (8) tizmachalaridir, seriyali kesmalarni o'rganmasdan epiteliyning bunday massiv to'plamlarini u yoki bu tuzilmalarga doir ekanligini ishonch bilan aytish mumkin emas.

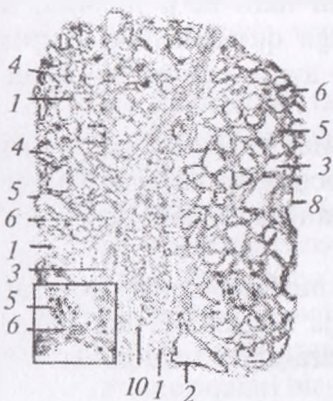
◆ **Gis preparat**

Sut berayotgan sut bezi (sigir yelini). Gematoksilin va eozin bilan bo'yalgan (107-rasm).

Preparat yelin bezli parenximasining bir qismi bo'lib, unda yelin terisi olinmagan.

Kichik obyektivda preparat bilan umumiy tanishamiz va chizib olishga kirishamiz. Bezning stromasi yelin parenximasini bo'lakchalarga ajratuvchi biriktiruvchi to'qimadan iborat. Bo'lakchalararo biriktiruvchi to'qimada (1) chiqaruv yo'llari (2) va qon tomirlarining kesimlari (3) uchraydi. Bo'lakchanning butun massasini ba'zida bez alveolalari deb ham ataluvchi sekretor oxirgi bo'limlar (4) hosil qiladi. Ular bir qavatli sekretor epiteliydan (5) hosil bo'lib, atrofida bo'lakchalarichi biriktiruvchi to'qimaning (6) yupqa qavatchalari ko'rinadi. Sut bezi oxirgi bo'limlari bo'shlig'ining (7) juda kengligi bilan xarakterlanadi. Bo'shliqlar ichida ko'pincha ivib qolgan sekret — sut (8) ko'rinadi. Devori vertikal kesilgan ikki-uchta sekretor bo'limni tanlab olish, ularni kuchli obyektivda qarash va chizib olish lozim. Sut beziga xos bo'lgan apokrin sekretiya bir sekretor pufakchanning o'zida ham epiteliyal hujayralarning turli holatda bo'lishini belgilaydi; sekretor epiteliyning hujayralari sekretiya bosqichiga ko'ra goho past bo'yli prizmatik, goho kubik yoki yassi bo'ladi. Ammo laktatsiya avjiga chiqqan paytda oxirgi bo'lim barcha hujayralarining bo'yi bir xil bo'lishi mumkin, oxirgi bo'lim sekretor hujayralari atrofida savatchasimon hujayralar mavjud. Odatdagi preparatlarda ularni ko'rish qiyin, faqat sekretor epiteliy atrofida savatchasimon hujayralarning o'zaklarini ko'rish mumkin. Har bir sekretor bo'lim o'z ingichka tolali biriktiruvchi to'qima pardasi bilan o'ralib, unda kapillyarlar joylashadi. Sekretor alveolalarning keng bo'shliqlarida ivib qoigan sutdan tashqari konsentrik sut toshlari (9) uchraydi. Sut bezi

turl: bo'limlarining sekretor faolligi bir xil emasligiga e'tibor qilish kerak. Oxirgi bo'limlari kengaygan va bo'shlig'ida sut bo'lgan bo'lakchalar bilan bir qatorda «dam olayotgan» bo'lakchalar (10) ham uchrab, ularning oxirgi bo'limlari toraygan bo'shliqqa ega va sekretiya jarayoni sustlashgan.



107-rasm. Sut berayotgan sut bezi (sigir yelini). Kuchsiz obyektiv. Detali kuchli obyektiv

Nazorat uchun topshiriq va savollar.

1. Qalqonsimon bezning tuzilishini ayting;
2. Sut bezining bezning tuzilishini ayting.

Mavzu. Parrandalar anatomiyasi

Darsning maqsadi: uy parrandalarining anatomik tuzilishi: parrandalarning skeleti, muskullari, teri qoplamasi, ovqat hazm qilish organlari, nafas olish, siydik ajratish, ko'payish, yurak-qon tomirlari, nerv tizimi va sezgi organlarining boshqa hayvonlardan farqini o'rganish.

Ko'rgazmali materiallar: rasmlar, mulyaj, parrandalarning quruq va ho'l preparatlari.

Qushlar umurtqalilarning noyob guruhidir. Dunyoda 8500 ga yaqin, barchasi qushlar sinfiga mansub, ma'lum turlar mavjud. Ular chamasi 150 million yillar avval sudraluvchi va qushlarni bog'laydigan arxeopteriksdan kelib chiqqan deb hisoblanadi. Qushlar va reptiliyalar ko'p umumiyliklarga masalan, tuxum qo'yish hislatiga ega, ammo hech qaysi boshqa sinfga oid hayvonlarda patlar bo'lmaydi. Patlar mavjudligi va ko'pchilik turlar

uchishni bilishi ular muvaffaqiyatining asosiy omilidir. Parvoz ularga yangi yashash joylarini egallash, yangi ozuqa manbalarini topish va yirtqichlardan qochishga imkon beradi. Ular anatomiyasi va fiziologiyasining ko'p qismi havoda yashashni osonlashtirish uchun moslashgan.¹

Parrandalarning anatomik tuzilishi ham ko'p jihatdan sut emizuvchilarnikiga o'xshash bo'lishiga qaramasdan, ularning organlarida mazkur sinfga xos bo'lgan ayrim tafovutlar mavjud.

♦ **Harakat organlari** (108-rasm)

Parrandalarning skeleti bosh, tana va oyoq suyaklariga bo'linadi. Ulardan bosh va umurtqa pog'onasi suyaklarida katta farq bo'ladi. Ular uchishga moslashganligi sababli skeleti ko'p qismining ichi havo bilan to'lgan.

Yosh parrandalarning suyaklari ilik modda bilan to'lgan, katta yoshdagilarda esa faqat boldir va panja suyaklarida ilik bo'ladi. Suyagining nisbiy og'irligi tanasiga qaraganda tovuqlarda 9 %, o'rdaklarda 10,6 % ni tashkil etadi.

Skeletni yengillashtirish maqsadida suyak devori sutemizuvchilarnikiga nisbatan yupqaroq bo'lib, ko'p naysimon suyaklarning ichi bo'shdir. Ularning ichidagi to'siqlar katakli tuzilishni ta'minlab suyaklarni yanada mustahkamlaydi.

Ko'pchilik yirik suyaklar nafas olish tizimi bilan bog'liq membranali havo xaltachalarda yig'ilgan havo bilan to'lgan bo'ladi. Ular skelet vaznini kamaytirish uchun xizmat qiladi. Suv qushlarida pnevmatik suyaklarning miqdori kamroq bo'ladi, chunki ular suv ostida bo'lishga halaqit beradi.²

Parrandalar suyagining kompakt moddalari mineral tuzlarga juda boy, shuning uchun ham ular mo'rt bo'ladi.

O'q skeleti. O'q suyaklari parrandalarda ham bo'yin, ko'krak, bel, dumg'aza va dum bo'limlaridan iborat. Parrandalarning bo'yin bo'limi S shaklida egilgan bo'lib, bo'yin umurtqalari sonining ko'pligi bilan sut emizuvchilardan farq qiladi.

¹ Victoria Aspinall. Veterinary anatomy and Physiology. Textbook. New-York, 2015.

² Victoria Aspinall. Veterinary anatomy and Physiology. Textbook. New-York, 2015.

Bo'yin umurtqalari tovuqlarda 13–14, o'rdaklarda 14–15, g'ozlarda 17–18, strauslarda 18–20, oq qushlarda 23–25 ta bo'ladi.

Bo'yin umurtqalarining yelka o'simtasi kuchsiz rivojlangan, lekin ventral tarog'i umurtqalar tanasida aniq bo'ladi. Ko'ndalang o'simtasida qovurg'a rudimentlari bo'lib, ularning uchi orqaga yo'nalgan. Ko'ndalang teshikning hammasi birlashib kanal hosil qiladi, bundan arteriya, vena va simpatik nervlarning bo'yin bo'limi o'tadi.

Har bir umurtqalar tanasi bir-biri bilan egarsimon bo'g'im hosil qilib birikkanligi uchun bo'yin umurtqalari oson yoziladi va bukiladi, o'ngga, chapga oson buriladi.

Oldingi ikkita bo'g'im (atlant, epistrofeyda) hatto aylana harakat qilishi ham mumkin. Ensa suyagining bo'g'im do'ngligi o'rnida bitta yumaloq o'simta bo'lib, bo'g'imni erkin harakatlantiradi.

Ko'krak bo'limi tovuqlarda 7 ta, o'rdaklarda 9 ta umurtqadan iborat bo'lib, I va II umurtqa oralig'i egarsimon bo'g'imli. II va V ko'krak umurtqalari bir-biriga qo'shilib, suyaksimon o'simtalari birlashib umumiy qirra hosil qiladi, VI ko'krak umurtqasi va V, VII umurtqalar bilan harakatchan birikkan. VII ko'krak umurtqasi I bel umurtqasi bilan birikib ketgan. Qovurg'alarining birinchi uchtasi va oxirgisi to'sh suyagiga yetmaganligi uchun asternal va qolganlari sternal deyiladi. Qovurg'aning yuqori qismi vertebral, pastki qismi sternal nomi bilan atalib, vertebral qismining yuqori orqa tomonida ilmoqsimon o'simta bo'lib qo'shni qovurg'aga birikadi. Qovurg'alar kaudal tomonga o'sib boradi va konus shakliga kiradi.

To'sh suyagi plastinkasimon bo'lib, yaxshi rivojlangan. To'sh suyagi ko'krak qafasining pastki qismida joylashib, ichki yuzasi qayrilgan, tashqi yuzasi qavariq bo'ladi. Uning pastki qismida kuchli taroq hosil bo'ladi. Tovuqlarda to'sh suyagi kesigi uchburchak shaklda, chegarasida yonbosh o'simta, yonida do'ngligi bor. To'sh suyagining oldingi yonbosh tomonida o'ng va chap bo'g'im yuzasi bo'lib, u korakoid suyakka birikadi.

To'sh yon tomonga uzaygan bo'lib, to'sh suyagi tarog'i parvoz muskullari birikishi uchun kattaroq maydonni ta'minlaydi. Pectoral muskullar qanotni pastga kuchli tortish, supracoracoid muskul

esa qanotni ko'tarish uchun xizmat qiladi. Uchmaydigan qushlarda masalan, straus va emularda to'sh suyagi tarog'i bo'lmaydi.

Parvoz muskullar faoliyatini chegaralash va qanotning katta suyagini ushlab turish uchun to'sh suyagi tarog'i va yelka bo'g'imi orasida karakoid suyak yotadi. Umurtqalar miqdori kamayib umurtqa pog'onasiga barqarorlik ta'minlanadi va parvoz vaqtida muskullarga ko'maklashadi.¹

Ko'krak qafasi parrandalarda konussimon bo'lib, orqa tomonga kengaygan. To'sh suyagiga birikadigan qovurg'a tog'aylari yo'q, faqat ilmoqsimon o'simtalari orqali juda mustahkam birlashadi.

Bel-dumg'aza bo'limi bir-biriga chambarchas birikkan, soni 11–14 tagacha, umurtqalar birlashib bel-dumg'aza suyakni hosil qiladi. Bu umurtqalar tos kamarining yonbosh suyagiga birikkan bo'lib, segmentlari pastki tomondan ko'rinadi.

Dum umurtqalari – tovuqlarda 5 ta, o'rdak va g'ozlarda 7 ta harakatchan birikib, lemex shaklida yuqoriga ko'tarilgan bo'ladi. Dum umurtqasi oxiriga dum suyagi bilan birikkan. Unga dum parlari tutashib turadi. Bu parlar har tomonga uchishni boshqaradi.

Bosh suyagi. Parrandalarda kichik va yengil miya bo'limi suyaklari bir-biriga sezilarsiz qo'shilib ketgan, o'rdak va g'ozlar jo'jasining ensa sohasida ikkita miya buloqlari aniq ko'rinib turadi. Miya bo'lim suyaklariga: ensa, ponasimon, tepa, chakka, peshana, ko'z yoshi, panjarasimon suyaklar kiradi.

Chakka suyagi quloq suyagi va tangachasimon qism bilan qo'shilgan. Tovuqlarda bo'g'im yuzasi kvadrat suyagi bilan qo'shilgan. Tepa suyagi keng, ensa suyagining tangachasimon suyagi bilan peshana suyagi oralig'ida joylashgan.

Peshana suyagi orbita hosil qilishda qatnashadi. Tapaaro suyagi bo'lmaydi, panjarasimon suyakda panjarasimon va perpendikulyar plastinka bo'ladi, labirinti bo'lmaydi, ponasimon suyakda faqat chakka qanoti bo'ladi. Ensa suyagining bo'g'im do'ngligi sharsimon bo'lib, boshni harakatchan holatda tutib turadi. Ko'z yosh suyagi – orbita hosil qilishda qatnashadi.

¹ *Victoria Aspinall. Veterinary anatomy and Physiology. Textbook. New-York, 2015.*

Yuz bo'limi suyaklari miya bo'limidan anchagina kichik, lekin murakkab tuzilgan bo'ladi. U tumshuq osti va tumshuq usti qismlarga bo'linadi. Tumshuq usti qismi miya bo'limi suyaklari bilan quyidagi 3 ta suyakcha orqali birlashadi:

1) kvadrat suyak to'rtta bo'g'im yuzasi bilan chakka, qanotsimon, kvadrat, yonoq va pastki jag' suyaklariga birlashadi; 2) juft tanglay suyagi xoana bilan chegaralanib, yuqorigi jag' va qanotsimon suyak bilan qo'shiladi; 3) qanotsimon suyak tanglay, ponasimon va kvadrat suyaklar bilan harakatchan birikadi. Undan juft: yuqorigi – burun yoki peshana, pastki – jag' o'simtasi chiqadi.

Yuqorigi tumshuqda kesuvchi suyak yaxshi rivojlangan, tishlari yo'qligi sababli yuqorigi jag' suyagi rivojlanmay qolgan. U yuqorigi tumshuqni hosil qilishda qatnashadi.

Ko'pchilik qushlarda yuqori jag' va bosh suyagi orasida kraniofassial deb ataluvchi harakatchan birikish joyi bo'ladi. Bu oziqlanishda tumshuqning harakatchanligini oshiradi.¹

Burun suyagi yuqori tumshuqda joylashib, orqa qismida teshik hosil qiladi. Burun bo'shlig'i tor bo'lib, burun to'sqichi orqali bo'linib turadi. Tumshuq usti qismi harakatchan, doimo miya bo'lim suyaklari tomon ko'tarilib-tushib turadi.

Tanglay suyagi harakatchan bo'lib, qattiq tanglay asosini hosil qilib, dimog', yuqorigi jag' va qanotsimon suyaklarga qo'shilishib turadi.

Qanotsimon suyak oldingi tomoni bilan bo'g'im orqali tanglay suyagining keyingi tomoniga va ponasimon suyak bilan birlashgan keyingi tomoni bilan bo'g'im orqali kvadrat suyagiga birikadi.

Kvadrat suyak to'rtburchak shaklda bo'lib, to'rtta o'simtasi mavjud. Shundan bittasi muskul va qolgan uchasi esa bo'g'im o'simtasi hisoblanib, qanotsimon, pastki jag', chakka va kvadrat-yonoq suyaklari bilan birikadi. Tumshuq osti suyagi pastki jag'ni hosil qiladi va 6 ta suyak qo'shilishidan kelib chiqadi. Bundan oldingi qismida tish suyak va orqa qismida bog'lovchi suyak joylashadi. Qush orbitasi katta va devori yupqa bo'ladi, bu bosh suyagini yengillashtiradi va unga katta ko'zlar sig'adi. Qush

¹ *Victoria Aspinnall. Veterinary anatomy and Physiology. Textbook. New-York, 2015.*

miyasining katta qismi vizual axborotga bog'liq bo'lganligi sababli ko'zlar bosh miyadagi katta optik bo'limlari bilan bog'lanadi.¹

Til osti suyagi tana va bir juft shoxchalardan iborat bo'lib, 2–3 ta bo'g'im mavjuddir. Tanasining oldingi qismida, tilning ichki suyagi bo'lib, tilning ildizida joylashadi va orqa qismida toj (kil) suyak joylashadi hamda u kekirdakkacha yetib boradi.

Oyoq suyaklari. Oyoq suyaklaridan kamar suyaklari tuzilishida juda katta farq bor. Yelka kamari suyaklarida reptilyalarnikiga o'xshash uchta: kurak, o'mrov va korakoid suyaklar mavjud.

Kurak suyagi uzun plastinka shaklida bo'lib, umurtqalar yonida joylashadi. Uning oldingi qismi yelka, o'mrov va korakoid suyaklar bilan birlashadi, kurak tog'ayi bo'lmaydi.

Korakoid suyak parrandalar yelka kamari suyaklarining eng yaxshi rivojlangani hisoblanadi. U yuqori tomondan yelka, kurak suyaklari bilan jips bog'langan.

O'mrov suyagi juft suyak bo'lib, pastki tomondan bir-biri bilan birlashib ayri hosil qiladi, u yuqoridan yelka, korakoid va kurak suyaklari bilan birlashadi.

Tos kamari suyaklaridagi farq shundan iboratki, o'tirg'ich va qov suyaklarining pastki qismi ochiq qolgan, bu esa urg'ochilari tuxum qo'yishida (tug'ishida) katta ahamiyatga ega. Qolgan tos suyaklari aniq tuzilgan bo'ladi. Qov va o'tirg'ich suyaklari o'ng va chap tomondan qo'shilmagan, tosnig ko'p qismi umurtqa pog'onasi bilan birlashib ketgan.

Yonbosh suyagi juda katta plastinkasimon suyak bo'lib, bel-dumg'aza suyagiga tutashib ketadi.

O'tirg'ich suyagi yonbosh suyakning davomi hisoblanib, bel-dumg'aza suyagiga qo'shilib, tos bo'shlig'ining qopqog'i shaklida joylashadi. Uning ventral yuzasida buyrak joylashadi. Yonbosh va o'tirg'ich suyaklari o'rtasida oval shaklda o'tirg'ich teshigi bo'ladi.

Qov suyagi uzun lentasimon bo'lib, o'tirg'ich suyagining pastki tomonida joylashadi. O'tirg'ich va qov suyaklari o'rtasida uzun va tor yopqich teshik bo'ladi.

¹ *Victoria Aspinall. Veterinary anatomy and Physiology. Textbook. New-York, 2015.*

Oldingi oyoq yoki qanotning erkin harakat qiluvchi suyaklaridan barmoq suyaklari keskin o'zgargan.

Yelka suyagi yaxshi rivojlangan medial – proksimal yuzasida havo teshigi bo'lib, u orqali havo bilan to'lib turadi. Bu suyakning boshi oval shaklda, distal qismida bo'g'im yuzalari bo'lib, unga bilak va tirsak suyaklari birlashadi.

Yelka oldi suyaklari. **Tirsak suyagi** ancha yaxshi rivojlangan, **bilak suyagi** yupqa va to'g'ri bo'ladi, suyaklararo bo'shliq bor.

Bilak suyagida ikkita uzun suyak bo'lib, bilak suyagining bilaguzuk suyagi oraliq suyakka, tirsak suyagining bilaguzuk suyagi va qo'shimcha suyakka yopishgan bo'ladi. Distal qator suyakchalari kaft suyagiga qo'shilib ketgan.

Kaft suyagi kaftda uchta (2, 3, 4) suyak bo'lib, hammasi bir-biriga qo'shilgan. 3- va 4-kaft suyaklari oralig'ida bo'shliq bo'ladi. Barmoq suyaklari qisqarib ketgan, faqat III barmoqda ikkita falang suyaklari bo'ladi. II – IV barmoqlarda esa bittadan falang bo'ladi.

Orqa oyoqning erkin harakat qiluvchi suyaklaridan **son suyagi** qisqa va bir oz egilgan, yuqori qismida boshi va bitta do'mbog'i bo'ladi. Distal qismida esa plantar joylashgan to'pig'i va yuqori yuzasida tizza kosasi joylashishi uchun g'altagi mavjud.

Katta boldir suyagi yaxshi rivojlangan, uning pastki qismiga tovon suyagi birlashib, katta boldir-tovon suyagini hosil qiladi.

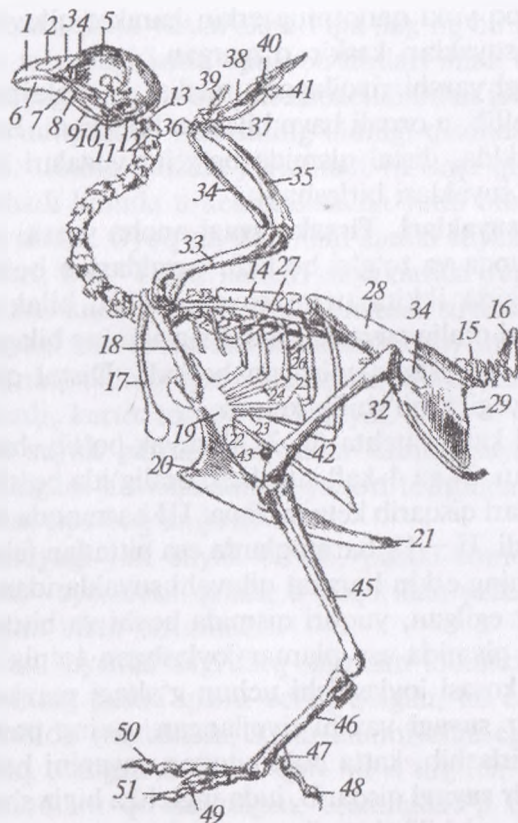
Kichik boldir suyagi qisqarib, juda ingichka bigiz shaklida katta boldir suyagiga qo'shilib ketadi.

Tovon suyaklari alohida bo'lmaydi. Boldirdan keyin keladigan suyak tovon – uzangilik suyagi yoki sevka deyiladi. U suyak yaxshi rivojlangan bo'lib, 2-, 3-, 4-suyaklari birlashib ketgan.

Sevkaning pastki tomonida uchta bo'g'im yuzasi bo'lib, unga II, III, IV barmoqlar birlashadi. Parrandalarning to'rtta barmog'i bo'ladi.

Oyoqning ko'pchilik muskullari oyoqda yuqori yoki tanada joylashib, harakat uzun paylar orqali amalga oshiriladi.

Barmoqni bukuvchi paylar tovon bo'g'imining orqasidagi ariqchada o'tib har bir barmoqqa boradi. Ular refleks uchun javob beradi ya'ni qush daraxt shoxiga qo'ngandan so'ng avtomatik bukilib uni mahkam ushlab qoladi va qushni yiqilishdan saqlaydi.



108-rasm. Tovuq skeleti:

- 1 – kesuvchi suyak, 2 – burun bo‘shlig‘i, 3 – burun suyagi, 4 – ko‘z yoshi suyagi, 5 – panjarasimon suyakning perpendikulyar plastinkasi, 6 – tish suyagi, 7 – tanglay suyagi, 8 – kvadrat yonoq suyagi, 9 – qanotsimon suyak, 10 – kvadrat suyak, 11 – bo‘g‘im suyagi, 12 – nog‘orasimon bo‘shliq, 13 – atlant, 14 – ko‘krak umurtqasi, 15 – dum umurtqalari, 16 – pigostil, 17 – umrov suyagi, 18 – karakoid suyak, 19 – to‘sh suyagi, 20 – to‘sh suyagi tarog‘i, 21–22–23 – o‘rta yonbosh qovurg‘a o‘simtalari, 24–25 – ko‘krak va umurtqa bo‘lim qovurg‘alari, 26 – ilmoqsimon o‘simta, 27 – kurak suyagi, 28 – yonbosh suyagi, 29 – o‘tirg‘ich suyagi, 30 – qov suyagi, 31 – quymich teshigi, 32 – yopilg‘ich teshik, 33 – yelka suyagi, 34 – bilak suyagi, 35 – tirsak suyagi, 36–37 – tirsak-bilakning bilaguzuk suyagi, 38 – III kaft suyagi, 39–40–41–3–4 – barmoq suyagi, 42 – son suyagi, 43 – tizza qopqog‘i, 44–45 – kichik va katta boldir suyagi, 46 – uzangilik suyagi, 47 – 1-uzangilik suyagi, 48 – 1-barmoq, 49–50–51 – 2–3 va 4 – barmoq suyagi.

Ko'pchilik qushlarda uchta barmoqlar oldinga va bittasi orqaga qarab turadi, u qo'nishga va o'ljani ushlab uchun moslashgan bo'ladi, ammo to'ntilar barmoqlarining ikkitasi oldinga va ikkitasi orqaga qaraydi. Oyoqlar shakli turlarning hayot tarzini ifodalaydi; yirtqich qushlarda o'ljani ushlab va o'ldirish uchun kuchli changallar bo'ladi.¹

◆ **Skelet muskullari (109-rasm)**

Parrandalarning skelet muskullari har xil rangda: uchmaydigan va kam uchadiganlarniki oqish-qizg'ish, uchadiganlarniki qoramtir-qizil bo'ladi.

Teri muskullari yaxshi rivojlangan bo'lib, ular ayniqsa qanot parlarini harakatga keltirishda katta ahamiyatga ega. Ular gavda va bo'g'imdan tashqari, ensa va peshana sohasida ham bo'ladi, yuz muskullari mavjud emas.

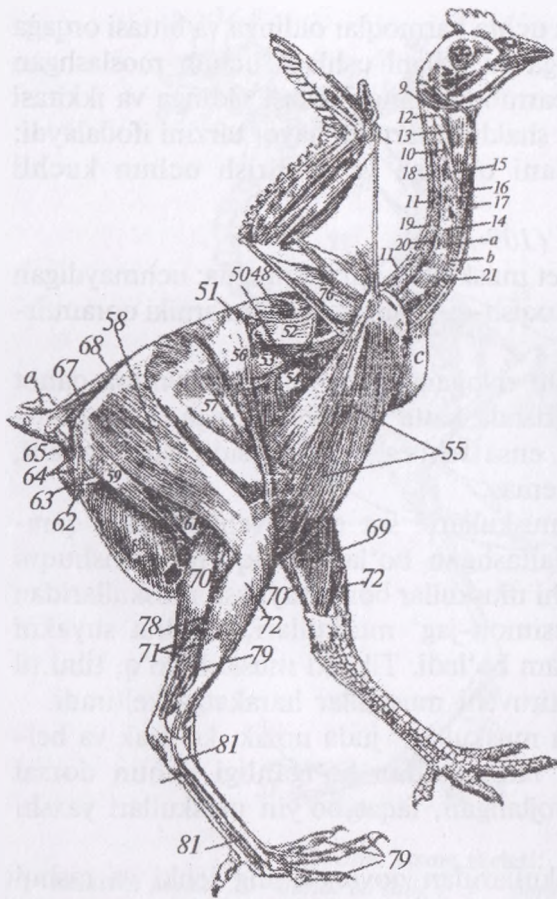
Jag'ning chaynash muskullari sut emizuvchilarnikiga qaraganda ancha differensiallashgan bo'ladi. Yuqorigi tumshuqni ko'taruvchi va tushiruvchi muskullar bor, chaynash muskullaridan tashqari, kvadrat, ponasimon-jag' muskullari, kvadrat suyakni ko'taruvchi muskullar ham bo'ladi. Til osti muskuli yo'q, tilni til osti suyagini harakatlantiruvchi muskullar harakatga keltiradi.

Parrandalarning tana muskullari juda nozik, ko'krak va bel-dumg'aza bo'limi kam harakatchan bo'lganligi uchun dorsal muskullari juda kam rivojlangan, faqat bo'yin muskullari yaxshi rivojlangan.

Ko'krak devori muskullaridan qovurg'aning ichki va tashqi muskullari, qovurg'ani ko'taruvchi ko'ndalang to'sh va narvonsimon muskullari bo'lib, ko'krak qafasini harakatga keltiradi va nafas olishda qatnashadi. Diafragma kuchsiz rivojlangan bo'lib, faqat pastki tomonida pay burmalar shaklida bo'ladi. Qorin devori muskullari juda nozik va yupqa.

Parrandalarning qanot muskullari kuchli rivojlangan, ularning soni ham ko'p. Ulardan ko'krak muskullari hamma qanot muskullari vaznining 45 foizini tashkil etadi. Qolgan hamma bo'g'imlarga ta'sir quluvchi muskullar sut emizuvchilarnikiga

¹ *Victoria Aspinall. Veterinary anatomy and Physiology. Textbook. New-York, 2015.*



109-rasm. Tovuqning muskullari:

9 – boshning plastinkasimon muskuli, 10 – boshning lateral to‘g‘ri muskuli, 11 – bo‘yinning ikki qorinli muskuli, 12 – kekirdak jag‘ muskuli, 13 – boshning ventral to‘g‘ri katta muskuli, 14 – ko‘ndalang oraliq muskullari, 15 – bo‘yinni bukuvchi qisqa muskul, 16 – to‘shkekirdak muskuli, 17 – to‘sh-til osti muskuli, 18 – bo‘yinni yozuvchi uzun muskuli, 19 – bo‘yinni qaytaruvchi muskuli, 20 – yelka-bo‘yin dorsal muskuli, 21 – bo‘yinning uzun muskuli, 26 –

tumshuqsimon uzun muskuli, 48 – dorsal keng muskuli, 50 – qanot burma muskuli, 52 – kurak usti muskuli, 53 – ventral tishsimon muskul, 54 – qorinning tashqi qiyshiq muskuli, 55 – to‘shning katta muskuli, 56 – tikuvchi muskul, 57 – sonning keng fassiyani taranglovchi muskuli, 58 – sonning ikki boshli muskuli, 59 – yarim chandir muskul, 60 – qorinning tashqi qiyshiq muskuli, 61 – sonning ikki boshli muskuli, 62 – anusni ko‘taruvchi muskul, 63 – anusni siquvchi muskuli, 64 – dumqov muskuli, 65 – dumquymich muskuli, 67–68 – dumni ko‘taru vchi muskullar, 69–70 – boldir muskullari, 71 – uchinchi barmoqning bukuvchi uzun muskuli, 72 – kichik boldir va tovonning uzun muskuli, 78 – katta barmoqni bukuvchi muskul, 79 – barmoqni bukuvchi chuqur muskuli, 81 – to‘rtinchi barmoqni uzatuvchi muskul, a – kekirdak, c – timus bezi, d – qopchiq bezi, e – qopchiq.

o'xshash bo'lib, yozish va bukish vazifasini bajaradi. Tirsak bo'g'imi yozilsa, bilaguzuk bo'g'imi ham yoziladi, bukilsa bukiladi, chunki tirsak bo'g'imi muskullari kuchli ta'sir etadi.

Orqa oyoq muskullari tuzilishi va soni jihatdan sut emizuvchilarnikiga o'xshash bo'ladi. Parrandalarning muskul paylari yaxshi rivojlangan bo'lib, daraxt butoqlarini mahkam ushlab uchun xizmat qiladi. Shunday muskullardan nozik muskul diqqatga sazovordir. Chunki u juda yaxshi rivojlangan bo'lib, uning paylari tizza bo'g'imiga o'tib, boldir suyagining plantar yuzasida barmoqlarning yuza bukuvchi muskuliga qo'shilib ketadi. Muskulning chandir qismi kichik boldir suyagining proksimal qismiga birlashadi.

◆ Teri qoplami

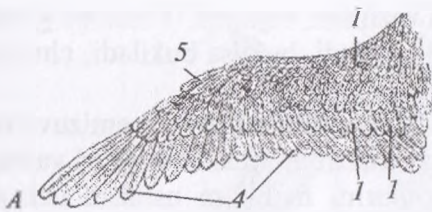
Parrandalarning terisi uch qavatdan iborat bo'lib, usti par bilan qoplangan, ter va yog' bezlari bo'lmaydi. Dumining ustki tomonida qopchiq bezi joylashadi. U xuddi yog' bezlariga o'xshash, ayniqsa u suvda suzuvchi parrandalarda yaxshi rivojlangan bo'ladi. Bu bezlar sekreti parlarni yog'lashda katta ahamiyatga ega.

Parrandalarning tumshug'i oyoq tangachalari, pixi, toji, qulog'ining sirg'asimon bo'lmalari va pat-pari hosila organlariga kiradi (*110-rasm*). Tana haroratini doim birday saqlashda va uchishda pat-par katta ahamiyatga ega. Pat tuzilishiga qarab bir necha qismga bo'linadi. Pat o'qining ustki uzun qismi tanasi deyiladi, unga pat yelpig'ichlari birikadi. Pat o'qining yelpig'ichsiz pastki qismi uchi deyilib, uning pastrog'ida teshigi bor. Patlar birlashadigan o'q bo'lib, undan yonbosh qismlarga pat shoxchalari va nurlar o'tib, ular ilmoqchalari yordamida birikadi.

Qoplovchi parlar qanot uchlarida va orqa tomonda joylashadi.

Parrandalar dumidagi patlar rul vazifasini bajaradi. Qoplovchi parlar tananing hamma joyida bir xil emas, parli qismi va parsiz qismi bo'ladi. Par parrandalar tanasi haroratini bir xil me'yorda saqlaydi va sovuq-issiqni o'tkazmaslikda muhim ahamiyatga ega. Tanadan qanotga o'tish joyida terining katta burmasi bo'lib, u uchuvchi parda deyiladi. Bu burma qushlarning havoda erkin uchishini ta'minlaydi.

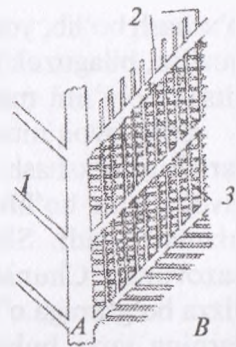
Suvda suzib yuruvchi parrandalarning barmoqlari orasida teri pardasi hosil bo'lib, u suvda yaxshi suzishga yordam beradi.



110-rasm. A. Qanot:

1-2-3 – kontur patlar, 4 – qoquvchi patlar,
5 – qanotcha pat.

B. Patning tuzilishi: a – o‘q, 1 – shoxchalar,
2 – nursimon qismi, 3 – ilmoqchalar.



Quslar patlari qanot va tana uchun kuchli va engil qoplamani hosil qiladi.

Barcha patlar bir xil tuzilishga ega. Markaziy qismi o‘shish davrida qonga to‘lgan bo‘ladi, ammo keyinroq, pat yetilgandan so‘ng o‘rtasi bo‘sh bo‘ladi. Bu ilmoqlar o‘zaro ushlab silliq, shamolga qarshilik ko‘rsatadigan yuzani hosil qiladi.

Patlar samarali ishlashi uchun toza bo‘lishi lozim. Qushlar patlar ilmoqchalarini bir-biriga ushlatish va dum asosidagi qopchiq bezidan ajraladigan yog‘ bilan ularni suv o‘tkazmaydigan qilish uchun doim o‘zini parvarishlaydi.

Tullash. Katta qushlar bir yilda bir marta, odatda ko‘payish mavsumidan so‘ng tullaydi. Eski pat-parlar aniq davr ichida to‘kiladi va shu vaqtda qushlar himoyasiz qoladi: yaxshi ucholmaydi, tovuqlar tuxum qo‘ymaydi.¹

◆ Hazm organlari (111-rasm)

Parrandalarning hazm qilish organlari tuzilishi jihatidan sut emizuvchilarnikidan birmuncha farq qilsa ham ko‘pchilik qismi o‘xshash bo‘lib, to‘rt muhim bo‘limga bo‘lingan. Oshqozon-ichak tizimi barcha qushlarda o‘xshash bo‘lib, tananing yuqori qismida joylashadi. Bu esa u parvozga moslashganidan dalolat beradi.²

¹ Victoria Aspinall. Veterinary anatomy and Physiology. Textbook. New-York, 2015.

² Victoria Aspinall. Veterinary anatomy and Physiology. Textbook. New-York, 2015.

Og'iz-tomoq bo'limi tuzilishiga ko'ra quyidagicha farq qiladi. Lablar o'rnida yuqorigi va pastki tumshuq bo'ladi. Milk, lunj, tishlar yo'q. Tomoq og'iz bo'shlig'idan ajralmaydi. Tumshuq ovqat qabul qilish xususiyatiga ko'ra har xil. O'rdak, g'ozlarning tumshug'i yaltiroq va mum bilan qoplangan, qolgan parrandalarniki o'tkir bo'ladi.

Qattiq tanglay. Tovuqlarda o'rta sagittal qismda tor yoriqcha bo'lib, unda ko'ndalang joylashgan 5 qator so'rg'ichlar bor. Qattiq tanglayning oldingi tomoniga jag' so'lak bezi, yonbosh tomoniga medial va yonbosh tanglay so'lak bezlari ochiladi.

Til tovuqlarda kalta va o'tkir, o'rdak va g'ozlarda uzun va yumaloq bo'ladi. Tilning ildizi asosidagi ichki suyakka birikadi. Tilning ustki yuzasi qattiq, muguzlashgan, o'rdak va g'ozlarda yumshoqroq, o'rtasida uzunasiga ketgan ariqchali bo'ladi. Tilida ta'm bilish so'rg'ichlari yo'q, lekin uning asosida va qattiq tanglayida ta'm bilish tanachalari bor. Ipsimon so'rg'ichlar tovuqlarda ko'ndalang, o'rdak, g'ozlarda yon tomonda joylashib, ovqatni yutishda katta rol o'ynaydi, so'lak bezlari g'ozlarda yo'q, tovuqlarda tilning o'rta keyingi qismida og'iz burchagida bezlari va oldingi ham keyingi jag' osti bezlari bo'ladi. Tomoq og'iz bo'shlig'ining davomi bo'lib, shilliq pardasi ko'p qavatli yassi epiteliy bilan qoplangan. Tomoqning o'rta sagittal qismiga hiqildoq teshigi ochiladi. Uni halqasimon-cho'michsimon tog'ay bezlari o'rab turadi. Tomoqning pastki devori tilning asosidan boshlanib, qizilo'ngachga boradi, tovuqlarda hiqildoq so'rg'ichlari yaxshi rivojlangan. Xoananing orqa qismiga eshitish naychasi ochiladi va shu joyda tomoq bodom bezi va tomoq bezi joylashadi. Ularning yo'li tomoq yuzasiga yoki eshitish naychasiga ochiladi. Qushlar oziqani chaynolmaydi, ammo u bilan manipulyatsiyalar bajarib, uni mayda qismlarga bo'ladi. Tumshuq shakli qush turiga xos bo'lib, aniq oziqa turiga to'g'ri keladi.¹

Oldingi bo'limga qizilo'ngach, jig'ildon va ikki kamerali oshqozon kiradi.

¹ *Victoria Aspinall. Veterinary anatomy and Physiology. Textbook. New-York, 2015.*

Qizilo'ngachning devori yupqa, shilliq pardasi ko'p qavatli epiteliy bilan qoplangan bo'lib, uzunasiga joylashgan burmalari bor. Tovuqlar muskuli 3 qavatdan: tashqi — uzunasiga, ichki va oraliq aylana qavatlardan tuzilgan. O'rdak, g'ozlarda tashqi uzunasiga joylashgan qavat bo'lmaydi. Qizilo'ngach ko'krakka kirishdan oldin jig'ildonni hosil qiladi. U donxo'r parrandalarda juda yaxshi rivojlangan, o'rdak va g'ozlarda haqiqiy jig'ildon bo'lmasdan, urchuqsimon kengayish hosil qilgan. Jig'ildonning shilliq pardasida bezlar ko'p bo'lib, ular ajratgan suyuqlik yordamida ovqat shishib, tez eziladi. Qizilo'ngach qorin qismining shilliq pardasida limfatik follikulalar to'planib, qizilo'ngach bodomini hosil qiladi va shu yerda shilliq bezlari ham bo'ladi.

Me'da. Parrandalarning oshqozoni bezli va muskulli bo'limlarga bo'linadi. Bezli me'da qizilo'ngachning bir oz kengaygan qismi bo'lib, jigar bo'lakchalari oralig'ida joylashadi, devori qalin, sermuskul, oshqozonga o'tish joyi bir oz toraygan, devorida bezlar ko'p bo'lib, sekret ishlab chiqaradi, ular oziq moddalar hazm bo'lishida qatnashadi. Donxo'r parrandalarda me'da yaxshi rivojlangan, yovvoyilarda esa aksincha bo'ladi. Muskulli me'da donxo'rlarda juda kuchli, yirtqichlarda kuchsiz rivojlangan bo'lib, ichki shilliq pardasi qattiq kutikulaga aylangan, chunki u har xil qattiq narsalarni hazm qilishga moslashgan bo'ladi. O'rdak va g'ozlar muskulli oshqozonining kutikulasi nozikroq bo'ladi. Ular o'n ikki barmoq ichakka ochiladigan joyda so'rg'ichli qismi bor.

Ingichka bo'limi sut emizuvchilarnikiga o'xshab, o'n ikki barmoq, och va yonbosh ichaklardan iborat. O'n ikki barmoq ichak uzun tugunsimon bo'lib, unga oshqozon osti bezi birikib turadi. Och va yonbosh ichaklar havo xaltachalari oralig'ida joylashib, ichak pardasiga osilib turadi.

Me'da osti bezi tovuqlarda 2—3 ta, o'rdak-g'ozlarda 2 ta yo'lli bo'lib, o'n ikki barmoq ichakning oxiriga ochiladi. Ko'pchilik parrandalarda o'ng bo'lagida o't xaltachasi bo'lib, chap bo'lagida alohida jigar yo'li bor. O'ng bo'lagining yo'li o't xaltachasiga boradi. Keyingi bo'lagining o't yo'li o'n ikki barmoq ichakka ochiladi. Bu ichaklarning shilliq qavatida 2 xil jarayon — bezlarning suyuqlik ajratishi va so'rilish boradi.

Yo'g'on ichaklar ikkita ko'richak bilan to'g'ri ichakdan iborat. Ko'richak uchlari bilan oldinga qaragan bo'ladi, to'g'ri ichak kloakaga ochiladi. To'g'ri ichak kloakadan sfinkterlar bilan chegaralanib turadi. Shilliq pardasida limfoid to'plamlari bo'ladi, ichak devori silliq va ko'ndalang-targ'il muskullardan tashkil topgan.

Kloaka ichaklarning oxiri hisoblanib, halqasimon ikkita burma yordamida uch qismga bo'linadi: oldingi — *caprodeum*, o'rtangi — *urodeum* va oxirgi — *proctodeum*. Oldingi bo'limga to'g'ri ichak, o'rtangi bo'limga siydik va urug' yo'li ochiladi. Oxirgisi anal teshigi bilan tugaydi. Oxirgi bo'limning yuqori qismida bo'rtiq — fabritsiev xaltachasi bo'ladi. Katta yoshli parrandalarda u yo'qolib ketadi. Ichaklarning uzunligi har xil: tovuqlarda 160–170 sm, tana uzunligidan 6 marta ortiq, o'rdak, g'ozlarda 4–6 marta, yovvoyi qushlarda kaltaroq (tanasidan 1,5–2 baravar uzun) bo'ladi.

Qushlarda qizilo'ngach yupqa devorli va cho'ziluvchan bo'lgani uchun katta oziqa bo'laklarini yutishga imkon beradi. Oziqa qizilo'ngachda, tananing o'ng tomonida, ko'krakka kirish joyda bo'rtib turadi. Bo'rtgan joyning kattaligi va shakli oziqa turiga bog'liq — donxo'rlarda u katta va ikkiga bo'lingan bo'ladi, boyqushlar va hasharotlar bilan oziqlanadiganlarda esa kichik yoki umuman ko'rinmaydi. Jig'ildon asosan ozuqani saqlash uchun mo'ljallangan, ammo ayrim turlar (masalan, kaptarlarda) prolaktin gormoni ta'sirida «jig'ildon suti» ga aylanadi. U oqsil va yog'larga boy bo'lib, bir necha kunlar tuxumdan chiqqan polaponlarni oziqlantirish uchun qo'llanadi

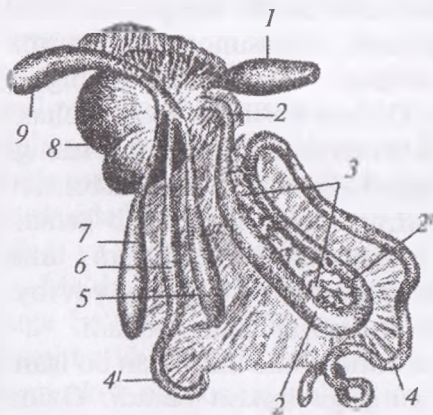
Ozuqa ikki qismlardan iborat oshqozonga o'tadi: 1. Bezli me'da
2. Muskulli me'da.

Ingichka ichak. Ozuqa oshqozon pilorusidan o'tib, o'n ikki barmoq ichak va yonbosh ichakka boradi. Undan boshqa aniq qismlarga bo'linishlar mavjud emas.

Me'da osti bezi 3 qismdan iborat bo'lib, o'n ikki barmoq ichak hosil qiladigan halqa ichida yotadi va shirasini shu ichakka uchta yo'l orqali quyadi.

Jigar ikki bo'lmali va nisbatan katta bo'ladi, ayrim turlarda (tovuq, o'rdak va g'ozlar) o't xaltachasi ham bo'ladi. Sirpanchiq baliqni yutadigan suv qushlarida so'lak bezlari nisbatan kuchsiz

rivojlangan, quruq ozuqa qabul qiladiganlarda esa yaxshi rivojlangan bezlarga ega. Ingichka va yo'g'on ichaklar birlashadigan joyda juft ko'r ichaklar, to'g'ri va kloakadan tuzilgan. To'g'ri ichak qisqa bo'lib, kloakada tugaydi.¹



111-rasm. Tovuq oshqozon va ichagining tuzilishi:

- 1 – bezli oshqozon,
- 2–2' – o'n ikki barmoq ichak,
- 3 – oshqozon osti bezi,
- 4–4' – ingichka bo'lim ichaklar,
- 5–7 – ko'r ichak, 6 – yonbosh ichak, 8 – muskulli oshqozon,
- 9 – to'g'ri ichak, a – ichak pardasi va paylari.

◆ Nafas olish organlari

Parrandalarning nafas olish organlari sut emizuvchilarnikidan quyidagilar bilan farq qiladi: 1) burun bo'shlig'i kichik va tor; 2) tovuq hiqildoq'i; 3) kichik o'pkasi va unda qo'shimcha havo xaltachalari bo'ladi.

Burun bo'shlig'i burun to'sig'i bilan o'ng va chap qismga bo'lingan. Tovuqlarda teshik atrofi cho'tkasimon pat bilan qoplangan bo'lib, kirishda burun klapani bor, atrofi mumsimon modda bilan qoplangan. O'rdak va g'ozlarda burun teshigi burun to'sig'ining oldirog'ida joylashgan. Burun bo'shlig'ining har bir bo'limida uchtdan burun chig'anog'i bo'ladi. Panjarasimon suyak labirintlari bo'lmaydi. Hid bilish apparati kuchsiz rivojlangan. Peshana suyagining medial yuzasida ko'z burchagiga yaqin joyda burun bezining paketi bo'lib, uning yo'li burun bo'shlig'iga ochiladi. O'rdak va g'ozlarning burun teshigi ochiq bo'ladi.

Hiqildoq ustki va pastki bo'ladi. Ustki hiqildoq yoriqsimon teshik shaklida bo'lib, tomoq tagida joylashgan, shilliq qavati

¹ Victoria Aspinall. Veterinary anatomy and Physiology. Textbook. New-York, 2015.

tebranuvchi epiteliy bilan qoplangan, ovoz apparati yo'q. Hiqildoq cho'michsimon va halqasimon tog'aylardan tuzilgan, hiqildoq usti va qalqonsimon tog'ayi yo'q. Halqasimon tog'ayi bir nechta plastinkadan iborat bo'lib, oldinroq suyaklashadi.

Kekirdakning uzunligi qushlar bo'ynining uzunligiga bog'liq, u serharakat ikki juft muskul yordamida harakatlanadi. O'rdak va g'ozlarning qarilarida kekirdak halqalari suyaklashgan bo'ladi. Shilliq pardasi bezlarga boy. Ko'krakka yaqin joyda bifurkatsiya yaqinida ovoz apparati — pastki sayroqi hiqildoq joylashadi. U kekirdakning qalinlashgan halqasi bo'lib nog'ora va ko'prikchadan iborat. Nog'orasimon parda ovoz paylari o'rnida xizmat qiladi. Sayroqi qushlarda unga yordamlashuvchi maxsus muskul ham bo'ladi. Erkak o'rdaklar kekirdagining chap qismida nog'orasimon pufak bo'lib, u ovozning jaranglashiga yordamlashadi.

O'pka (*112-rasm*) o'ng va chap qismga bo'linadi, dorsal yuzasi notekis, ventral yuzasi rudiment holdagi diafragma gacha yetadi. Qushlarning o'pkasi juda kichik, ochiq qizil rangli, umurtqa pog'onasiga yopishgan bo'lib, I qovurg'adan to buyrakkacha yetib boradi. Umuman bronxlar quyidagicha bo'lingan: har bir o'pkaga ventral tomondan bosh bronxlar kirib, ular o'pkaning chetki tomonida joylashgan juft qorin havo xaltachalariga ochiladi.

Bosh bronxdan 2 qator dorsal va ventral ikkilamchi bronxlar ajraladi. Ikkilamchi bronxlarning ko'pchiligi o'pka parenximasida qoladi. Lekin uchta har xil, biri o'pkadan chiqib, havo xaltachalariga boradi. Ikkilamchi bronxlardan o'pka ichida tarqalganlariga ichki yoki endobronxlar, oxiri bilan o'pkaning tashqarisiga chiquvchilarga tashqi bronxlar yoki ektobronxlar deyiladi. O'pka ichida hamma ikkilamchi bronxlar qo'shib, mayda parabronxlar hosil qiladi. Bronxlarning shoxlanishidan ko'p sonli anastomozlar hosil bo'ladi.

Bosh bronxlarning har qaysisiga juft qorin havo xaltachalari ochiladi. Bosh bronxlarning dorsal — tashqi, ventral — ichki bronxlari biri havo xaltasidan, ikkinchisi o'pkadan chiqib, bir-biriga qo'shib o'pkaning nafas olish uchastkasida joylashadi.

O'pka bronxlarining shilliq pardasi tebranuvchi epiteliy bilan qoplangan. Hamma havo xaltachalarining kirish teshigi yonida

chiqish teshigi ham bo'ladi. Havo qabul qiluvchi bronxlarda klapan bo'lib, havo olishda yopiladi va chiqarishda ochilib havoni chiqaradi. Parrandalarda bitta toq va 4 ta juft havo xaltachasi bo'ladi.

Juft bo'yin havo xaltachasi kekirdak bilan qizilo'ngachning tagida joylashadi hamda u bo'yin, ko'krak umurtqalariga va qovurg'alarga havo beradi.

Juft ko'krak oldi xaltachalari o'pkaning tagida joylashadi va oxirgi qovurg'agacha yetib boradi. Juft ko'krak orqa xaltachalari jigar, oshqozon, ichaklarga yopishib joylashadi.

Juft qorin xaltachalari qorin bo'shlig'ining orqaroq tomonida, ichaklar ustida joylashadi. U bel, dumg'aza tos va son suyaklarini havo bilan to'ldiradi.

O'mrovaro toq xaltacha ko'krakning ichki va tashqi qismlariga bo'linadi. Ichki qismi yurakni o'rab turadi, tashqi qismi bir nechta bo'rtliqli bo'lib, yelka suyagi bilan qo'shilgan. Qushlarning o'mrovaro xaltachasi qushlarning uchishida juda katta ahamiyatga ega bo'ladi. Chunki ular nafas olganda ham, chiqarganda ham doim o'pkani havo bilan ta'minlaydi. Shuning natijasida organizmda moddalar almashinuvi normal bo'lib, tana haroratini oshiradi. Suvda suzuvchi qushlar havo xaltachalari yordamida suv ostida bir qancha vaqt turib, ovqat izlashi mumkin. Uchish vaqtida tanani yengillashtirish bilan bir qatorda, tanani doim sovutish uchun ham xizmat qiladi. Chunki parrandalarning ter bezlari bo'lmaydi.

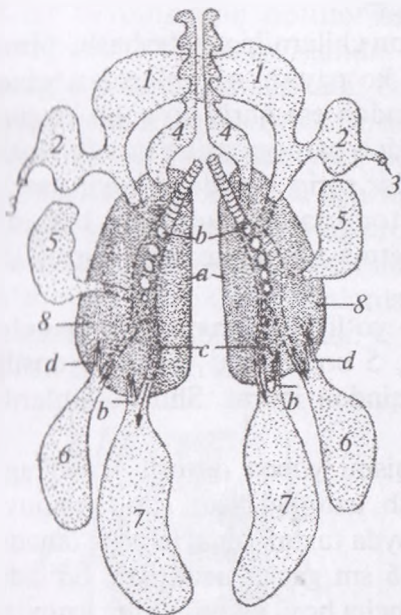
Qushlarning nafas olish tizimi sut emizuvchilarnikidan kuchli farqlanadi va ayrim farazlarga ko'ra, 10 marotaba samaraliroqdir. U qush katta tezlik va kislorod kam bo'lgan balandlikda parvoz qilayotganda talablarini qondirish va hushidan ketmasligi uchun moslashgan. Asosiy uchta funksiyalari mavjud:

- Tana bo'shlig'ini ko'krak va qoringa bo'ladigan diafragma bo'lmaydi.

- O'pkalar ancha zich bo'lib, havo bilan to'lganda kengaymaydi.

- Tana va asosiy suyaklardagi (masalan, son va yelka suyaklari) bo'shliqlar havo xaltalari bilan to'lgan bo'lib, ular nafas olish tizimiga qo'shilgan bo'ladi.

Havo tizimga bir juft burun teshiklari orqali burun bo'shlig'iga va og'izga kirib boradi. Ayrim qushlarda qattiq tanglayda nov deb nomlanadigan yoriqlar bo'ladi. Burun bo'shliqlarida bir nechta shilliq bezlar va tukchalar bo'lib, ular kiritilayotgan havoni isitishga va filtrlashga yordam beradi.¹



112-rasm. Parranda o'pkasi va havo xaltasining tuzilishi:

1 - o'mrov aro xalta, 2 - qo'ltiq osti bo'rtmalari, 3 - yelka suyakka kirish yo'li, 4 - bo'yin xaltalari, 5 - ko'krak oldi xaltalari, 6 - ko'krak orqa xaltalari, 7 - qorin xaltalari, 8 - o'pka, a - o'pkaning medial cheti.

◆ Siydik ayirish organlari

Siydik ayirish organlari sut emizuvchilarnikiga qaraganda oddiyroq tuzilgan. Buyraklari qoramtir qizil rangga ega bo'lib, yumshoq, uzunchoqroq shaklda. Buyragi uch: oldingi, o'rta va keyingi bo'limlarga bo'linib, ular bel-dumg'aza hamda yonbosh suyaklarining ventral bukik yuzasiga yopishib turadi. Buyraklardagi siydik ayiruvchi va o'tkazuvchi zonalarini chegaralash qiyin, ularning ventral qismidagi qisqa kanalchalar birlashib, siydik yo'lini hosil qiladi. Siydik pufagi yo'q, siydik yo'li kloakaning o'rta qismiga ochiladi.

¹ Victoria Aspinall. Veterinary anatomy and Physiology. Textbook. New-York, 2015.

Qushlar siydik chiqaruvchi tizimi juft simmetrik buyraklardan iborat. Juft siydik yo'llar siydikni kloaka orqali tashqariga chiqaradi. Qushlarda siydik pufagi bo'lmaydi, buyraklar nisbiy o'lchamda sut emizuvchilarnikidan katta bo'lib, tananing 2% ini tashkil qiladi.¹

♦ **Ko'payish organlari (113-rasm)**

Ko'payish organlari sut emizuvchilarnikiga o'xshash, biroq oddiyroq tuzilgan. Urg'ochilik ko'payish organlaridan chap tuxumdon rivojlangan, o'ng tuxumdon esa qurib yo'qolib ketgan. Chap buyrak oldingi tomonda zardob pardaga osilib turadi. Jinsiy uyg'onish davrida tuxum hujayralar sariq moddaga boyib, sariq rangga kiradi. Tuxumdon qon tomirlariga juda boy bo'ladi. Tuxumdonda yetilgan tuxum navbatma-navbat tuxum yo'liga o'tib turadi.

Parrandalarning chap tuxum yo'li rivojlangan, bir qancha burmalar shaklida tuzilgan bo'lib, 5 bo'limdan: voronka, oqsilli qism, bo'yinchasi, bachadon va qindan iborat. Shu bo'limlarda tuxum pardalari shakllanadi.

Tuxum yo'lining boshlanish qismi yupqa devorli voronkaga o'xshaganligi uchun voronka deyilib, uzunligi 4 sm, ichi tebranuvchi epiteliy bilan qoplangan, shu joyda tuxum hujayra urug'lanadi. Voronka oqsil qismga o'tadi, u 36 sm gacha uzunlikda bo'ladi. Oqsillantiruvchi qism torayib bo'yincha hosil qiladi, uning uzunligi 5 sm gacha yetadi. Shu qismlarda tuxum qalin oqsil qavatga o'raladi va yupqa tuxum pufagi (parda) hosil bo'ladi. Oqsil parda qavati spiralsimon 2 ta (tasmaga o'xshash) gradikalar hosil qilib, ular tuxumning o'tmas va o'tkir qismlariga boradi.

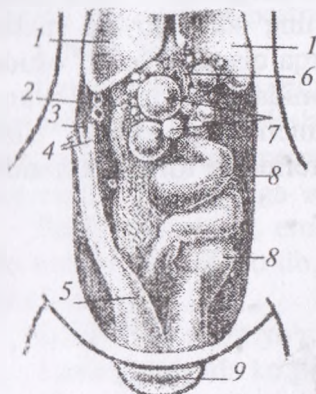
Tuxum po'chog'i pardasi yupqa 2 ta pardadan tuzilgan bo'lib, tuxumning o'tmas tomonida bir-biridan ajraladi va havo kamerasi hosil bo'ladi. Tuxumdon bo'yinchasidan keyin devori anchagina qalin, uzunligi 6–7 sm keladigan, keng bachadon (tuxum yetiladi) keladi. U erda teshikchalari ko'p ohaksimon qattiq po'choq hosil bo'ladi. U pigmentlashgan bo'ladi. Tuxumdonning eng oxirgi qismi – 8–10 sm uzunlikdagi tuxumdon qini bo'lib, undan tayyor

¹ *Victoria Aspinall*. Veterinary anatomy and Physiology. Textbook. New-York, 2015.

tuxum kloakaning o'rti bo'limiga ochiladi. U yerda tuxum hech qanday o'zgarmaydi.

Erkaklik jinsiy organlari — sut emizuvchilarnikidan shunisi bilan farq qiladiki, ularda urug'don xaltachasi bo'lmaydi, urug'donlari tana bo'shlig'ida buyraklarning oldingi bo'lagi ostida joylashadi. Ular tuxumsimon bo'lib, kalta pardaga osilib turadi. Chap urug'don o'ngiga qaraganda bir oz kattaroq bo'ladi. Bahorda urug'don biroz kattalashadi. Uning medial yuzasida ortig'i bo'lib, unga urug' chiqarish yo'li qo'shiladi. Urug' yo'li ingichka, burma shaklida bo'lib, siydik yo'li yonidan o'tadi va kloakaning o'rti qismiga bo'rtiq shaklida ochiladi.

Xo'roz va o'rdaklarning urug' yo'li kloakaga ochilishdan oldin kengayadi. Parrandalarda qo'shimcha jinsiy bezlar bo'lmaydi. Jinsiy a'zo — ko'pchilik parrandalarda yo'qolib ketgan, o'rdak, tuyaqush, sesarka va g'ozlarda bo'ladi. G'ozlarda kovak tana limfa suyuqligi bilan to'lgan bo'ladi.



113-rasm. Tovuqning ko'payish organlari:
 1 — o'pka, 2 — buyrak, 3 — yonbosh ichak,
 4 — ko'r ichak (kesilgani), 5 — to'g'ri ichak,
 6 — tuxum yo'lining voronkasi,
 7 — tuxumdondagi tuxum hujayralar,
 8 — tuxum yo'li, 9 — kloak teshigi.

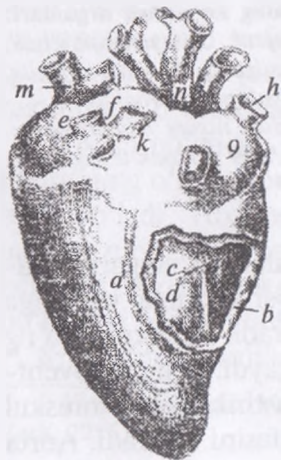◆ Qon — limfa aylanish organlari

Yurak parrandalarda ham sut emizuvchilarniki singari 4 kamerali bo'ladi (114-rasm). Yurakning asosi oldinga yuqoriga qaragan, uchi jigar bo'laklarigacha yetib boradi. Yurakning o'ng qorinchasida so'rg'ichsimon muskullar bo'lmaydi. O'ng atrioventrikulyar teshik yoriqsimon bo'lib, 2 ta plastinkasimon muskul bilan qoplangan. Bu plastinkalar klapan vazifasini bajaradi. Aorta

yoyining o'ng tomondagisi yaxshi rivojlangan bo'lib, qorin aortasi, o'ng va chap tashqi yonbosh arteriyalarni, 2 ta o'ng va chap quymich va o'rta dumg'aza arteriyalarini hosil qiladi. Quymich arteriyasi butun oyoqni arteriya qoni bilan ta'minlaydi. Ikkita oldingi kovak venalarga har bir tomondan bo'yinturuq va o'mrov osti venasi quyiladi. Keyingi kovak vena qisqaroq bo'lib, unga ikki umumiy yonbosh, toq qorin devori va jiggar venalari quyiladi.

Qopqa vena ikkita: chap tomondagisi oshqozondan, taloqdan, o'ng tomondagisi butun ichaklardan qon yig'ishtiradi. Dum venasi o'ng qopqa venaga ichak parada venasi orqali kelib quyiladi. Orqa oyoqning son o'ng va chap venalari parrandalarda tashqi yonbosh vena nomi bilan buyrakning katta venasiga quyiladi. Bu venalarning hammasi qo'shilib, o'ng va chap umumiy yonbosh venani hosil qiladi va u keyingi kovak venaga quyiladi. Tos bo'shlig'i organlaridan ichki yonbosh venaga qon yig'ilib, u ham buyrakning katta venasiga qo'shiladi.

Limfa tizimi ko'pchilik parrandalarda rivojlangan, lekin limfa tugunlari bo'lmaydi. O'rdak va g'ozlarning ikkita joyida yaxshi rivojlangan tugunlar, ya'ni bo'yinning orqa qismida va bel ostida aorta oralig'ida buyrakning medial tomonida joylashgan. Tovuqlarni butun tanasi bo'ylab limfoid to'plamchalar joylashadi. Ular jigarning yuzasida, ichaklarda, o'pkada, terida va tomoq sohasida yaxshi ko'rinadi.



114-rasm. Yurakning dorsal tomondan ko'rinishi:

a – chap qorincha, *b* – o'ng qorincha (ochilgan), *c* – klapan, *d* – qorin aro to'sqich, *e* – chap yurak oldi bo'lmasi, *f* – o'pka venasi, *d* – o'ng yurak oldi bo'lmasi, *h* – oldingi o'ng kovak vena, *l* – keyingi kovak vena, *k* – chap lodingi kovak vena, *e* – toj arteriya ariqchasi, *m* – o'pka arteriya, *n* – aorta.

Ikkita (o'ng va chap) ko'krak yo'llari umurtqalarni yon tomonidan o'tib bo'yin qismida oldingi kovak venaga yoki o'ng va chap bo'yinturuq venalarga quyiladi. Taloq yumaloq yoki oval shaklida bo'lib, oshqozonning o'ng yuzasida joylashadi.

◆ Ichki sekretiya bezlari

Ichki sekretiya bezlariga qalqonsimon bez, uning yonidagi bez, ko'krak ayri bezi (timus) va buyrak usti bezlari kiradi.

Qalqonsimon bez juft, yumaloq va oval shaklda bo'lib, kekirdakning yonbosh yuzasida sayroqi hiqildoq yonida joylashadi.

Qalqonsimon bez yonidagi bez sharsimon, ko'kimtir-qizg'ish rangli kichik bez bo'lib, qalqonsimon bezning orqarog'ida joylashadi.

Ko'krak ayri bezi (timus) yosh parrandalarda 6—8 bo'lakli bo'lib, bo'yinning yon qismida pastki jag'dan to yurak pardasigacha yetib boradi. Yosh oshgan sari oldindan keyinga qarab teskari rivojlanadi.

Buyrak usti bezi qoramtir rangli kichik bez bo'lib, aortaning yonida buyrakning pastrog'ida joylashadi.

◆ Nerv tizimi

Parrandalarning nerv tizimi quyidagicha tuzilgan: orqa miyaning bel yo'g'onlashmasi yaxshi rivojlangan, oxiri ot dumiga o'xshamaydi, qisqa ipchalar shaklida tugaydi. Orqa miya nervlari sut emizuvchilarnikiga o'xshash.

Bosh miyasi sut emizuvchi hayvonlarnikiga o'xshash besh bo'limdan iborat bo'lib, har qaysi bo'limi o'ziga xos tuzilgan (*115-rasm*).

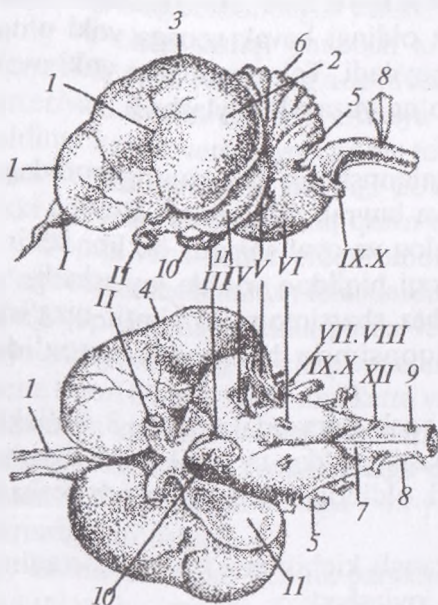
Uzunchoq miya yo'g'on va pastki qismi buramali bo'ladi.

Keyingi miyada ko'prik yo'q, chualchangsimon bo'lak yaxshi rivojlangan, miyacha yarim sharlarga bo'linmaydi.

Oraliq miyada rivojlangan ikkita tepacha bo'ladi. Silviev suv yo'li keng bo'shliq hosil qiladi.

Oraliq miyada so'rg'ichsimon tana bo'lmaydi, ko'rish bo'rtig'i kichikroq, shokila, gipofiz va epifiz bezlari bor.

Orqa miya qoplag'ichi tekis, qadoqsimon tanasi yo'q, yonbosh qorinchalar, sut emizuvchilarnikiga qaraganda kengroq, ammon shoxi yo'q, hidlash bo'rtigi uzunroq bo'ladi.



115-rasm. Bosh miyaning tuzilishi (yuqoridagi-lateral yuzasi, pastdagi ventral yuzasi):

- I* – xidlov nervi va piyozchasi.
II – koʻruv nervi.
III – koʻzni harakatlantiruvchi nerv. *IV* – gʻaltaksimon nerv.
V – uch tarmoqli nerv.
VI – uzoglashtiruvchi nerv.
VII–*VIII* – yuz eshituv nervi.
IX–*X* – til tomoq va sayyor nerv.
XII – til osti nervi. *1*–*2* – miya yarim sharlarining oldingi va keyingi qismi, *3* – yarim sharlarning yuqorigi qoliplashgan qismi, *4* – lateral ariqcha,
5 – miya boʻrtiqchasi,
6 – miyacha, *7* – uzunchoq miya,
8 – orqa miya, *9* – birinchi boʻyin nervi, *10* – gipofiz *11* – oʻrta miyaning ikki tepachasi.

Bosh miya nervlari yaxshi rivojlangan, faqat VII jufti mimik muskullar boʻlmagani uchun nozikroq boʻladi. Til-tomoq nervi til, hiqildoq, qiziloʻngach va jigʻildonga boradi. X juftining qaytaruvchi nervlari qiziloʻngach, jigʻildon va timusni taʼminlaydi, oʻzi davom etib oshqozon-ichak, yurak va oʻpkaga boradi. XII jufti sayroqi hiqildoqqa ham boradi.

Simpatik nerv har qaysi boʻlimda oʻziga xos rivojlangan.

Oldingi boʻyin tuguni bosh suyagi orasida joylashib, undan chiqadigan uyqu nervi uyqu arteriyasi bilan tarqaladi. Qolgan qismi boʻyin umurtqasi yonidagi chegaralovchi tomirdan koʻndalang kanal orqali oʻtib, har bir segmentda tugun hosil qiladi. Boʻyin orqa miya nervlariga kulrang qoʻshuvchi tarmoqlar beradi. Koʻkrak-bel boʻlimidan chiqadigan postganglionar tolalar yurakka va ichki organlarga tarqaladi.

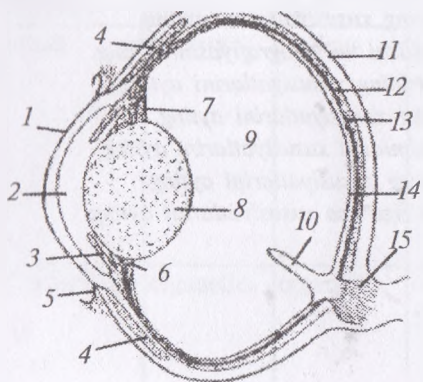
Bel-dumgʻaza boʻlimida orqa miya gangliyasiga qoʻshilmaydi, lekin qoʻshuvchi oq shoxchalarga bogʻlangan boʻladi. Bular tomirdan buyrak, aorta va yoʻgʻon boʻlim ichaklariga boradi.

◆ Sezgi organlari

Ko'rish organi (116-rasm). Ko'z olmasining tashqi sklera pardasi pigmentlashgan va qattiq bo'ladi, chunki uning orqa qismi tog'aylashgan. Ko'zning shox pardasiga yaqin joyda ko'pchilik suyak plastinkalari bo'lib, sklera halqasini hosil qiladi. Tovuq, o'rdak va g'ozlarning shox pardasi qavariq, shuning uchun ko'zning oldingi kamerasi keng bo'ladi. Kiprikli tana ko'p sonli burmalardan iborat.

Ko'z qorachig'ining sfinkteri rangli parda har xil pigmentlashgan bo'lib, ko'z qorachig'i yumaloq bo'ladi va kengaytiruvchi muskul yordamida boshqariladi, bu muskullar ko'ndalang-targ'il muskul to'qimasidan iborat. Shishasimon tanada burmali plastinka bo'lib, u ko'rish nervining kirish qismidan boshlanadi va ko'z gavharining kapsulasigacha boradi hamda yaxshi ko'rishni ta'minlovchi organ hisoblanadi.

Parrandalarning pastki qovog'i yuqorisiga qaraganda yaxshi rivojlangan bo'ladi. Uchinchi qovoq pardasimon bo'lib, doim ko'z olmasining ustini ochib-yopib turadi. Ko'z yosh bezi juda nozik.



116-rasm. Ko'zning tuzilishi:
1 – shox parda, 2 – ko'zning oldingi kamerasi, 3 – rangli parda, 4 – oqsil parda xaltasi, 5 – konyunktiva, 6 – kipriksimon tana, 7 – gavhar bolg'asi, 8 – gavhar, 9 – shishasimon tana, 10 – tojsimon o'simta, 11 – oq parda (sklera), 12 – oq pardaning tog'aysimon plastinkasi, 13 – qon tomirli parda, 14 – to'r parda, 15 – ko'rish nervi.

Eshitish organi. Parrandalarda quloq supراسi yo'q, uning o'rniga uncha katta bo'lmagan teri burmasi bor. Tashqi eshitish yo'li qisqa va keng, bezli bo'ladi. Nog'orasimon parda tashqi tomonga qavargan, nog'orasimon bo'shliq eshitish naychasi orqali tomoq va bosh suyak qovoqlari bilan qo'shilgan bo'ladi. Eshitish suyakchalari qo'shilib, bitta suyak ustunga aylangan. U bir tomoni

bilan nog'orasimon pardaga, ikkinchisi bilan oval teshikka birlashib, tovush to'liqlarini o'tkazib turadi, quloq chig'anog'i nozik, chig'anoq yo'li ampulasimon yopiq kenglik hosil qilib tugaydi. Ichki quloqning boshqa qismlari sut emizuvchilarnikiga o'xshash bo'ladi.

Qushlar maxsus sezuvchi a'zolarini tana proporsiyalariga solishtirganda ularning miyasi boshqa umurtqalilarnikiga nisbatan katta bo'lib, faqat sut emizuvchilar bundan mustasnodir. Miya old, o'rta va orqa miyalarga bo'linishi sut emizuvchilarnikiga o'xshaydi. Oldingi miyaning qismlari farq qiladi, chunki yashash uchun qush boshqacha sezgilar diapazoniga muhtojdir. Bosh miyadagi ko'rish markazi va miyacha yaxshi rivojlangan, hid va ta'm bilish va taktil markazlari esa kichik bo'lib, yaxshi rivojlanmagan.¹

Nazorat uchun topshiriq va savollar.

1. *Parrandalar skelet va muskullarining tuzilish xususiyatlarini ayting.*
2. *Parrandalar teri qoplama tizimining tuzilishini ayting.*
3. *Parrandalar ovqat hazm qilish organlarining xususiyatlarini ayting.*
4. *Parrandalar nafas olish organlarining xususiyatlarini ayting.*
5. *Parrandalar havo xaltalarining tuzilishi va topografiyasini ayting.*
6. *Parrandalar siydik ayirish organlarining xususiyatlarini ayting.*
7. *Parrandalar ko'payish organlarining xususiyatlarini ayting.*
8. *Parrandalar yurak-qon tomirlar tizimidagi xususiyatlarini ayting.*
9. *Parrandalar asab organlari tizimining xususiyatlarini ayting.*
10. *Parrandalar sezgi organlarining o'ziga xos xususiyatlarini ayting.*

¹ *Victoria Aspinall. Veterinary anatomy and Physiology. Textbook. New-York, 2015.*

GLOSSARIY

| O'zbek tili | Lotin tili | Ingliz tili | Rus tili | Ma'nosi |
|------------------------|------------------------|--------------------------|-------------------------|---|
| embriyon | embriyon | embryo | эмбрион | homila |
| zigota | zigota | the zygote | зигота | otalangan tuxum hujayra |
| ontogenez | ontogenez | ontogeny | онтогенез | organizmining individual rivojlanish |
| filogenez | filogenez | genealogy | филогенез | organizmining tarixiy rivojlanish |
| evolyusion morfologiya | evolyusion morfologiya | evolyutionary morphology | эволюционная морфология | hayvonlar organizmining filogenezini o'rganish |
| hujayra | cytos | cell | клетка | hayvon va o'simliklar organizmlari tuzilishi, taraqqiyoti va hayot faoliyatining asosi |
| sitoplazma | sitoplazma | the cytoplasm | цитоплазма | hujayra ichidagi suyuqlik |
| plazmolemma | plazmolemma | plasmalemma | плазмолемма | hujayra qobig'i |
| o'zak | nucleus | nucleus | ядро | genetik axborot (informatsiya)ni hosil qiluvchi vasaqlovchi, bu axborotni hujayraning bo'linishi natijasida hujayra avlodlari qatorida o'tkazilishini ta'minlovchi tuzilmadir |
| organellalar | organelles | organelles | органеллы | barcha hujayralarda doimo uchraydigan va o'ziga xos tuzilishga ega bo'lgan, hujayraning muayyan va muhim vazifalarini bajaradigan mikrostruk-turalardir |
| embriologiya | embriologiya | embryology | эмбриология | embriionning rivojlanishini |
| otalanish | | fertilization | оплодотворение | onalik vaotalik jinsiy hujayralari (gametalar)ning qo'shilishi |

| | | | | |
|--------------------------------|----------------------|----------------------|-----------------------------|--|
| mitoz | mitoz | mitosis | МИТОЗ | hujayralarning murakkab bo' linishi |
| gametalar | | gametes | гаметы | jinsiy hujayralar |
| oligoletsital tuxum hujayralar | | oligodactyliaegg | олиголецитальная яйцеклетка | sariq moddasi kam tuxum hujayralar |
| mezoletsital tuxum hujayralar | | mezalitalia egg | мезолецитальная яйцеклетка | sariq moddasi o'rtacha miqdordagi tuxum hujayralar |
| poliletsital tuxum hujayralar | | policitally egg | полилецитальная яйцеклетка | sariq moddasi ko'p tuxum hujayralar |
| spermiy, spermatozoid | spermatozoid | the sperm | спермий | urug' hujayrasi |
| gametogenez | | gametogenesis | гаметогенез | jinsiy hujayralarning paydo bo'lishdan to o'talanish qobiliyatigaega bo'lgancha o'tadigan taraqqiyot |
| anatomya | anatomeo | anatomy | анатомия | kesaman, bo'laklayman |
| makroskopik anatomya | macroscopic anatomeo | macroscopic anatomy | макроскопическая анатомия | hayvon organizmi va uning tarkibiy qismlari pichoq, skalpel yordamida mayda bo'laklarga bo'lib o'rganiladi |
| mikroskopik anatomya | mikroskopik anatomeo | microscopic anatomy | микроскопическая анатомия | tananing eng mayda qismlari mikroskop yordamida murakkab usul bilan tekshiriladi |
| konstitusional anatomya | constitutio anatomeo | constitution anatomy | конституционная анатомия | organizmi konstitusiyasini o'rganadigan anatomya |
| hujayra | cellula | cell | клетка | hayvon vao'simliklar organizmlari tuzilishi, taraqqiyoti vahayot faoliyatining asosi hisoblanadi |
| organ | organon | organ | орган | organ |

| sistema | system | system | система | tizim |
|------------------------------|------------------|------------------------|-------------------------|---|
| to'qima | hystos | tissue | ткань | evolyutsion taraqqiyot natijasidavujudgakelgan, morfofunktsional xossalari vamoddalar almashtiruvining umumiyliigi bilan xarakterlanadigan, individual taraqqiyot jarayonida umumiy manbalardan kelib chiqadigan hujayralar va ularning hosilalaridan iborat sistemadir |
| hujayra biologiyasi | cytos biological | cell biology | биология клетки | hujayraning umumiy tuzilishini anglatadi |
| skelet | skeleton | skeleton | скелет | qurib qolgan gavda |
| o'q skeleti | | the axial skeleton | осевой скелет | kallasuyagi, tanavadum suyaklaridan iborat |
| periferik skelet | | peripheral skeleton | периферический скелет | oyoq suyaklaridan iborat |
| zeugopodiy | zeugopodium | zeugopodiy | зейгоподий | juft degan nom bilan yuritiladi |
| bazipodiy | bazipodium | bazipodiy | базиподий | kaft usti yoki kaft oldi suyaklari |
| avtopodiy | autopodium | avtopodiy | автоподий | xususiy degan nom bilan yuritiladi |
| metapodiy | metapodium | metapodiy | метаподий | kaft suyaklari |
| akropodiy | acropodium | akropodiy | акроподий | suyaklar doim yerga tegib, tayanch yoki ushlab vazifasini bajaradi |
| suyak | os | bone | кость | passiv tayanch va harakat organi bo'lib, skelet tarkibida murakkab tuzilishga ega. |
| uzun nay shaklidagi suyaklar | ossalanga | the long tubular bones | длинные трубчатые кости | asosan oyoqlarning erkin bo'limlarida uchraydi |
| diafiz | diaphysis | diaphysis | диафиз | naysimon suyakning tana qismi |

| | | | | |
|---------------------------------------|---------------------------|----------------------------|--------------------------------|--|
| epifizlar | epiphysis | epiphysis | эпифиз | naysimon suyakning yuqori va pastki qismlari |
| kalta suyaklar | os. brevia | Short bones | короткие кости | xilma-xil bo'lib, simmetrik va assimetrik holda joylashadi |
| plastinkasi-mon, ya'ni yassi suyaklar | ossa planum | Plate or flat bones | пластинчатые или плоские кости | asosan har xil kovaklar hosil qilishda ishtirok etadi |
| kompakt modda | substantia ossea compacto | The compact substance | омпактное вещество | suyakning tashqi yuzasida, suyak pardasining ostida joylashgan |
| g'ovak modda | substantia ossa spongiosa | sponge | губчатое вещество | naysimon suyaklarning uchida, qisqa suyaklarning ichki qismida uchraydi |
| sariq ilik | medulla ossium flava | yellow bone marrow | жёлтый костный мозг | Katta yoshli hayvonlarda naysimon uzun suyaklardagi bo'shliqlar bilan to'lgan bo'lib, ular zahira oziq modda hisoblanadi |
| qizil ilik | medulla ossium rubra | red bone marrow | красный костный мозг | Uzun va kalta suyaklarning g'ovak moddasida bo'ladi, u qon hosil bo'lishida ishtirok etadi |
| perixondral suyaklanish | perichondrium | perichondrial ossification | перихондральное окостинение | tog'ayning suyakka aylanishi tashqaridan ichkariga qarab davom etishi |
| umurtqalar | vertebrae (spondilus) | vertebra | позвонки | hayvonlar tanasining o'rta qismida sagital holatda joylashadi. |
| umurtqa tanasi | corpus vertebrae | Vertebral body | телo позвонка | umurtqalarning asosiy qismi hisoblanib, shakli uchburchak-prizmaga o'xshash bo'ladi |
| bo'g'im | articulatio s.diarthrosis | joints | сустав | suyaklarining ko'pchilik qismida uchrab harakatchanligi va harakatning yengil o'tishini ta'minlashi bilan farq qiladi |

| | | | | |
|-------------------|------------------------|---------------------|-------------------|---|
| bo'g'im tog'ayi | cartilago articularis | articular cartilage | суставной хрящ | Bu tog'ay suyaklarining bir-biriga tegib ishqalanishini kamaytiradi |
| fibroz qavati | stratum fibrosum | fibrous layer | фиброзный слой | suyak pardasining davomi bo'lib, bir suyakdan ikkinchisiga o'tadi. |
| synovial qavat | stratum synoviale | synovial layer | Синовиальный слой | siyrak biriktiruvchi to'qimalardan tuzilgan, unda qon va nerv tomirlari juda ko'p bo'ladi |
| epidermis | epidermis | epidermis | эпидермис | terining eng muhim va murakkab qatlami bo'lib, tana hamda asosiy terini tashqi muhitdan himoya qiladi |
| teri qoplami | integumentum commune | skin covering | кожный покров | ya'ni teri hayvonlar tanasini tashqi tomondan o'rab turadigan, murakkab tuzilgan pardadir |
| chin teri | derma s. cutis, cornea | dermis | дерма | Bu qavatda har xi! nerv va qon tomirlari, limfa tomirlari juda ko'p bo'ladi |
| teri osti qatlami | subcutis | subcutis | подкожный слой | asosiy terining ostida joylashgan bo'lib, siyrak biriktiruvchi to'qimadan tuzilgan. |
| jun | pilus | hair | волос | qattiq shexsimon organ bo'lib, epidermisning o'zgarishidan kelib chiqqan |
| teridagi bezlar | glandulae cutis | skin cancer | Кожные железы | Terida bir qancha bez bo'lib, ularning tuzilishi va fiziologik vazifasi har xildir. |
| yog' bezlari | glandulae sebaciae | adipose girdle | Жирные железы | alveolyar (katakcha hoida) tuzilgan bo'ladi |
| ter bezlari | glandulae sudoriferae | sweat glands | Потные железы | kalava shaklida bo'lib, jun ildizining qiniga yoki to'g'ri epidermisga ochiladi. |

| | | | | |
|---------------------------|----------------------------|-----------------------------|-----------------------------|---|
| Sut bezlari | glandulae lactiferae | mammary gland | молочные железы | juda muhim organ bo'lib, faqat sut emizuvchi hayvonlarda rivojlangan. |
| Yumshoq tovon | pulvinar | myakish | мякиль | oyoqlarning orqa qismidagi terining yostiqcha shaklida qalinlashuvidan iborat. |
| Tirnoq aylanasi | lumbus cornucis | corolla | венчик | terining tirnoqqa - o'tadigan joyi. |
| Tuyoq | ungula | hoof | копыто | kapsula va asosiy teri qismdan iborat. |
| Yaltiroq qavat | stratum tectorium ungulae. | Shiny coat | Блестящий слой | tuyoqning tashqi yaltiroq qatlami suvga tekis shishadi, chunki u elastik bo'ladi |
| Ichki varaqsimon qavat | Stratum lamillatum | Inside the sheet layer | Внутренний листовидный слой | yumshoq va ko'rinishi oqish varaqchalarga o'xshash bo'ladi. |
| Shox | cornea | horns | рога | muguzlashgan organ bo'lib, peshana suyagining uchida o'simta shaklida joylashadi. |
| Ichki organlar | viscera | Internal organs | внутренние органы | murakkab sistemadir |
| Shilimshiq parda | tunica mucosa | mucosa | Слизистая оболочка | hazm qilish organlarini hosil qiluvchi nayning ichki yuzasida joylashadi |
| Muskul parda | tunica muscularis | muscular shell | мускулистая оболочка | nay shaklida tuzilgan organning eng kuchli qavati bo'lib, u qisqarib - yozilishi natijasida ichak doimo harakatda bo'ladi |
| Seroz (zardob) parda | tunica serosa | serosa | серозная оболочка | ichak nayining tashqi yuzasini o'rab olgan bo'ladi |
| Birinchi bo'yin umurtqasi | atlant - atlas | the first cervical vertebra | первый шейный позвонок | boshni harakatlantirish uchun xizmat qiladi. |

| | | | | |
|------------------------------|-----------------------------------|------------------------------|------------------------|--|
| Ikkinchi bo'yin umurtqasi | epistrophe - axis s.episphoeus | the second cervical vertebra | второй шейный позвонок | dens epistrophei rivojlanganligi bilan farq qiladi |
| Ko'krak umurtqasi | vertebrae thoracalis | thoracic vertebra | грудной позвонок | har xil hayvonlarda turli sonda |
| Qovurg'alar | coatae | ribs | рёбра | uzun yassi suyaklar |
| To'sh suyagi | sternum | sternum | грудина | bir necha bo'lakdan tuzilgan bo'lib, ular chin qovurg'alar bilan birlashadi. |
| Ko'krak qafasi | thorax | rib cage | грудная клетка | ko'krak umurtqalari, qovurg'alar va to'sh suyagining birlashishidan hosil bo'ladi |
| Bel umurtqalari | vertebrae lumbales | lumbar vertebrae | поясничные позвонки | shakli va tuzilishi jihatdan ko'krak umurtqasiga o'xshash bo'ladi |
| Dumg'aza umurtqalari | vertebrae sacrales | sacrum | крестец | 3 tadan 5 - 6 tagacha bo'ladi. |
| Dum umurtqalari | vertebrae coacygea s.caudae | caudal vertebrae | хвостовые позвонки | umurtqa pog'onasining keyingi hisoblanib, hamma hayvonlarda bir xilda reduksiyalashgan bo'lmaydi. |
| Vintsimon bo'g'im | articulatio cochlearis s.spiralis | spiral joint | винтообразный сустав | tekis bo'lmay vint hosil qiladi. |
| Aylana bo'g'im | articulatio trochioidea | rotary joint | вращательный сустав | yuzalari yon tomonda bo'lib birdan-bir harakat o'qi suyakning uzunasiga burchak hosil qilmaydi, suyak uzuunasiga yotadi. |
| shaklli (tuxumsimon) bo'g'im | articulatio ellipsoidea | elliptical joints | эллипсообразный сустав | boshchasining shakli ellipsoidning bir qismiga o'xshaydi |

| | | | | |
|------------------------|------------------------------------|-----------------------|---------------------------|--|
| Egarsimon bo'g'im | articulatio sellaris | saddle-shaped joints | седлообразный сустав | bo'g'imni hosil qiluvchi suyaklarning birikuvchi uchlari har xil bo'ladi, ya'ni birining uchi botiq, egarsimon, ikkinchisniki esa qavariq bo'lib, botiqqa kirib turadi |
| Bukish | flexio | scratches | сгибание | bo'g'im hosil qiluvchi suyaklar bir-biriga yaqin kelib, burchak hosil qiladi |
| Yozish | extensio | recording | разгибание | bukishning teskarisi bo'lib, hosil bo'lgan burchak yoziladi va suyaklar bir-biridan uzoqlashadi. |
| Yig'ish | adductio | collection adduccio | приведение | holatida oyoq suyaklari bir-biriga yaqin bo'ladi |
| uzatish | abductio | transmission | отведение | oyoqlar bir-biridan uzoqlashadi |
| Burish | rotario | to turn | | harakat o'q atrofida bo'ylamasiga vujudga keladi |
| Aylantirish | circumductio | to convert | вращение | bo'g'imlar har xil harakat hosil qilishi va aylanishi mumkin. |
| Kurak - yelka bo'g'imi | articulatio humeralis s.brachialis | Front shoulder joints | Лопаточно-плечевой сустав | oddiy ko'p o'qli bo'g'imlar tipiga kirib, ko'krak va yelka suyaklari qo'shilishi natijasida hosil bo'ladi. |
| Tirsak bo'g'imi | articulatio cubitalis | elbow joints | Локтевой сустав | hosil bo'lishi uchun yuqoridan yelka suyagi, pastdan esa tirsak va bilak suyaklari ishtirok etadi. |
| Bilakuzuk bo'g'imi | articulatio carpi | bracelet joints | Запястный сустав | bir qancha qisqa suyaklardan tuzilgan. |

| | | | | |
|---------------------------------|---------------------------------------|-------------------------------|--|---|
| Kaf - barmoq bo'g'imi | articulatio metacarpi phalangea | Palms and finger joints | Заплюсневый сустав | kaft suyaklarining pastki uchi bilan birinchi barmoq suyagining yuqorigi bo'g'im yuzasidan hosil bo'lgan |
| Tos-son bo' g'imi | articulatio coxafemor- alis | Pelvic joints | Тазо- бедренный сустав | oddiy ko'p o'qli bo'g'imlar tipiga kiradi, |
| Tizza bo'g'imi | articulatio genus | knee joints | Коленный сустав | murakkab bo'g'im bo'lib, u yuqoridan son, pastdan boldir suyaklari va tizza qopqog'i |
| Tizza qopqog'i bo'g'imi - | articulatio femorapat- ellaris | Knee joints | оленный сустав | son suyagi bilan tizza qopqog'idan hosil bo'ladi |
| Tana muskullari | musculus | body muscles | Мышцы туловища | katta-kichikligi va shakli qanday bo'lishiga qaramay, muskul to'qimalari yig'indisidan hosil bo'lgan |
| Tashqi perimiziy | perimy- sium externum | Outdoor perimy- sium | Наружный перимизий | muskul tolalarining ichiga parda o'tib, u ichki perimiziy- perimysium internum shaklida tarqaladi |
| Fassiyalar | fascia | fascia | фасции | ayrim muskullar va muskul to'plamlarini sirdan o'rab turadigan biriktiruvchi to'qima plastinkalardan iborat bo'ladi |
| Shilimshiq xaltacha | bursa | bursa | бурса | ko'p harakat qiladigan va harakat vaqtida ish- qalanadigan muskullar ostida biriktiruvchi to'qimadan iborat xaltachalar bo'ladi. |
| Paysimon sinovial qin - | vagina tendinis synovialis | Vein synovial vagina | Сухожильное синовиальное влагалище | oyoq muskullarining paysimon qismini o'rab olib, muskullarning oson ishlashini ta'minlaydi. |

| | | | | |
|-------------------------------|---|--------------------------|-------------------------|--|
| Lunj | bucca | cheek | щека | tuzilishi jihatdan labga o'xshash bo'lib, teri muskul, shilimshiq pardadan iborat |
| Milk | gingiva | gum | десна | hamma tishlar ildizini har tomonlama o'rab oladi. Milkning to'qimalari juda zich va qon tomirlari ko'p bo'ladi. |
| Tish | dentis, dens, odontos | tooth | зуб | juda qattiq organ bo'lib, murakkab vazifani bajaradi |
| Oziq, ya'ni yirtqich tish | dentis canini | fang | клык | ancha rivojlangan, bo'yi uzun, o'tkir, ildizi bitta bo'ladi. |
| Kichik jag' tish | dentis praemolaris | small chewing teeth | малый жевательный зуб | yuzasi notekis bo'lib, ular oziqni ezib beradi. |
| Katta jag' tishlar | dentis molaris | large chewing teeth | большой жевательный зуб | keng va yaxshi rivojlangan, ular oziqni chaynab, maydalab beradi. |
| Til | lingua (glossa) | language | язык | muskul organ bo'lib, og'iz bo'shlig'ida joylashadi |
| Ipsimon so'rg'ichlar | papillae filiformes | Filiform papillae | Нитевидные сосочки | tilning butun ustki yuzasi, qisman, yon tomonlarida joylashib, juda mayda va ko'p, baxmal tukiga o'xshash bo'ladi. |
| Konussimon so'rg'ichlar | papillae conicae | conical nipples | Конусовидные сосочки | - til ildizida joylashadi |
| Zazamburug'simon so'rg'ichlar | papillae fungiformes | mushroom shaped papillae | Грибовидные сосочки | tilning ipsimon so'rg'ichlari orasida joylashadi |
| Oshqozon | ventriculus, gasters stomachus oesophagus | stomach | желудок | har xil tuzilgan bo'lib, oldingi bo'limi ichakning kengaygan joyidir |

| | | | | |
|----------------------|---------------------|-----------------|--------------------------|---|
| Katta qorin | rumen | rumen | рубец | juda hajmdor bo'lib, yuqorigi va pastki yarim xaltalardan iborat. |
| To'rqorin | reticulum | reticulum | сетка | yumaloq bo'lib, katta qorinning kardiya qismiga yaqin turadi |
| Qatqorin | omasum | The reticulum | книжка | to'rqorindan keyin joylashgan kamera bo'lib, u katta yoshdagi kavsh qaytaruvchi hayvonlarda sharga o'xshash, lekin ikki tomoni siyiq, mayda kavsh qaytaruvchilarda esa oval shaklda bo'ladi |
| Shirdon | abomasum | Rennet | сычуг | ko'p kamerali oshqozonning to'rtinchi bo'limi va asosiy oshqozondir |
| Ingichka ichaklar | intestinum tenue | jejunum | тонкая кишка | o'z navbatida, 12 barmoq ichak, achchiq ichak (och) va yonbosh ichaklarga bo'linadi |
| On ikki barmoq ichak | intestinum duodenum | twelve duodenum | двенадцатиперстная кишка | oshqozonning pilorus qismidan boshlanib, o'ng qovurg'alar ostida joylashadi |
| Achchiq (och) ichak | intestinum jejunum | Bitter colon | Тощая кишка | tuzilishi jihatdan bir nechta tugunchaga o'xshaydi. Uning ichi puch bo'ladi |
| Yonbosh ichak | intestinum ileum | ileum | Подвздошная кишка | juda kalta bo'lib, achchiq ichakdan ajralgandan so'ng tomonga o'tib, III – IV bel umurtqalari ro'parasida yuqoriga ko'tariladi va ko'richakka qo'shiladi |
| Jigar | hepar | liver | печень | organizmdagi eng katta bez bo'lib, ovqat hazm qilishda ishtirok etadigan murakkab organdir |

| | | | | |
|--------------------------------|----------------------------|----------------------------|--------------------------|---|
| Oshqozon osti bezi | pancreas | pancreas | поджелудочная железа | so'lak beziga o'xshash tuzilgan bo'lib ilgari olimlar uni qorin so'lak bezi deb atashgan |
| Yo'g'on ichaklar | intestinum crassum | colon | толстая кишка | ingichka ichaklar singari uch xil ichakdan: ko'richak, yo'g'on ichak va to'g'ri ichakdan iborat bo'ladi |
| Ko'richak | intestinum caecum | caecum | слепая кишка | oddiy bir xaltacha bo'lib, har xil hayvonlarda turli shaklda bo'ladi |
| Chambar ichak. | intestenum colon | colon | Ободочная кишка | har xil hayvonlarda turlicha tuzilgan |
| To'g'ri ichak | intestinum rectum | rectum | прямая кишка | ichaklarning eng kaltasi bo'lib, tos bo'shlig'ida joylashadi |
| Orqa chiqaruv teshigi | anus | anus | задний проход | ovqat hazm qilish organlarining eng oxiri bo'lib, tezak massani vaqtincha saqlash va chiqarish uchun xizmat qiladi |
| Burun | nasus | nose | нос | nafas olish sistemasining boshlanish qismi bo'lib, havo o'tkazish, hid bilish, havoni isitish, u bilan aralashib kirayotgan har xil yot narsalarni ushlab qolish va ularni organizmdan tashqariga chiqarib yuborish uchun xizmat qiladi |
| Burun bo'shlig'i | cavum nasi | nasal cavity | носовая полость | har xil hayvonlarda turli shaklda bo'ladi. Uning boshlanish qismi tor, ichki teshigiga (xonaga) yaqin qismi keng |
| Burunning yuqorigi chig'anog'i | concho dorsalis s. nasalis | The top of the nose oyster | Верхняя носовая раковина | orqa qismi kengroq va panjarasimon suyakka qo'shilgan, old tomoni esa ingichkaroq bo'ladi |

| | | | | |
|--------------------------|------------------------|--------------------------------|-------------------------|---|
| Burunning yuqorigi yo'li | meatus nasi dorsalis | Through the top of the nose | Дорсальный носовой ход | hid bilish organlari bilan bog'liq bo'lib, burun suyagi hamda yuqorigi chig'anoq o'rtasida joylashadi |
| Burunning o'rta yo'li | meatus nasi medius | Through the middle of the nose | Средний носовой ход | yuqorigi va pastki yo'llar o'rtasida joylashgan bo'lib, yuqorigi yo'ldan bir oz keng u kalla suyagidagi kovaklar bilan qo'shilgan bo'ladi |
| Burunning pastki yo'li | meatus nasi ventralis | Through the bottom of the nose | Вентральный носовой ход | pastki chig'anoq ostida, tanglay suyagi ustida joylashib, anchagina keng bo'ladi va to'g'ri ichki havo yo'liga tomon o'tadi |
| Burunning umumiy yo'li | meatus nasi communis | Through the nose | Общий носовой ход | burun to'sig'i va chig'anoqlari to'g'risida joylashadi |
| Hiqildoq | larynx | epiglottis | глотка | tog'aylar qo'shilishidan hosil bo'lib, xoana teshigining pastki qismida joylashadi |
| Halqasimon tog'ay | cartilago cricoidea | An annular cartilage | Кольцевидный хрящ | hiqildoqning orqa qismida, kekirdakning birinchi halqasi bilan qo'shilgan holda turadi |
| Qalqonsimon tog'ay | cartilago thyreoidea | Thyroid cartilage | Щитовидный хрящ | yaltiroq bo'lib, hiqildoqning yon devorini hosil qiladi |
| Cho'michsimon tog'ay | cartilago arytaenoidea | Mount | Черпаловидный хрящ | hiqildoqning ustki tomonida just bo'lib joylashgan |
| Hiqildoq usti tog'ayi | cartilago epiglottidis | Epiglottis cartilages | Надгортанный хрящ | qalqonsimon tog'ayning old tomoni yuqorisida joylashib, shakli yaproqsimon old qismi uchliroq, elastik bo'ladi |

| | | | | |
|--------------------------|-----------------------------|------------------|-------------------------|--|
| Kekirdak | trachea | trachea | трахея | uzun, nay shaklidagi organ bo'lib, o'pkaga havo o'tkazish va undan havoni tashqariga chiqarish uchun xizmat qiladi |
| o'pka | pulmones | lungs bladder | легкое | murakkab tuzilgan organ bo'lib, organizm bilan tashqi muhit o'rtasida havo almashinishi uchun xizmat qiladi |
| Buyraklar | ren. s. nephros | kidneys | почки | juft organ bo'lib, unda siydik hosil qiluvchi kanalchalar juda ko'p |
| Siydik yo'li | ureter | urinary tract | мочеточник | uzun ingichka nay shaklidagi organ bo'lib, u buyrak jomidan boshlanadi va qovuqda tugaydi |
| Qovuq | vesica urinaria, cysticus | bladder | мочевой пузырь | muskul pardadan hosil bo'lgan xaltacha bo'lib, tos bo'shlig'ida to'g'ri ichak ostida joylashadi |
| Siydik chiqarish kanali. | - urethra | urethra | мочаспускательный канал | qovuqda to'plangan siydikni tashqariga chiqarish uchun xizmat qiladi |
| Oldingi buyrak | pronephros | Front kidney | Передняя почка | bosh buyrak juda oddiy bo'lib, yuqori tuzilgan sut emizuvchilarda paydo bo'ladi va tez yo'qolib ketadi |
| Doimiy buyrak | metanephros s. ren. nephros | Permanent kidney | Постоянная почка | sudralib yuruvchilarda, qushlar va sut emizuvchilarda bo'ladi |
| Urug'don xaltasi | saccus testicularis | testes | мошонка | teri burmasidan iborat bo'lib, chovda ikkita yarim xaltacha shaklida joylashadi |
| Yorg'oq | scrotum | satchel | семенник | teri va elastik muskul pardadan tuzilgan. Uning terisi - cutis scroti mayda jun bilan qoplangan |

| | | | | |
|------------------------|---|--|----------------------|---|
| Urug'don | testis. s. orchis, s. didymis | scrotum | семенник | juft jinsiy bez bo'lib, erkaklik jinsiy hujayralar – sperma ishlab chiqarish uchun xizmat qiladi |
| Urug'don ortig'i | epididymis | the testes | Придаток семенника | tayyor urug'ni vaqtincha saqlash uchun xizmat qiladi |
| Urug'don tizimchasi | funiculus spermaticus | In excess of the testes spermatic testes | Семенной канатик | chov kanalida joylashib, urug'donni tutib turadi |
| Urug' yo'li | ductus deferens | Seed | Семявыносящий проток | uzun, ingichka naycha shaklidagi organ bo'lib, urug'donda tayyorlangan urug'ni chiqarish uchun birdan-bir yo'l hisoblanadi. |
| Siydik - jinsiy kanali | canalis urogenitalis s. urethra masculina | Urinary channel | Мочеполовой канал | undan jinsiy hujayralar ham, siydik ham chiqadi |
| Kovak tana | sorpus cavernosum urethrae | hollow body | Пещеристое тело | tos bo'limida kamroq, jinsiy organ tomonda esa yaxshi rivojlangan |
| Tuxumdon | ovarium (ophoron) | stamens | яичник | juft organ bo'lib, qorin bo'shlig'ida buyraklarning orqarog'ida joylashadi |
| Tuxum yo'li | tuba uterine s. oviductus | Eggs - | яйцепровод | egri naycha bo'lib, tuxumdon bilan bachadon shoxi o'rtasida joylashadi |
| Bachadon | uterus s. metra | Uterus - | матка | kovak organ bo'lib, unda homila rivojlanadi |
| Qin | vagina | vagina | вагиналище | parda – muskulli naycha bo'lib, jinsiy qo'shilish organi va tug'ish yo'li hisoblanadi |
| Klitor | clitor | clit | клитор | serteshik (g'ovak) tanadan tuzilgan bo'lib, uning oyoqchalari, uchi va tanasi bor |

| | | | | |
|-------------------------|-----------------------------|---------------------------|---------------------------|---|
| Yurak | cor s. kardia | heart | сердце | konus shaklidagi organ bo'lib, ko'krak qafasida III-VI-VII qovurg'alar ro'parasida o'pkalar oralig'ida joylashadi |
| O'ng qorincha | ventriculus cordis dexter | Right ventricle | Правый желудочек | devori anchagina yupqa, bosimi past bo'ladi |
| Chap qorincha | ventriculus cordis sinister | The left ventricle | Левый желудочек | devori esa ancha qalin, chunki aortaga qon juda katta bosim bilan chiqadi |
| endokard | endocardium | endocardium | эндокард | yurakning ichki qavat |
| miokard | myocardium | myocardium | миокард | yurakning o'rta qavat |
| epikard | epicardium | epicardium | эпикард | yurakning tashqi qavati |
| Atrioventrikulyar tugun | nodulus atrioventricularis | Atrioventrikulyar knot | Узел aschoff - tawara | yurak bo'lmalari to'ssqichining orqaroq qismida, oval teshikdan pastroqda joylashadi |
| Chap toj arteriya | a. coronaria sinistra | Left coronary artery | Левая коронарная артерия | yurakning chap toj ariqchasida bo'ladi |
| O'ng toj arteriya | a. coronaria dextra | The right coronary artery | Правая коронарная артерия | aortadan chiqib, yurakning o'ng qulog'i tagiga keladi |
| Arteriya | | artery | артерия | boshqa tomirlarga qaraganda juda mustahkam, devori qalin va kuchli |
| Vena tomirlari | vena s. phlebos | veins | вены | organizmdan yurakka qon olib keluvchi tomir hisoblanadi |
| Kapillyarlar | vasa capillaria | capillaries | капилляры | to'qimalarda tig'iz joylashgan juda mayda tomirlar bo'lib, ular arteriola va venulalarni birlashtiradi |
| Limfa tugunlari | lymphandus | The lymph nodes | Лимфатические узлы | zich retikulyar to'qimadan tuzilgan bo'lib, kapsula bilan o'ralgan |

| | | | | |
|---------------------------------------|--------------------------------------|--|---|---|
| O'ng va chap kekirdak limfa tomirlari | ductus trachialis dexter et sinister | The right and left of the trachea, lymph vessels | Правое и левое трахиальные лимфатические сосуды | halqum orti limfa tugunlaridan limfa suyuqligi yig'adi |
| O'ng limfa yo'li | truncus lymphaticus dexter | Right through the lymphatic | Правый лимфатический проток | uncha uzun emas, lekin anchagina keng bo'lib oldingi o'ng oyoq, bo'yin va ko'krak qafasining o'ng tomonidagi limfa tugunlaridan limfa suyuqligi oladi |
| Taloq | lien | spleen | селезёнка | parenximatoz organ bo'lib, u qorin bo'shlig'ida oshqozonning chap tomonida joylashadi |
| Qalqonsimon bez | gl. Thyreoidea | the thyroid gland | Щитовидная железа | juft organ bo'lib, hiqildoqning yon tomonida joylashadi |
| Qalqon oldi bezlari | gl. Parathyreoidea | Shield glands | Паращитовидные железы | juda mayda, ikki juft bo'ldi |
| To'sh orti bezi | thymus | Bacon International Breast | тимус | yosh hayvonlar da yaxshi rivojlangan bo'ladi |
| Gipofiz | hypophysis | The pituitary | гипофиз | bosh miyaning asosida oraliq miyadagi turk egari chuqurchasida joylashadi |
| Epifiz | epiphysis | epiphysis | эпифиз | ancha kichikroq bo'rtiq shaklida bo'lib, oraliq miyadagi turk egarining ustki yuzasida, miya yarim sharlarining orasida joylashadi |
| sagittal sinus | sinus sagittalis | sagittal sinus | Саггитальный синус | miyaning o'roqsimon burmasida joylashadi |
| Sirkulyar sinus | sinus circularis | Tsirkulyarny sine | Циркулярный синус | gipofiz bezini o'rab turadi |
| Miyaning ko'z venasi | v.cerebralis orbitalis | Cerebral vein | Глазная вена мозга | ko'z yoriqchasi orqali yuzining chuqur venasiga kelib quyiladi |

| | | | | |
|---------------------------------|-----------------------|------------------------------|-----------------------------------|---|
| Orqa miya nervlari | nervi spinalis | spinal nerves | Спинномозговые нервы | umurtqa pog'onasi bo'limlariga muvofiq ravishda bo'yin, ko'krak, bel dumg'aza va dum qismlarga bo'linadi |
| Dumg'aza nervlari | n. sacralis | Sacral nerves | рестцовые нервы | orqa miyadan yuqorigi va pastki teshiklar orqali chiqadi |
| orqa miya | medulla spinalis | Spinal cord | Спинальный мозг | umurtqa pogonasi kanalida joylashadi |
| orqa miyaning qattiq pardasi | dura mater spinalis | behind the veil of the brain | Твёрдая оболочка спинного мозга | zich biriktiruvchi to'qimadan iborat |
| orqa miyaning to'rsimon pardasi | arachnoid-ea spinalis | spinal veil bedecked | Паутинная оболочка спинного мозга | yupqa bo'lib, endoteliy hujayralari bilan qoplangan |
| miyaning yumshoq pardasi | pia mater spinalis | soft curtain of the brain | мягкая оболочка спинного мозга | anchagina zich bo'lib, yumshoq parda bilan birikishgan |
| oq modda | substantio alba | White matter | Белое вещество | tashqi tomonda joylashgan |
| kulrang modda | substantio griseae | Gray matter | Серое вещество | markazda joylashgan bo'lib, "H" harfi shakliga o'xshaydi |
| bosh miya | encephalon | Brain | Головной мозг | hayvon organizmini nerv faoliyatini asosi hisoblanib, organizmda kechayotgan barcha (fiziologik va patologik) jarayonlarni boshqaradi |
| katta miya | cerebrum | cerebrum | Большой мозг | uzun sagittal yoriqcha orqali ikkita miya yarim sharlariga bo'linadi |
| oxirgi miya | telencephalon | last brain | Конечный мозг | o'ng va chap miya yarim sharlaridan iborat |
| hidlov miyasi | rhinencephalon | olfactory brain | обонятельный мозг | miyaning tubida joylashadi |
| hidlov piyozchasi | bulbus olfactorius | bulbus olfactory | обонятельная луковица | bosh miyaning eng old qismida joylashib, juft o'simtadan iborat bo'ladi |

| | | | | |
|--------------------------------|----------------------|------------------------------|---------------------------|--|
| oralıq miya | diencephalon | the brain | Промежуточный мозг | miyaning asosida, hidlov miyasining orqa tomonida joylashadi |
| ko'rish bo'rtliklari | thalami optici | bo'rtliklari | Зрительный бугор | oralıq miyaning eng katta qismi bo'lib, bevosita dumsimon yadroning orqa tomonida joylashadi |
| uchinchi miya qorinchasi | ventriculus tertius | the third cerebral ventricle | Третий мозговой желудочек | halqa shaklidagi kanaldir |
| so'rg'ichsimon tana | corpus mammillare | mammillare body | Сосцевидное тело | kichik yapaloq organ bo'lib, kulrang do'nglikning orqa qismida joylashadi |
| o'rta miya | mesencephalon | midbrain | Средний мозг | oralıq miyaning orqa tomonida joylashib, katta miya oyoqchalaridan, miya to'rt tepasi va silviev suv yo'lidan iborat bo'ladi |
| To'rtinchi tepalik | corpora quadrigemina | fourth hill | Четверохолмие | katta miya oyoqchalari va suv yo'li ustida to'rtta bo'rtik shaklida joylashadi |
| rombsimon miya | rhombencephalon | rhomben brain | Ромбовидный мозг | miya bosh miyaning eng orqa tomoni bo'lib, uzunchoq va keyingi miyadan iborat |
| uzunchoq miya | medulla oblongata | medulla oblongata | Продолговатый мозг | orqa miyaga ulanib ketadi |
| hidlov nervi | n. olfactorius | olfactory nerve | Обонятельный нерв | burun bo'shlig'i va dimog'ining shilimshiq pardasidagi nerv hujayralari tutamidan hosil bo'ladi |
| ko'ruv nervi | n. opticus | optic nerve | Зрительный нерв | nerv hujayralari ko'zning to'rt pardasida joylashgan |
| ko'zni harakatlantiruvchi nerv | n. oculomotorius | driving the nerve of the eye | Глазодвигательный нерв | katta miya oyoqchalaridan boshlanib, ko'z teshigi orqali ko'z kosasiga boradi |

FOYDALANILGAN ADABIYOTLAR

1. *Narziyev D.X.* Hayvonlar anatomiyasi. Toshkent, 1986.
2. *Elizabeth Aughey, Fredric L. Frye* «Comparative Veterinary Histology with clinical correlates». Printed by: Grafos SA, Barcelona, Spain. Copyright © 2001
3. *Victoria Aspinall.* Veterinary anatomy and Physiology. Textbook. New-York, 2015.
4. *Юдичев Ю.Ф.* и др. Анатомия домашних животных. Омск, 2003.
5. *Климов А.Ф., Акаевский А.И.* Анатомия домашних животных. Санкт-Петербург. Москва. Краснодар, 2003.
6. *Акаевский А.И.* и др. Анатомия домашних животных. Москва, 1986.
7. *Лебедев М.И.* Практикум по анатомии сельскохозяйственных животных. Ленинград, 1973.
8. *Ibragimov Sh.I.* va boshqalar. Sitologiya, gistologiya va embriologiya. Toshkent, 2006.
9. *Allamurodov M.X.* va *Dilmurodov N.B.* Hayvonlar anatomiyasi fanidan amaliy mashg'ulotlar bo'yicha uslubiy qo'llanma. Samarqand, 2005.
10. *Dilmurodov N.B.* O'zbekistonning turli ekologik sharoitlaridagi qo'ylar avtopodiy suyaklari postnatal ontogenezi. Vet.fan.dok. diss. -Samarqand, 2011. – 297 b.

Internet ma'lumotlari:

www. Ziyo.net.uz.

e mail: zooveterinarya@ mail.ru

e mail: sea@mail.net21.ru

e mail: veterinary@actavis.ru

e mail: fvat@academy.uzsci.net

MUNDARIJA

Mikrotexnika

| | |
|--|-----|
| Mikroskop bilan ishlash qoidalari..... | 5 |
| Mikrotexnika bo'yicha umumiy tushunchalar..... | 6 |
| <i>Mavzu.</i> Hujayralarning umumiy tuzilishi, o'lchami va shakllari..... | 11 |
| <i>Mavzu.</i> Jinsiy hujayralarning tuzilishi va taraqqiyoti..... | 27 |
| <i>Mavzu.</i> Parrandalarning embrional taraqqiyoti, tuxum hujayra..... | 38 |
| <i>Mavzu.</i> Bir qavatli va ko'p qavatli epiteliy to'qimasi..... | 46 |
| <i>Mavzu.</i> Qon va biriktiruvchi yumshoq to'qima..... | 58 |
| <i>Mavzu.</i> Kundalang-targ'il muskul va nerv to'qimalari..... | 77 |
| <i>Mavzu.</i> Skeletning bo'limlarga bo'linishi. Umurtqa pog'onasi suyaklari..... | 89 |
| <i>Mavzu.</i> Kalla suyagi. Miya va yuz bo'lim suyaklari..... | 103 |
| <i>Mavzu.</i> Oyoq suyaklari. Oldingi va keyingi oyoqlar skeletining tuzilishi..... | 118 |
| <i>Mavzu.</i> Oldingi oyoq suyaklarining birikishi va bo'g'imlari..... | 136 |
| <i>Mavzu.</i> Orqa oyoq suyaklarining birikishi va bo'g'imlari..... | 140 |
| <i>Mavzu.</i> Muskullar sistemasi. Gavda va bosh muskullari..... | 142 |
| <i>Mavzu.</i> Oldingi oyoq bo'g'imlariga ta'sir etuvchi muskullar..... | 159 |
| <i>Mavzu.</i> Keyingi oyoq bo'g'imlariga ta'sir etuvchi muskullar..... | 166 |
| <i>Mavzu.</i> Teri qoplamasi va uning hosilalari..... | 177 |
| <i>Mavzu.</i> Ovqat hazm qilish organlari. Bosh bo'lim va oldingi bo'lim ichaklari..... | 192 |
| <i>Mavzu.</i> O'rta va keyingi bo'lim ichaklari..... | 216 |
| <i>Mavzu.</i> Medaning fundal qismi va 12-barmoqli ichak gistopreparatini o'rganish..... | 231 |
| <i>Mavzu.</i> O'pkaning anatomotopografik tuzilishi..... | 234 |
| <i>Mavzu.</i> Siydik ajratish organlari..... | 248 |
| <i>Mavzu.</i> Erkaklik ko'payish organlari..... | 263 |
| <i>Mavzu.</i> Urug'don va tuxumdon. Bachadon va tuxum yo'li gistopreparatini o'rganish..... | 278 |
| <i>Mavzu.</i> Yurak-qon tomirlar sistemasi..... | 288 |
| <i>Mavzu.</i> Limfa tizimi..... | 322 |
| <i>Mavzu.</i> Qon hosil qiluvchi organlar..... | 335 |
| <i>Mavzu.</i> Nerv tizimi (MNT)..... | 338 |
| <i>Mavzu.</i> Periferik nerv sistemasi..... | 354 |
| <i>Mavzu.</i> Sezgi organlari..... | 368 |
| <i>Mavzu.</i> Bezlarning gistopreparatini o'rganish..... | 382 |
| <i>Mavzu.</i> Parrandalar anatomiyasi..... | 385 |
| Glossariy..... | 411 |

**Nasriddin Babakulovich DILMURODOV,
Mamaradjab Gulyamovich KARIMOV,
Zo'xra Fayzullayevna NORMURADOVA**

**«HAYVONLAR MORFOLOGIYASI»
FANIDAN AMALIY-LABORATORIYA
MASHG'ULOTLARI**

*Zootexniya, kasb ta'limi (zootexniya)
ta'lim yo'nalishlari talabalari uchun
o'quv qo'llanma*

*Muharrir Saidmurod Xolbekov
Badiiy muharrir Maftuna Vaxxobova
Texnik muharrir Yelena Tolochko
Musahhih Saidmurod Xolbekov
Sahifalovchi Gulchehra Azizova*

Litsenziya raqami AI № 163. 09.11.2009. Bosishga 2018-yil 20-sentyabrda ruxsat etildi. Bichimi 60×84¹/₁₆. Ofset qog'ozi. Tayms TAD garniturası. Shartli bosma tabog'i 25,11. Nashr tabog'i 24,19. Shartnoma № 88–2018. Adadi 300 nusxada. Buyurtma № 46.

O'zbekiston Matbuot va axborot agentligining Cho'lpon nomidagi nashriyot-matbaa ijodiy uyi tezkor matbaa bo'limida chop etildi. 100011, Toshkent, Navoiy ko'chasi, 30.

Telefon: (371) 244-10-45. Faks: (371) 244-58-55.