

**O‘ZBEKISTON RESPUBLIKASI
OLIV TA‘LIM, FAN VA INNOVATSIYALAR VAZIRLIGI**

**SAMARQAND DAVLAT VETERINARIYA MEDITSINASI,
CHORVACHILIK VA BIOTEKNOLOGIYALAR UNIVERSITETINING**

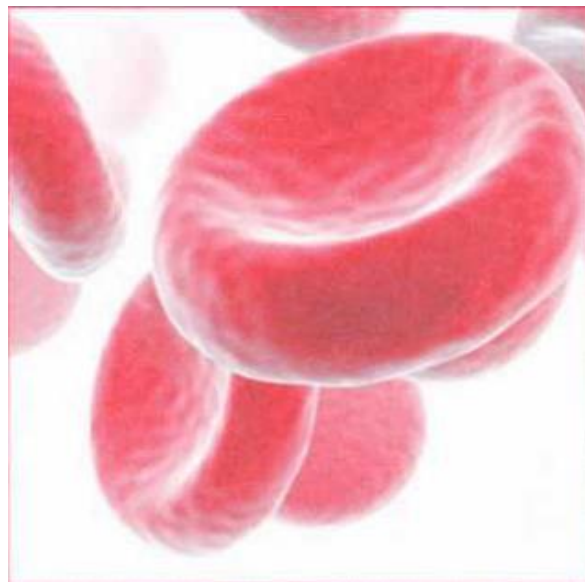
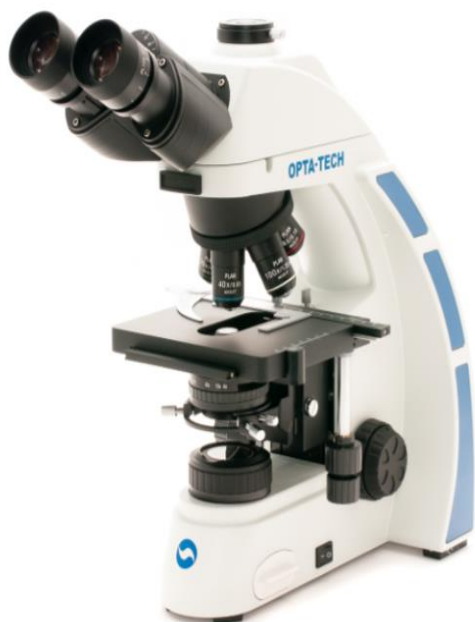**VETERINARIYA PROFILAKTIKASI VA DAVOLASH FAKULTETI
HAYVONLAR ANATOMIYASI, GISTOLOGIYA VA PATOLOGIK
ANATOMIYA KAFEDRASI**

**M.G.KARIMOV
O‘.A.RAHMONOV**

“SITOLOGIYA, GISTOLOGIYA VA EMBRIOLOGIYA”

Fanidan amaliy va laboratoriya mashg‘ulotlarini bajarish bo‘yicha

USLUBIY QO‘LLANMA



Samarqand– 2023

UDK: 591.81:591.8:591.3

Mualliflar: SamDVMCHBU, “Hayvonlar anatomiyasi, gistologiya va patologik anatomiya” kafedrası dotsenti v.f.n. **M.G.Karimov**, SamDVMCHBU “Hayvonlar anatomiyasi, gistologiya va patologik anatomiya” assistenti **O‘.A.Rahmonov**.

“Sitologiya, gistologiya va embriologiya” fanidan amaliy va laboratoriya mashg‘ulotlarini bajarish bo‘yicha uslubiy qo‘llanma.

Taqrizchilar:

Kuliyev.B.A., - SamDVMCHBU, “Hayvonlar anatomiyasi, gistologiya va patologik anatomiya” kafedrası dotsenti, veterinariya fanlari nomzodi.

Bakirov.B.M., - SamDVMCHBU, “Ichki yuqumsiz kasalliklar” kafedrası, professori, veterinariya fanlari doktori.

Uslubiy qo‘llanma Samarqand davlat veterinariya meditsinasi, chorvachilik va biotexnologiyalar universiteti kengashining 2023-yil “__” “_____” kuni o‘tkazilgan _- sonli yig‘ilishda “Sitologiya, gistologiya va embriologiya” fanidan uslubiy qo‘llanma ko‘rib chiqilib, tasdiqlangan va chop etishga tavsiya etilgan.

Uslubiy qo‘llanma “60840100-Veterinariya meditsinasi (faoliyat turlari bo‘yicha), 60840300-Veterinariya diagnostikasi va laboratoriya ishlari va 60840400-Veterinariya sanitariya ekspertizasi” ta‘lim yo‘nalishida tahsil oluvchi talabalar va magistrlar, katta ilmiy xodim izlanuvchilar, mustaqil izlanuvchilar hamda veterinariya amaliyoti mutaxassislariga mo‘ljallangan bo‘lib, Samarqand davlat veterinariya meditsinasi, chorvachilik va biotexnologiyalar universitetining kengashi tomonidan tasdiqlangan o‘quv reja va faning o‘quv dasturi asosida ilg‘or pedagogik va axborot kommunikasiyon texnologiyalaridan foydalangan holda tayyorlangan.

Qo‘llanmada biologiya fanining sitologiya, gistologiya va embriologiya bo‘limlarini mujassamlashtirilgan bo‘lib, hayvonlar organizmidagi hujayralar, to‘qimalar va hayvonlar embrional rivojlanishi, o‘sishi va ularning mikroskopik tuzulishlari haqida aniq ma‘lumotlar bayon etilgan.

KIRISH

“Sitologiya, gistologiya va embriologiya” fani faqat nazariy yo‘l bilan ya’ni kitoblarni o‘qish bilan o‘rganib bo‘lmaydigan fanlar jumlasiga kiradi. Bu fanlar tomonidan to‘plangan boy daliliy bilimlar mikroskopik preparatlarni o‘rganish yo‘li bilan olingan; hayvonlar hujayrasi, to‘qimasi, organlari va ularni embrional rivojlanishini faqat ushbu preparatlarni o‘rganish yo‘li bilangina talabalar anatomiya va fiziologiya bilan birgalikda veterinariya vrachining ham, meditsina vrachining ham nazariy ma’lumotining asosi bo‘lgan sitologiya, gistologiya va embriologiya fani orqali chuqur o‘zlashtira oladi.

“Sitologiya, gistologiya va embriologiya” bo‘yicha amaliy mashg‘ulotlar asosan mikroskopik preparatlarni o‘rganishdan iborat bo‘lib, ma’ruzalardan va kitoblar bilan mustaqil ishlash natijasida olingan bilimlarni kengaytiradi va mustahkamlaydi.

Mikroskopik preparatlarni o‘rganish, ularni albatta chizib olish bilan birgalikda olib borilishi kerak. Bu maqsad uchun talaba amaliy va laboratoriya mashg‘ulotlari bo‘yicha maxsus daftar va rangli qalamga ega bo‘lishi lozim. Gistologik rasmlarni siyoh yordamida chizish mumkin emas. Rangli, lekin faqat preparat qismlarining haqiqiy rangiga mos keladigan qalamlardan foydalanish tavsiya qilinadi. Gistologik preparatlarni chizish uchun qalamlarning uchi o‘tkirlangan bo‘lishi kerak. Rasm chizishda to‘g‘ri masshtabga amal qilish talab etiladi; hech qachon juda mayda rasm chizmaslik kerak, chunki mayda rasmda qismlarni aniq ko‘rsatib bo‘lmaydi. Tasvirni daftar sahifasiga shunday joylashtirish kerakki, kerakli qismlarni belgilashga joy qolsin. Belgilanayotgan qismlarni raqamlar bilan ko‘rsatish va yonidan xuddi shu raqamlar bilan belgilarni bir-biri ostiga ko‘chirib yozish kerak. Har bir rasmning aniq nomi bo‘lib, unda to‘qima yoki organning (yoki o‘rganilayotgan maxsus qismning) nomi, material olingan hayvonning turi, mikroskopik preparatga ishlov berilgan usul, shuningdek, rasm chizilgan kattalashtirish (ob‘yektiv va okulyar) ko‘rsatilishi kerak. Rasmni chizishda avval uning kattaligini belgilash, so‘ngra sirtqi ko‘rinishini chizish va undan keyingina preparatning qismlarini chizishga kirishish lozim. Preparatning yarim sxemalashtirilgan rasmini har bir talaba chiza oladi, buning uchun alohida badiiy mahorat talab qilinmaydi va shuning uchun rasm chizolmayman degan bahona mutlaqo o‘rinsiz, faqat istak va tirishqoqlik kerak. Albatta, agar talaba preparatni tushungan bo‘lsa, iborali qilib aytganda, uni diqqat bilan “o‘qib va uqib” olgan bo‘lsagina yaxshi rasm chizishi mumkin. Buning uchun har bir darsga tayyorlanish kerak: darslikni, ma’ruzalarning konspektini qarab chiqish va nimalarni topish lozim va mumkinligini bilib olish kerak. Shu bilan birga, gistologik preparatlarni chizib olish birdan-bir maqsad emasligini ham tushunish

kerak. Rasm chizish ko‘rish ta’surotlarini yaxshiroq mustahkamlash, tuzilma qismlarini tushunish va eslab qolishga xizmat qiladi.

Har bir preparatni o‘rganish, albatta kichik ob‘yektiv yordamida boshlanadi, bunda butun kesmani qarab chiqish kerak. Shuni hisobga olish kerakki, deyarli barcha preparatlarda ushbu to‘qima yoki organ tuzilishining tipik o‘ziga xosliklari boshqa joylarga nisbatan aniqroq ifodalangan joylari uchraydi. Preparatning dastlabki duch kelgan joyida to‘xtalib qolmasdan, o‘rganish va chizib olish uchun qulay ana shunday joyni topishga urinish lozim. Bunda kesim yo‘nalishini hisobga olish juda muhimdir; ko‘pchilik hollarda kesim vertikal o‘tgan joylarni topish kerak, chunki bunda to‘qima yoki organning tuzilishi juda aniq ifodalanadi. Shuning uchun katta ob‘yektivga o‘tishga shoshilmasdan, avvalo butun preparatni kichik ob‘yektivda diqqat bilan qarab chiqish lozim. Ko‘pchilik hollarda preparatni asosan kichik ob‘yektivda o‘rganiladi va chizib olinadi. Preparatlarni o‘rganish va chizib olish mobaynida ayrim qismlarni o‘rganish uchun katta ob‘yektivga murojaat qilish lozim, katta ob‘yektivda ko‘rilgan qismlarning uncha katta bo‘lmagan alohida rasmlarini chizish, keyin esa umumiy rasmni yakunlash uchun yana kichik ob‘yektivga qaytish kerak. Boshqa hollarda kichik ob‘yektiv bilan faqatgina sinchiklab o‘rganish uchun kerakli va qulay joy tanlab olinadi, u navbatdagi preparatni o‘rganish va chizib olish uchun ko‘rish maydonining markaziga o‘rnatiladi.

Amaliy mashg‘ulotlar kursini bajargan talaba barcha preparatlarda to‘qimalarni aniqlay olishi, ularning strukturasi tushunishga o‘rganishi kerak, organi aniqlay olishi, uning tuzilishini bilishi va funksiyasini tushunishi, ba’zi hollarda hayvonning turini ham aniqlashi kerak (agar preparat turga tegishli o‘ziga xosliklarga ega bo‘lsa). Sinov va imtihonlarga tayyorlanish uchun vaqt ajratilib, bu vaqt ichida o‘quv xonasida talaba nazariy va amaliy kurslar bo‘yicha olgan ma’lumotlari asosida mustaqil tayyorlanish uchun mikroskop va preparatlar olishi mumkin.

1- laboratoriya mashg‘uloti: Turli xil mikroskoplarning tuzilishi va foydalanish qoidalari.

Reja:

1. Mikroskopning ixtiro qilinishi, tuzilishi.
2. Mikroskop bilan ishlash qoidalari.

Mashg‘ulotining maqsadi: Mikroskop bilan ishlash texnikasi haqida ma’lumot berish. Mikroskopni tuzilishini va qismlari haqida tushuncha berish. Mikroskop ostida gisto-preparatlarni ko‘rinishini o‘rgatish va chizish.

Kerakli jihozlar: Laboratoriya mashg‘ulot ishlanmalari, hujayra va to‘qimalardan tayyorlangan gistopreparatlar, MB-200, MBI-6 va “Biolam-C

mikroskoplar, kamerali mikroskop, darslik, o'quv va uslubiy qo'llanmalar, tarqatma materiallar, videoprojektor, gematoksilin, eozin bo'yoqlari.

Tayanch iboralar: Mikroskop, preparat, makrovint, mikrovint, ob'yektiv, revolver, optik linzalar, buyum oynasi, gematoksilin, eozin, optik, flanel.

Sitologiya, gistologiya va embriologiya kursini o'rganishda mikroskop doimiy ish quroli bo'lib xizmat qiladi. Shuning uchun eng avvalo, mikroskopning tuzilishi va u bilan ishlash qoidalarini bilishimiz kerak.

Mikroskop o'rganilayotgan ob'ektlarni kuchli darajada kattalashtirib beradi. Mikroskopda uning mexanik va yorituvchi (optik) qismlarini birlashtirib turuvchi taglik va optik linzalar farq qilinadi. Hozirgi paytda kafedramizda MB-200, МБИ-6 va "Биолам-С" mikroskoplari mavjud (1-rasm).

Mikroskop bilan ishlashni o'rganib boshlagandayoq ma'lum tartib-qoidalariga amal qilishga odatlanish lozim.

Mikroskopiya kirishishdan oldin yoritgich oynani (oynani botiq tomoni turishi kerak) va revolverni (kichik ob'yektiv - 8x turishini; revolver kertikka kelganligini) tekshirish lozim. Undan keyin quyidagilarga amal qilinadi:

1. Mikroskopni ishlash uchun qulay holatda stolga o'rinatiladi. Kichik ob'yektiv (8x) va yoritgich oynaning botiq tomoni yordamida yorug'lik topilib, ko'rish maydoni bir tekis yoritiladi;

2. Preparatning qoplagich oynasini yuqori tomonga qilib mikroskop stolchasidagi teshikka to'g'ri keladigan holatda o'rnatiladi;

3. Kremalera (makrovint) yordamida kichik ob'yektivning fokusi topiladi. Preparatni sinchiklab qarab chiqib, batafsil o'rganish uchun yaroqli joyini tanlanadi va uni ko'rish maydonining markaziga o'rnashtiriladi;

4. Ko'zlar toliqmasligi uchun mikroskop okulyariga chap ko'z bilan qaraladi, o'ng ko'z yordamida daftarga rasm solinadi;

5. Katta ob'yektiv (40x) ga o'tish uchun fokusni o'zgartirmasdan, revolverni burab, kuchli ob'yektiv (40x) ni ish holatiga keltiriladi. Agar har ikkala - katta (40x) va kichik (8x) ob'yektiv mikroskopning o'ziniki bo'lsa, ya'ni almashtirilmagan bo'lsa - preparatning tasviri hosil bo'ladi. So'ngra mikrovint yordamida preparatning aniq tasviri hosil qilinadi. Biror sabab bilan preparatning tasviri hosil bo'lmasa, unda o'qituvchiga murojaat qilinadi;

6. Preparat kuchli ob'yektivlar bilan o'rganilayotganda mikrovintni doimiy ravishda ikkala tomonga 0,25-0,5 marta burash kerak. Mikroskopda ishlay boshlagan dastlabki paytlardan oq, kuchli ob'yektivda mikrovintdan foydalanishga odatlanish lozim;

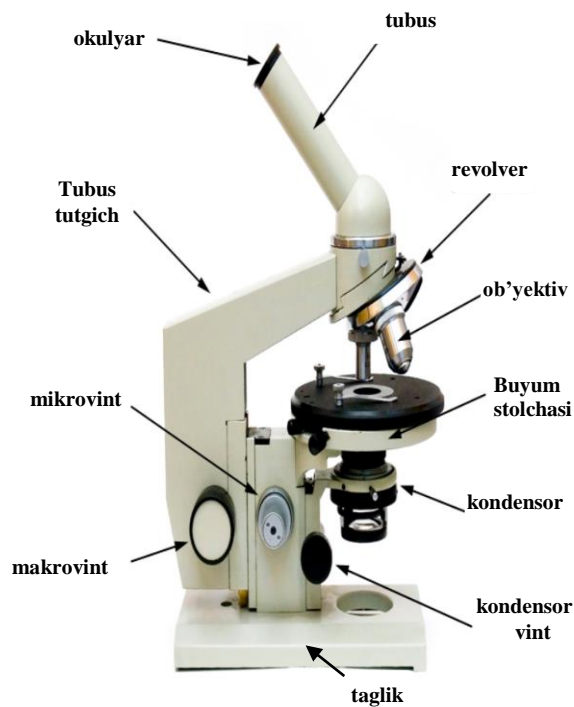
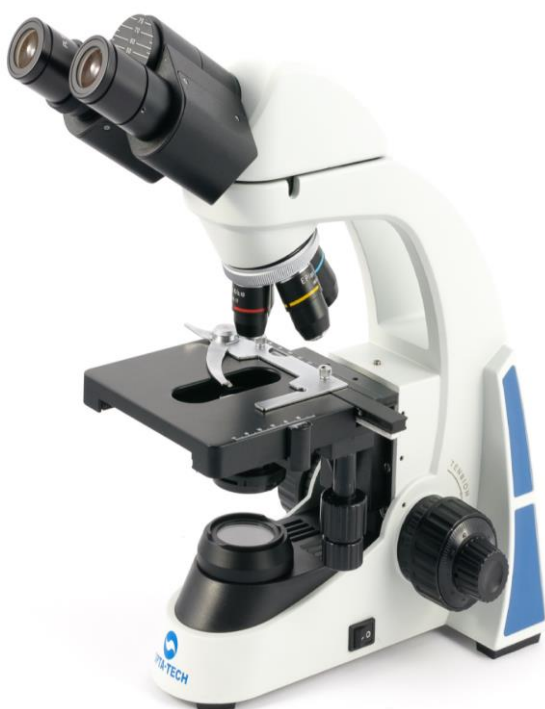7. Mikroskop stolchasining diagonal vintlaridan faqat katta ob'yektivda ishlayotganda preparatning kerakli qismlarini ko'rish maydonining markaziga ko'chirish uchun foydalaniladi;

8. Mikroskopning optik qismlari (yoritgich oyna, kondensor-yoritgich, ob'yektiv va okulyar linzalari)ni faqat toza va yumshoq material (flanel) bilan artish mumkin;

9. O'qituvchining nazoratisiz mikroskopning turli qismlarini burab olish va remont qilish mumkin emas;

10. Mikroskopda ishni tugatgach, preparat olinadi va mikroskop ish holatidan chiqariladi;

11. Mikroskop bir joydan ikkinchi joyga ko'chirilayotganda, u vertikal holatda tutiladi.



Nazorat uchun savollar.

1. Mikroskopning optik qismlariga nimalar kiradi?
2. Mikroskopning mexanik qismlariga nimalar kiradi?
3. Mikroskop preparatni qanchlik darajada kattalashtirib ko'rsatayotgaligini qanday bilamiz?
4. Mikroskop bir joydan ikkinchi joyga ko'chirilayotganda, u qanday holatda tutiladi?
5. Kremalera nima?

2-laboratoriya mashg'uloti: Mikrotexnika (gistologik preparatlar tayyorlash texnikasi).

Reja:

1. Gistologik preparatlar tayyorlash texnikasi bilan tanishish.
2. Kesmalarni bo'yash usullari.

Mashg'ulotining maqsadi: Selloidinli kesmalarni gematoksilin-eozin bilan bo'yash va bir marta foydalanish uchun preparatlar tayyorlash. Tayyorlangan gistopreparatlarni mikroskopiya qilish, chizish va belgilash, tavsiya qilingan ro'yxat bo'yicha atamalar lug'ati tuzish.

Kerakli jihozlar: Laboratoriya mashg'ulot ishlanmalari, hujayra va to'qimalardan tayyorlangan gistopreparatlar, organ bo'laklari, mikrotom, mikroskop, plakat, videoproyektor, mikroskop, gematoksilin, eozin bo'yoqlari.

Tayanch iboralar: Mikrotom, mikroskop, buyum oynasi, gematoksilin, eozin, azur II, ksilol, benzol, toluol bo'yoqlari, oksifil, eozinofil, bilok taxtachalar, preparat, qon, suyak iligi, so'lak, sperma, orqa miya suyuqligi, spirt, formalin.

Mikroskopik tadqiqotlar o'tkazish uchun ishlatiladigan ob'ekt - gistologik preparat quyidagi ikki asosiy talablarga javob berishi kerak: 1) preparat orqali yorug'lik nurlari o'tishi, ya'ni u tiniq bo'lishi; 2) uning strukturalari kontrastli bo'lishi, ya'ni nur sindirish ko'rsatkichi bo'yicha yetarli darajada bir-biridan farq qilishi lozim. Aksariyat ko'pchilik hollarda hayvon organizmi to'qimalari va organlari bu talablarga javob bermaydi. Shuning uchun mikroskopik kuzatishlar o'tkazishga yaroqli gistologik preparatlar tayyorlash maqsadida organ va to'qimalardan olingan namuna-bo'lakchalarga u yoki bu darajada murkkab ishlov beriladi.

Gistologik preparat surtma (qon, suyak iligi, so'lak, sperma, orqa miya suyuqligi va boshqalarning surtmasi), organlarning izi (taloq, timus, jigarniki), yupqa parda (biriktiruvchi yumshoq to'qima, qorin pardasi, plevra, miyaning yumshoq pardasi) yoki yupqa kesma bo'lishi mumkin. Ko'pchilik hollarda to'qima va organlarning yupqa kesmasidan foydalaniladi. Gistologik preparatlar maxsus ishlov berilmasdan ham o'rganilishi mumkin. Masalan, qondan tayyorlangan surtma, organlarning izi, yupqa parda yoki organing kesmasi bo'yalmasdan ham mikroskop ostida kuzatilishi mumkin. Lekin, strukturalarning kontrastlilik kuchsiz bo'lganligi sababli ular odatdagi yorug'lik mikroskopida yaxshi aniqlanmaydi va maxsus mikroskoplar (fazo-kontrastli va b.) qo'llashni talab qiladi. Shuning uchun ko'pincha maxsus ishlov berilgan, fiksatsiya qilingan, qattiq muhitga joylashtirilgan va bo'yalgan preparatlardan foydalaniladi.

Preparatlar tayyorlash uchun quyidagilarni bajarish kerak: 1) material olish va fiksatsiya qilish; 2) materialni yuvish; 3) suvsizlantirish; 4) selloidin yoki parafinga quyib zichlashtirish va blok tayyorlash; 5) mikrotom yordamida kesmalar tayyorlash; 6) tayyorlangan kesmalarni bo'yash va 7) kesmani balzam yordamida buyum oynasiga yopishtirib preparat tayyorlash (2-rasm).

Preparatlar tayyorlash uchun maxsus o'ldirilgan laboratoriya hayvonlari yoki go'sht uchun so'yilgan qishloq xo'jalik hayvonlarining organ va to'qimalaridan kichik bo'lakchalar-namunalar olinadi. Bo'lakcha hayvon o'ldirilgach imkoniyat boricha tez olinishi, uning kattaligi 0,5 x 0,5 x 0,2 sm dan oshmasligi kerak.

Fiksatsiya to'qimalardagi buzilish jarayonlarini to'xtatib, strukturalarning saqlanishini ta'minlaydi. Bunga organlardan olingan bo'lakcha-namunani fiksator (spirt, formalin, og'ir metallarning tuzlari, osmiy kislotasi, maxsus fiksatsiya qiluvchi aralashmalar)ga solish yo'li bilan erishiladi. Formalinda fiksatsiya qilish uchun 12 foizli formalin eritmasi fiksatsiya qilinadigan bo'lakcha-namunalardan hajmi bo'yicha 20-30 marta ko'p miqdorda olinadi. Bunda fiksatsiya 24 soat davom etadi.

Fiksator ta'sirida to'qima va organlarda murakkab fiziko-kimyoviy o'zgarishlar ro'y beradi. Bulardan eng muhimi oqsillarning qaytmas koagulyatsiyasi bo'lib, uning natijasida to'qimalardagi hayotiy jarayonlar to'xtaydi, strukturalar esa o'lib, fiksatsiyalanadi. Fiksatsiya bo'lakcha-namunalarning zichlashishi va hajmining kichrayishiga, shuningdek, hujayra va to'qimalarning bo'yalish xususiyatlarining yaxshilanishiga olib keladi. Formalinda fiksatsiya qilingan bo'lakchalar 24 soat mobaynida sekin oqib turuvchi vodoprovod suvida yuviladi.

To'qimalar tarkibidagi suvni chiqarib yuborish uchun bo'lakchalar quvvati oshib boruvchi (60⁰-, 70⁰-, 80⁰-, 90⁰-, 96⁰- va 100⁰ li) spirtlar batareyasidan o'tkaziladi. Bo'lakchalar har bir spirda 24 soatgacha saqlanadi va natijada to'lig'icha suvsizlanadi. Suvsizlantirilgan bo'lakchalar 100⁰li spirt va efirning teng miqdordagi aralashmasi orqali ham o'tkazilishi lozim. Chunki, zichlashtiruvchi modda - selloidin 100⁰li spirda erimaydi, balki 100⁰li spirt va efirning aralashmasida eriydi.

Spirt-efir aralashmasi orqali o'tkazilgan bo'lakchalar ma'lum muddatga selloidinning suyuq (4 foizli) va quyuproq (8 foizli) eritmalariga solinadi. Selloidindan chiqarib olingan va yog'och bo'lakchasiga yopishtirilgan ob'ekt - blok 70⁰ li spirda saqlanadi.

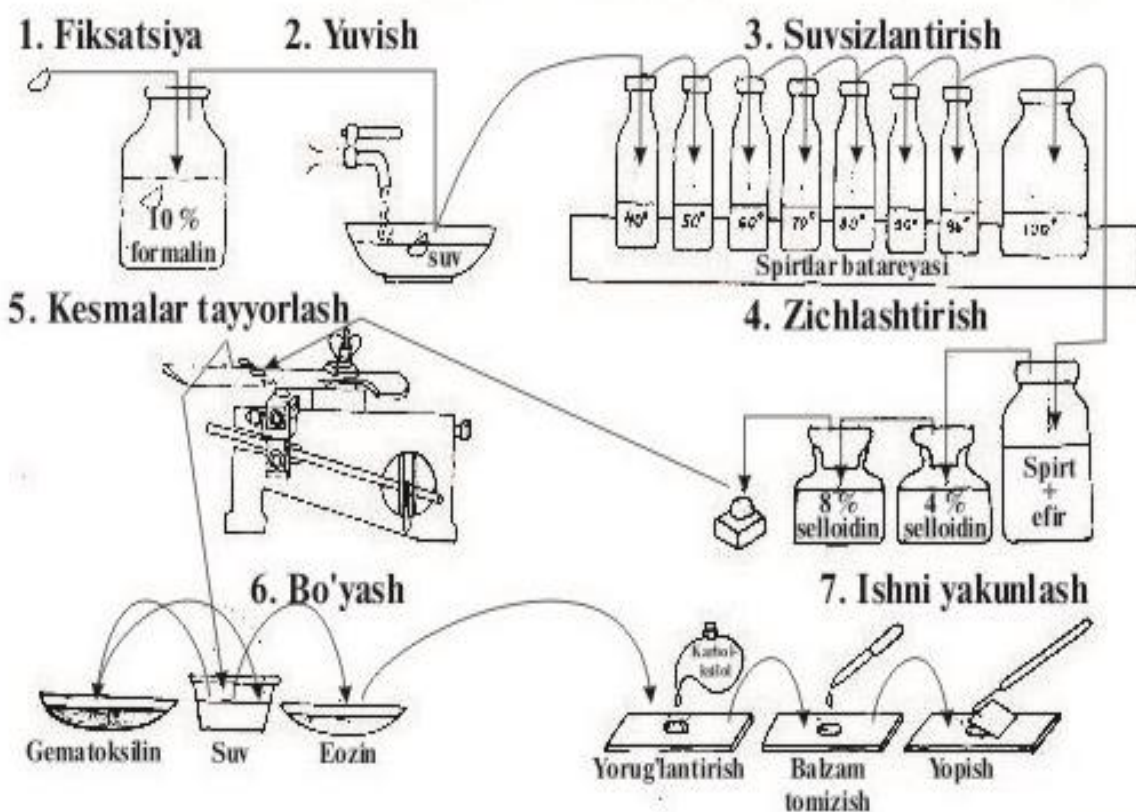
Kesma tayyorlash uchun maxsus asbob - mikrotom ishlatiladi. Mikrotomda selloidinli bloklardan 10-15 mkm qalinlikdagi kesmalar tayyorlash mumkin.

Zichlashtirish uchun selloidin o'rniga parafin ishlatilganda 4-6 mkm qalinlikdagi kesmalar tayyorlash imkoniyatiga ega bo'linadi.

Gistologik tuzilmalarni bo'yash usullari juda xilma-xil bo'lib, ularni tanlashda tadqiqotning maqsadlariga qarab ish tutiladi. Ular ishqorli (asos), kislotali va neytral bo'yoqlarga bo'linadi. Azur II va gematoksilin bo'yoqlari asos bo'yoqlarga misol bo'lib, hujayralar o'zagini binafsha (ko'k-binafsha) rangga bo'yaydi, eozin esa kislotali bo'yoq bo'lib, sitoplazma va hujayraaro moddalarni och qizil-sariq rangga bo'yaydi. Ayrim strukturalarning muayyan bo'yoqlarni tanlab qabul qilishi ularning kimyoviy tarkibi va fizik xossalari bilan belgilanadi. Kislotali bo'yoqlar bilan yaxshi bo'yaladigan strukturalar atsidofil (oksifil, eozinofil), asos bo'yoqlar bilan bo'yaladiganlari - bazofil strukturalar deyiladi. Ham kislotali, ham asosli bo'yoqlarni qabul qiluvchi strukturalar neytrofillar (geterofillar) hisoblanadi.

Bo'yalgan preparatlarni odatda quvvati oshib boruvchi spirtlarda suvsizlantirilib, ksilol, benzol, toluol yoki ayrim moylar yordamida ortiqcha bo'yoq chiqrib yuboriladi (tiniqlashtiriladi). Ko'p marta foydalanish uchun tayyorlanadigan preparatlarni uzoq muddatga saqlash uchun gistologik kesmalar predmat va qoplagich shishalar orasiga Kanada balzami yoki boshqa shunga o'xshash moddalar bilan yopishtiriladi. Bir marta foydalanish uchun preparat tayyorlanganda balzam o'rniga glitserin ishlatiladi.

Selloidinli preparatlar tayyorlash (sxema)



2 - rasm



Polaftamat mikratom 3-rasm

3- laboratoriya mashg‘uloti: Hujayralarning gistomorfologik tuzilishi.

Reja:

1. Hujayraning tarkibiy qismlari (kimyoviy tuzilishi, shakli va kattaligi).
2. Hujayra o‘zagi, kiritmalar, organoidlar,

Mashg‘ulotining maqsadi: “Hujayra” tushunchasi, hujayralarning umumiy tuzilishi, o‘lchamlari va turli shakllari bilan tanishtirish; Baqalar eritrotsitlari (1-preparat, 3-rasm) va sut emizuvchilar nevrotsitlarini (2-preparat, 4-rasmga qaralsin) o‘rganish, chizish va belgilash;

Mustaqil ish - mitoxondriya va plastinkali kompleksni chizish hamda belgilash; hujayralarning organellalari va kiritmalarini o‘qib kelish; tavsiya qilinadigan ro‘yxat bo‘yicha atamalar lug‘ati tuzish.

Kerakli jihozlar: Laboratoriya mashg‘ulot ishlanmalari, hujayra va to‘qimalardan tayorlangan gistopreparatlar mikroskop, asbob-uskunalar, rasmlar, videoprojektor, mikroskoplar.

Tayanch iboralar: Hujayra, baqalar eritrotsitlari, sut emizuvchilar nevrotsitlari, Leykotsit, anizotsitoz, poykilotsitoz, mikroskop, buyum oynasi, gematoksilin, eozin bo‘yoqlari, Eritrotsit, Organellalar, kiritmalar, amitoz, mitoz, miyoz.

1-preparat

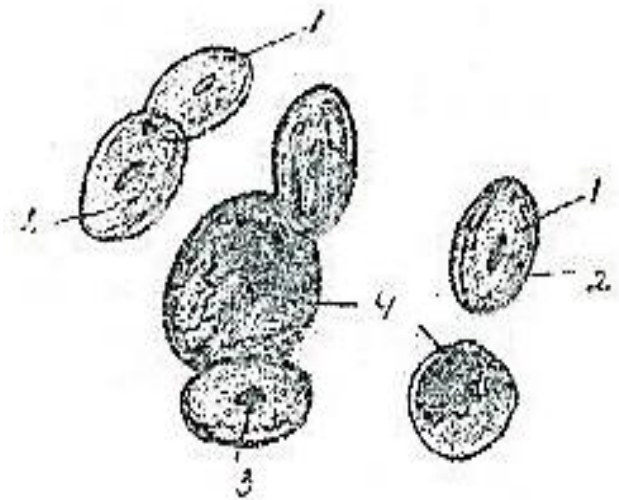
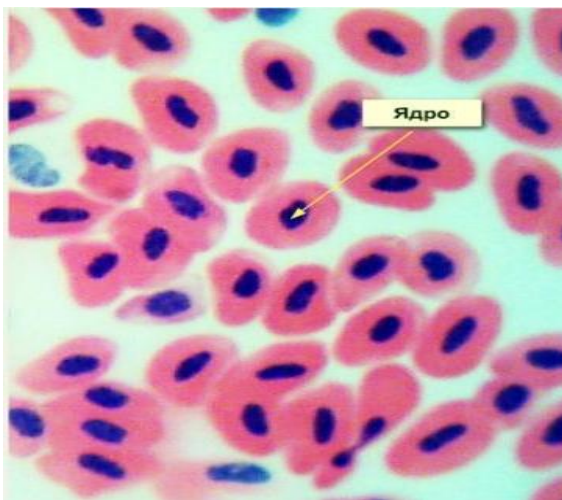
Baqa qonining surtmasi

Romanovski-Gimza usuli bo'yicha bo'yalgan (3-rasm).

Mikroskopning kichik ob'yektiv yordamida surtmaning qon hujayralari siyrakroq joylashgan joyi topiladi. Kichik ob'yektivda ko'pdan-ko'p eritrotsitlar ko'rinib, ular och-qizil rangga bo'yalganligi va markazida qoramtir nuqtacha shaklida joylashgan o'zagi borligi bilan ajralib turadi. Tanlangan joy katta ob'yektiv yordamida o'rganiladi.

Baqaning eritrotsitlari o'z shakli va o'zagi mavjudligi bilan sut emizuvchi hayvonlarnikidan keskin farq qiladi. Shuningdek baqa eritrotsitlari bir-biridan shaklining (poykilotsitoz) va katta-kichikligining (anizotsitoz) biroz farq qilishi bilan ham xarakterlanadi.

Eritrotsitlar (1) umuman oval shaklda bo'lib, ularning sitoplazmasi (2) och qizil (pushti) rangga bo'yalgan. Eritrotsitlarning markazida kuchli bo'yalgan oval shakldagi o'zagi (3) joylashadi. Eritrotsitlar orasida leykotsitlarning to'q bo'yalgan o'zaklari (4) ko'rinadi.



Baqa qonining shakilli elementlari kuchli ob'yektiv 4-rasm

Hujayraning organellalari va kiritmalari

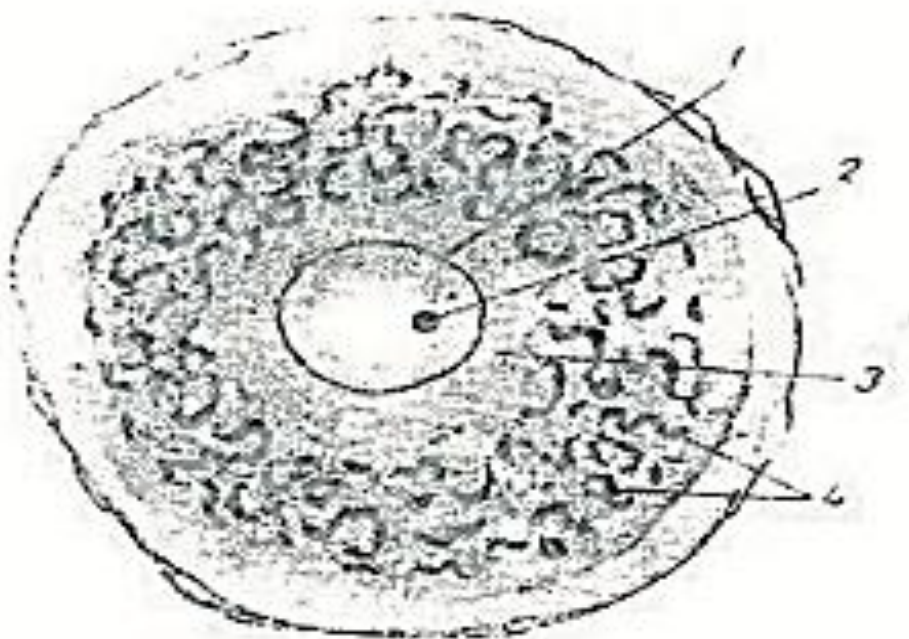
2-preparat

Ot spinal tuguni nerv hujayralaridagi hujayra ichi to'rsimon apparat (plastinkali kompleks).

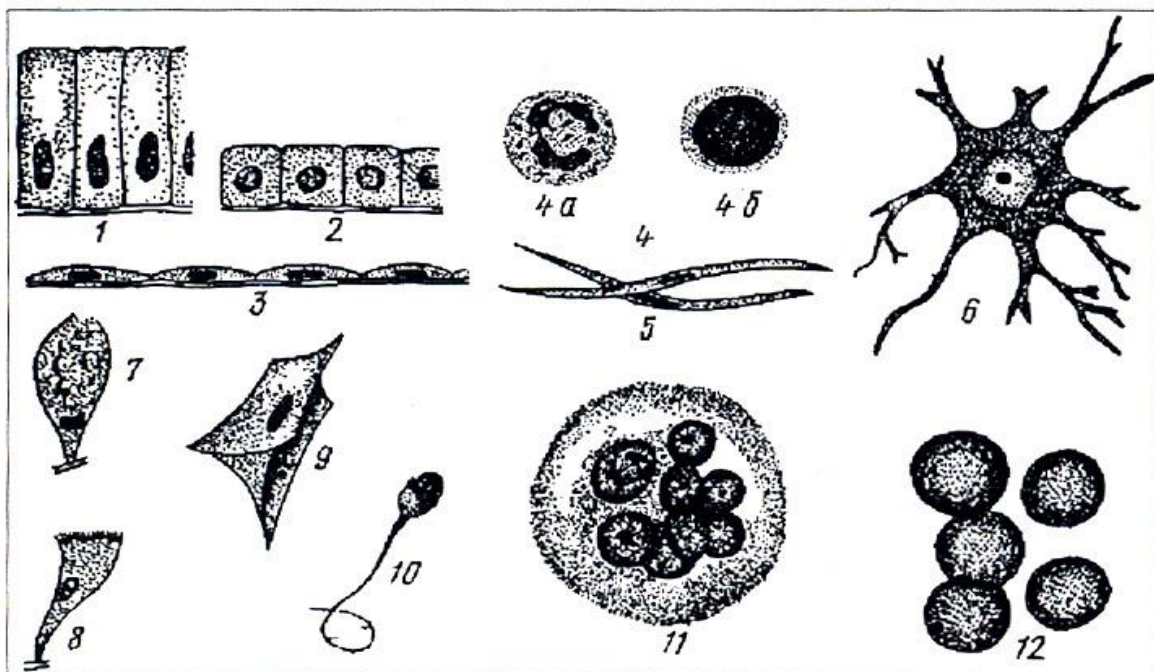
Goljining yangi usuli bo'yicha kumush nitrat bilan impregnatsiya qilingan (4-rasm).

Ushbu preparatda nerv hujayralaridagi to'rsimon apparat tuzilishining o'ziga xosliklari, shuning bilan birga bu apparatni aniqlashning impregnatsiya usuli bilan tanishamiz. Bunda o'zak karmin bilan qo'shimcha bo'yalgan.

Bu yerda pufakchasimon o'zakli (1) yirik hujayralarni ko'ramiz. Qo'llanilgan bo'yash usulida nerv hujayralarining o'zaklari tiniq, gomogen bo'lib ko'rinadi va o'zakchadan (2) boshqa hech qanday strukturalar ajralib turmaydi; ammo o'zakcha juda aniq ko'rinib, karmin bilan qizil rangga bo'yalgan. Yuzaroq kesilgan ba'zi hujayralarda o'zak kesimga tushmagan. O'zak va o'zakchali hujayrani tanlab olib, undagi qoramtir to'rni ko'ramiz, katta ob'yektivda o'rganamiz va chizib olamiz. Nerv hujayralarida to'rsimon apparat qalin to'r xarak-teriga ega, u o'zakni hamma tomondan o'rab turadi va deyarli butun sitoplazma (3) bo'ylab tarqalgan. Kismada Golji apparati to'rining (4) alohida-alohida ayrim qismlari ko'rinadi, ular o'rtasidagi aloqa mikrometrik vintni harakatlantirganda ko'rinadi. Bevosita o'zak atrofida sitoplazmaning to'rsimon apparatdan xoli zonasi bor. O'zakni to'lig'icha o'rab oluvchi to'r xarakteridagi apparat faqat nerv hujayralarida uchraydi.

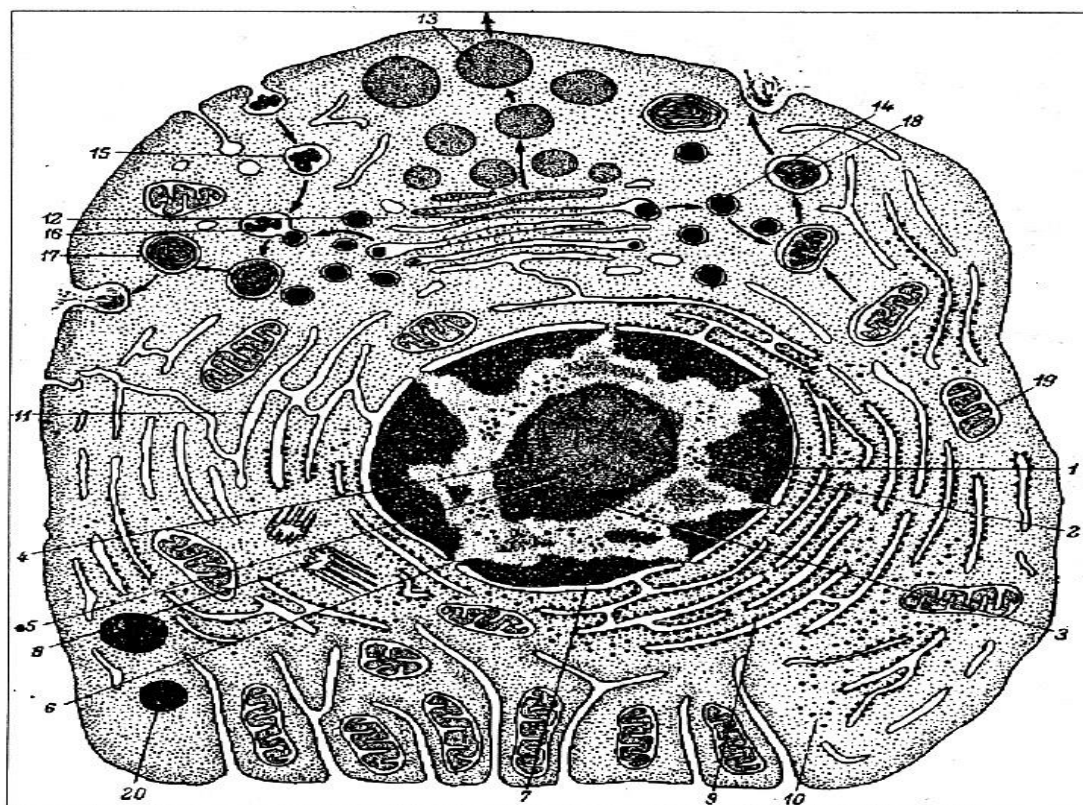


Ot spinal tuguni nerv hujayralaridagi plastinkali kompleks ichki to'rsimon apparat kuchli ob'ektiv 4-rasm



5-rasm. Hujayralarning shakllari va tuzilish tamoyili (sxema).

1-silindrik epiteliy hujayralari; 2-kubsimon epiteliy hujayralari; 3-yassi epiteliy (mezoteliy) hujayralari; 4-qonning yumaloq hujayralari (a-o'zagi qismlar – segmentlarga bo'lingan neytrofil leykotsit; b- yumaloq o'zakli limfotsit; 5-tayoqchasimon o'zakli duksimon hujayra (silliqliq muskul hujayrasi); 6-o'simtali (nerv) hujayra; 7-qadahsimon hujayra; 8-tebranuvchi tukchalarga ega hujayra; 9-qanotdor hujayra (pay hujayrasi); 10-xipchinli hujayra (spermiy); 11-ko'p o'zakli hujayra (osteoklast); 12-o'zaksiz hujayra (sut emizuvchilarning eritrotsiti).



6-rasm. Ko'p hujayrali hayvonlar hujayrasi ultrastrukturasining sxemasi (A.A.Zavarzindan .Yu.Punin bo'yicha):

1-xromatin; 2-xromatin atrofidagi granulalar; 3-o'zakcha atrofidagi xromatin; 4-o'zakchanning fibrillyar komponenti; 6-o'zak qobig'ining poralari; 7-perinuklear boshliq; 8-sentriola; 9-granulyar sitoplazmatik to'r; 10-erkin yotuvchi ribosomalar; 11-silliqlik sitoplazmatik to'r; 12- plastinkali kompleks; 13-sekret granulalari; 14-lizosomalar; 15-geterofagosoma; 16-geterofagolizo-soma; 17-telosoma; 18-autofagosoma; 19-mitoxondriyalar; 20-lipid kiritmalar. Ko'rsatkich chiziqlar hujayra ichida fagoso-malar, lizosomalar, fagolizosomalar va sekret granulalarining harakat-lanishini ko'rsatadi.

Nazorat uchun savollar

1. Hujayraning tarkibiy qismlari?
2. Hujayra o'zagi qanday qisimlardan tashkil topgan?
3. Hujayra shakillari?
4. Hujayra kiritmalari?
5. Sitoplazma organoyidlari?

4- laboratoriya mashg'uloti: Hujayrani bo'linishini mikroskopda o'rganish

Reja:

1. Hujayrani bo'linishi turlari.
2. Hujayrani bo'linishini mikroskopda o'rganish chizish va belgilash.

Mashg'ulotning maqsadi: Hujayrani bo'linishi turlari bilan tanishtirish; Hujayrani mitoz yo'li bilan bo'linishini mikroskopda o'rganish chizish va belgilash;

Mustaqil ish - Hujayrani bo'linishini mikroskopda o'rganish; tuxumdon va sperma surtmasini o'qib kelish; tavsiya qilinadigan ro'yxat bo'yicha atamalar lug'ati tuzish.

Kerakli jihozlar: Laboratoriya mashg'ulot ishlanmalari, hujayra va to'qimalardan tayorlangan gistopreparatlar mikroskop, asbob-uskunalar, rasmlar, videoproyektor, mikroskoplar.

Tayanch iboralar: Hujayra bo'linishi, xromosoma, amitoz, mitoz, kariokinez, sitotomiya, miyoz, metafaza. profaza, telofaza.

Mitoz (kariokinez) yoki murakkab bo'linish hujayralarning keng tarqalgan bo'linish usulidir. Bunda kondensatsiyalangan va reduplikatsiyaga uchragan xromosomalar zichlanib, mitotik xromosomalar shaklini oladi, mitozning axromatin tuzilmalari hosil bo'ladi. Gomologik xromosomalar qarama-qarshi

tomonga yoʻnaladi, hujayra qutblarida toʻp boʻlib joylashadi va hujayra tanasining boʻlinishi (sitotomiya) yuz beradi. Murakkab boʻlinishda hujayralarda izchillik bilan yuz beradigan oʻzgarishlarga koʻra toʻrt faza: profaza, metafaza, anafaza va telofaza farq qilinadi (12-rasm).

Profaza. S davr tamom boʻlgan, xromosomalar materialining ikki barobar ortishi natijasida interfazani oʻtayotgan oʻzak 4 c miqdorda DNK siqalaydi. Profaza, yangi mitozning boshlanishida xromosomalar zichlashgan ipsimon strukturalar shaklida koʻrina boshlaydi. Yorugʻlik mikroskopida koʻrinayotgan xromosomalarni sanashga harakat qilinsa, ularning soni $2n$ ga teng boʻladi. Lekin interfazada reduplikatsiyaga uchraganligi uchun profazadagi har bir xromosoma qoʻshaloq boʻladi. Ularning qoʻshaloq ekanligini kuzatib boʻlmaslikning sababi opa-singil yoki gomologik xromosomalarning oʻzaro zich yopishib yotganligidir. Keyinroq har bir juftni tashkil qiluvchi “opa-singil” xromosomalar bir-biridan ajrala boshlaydi va boʻlinayotgan hujayradagi xromosomalarning umumiy soni $4n$ ekanligi koʻrinadi. Demak, profazaning boshidayoq xromosomalar ikki “opa-singil” xromosoma yoki boshqacha qilib aytganda ikki xromatidadan iborat boʻladi. Oʻlarning soni ($4n$) profazada DNK miqdori ($4c$) ga aniq mos keladi.

Profazada oʻzakcha yoʻqoladi, oʻzak qobigʻi parchalana boshlaydi. Oqsil sintezi bilan bogʻliq boʻlgan granulyar sitoplazmatik toʻr mayda pufakcha va sisternalarga parchalanib, ribosomalar soni kamayadi. Yana bir muhim hodisa yuz beradi - mitoz duki hosil boʻladi. S davrda ikkilangan sentriollar hujayraning qarama-qarshi uchlariga, keyinroq dukning qutblari shakllanadigan joyga tomon harakatlana boshlaydi. Har bir qutbga qoʻshaloq sentriol (diplosoma) yoʻnaladi. Diplosomalarning harakati bilan birga, har bir diplosoma sentriollaridan birining periferik qismidan boshlanuvchi mikronaychalar shakllana boshlaydi.

Shakllangan boʻlinish apparati duk shaklida boʻladi va bir necha zona: ichida sentriollar joylashgan ikkita sentrosfera zonasi va ularning orasida joylashgan hamda duk tolalaridan iborat oraliq zonani oʻz ichiga oladi. Mikronaychalar tubulin oqsilining polimerlanishi natijasida hosil boʻlib, hayvon hujayralarida ularning shakllanishini induksiyalovchi markazlar sentriollar va xromosomalarning kinetoxor (sentromer)lari hisoblanadi.

Metafaza. Bu fazada boʻlinish duki batamom shakllanib, xromosomalar dukning ekvator tekisligida joylashadi va metafaza plastinkasi (yoki “ona yulduz”) hosil qiladi. Metafaza oxiriga borib “opa-singil” xromosomalar (xromatidalar)ning bir-biridan ajralishi nihoyasiga etadi. Bu ikkala xromosomalar oʻrtasidagi kontakt saqlanadigan oxirgi joy sentromerdir.

Anafaza. Bu fazada barcha “opa-singil” xromosomalarning sentromer vositasidagi aloqasi sinxron ravishda yoʻqolib, ular hujayralarning qarama-qarshi qutblariga tomon bir-biridan uzoqlasha boradi. Xromosomalar bir xil tezlikda

harakat qilib, bu tezlik 0,2-0,5 mkm./sek.ga teng. Anafazaning eng muhim yakuni - hujayra qutblari oldida joylashgan xromosomalarning o‘zaro aynan o‘xshash 2 ta nabori hosil bo‘lishidir. Xromosomalarning qutblarga tomon harakatlanish mexanizmi to‘lig‘icha aniqlanmagan.

Telofaza xromosomalarning o‘zaro ajralgan diploid nabori $(2n)$ ning ma’lum bir joyda to‘xtashi (erta telofaza)dan boshlanadi va yangi interfaza o‘zagining shakllanishi (kech telofaza, erta G1 davr) hamda “ona” hujayraning ikkita “qiz” hujayraga ajralishi (sitokinez, sitotomiya) bilan yakunlanadi. Erta telofazada xromosomalarning dekondensatsiyalanishi va hajmi ortishi boshlanadi. Ularning membranalar bilan o‘ralgan pufakchalarga tegib turgan joylarida yangi o‘zak qobig‘i hosil bo‘ladi. Bu qobiq batamom shakllangach, yangi o‘zakchalar hosil bo‘la boshlaydi. Hujayra navbatdagi G1 davrga o‘tadi.

Telofazada yuz beradigan muhim voqea - hujayraning ikkiga bo‘linishi (sitotomiya) plazmatik membrananing hujayra ichiga botib kirishidan to‘siq hosil bo‘lish yo‘li bilan boradi.

Mitoz apparati turli omillar ta’sirida shikastlansa, mitozning yoki metafazada to‘xtab qolishi yoki xromosomalarning butun hujayra bo‘ylab tarqalib ketishi yuz berishi mumkin. Sentiollarning ko‘payishi buzilsa, ko‘p qutbli va assimetrik mitozlar kuzatiladi. Sitotomiya buzilganda gigant o‘zakli yoki ko‘p o‘zakli hujayralar hosil bo‘ladi.

Mitozning biologik mohiyati bo‘liyonatgan “ona” hujayra o‘zagidagi irsiyat moddasi - DNKning miqdor va sifat jihatidan hosil bo‘luvchi ikki “qiz” hujayra o‘rtasida teng taqsimlanishidir.

Turli manbalarda keltirilgan ma’lumotlarga qaraganda, mitoz 30 daqiqadan 5 soatgacha davom etadi. Sut emizuvchilar va qushlarning hujayralari uchun mitoz fazalarining davomliligi quyidagicha: profaza-30-60 daq.; metafaza-2-10 daq.; anafaza-2-3 daq.; telofaza-20-35 daq.

O‘simlik va sovuq qonli hayvonlarning hujayralarida mitoz ancha sekin boradi. Yosh kalamushlar jigarning hujayralari kunduz soat 6 dan 20 gacha bo‘linadi va kelasi kuni ertalabki soat 2-4 da interfazada bo‘ladi. Mitozning intensivligi hayvon organizmi va to‘qima turi, harorat, kislorod bilan ta’minlanish, muhitning reaksiyasi, sitoplazmaning yopishqoqligini o‘zgartiruvchi omillar ta’siri va boshqalarga bog‘liq. Mitoz yo‘li bilan bo‘linayotgan hujayralar sonining bo‘linmayotgan hujayralar soniga nisbatining %larda ifodalangan ko‘rsatgichi mitoz koeffetsienti deyiladi.

DNK sintezi me’yorli amalga oshib turgan holda mitoz yuz bermasligi yoki uning ayrim bosqichlari oxirigacha bormasligi ortiqcha miqdorda DNK saqlovchi hujayralar hosil bo‘lishi - endoreproduksiyaga olib keladi. Endoreproduksiya natijasida hosil bo‘lgan, xromosomalarning soni ortgan hujayralar poliploid

hujayralar deyiladi. G1 davrdan mitoz bo'linishiga o'tishda mitoz dukining vazifasi va yaxlitligi buzilishi yoki sitotomiyanig buzilishi bir yoki ikki o'zakli poliploid hujayralar hosil bo'lishiga olib keladi. Mitozning endi boshlangan, G2 davrdan profazaga o'tish paytida to'silishi natijasida hujayra DNK sintezining navbatdagi sikliga kirishib, o'zakdagi DNKning miqdori progressiv ravishda ortadi. Bunda o'zak hajmining ortishidan boshqa morfologik belgilar namoyon bo'lmaydi.

Voyaga etgan sut emizuvchilar jigarida tetra-(4 n) va oktaploid (8 n) hujayralar, shuningdek ploidlgi turlicha bo'lgan ikki o'zakli hujayralar uchraydi. Bunday hujayralarning poliploid holatga o'tishi quyidagicha yuz beradi. S davrdan keyin DNK miqdori 4 c bo'lgan hujayralar mitozga kirishib, uning barcha bosqichlarini, jumladan, telofazani ham o'tadi, lekin sitotomiya yuz bermaydi. Shu yo'l bilan ikki o'zakli (2x2n) hujayra hosil bo'ladi. Agar bunday hujayra yana S davrni o'tsa, uning har ikkala o'zagi 4 s miqdorda DNK va 4 n sondagi xromosomalarga ega bo'ladi. Ushbu ikki o'zakli hujayra mitozga kirishib, metafazada o'zaklarning xromosomalarni komplekti umumlashadi, ularning umumiy soni 8 n ni tashkil qiladi. Mitozning keyingi fazalari odatdagidek amalga oshib, ikkita tetraploid hujayra paydo bo'lishining bu tarzda navbatma-navbat kelishi 8 n, 16 n va hatto 32 n sondagi xromosomalarga ega o'zaklar paydo bo'lishiga olib keladi. Jigarda, siydik pufagining epiteliyida, to'r pardaning pigmentli epiteliyida, so'lak bezlari hamda me'da osti bezi atsinuslarida va qizil ilikning megakariotsitlarida poliploid hujayralar hosil bo'lishi shu yo'l bilan amalga oshadi. Somatik hujayralarning poliploidlanishi hujayralar, to'qimalar hamda organlar taraqqiyotining so'nggi (terminal) davrlarida yuz beradi va ko'pincha ixtisoslashgan (tabaqalangan) hujayralarga xos. Poliploidlanish embriogenez (provizor organlarining hosil bo'lishini hisoblamaganda) va jinsiy hujayralarning hosil bo'lishi kabi generativ jarayonlarda, shuningdek stvol hujayralar orasida kuzatilmaydi.

Amitoz yoki oddiy bo'linish xromosomalarning spirallanishi, mitoz duki hosil bo'lishi kabi murakkab o'zgarishlarsiz amalga oshadigan bo'linishdir. Ko'pincha amitozda o'zak bo'yiga anchagina cho'zilib, o'rta qismi ingichkalashadi va tezda bu joydan uzilish yuz beradi. Natijada ikki o'zakli hujayra paydo bo'ladi. Keyinchalik sitotomiya yuz berishi natijasida undan ikkita bir o'zakli hujayra hosil bo'lishi mumkin. Sitotomiya yuz bermagan hollarda ko'p o'zakli hujayralar hosil bo'ladi. Amitoz umumlashtirilgan tushuncha bo'lib uning generativ, degenerativ va reaktiv amitoz kabi xillari mavjud. Generativ amitoz eng sodda hayvonlarda, regenerativ amitoz to'qimalar shikastlanishidan keyin hujayralarning keskin faollashuvida kuzatilsa, degenerativ amitoz mitoz qobiliyatini yo'qotgan, tabaqalanayotgan hujayralarda uchraydi.

5- laboratoriya mashg'uloti: Tuxumdon va sperma surtmasining gistopreparatlarini o'rganish.

Reja:

1. Jinsiy hujayralar. Urug' va tuxum hujayralarining gistomorfologik tuzilishi.
2. Urug' va tuxum hujayralarini mikroskopda o'rganish.

Mashg'ulotining maqsadi: Gametalarning ahamiyati va tuzilishining o'ziga xosliklari bilan tanishish; gametogenez, sut emizuvchilarning tuxum va urug' hujayralarining sxemalar, Jinsiy hujayralarni chizish va belgilash.

Kerakli jihozlar: Laboratoriya mashg'ulot ishlanmalari, jinsiy hujayra va to'qimalardan tayorlangan gisto-preparatlar mikroskop, asbob-uskunalar, rasmlar, videoprojektor, mikroskoplar.

Tayanch iboralar: Jinsiy hujayra, Gametalar, gametogenez, spirmatogenez, tuxum hujayra, urug' hujayra, follikulyar hujayra, Oolemma, sitoplazma, o'zak, mikroskop, buyum oynasi, gematoksilin, eozin bo'yoqlari.

preparat

Quyov tuxumdonidagi tuxum hujayralar.

Gematoksilin va eozin bilan bo'yalgan (7-rasm).

Sut emizuvchilarda tuxum hujayralari follikulyar hujayralar deb ataluvchi maxsus himoya va trofik hujayralar qurshovida taraqqiy qiladi.

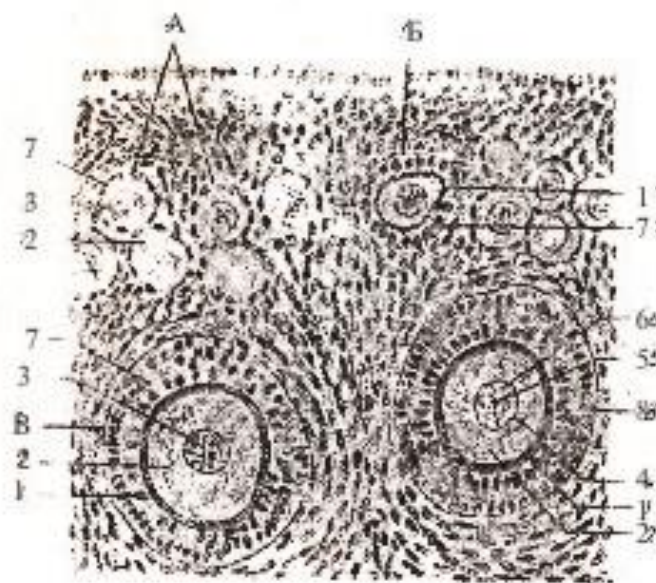
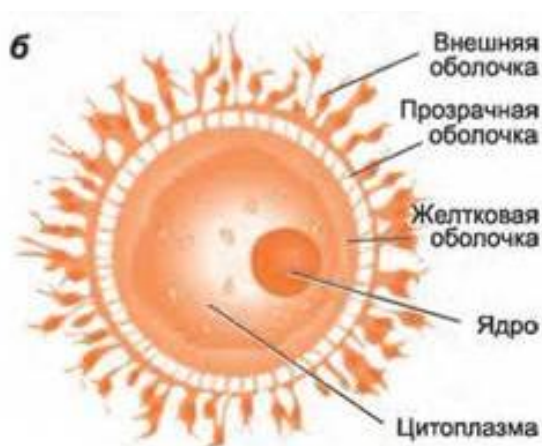
Preparatni kichik ob'yektivda qarayotib, taraqqiyotning turli bosqichlaridagi ko'pdan-ko'p tuxum hujayralarni ko'ramiz. Yosh hujayralar guruh-guruh bo'lib tuxumdonning yuza qavatlarida joylashadi. Chuqurroqda shakllanishning turli bosqichlaridagi tuxum follikullari tarqalib yotadi. Ba'zi follikullarda tuxum hujayraning o'zi kesimga tushmagan, boshqalarida - tuxum hujayraning bir qismi kesimga tushib o'zak kesmadan tashqarida qolgan. Shuning uchun butun kesmani diqqat bilan qaraymiz va tuxum hujayralarning o'zak va o'zakchali eng qulay kesimlarini tanlab olamiz. Ko'pincha bunday qulay kesimlar bir qavatli yoki ko'p qavatli follikul bosqichiga tegishli bo'ladi; Graaf pufakchalari noqulayroq, lekin bunday pufakchada qulay kesilgan tuxum hujayra uchrab qolsa, undan ham foydalanish mumkin. Kichik ob'yektivda yaxshi ko'rinadigan tuxum hujayrani tanlab olib, kerakli joyni ko'rish maydonining markaziga qo'yamiz, follikulni katta ob'yektivda o'rganamiz va chizib olamiz.

Tuxum hujayra oolemma (1) - ootsitning o'sish jarayonida taraqqiy qilgan parda bilan o'ralgan - preparatda u ochiq qizg'ish-sariq rangga bo'yalgan.

Tuxum hujayraning sitoplazmasi (2) ba'zan donador, ko'pincha esa ko'piksimon tuzilishda. Tuxum hujayraning o'zagi (3) yirik pufakcha ko'rinishiga

ega va kesim hujayra tanasining markazidan o'tgan hujayralarda yaxshi ko'rinadi. O'zak sitoplazmadan o'zak qobig'i (4) bilan ajralib turadi, kislotali bo'yoqlar bilan bo'yaluvchi yirik sharsimon o'zakchaga ega. O'zakcha (5) barcha hujayralarda ham kesmaga tushavermaydi.

O'zakda, o'zakcha atrofida, kuchsiz farqlanadigan linin to'rchasi va yaxshi ko'rinadigan, lekin mayda xromatin donachalaridan iborat o'zak to'ri (6) ko'rinadi; ular ko'pincha zich (guj) bo'lib yotadi va asosiy bo'yoqlar bilan kuchsiz bo'yaladi - bu tuxum hujayra taraqqiyotining ma'lum bosqichi uchun xarakterli belgidir. Oolemma atrofida follikulyar hujayralarning (7) bir yoki bir necha qavat bo'lib joylashgani ko'rinadi. Follikulyar hujayralarning chegaralari hamma vaqt ham yaxshi bilinmaydi, bunda ularning shakli to'g'risida hujayra o'zaklari shakli va joylashishiga qarab xulosa qilinadi. Tuxum hujayra taraqqiyotining ikki-uch bosqichini: ertachi (birlamchi follikul) A, o'rtangi (bir qavatli follikul) B va kechgi (ko'p qavatli follikul) V bosqichlarini chizib olish maqsadga muvofiqdir; bunda follikulyar hujayralarning tuxum hujayraga yaqin yotuvchi qavatlarinigina chizib olish mumkin.



Quyvon tuxumdonidagi tuxum hujayralar. Kuchli ob'ektiv 7-rasm **preparat**

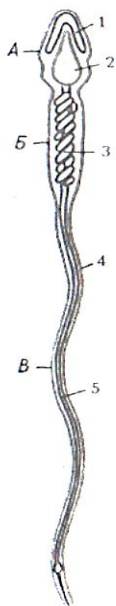
Buqa spermiy (spermatozoid)lari.

Gematoksilin va eozin bilan bo'yalgan surtma (8-rasm).

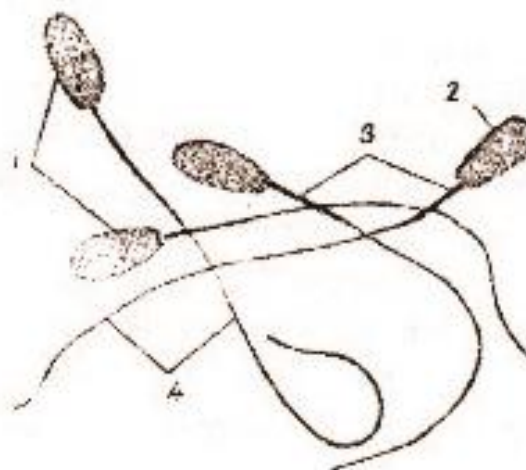
Spermiylar surtmalarda o'rganiladi: spermyni (odatda urug'don ortig'idan olingan) predmet shishasiga yupqa qilib surtiladi, fiksatsiya qilinadi va bo'yaladi. Ammo odatdagi preparatlarda va quruq ob'yektivlarda spermiylar tuzilishining qismlarini (sentrionlarni, spiral ipcha va b.) ko'rib bo'lmaydi, faqat ularning umumiy shaklini o'rganish mumkin.

Kichik ob'yektivda spermiylar zich joylashmagan, alohida-alohida spermiylar aniq ko'rinadigan joyni tanlash kerak. Ularni katta ob'yektivda o'rganish va chizib olish kerak.

Odatdagi preparatda spermiy boshchasini (1) yaxshi farqlash mumkin; buqa spermiylarida u noxsimon shaklga ega va boshqa hayvonlar spermiylarinikidan anchagina kattaligi bilan ajralib turadi. Boshcha hujayraning o'zagiga to'g'ri keladi, lekin boshqa hujayralarning o'zagidan fiksatsiya qilingan preparatda mutlaqo gomogenligi bilan farq qiladi, unda hech qanday ichki struktura ko'rinmaydi. Boshcha gematoksilin bilan binafsha rangga bo'yaladi (bu yerda dezoksiribonuklein kislotaga to'planganligining belgisi). Boshchani yuqorigi qismi spermiy sitoplazmasining qoldig'i bo'lgan G'ilofcha (2) bilan qoplangan va ochroq (tiniqroq) dek ko'rinadi. Boshchadan keyin oraliq bo'lim (3) - dumchani boshlang'ich, biroz yo'g'onlashgan qismi joylashadi; uning juda murakkab ichki tuzilishi (bu yerda murakkab sentriol va shakli o'zgargan mitoxondriyalar joylashadi) bu preparatda ko'rinmaydi. Spermiyning dumchasi (4) ingichkaroq ipcha ko'rinishiga ega; xuddi oraliq bo'limdek dumcha spermiy sitoplazmatik qismini tashkil qiladi, shuning uchun ham kislotali bo'yoqlar bilan bo'yaladi; bizning preparatimizda u eozin bilan pushti rangga bo'yalgan.



Odam spermatozoidining tuzilishi.
 a-boshiqismi; b-bo'yin qismi;d-dum qismi;
 1-akrosoma; 2-yadro; 3-mitoxondriya;
 4-plazmatik membrane; 5-xivchin.



Buqaning spermiylari
 kuchli ob'yektiv 8-rasm

Tuxum hujayra (oon - yunon. ovum - lot. tuxum) hamma hayvonlarda nisbatan yirik hujayra hisoblanib, ko'pincha yumaloq shaklga ega, o'zak, o'zakcha organellalar va ko'p miqdorda sitoplazmasi bor. Tuxum hujayra sitoplazmasida

oqsil tabiatli kiritma - sariq modda uchraydi va bu moddaning miqdoriga asoslanib tuxum hujayralar klassifikatsiya qilinadi. Sariq moddasi kam tuxum hujayralar - oligoletsital (oligos-kam, lecithos-sariq modda), sariq moddasi o'rtacha miqdordagi tuxum hujayralar - mezoletsital (mesos-o'rtacha) va sariq moddasi ko'p tuxum hujayralar - poliletsital (polys-ko'p) tuxum hujayralar farq qilinadi.

Sariq moddaning sitoplazmada joylashishiga ko'ra, izoletsital yoki gomoletsital (isos, homos-bir xil, o'xshash) tuxumlar (bunga oligoletsital tuxumlar misol bo'ladi), teloletsital (telos-oxiri) tuxumlar (bunga mezo- va poliletsital tuxumlar misol bo'ladi) va sentroletsital (ayrim hasharotlar tuxumi) tuxumlar uchraydi. Izoletsital tuxumlarda sariq modda sitoplazmada bir tekis tarqalgan, teloletsital tuxumlarda qutblardan biriga, sentroletsital tuxumlarda esa markazga to'plangan bo'ladi.

Tuxum hujayralarning bir yoki bir necha pardasi bo'lib eng birinchisi xususiy parda yoki birlamchi parda deyiladi. Birlamchi parda tuxum hujayra sitoplazmasi (tuxum hujayra moddasi) hisobiga hosil bo'lgan. Bu parda barcha hayvonlar tuxum hujayralariga xos bo'lib, vitellin parda deyiladi.

Ikkilamchi pardalar tuxumdonning tuxum hujayrani o'rab turuvchi hujayralari - follikulyar hujayralar hisobiga hosil bo'ladi. Bu pardalar tuxum hujayra o'sayotgan va rivojlanayotganda unga oziq moddalar etkazib berish uchun xizmat qiladi. Sut emizuvchilar tuxumining yaltiroq pardasi (zona pellucida) va nurli toji (corona radiata) ikkilamchi pardalardir. Nurli tojni parda hisoblamasa ham bo'ladi, chunki u follikulyar hujayralardan iborat. Yaltiroq pardaning ichki qismi neytral, tashqi qismi kislotali mukopolisaxaridlarga boy.

Uchlamchi pardalar tuxum hujayra tuxum yo'lidan o'tayotganda, tuxum yo'lidagi bezlar ishlab chiqaradigan sekret hisobiga hosil bo'ladi. Masalan: qushlar tuxumini qoplab turuvchi po'choq, po'choq osti pardalar va tuxum oqsili uchlamchi pardalar hisoblanadi. Taraqqiy qilayotgan embrion oqsilning tarkibiy qismlarini va hatto tuxum po'chog'idagi mineral moddalarni ham o'zlashtiradi.

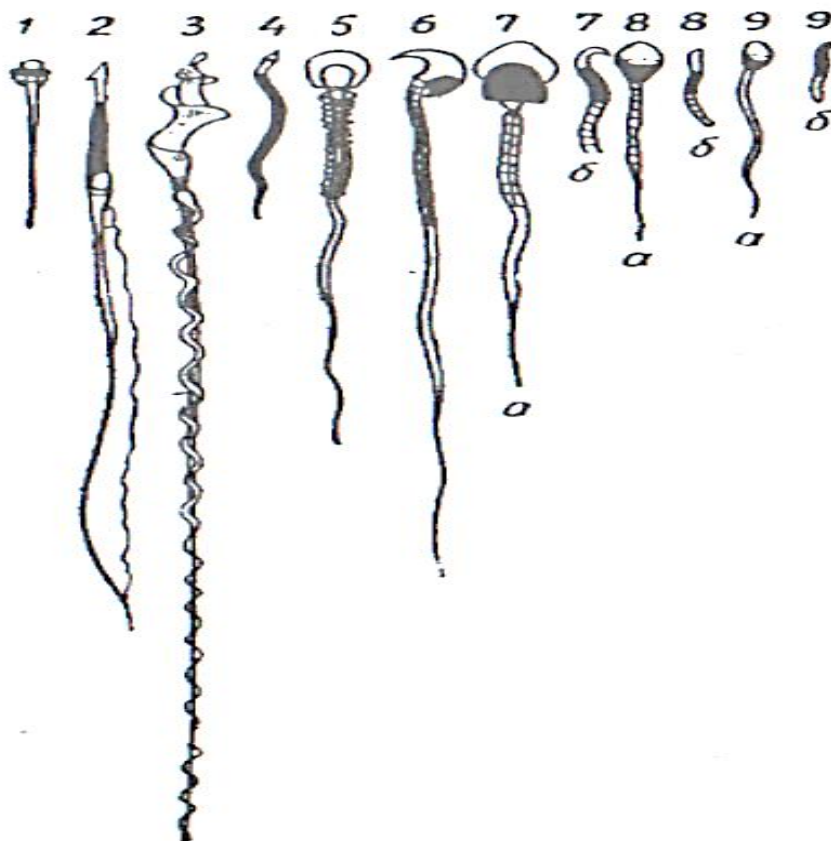
Tuxum hujayrada animal (yuqorigi) va vegetativ (pastki) qutblar farq qilinib, tuxum hujayra otalangach, hosil bo'lgan zigotaning maydalanishi animal qutbdan boshlanadi, chunki bu qutbda sariq modda nisbatan kamroq bo'ladi.

Urug' hujayrasi (spermiy, spermatozoid - spermatozoon) harakatchan hujayra bo'lib, tuxum hujayraga nisbatan ancha mayda (kichik), ehtiyot oziq moddalar deyarli yo'q, shuning uchun erkak hayvon organizmidan tashqarida, mustaqil ravishda uzoq fursat yashayolmaydi. Buqaning urug' hujayrasi sigir tuxum hujayrasidan 160000 marta kichik.

Spermiy boshcha, bo'yincha, oraliq yoki bog'lovchi bo'lim, dumchanning asosiy va oxirgi bo'limlariga ega. Hayvonot dunyosida bir-biridan ancha uzoq turuvchi hayvonlarning urug' hujayralari, aksariyat ko'pchilik hollarda, ushbu

tarzda tuzilgan bo'lib, bu ular bajaradigan vazifaning bir xilligiga bog'liq.

Spermiyning boshchasi turli hayvonlarda turlicha shaklga ega: (7-rasm) ayg'irlarda ovalsimon, bo'qalarda - noksimon Boshcha asimmetrik tuzilgan bo'lib, qoshiqchaga o'xshaydi. Boshchani oldingi qismida plastinkali kompleksning o'zgarishidan hosil bo'lgan akrosoma (acros-yuqorigi, chetki; soma-tana) joylashadi. Akrosoma gialuronidaza fermentiga boy. Boshchani akrosomadan keyingi qismi zichlashgan o'zak moddasidan iborat.



9-rasm Turli hayvonlarning jinsiy hujayralari.

1-lansetnik; 2-salamandra; 3-zyablik; 4-xo'roz; 5-ko'rshpalak; 6-dengiz cho'chqasi;

7-odam; 8-buqa; 9-ayg'irning urug' hujayrasi

Nazorat uchun savollar

1. Jinsiy hujayralarga nimalar kiradi?
2. Gametogenez bu?
3. Spirmatogenez bu?
4. Ovoginiz bu?
5. Tuxum hujayra sitoplazmasida oqsil tabiatli kiritma bu?
6. Tuxum hujayrada sariqlik moddaning miqdoriga asoslanib necha guruhga bo'linadi?

6- laboratoriya mashg'uloti: Jinsiy hujayralarning otalanishi va maydalanishi

Reja:

1. Otalanish, zigota va uning maydalanishi.
2. Jinsiy hujayralar maydalanishini mikroskopda o'rganish.

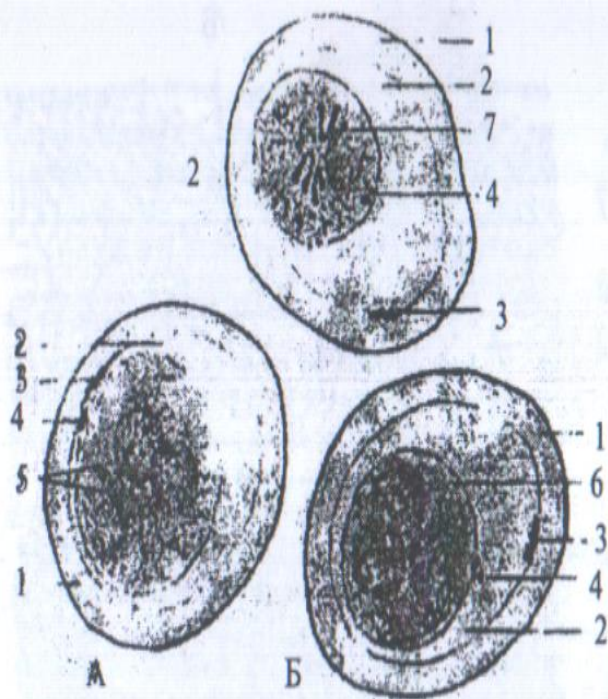
8-preparat

Ot askaridasi tuxumlarida otalanish.

Temirli gematoksilin bilan Geydengayn bo'yicha bo'yalgan (9-rasm).

Otalanish morfologiyasini o'rganish uchun yana ot askaridasi tuxumlaridan foydalanamiz, lekin endi bachadonning shunday bo'limi kesimlarini tanlaymizki, bu yerda ko'pchilik tuxumlar o'zaklar kopulyatsiyasi bosqichida bo'ladi.

Yana bachadon ichida qalin parda (1) bilan o'ralgan ko'pdan-ko'p tuxumlarni topamiz. Parda va zigota oralig'ida keng yoriq - sariqlik atrofi bo'shlig'i (2) ko'rinadi. Birinchi reduksion tanacha qoldiqlari (3) pardaga zich tegib yotadi, ikkinchi reduksion tanacha (4) zigotaning chetida joylashadi. Avval ikkita pronukleusga ega zigota - A ni izlab topamiz. Endi uning sitoplazmasi kuchsiz vakuolizatsiyaga uchragan. Zigotada avval interkinezdagi o'zak tuzilishiga ega ikkita pronukleus (5) ko'rinadi; ular da bir-ikkita o'zakcha, juda mayda xromatin donachalarini ko'rish mumkin. Otalik va onalik pronukleusini hamma vaqt ham aniqlash mumkin bo'lavermaydi. Keyin pronukleuslari mitozning profazasida bo'lgan zigota - B ni izlab topamiz: hali yumaloq shaklni saqlab qolgan pronukleuslarda (o'zak qobig'i ko'rinmay qolgan bo'lsa ham), xromatin iplar (6) ko'rinadi, lekin xromosomalar hali shakllanmagan. Nihoyat pronukleuslar qobiqlari to'liq erib ketgan zigota B ni topamiz; har bir pronukleusdan ikkita-dan xromosoma (7) hosil bo'lib, ular ekvator bo'ylab joylashadi va metafaza plastinkasi hosil qilib yagona mitoz figurasiga umumlashadi. Bu bosqichda xromosomalar erkin uchlari bilan zigota periferiyasiga yo'nalgan sirtmoq (ilmoq) ko'rinishiga ega. Umumiy mitoz figurasi hosil qilib pronukleuslarning qo'shilishi bilan otalanish tamom bo'ladi va zigotaning maydalanishi boshlanadi. Askarida zigotasining maydalanishi bilan mitoz bo'linishni o'rganayotib tanishgan edik (5-preparat).



*Ot askaridasi tuxumlarida o'talanish.
Kucli ob'ektiv*

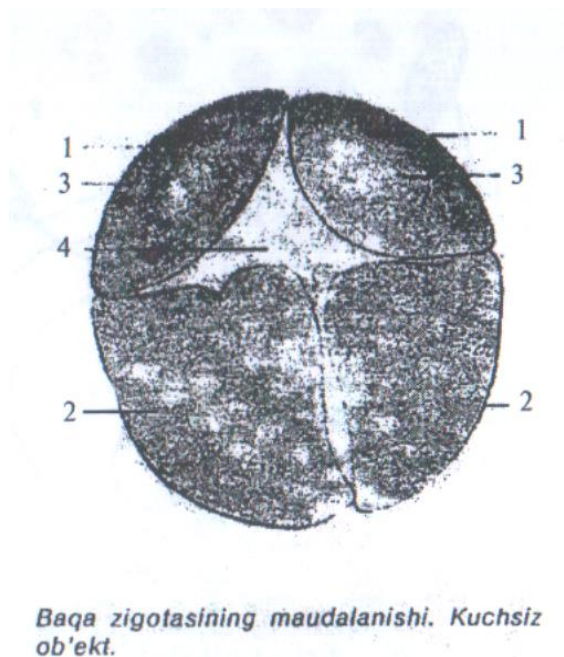
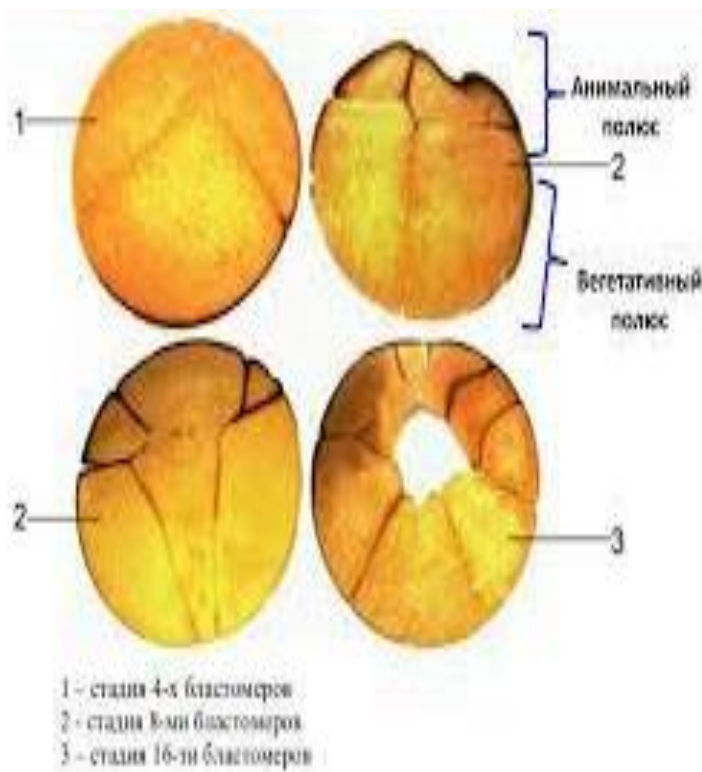
9-preparat

Baqa zigotasining to'liq-notekis maydalanishi.

8 blastomerli bosqichning kesimi, bo'yalmagan preparat (10-

Preparat maydalanayotgan zigota 8 blastomerli bosqichining meridional kesimidir. Baqa tuxumining pigmenti ko'p, shuning uchun taraqqiyotning dastlabki bosqichlarini bo'yalmagan preparatlarda ham o'rganish mumkin.

Preparatni o'rganish va chizib olishda kichik ob'ektiv bilan kifoyalanamiz. Kesimda, animal qutbda ikkita mikromer (1) va vegetativ qutbda ikkita makromer (2) ko'rinadi. Mikromerlarning makromerlarga qaraganda pigmenti ko'p. Mikromerlarning markazida mitoz bo'linish figurasining soyasi (silueti) (3) ko'rinadi, chunki ushbu joyda pigment yo'q. Blastomerlar orasida bo'lajak maydalanish bo'shlig'i (4) hisoblanuvchi yoriq ko'rinadi. Zigota blastomerlarga to'liq bo'linganligidan, maydalanish to'liq, lekin blastomerlar bir xil kattalikda bo'lmaganidan maydalanishni notekis hisoblash kerak.



7- laboratoriya mashg'uloti: Tovuq embrionining rivojlanishini mikroskopda o'rganish.

Reja:

1. O'talangan tuxum hujayraning taraqqiyoti va rivojlanishi va uning maydalanishi;
2. Tovuq tuxumida embrionning rivojlanish bosqichlari va organlarining hosil bo'lishi
3. Xorda, nerv nayi, somit va mezodermaning tabaqalanishi.

Mashg'ulotining maqsadi: Somitlar, xorda, nerv nayi, tana va amnion burmalari hamda, embrion pardalari va ularning ahamiyati bilan tanishish; Preparatlarni o'rganish, chizish va belgilash; Mustaqil ish - cho'chqa zigotasining maydalanishi, sut emizuvchilar embrion pardalarining taraqqiyoti sxemalarini chizish va belgilash; to'qimalar va epiteliy to'qimasini o'qib kelish; tavsiya qilinadigan ro'yxat bo'yicha atamalar lug'ati tuzish.

Kerakli jihozlar: Laboratoriya mashg'ulot ishlanmalari, hujayra va to'qimalardan tayorlangan gistopreparatlar mikroskop, asbob-uskunalar, rasmlar, videoproektor, mikroskoplar.

Tayanch iboralar: Somitlar, xorda, nerv nayi, tana va amnion burmalari, mezoderma, differentsiatsiya, karmin, total, mikroskop, buyum oynasi, gematoksilin, eozin bo'yoqlari.

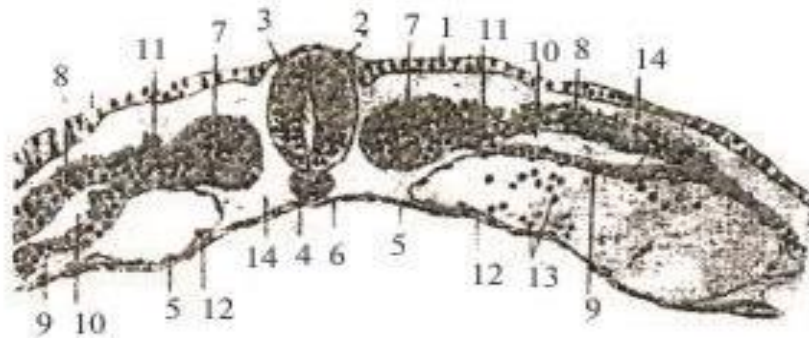
Somitlar, xorda, nerv nayi, tana va amnion burmalari (tovuq embrionining ko'ndalang kesimlari).

preparat

Mezodermaning birlamchi differensatsiyasi bosqichidagi tovuq embrionining ko'ndalang kesimi. Karmin bilan total bo'yalgan (10-rasm).

36 soat inkubatsiya qilingan tuxumdan tayyorlangan. Ko'ndalang kesim embrion tanasining o'rta qismidan, shakllanayotgan somitlar oblastidan o'tgan.

Preparatni kichik ob'yektiv ostida o'rganamiz va chizib olamiz. Ektoderma (1) embrion dorsal yuzasini qoplab turuvchi uzluksiz qavatdan iborat. Teri ektodermasi o'z tabaqalanishining dastlabki bosqichlarida xarakterli vakuolizatsiyaga uchraydi va uning hujayralari bir-biridan uzoqlashgandek ko'rinadi. Kesimda oval shaklga ega bo'lgan nerv nayi (2) ektodermadan to'lig'icha ajralgan; uning ichida yoriqsimon bo'shliq - nevrotsel (3) ko'rinadi. Nerv nayi ostida kompakt ingichka tasmacha (ipcha) ko'rinishidagi xorda (4) joylashib, uning kesimi doiracha shakliga ega. Embriinning ventral yuzasini embrionning o'qi bo'ylab uncha katta bo'lmagan botiq - ichak jo'yakchasiga (6) ega entodermaning (5) yupqa varag'i hosil qiladi. Mezoderma bu bosqichda birlamchi differensatsiyaga uchraydi. Nerv nayi va xordaning har ikki yon tomonidan massiv, segmentlangan to'plam - somitlar (7) hosil qiladi. Somitlar lateral yo'nalishda pariyetal varaq (8) va visseral varaq (9) larga parchalanuvchi yon varaqlarga aylanadi. Pariyetal va visseral yon varaqlar oralig'ida tananing ikkilamchi bo'shlig'i - seloma (10) hosil bo'ladi. Somitlar va yon varaqlar oralig'idagi chegara qism nefrotam (11) nomi bilan ataladi; kelajakda undan buyrak rivojlanadi. Mezoderma va endoderma oralig'ida shakllangan qon tomirlari (12) ko'rinib, ularning bo'shlig'ida birlamchi qon hujayralari (13) mavjud. Qayd qilingan embrional kurtaklar oraliqlarida yoriqlar bo'lib, ular blastotselning (14) qoldiqlaridir. Bu bosqichda ular hali mezenxima bilan to'lmagan; visseral varaqdan ajralgan kam miqdordagi mezenxima birlamchi tomirlar hosil bo'lishi uchun sarflangan; mezenximaning asosiy massasi somitlarning differensatsiyasi boshlangandan so'ng ajralib chiqadi, uni esa keyingi preparatda o'rganamiz.



Mezoderma birlamchi differensatsiyasi bosqichidagi tavuq embrion

deskining kesimi. Kuchli ob'ektiv 10-rasm

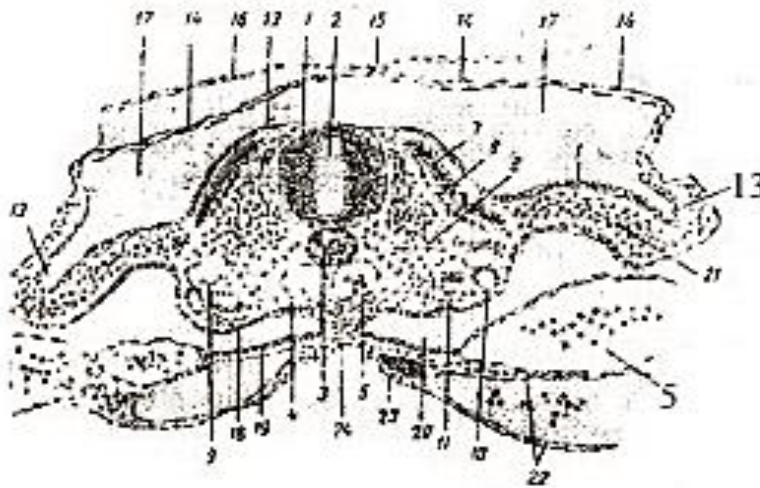
preparat

Amnion burmalari tutashishi bosqichidagi tovuq embrionining ko'ndalang kesimi. Karmin bilan bo'yalgan. (11-rasm).

Bu preparat embrion taraqqiyotining kechroq bosqichiga - inkubatsiya beshinchi kunining boshiga taalluqli. Kesim embrion tanasining o'rtasidan o'tgan.

Preparatni kichik ob'yektiv ostida o'rganamiz va chizib olamiz. Avvalo, orqa miyani (1) shakllantirayotgan nerv nayi ko'zga tashlanadi. Bu bosqichda nerv nayining bo'shlig'i - nevrotsel (2) nisbatan katta. Nerv nayi ostida xordaning (3) ko'ndalang kesimi ko'rinadi, hatto kichik ob'yektiv ostida ham xorda to'qimasi hujayralarining xarakterli vakuolizatsiyasi ko'rinadi. Torda ostida aortalarning (4) juft kesimi, ularning bo'shliqlari ichida qon hujayralari - birlamchi eritrotsitlar (5) ko'rinadi. Somitlar nerv nayi va xorda atrofida mezenximal sinsitiy hosil qilgan sklerotomga (6) parchalanib ulgurgan. Sklerotom ajralishdan keyin qolgan terimuskul plastinka ikki qavatli bo'lib qolgan; uning dorsal qismi dermatomni (7) hosil qiladi, ichki qavati esa hozirgi holatda kam rivojlangan miotomga (8) to'g'ri keladi. Embrion tanasining lateral qismlarida, o'ng va chap tomonda kardinal venalarning (9) kesimlari ko'rinadi, ulardan ventralroq birlamchi buyrakning kurtagi joylashadi. Bu kurtak tarkibida Volf yo'lining kesimi (10) va yonida birlamchi buyrakning hosil bo'layotgan kanallarini (11) farq qilamiz. Teri ektodermasi (12) butun embrionni qoplab turadi. O'ng va chap tomonda embrionni embriondan tashqi qismlardan chegaralab turuvchi tana burmalarning (13) kesimi ko'rinadi. Ulardan dorsal yo'nalishda ektoderma va mezodermaning pariyetal varag'idan iborat amnion burmalari (14) ko'tariladi. O'ng va chap amnion burmalari embrion ustida amnion choki (15) hosil qilib tutashadi va shu yerda amnion burmalarining tashqi qismlari zardob pardaga (16) aylanadi. Amnion burmalarining tutashishi amnion bo'shlig'ini (17) hosil qiladi va uning ichida embrionning taraqqiyoti davom etadi. Mezodermaning yon varaqlari pariyetal (18) va visseral (19) varaqlarga ajralgan bo'lib, ularning oralig'ida tananing ikkilamchi bo'shlig'i - seloma (20) hosil bo'lgan. Ektoderma va pariyetal varaq oralig'i mezenxima (21) bilan to'lgan. Visseral varaqda preparatda bir necha kesimda uchraydigan sariqlik qon tomirlari (22) uchraydi. Ularning ichida qon hujayralari (5) ko'rinadi. Endoderma (23) yupqa varaqdan iborat. Ichak hali faqat ichak jo'yakchasi (24) ko'rinishiga ega.

Turli embrional kurtaklarda turlicha kechadigan, davom etayotgan gistologik differentsiatsiyaga va to'qimalarning ajralib chiqishiga e'tibor qilish kerak.



Amnion burmalarining tutashishi bosqichidagi tovuq embrion deskining kesimi.

Kuchli ob'ektiv 11-rasm

Nazorat uchun savollar

1. 36-soatlik tovuq embrionining ko'ndalang kesimida qanday organlar hosil bo'ladi?
2. Ektodermadan qanday organlar rivojlanadi?
3. Endoderma qanday organlar rivojlanadi?
4. Mezoderma qanday organlar rivojlanadi?

8- laboratoriya mashg'uloti: Sut emizuvchi hayvonlar embrionining rivojlanishini o'rganish.

Sut emizuvchilarning ajdodlari tuxum qo'yuvchi reptiliyalardan bo'lgan. Ayrim hozirgi zamon sut emizuvchilari (o'rdakburun va exidna)ning tuxum qo'yuvchi hayvonlar ekanligi bu fikrga asos bo'ladi. Bularning tuxumi poliletsital, zigotasining maydalanishi meroblastik bo'lib, embrion taraqqiyotining muhim tomonlari reptiliyalarning taraqqiyotiga o'xshashdir. Tuxumdan chiqqan bolalari onasining qorin tomonidagi mayda teshiklardan sizib chiqadigan sutni yalab oziqlanadi. Bu hayvonlarda emchak yo'q.

Xaltalilarda embrion ma'lum vaqtgacha bachadonda taraqqiy qiladi, hatto ularning ayrimlarida mukammal bo'lmagan (primitiv) platsenta hosil bo'ladi va qisqa muddat vazifa bajaradi. Lekin bola to'la taraqqiy qilmasdan (1-2 sm uzunlikda) tug'iladi va onasining xaltasi (qopchig'i)da taraqqiy qilishni davom ettiradi. Bunday hayvonlarning bolasi so'rg'ichni emishga ham qodir emas. Onasi sut bezining so'rg'ichi bola qizilo'ngachiga kiritiladi, sut vaqti-vaqti bilan bola

qizilo'ngachiga chiqarib turiladi. Bunday hayvonlarning tuxumida sariq modda kam.

Yuqori (oliy) sut emizuvchilarning bolasi etarli darajada yetuk holda tug'iladi. Lekin bular orasida ham hayvonlarning yashash sharoitlari (ekologik sharoitlar)ga ko'ra chala, zaif bola tug'uvchilar - immaturonatlar va tug'ilgan zamoni oyoqqa turib, poda orqasidan ergashib ketadigan yetuk, rosmona bola tug'uvchilar - maturonatlar farq qilinadi.

Bachadonda o'tadigan taraqqiyotning davomliliigi tug'iladigan bolaning etukligiga va bola bilan ona organizmi o'rtasidagi aloqaning mukammalligiga bog'liq. Agar xaltali sut emizuvchilar aplatsentar hayvonlar bo'lsa, oliy sut emizuvchilarda embrion pardalari bachadon devori bilan yaqin aloqaga kirishib, platsenta (placenta-bola joyi) hosil qiladi.

BACHADONDA O'TADIGAN TARAQQIYOT

Oliy sut emizuvchilar tuxum hujayrasidagi sariq moddaning miqdori juda kam, embrion taraqqiyoti uchun zarur bo'lgan moddalar mutlaqo etarli emas. Ajdodlari poliletsital tuxum hujayrali hayvonlar bo'lgan sut emizuvchilarning ko'pchiligi embrional taraqqiyot sharoiti o'zgarishi bilan sariq moddasini ikkilamchi ravishda yo'qotgan. Embrion va ona organizmi o'rtasidagi aloqaning juda barvaqt yuzaga kelishi natijasida embrionga kerakli oziqa moddalar etkazib beriladi.

Sut emizuvchilar izoletsital tuxum hujayrasining kattaligi 100-200 mkm keladi. O'talanish ichki va monosperm bo'lib, tuxum yo'lining yuqori qismida yuz beradi. Tuxum hujayra izoletsital bo'lishiga qaramasdan zigota to'liq-notekis maydalanadi (32-rasm). Lekin bu maydalanishni noto'g'ri, anarxiyaviy deb bo'lmaydi. Bu erda sut emizuvchilarning taraqqiyoti g'oyat murakkab bo'lib, o'ziga xos sharoitda - bachadonda borishini hisobga olish kerak. Ko'pchilik sut emizuvchilarda zigotaning birinchi bo'linishlaridayoq ancha yirik, sariq moddasi ko'proq va qoramtir hamda maydaroq, sariq moddasi kam va och rangli blastomerlar hosil bo'ladi. Birinchi xil blastomerlar kelajakdagi ahamiyatiga ko'ra embrioblastlar, ikkinchi xillari - trofoblastlar (trophe-ozika) nomini oladi. Bu ikki xil blastomerlarning maydalanishi sinxron bo'lmaydi, natijada hosil bo'ladigan blastomerlar soni toq bo'lishi ham mumkin. Trofoblastlar tezroq maydalanib, embrioblastlarni o'rab oladi. Embrionning tashqi ko'rinishi tut mevasi shakliga kelib morula (morum-tut mevasi) hosil bo'ladi. Morula bir necha maydalanishdan keyin blastulaga aylanadi. Maydalanish embrion tuxum yo'li bo'ylab sekin harakat qilayotgan davrda yuz berib, bachadon bo'shlig'iga tushganda, u blastotsist (sut emizuvchilarning blastulasi) yoki blastodermik pufakcha hoida bo'ladi (33-rasm). Blastotsist (u steroblastula ham deyiladi)ning trofoblastlardan iborat devori va bu

devorga ichkari tomondan yopishib turuvchi embrion tuguni bor. Sterroblastula ichidagi bo'shliq blastomerlar hayot faoliyati natijasida hosil bo'ladi. Suyuqlik bilan to'lgan bu bo'shliq embrion ichida emas, balki undan tashqaridadir. Embrion tuguni embrioblastlardan iborat. Embrioblastlar embrion tanasi hamda provizor organlar hosil bo'lishi uchun sarflanadi. Bachadonga tushgan blastotsist trofoblast yordamida "bachadon suti"ni qabul qila boshlaydi va uning o'sishi tezlashadi. "Bachadon suti" bachadon bezlari ishlab chiqargan shiradir.

Trofoblastlar tomonidan ishlab chiqariluvchi maxsus moddalar bachadon devorini emiradi. Blastotsist embrion tugunchasi joylashgan tomoni bilan bachadon devorining emirilgan joyiga yopishadi. Bu jarayon implantatsiya nomini oladi (34-rasm).

Turli sut emizuvchilarda bachadon devorining emirilish darajasi turlicha, u primatlarda eng kuchli, shuning uchun primatlar embrioni bachadon devori qa'riga kirib joylashadi va ma'lum vaqt bu erda embrion borligi sezilmaydi. Trofoblast bachadon devoriga tegib turishi natijasida o'sib qalinlashadi va keyinchalik platsenta tarkibiga kiradi (35-rasm).

Sut emizuvchilar embrional taraqqiyotining xarakterli tomonlaridan biri embriondan tashqi qismlar (trofoblast)ning juda barvaqt hosil bo'lib, ona organizmi bilan aloqa o'rnatilishidir. Zigota va blastomerlarda ehtiyot oziq moddalar yo'q. Shuning uchun implantatsiya embrionning hayoti va kelajak taqdirida muhim ahamiyat kasb etadi. Blastomerlar to'p bo'lib joylashib (morula), ko'pchilik sut emizuvchilarda blastotsel hosil bo'lmaydi. Embrion pufakchasining bo'shlig'i esa ikkilamchi yo'l bilan hosil bo'ladi.

Gastrulyatsiya delaminatsiya yo'li bilan boradi. Endodermaning embriondan tashqi qismlari trofoblast ichki yuzasi bo'ylab tez o'sib, birlamchi sariq xalta endodermasiga aylanadi. Bu sariq xalta ichida hech qanday sariq modda yo'q, lekin sut emizuvchilarning ajdodlarida shunday parda bo'lganligi uchun ham bu organ hosil bo'ladi.

Embrion taraqqiyotining bundan keyingi davrlari turli sut emizuvchilarda bir xilda bormaydi. Lekin ayrim detallarini hisobga olmaganda taraqqiyotning ikki asosiy tipini kuzatish mumkin (36-rasm).

1-tip rivojlanish tuyoqli hayvonlar, yirtqichlar, quyonlar va boshqa ko'pchilik sut emizuvchilarga xos. Bunda embrion qavatlarining tabaqalanishi, o'q organlari hosil bo'lishi ko'p tomonlama ular poliletsital tuxumli ajdodlarining rivojlanishini eslatadi, shu bilan birga, sut emizuvchilarga xos xarakterli xususiyatlar paydo bo'ladi. Bu hayvonlarda embrion diski ustida joylashgan trofoblast emirilishi natijasida embriondan tashqi ektoderma bevosita trofoblast bilan tutashadi. Amnion hosil bo'lguncha embrion ochiq yotadi, lekin bachadon to'qimalariga tegib turmaydi.

II-tip rivojlanish primatlarga xosdir. Bunda trofoblastdan tashqari, embrion tarkibiga kirmaydigan mezoderma ham embriondan mustaqil ravishda hosil bo'ladi. Siyrak joylashuvchi mezoderma hujayralari hali gastrulyatsiya yuz bermasdan ajralib chiqadi. Embrion ustida joylashuvchi trofoblast yo'qolib ketmasdan, aksincha tez qalinlashib, ona organizm bilan yaqindan aloqa qilish uchun sharoit yaratiladi. Primatlar homilasi butun taraqqiyot mobaynida tashqi tomondan trofoblast bilan o'ralgan. Gastrulyatsiya delaminatsiya yo'li bilan boradi. Bunda endoderma "sariq pufakcha"ga, ektoderma "amnion pufakcha"ga aylanadi. Shunday qilib, avval embrion tugunchasi joylashgan joyda ikkita pufakcha yuzaga keladi. Bu pufakchalarning bir-biriga tegib turgan tomonlari qalinlashadi: sariq pufakcha devorining qalinlashgan qismi embrion endodermasi; amnionniki - embrion ektodermasidir. Natijada embrion ikki qavatli bo'lib qoladi, embrion qalqonchasi hosil bo'ladi. Unda esa hujayra materialining ko'chishi natijasida birlamchi tasmacha va birlamchi tugunchalar paydo bo'ladi, xorda va mezoderma materialining ektoderma ostiga siljishi yuz beradi. Sariq va amnion pufakchalarning embrion tanasi tarkibiga kirmaydigan qismlari o'sib sariq xalta va amnionga aylanadi. Keyinchalik yuz beradigan o'zgarishlar, umuman olganda, barcha sut emizuvchilarda ancha o'xshash yo'l bilan boradi.

Amnion homilaning eng ichki pardasi bo'lib, uni hamma tomonidan o'rab olgan va faqat kindik oblastida uning terisi bilan birikadi va kindik o'tadigan teshik qoldiradi. Amnion ichidagi suyuqlik rivojlanayotgan homila uchun barcha taraflardan bir xil bosim hosil qiluvchi, mexanik ta'sirotlardan himoya vositasidir.

Xorion (chorion-teri) yoki so'rg'ichli parda qushlar zardob pardasining gomologi bo'lib, vorsinka yoki so'rg'ichlarga boy. Bachadonning shilliq pardasi bilan yaqin aloqaga kirishadi va bola platsentasi hisoblanadi.

Sariq xalta - ichida ehtiyot sariq modda saqlamagani uchun sut emizuvchilarda embrionni oziqlantirish vazifasini bajarmaydi. Lekin uning endodermasi birlamchi jinsiy hujayralar manbaidir. Embrional qon hosil bo'lishi ham sariq xalta devori mezenximasida boshlanadi.

Allantois (siydik parda) birlamchi ichak endodermasining kindik teshigi orqali o'sib chiqishidan yuzaga kelib, bunda visseral mezoderma ham ishtirok qiladi. Siydik parda qon tomirlariga boy bo'lib, xorion va amnion oralig'ida joylashadi, homilani xorion bilan tutashtiradi.

Platsenta allantoxorion bilan bachadon shilliq pardasining birikishidan hosil bo'ladi va ona organizmi bilan taraqqiy qilayotgan homila o'rtasidagi aloqani ta'minlaydi (37-38-rasmlar).

Bachadonda kechadigan taraqqiyotning bosqichlari. Embrional taraqqiyotning turli davrlarida homila tanasida yuz beradigan o'zgarishlarga qarab taraqqiyotni

bosqichlarga bo'lish mumkin. Yirik shoxli mollar taraqqiyoti embriolog G.A.Shmidt tomonidan chuqur o'rganilgan va u quyidagi uch bosqichdan iborat:

1. Embriolik davri - 1 - 34 kunlarni o'z ichiga olib, bu vaqt ichida hamma provizor organlar hosil bo'lgan, homila (embrion) tanasidagi barcha sistemalar sodda (primitiv) tuzilishga ega bo'lsada, hosil bo'lgan bo'ladi. Umumiy embriologiyaning vazifasi ana shu davrni har tomonlama va chuqur o'rganishdir;

2. Oraliq davri - 35-60 kunlar - platsentdagi kotiledonlar ko'payadi, tog'ay skelet paydo bo'lib, keyinroq bu skelet suyakka aylanadi. Homilaning jinsi aniqlanadi;

3. Bola (homila) davri 60 kun va undan keyingi kunlar. Shakllangan bola (homila) ning hamma organlari o'sish va rivojlanishni davom ettiradi.

Qo'ylar embrional taraqqiyotini ham embrional (1-29 kunlar), oraliq (30-45 kunlar) va bola davrlariga (45 kundan keyin bola tug'ilguncha) bo'lish mumkin.

Embrional davrda avval hamma umurtqalilarga xos belgilar (o'q organlar), keyin esa sut emizuvchilarga xos belgilar paydo bo'ladi. Oraliq davrda oilaga xos (masalan, qo'sh tuyoqlilar) va nihoyat bola davrida tur, zot hamda individual belgilar ketma-ket paydo bo'ladi. Bu qoidadan taraqqiy qilayotgan organizm ehtiyojlariga ko'ra chetga chiqish (mustasno)lar ham bo'ladi. Masalan, jigar va yurak juda barvaqt paydo bo'ladi. Yurakning shakllanishi va ishga tushishi sariq xalta va allantois orqali qon aylanish yuzaga kelishiga, jigarning esa embrional qon etishtirish, moddalar almashinishi hamda shu almashinish zararli qoldiqlarini zararsizlantirish vazifalari bilan bog'liq.

9- laboratoriya mashg'uloti: Bir va ko'p qavatli epiteliy to'qimasi gistopreparatlarini o'rganish.

Reja:

1. Epiteliy to'qimasi morfologiyasi.
2. Bir qavatli epiteliy to'qimalari, shakli va turlari.
3. Ko'p qavatli epiteliy to'qimalari.

Mashg'ulotining maqsadi: "To'qima", "epiteliy", "bir qavatli epiteliy" va "ko'p qavatli epiteliy" tushunchalari bilan tanishish; Bir qavatli kubsimon va ko'p qavatli yassi epiteliy preparatlarini o'rganish, chizish va belgilash; Mustaqil ish - epiteliy va bezlar klassifikatsiyasi sxemasini, nefronning bir qavatli kubsimon epiteliyi elektronogrammasini chizish hamda belgilash; biriktiruvchi yumshoq va retikulyar to'qimalarni o'qib kelish; tavsiya qilinadigan ro'yxat bo'yicha atamalar lug'ati tuzish.

Kerakli jihozlar: Laboratoriya mashg'ulot ishlanmalari, hujayra va

to'qimalardan tayorlangan gistopreparatlar mikroskop, asbob-uskunalar, rasmlar, videoprojektor, kamerali mikroskop.

Tayanch iboralar: To'qima, epiteliy, kubsimon epiteliy, buyragi, siydik naychalari, sentrosoma, bazal membrana, mikroskop, buyum oynasi, gematoksilin, eozin bo'yoqlari

preparat

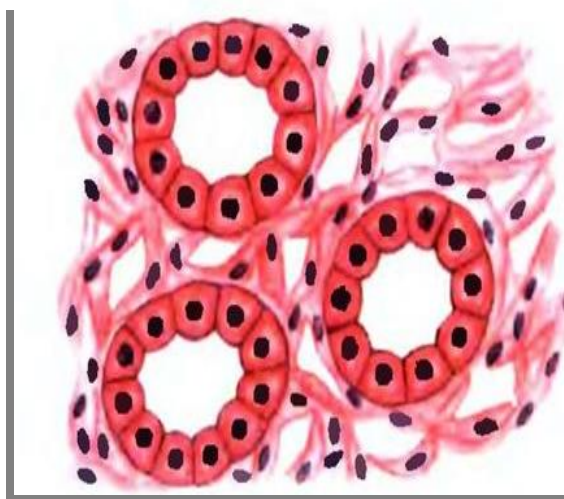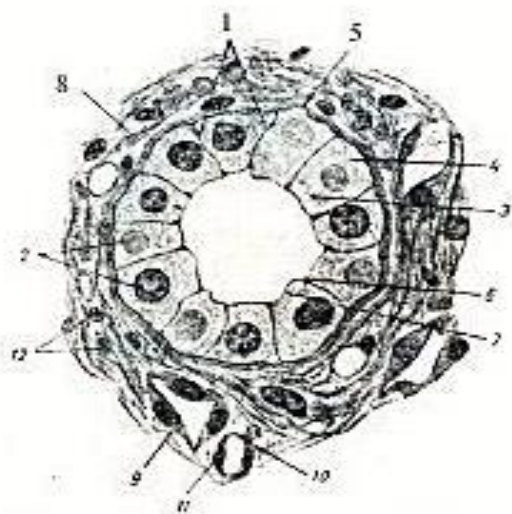
Quyong buyragi siydik naychalari devoridagi bir qavatli kubsimon epiteliy.

Temirli gematoksilin bilan Geydengayn usuli bo'yicha va Mallori aralashmasi bilan bo'yalgan (12-rasm).

Buyrak kanalchalari o'z uzunligining katta qismida kubsimon epiteliydan hosil bo'lgan. Lekin, buyrakning chuqur qismlarida joylashuvchi siydik yig'uvchi naychalar deb ataluvchi strukturalar devorida bu epiteliyning o'ziga xosliklari bilan tanishish eng qulay. Bu naychalarda epiteliy turli balandlikda bo'ladi, kubsimon epiteliydan iborat naychalar bilan bir qatorda, bo'yi balandroq, prizmatik epiteliy bilan qoplanganlarini ham topish mumkin. Kanalchalar orasida kam miqdorda qon kapillyarlariga ega bo'lgan biriktiruvchi to'qima joylashadi.

Kichik ob'yektivda qisman ko'ndalangiga, qisman qiyshiq yoki uzunasiga kesilgan ko'pdan-ko'p kanalchalar ko'rinadi. Hujayralarining chegaralari yaxshi bilinadigan (yaxshiroqi yoki ko'ndalang, yoki qat'iy uzunasiga kesilgan) kanalchani tanlash, katta ob'yektivda o'rganish va chizish kerak. Epiteliyning hujayralari taxminan bir xil balandlik, kenglikka ega bo'lib, bu kubsimon epiteliy uchun xarakterlidir. Bizning preparatimizda hujayralarning chegaralari (1) juda aniq ingichka chiziqlar ko'rinishiga ega, bu yerda hujayralararo yoriqlar ko'rinmaydi. Epitelial hujayralarning o'zaklari (2) yumaloq va hujayraning o'rtasida joylashgan. Kubsimon epiteliyni o'zaklarining shakli va ularning joylanishiga ko'ra hujayralarning chegaralari aniq ko'rinmaganda ham aniqlash mumkin. Epitelial hujayralarda kanalcha bo'shlig'iga qaragan apikal uchini (3) va biriktiruvchi to'qimaga qaragan bazal uchini (4) farq qilamiz. Epiteliy va biriktiruvchi to'qimani bazal membrana (5) ajratib turadi. Hujayralarning apikal uchlari orasida, kesimda hujayralar erkin qirralari orasida joylashuvchi qoramtir ponachasimon bekituvchi plastinkalar (6) ko'rinadi. Epiteliyning qiyshiq kesimlarida ba'zan yuzaga parallel kesilgan bekituvchi plastinkalarni topish mumkin; bu holda bekituvchi plastinkalar hosil qiluvchi shakl asalari uyasi (mumkatak)ni eslatadi. Yaxshi fiksatsiya qilingan va bo'yalgan preparatlarda epiteliy hujayralarning apikal uchida hujayra markazi (sentrosoma) hisoblangan, biri ostiga biri joylashgan ikki sentrioldan iborat diplosoma (7) ni topish mumkin. Epitelial naychalar atrofida biriktiruvchi to'qima (8) ko'rinib, uning tolalari bizning preparatimizda ko'k rangga bo'yalgan. Bu biriktiruvchi to'qimada

ko‘pincha uchburchak yoki yoriqsimon bo‘shliqqa ega ingichkaroq naychalar uchrab, ular yassi epitelial hujayralardan (9) tuzilgan va bu hujayralarni siydik yig‘uvchi, naychalarning kubsimon hujayralari bilan solishtirish qulay. Bundan tashqari, biriktiruvchi to‘qimada naychalar atrofida kapillyarlar (10) uchrab, ularning devori kesimda, endoteliotsitlarning o‘zaklari (11) joylashgan joylarda qalinlashgan, yupqa parda ko‘rinishidagi endoteliydan iborat. Biriktiruvchi to‘qimada tolalar orasida hujayralar uchraydi; biriktiruvchi to‘qima hujayralarining asosan o‘zaklari (12) ko‘rinadi.



Quyov buyragining bir qavatli kubsimon epitelii. Kuchli ob‘ektiv 12-rasm

preparat.

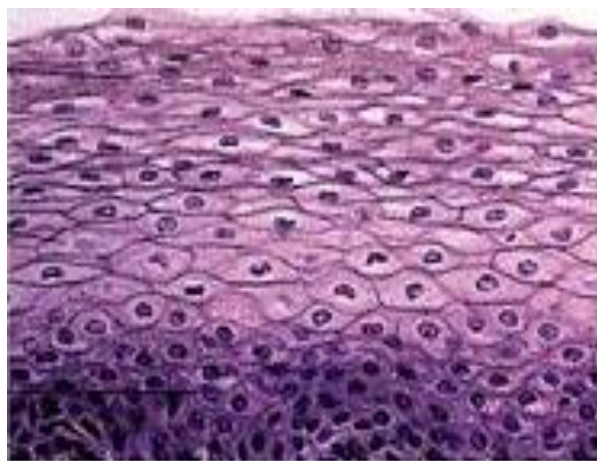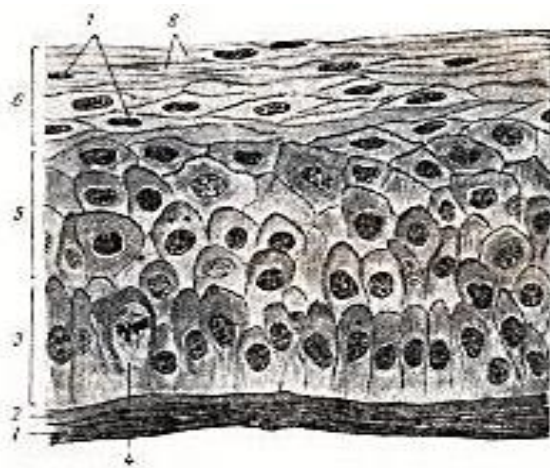
Ko‘p qatlamli yassi kuchsiz shoxlanuvchi epitelii (epidermal tipdagi epitelii). Buzoq ko‘zi shox pardasining vertikal kesimi.

Temirli gematoksilin bilan Geydengayn bo‘yicha va Mallori aralashmasi bilan bo‘yalgan (13-rasm).

Turli organlarda ko‘p qatlamli yassi epitelii turli darajada shoxlanishi bilan farq qiladi; shox pardaning qoplami bu epiteliiyning kuchsiz shoxlanadigan turlariga kiradi. Shox pardaning asosi preparatlarda ko‘pincha qavatlarga ajralib turuvchi plastinkali biriktiruvchi to‘qimadan iborat. Bu to‘qima yuzasida kesmaning qabariq tomonida epiteliiy tasmachani topamiz. Preparatni mikroskopda shunday o‘rnatish kerakki, epiteliiy ko‘rish maydonida yuqorida, biriktiruvchi to‘qima esa past tomonda bo‘lsin.

Preparatni kichik ob‘yektivda qarab, epiteliiy tasmachani topiladi; uning biriktiruvchi to‘qima bilan chegarasi to‘g‘ri-tekisligiga e‘tibor beriladi; bu belgi kuchsiz shoxlanadigan va yupqaroq qavat hosil qiladigan (kuchli shoxlanadigan epiteliiyga nisbatan) epiteliiylar uchun xarakterlidir. Epiteliiyning vertikal kesilgan, hujayralari chegarasi yaxshi ifodalangan qismini topib ko‘rish maydonining

markaziga oʻrnashtirish, kuchli obʻyektivda oʻrganish va chizib olish kerak. Koʻp qatlamli epitelialarni chizishni epiteliy hujayralari transformatsiyasi jarayoniga mutanosib holda har doim chuqur qavatlardan boshlamoq kerak. Epiteliy biriktiruvchi toʻqima (1) dan aniq ifodalangan, bu yerda Boumen plastinkasi deb ataladigan bazal membrana (2) bilan ajralib turadi. Bazal membranada apikal uchlari yumaloqlangan prizmatik hujayralar qavati (3) joylashadi. Bu qavatning baʼzi hujayralari ingichka oyoqchalarga ega boʻlib, ular yordamida bazal membranaga tegib tursa, oʻzaklari joylashgan qismlari bilan navbatdagi qavatda yotadi. Odatdagi prizmatik hujayralardan farqli oʻlaroq, shox parda epiteliyi bazal qavati hujayralarining oval oʻzaklari hujayraning bazal qismida emas, balki oʻrtasida yoki hatto hujayraning apikal uchiga yaqin joylashadi. Prizmatik qavat hujayralari orasida ahyon-ahyonda mitozlar (4) kuzatiladi. Bazal hujayralarning koʻpayishi bilan ular yuqorida yotuvchi, tikanli hujayralar qavati (5) nomini oluvchi qavatga siljiydi. Ushbu hujayralar oʻzlarining oʻsimtalari bilan pastki qavatda yotuvchi hujayralarning apikal uchlari orasiga suqilib kirib turadi. Ular bir necha qator boʻlib joylashadi; hujayralarning chegaralari bu qavatda eng aniqdir. Har joy-har joyda ushbu hujayralarning kuchli boʻyaluvchi chekkalari ajralib turadi. Tikanli qavat hujayralarining oʻzaklari yumaloq koʻrinishga ega. Buzoq koʻzi shox pardasida tikanli qavatda hujayralarning 3-4 qatorini farqlash mumkin. Prizmatik hujayralarning bazal qavati va tikanli hujayralar qavati birgalikda oʻsuvchi qavatni tashkil qiladi, chunki ularning hujayralari tirik va proliferatsiyaga layoqatli. Epiteliy uchun oziqlantiruvchi asos boʻlgan biriktiruvchi toʻqimadan uzoqlasha borib, epiteliy hujayralari asta-sekin shoxlana boshlaydi va bunday hujayralar hisobiga shoxlanayotgan hujayralar qavati (6) hosil boʻladi. Buzoq shox pardasining bu qavatida 8-10 qator sanash mumkin. Shoxlanayotgan qavatning chuqur joylashgan biroz yalpoqlashgan shakldagi hujayralarida hali yumaloq, lekin piknoz (7) (oʻzak bujmaygan va kuchli boʻyaladi) belgilari bor oʻzaklar saqlanib qolgan. Tashqariga tomon hujayralar yassilana boradi. Oʻzaklar ham yassilanadi, ulardagi xromatin yanada kondensatsiyalanadi, oʻzak qoramtir, kuchli boʻyaluvchi tayoqcha koʻrinishini oladi, ularda ichki tuzilishni koʻrish qiyin. Boshqa hollarda xromatin erib ketadi va oʻzak bunda “soya” koʻrinishida boʻladi. Yassi shox tangachalariga (8) aylanuvchi eng yuza hujayralarda oʻzakning hech bir izi ham qolmasligi mumkin. Ammo shox pardada bunday oʻzaksiz tangachalar qalin qavat hosil qilmaydi va hatto, eng yuza hujayralarda ham oʻzak qoldiqlari uchraydi, bu esa kuchsiz shoxlanuvchi epiteliy uchun tipik belgi hisoblanadi.

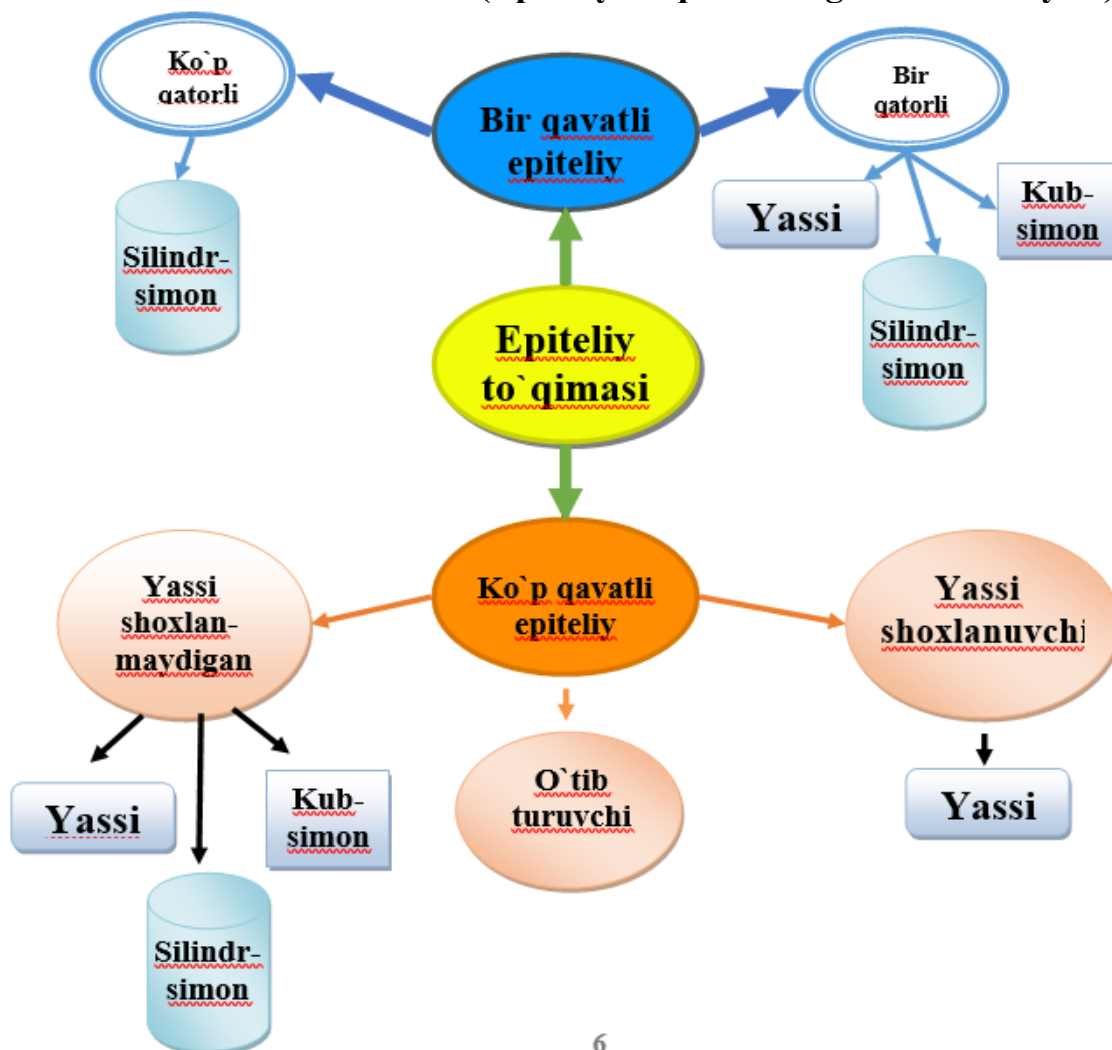


Buzoq ko'zi shox pardasining ko'p qatlamli yassi epiteliyi. Kuchli ob'ektiv 13-rasm

Nazorat uchun savollar

1. Epiteliy to'qimasi necha turga bo'linadi?
2. Bir qavatli epiteliy to'qimalarini shakli va turlari?
3. Ko'p qavatli epiteliy to'qimasining turlari?

Klaster metodida (Epiteliy to'qimasining klassifikatsiyasi)



10- laboratoriya mashg'uloti: Biriktiruvchi yumshoq (qon, limfa, endotelyal va retikulyar) to'qimalarni gistopreparatlarini o'rganish.

Reja:

1. Qon va biriktiruvchi yumshoq to'qimasi gisto-morfologiyasi.
2. Biriktiruvchi yumshoq to'qimasini gisto-preparatlarni mikroskop ostida o'rganish.
3. Biriktiruvchi to'qimalarning gistogenezi, ahamiyati va tabaqalanishi.

Mashg'ulotining maqsadi: Biriktiruvchi to'qimalarning gistogenezi, ahamiyati va tabaqalanishi Qon, limfa va boshqa biriktiruvchi to'qimalar, qon misolida himoya-trofik biriktiruvchi to'qimalar bilan tanishish; Sut emizuvchilar va qushlar qoni preparatlarini mikroskopiya qilish, Ichki muhit to'qimalar o'zaro funksional munosabatlari bilan tanishish; Mustaqil ish - bazofil va qon plastinkasi elektronogrammalarini chizish va belgilash; tog'ay va suyak to'qimalarni o'qib kelish; tavsiya qilinadigan ro'yxat bo'yicha atamalar lug'ati tuzish.

Kerakli jihozlar: Laboratoriya mashg'ulot ishlanmalari, hujayra va to'qimalardan tayorlangan gistopreparatlar mikroskop, asbob-uskunalar, rasmlar, videoprojektor, mikroskoplar.

Tayanch iboralar: Biriktiruvchi to'qima, qon, shaklli element, retikulyar to'qima, yog' to'qimasi, shilliq to'qima, pigment to'qima, mikroskop, buyum oynasi, gematoksilin, eozin, azur bo'yoqlari, qonining surtmasi, donador leykotsit, eritrotsit, gemoglobin fokus.

preparat

Qoramol qonining surtmasi.

Pappengeym bo'yicha bo'yalgan (14-rasm).

Qon odatda surtmalarda o'rganilib, ularni tayyorlash uchun qon tomchisi predmet shishasiga bir tekis yupqa qavat holida surtiladi, fiksatsiya qilinadi va bo'yaladi. Qon surtmasini bo'yashning metilin ko'ki (yoki uning hosilasi - azur) va eozin kombinatsiyasiga asoslangan, hozirgi kunda qo'llaniladigan usuli 1891 yili rus vrachi D.L.Romanovskiy tomonidan ishlab chiqilgan. Surtmalarni keng tarqalgan Gimza bo'yicha bo'yash usuli Romanovskiy usulining modifikatsiyasidir. Bizning preparatimizda qo'llanilgan Pappengeym bo'yicha bo'yash usuli preparatni bir vaqtning o'zida fiksatsiya qilish va bo'yash hamda Gimza bo'yicha qo'shimcha bo'yashga asoslangan May-Gryunvald usulining kombinatsiyasidir. Pappengeym usuli qon shaklli elementlarining eng differensial va doimiy rangli tasvirini beradi.

Preparatni kichik ob'yektivda qaramoq kerak. Och pushti rangga bo'yalgan ko'plab eritrotsitlar ko'rinadi, ular orasida leykotsitlarning to'q bo'yaluvchi

o'zaklari ajralib turadi. Surtmaning eritrotsitlar yaxshi fiksatsiya bo'lgan joyini tanlab (ba'zan har joy-har joyda plazmoliz natijasida eritrotsitlar bujmayib qoladi va yulduzsimon shaklni oladi), kuchli ob'yektivda qonning asosiy shaklli elementlarini o'rganmoq va chizmoq kerak. Albatta ularning barchasini bir joyda topib bo'lmaydi, preparatni mikroskop ostida suriladi va kombinatsiyalangan rasm chiziladi.

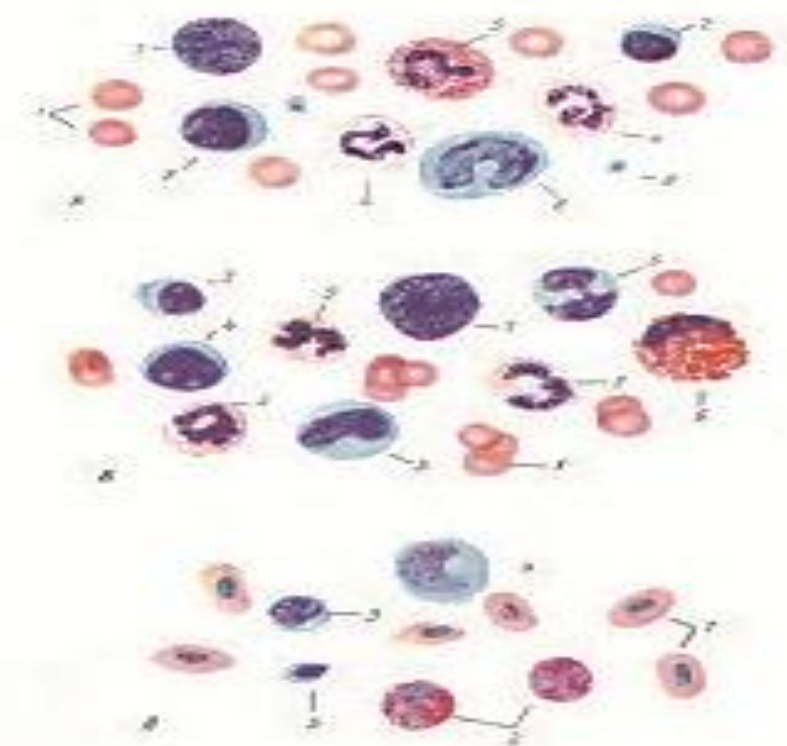
Eritrotsitlar (1) eozin bilan pushti rangga bo'yalgan (eritrotsitlarda gemoglobin borligi bilan bog'liq oksifiliya). Ular o'rtasi yupqaroq yumaloq disk shakliga ega, bu eritrotsitlar batamom shakllanguncha o'zak joylashgan joy bo'lib, surtmadagi eritrotsitlarda ochroq bo'lib ko'rinadi (agar fokus diskning chetiga to'g'rilangan bo'lsa).

Leykotsitlarning qaysi xillarini topish osonroq, qaysi xillarini topish esa qiyinroq bo'lishini avvaldan hisobga olish uchun qoramol leykotsitar formulasini eslatamiz: B-0,5; E-7,0; N-29,0; L-57,0; M-6,5. Qoramol qoni limfotsitar profilga ega, shuning uchun preparatda hammadan ko'ra ko'proq kichik limfotsitlar (2) uchraydi, ularni yumaloq va kuchli bo'yalgan o'zak holida hamda sitoplazmadan iborat ensiz bazofil (ko'kimtirroq) gardishga ko'ra aniqlash oson. Bu sitoplazmatik gardish faqat yaxshi bo'yalgan preparatlarda aniq ko'rinadi va ko'pincha o'zakning faqat bir tomonida bilinib turadi. Limfotsitlarning sitoplazmasida ayrim, qo'ng'ir rangga bo'yaluvchi, azurofil donachalar deyiluvchi donachalar uchraydi (donador leykotsitlar sitoplazmasini to'ldirib turuvchi spetsifik donadorlik bilan aralastirmaslik kerak). Kengroq sitoplazmatik gardishga ega o'rtacha kattalikdagi limfotsitlar (3) ancha kam uchraydi; bularda yaxshi bo'yalgan taqdirda yorug'roq o'zak atrofi zonani ko'rish mumkin. Surtmada neytrofillar (4) ancha ko'p uchraydi. Ular segmentlangan, kuchli bo'yalgan o'zagi bilan ajralib turadi. Neytrofillar o'zagining polimorfizmi va turlicha segmentlanish darajasiga e'tibor qilish kerak. Bu belgi neytrofillarning "yoshi" to'qrisida fikr yuritish uchun ishlatiladi. Neytrofillarning donadorligi mayda bo'lib, quruq ob'yektivlarda uni farq qilish qiyin. Immersion ob'yektivda neytrofillarning donadorligini hujayraning butun sitoplazmasini bir tekisda to'ldirib yotuvchi mayda donachalar holida ko'rish mumkin; bu donachalar asosli va kislotali bo'yoqlar oralig'idagi rangda bo'lib, hamma vaqt kuchsizroq bo'yaladi. Eozinofillarni (5) topish qiyinroq, lekin baribir ularning soni har bir surtmada bir necha o'nlab bunday hujayralarni ko'rish imkonini beradi. Eozinofillar sitoplazmasidagi donadorlikning aniq qizil bo'yalishi, neytrofillar donadorligidan ancha yirikligi; quruq ob'yektivlar sistemasida ham bilinib turishi bilan ajralib turadi. Eozinofillar o'zagi ko'pincha ikki-uch segmentga bo'lingan.

Monotsitlarni (6) osonlikcha topish mumkin. Bular och bo'yaluvchi parraksimon yoki taqasimon o'zakli va bazofil sitoplazmaning keng gardishiga ega

yumaloq hujayralardir; ba'zan monotsitlarning o'zagi loviyasimon shaklda bo'ladi. Bazofillarni (7) topish juda qiyin; ularni sitoplazmasidagi to'q binafsha rangga bo'yaluvchi, ko'pincha o'zak chegaralarini aniqlashga to'sqinlik qiluvchi donalariga ko'ra ajratish mumkin. Bazofillar leykotsitlarning boshqa turlariga nisbatan 1 foyizdan kam bo'lganligidan ularni izlab topishga ko'p vaqt sarflashga to'g'ri keladi, o'quv preparatlarida ularni kamdan-kam topish mumkin bo'ladi; shu sababli bazofillarni ko'rish uchun ko'pincha demonstratsion preparatlarga murojaat qilishga to'g'ri keladi.

Qon plastinkalari (8) oddiy preparatlarda markazida aniq bo'lmagan donadorligi bor, noaniq shakldagi bazofil tanachalar ko'rinishida bo'ladi; ular ko'pincha o'zaro yopishib yotadi.



A) Qoramol qonining shakilli elementlari. Kuchli ob'ektiv 14-rasm
preparat

Ot qonining surtmasi. Romanovskiy-Gimza bo'yicha bo'yalgan (II-jadval, Á).

Ot qonining o'ziga xosliklaridan biri eritrotsitlarining surtmalar tayyorlashda o'zaro yopishib qolishi hisoblanadi, shuning uchun eritrotsitlarning shakli bu preparatda avvalgisidan yomonroq ko'rinadi.

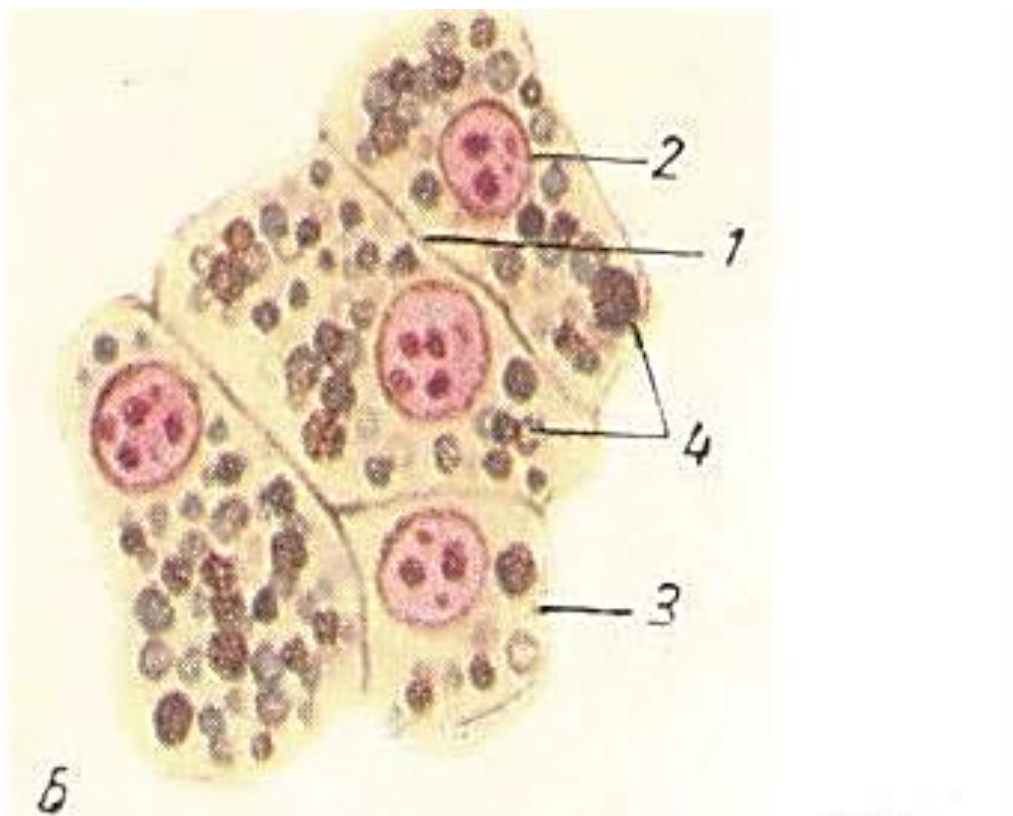
Kuchsiz ob'yektivda surtmaning yaxshi joyini tanlab va kuchli ob'yektivda qonning asosiy shaklli elementlari o'rganiladi.

Eritrotsitlar (1) ko'pincha o'zaro yopishish natijasida deformatsiyalangan. Ot qonining leykotsitar formulasi neytrofil profilga ega: B-0,5; E-4,0; N- 59,0; L-

33,0; M-3,5. Shuning uchun preparatda hammadan ko'p neytrofillar (2) uchraydi; ularni xarakterli segmentlangan o'zagiga ko'ra oson aniqlash mumkin. Ot neytrofillari sitoplazmasidagi donadorlikni ko'rish xuddi avvalgi preparatdagidek qiyin. Ko'p uchrashligiga ko'ra ikkinchi o'rinda kichik limfotsitlar (3) bo'ladi; ularning yumaloq o'zagi juda kuchli bo'yaladi, o'zak atrofida bilinar-bilinmas sitoplazma gardishi ko'rinadi. Ba'zan o'rtacha kattalikdagi limfotsitlar (4) uchraydi.

Monotsitlar (5) yirikligi va ochroq, segmentlanmagan yoki parrakli o'zagi bilan ajralib turadi. Bu hujayralarning barchasi qoramolda va otda kam farqlarga ega. Lekin eozinofillar (6) keskin farq qiladi; otda ular boshqa har qanday sut emizuvchidagidan yirikroq va nafaqat hujayralarning yirikligi bilan, balki sitoplazmadagi juda yirik, pushti yoki qizil rangga bo'yaluvchi donachalar bilan ham ajralib turadi. Alohida yirik donadorlikka ega bo'lgani uchun ot eozinofillari malina mevasi ko'rinishiga ega; kuchsiz segmentlangan o'zak yirik donadorlik bilan qisman yashirinib turadi. Hujayraning va donadorlikning yirikligi tufayli eozinofillarni ot qonida topish boshqa sut emizuvchilardagidan yengilroq.

Bazofillar (7) otda ham qoramoldagidek kam uchraydi. Bular nisbatan yirik hujayralar bo'lib, ularning bazofil donadorligi hujayra o'zagini aniq ko'rishni qiyinlashtiradi.



B) Ot qonining shakilli elementlari. Kuchli ob'ektiv 15-rasm preparat

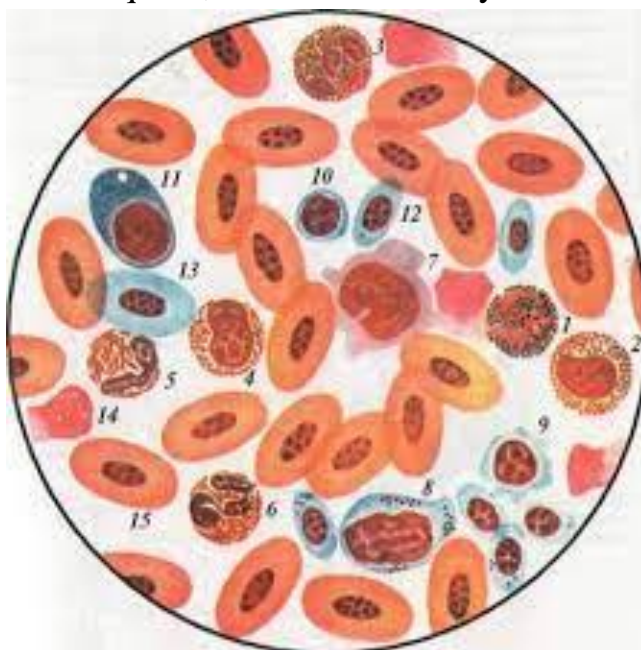
Tovuq qonining surtmasi. Romanovskiy-Gimza bo'yicha bo'yalgan (11-jadval, A).

Bu preparat birinchidan sut emizuvchilardan tashqari barcha umurtqalilar sinfi uchun xarakterli bo'lgan o'zakli eritrotsitlar bilan bizni tanishtiradi. Qolgan umurtqalilar qonining sut emizuvchilar qonidan farq qiladigan boshqa bir o'ziga xosligi haqiqiy hujayralar hisoblanuvchi trombositlardir. Ikkinchidan, ushbu preparatda tovuq qonining u yoki bu darajada butun qushlar sinfi uchun xarakterli xususiy o'ziga xosliklari bilan tanishamiz.

Kichik ob'etivda surtmaning hujayralar siyrakroq joylashgan joyini topamiz va u yerni katta ob'yektivda o'rganamiz. Avvalgi preparatlardagidek kombinatsion rasm chizishga to'g'ri keladi.

Eritrotsitlar (1) oval shaklga ega, ularning sitoplazmasi pushti rangga bo'yalgan. Eritrotsitning markazida kuchli bo'yalgan, oval shakldagi o'zak ko'rinadi. Neytrofillar (2) qushlarda o'ziga xos tuzilishga ega; ularning sitoplazmasida donachalar o'rniga oksifil bo'yaluvchi tayoqchasimon kiritmalar bor (ya'ni bizning preparatimizda ular qizil rangga bo'yalgan). Shuning uchun ularni ba'zan uncha o'ng'ay bo'lmagan psevdoeozinofillar nomi bilan ataydilar. Haqiqiy eozinofillar qushlarda ham odatdagi ko'rinishga ega: sitoplazmasida mayda, yumaloq donachalar bo'lib, ularni topish oson emas.

Limfotsitlar (3) va monotsitlar (4) e'tiborga arziydigan o'ziga xosliklarga ega emas. Ammo, trombositlar (5) hujayralarning alohida shaklini tashkil qiladi: ular oval, eritrotsitlardan ancha kichik (ularning uzunasiga diametri limfosit diametridan biroz kichikroq) hujayralar bo'lib, sitoplazmasi bazofil va oval o'zak atrofida ensiz gardish hosil qiladi, odatda diffuz bo'yaladi.



Nazorat uchun savollar

1. Biriktiruvchi to'qimaning xillari?
2. Qoning shakilli elementlariga nimalar kiradi?
3. Qysi hayvonlarning eretirositlarini o'zagi bo'lmaydi?
4. Limfotsitlar va monotsitlar qayirlarda uchraydi?
5. Organizimning ichki muhiti deb ninaga aytiladi?

11- laboratoriya mashg'uloti: Haqiqiy biriktiruvchi (suyak, tog'ay, pay) to'qimalarini gistopreparatlarini o'rganish

Reja:

1. Xususiy biriktiruvchi to'qimalarni gistogenezi, ahamiyati va tabaqalanishi.
2. Suyak, tog'ay va pay to'qimalarini gistopreparatlarini mikroskopda o'rganish chizish va belgilash.

preparat

Qoramol ko'krak suyagi o'simtasining gialin tog'ayi.

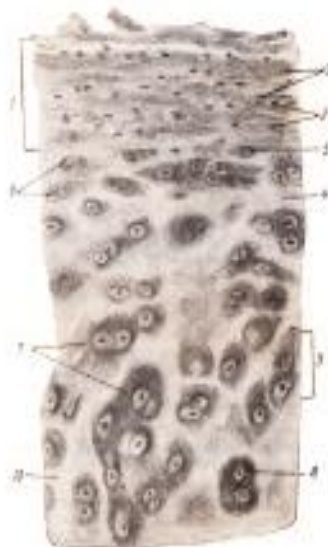Gematoksilin va eozin bilan bo'yalgan (16-rasm).

Tayanch-trofik to'qimalarning boshqa turlari kabi tog'ay ham hujayralar va hujayralararo moddadan iborat. Tog'ay hujayralari hujayralararo modda ichida joylashgan, ularning shakli tog'ayning turli zonalarida o'zgaradi. Tog'ay hujayralari nisbatan ko'p suv saqlaganidan, ular fiksatsiya qilinganda oson bujmayib qoladi. Bu preparatda ham tog'ay to'qimaning umumiy xossalari bilan, ham gialin tog'ayning o'ziga xosliklari bilan tanishamiz.

Preparatni kichik ob'yektivda qarayotib, tog'ayusti pardasini, tog'ayning yuza va chuqur zonalarini topgach, preparatni katta ob'yektivda o'rganish va chizib olishga kirishamiz. Rasmda tog'ayusti pardasi, tog'ayning yuza va chuqur zonasining bir qismini aks ettiramiz. Tog'ayusti pardasi (1) keskin chegarasiz tog'ay moddasiga o'tib ketuvchi biriktiruvchi zich shakllanmagan to'qimadir. Uning asosini tog'ayusti pardasining kollagen tolalari (2) tashkil qiladi. Ular turli yo'nalishda joylashgan bo'lsada, lekin baribir ko'pchiligi tog'ay yuzasiga parallel yotadi. Kollagen tolalar hamma vaqt oksifil bo'lganligidan, bizning preparatimizda tog'ayusti pardasi pushti rangga ega. Tolalar orasida tog'ayusti pardasi hujayralarining o'zaklari (3) ko'rinadi; hujayralar tolalarning zich to'ri oralig'ida qisilib yotadi va shuning uchun ularning sitoplazmasi qiyin farq qilinadi. Tog'ayusti pardasining chuqur qismlaridagi hujayralar shishib kattalashadi va aniqroq farqlanadi, asta-sekin tog'ay hujayralariga aylanuvchi hujayralar hisoblanadi. Tog'ayning hujayraaro moddasi, (4) turli joyda bazofilligi bir xil emasligi bilan xarakterlanadi. Uning tolador asosi preparatlarda ko'rinmaydi, chunki tolalar ularni yelimlab turuvchi amorf modda bilan bir xil nur sindirish

ko'rsatkichiga ega. Yuza qavatlarining tog'ay hujayralari (5) yassilangan shakli bilan ajralib turadi va yakka-yakka joylashadi. Ular mayda, tog'ayusti pardasi hujayralari bilan tipik toqay hujayralari oralig'idagi hujayralardir. Chuqurroqda yassilangan hujayralarning guruhlar (6) uchraydi, keyin esa bunday izogen guruhlar (7) dagi hujayralar yumaloq bo'lib qoladilar. Izogen guruhlar hujayralarning amitoz bo'linishi natijasida hosil bo'ladi; bunda qiz hujayralar bir-birini siqishi natijasida toqayning chuqur qavatlarida poligonal shaklga kirishi mumkin. Izogen guruhlardagi hujayralarning soni turlicha. Izogen guruhlar atrofida bazofil zonalar (8) - hujayraaro moddaning to'q binafsha rangga bo'yalgan qismlari ko'rinadi.

Izogen guruhlar ularni o'rab turuvchi bazofil zonalar bilan birgalikda hujayraviy territoriyalar (9) deyiladi. Ular oralig'ida bazofillik darajasi pastroq, interterritorial hujayraaro modda (10) joylashadi. Ba'zi tog'aylarda hujayraviy territoriyalar tarkibida bazofil zona atrofida oksifil zona ham mavjud. Tog'ay hujayraaro moddasi turli qismlarining bo'yaluvchanligi tolalar (oksifillikni belgilaydi) va xondromukoid hamda xondroitinsulfat kislota (bazofilikni belgilaydi) miqdorining nisbatiga bog'liq.



Qoramol to'sh qilichsimon o'simtasining gialin tog'ayi. Kuchli ob'yektiv 16-rasm
preparat

Kalsiysizlantirilgan kompakt suyakning ko'ndalang kesimi.

Mushukning son suyagi. Shmorl bo'yicha bo'yalgan (17-rasm).

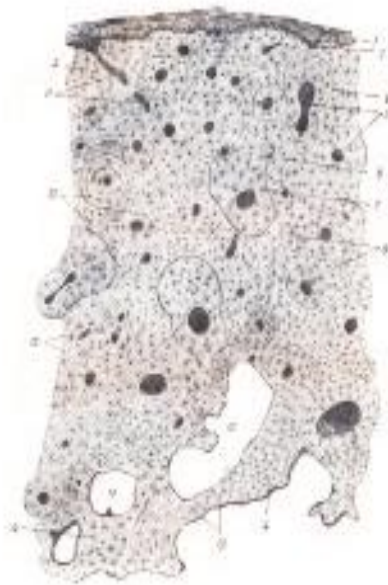
Suyak to'qimasi yoki kalsiysizlantirilgan materialda, yoki shliflarda o'rganiladi. Kalsiysizlantirishda suyakdan kislotalar yordamida noorganik moddalar chiqarilib yuboriladi. Suyakning osseomukoid shimilgan ossein asosi qoladi va bunday holatda suyak mikrotomda oson kesiladi. Shmorl bo'yicha bo'yash uchun tionin va pikrin kislota qo'llaniladi. Bunday bo'yash

kalsiysizlantirilgan suyak kesimining ham suyak umumiy arxitektonikasini ham nozik tuzilishini o'rganish uchun yaroqli bo'lgan differensial manzara beradi. Ushbu preparatda suyak to'qimani o'rganish bilan bir vaqtda suyak organ sifatida ham o'rganiladi.

Preparatni kichik ob'yektivda qarayotib suyak plastinkalarining konsentrik sistemalaridan hosil bo'lgan ko'plab osteonlarning kesimlarini ko'ramiz. Suyak plastinkalarining yig'indisi (sistemi) osteonlar deb belgilanadi. Tashqi va ichki tomonidan suyak plastinkalarining umumiy sistemalari joylashadi. Butun kesimni qarab chiqish va chizib olish uchun kichik ob'yektivda osteonlar ko'ndalang kesilgan va qizil yoki binafsha qo'ng'izchalar ko'rinishidagi suyak hujayralari yaxshi ko'rinadigan joyni tanlab olish kerak. Kompakt suyak umumiy arxitektonikasini ko'rsatuvchi rasm kichik ob'yektivda chiziladi. O'shaqaridan shakllanmagan biriktiruvchi to'qima bo'lgan periost (1) topiladi. Ba'zan periostning ko'p miqdorda kam tabaqalangan hujayralari bo'lgan osteoblastik to'qima tarzida ichki qavati (2) ajralib turadi. Ushbu qavat kam tabaqalangan hujayralari hisobiga suyakning yo'g'onlashishi yuz berishi mumkin. Periostning nozik tuzilishi kalsiysizlantirilgan suyakda yaxshi saqlanmaydi. Periostdan keyin tashqi umumiy suyak plastinkalari (3) joylashadi, ayrim joylarda ularning ketma-ket joylashishi buzilgan bo'ladi. Periostdan tashqi plastinkalarga teshib kiruvchi tolalar deyiluvchi tolalar kirib boradi; bular asta-sekin tashqi plastinkalarda yo'qolib ketadigan, periost tolalarining davomi bo'lgan, yo'g'on kollagen tolalardir; ular suyakusti pardasini suyak bilan mustahkam biriktiradi. Ichki tomonda ichki umumiy suyak plastinkalari (4)ni topamiz. Ular ketma-ket joylanishining odatda suyakning qayta qurilishi (yangilanishi) bilan bog'liq bo'lgan buzilishi kuzatiladi. Ba'zi joylarda ular bir-birining oralig'iga kiradi, ba'zan deyarli yo'qolib ketadi, ba'zan esa suyak iligi bo'shlig'iga kirib boruvchi to'sinlarga aylanadi. Osteon kanallari (5)ning bir qismi ko'ndalang, bir qismi qiyshiq kesilgan: kanallarning ichi ko'pincha bo'yoq bilan to'lgan, ba'zan esa kanal ichida bu yerda joylashgan qon tomirlarining qoldiqlari ko'rinadi. Osteonlar harxil qalinlikka ega va ko'ndalang konturi bir xil bo'lmaydi. Kuchli ob'yektivda osteonlarda ochroq va to'qroq plastinkalarning navbatma-navbat joylashuvini ko'rish mumkin va bu plastinkalar asosini tashkil qiluvchi ossein tolalarining yo'nalishi bilan bog'liq. Ba'zi joylarda osteonlarning yangidan hosil bo'lishi natijalari ko'rinadi: 1-generatsiya osteon (6) o'rnida 2-generatsiya sistemasi (7) hosil bo'ladi; u esa o'z navbatida qisman yangi, 3-generatsiya sistema bilan almashingan bo'lishi mumkin. Osteon yopishtiruvchi liniyalar (8) bilan o'ralgan. Osteonlar oralig'ida oraliq suyak plastinkalari sistemalari (9) ko'rinadi; ba'zi joylarda ularning eski generatsiya osteonlar qoldiqlaridan kelib chiqishi aniq bilinib turadi. Suyakning ichki qavatlarida osteon bo'shliqlari (10) - osteonlar

rezorbsiyasi natijasida hosil bo'lgan keng bo'shliqlar uchraydi. Osteon kanallaridan tashqari teshib o'tuvchi kanallar (11) ham bo'lib, ularda kanal atrofida o'z plastinkalari sistemasi bo'lmaydi; ular bo'ylab periost yoki endostdan tomirlar o'tadi, xuddi shunday kanallar osteon kanallarini anastomozlar bilan tutashtiradi. Ular suyakning bo'yiga kesimlarida yaxshi ko'rinadi. Suyak plastinkalari joylashuvi yo'nalishiga parallel holda binafsha yoki qizil rangga bo'yaluvchi suyak hujayralari (12) joylashadi. Suyak hujayralari tanasidan ko'plab uzun o'simtalar (13) ajraladi. Ular vositasida suyak hujayralari o'zaro tutashib, uzun o'simtali sinsitiy hosil qiladi. Preparatda o'simtalar suyak plastinkalarini teshib o'tuvchi binafsha yoki qizg'ish iplar ko'rinishiga ega.

Preparatni kichik ob'yektivda o'rganish va chizib olishni tugatgach, uni kuchli ob'yektivda o'rganish va osteonning bir qismini (turli generatsiyadagi osteon plastinkalari bilan bo'lishi ma'qulroq) chizib olinadi; suyak hujayralarining shakliga e'tibor beriladi.



Mushukning kalsiysizlantirilgan son suyagi ko'ndalang kesimi. Kuchsiz ob'yektiv 17-rasm.

Nazorat uchun savollar

1. Gialin tog'ay, pay va suyak to'qimasi qanday tuzulgan?
2. Kalsiysizlantirishda suyakdan noorganik moddalar chiqarilib yuborish uchun unga nima tasir etiriladi?
3. Ostiyokastlar bu?
4. Ostiyoblastlar bu?

12- laboratoriya mashg'uloti: Muskul to'qimalar (ko'ndalang-targ'il, silliq va yurak)ning gistopreparatlarini o'rganish.

Reja:

1. Muskul to'qimalarining tuzilishi va o'ziga xosliklari.
2. Muskul tolasi (simplast)ni tilning ko'ndalang - targ'il muskul to'qimalari preparati asosida o'rganish.

Mashg'ulotining maqsadi: Muskul to'qimalarining o'ziga xosliklari bilan tanishish; Til (ko'ndalang-targ'il muskul to'qima) preparatlarini o'rganish, chizish va belgilash; Mustaqil ish - silliq muskul hujayrasi, yurak muskuli, sarkomer sxemasini va turli xil gliyalarni chizish, belgilash; nerv sistemasini o'qib kelish; tavsiya qilinadigan ro'yxat bo'yicha atamalar lug'ati tuzish

Kerakli jihozlar: amaliy mashg'ulot ishlanmalari, hujayra va to'qimalardan tayorlangan gistopreparatlar mikroskop, asbob-uskunalar, rasmlar, videoproyektor, kamerali mikroskop.

Tayanch iboralar: Muskul, silliq tolali, ko'ndalang-targ'il muskul to'qimasi, yurak muskuli mikratom, mikroskop, buyum oynasi, gematoksilin, eozin bo'yoqlari.

preparat

Mushuk tilidagi ko'ndalang-targ'il muskul, temirli gematoksilin va Mallori aralashmasi bilan bo'yalgan (18-rasm).

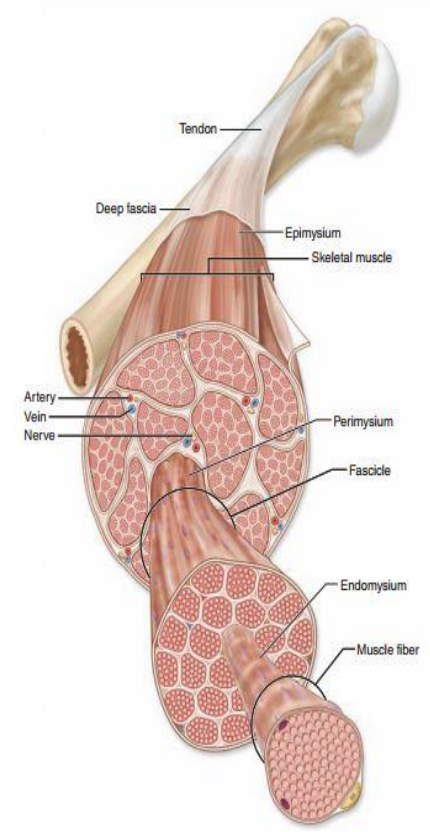
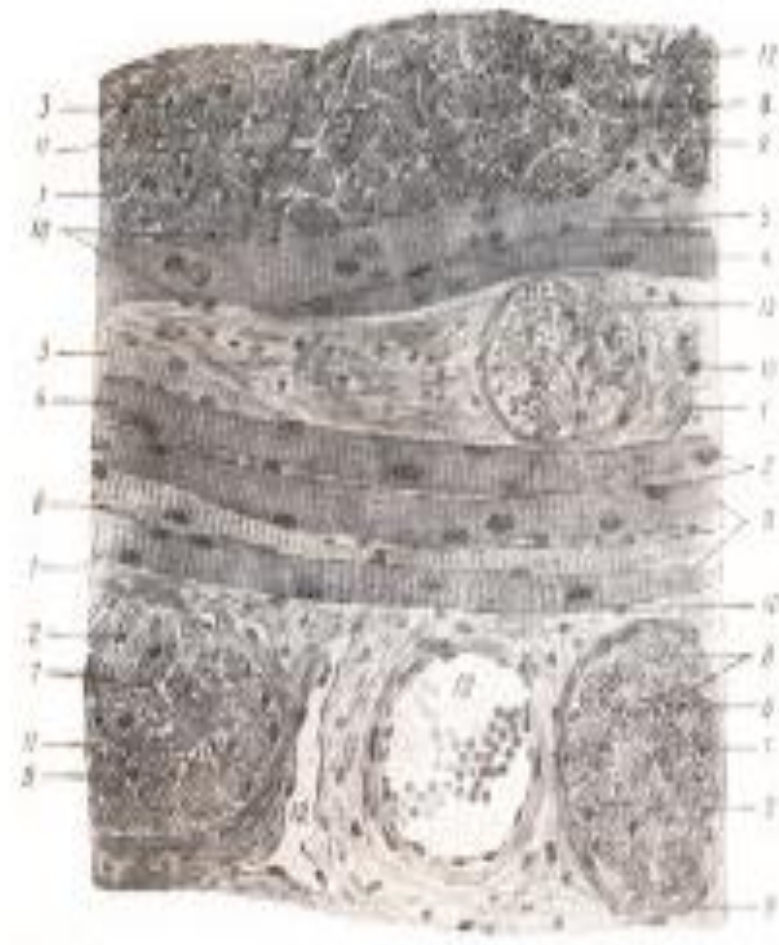Preparat til o'rta qismining vertikal kesimidir. Tilning yuzasi kuchli shoxlanadigan ko'p qavatli yassi epiteliy bilan qoplangan; tilning dorsal yuzasida u asosi biriktiruvchi to'qimadan iborat bo'rtmalar - so'rg'ichlar hosil qiladi. Tilning ventral tomonida epiteliy yuzasi tekis; epiteliy ostida bevosita muskularo to'qima bilan tutashgan biriktiruvchi yumshoq to'qima yotadi. Tilning asosini uch o'zaro perpendikulyar yo'nalishda joylashgan ko'ndalang-targ'il muskul tolalari tashkil qiladi va shuning uchun kesimda ham ko'ndalangiga, ham uzunasiga kesilgan tolalar uchraydi.

Kichik ob'yektivda uzunasiga kesilgan bir guruh tolalarni topamiz, ularni katta ob'yektivda o'rganamiz va chizib olamiz. Simplast tipidagi tuzilmalar bo'lgan muskul tolalarining silindrik shakliga e'tibor qilamiz. Muskul tola preparatda tolaning kontur chizig'i ko'rinishidagi sarkolemma (1) bilan chegaralangan. Tolaning periferiyasida muskulning o'zaklari (2) joylashadi; ular oval shaklga ega, xromatinga boy emas, ko'pincha ularda o'zakchalar yaxshi ko'rinadi. O'qi bo'ylab kesilgan tolalarda o'zaklar tolaning chetida ko'rinadi; agar kesim tolaning yuza qismlaridan o'tgan bo'lsa, o'zaklar butun kesim maydonida yotishi mumkin. Tolalarda uzunasiga va ko'ndalangiga chiziqlilik ko'rinadi;

chiziqliliklarning aniq ko‘rinishi tolaning qisqarish darajasiga qarab o‘zgaradi. Uzunligiga chiziqlilik miofibrillalarga (3) bog‘liq. Miofibrillalar tuzilishining ular bo‘yiga qarab bir xil emasligi tolaning ko‘ndalang chiziqlilikiga sabab bo‘ladi. Tolaning ko‘ndalang chiziqlilik turlicha bo‘lishi mumkin: ba‘zan tolani ko‘ndalangiga kesib o‘tuvchi nisbatan keng disklar ko‘rinadi, bu holda ko‘ndalang chiziqlilik anizotrop (A) disklar (4) va izotrop (I) disklar (5)ning ko‘rinishi bilan bog‘liq; boshqa hollarda ingichka tasmachalar shaklidagi telofragmalar (Z tasmachalar) bilan bog‘liq, chiziqlilik ko‘rinadi. Chiziqlilikning A, I disklar va Z hamda M tasmachalarning ma‘lum tartibda navtabma-navbat joylashishi bilan bog‘liq detallarini mikroskopning immersiyasiz ob‘yektivlarida ko‘rish qiyin. Muskul tolalari orasida ushbu preparatda ko‘k rangga bo‘yalgan biriktiruvchi to‘qima qatlamchalari ko‘rinadi. Bu muskul tolalarini o‘zaro bog‘lovchi va bevosita sarkolemmaning tolador asosiga aylanuvchi endomeziydir (6).

Muskul tolalarining uzunligiga kesimini qarab va chizib olgach, kichik ob‘yektivda qulay ko‘ndalang kesimlarni topamiz, katta ob‘yektivda o‘rganamiz va chizib olamiz. Muskul tolalarining ko‘ndalang kesimi qo‘shni tolalarning bir-birini qisishi natijasida goho yumaloq, goho burchakli shaklga ega.

Sarkolemma (1) ko‘ndalang kesimda ancha aniq ko‘rinadi. Muskulning o‘zaklari (2) ko‘ndalang kesimda yumaloq shaklga ega bo‘lib, bunday kesimda ularning periferik joylashishi ayniqsa aniq ko‘rinadi. Miofibrillalar (3) ko‘ndalang kesimda nuqtalar ko‘rinishiga ega. Ba‘zan ular tolani bir tekis to‘ldiradi, ba‘zan esa miofibrillalar to‘plamining ko‘ndalang kesimiga mutanosib, sarkoplazma qatlamchalari (7) bilan ajralib turuvchi miofibrillar maydonchalar (8) hosil qilib joylashadi. Sarkoplazma muskul o‘zaklarining atrofida ham ko‘rinadi. Ko‘ndalang kesimda har bir tolani chirmab olgan endomeziy (6) juda aniq ajralib turadi. Muskul tolalarining guruhlari biriktiruvchi to‘qimaning perimizi (9) deb ataluvchi qalinroq qavati bilan o‘ralgan. Skelet muskullarida butun muskulni (to‘lig‘icha) o‘rab turuvchi va epimizi deb ataluvchi biriktiruvchi to‘qima qavati ham farq qilinadi. Tilda muskul tolalarining bog‘lamchalari yirik emas va odatda epimizi farq qilinmaydi. Biriktiruvchi to‘qima hujayralarining o‘zaklari (10) muskulning o‘zaklaridan to‘qroq bo‘yalishi va maydaligi bilan ajralib turadi. Endomeziyning biriktiruvchi to‘qimasida kapillyarlarning (11), perimiziya esa tomirlar (12) va nervlarning (13) kesimi uchraydi.



Mushuk tilining ko'ndalang-targ'il muskuli. Kuchli ob'yektiv 18-rasm

Nazorat uchun savollar

1. Qanday muskul o'qimalarini bilasiz?
2. Silliqliq tolali muskul to'qimasi qanday tuzulgan?
3. Ko'ndalang-targ'il muskul to'qimasi qanday tuzulgan?
4. Yurak muskul to'qimasi tuzulishi jihatdan qanday tuzilgan?
5. Muskul to'qimasi qanday toladan tuzilgan?

13- laboratoriya mashg'uloti: Nerv to'qimasini gistopreparatlarini o'rganish.

Reja:

1. Nerv hujayrasi, Miyaning oq va kulrang moddalari.
2. Nerv to'qimasining gisto-morfologiyasi.

Mashg'ulotining maqsadi: Markaziy nerv sistemasi, uning kulrang va oq moddalari hamda yadrolari bilan tanishish; Nerv to'qimalarining preparatlarini o'rganish, chizish va belgilash; Mustaqil ish - katta miya va spinal gangliyni

chizish, belgilash; Orqa miya va miyacha haqida o‘qib kelish; tavsiya qilinadigan ro‘yxat bo‘yicha atamalar lug‘ati tuzish.

Kerakli jihozlar: Amaliy mashg‘ulot ishlanmalari, hujayra va to‘qimalardan tayorlangan gistopreparatlar mikroskop, asbob-uskunalar, rasmlar, videoproyektor, kamerali mikroskop.

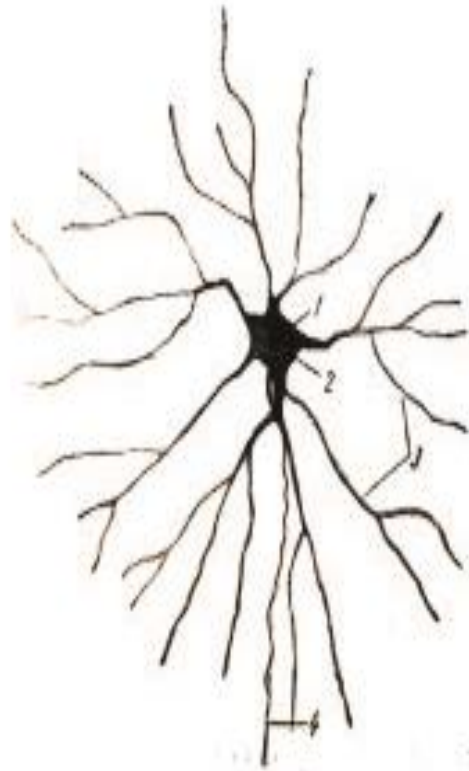Tayanch iboralar: Nerv, orqa miya, kulrang modda, oq modda. miyelinli tolalarda nerv, mikroskop, buyum oynasi, gematoksilin, eozin bo‘yoqlari

preparat

Ot ko‘zi to‘r pardasining multipolyar nerv hujayralari. Metilen ko‘ki bilan bo‘yalgan yalpoq (pardasimon) preparat (19-rasm).

Kesimlarda nerv hujayralari o‘simtalarining bir qismi, shunda ham butun uzunligi bo‘ylab emas, qisman ko‘rinadi. Shu sababli nerv hujayrasi bilan umumiy tanishish uchun hujayra va uning barcha o‘simtalarini ko‘rish mumkin bo‘lgan yalpoq preparatdan foydalanilgani ma‘qul. Shu bilan birga, bu preparat nerv to‘qimasini o‘rganishning asosiy usullaridan biri - metilen ko‘ki bilan subvital bo‘yash bilan tanishtiradi.

Preparat multipolyar nerv hujayralarining eng ko‘p tarqalgan yulduzsimon shaklini namoyish qiladi. Hujayralar odatda bir tekis bo‘yalmaydi: ba‘zilarining barcha o‘simtalari bo‘yaladi, boshqalarining bir qism o‘simtalari yetarlicha bo‘yalmaydi. Shuning uchun kichik ob‘yektivda butun preparatni qarab chiqish va yaxshi bo‘yalgan hujayralarni tanlab olish hamda ularni kuchli ob‘yektivda o‘rganish lozim. Agar yirik nerv hujayrasi bo‘lsa, uni kichik ob‘yektivda o‘rganish va chizish ham mumkin. Hujayra tanasi (1) o‘simtalari borligidan yulduzsimon shaklga ega. Ko‘pincha hujayra tanasi diffuz bo‘yalgan, lekin ba‘zan unda yumaloq o‘zak (2) bo‘yaladi va ko‘rinadi. Hujayra tanasidan bir necha dendritlar (3) boshlanadi; hujayra tanasidan ajraladigan joyida dendritlar nisbatan yo‘g‘on, keyin ular daraxtsimon tarmoqlanadi va ingichkalashadi. Bu o‘simtalarning daraxtsimon tarmoqlanishi preparatda aniq ko‘rinadi. O‘simtalarda ko‘pincha varikoz yo‘g‘onlashmalar ko‘rinadi; ularning ahamiyati hanuzgacha aniq emas va ular artefakt bo‘lishi ham ehtimol. Nevritni (4) topish qiyinroq; u barcha hujayralarda ham bo‘yalavermaydi, lekin baribir hamma vaqt ham bir necha yaxshi bo‘yalgan va nevrity aniq ko‘rinadigan hujayralarni topish mumkin. Bu o‘simta hujayra tanasidan ingichka tarmoq sifatida boshlanadi va hech qachon daraxtsimon tarmoqlar ajratmaydi.



Ot ko'zi to'r pardasining multipolyar nerv hujayrasi. Kuchli ob'yektiv 19-rasm

Nazorat uchun savollar

1. Nerv hujayrasining shakli va uning tuzilishi?
2. Miyaning oq va kulrang moddasi?
3. Multipolyar nerv hujayrasining tuzilishi
4. Neyrogiliya bu?
5. Akson va dendridlarga ta'rif bering?

14- laboratoriya mashg'uloti: Qizil ilik va timusning gistopreparatlarini o'rganish.

Reja:

1. Quyoning qizil iligi preparati yordamida o'rganish.
2. yosh hayvon (mushuk bolasi)ning timusi preparati yordamida o'rganish

Mashg'ulotining maqsadi: Mielopoez organi va timusning tuzilishi bilan tanishish; Qizil ilik, timus, taloq va limfa tuguni preparatlarini o'rganish, chizish va belgilash; Mustaqil ish - qushlarning kloakal bursasini chizish va belgilash; Taloq va limfa tugunlarini o'qib kelish; tavsiya qilinadigan ro'yxat asosida atamalar lug'ati tuzish.

Kerakli jihozlar: laboratoriya mashg'ulot ishlanmalari, hujayra va to'qimalardan tayorlangan gistopreparatlar mikroskop, asbob-uskunalar, rasmlar, videoprojektor, kamerali mikroskop.

Tayanch iboralar: Qizil ilig, timus, eritropoez. miyelopoez, endoteliy, fagotsit, sinusoid kapillyarlar, retikulyar to‘qima, mikroskop, buyum oynasi, gematoksilin, eozin bo‘yoqlari

preparat

Quyoning qizil iligi.

Litiyli karmin in‘eksiya qilinib, o‘zaklar gematoksilin bilan bo‘yalgan (20-rasm).

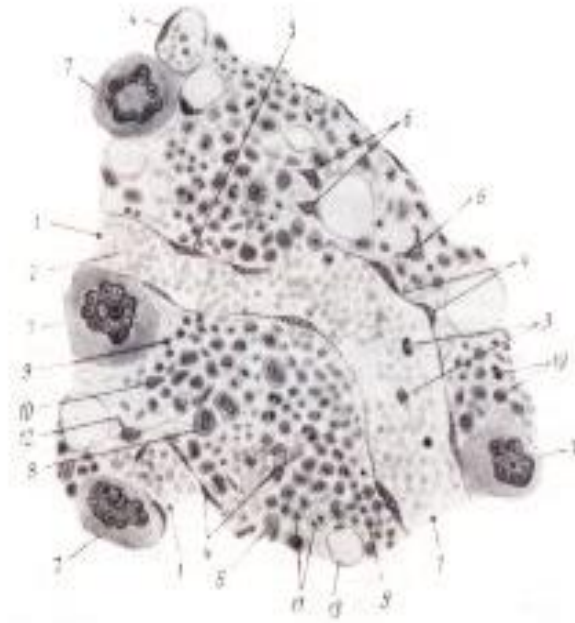
Material retikulyar to‘qima va sinusoid kapillyarlar endoteliyining fagotsitar funksiyasini namoyish qilish maqsadida litiyli karmin in‘eksiya qilingan hayvondan olingan. Preparatda karminning qizil rangli zarralari uchun kontrastli fon hosil qilishda gematoksilindan foydalanilgan.

Qizil ilikda eritropoez va miyelopoez jarayoni boradi. Ammo qo‘llanilgan bo‘yash usuli taraqqiy qilayotgan qon shaklli elementlari hujayraviy tarkibini analiz qilishga imkon bermaganidan, organ tuzilishining umumiy o‘ziga xosliklari bilan tanishamiz.

Kuchsiz ob‘yektiv ostida, atrofdagi retikulyar to‘qimada rivojlanayotgan qon yetishtiruvchi elementlar o‘choqlari joylashgan ko‘plab sinusoid kapillyarlar ko‘rinadi. Sinusoid kapillyarlarning o‘ng‘ay kesimini topib, bunday qismni kuchli ob‘yektivda o‘rganish va chizish kerak. Sinusoid kapillyarning keng teshigi (1), undagi qon hujayralari, eritrotsit (2) va leykotsitlar (3)ni belgilaymiz. Sinusoid kapillyarlarning endoteliyi (4) preparatlarda endoteliotsitlar tomonidan fagotsitoz qilingan karminning qizil donachalari tufayli aniq ajralib turadi. Har joy-har joyda endoteliyning o‘zaklari (5) ajralib turadi.

Erkin yotuvchi hujayralar - makrofaglar (6) da ham karmin donachalari uchraydi. Atrofdagi elementlardan segmentlangan yoki halqasimon o‘zakli juda yirik (“gigant”) hujayralar - megakariotsitlar (7) birinchi navbatda ko‘zga tashlanadi. Shakllanayotgan qon elementlari orasida nisbatan yirikroq gemotsitoblastlar (8), mayda va kichik normablastlar (9), o‘zagi tayoqcha shaklidagi granulotsitlarni (10) farq qilish mumkin.

Mitoz bo‘linayotgan hujayralar (11) uchraydi. Ushbu preparatda retikulyar sinsitiyni ko‘rish qiyin. Faqat har joy-har joyda retikulyar sinsitiyning yirikroq o‘zaklari (12) yoki uning to‘rining uncha katta bo‘lmagan qismlari ko‘rinadi. Suyak iligining retikulyar to‘qimasida doimo yog‘ hujayralari (13) uchraydi. Ular qizil ilikda kamroq, sariq ilikda esa juda ko‘p uchraydi. Suyak iligining detallarini o‘rganish uchun maxsus gematologik usullar bilan bo‘yalgan demonstratsion preparatlardan foydalanishga to‘g‘ri keladi.



Quyoning suyak iligi. Kuchli ob'yektiv 20-rasm
preparat

Yosh hayvon (mushuk bolasi)ning timusi.
Gematoksilin va eozin bilan bo'yalgan.


Timusning tuzilishi yosh bilan bog'liq keskin o'zgarishlarga uchraganligidan uni yosh va qari hayvonda o'rganish lozim. Ushbu preparat organning yetuk davri tuzilishini aks ettiradi. Uning bo'lakchalardan tuzilganligi shunchalik aniq ifodalanganiki, bu preparatda oddiy ko'z bilan ham ko'rinadi.

Kuchsiz ob'yektivda o'z tarkibida har doim yog' hujayralari yig'indisi (2) saqlovchi biriktiruvchi yumshoq to'qimadan iborat kapsula (1) topiladi. Kapsuladan uning kabi biriktiruvchi yumshoq to'qimadan iborat bo'lakchalararo to'siqlar (3) ajraladi va organ ichiga yo'naladi. Ularda bo'lakchalararo qon tomirlari joylashadi. Bo'lakchalarning periferiyasida kuchliroq bo'yaluvchi po'stloq modda (4) farq qilinadi. Kuchli ob'yektiv yordamida bo'lakchalar periferiyasining bunday bo'yalishi epitelial to'rni butunlay to'ldirib tiruvchi ko'pdan-ko'p limfotsitlarga bog'liqligiga ishonch hosil qilinadi.

Bo'lakcha markaziy qismini hosil qiluvchi mag'iz modda (5)ning ochroq bo'yalishi bu yerda limfotsitlarning kamroq ekanligidandir. Mag'iz modda ko'rinmaydigan bo'laklar po'stloq modda orqali o'tgan yuza kesimlardir.

Mag'iz moddada bo'lakchalararo qon tomirlaridan maydaroq bo'lakcha qon tomirlari (6) ko'rinadi. Shu joyda, hatto kichik ob'yektivda konsentrik qavatlilikka egaligi bilan ajralib turuvchi timus tanachalari (7) ko'rinadi va ularni qon tomirlaridan farq qilish kerak.

Kuchsiz ob'yektivda timusning umumiy tuzilishi bilan tanishib va uni chizib olib, mag'iz moddasiga ega, timus tanachalari yaxshi ifodalangan bo'lakchani tanlab olamiz, kuchli ob'yektivda qaraymiz va chizib olamiz (bir necha bo'lakchalar shaklini chizib, mag'iz va po'stloq moddalarni ko'rsatib, ulardan faqat bittasiga nozik detallarni chizish ham mumkin). Endi limfotsitlarning mag'iz qism o'zaklarining ko'pchiligini tashkil qiluvchi, yumaloq, kuchli bo'yalgan o'zaklari (9)ni, har joy-har joyda ular orasida ajralib turadigan epitelial to'r o'zaklari (10)dan farq qilish mumkin. Epitelial to'r o'zaklari limfotsitlarning o'zaklariga qaraganda yirikroqligi va kuchsizroq bo'yalishi bilan ajralib turadi. Timus tanachasida epiteliy hujayralarining konsentrik qat-qat joylanishi (11) va tanacha markazining yemirilayotganini (12) ko'ramiz. Timus tanachalari mikroskopik tuzilishiga ko'ra bir-biridan juda farq qiladi. Mag'iz moddada qon tomirlarining kesimlari ko'p uchraydi.



Mushuk bolasining timusi. Kuchsiz ob'yektiv 21-rasm
preparat

15- laboratoriya mashg'uloti: Taloq va limfa tugunlarining gistopreparatlarini o'rganish

Reja:

1. Taloqni morfo-gistologik tuzilishi va axamiyati o'rganish.
2. Limfa tugunlarini morfo-gistologik tuzilishi va axamiyati o'rganish.

preparat

Mushuk talog'i.

Gematoksilin va eozin bilan bo'yalgan (22-rasm).


Preparat taloqning ko'ndalang kesimidir. Uni oddiy ko'z bilan qarab qizil rangga ega fonda binafsha rangli yumaloq tuzilmalarni ko'ramiz. Bular oq pulpani

tashkil qiluvchi taloqning limfa follikullari (Malpigi tanachalari)dir. Taloq parenximasining butun qolgan qismi qizil pulpa deyiladi.

Preparatni kuchsiz ob'yektivda qarash, kapsulaning bir qismi va limfa follikullarini qamrab oluvchi rasm chizish kerak. Taloqning kapsulasi (1) biriktiruvchi zich shakllanmagan to'qima va silliq muskul hujayralarining aralashmasidan iborat. Kuchli ob'yektivda kapsulaning yuzasi taloqqa qorin bo'shlig'i zardob pardasidan o'tadigan mezoteliy (2) bilan qoplanganligi ko'rinadi. Vertikal kesimda mezoteliy o'zaklari yalpoqlangan ensiz tasmacha ko'rinishida bo'ladi. Kapsuladan taloq ichiga tomon trabekulalar (3) yo'naladi. Preparatda trabekulalar kapsuladan ajraladigan joylarni topish qiyin emas. Trabekulalarning ba'zilar taloq pulpasida ayrim-ayrim kesimlar holida ko'rinadi, ular kapsulaniki kabi to'qimadan iborat. Malpigi tanachalari (4) butun pulpa bo'ylab tarqalgan. Kuchli ob'yektivda ular limfotsitlarning retikulyar to'qimadagi sharsimon to'plamlari ekanligiga ishonch hosil qilish kerak. Malpigi tanachalarining markazida nisbatan ochroq bo'yalishi bilan ajralib turuvchi turli darajada ifodalangan reaktiv markazlar (5) mavjud. Malpigi tanachalarida ko'pincha ko'ndalangiga, ayrim hollarda qiyshiq kesilgan markaziy arteriyalarning kesimlari (6) uchraydi.

O'z nomiga qaramasdan bu arteriyalar ko'pincha Malpigi tanachasida ekssentrik joylashadi. Ba'zi Malpigi tanachalarida markaziy arteriya ko'rinmasligi mumkin, bu tanachalarning qiyshiq kesilganligi bilan izohlanadi. Trabekulalarning kesimlarida qon tomirlari ko'rinadi: trabekulyar arteriyalar (7) o'zining muskul devoriga ega bo'lsa, trabekulyar venalarning (8) endoteliyi bevosita trabekula to'qimasida yotadi.

Kapsula, trabekulalar va Malpigi tanachalari oralig'idagi barcha joyni qizil pulpa (9) egallaydi. U retikulyar to'qimada joylashgan va turli darajada qon bilan to'lgan vena sinuslari to'ridir. Qizil pulpada ko'plab eritrotsitlar ko'rinadi, lekin odatdagi preparatlarda ular tuzilishining detallarini aniqlab bo'lmaydi.



Mushikning talog'i. kuchsiz ob'yektiv 22-rasm

Limfa tuguni va taloq.

Mushukning limfa tuguni. Gematoksilin va eozin bilan bo‘yalgan (23-rasm).

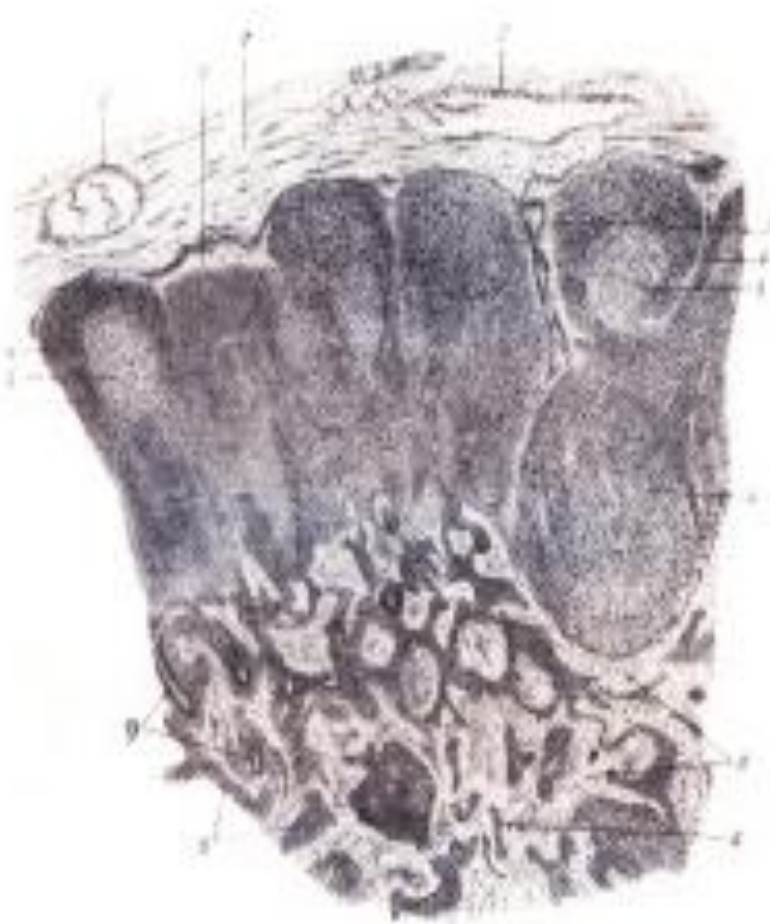Preparat limfa tugunining bo‘yiga kesimidir. Uning qavariq tomoni tugunga limfa tomirlari kiradigan yuzasiga to‘g‘ri keladi, botiq tomon darvoza, tugundan limfa tomirlari chiqadigan joy bo‘lib, xuddi shu joyda tugunga arteriyalar kiradi va venalar chiqadi. Tugunning darvozasi faqat medial kesimlarda ko‘rinadi, paramedial o‘tgan kesimlarda darvoza ko‘rinmaydi. Hatto oddiy ko‘z bilan tugun periferiyasi (po‘stloq modda)ning to‘qroq va markazining (mag‘iz modda) ochroq bo‘yalishi ko‘rinib turadi.

Limfa tugunining ayrim detallarini aniqlab olish uchun kuchli ob‘yektivni qo‘llagan holda kichik ob‘yektiv yordamida o‘rganmoq va chizib olmoq lozim. Kesim periferiyasida yog‘ to‘qima bo‘lakchalariga ega biriktiruvchi yumshoq to‘qimadan iborat kapsula (1) ko‘rinadi. Kapsulada limfa olib keluvchi tomirlarning ko‘ndalang yoki qiyshiq kesimlari (2) uchraydi. Limfa olib ketuvchi tomirlar tugun darvozasida qiyshiq kesimlarga tushadi. Limfa tomirlari teshigining nisbatan yirikligi, devorining yupqaligi va ichida eritrotsitlar yo‘qligi bilan xarakterlanadi, ba‘zan limfa tomirlari kesimida klapanlar uchraydi. Kapsulaning ichki, biroz zichroq qavatidan tugun ichiga to‘siqlar yoki trabekulalar (3) o‘sib kiradi; ba‘zi joylarda ularning kapsuladan ajralayotgani ko‘rilsa, boshqa joylarda ularning bo‘laklari kesimga tushadi. Po‘stloq moddasi tugunning asosini hosil qiluvchi retikulyar to‘qimadagi limfotsitlarning yumaloq shakldagi to‘plamlari bo‘lgan ikkilamchi limfa tugunchalaridan (4) iborat. Ko‘pincha ikkilamchi tugunchalar qo‘shilib ketib noaniq shakldagi tuzilmalar hosil qiladi.

Ayrim ikkilamchi tugunchalarda reaktiv markazlar (5) (ko‘payish markazlari) ko‘rinadi. Bular ikkilamchi tugunchalarning ochroq bo‘yaluvchi qismlaridir; ba‘zan ular kichik va bu holda reaktiv markaz atrofida enli qoramtir jiyak ko‘rinadi, ba‘zan markazlar keng va ensiz qoramtir tasmacha bilan o‘ralgan. Ko‘payish markazlarisiz tugunchalar ham uchraydi. Tugunchalarda ko‘payish markazlari bo‘lmasligi ham mumkin, ammo ko‘pincha bular periferiyasidan kesilgan va shuning uchun ko‘payish markazi tushmagan ikkilamchi tugunchalardir. Katta (kuchli) ob‘yektiv yordamida bunday markazlarda yirik limfotsitlar ko‘pligi ko‘rinadi va sitoplazmasida turli zarrachalar bo‘lgan fagotsitlar uchraydi. Po‘stloq moddadan ajraluvchi mag‘iz qism ipchalari (6), to‘rsimon ko‘rinishga ega va mag‘iz moddani hosil qiladi. Bu tuzilmalar asosan to‘rsimon to‘qimada joylashgan kichik limfotsitlarning lentasimon to‘plamlaridan iborat. Limfotsitlarning to‘plamlari oraliqlarida kam miqdorda limfotsitlarga ega va limfa sinuslari deb ataluvchi joylar ko‘rinadi. Tugun kapsulasi va ikkilamchi tugunlar

orasida chekka sinuslar (7), mag'iz qism ipchalari orasida oraliq sinuslar (8) ko'rinadi. Kuchli ob'yektivda sinuslarda retikulyar sinsitiy ko'rinadi.

Qon tomirlarining kesimlari (9) ko'proq mag'iz moddaning tugun darvozasiga yaqin joyida uchraydi. Turli limfa tugunlari har xil funksional holatda ularning reaktiv o'zgarishlarini aks ettiradigan juda xilma-xil ko'rinish kasb etishini hisobga olmoq lozim.



Mushukning limfa tugini. Kuchsiz ob'yektiv 23-rasm

Nazorat uchun savollar

1. Qizil ilikda qanday jarayonlar boradi?
2. Oq pulpa va qizil pulpaga ta'rif bering?
3. Limfa tugunning darvozasi faqat qanday kesimlarda ko'rinadi?
4. Gemapoyez organlarga qaysi organlar kiradi?
5. Immunopoez organlarga qaysi organlar kiradi?

16-amaliy mashg'ulot: Nerv sistema. Bosh miya, orqa miya va miyachaning gistomorfologik tuzilishi.

Reja:

1. Bosh va orqa miya nerv sistemasining morfo-gisto-fiziologik xususiyatlari va pardalari.
2. M.N.S. kulrang va oq moddalarining o'zaklari va miya pardalarining morfo-gistologiyasi.

Mashg'ulotining maqsadi: Markaziy nerv sistemasi, uning kulrang va oq moddalari hamda yadrolari bilan tanishish; Boshmiya, orqa miya va miyacha preparatlarini o'rganish, chizish va belgilash; Mustaqil ish - katta miya va spinal gangliyni chizish, belgilash; sezgi organlarini o'qib kelish; tavsiya qilinadigan ro'yxat bo'yicha atamalar lug'ati tuzish.

Kerakli jihozlar: Amaliy mashg'ulot ishlanmalari, hujayra va to'qimalardan tayorlangan gistopreparatlar mikroskop, asbob-uskunalar, rasmlar, videoproyektor, kamerali mikroskop.

Tayanch iboralar: Nerv, orqa miya, kulrang modda, oq modda. miyelinli tolalarda nerv, ganglioz, donador, mikroskop, buyum oynasi, gematoksilin, eozin bo'yoqlari

preparat

Mushukning orqa miyasi. Ko'ndalang kesim.

Bo'yash usuli: gematoksilin va eozin (24, 25-rasmlar).

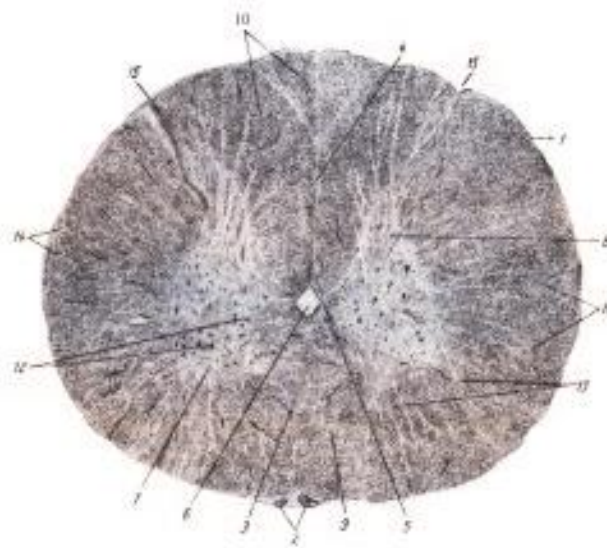
Avval preparatni yoruqqa tutib, oddiy ko'z bilan orqa miya umumiy ko'rinishini o'rganish va chizib olish kerak. Miya pardalaridan preparatda faqat yumshoq parda (1) saqlanib qolgan, unda qon tomirlarining kesimlari (2) uchraydi. Ventral tomonda ventral o'rtaliq yoriqcha (3) dorsal tomonda esa dorsal o'rtaliq to'siqcha (4) bilan ajralib turuvchi orqa miyaning simmetrik ikkita yarimlari ko'rinadi. Bu ikki yarimlar o'rtasida orqa miya kanali (6) joylashgan komissura (5) orqali tutashgan. Kesmaning markazida kapalak yoki "H" harfi shaklidagi kulrang modda ajralib ko'rinib turadi. Kulrang moddada enliroq va qisqaroq ventral (7), ensizroq va uzunroq dorsal (8) shoxlar farq qilinadi. Kesmaning periferiyasida ventral arqonlar (9) (ventral shoxlar va ventral yoriqcha oralig'ida), dorsal arqonlar (10) (dorsal shoxlar va dorsal to'siqcha oralig'ida) va lateral arqonlar (11), (ventral va dorsal shoxlar oralig'ida)ga bo'linuvchi oq moddaning enli jiyagi joylashadi. Preparatni mikroskopning kichik ob'yektiv yordamida ko'rish (23-rasm) va avval chizilgan konturli rasmga detallarni kiritish kerak. Eng avvalo mikroskop yordamida avval belgilangan qismlarni topish kerak. Kulrang modda tarkibida nerv hujayralari (12) borligi va to'lig'icha nerv tolalaridan iborat oq moddada ularning

yoʻqligiga eʼtibor qilish kerak. Endi oq modda va kulrang moddalarning chegarasi tekis chiziq hosil qilmasligi koʻrinadi. Kulrang modda oq moddaga asosan nevrogliyadan tuzilganligi uchun glial toʻsiqchalar (13) nomini olgan, ingichkalanib boruvchi nurlar holida oʻsib kiradi. Periferiyada yumshoq miya pardasidan oq moddaga biriktiruvchi toʻqimadan iborat toʻsiqlar, yoki septalar (14) kirib boradi. Oq modda kesmada glial toʻsiqlar va septalar bilan notoʻgʻri shakldagi boʻlaklarga boʻlingan. Dorsal tomonda orqa (dorsal) ildizlarning kirish joyi (15) ajralib turadi.


Orqa miya kesmasining topografiyasi bilan tanishgach kulrang va oq moddani katta obʼyektiv yordamida oʻrganishga oʻtish kerak. (24-rasm). Oʻrganish va chizish uchun ventral shoxning oq moddaga tegib yotadigan joyini tanlab olish kerak. Kulrang moddada avvalo multipolyar nerv hujayralarining tanalari hisoblanuvchi nevrotsitlar (1) eʼtiborni jalb qiladi. Ayrim hujayralarda kesilgan oʻzak (2) va oʻsimtalar (3) tushgan. Oʻsimtalar uncha katta boʻlmagan qismlar holida uchraydi: ayrim hollarda (qay tarzda kesilganiga qarab) oʻsimtalar hujayra bilan aloqasi boʻlmagan boʻlakchalar holida ham koʻrinadi. Nerv hujayralari atrofida kulrang moddaning toʻrsimon asosi boʻlgan, kuchsiz boʻyalgan nevroglial tolachalar (4) koʻrinadi. Har joy-har joyda nevroglial toʻrda tarqoq joylashgan nevrogliotsitlarning mayda oʻzakchalari (5) uchraydi. Nevroglial toʻrda yalangʻoch oʻq silindrlar - miyaning boshqa boʻlimlarida joylashgan nevrotsitlarning oʻsimtalari (6) oʻchraydi, ular nevrogliya tolalariga nisbatan yoʻgʻon va binafsha rangga boʻyalgan. Goho boʻsh, goho qon elementlari bilan toʻlgan qon tomirlari (7) kesimga tushadi. Oq modda asosan koʻndalang kesimda halqachalar shaklidagi mielinli nerv tolalari (8) dan iborat; ahyon-ahyonda oval shaklga ega qiyshiq kesimlar ham uchraydi.

Miyelinli tolalarda nerv tolalari halqachalar ichida joylashuvchi qoramtir nuqtachalar koʻrinishidagi oʻq silindr (9) va oʻq silindr atrofidagi boʻsh halqachalar koʻrinishiga ega miyelin qavati (10) farqlanadi, ular preparatga ishlov berilayotganda miyelinning erib ketishi oqibatida hosil boʻladi. Nerv tolalari kulrang moddadan oʻsib kiruvchi turli qalinlikdagi glial toʻsiqlar bilan ajralib turadi.

Kulrang va oq modda nerv sistemasining boshqa boʻlimlarida ham shunday tuzilishga ega.



Mushukning orqa miyasining ko'ndalang kesim. Kuchsiz ob'yektiv 24-rasm.



Mushuk orqa miyasining oq va kulrang moddalari. Kuchli ob'yektiv 25-rasm
preparat

Mushuk bolasi miyachasining po'stlog'i, Ramon-Kaxal bo'yicha kumush bilan impregnatsiyalangan (26-rasm).

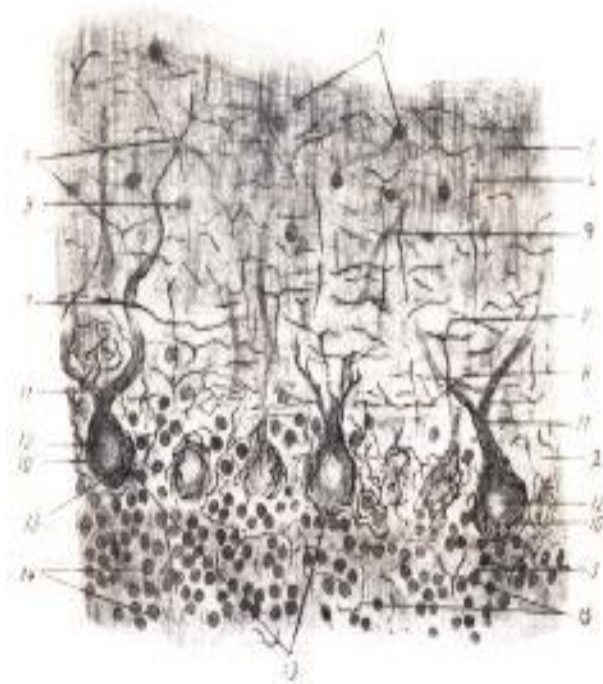
Bu yerda kichik ob'yektiv ostida burmalar vertikal kesilgan va noksimon nevrotsitlar yaxshi impregnatsiyalangan qismni tanlab olish muhimdir. Preparatni o'rganish va chizish uchun kuchli ob'yektivdan foydalanish kerak. Preparatda molekulyar (1), ganglioz (2) va donador (3) qavatlar ko'rinadi. Molekulyar qavatda kuchsiz bo'yalgan ingichka tolalarning chatishmasi ko'rinishidagi nevroglial to'r (4) ajralib turadi. Bu qavatda noksimon nevrotsitlarning o'simalari (5) ko'rinadi; ular nisbatan yo'g'on va ayrim-ayrim qismlar holida uchraydi. Shu yerning o'zida dona-hujayralar neyritlarining T-simon tarmoqlanishlari (6) ham uchraydi. Ularni

savatchali hujayralarning ganglioz qavatga parallel yoʻnalgan, noksimon nevrotsitlar atrofida savatchalar hosil qiluvchi kollaterallar ajratuvchi neyritlaridan (7) ajratish qiyin; bunday neyritlarni preparatda butun uzunligi boʻylab yaxlitlay kuzatish qiyin.

Molekulyar qavatda nevrogliotsitlar (8) va savatchali hujayralarning (9) oʻzaklari ham koʻrinadi, ularni bir-biridan farqlash qiyin boʻlsada, savatchali hujayralar oʻzaklarining yalpoqlanganligini payqash mumkin. Ayrim hollarda impregnatsiya tufayli koʻrinadigan savatchali hujayra tanasi, va undan ajralayotgan neyritni topish mumkin. Ganglioz qavatda eng avvalo noksimon yoki yumaloq shakldagi noksimon hujayra tanasini (10) koʻrish mumkin.

Ushbu preparatda noksimon nevrotsitning dendritlari (11) yaxshiroq koʻrinadi; asosan bu dendritlarning hujayra yuqorigi qutbidan ajralayotgan ildizlari koʻrinadi. Ularning bundan keyingi tarmoqlanishini kuzatish mumkin boʻlmasada, dendritlarning ayrim kesimlari molekulyar qavatda ham uchraydi. Noksimon nevrotsitlarning oʻzaklari (12) yaxshi ajralib turadi. Kumushlangan preparatlarda "savatchalar" (13) - noksimon hujayralar tanasini chirmab olgan ingichka qora tolalar toʻri aniq koʻrinadi. Bu savatchali hujayralar neyritlari kollaterallarining peritsellyulyar terminallari boʻlib, savatchali hujayralar oʻz nomini shundan olgan.

Donador qavatda faqat dona-hujayralarning yumaloq oʻzaklari (14) va yalangʻoch oʻq silindrlar koʻrinishidagi, qisman yuqoriga koʻtariluvchi tolalarga mansub nerv tolalarini kuzatish mumkin. Poʻstloqning 3-qavati ostida oq modda joylashgan. Unda multipolyar nevrotsitlardan iborat, miyacha poʻstloq osti tugunlarini hosil qiluvchi nevrotsitlar guruhlari koʻrinadi.



Mushuk bolasi miyachasi poʻstlogʻining bir qismi. Kuchli obʻyektiv 26-rasm

Nazorat uchun savollar

1. Bosh va orqa miya nerv sistemasining gistologik tuzilishi?
2. Orqa miyada kulrang modda qanday shakilda joylashgan?
3. Bosh miya qanday bo'limlarga bo'linadi?
4. Bosh va orqa miyani nima bog'lab turadi?
5. Impulislar generatori deb nimaga aytiladi?

17-amaliy mashg'ulot: Ko'rish va eshitish organlarining gisto-morfologiyasi.

Reja:

1. Sezgi organlarining morfo-gisto-fiziologiyasi.
2. Ko'z to'r pardasi va himoya organlarining morfo-gistologiyasi.

Mashg'ulotining maqsadi: Sezgi organlari, Sezgi organlari bilan tanishish; Ko'z to'r pardasi preparatlarini o'rganish, chizish, belgilash; Mustaqil ish - kolbachali, tayoqchali hujayralari submikroskopik tuzilishi sxemasini chizish va belgilash; tomirlarni o'qib kelish; tavsiya qilinadigan ro'yxat bo'yicha atamalar lug'ati tuzish.

Kerakli jihozlar: Amaliy mashg'ulot ishlanmalari, hujayra va to'qimalardan tayorlangan gistopreparatlar mikroskop, asbob-uskunalar, rasmlar, videoproyektor, kamerali mikroskop

Tayanch iboralar: Ko'z, ko'z olmasi, to'r parda, tomirli parda, sklera, fotoretseptor, tayoqcha, kolbacha, mikroskop, buyum oynasi, gematoksilin, eozin bo'yoqlari

preparat

Mushuk ko'zi tubining devori, vertikal kesim; bo'yash usuli: gematoksilin va eozin
(27-rasm).


Kesimda ko'z olmasining kichik ob'yektivdayoq ajralib turuvchi har uchchala pardasi ko'rinadi. Preparatni shunday joylashtirish kerakki to'r parda mikroskop ko'rish maydonining yuqori tomonida bo'lsin. Kichik ob'yektivda har uchala parda vertikal kesilgan joyni tanlab olib, keyin kuchli ob'yektiv yordamida o'rganiladi va rasm chiziladi.

Rasmda to'r parda (1), tomirli parda (2) va sklera (3) larning konturini belgilaymiz. To'r parda tarkibida ichkaridan tashqariga qarab boraturib bir qancha qavatlarni belgilaymiz. To'r parda preparatda ingichka chiziq shaklidagi ichki chegara membrana (4) bilan shishasimon tanadan chegaralanib turadi. Undan keyin ganglioz nevrotsitlarning neyritlaridan hosil bo'lgan va ko'z orqa qutbiga tomon

yoʻnalgan nerv tolalari qavati (5) yotadi. Nerv tolalari qavatini perpendikulyar kesib oʻtadigan toʻr parda nevroglial asosini hosil qiluvchi tolador tuzilmalar Myuller tola-hujayralarining ichki uchlarini (6) hisoblanadi. Ular koʻz olmasi devori yuzasiga parallel yoʻnalishda burilib va oʻzaro qoʻshilib yuqorida koʻrilgan ichki chegara membranani hosil qiladi. Bir-biridan maʼlum masofada yotuvchi ganglioz nevrotsitlarning tanalari joylashgan navbatdagi ganglioz qavat (7) aniq ajralib turadi. (Preparatda ganglioz nevrotsitlarning tanalari bujmayib qolgan). Ganglioz hujayralar metilen koʻki bilan boʻyalgan preparatda oʻrganilgan edi. Ganglioz qavatda kapillyarlar toʻri joylashib, toʻr parda vertikal kesimida kapillyarlarning koʻpdan-koʻp koʻndalang va qiyshiq kesimlari (8) uchraydi. Ichki toʻrsimon qavat (9) ingichka tolalarning toʻridan iborat. U bipolyar nevrotsitlar neyritlari va ganglioz nevrotsitlar dendritlarining oʻzaro sinapslar hosil qiluvchi tarmoqlaridan hosil boʻlgan. Undan keyin ichki oʻzakli qavat (10) keskin ajralib turadi: uning koʻpdan-koʻp kuchli boʻyalgan oʻzaklari asosan bipolyar nevrotsitlarga tegishli, ammo bu qavatda amakrin va gorizontol hujayralarning oʻzaklari ham mavjud.

Tashqi toʻrsimon qavat (11) yana ingichka tolalarning toʻri boʻlib, bu yerda tayoqchali va kolbachali hujayralarning ichki qismlari bipolyar nevrotsitlarning dendritlari bilan sinapslar hosil qiladi. Sut emizuvchilarda tashqi oʻzakli qavat (12) ichkisiga qaraganda enliroq (qushlarda buning teskarisi). Uning oʻzaklari tayoqchali va kolbachali hujayralarga tegishli. Bu qavatning ustini Myuller tola-hujayralarining tolalaridan hosil boʻlgan tashqi chegara membrana (13) qoplab turadi: u hamma vaqt ham aniq ifodalangan boʻlavermaydi. Tayoqchalar va kolbachalar qavati (14) tayoqchali va kolbachali hujayralarning yorugʻlik sezuvchi uchlariga toʻgʻri keladi, odatdagi preparatlarda bu qavat boshqalariga qaraganda yomonroq saqlanadi va koʻpincha ochroq va salgina shtrixlangandek koʻrinadi. Toʻr pardaning oxirgi qavati pigmentli epiteliy (15)dir, vertikal kesimda u har doim yetarlicha aniq koʻrinmaydi va koʻpincha tomirli parda bilan koʻshilib ketadi (pigmentli epiteley qushlar toʻr pardasida yaxshiroq koʻrinadi). Tomirli pardaning hujayrali qavati yaxshi taraqqiy qilgan joyda toʻr parda epiteliyi pigmentga ega boʻlmaydi va oddiy yassi hujayralarning qavati hisoblanadi. Epiteliydan keyin tomirli parda joylashadi. Toʻr parda tashqi qavatlarini oziqlantiruvchi, kapillyarlarning xarakterli chatishmasidan iborat xoriokapillyar qavat (16) baʼzan navbatdagi qavatdan aniq chegaralanib turmaydi. Bundan keyin yirtqichlarda oʻzaklari aniq koʻrinadigan yalpoqlangan, toʻrtburchakli hujayralarning 12-15 qatoridan iborat hujayrali qavat (tapetum) (17) mavjud. Ushbu hujayralarda yirtqichlar koʻzining “yonishi”ni belgilavchi kristallar bor (preparatlarda kristallar koʻrinmaydi). Kavshovchilarda bunday qavat tolador qoplardan iborat. Tomirli parda asosini tomirli qavat (18) tashkil qiladi va unda nisbatan yirik qon tomirlarining kesimlari hamda koʻpdan-koʻp pigmentli biriktiruvchi toʻqima

hujayralari ko‘rinadi. O‘rta pardaning oxirgi qavati qon tomirlari yo‘qligi va pigment hujayralarining ayniqsa zich to‘plamlariga ega tomirlar usti qavatdir (19); bu qavat hamma vaqt ham aniq ajralib turmaydi. Ko‘z olmasining uchinchi pardasini sklera tashkil qiladi. Preparatda u kam miqdorda hujayralari bo‘lgan, yo‘g‘on kollagen tolalari to‘ridan iborat pushti rangli qavat holida ko‘rinadi. Tashqariroqda sklera yog‘ hujayralari, qon va limfa tomirlariga boy biriktiruvchi yumshoq to‘qimadan iborat episkleral to‘qimaga aylanadi. Ayrim kesmalarda bu to‘qimada ko‘ndalang- targ‘il muskul tolalaridan tuzilgan ko‘z muskullari kesimlari ham uchrashi mumkin.



Mushuk ko‘z olmasi devorining kesimi. Kuchli ob‘yektiv 27-rasm

18- amaliy mashg‘ulot: Eshitish organlari. quloqning spiral organi gistomorfologiyasi

Reja:

1. Eshitish organlarining morfo-gistologik tuzilishi.
2. Quloqning spiral organi gistomorfologiyasi.

preparat

Sichqon ichki qulog‘ining chig‘anog‘i (28, 29-rasmlar).

Bo‘yalish usuli: gematoksilin va eozin.

Preparat chakka suyagi qoyasimon qismining chig‘anoq oblasti kesmasidir. Chig‘anoq ustuncha kanali buramlari ustunchaning har ikkala tomonidan uch-to‘rt martadan kesimga tushadi. Chig‘anoq kanalining barcha kesimlari ham qat‘iy vertikal yo‘nalgan bo‘lavermaydi, ayrimlari doimo qiyshiq yo‘nalgan bo‘ladi. Chig‘anoq kesimini preparatda hatto oddiy ko‘z bilan ham topish oson.

Kichik ob‘yektivda chig‘anoq kesimini topib, preparatni ustuncha uchuni yuqoriga qilib joylashtirish kerak (27-rasm).

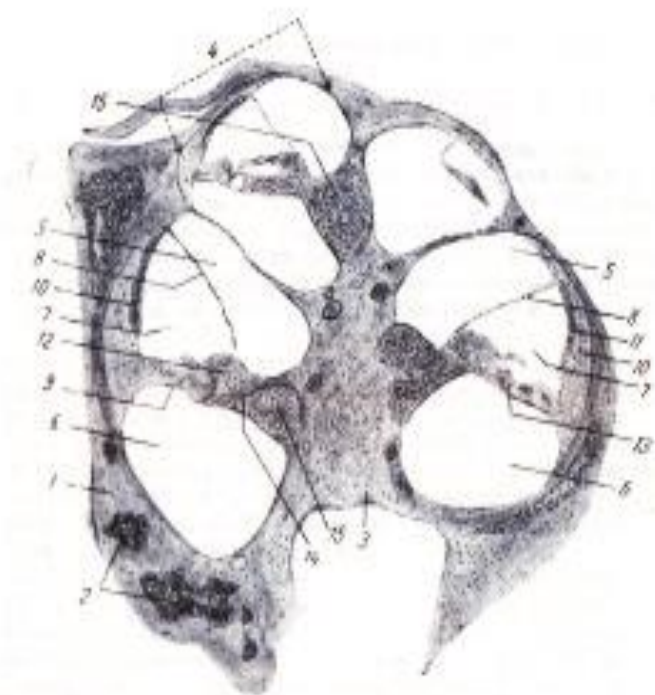
Avvalo kesmaning umumiy topografiyasi bilan tanishish kerak. Chig'anoq kanali suyak devor (1) bilan chegaralangan. Suyak ichida ko'plab so'yak bo'shliqlari (2) mavjud. Chig'anoqning o'qi ichida chiqanoq nervi joylashgan suyak ustunchadir (3). Ustunchaning atrofida chig'anoq suyak kanalining (4) kesimlari joylashgan. Kanalning har bir kesimi uch qavat, yuqorigi - dahliz narvoni (5), pastki – nog'ora narvoni (6) va o'rtangi - chiqanoqning parda kanali (7) dan iborat. Dahliz narvoni parda kanaldan uning devorini hosil qiluvchi vestibulyar membrana (8) bilan, nog'ora narvoni esa parda kanaldan uning pastki devorini hosil qiluvchi timpanal membrana (9) bilan ajralib turadi. Parda kanalning tashqi devorini spiral pay (10) deb nomlanuvchi qalinlashgan suyak pardasi hosil qiladi, u kichik ob'yektivda ham ajralib turadigan va tomirli tasmacha (11) nomini olgan qalinlashgan epiteliy bilan qoplangan. Parda kanalning ichki burchagida suyak pardaning qalinlashishidan limb (12) hosil bo'ladi. Timpanal membranada chig'anoq spiral organi (Kortiy organi) (13) joylashadi. Limb chig'anoq ustunchasining spiral qirra (14) deyiluvchi suyak bo'rtmasiga tayanib turadi. Uning asosida nerv tuguni - spiral gangliyning (15) kesimi ko'rinadi.

Parda kanal kesimlaridan eng vertikal kesilganini tanlab olamiz, kuchli ob'yektiv ostida Kortiy organini o'rganamiz va chizib olamiz (28 rasm). Endi chig'anoq parda kanali (1)ning devori aniqroq ko'rinadi. Vestibulyar membrana (2) har ikkala tomonidan sezuvchi elementlarga ega bo'lmagan indifferent yassi epiteliy (3) bilan qoplangan yupqa biriktiruvchi to'qima qavatidan iborat. Spiral pay (4) ning pastki qismi ham yassi epiteliy bilan qoplangan. Payning qolgan qismini qoplovchi qalinlashgan epiteliyga qon tomirlari chuqur kirib borganligidan u tomirli tasmacha (5) nomini olgan. Parda kanal devorining pastki devori eng murakkab tuzilishga ega. Uning asosini spiral pay bo'rtigi va spiral ustuncha qirrasini tutashtiruvchi timpanal membrana (6) hosil qiladi. Limb (7)ni qoplovchi epiteliydan parda kanal ichiga tomon spiral organ sezuvchi hujayralari ustida osilib turuvchi kutikulyar qoplovchi membrana (8) o'sib chiqadi.

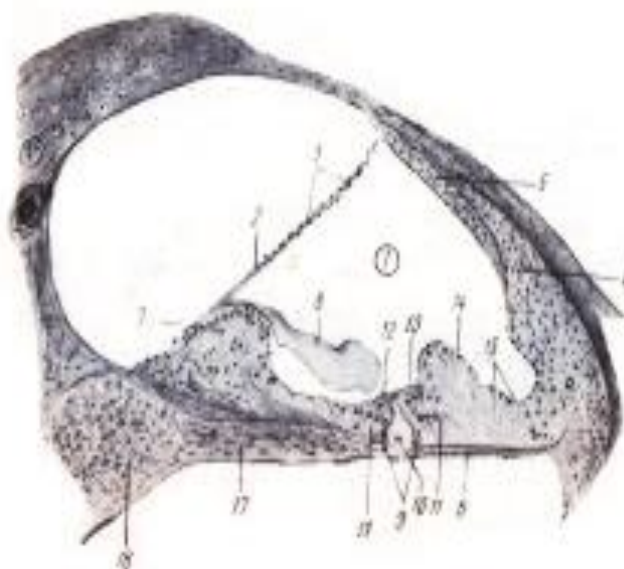
Spiral organ plastinkasining mexanik asosini ikki qator ustun-hujayralar (9) tashkil qiladi. Kesimda har qatordan bittadan, ikkita hujayrani ko'ramiz, ustun-hujayralar orasida tunnel (10) deb nomlanuvchi bo'shliq hosil bo'ladi. Ustun-hujayralarning har ikkala tomonida timpanal membranani qoplovchi epiteliyning bo'yi balandlashadi va tayanch hujayralar (11) qatorini hosil qiladi. Ular oraligida sezuvchi hujayralar: bir qator ichki eshituv hujayralari (12) va uch qator tashqi eshituv hujayralari (13) joylashadi. Tashqariga tomon tayanch hujayralar sezuvchi hujayralari bo'lmagan qo'shimcha hujayralarga (14), ulardan keyin esa odatdagi yassi epiteliyga (15) o'tadi. Nog'ora narvon tomondan timpanal membrana indifferent yassi epiteliy bilan qoplangan.

Odatdagi preparatlarda timpanal membrana asosini tashkil qiluvchi tolalarni farqlab bo'lmaydi. Limb ostida bipolyar nevrotsitlardan iborat spiral gangliy (16)ning kesimi ko'rinadi. Ganchliy nevrotsitlarining periferik o'simtalari timpanal membrana tomon yo'naluvchi nerv tolalarini (17) hosil qiladi.

Chig'anoq preparatini tayyorlashda dekalsinatsiya usuli qo'llanilganidan spiral organning hujayra elementlari hamma vaqt ham yetarlicha yaxshi saqlanavermaydi, va ko'pincha u yoki bu darajada deformatsiyalangan bo'ladi. Shuning uchun spiral organning barcha kesmalarini qarab chiqish va hujayra elementlari yaxshi saqlangan kesmani o'rganmoq lozim.



Sichqon ichki qulog'ining chig'anoq'i. kuchli ob'yektiv 28-rasm



Sichqon ichki qulog'i spiral organi. kuchli ob'yektiv 29-rasm

Nazorat uchun savollar

1. Sezgi organlariga qaysi organlar kiradi?
2. Ko'zni o'rab turadigan tashqi pardalari?
3. Ko'zning ichki qiamiga qaysi organlar kiradi?
4. Ko'zda qanday retsiptorlar joylashgan?
5. Quloqda qanday analezatorlar joylashgan?
6. Quloqning qaysi qismida suyakchalari bo'ladi?

19-amaliy mashg'uloti. Yurak-qon tomirlar va limfa tomirlarning gisto-morfologik tuzilishi.

Reja:

1. Qon tomirlarning morfo-funksional xususiyatlari.
2. Muskul tipdagi arteriya va kapillyarlarni gisto-preparatlarini o'rganish,
3. Limfa tuguni va taloq preparatlarini o'rganish, chizish va belgilash;

Mashg'ulotining maqsadi: Tomirlar tuzilishi va funksiyalarining umumiy tomonlari bilan tanishish; Muskul tipdagi arteriya va kapillyarlar preparatlarini o'rganish, chizish va belgilash; Mustaqil ish - tomirlar klassifikatsiyasi, limfa tomirlari, anastomozlar bilan tanishish; yurak, aorta, vena va anastomozlarni chizish hamda belgilash; qon yetishtiruvchi organlarni o'qib kelish; tavsiya qilinadigan ro'yxat bo'yicha atamalar lug'ati tuzish.

Kerakli jihozlar: Amaliy mashg'ulot ishlanmalari, hujayra va to'qimalardan tayorlangan gistopreparatlar mikroskop, asbob-uskunalar, rasmlar, videoproyektor, kamerali mikroskop.

Tayanch iboralar: Arteriolalar, venulalar, kapillyarlar, adventitsiya, elastik membrane, elastik tolalar, media, intima, endoteliy, vertical, diametri, Qon tomirlari, arteriya, mikroskop, buyum oynasi, gematoksilin, eozin bo'yoqlari

preparat

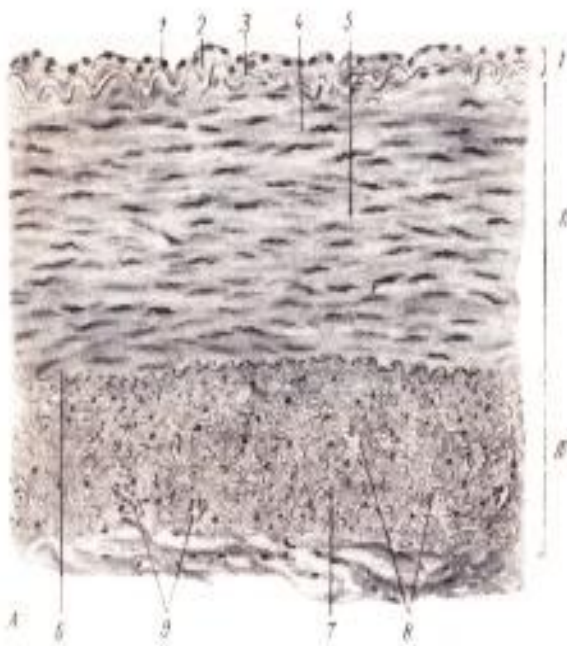
Muskul tipdagi arteriya. Cho'chqaning taloq arteriyasi.

Bo'yash usuli: gematoksilin va pikroindigokarmin (30-rasm).

Qon tomirlari kalibri (diametri) o'zgarishi bilan ular devorining tuzilishi sezilarli darajada keskin o'zgaradi. O'rta kalibrdagi qon tomirlardan boshlab ularni o'rganish qulay. Preparat ana shunday tomirdan tayyorlangan.

Preparatni o'rganishni oddiy ko'z bilan qarashdan boshlaymiz. Tomirning ko'ndalang kesimi ko'rinadi, arteriya oval shakldagi bo'shliqqa (teshikka) ega bo'lib, devori qalinroq.

Preparatni kichik ob'yektivda qarab, tomir devori vertikal kesilgan qismini tanlash, arteriya devorini o'rganish va chizib olish kerak. Arteriya devori tarkibida bir-biridan aniq chegaralangan uch pardani belgilaymiz. Ichki parda (tunica intima) I - vertikal kesimda o'zaklari tomir bo'shligiga bo'rtib chiqib turuvchi yupqa plastinka ko'rinishidagi endoteliy (1) va preparatda ko'kimtir yoki binafsha rangli biriktiruvchi to'qimaning yupqa qavat - endoteliy osti qavat (2)dan iborat. Intimaning o'rta parda bilan chegarasida tomir devori muskul elementlarining qisqarishi natijasida egri-bugri ko'rinishni olgan, sarg'ish rangga bo'yalgan va o'zining yaltiroqligi bilan ajralib turadigan ichki elastik membrana (3) joylashadi. O'rta parda (tunica media) II - arteriyaning eng qalin pardasidir. Uning asosiy massasini o'zaklari ko'pincha tolalarning qisqarishi natijasida spiralsimon ko'rinishga ega bo'lgan, sirkulyar joylashgan silliq muskul tolalari (4) tashkil qiladi. Silliq muskul orasida o'rta pardaning elastik tolalari (5) bo'lib, ular ham asosan sirkulyar yo'nalishda joylashgan bo'ladi. Elastik tolalar keskin ajralib turmaydi, lekin sariqroq rangi va yaltiroqligi bilan ko'zga tashlanadi. O'rta pardani tashqi elastik membrana (6) tashqi pardadan chegaralib turadi, u muskul tipdagi arteriyalarda ichki elastik membranaga nisbatan doimo uchramasada, cho'chqaning taloq arteriyasida yetarlicha aniq ifodalangan. Tashqi parda (tunica externa) III - adventitsiya biriktiruvchi yumshoq to'qimadan (7) iborat bo'lib, unda uzunasiga joylashgan, qisman ko'ndalang, qisman qiyshiq kesilgan elastik tolalar (8) ko'rinadi. Adventitsiyada elastik tolalarning bunday kuchli taraqqiy qilganligi umumiy qoida bo'lmasdan, ushbu arteriyaning o'ziga xosligi hisoblanadi. Adventitsiyada yirik tomir devori tashqi qavatlarini oziqlantirish uchun xizmat qiluvchi mayda tomirlarning (vasa vasorum) kesimlari (9) uchraydi.



Cho'chqaning taloq arteriyasi. Kuchsiz ob'yektiv 30-rasm

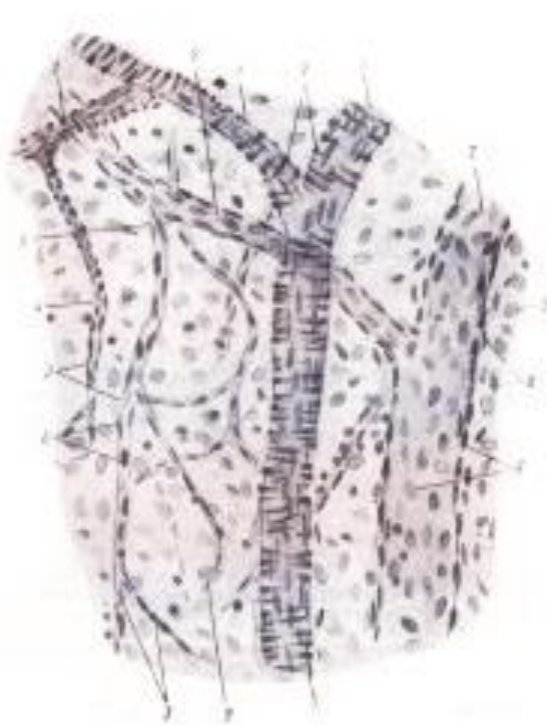preparat

Arteriolalar, venulalar va kapillyarlarning mushuk charvasidan tayyorlangan parda preparatda ko‘rinishi.

Gematoksilin bilan bo‘yalgan (31-rasm).

Arteriolalar, venulalar va kapillyarlar to‘g‘risida to‘laroq tasavvur hosil qilish uchun ular kesimda emas, balki tomir yuza tomondan to‘lig‘icha, shuningdek optik kesimda ko‘rinadigan total preparatda o‘rganilishi kerak. Mushuk charvisi bu maqsad uchun qulay ob‘ektidir. U asosi mayda qon tomirlariga boy biriktiruvchi to‘qimadan iborat, mezoteliy bilan qoplangan yassi pardadir. Mikroskop fokusining moslanishiga ko‘ra goha asosan mezoteliy o‘zaklari, goha qon tomirlari joylashgan chuqurroq qavat ko‘rinadi. Fokusni keragicha moslashtirib tomirlarni yuzasidan ham, optik kesimda ham ko‘rish mumkin.

Kichik ob‘yektivda parallel yotuvchi arteriola va venulalar hamda ular bilan bog‘liq kapillyarlar to‘ri ko‘rinadi. Bunday qismni tanlab kuchli ob‘yektivda o‘rganish va chizib olish kerak. Arteriolalar (yuzasidan qaraganda) (1) yaxlit qavat hosil qilmaydigan yakka-yakka yotuvchi silliq muskul hujayralari mavjudligidan devori o‘ziga xos shtrixlilikka ega bo‘lib ko‘rinadi. Venulaning (2) bo‘shlig‘i arteriolanikidan kengroq, devori esa yupqaroq va endoteliy hamda biriktiruvchi to‘qimaning yupqa qavatidan iborat. Kapillyarlar (3) faqat endoteliydan iborat ingichka naychalardir, ularning teshigi taxminan eritrotsit diametriga teng keladi. Muskul hujayralardan iborat gardish yo‘qolib faqat endotelial naycha qoladigan joy - arteriola kapillyarga aylanadigan joy (4) ni topish qiyinchilik tug‘dirmaydi. Kapillyarning venulaga quyiladigan joyini (5) topish yanada yengil. Barcha tomirlarda endoteliyning o‘zaklari (6) yuza tomondan ham, optik kesimda ham ko‘rinadi. Arteriola devorida muskul hujayralarning o‘zaklari (7) ko‘rinadi. Tomirlar atrofida biriktiruvchi to‘qima hujayralarning cho‘zinchoq shakli bilan ajralib turuvchi ko‘pdan-ko‘p o‘zaklari (8) ko‘rinadi, mezoteliotsitlarning o‘zaklari (9) yumaloqroq shakli bilan ajralib turadi.



Mushuk charvisidagi arteriolalar, venulalar va kapillyarlar kuchli ob'yektiv 31-rasm

preparat

Mushukning limfa tuguni. Gematoksilin va eozin bilan bo'yalgan (32-rasm).

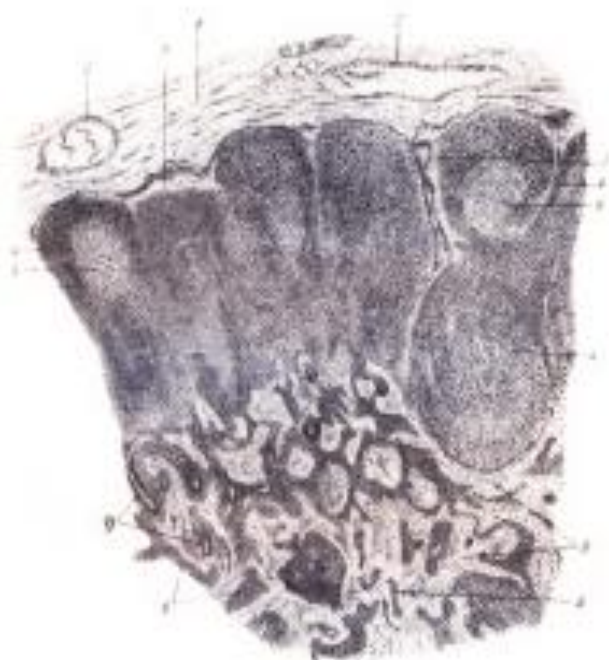Preparat limfa tugunining bo'yiga kesimidir. Uning qavariq tomoni tugunga limfa tomirlari kiradigan yuzasiga to'g'ri keladi, botiq tomon darvoza, tugundan limfa tomirlari chiqadigan joy bo'lib, xuddi shu joyda tugunga arteriyalar kiradi va venalar chiqadi. Tugunning darvozasi faqat medial kesimlarda ko'rinadi, paramedial o'tgan kesimlarda darvoza ko'rinmaydi. Hatto oddiy ko'z bilan tugun periferiyasi (po'stloq modda)ning to'qroq va markazining (mag'iz modda) ochroq bo'yalishi ko'rinib turadi.

Limfa tugunining ayrim detallarini aniqlab olish uchun kuchli ob'yektivni qo'llagan holda kichik ob'yektiv yordamida o'rganmoq va chizib olmoq lozim. Kesim periferiyasida yog' to'qima bo'lakchalariga ega biriktiruvchi yumshoq to'qimadan iborat kapsula (1) ko'rinadi. Kapsulada limfa olib keluvchi tomirlarning ko'ndalang yoki qiyshiq kesimlari (2) uchraydi. Limfa olib ketuvchi tomirlar tugun darvozasida qiyshiq kesimlarga tushadi. Limfa tomirlari teshigining nisbatan yirikligi, devorining yupqaligi va ichida eritrotsitlar yo'qligi bilan xarakterlanadi, ba'zan limfa tomirlari kesimida klapanlar uchraydi. Kapsulaning ichki, biroz zichroq qavatidan tugun ichiga to'siqlar yoki trabekulalar (3) o'sib kiradi; ba'zi joylarda ularning kapsuladan ajralayotgani ko'rilsa, boshqa joylarda ularning bo'laklari kesimga tushadi. Po'stloq moddasi tugunning asosini hosil

qiluvchi retikulyar to'qimadagi limfotsitlarning yumaloq shakldagi to'plamlari bo'lgan ikkilamchi limfa tugunchalaridan (4) iborat. Ko'pincha ikkilamchi tugunchalar qo'shib ketib noaniq shakldagi tuzilmalar hosil qiladi.

Ayrim ikkilamchi tugunchalarda reaktiv markazlar (5) (ko'payish markazlari) ko'rinadi. Bular ikkilamchi tugunchalarning ochroq bo'yaluvchi qismlaridir; ba'zan ular kichik va bu holda reaktiv markaz atrofida enli qoramtir jiyak ko'rinadi, ba'zan markazlar keng va ensiz qoramtir tasmacha bilan o'ralgan. Ko'payish markazlarisiz tugunchalar ham uchraydi. Tugunchalarda ko'payish markazlari bo'lmasligi ham mumkin, ammo ko'pincha bular periferiyasidan kesilgan va shuning uchun ko'payish markazi tushmagan ikkilamchi tugunchalardir. Katta (kuchli) ob'yektiv yordamida bunday markazlarda yirik limfotsitlar ko'pligi ko'rinadi va sitoplazmasida turli zarrachalar bo'lgan fagotsitlar uchraydi. Po'stloq moddadan ajraluvchi mag'iz qism ipchalari (6), to'rsimon ko'rinishga ega va mag'iz moddani hosil qiladi. Bu tuzilmalar asosan to'rsimon to'qimada joylashgan kichik limfotsitlarning lentasimon to'plamlaridan iborat. Limfotsitlarning to'plamlari oraliqlarida kam miqdorda limfotsitlarga ega va limfa sinuslari deb ataluvchi joylar ko'rinadi. Tugun kapsulasi va ikkilamchi tugunlar orasida chekka sinuslar (7), mag'iz qism ipchalari orasida oraliq sinuslar (8) ko'rinadi. Kuchli ob'yektivda sinuslarda retikulyar sinsitiy ko'rinadi.

Qon tomirlarining kesimlari (9) ko'proq mag'iz moddaning tugun darvozasiga yaqin joyida uchraydi. Turli limfa tugunlari har xil funksional holatda ularning reaktiv o'zgarishlarini aks ettiradigan juda xilma-xil ko'rinish kasb etishini hisobga olmoq lozim.



Mushukning limfa tugini. Kuchsiz ob'yektiv 32-rasm

Nazorat uchun savollar

1. Yurakning gistomorfologik tuzilishi?
2. Arteriolalar, venularlar, kapillyarlar gistomorfologik tuzilishi?
3. Yurakning qavatlarini?
4. Anastomozlar qanday hosil bo'ladi?
5. Limfa tomirlari va limfa tugunlarining gistologik tuzilishi?

20-amaliy mashg'uloti. Gipofiz va buyrak usti bezlarining gistomorfologiyasi.

Reja:

1. Gipofiz bezining morfo-gistologik tuzilishi va fiziologik xususiyatlari.
2. Buyrak usti bezining morfo-gistologik tuzilishi va fiziologik xususiyatlari.
3. Gipofiz va buyrak usti bezining gisto-priparatlarini o'rganish.

Mashg'ulotining maqsadi: Gipofiz va buyrakusti bezi preparatlarini o'rganish, chizish va belgilash; Ichki sekretiya bezlarining morfo-fiziologik o'ziga xosliklari bilan tanishish; chizish va belgilash; Mustaqil ish - Qalqonsimon va qalqon oldi bezlarini o'qib kelish, tavsiya qilinadigan ro'yxat bo'yicha atamalar lug'ati tuzish.

Kerakli jihozlar: Amaliy mashg'ulot ishlanmalari, hujayra va to'qimalardan tayyorlangan gistopreparatlar mikroskop, asbob-uskunalar, rasmlar, videoprojektor, kamerali mikroskop.

Tayanch iboralar: Gipofiz, buyrakusti bezi, po'stloq moddasi, mag'iz moddasi, adenogipofiz, eozinofil, atsidofil, endokrin bez, qon, limfa, biriktiruvchi to'qima, parenximatoz organ, mikroskop, ob'yektiv, buyum oynasi, gematoksilin, eozin bo'yoqlari.

preparat

Mushukning gipofizi.

Gematoksilin va eozin bilan bo'yalgan (33-rasm).

Kuchsiz ob'yektiv yordamida gipofiz qismlarini aniqlash, keyin esa har uchala qismini o'z ichiga oladigan chegara joyni tanlash ma'qul.

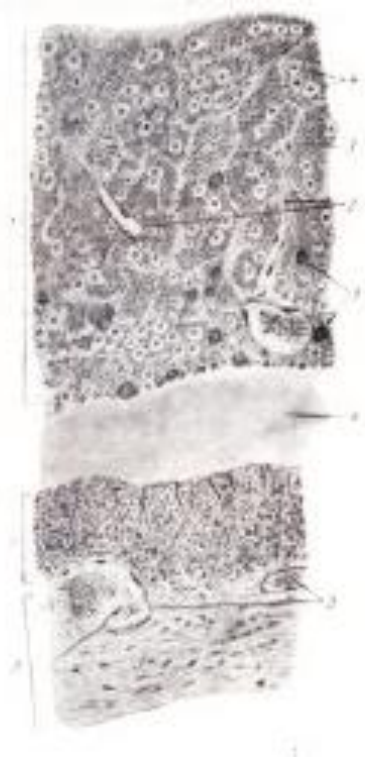Avvalo adenogipofiz (bez bo'lim)ni (1) o'rganish kerak. Unda atrofida epitelial hujayralarning tizmachalari va to'plamlari joylashgan sinusoid kapillyarlarning kesimlari (2) ko'rinadi. Hujayralarning ko'pchiligini xromofob adenotsitlar (3) tashkil qiladi; ular mayda, chegaralari aniq bilinmaydigan va nisbatan kuchsiz bo'yaladi. Ularning oraliqlarida aniq chegaralangan, sitoplazmasining oksifilligi bilan bog'liq qizil rangli atsidofil adenotsitlar (4)

ko‘rinadi. Bunday eozinofil (atsidofil) hujayralar nisbatan ko‘p va ularni topish oson. Bazofil adenotsitlarni (5) topish biroz qiyinroq, ular ko‘pincha to‘da-to‘da bo‘lib joylashadi. Kattaligi taxminan atsedofil adenotsitlarnikidek. Bazofil adenotsitlar sitoplazmasining bazofilligi bilan bog‘liq ko‘kimgir ranggi bilan ajralib turadi va aniq chegaralangan bo‘ladi.

Keyin gipofizning bez (oldingi) va oraliq qismlarini ajratib turuvchi yoriqni (6) belgilaymiz. U gipofiz epitelial qismini hosil qilgan gipofiz kistachasining bo‘shlig‘idir.

Oraliq bo‘lim (7) ensiz tasmacha ko‘rinishiga ega bo‘lib bir tomondan yoriqcha bilan, boshqa tomondan esa unga yopishib yotuvchi nevrall qism bilan chegaralangan. Oraliq bo‘lim bir xil epitelial hujayralarning to‘plamlari bo‘lib cho‘chqada ko‘pincha to‘pchalar hosil qiladi. To‘pchalar oralig‘ida biriktiruvchi to‘qimaning qon kapillyarlariga ega ensiz qavatlari yotadi.

Nevral qism (8) nevroqliyadan iborat bo‘lib, unda qon tomirlari (9) yotadi.



Mushukning gipofizi. Kuchli ob‘yektiv 33-rasm
preparat.


Otning buyrakusti bezi. Gematoksilin va pikroindigokarmin bilan bo‘yalgan (34-rasm).

Preparatda buyrakusti bezi po‘stloq moddasi va mag‘iz moddasining bir qismi vertikal kesimda olingan. Uni oddiy ko‘z bilan qarab yuza tomonidan kapsula (qo‘llanilgan bo‘yash usulida u yashil rangda), keyin po‘stloq moddaning keng zonasi va nihoyat kesimning mag‘iz moddaga to‘g‘ri keladigan to‘qroq bo‘yalgan

qismini ko‘ramiz. Mikroskop ostida preparatni kapsulasi yuqori tomonda yotadigan qilib o‘rnashtiramiz.

Preparatni o‘rganish va chizib olish uchun kichik ob‘yektiv qulay, lekin ayrim zonalarini o‘rganishda vaqti-vaqti bilan katta ob‘yektivdan foydalanamiz. Kapsula (1) anchagina qalinlik va zichlikka ega bo‘lib tashqi qismlarida biriktiruvchi yumshoq to‘qimaga aylanuvchi biriktiruvchi zich shakllanmagan to‘qimadan iborat. Kapsulada nisbatan yirik qon tomirlarining kesimlari (2) ko‘rinadi.

Kapsuladan po‘stloq moddaga bez mexanik asosini hosil qiluvchi nurlar ko‘rinishidagi biriktiruvchi to‘qima qavatchalari (3) kirib boradi. Bu qavatchalar yo‘nalishi bo‘ylab qisman uzunasiga, qisman qiyshiq kesilgan kapillyarlar (4) ko‘rinadi, kesimda kapillyarlar ko‘pincha qon bilan to‘lgan. Otda po‘stloq moddaning yoysimon zonasi (5) yoysimon joylashib arkalar hosil qiluvchi baland bo‘yli epitelial hujayralardan iborat. Fiksatsiya paytida biriktiruvchi to‘qima qavatlarining bujmayib qolishi oqibatida bu qavatning yoylari ba‘zan to‘siqlardan ajralib qoladi, ba‘zan esa preparat tayyorlayotganda tushib qoladi va ular o‘rnida bo‘shliqlar ko‘rinadi. Po‘stloq modda qalinligining eng ko‘p qismini bog‘lamchali (lentasimon) zona (6) egallab, unda kapillyarlarning kesimi ayniqsa aniq ko‘rinadi. Katta ob‘yektivda bog‘lamchali zona tizmachalarini hosil qiluvchi poligonal hujayralarning sitoplazmasi ko‘piksimon ekanligini ko‘rish mumkin; bu preparatga ishlov berishda lipoid kiritmalarning erib ketganligi natijasida sitoplazma G‘ovaksimon tus olishi bilan tushintiriladi. Ularning spongiotsitlar degan nomi shu tufayli. Po‘stloq moddaning eng ichki qavatini hujayralarning tizmachalari anastomozlar tufayli to‘r hosil qiluvchi va kapillyarlar to‘ri bilan chatishib ketuvchi to‘rsimon zona (7) tashkil qiladi. Shuning uchun bu zonada kapillyarlarning turlicha: ko‘ndalang, qiyshiq va uzunasiga kesimlari uchraydi. To‘rsimon zonaning hujayralari bog‘lamchali zonaning hujayralaridan maydaroqdir. Mag‘iz modda (8) po‘stloq moddadan biron-bir qavatcha bilan chegaralanib turmaydi. U preparatlarda to‘q bo‘yalgan va chegaralari noaniq hujayralarning yaqindan chatishib ketadigan va anastomozlar hosil qiluvchi tizmachalaridan hosil bo‘lgan. Mag‘iz moddaning tizmachalari endoteliyini katta ob‘yektivda aniq ko‘rsa bo‘ladigan sinusoid kapillyarlar (9) atrofida guruhlarga to‘planib joylashadi. Kapillyarlar bilan bir qatorda mag‘iz moddada qon tomirlarining kesimlari ham uchraydi.



Otning buyrakusti bezi. Kuchsiz ob'yektiv 34-rasm

Nazorat uchun savollar

1. Ichki sekretiya bezlarining gistologik tuzilishi?
2. Atsidofil paratirotsitlar qaysi hayvonlarning bezlarida uchraydi?
3. Endokrin bezlarning eng xarakterli belgisi bu?
4. Gipofiz bezining gisto-morfologik tuzilishi?
5. Buyrak usti bezining gisto-morfologik tuzilishi?
6. Buyrak to'qimalari qanday tuzilga?

21. amaliy mashg'ulot: Qalqonsimon va qalqon oldi bezlarining gistomorfologiyasi

Reja:

1. Qalqonsimon va qalqonsimon bez oldi bezining gisto-morfologik tuzilish.
2. Qalqonsimon va qalqonsimon bez oldi bezining gisto-priparatlarini mikroskopda o'rganish.

Mashg'ulotining maqsadi: Qalqonsimon va qalqonsimon bezoldi bezlarning preparatlarini o'rganish, chizish va belgilash; Mustaqil ish - Til osti, jag'osti va quloq oldi so'lak bezlarini o'qib kelish, tavsiya qilinadigan ro'yxat bo'yicha atamalar lug'ati tuzish.

Kerakli jihozlar: Amaliy mashg'ulot ishlanmalari, hujayra va to'qimalardan

tayorlangan gistopreparatlar mikroskop, asbob-uskunalar, rasmlar, videoproyektor, kamerali mikroskop.

Tayanch iboralar: Qalqonsimon bezi, qalqonsimon bezoldi bezi, endokrin bez, qon, limfa, biriktiruvchi to‘qima, parenximatoz organ, mikroskop, ob’yektiv, buyum oynasi, gematoksilin, eozin bo‘yoqlari.

preparat

Toyning qalqonsimon bezi. Gematoksilin va eozin bilan bo‘yalgan (35-rasm).

Qalqonsimon bez tipik parenximatoz organ bo‘lib, uning preparatdagi ko‘rinishi kesimning qaysi tekislik va yo‘nalish bo‘ylab o‘tishiga bog‘liq emas.

Shu sababli o‘rganish uchun tanlangan joy boshqa organlardagidan kamroq ahamiyatga ega va kesmani kichik ob’yektivda qarab chiqib bo‘lakchaga tegib yotadigan bo‘lakchaaro to‘qima bilan birgalikda bo‘lakchani har qanday qismini tanlab olish mumkin.

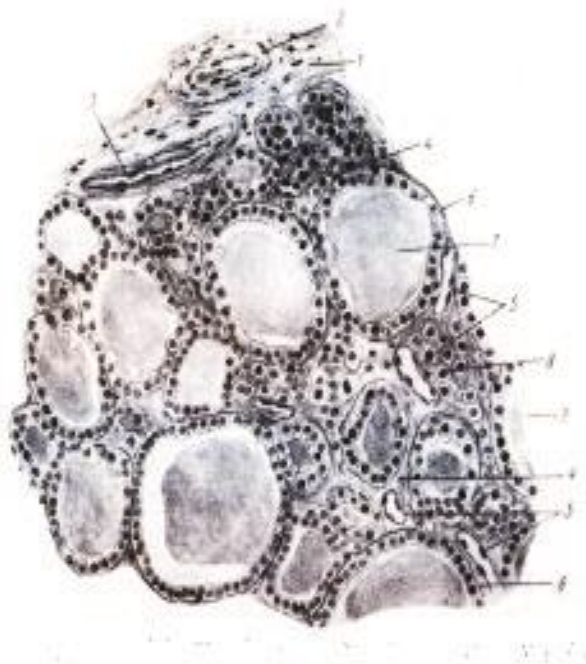
Avval preparatni kichik ob’yektivda qarab bezning bo‘lakchali tuzilishi va chiqaruv yo‘llariga ega emasligiga ishonch hosil qilamiz. Chiqaruv yo‘llarining yo‘qligi endokrin bezlarning eng xarakterli belgisidir.

Agar bezning bo‘lakchasi yuza qismdan kesib olingan bo‘lsa preparatda kapsulani topamiz; u nisbatan zich biriktiruvchi shakllanmagan to‘qimadan tuzilgan, tashqariga tomon yog‘ bo‘lakchalariga ega yumshoq (siyrak) kletchatkaga aylanadi. Kapsuladan bo‘lakchalararo biriktiruvchi to‘qima qavatlarini (1) ajraladi. Qalqonsimon bezda bu to‘qima qavatlarini nisbatan qalin ekanligidan bezning bo‘lakchali tuzilishi aniq ifodalangan.

Biriktiruvchi to‘qima qavatlarida qon (2) va limfa (3) tomirlari uchraydi. Katta ob’yektivga o‘ta turib, bo‘lakchalararo biriktiruvchi to‘qima qavatlaridan epitelial follikullarni o‘rab oluvchi bo‘lakchaichi biriktiruvchi to‘qima qavatlarini (4) ajralishini ko‘ramiz. Bo‘lakchaichi biriktiruvchi to‘qima qavatlarini yupqa bo‘lib, ularda katta ob’yektivda yaxshi bilinadigan kapillyarlarning zich to‘ri (5) yotadi. Kapillyarlar to‘riga boylik barcha endokrin organlar uchun tipikdir. Bezning asosiy massasini bez epitelial pufakchalari, yoki follikullar (6) tashkil qiladi. Ular bir qavatli kubik epiteliydan hosil bo‘ladi. Pufakchalarning xilma-xil kattalikda bo‘lishi asosan kesim tekisligiga bog‘liq, lekin bari-bir pufakchalarning kattaligi qalqonsimon bezda variabil. Ot qalqonsimon bezi epiteliyida ko‘pincha qo‘ng‘ir pigment donachalari uchraydi. Pufakchalar ichida preparatlarda gomogen ko‘rinishdagi, kislotali bo‘yoq ranggiga bo‘yalgan kolloid (7) mavjud. Fiksatsiya paytida kolloid siqiladi va yulduzsimon shaklni oladi.

Har joy-har joyda follikullar orasida epiteliy hujayralarining ichida bo‘shlig‘i yo‘q to‘plamlari uchraydi. Bular follikullarning yuza qismidan o‘tgan qiyshiq kesimlar, yoki interfollikulyar to‘qimaning (8) tizimachalaridir, seriyali kesmalarni

o'rganmasdan epiteliyning bunday massiv to'plamlarini u yoki bu tuzilmalarga doir ekanligini ishonch bilan aytish mumkin emas.



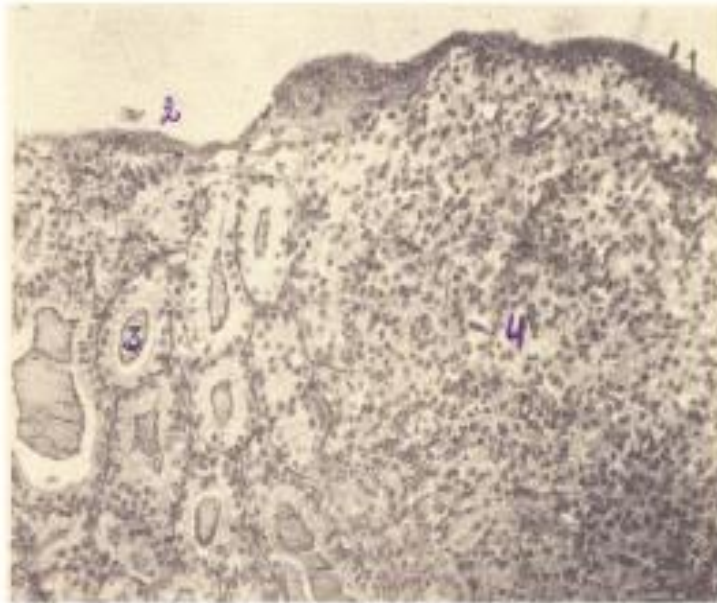
Toyning qalqonsimon bezi. Kuchli ob'yektiv 35-rasm

preparat

Qalqonsimon bezoldi bezi.

Gematoksilin va eozin bilan bo'yalgan (36-rasm).

Bez ustki tomondan yupqa biriktiruvchi to'qimadan tuzilgan kapsula (1) bilan o'ralgan. Preparatning bir chetida bizga avvalgi preparatdan yaxshi tanish bo'lgan qalqonsimon bezning detallari (2) uchraydi (chunki ayrim hayvonlar, m: qorako'l qo'ylarida bu ikki bez yaqin anatomik aloqada bo'ladi). asosan qalqonsimon bez follikullari (3) ko'rinadi. Qalqonsimon bezoldi bezining parenximasi epiteliy hujayralari tasmalaridan (4) iborat. Tasmalar oralarida juda ko'p sinusoid kapillyarlar ko'rinadi. Tasmalar tarkibida mikroskopning katta ob'yektivida bosh va atsidofil paratirotsitlarni farq qilish mumkin. Atsidofil paratirotsitlar faqat ayrim hayvonlar (otlar va kavshovchilar)ning bezlarida uchraydi.



Qalqonsimon bezoldi bezi. Kuchsiz ob'yektiv 36-rasm

22-amaliy mashg'ulot: Til, til osti, jag' osti va quloq oldi so'lak bezlarining gistomorfologiyasi.

Reja:

1. Tilning morfo-gistologik tuzilishi va axamiyati.
2. Quloqoldi bezining morfo-gistologik tuzilishi va axamiyati.
3. Til va quloqoldi bezining gisto-preparatlarini mikroskopiya asosida o'rganish.

Mashg'ulotining maqsadi: Ovqat hazm qilish organlarining umumiy xarakteristikasi, til va so'lak bezlarining tuzilishi bilan tanishish; Til va quloqoldi bezi preparatlarini o'rganishi, chizish va belgilash; Mustaqil ish - tish va ta'm sezish piyozchasini chizish va belgilash; Me'da tubi va o'n ikki barmoq ichak haqida o'qib kelish; tavsiya qilinadigan ro'yxat asosida atamalar lug'ati tuzish.

Kerakli jihozlar: Amaliy mashg'ulot ishlanmalari, hujayra va to'qimalardan tayorlangan gistopreparatlar mikroskop, asbob-uskunalar, rasmlar, videoproyektor, kamerali mikroskop.

Tayanch iboralar: Til, quloqoldi bezi, ,eroz, so'lak bez, biriktiruvchi to'qima, ipsimon so'rg'ichlar, dorsal, ko'p qavatli yassi epiteliy, sagittal, mikroskop, kuchsiz ob'yektiv, buyum oynasi, gematoksilin, eozin bo'yoqlari

preparat

Sichqon tilining uzunasiga kesimi.

Bo'yalish usuli: gematoksilin va eozin (37-rasm).

Tilning umumiy tuzilishini o'rganish uchun ob'ekt sifatida mayda sut emizuvchi hayvon - sichqon tilini olamiz. Uni sagittal kesib o'rganilganda organning yaxlit tuzilishi to'g'risida to'la tasavvur hosil qilish mumkin.

Preparatni kuchsiz ob'yektiv ostida o'rganayotib tilning so'rg'ichlar bilan qoplangan dorsal yuzasi va epiteliyning tekis qavati bilan qoplangan ventral yuzasini farq qilamiz.


Kesimning bir oxiri tilning epiteliy bilan qoplangan uch qismi, boshqa oxiri esa til ildizining og'iz bo'shlig'i tubidan kesib ajratilgan joyidir. Preparatni o'rganishni kuchsiz ob'yektivda qarash va umumiy ko'rinishini chizib olishdan boshlaymiz. Butun til ko'p qavatli yassi epiteliy bilan qoplangan. Til dorsal yuzasining epiteliyi (1) kuchliroq shoxlanadi va sichqon tili butun ustki qismini qoplab turuvchi ipsimon so'rg'ichlar (2) qatorlarini hosil qiladi. Har bir so'rg'ich xususiy qavat biriktiruvchi to'qimasining kuchli shoxlangan epiteliy bilan qoplangan bo'rtigidan hosil bo'lgan. Sichqonda ahyon-ahyonda ipsimon so'rg'ichlar orasida tepasining yalpoqlanganligi va epiteliyning kamroq shoxlanganligi bilan ajralib turuvchi zamburug'simon so'rg'ichlar (3) ko'zga tashlanadi.

Shilliq pardaning xususiy qavati biriktiruvchi yumshoq to'qimadan tashkil topgan. Tilda shilliqosti qavat yo'qligidan xususiy qavat bevosita muskularo biriktiruvchi to'qimaga qo'shilib ketadi.

Tilda til uchidan uning asosiga tomon yo'nalgan va preparatda bo'yiga kesilgan uzunasiga joylashuvchi muskullar (4); tilning bir tomonidan ikkinchi tomoniga yo'nalgan, tolalari ko'ndalangiga kesilgan, ko'ndalang muskullar (5); tilning dorsal yuzasidan ventral yuzasiga tomon yo'nalgan, tolalari asosan bo'yiga kesilgan dorso-ventral muskullar (6) farq qilinadi. Til ventral yuzasining epiteliyi (7) dorsal yuza epiteliyiga nisbatan kuchsizroq shoxlanadi va tekis yuza hosil qiladi.

Til ildizida shilliq (8) va seroz (9) bezlarning to'plamlari uchraydi.

Bez hujayralarining o'ziga xosliklari so'lak bezlarini o'rganishda qarab chiqiladi. Til ildizida dorsal yuzasi yaqinida boshqa hayvonlarning til bodomchasiga to'g'ri keladigan limfoid to'plamlar (10) uchraydi. Sichqonda u juda sodda tuzilgan va limfotsitlarning ikkilamchi tugunchalarisiz va taraqqiy qilgan epiteliy kriptalarisiz diffuz to'plamlaridir. Muskularo biriktiruvchi to'qimada (11) qon tomirlari (12) va nervlarning (13) kesimlari uchraydi.



Sichqon tilining uzunasiga kesimi. Kuchsiz ob'yektiv 37-rasm
preparat

Seroz so'lak bez. Otning quloqoldi bezi. Gematoksilin va eozin bilan bo'yalgan (38-rasm).

Preparatni ko'z bilan qarab bezning aniq ifodalangan bo'lakchali tuzilishga ega ekanligini ko'ramiz.

Avval preparatni kichik ob'yektivda o'rganish kerak.

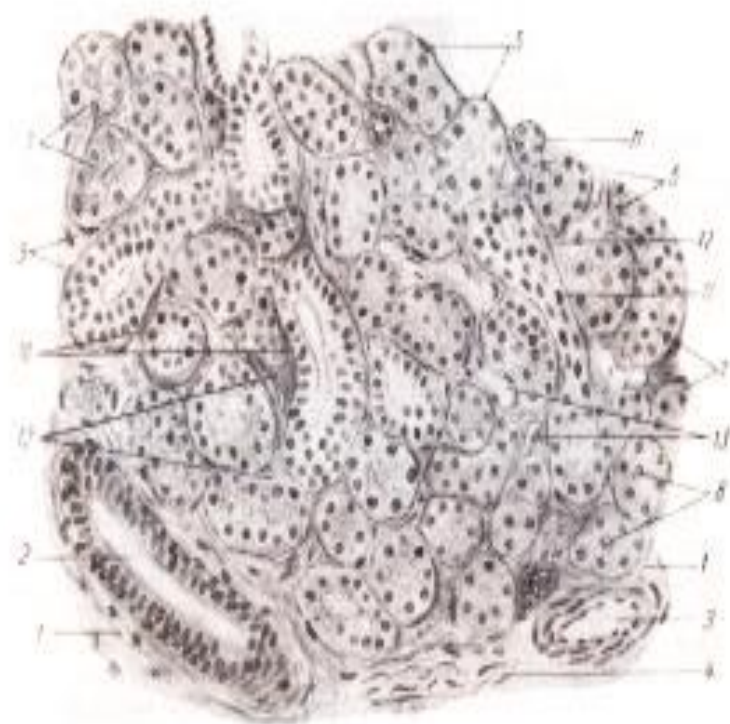
Bo'lakchalar ayrim joylarda fiksatsiya paytida siqilib-bujmayib qolgan biriktiruvchi to'qima qavatlar bilan chegaralangan. Bu qavatlar yoki septalardan bo'lakcha ichiga yanada yupqaroq biriktiruvchi to'qima qavatlar so'lak naychalar, tomirlar va nervlar bilan birga kirib boradi. Bo'lakchalarning asosiy massasini tashkil qiluvchi oxirgi qismlar ham biriktiruvchi to'qima bilan o'ralgan. Sekretor yoki oxirgi qismlar bir xil bo'yalmagan va bu turli bo'lakchalarda sekretiyaning turli fazalarida bo'lgan sekretor hujayralarning funksional holatini aks ettiradi. Preparatni kichik ob'yektivda qarab chiqib, uni katta ob'yektivda o'rganish va chizib olishga o'tamiz. Agar quyidagi qayd qilinayotgan detallar bir joyda ko'rinmasa, umumlashtirilgan rasm chizib olamiz. Bo'lakchalararo biriktiruvchi to'qima qatlamlar (1)ni belgilaymiz; ularda ko'pincha ustki qavati prizmatik ikki qavatli epiteliydan iborat devori bo'lgan chiqaruv yo'llari (2) uchraydi; ular bilan birga qon tomirlari (3) va nervlar (4) joylashadi. Bo'lakchanning asosiy massasini sekretor oxirgi bo'limlar (5) tashkil qiladi. Ularning hujayralari piramidal shaklga ega. Oxirgi bo'limlar hujayralarining o'zaklari (6) yumaloq. Sekretor hujayra bazal yuzasidan biroz ichkarida joylashgan, bu seroz hujayralarning xarakterli belgisidir. Oxirgi bo'limlar hujayralarining sitoplazmasi (7) sekretiya bosqichiga bog'liq holda turlicha ko'rinishga ega, fiksatsiya qilish paytida sekretiyaning faol

bosqichida bo'lgan bir xil hujayralarda sitoplazma intensiv bo'yalgan va unda mayda donachalar ko'rinadi. Ular endi sekret ajratishi kerak bo'lgan hujayralardir. Boshqa xil hujayralarning sitoplazmasi ochroq bo'yalgan, bular sekretini ajratgan hujayralardir. Seroz hujayralarning sitoplazmasi oksifil bo'yalgan.

Qulay kesimlarda ba'zan markazda kichik halqacha (ko'ndalang kesimda) yoki qisqa ingichka naycha shaklida (uzunasiga kesilganda) bo'lgan oxirgi bo'limlar teshigini (8) ko'rish mumkin. Oxirgi bo'lim teshigini topish qiyin emas, lekin buning uchun preparatni yaxshi yoritish kerak.

Oxirgi bo'limlar sekretor hujayralarining atrofida savatchali hujayralar joylashadi. Odatdagi preparatlarda ularning faqat o'zaklarini (9) ko'rish mumkin bo'ladi, lekin ularni osonlikcha biriktiruvchi to'qima hujayralarining o'zaklari bilan aralashtirib yuborish mumkin. Savatchali hujayralarning o'zaklari yirikroqligi va ochroq bo'yalishi bilan farq qilinadi. Bo'lakcha ichida sekretor bo'limlar orasida chiziqlilikka ega chiqaruv yo'llarining kesimlari (10) ko'zga tashlanadi. Ular devori temirli gematoksilin bilan bo'yalganda preparatlarda yaxshiroq ko'rinuvchi bazal joylashgan chiziqlilikka ega prizmatik epiteliy bilan qoplangan.

Oraliq bo'limlarning (11) sekretor bo'limlar orasida joylashgan kesimlarini topish qiyinroq. Oraliq bo'limlar kubik yoki yalpoqlangan epiteliy devorga ega ingichka naychalardir. Sekretor bo'limlar oralig'ida bo'lakchaichi biriktiruvchi to'qimaning yupqa qatlamchalari (12) ko'rinib, ularda kapillyarlarning kesimlari (13) topiladi.



Otning quloqoldi bezi. Kuchli ob'yektiv 38-rasm

Nazorat uchun savollar

1. Tilning gisto-morfologik tuzilishi?
2. Til osti, jag' osti va quloqoldi bezining gisto-morfologik tuzilishi?
3. So'lak bezlarining ovqat xazim qilishdagi ahamiyati?

23-amaliy mashg'ulot: Me'da tubi, o'n ikki barmoqli ichakning gistomorfologiyasi

Reja:

1. Me'da tubi va 12 barmoq ichakni gistomorfologik tuzilishi.
2. Me'da tubi va 12 barmoq ichakni gisto-preparatlarini mikroskop asosida o'rganish.

Mashg'ulotining maqsadi: Me'da va ichaklar tuzilishining o'ziga xosliklari bilan tanishish; Me'da tubi va 12 barmoq ichak preparatlarini o'rganish, chizish va belgilash; Mustaqil ish - tavsiya qilinadigan ro'yxati bo'yicha atamalar lug'ati tuzish.

Kerakli jihozlar: Amaliy mashg'ulot ishlanmalari, hujayra va to'qimalardan tayorlangan gistopreparatlar mikroskop, asbob-uskunalar, rasmlar, videoproyektor, kamerali mikroskop.

Tayanch iboralar: Me'da, o'n ikki barmoq ichag, ingichka ichaklar, ichak tukchalari, biriktiruvchi to'qim, kollagen tola, mikroskop, buyum oynasi, gematoksilin, eozin bo'yoqlari


preparat

Yirtqichlar me'dasining fundal bo'limi. Mushuk me'dasi.

Gematoksilin va eozin bilan bo'yalgan (39-rasm).

Yirtqichlar me'dasining fundal bo'limi ba'zi bir o'ziga xosliklari bilan ajralib turadi. Fundal bo'lim preparati o'rganish, ayniqsa, chizib olish, ancha qiyinchiliklar bilan bog'liq preparatdir. Me'da tubi shilliq pardasini qarab chiqish bilan chegaralanamiz. Preparatni kichik ob'yektivda o'rganamiz va chizib olamiz. Me'da chuqurchalari (1) mushukda chuqur emas, ammo og'zi ancha kengdir. Chuqurchalarni qoplovchi bir qatlamli prizmatik epiteliy (2) apikal qismi keskin shilliqlangan baland bo'yli hujayralardan iborat. Bu yerda me'da chuqurchalari orasida shilliq pardaning epiteliyosti xususiy qavati (3) yaxshiroq ko'rinadi. O'z shakliga ko'ra oddiy naysimon bezlarga kiruvchi fundal bezlar (4) xususiy qavatni butunlay egallab yotadi. Bez tanasida o'zining oksifilligi bilan ajralib turuvchi pariyetal glandulotsitlar (5), ular orasida chegaralari aniq ko'rinmaydigan asosiy glandulotsitlar (6) ko'rinadi.

Bezning tub qismida bez bo'shlig'ini (7) farq qilish mumkin. Tub qismi faqat bosh hujayralardan iborat. Ammo mushuk me'dasi bezlarining tub qismlari aniq ifodalangan qavat hosil qilmaydi. Fundal bezlar naychalarining turli yo'nalishdagi kesimlari orasida xususiy qavat biriktiruvchi to'qimasining yupqa qatlamchalarini (3) ko'rish mumkin. Yirtqichlarda bezlar tubi tagida hujayralarga boy va donador qavat (8) nomini olgan biriktiruvchi to'qima ajralib turadi. Uning tagida yirtqichlar me'dasiga xos bo'lgan yana bir qavat - kompakt qavat (9) ajralib turadi. Bu qavat yirtqichlar me'dasi kesimlarida doimo yaxshi farqlanadigan gomogen oksifil tasmacha ko'rinishiga ega. Bevosita uning ostida shilliq pardaning muskul qavati (10) joylashadi: yirtqichlarda u kavshovchilardagiga nisbatan yaxshiroq rivojlangan va muskul tolalarning ikki qavatidan iborat. Ichki qavat yupqaroq va muskul tolalari sirkulyar joylashgan, tashqisi qalinroq va tolalari uzunasiga joylashgan bog'lamchilardan tuzilgan. Chuqurroqda shilliq pardaning oxirgi qavati juda yumshoq (siyrak) biriktiruvchi to'qimadan iborat va ancha qalin shilliqosti qavat (II) yotadi. Unda qon va limfa tomirlarining kesimlari, shuningdek shilliqosti chigalining nerv tugunlari uchraydi.



Mushuk me'dasi fundal bo'limining shilliqpardasi kuchsiz ob'yektiv 39-rasm

preparat

Mushukning o‘n ikki barmoq ichagi.

Gematoksilin va pikroindigokarmin bilan bo‘yalgan. (40-rasm).

Ingichka ichaklardan biri hisoblanuvchi, o‘n ikki barmoq ichak o‘z gistologik tuzilishiga ko‘ra ingichka ichakning boshqa bo‘limlaridan farq qiladi. Shuning uchun bu ichak preparatini alohida o‘rganish lozim.

Ichak tukchalarini yuqori tomonga qilib o‘rnatib, shilliq pardani kichik ob‘yektiv ostida qaraymiz va ichak tukchalari uzunasiga kesilgan joyni chizib olamiz. O‘n ikki barmoq ichakning tukchalari och ichaknikidan biroz yo‘g‘onroq va past bo‘yli. Tukchalar epiteliyi (1) va uning qadahsimon hujayralari (2), tukchalar stromasi (3) va ichak kriptalari (4), shilliq pardaning xususiy (5) va muskul qavatlari (6) hamda shilliqosti qavatlarni (7) topamiz. Aynan shu shilliqosti qavat o‘n ikki barmoq ichakka tegishli o‘ziga xosliklarga ega: uning qa’rida duodenal bezlar (8) yotadi. Bular oddiy va tarmoqlanuvchi alveolyar-naychasimon bezlardir. Shilliqosti qavatda bezlar sekretor oxirgi bo‘limlarining ko‘pdan-ko‘p kesimlari uchrab, ularning hujayralari biroz yalpoqlangan o‘zak va ochroq, sal bazofil sitoplazmaga ega (katta ob‘yektivda qaramoq kerak).

Ba‘zan duodenal bezlarning kripta tubi yoki tukcha asosi yaqinida ochiladigan chaqaruv yo‘llari uchraydi. O‘n ikki barmoq ichakning boshqa pardalari o‘ziga xosliklarga ega emas va boshqa ichaklarnikidek tuzilgan.



Mushukning o‘n ikki barmoq ichagining shilliq pardasi. Kuchsiz ob‘yektiv 40-rasm

Nazorat uchun savollar

1. Medaning gisto-morfologik tuzilishi?
2. 12 barmoq ichakning gisto-morfologik tuzilishi?
3. Meda va o'n ikki barmoq ichak embrionlik davrida qanday hosil bo'ladi?
4. Meda va o'n ikki barmoq ichakning devorining qavatlarini?

24-amaliy mashg'ulot: Jigar va me'da osti bezlarining gistomorfologiyasi

Reja:

1. Jigar bezining gisto-morfologik tuzilishi va axamiyati.
2. Me'daosti bezi bezining gisto-morfologik tuzilishi va axamiyati.
3. Jigar va me'daosti bezining gisto-preparatlarini mikroskopiya asosida o'rganish.

Mashg'ulotning maqsadi: Jigar va me'daosti bezining xarakteristikasi, taraqqiyoti va tuzilishi bilan tanishish; O'rganilayotgan organlar preparatlarini mikroskopiya qilish, preparatlarini o'rganish, chizish va belgilash; Mustaqil ish - me'daosti bezi insulotsitlarining klassifikatsiyasi va jigarda qon aylanishini o'rganish; nefron, nafas olish organlarini o'qib kelish; tavsiya qilinadigan ro'yxati bo'yicha atamalar lug'ati tuzish.

Kerakli jihozlar: Amaliy mashg'ulot ishlanmalari, hujayra va to'qimalardan tayorlangan gistopreparatlar mikroskop, asbob-uskunalar, rasmlar, videoproyektor, kamerali mikroskop.

Tayanch iboralar: Jigar, me'da, me'daosti bezi, gepatotsitlar, venalar, arteriya, o't yo'li, mikroskop, buyum oynasi, gematoksilin, ezin bo'yoqlari

preparat

Cho'chqaning jigari. Gematoksilin va pikrofuksin bilan bo'yalgan (41-rasm).

Jigarning tuzilishidagi xarakterli o'ziga xosliklar uning bo'lakchali strukturasi va bo'lakchada tomirlarning taqsimlanishi bilan bog'liq, shuning sababli dastlabki tanishish uchun bo'lakchali tuzilishi eng aniq ifodalangan cho'chqa jigari tanlamoq kerak. Oddiy ko'zga kesimda noto'g'ri ko'pburchak shakliga ega bo'lakchalarni chegaralab turuvchi qizil rangdagi biriktiruvchi to'qimaning qatlamchalari ko'rinadi. Preparatni kichik ob'yektivda chiziladi, ammo ko'pgina detallarni chizish uchun katta ob'yektivdan foydalanish kerak.


Agar jigarning bo'lagi yuza qismdan olingan bo'lsa kesmaning bir tomonida tolador biriktiruvchi to'qimadan iborat va mezoteliy bilan qoplangan jigar kapsulasini topish kerak. Kapsuladan kollagen tolalarga boy biriktiruvchi to'qimadan iborat bo'lakchalararo to'siqlar (1) ajraladi. Cho'chqa jigari bo'lakchalararo biriktiruvchi to'qima har bir bo'lakchani to'liq o'rab turadi.

Boshqa hayvonlarning jigarida biriktiruvchi to'qima asosan bo'lakchalarning qirralarida mavjud. Preparatda bo'lakchalarning ko'ndalang, uzunasiga va qiyshiq kesimlari uchraydi. Ko'ndalang kesimda bo'lakchalar besh, olti burchak shakliga ega.

Bo'lakchalararo to'qimada bo'lakchalarning qirradi yonida birga o'tadigan bo'lakchalararo vena (2), arteriya (3) va o't yo'li (4)ning kesimlari - triadalar uchraydi. Bo'lakchalararo venaning teshigi bo'lakchalararo arteriyani keng. O't yo'li ichkaridan kubik epiteliy bilan qoplanganligi bilan endoteliy bilan qoplangan tomirlardan keskin ajralib turadi (triadani katta ob'yektiv ostida qarash kerak). Bo'lakchalararo to'qimada yig'uvchi (bo'lakchaosti) venalar (5) ham joylashadi. Lekin ularning kesimlari hech qachon arteriyalar va o't yo'li yonida joylashmagani uchun ularni bo'lakchalararo venalar kesimidan osonlikcha ajratish mumkin. Bo'lakchaning o'rtasida bo'lakcha kesimiga mos ravishda ko'ndalang, qiyshiq yoki uzunasiga kesilgan markaziy venani (6) topish kerak. Uzunasiga kesilgan bo'lakchalarda ba'zan markaziy venaning yig'uvchi venaga o'tish joyini topish mumkin.

Markaziy venalardan radial ravishda jigar to'sincha (plastinka)lari (7) tarqalib ular jigar hujayralari (gepatotsitlar)ning tizmachalaridir. Bu hujayralar ko'pburchak shaklida, markazida yumaloq o'zak joylashgan, ko'pincha ikki o'zakli hujayralar ham uchraydi (katta ob'yektivda qarash kerak).

To'sinchalar biri-biri bilan anastomozlar orqali tutashuvchi to'r hosil qiladi va sinusoid kapillyarlarning (8) bo'lakchaichi to'ri bilan chatishib ketadi. Kapillyarlar kichik ob'yektivda preparatlarda jigar to'sinchalari orasidagi yoriqsimon teshiklar kabi ko'rinadi. Kapillyarlar ko'pincha qon bilan to'lgan bo'lishi mumkin. Kuchli ob'yektivda sinusoid kapillyarlar endoteliotsitlarining o'zaklari ko'rinadi.



Cho'chqaning jigari. Kuchsiz ob'yektiv 41-rasm

preparat

Otning me'daosti bezi. Gematoksilin va eozin bilan bo'yalgan (42-rasm).

Preparatni o'rganish kuchsiz ob'yektivdan boshlanadi.

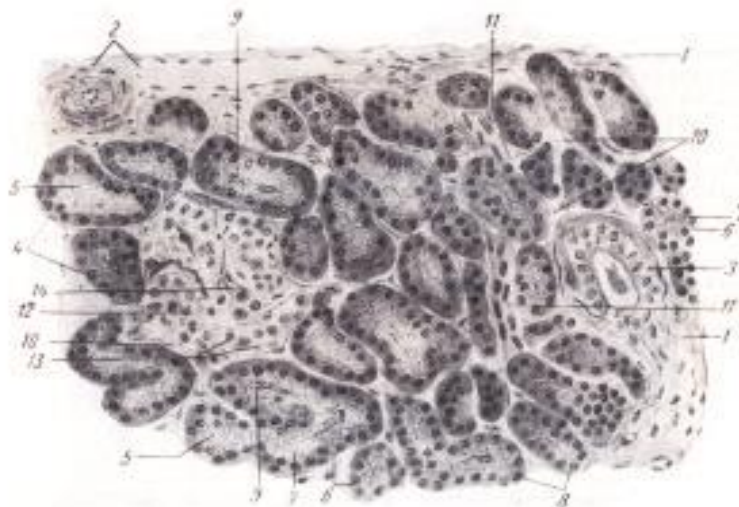
Bezning bo'lakchali tuzilishiga e'tibor qilamiz; bo'lakchalar qon tomirlari va chiqaruv yo'llari joylashgan bo'lakchalararo to'qimaning qatlamlari bilan chegaralangan.

Bo'lakchalar oxirgi sekretor bo'limlar massasidan iborat bo'lib, ular orasida ochroq bo'yalishi bilan ajralib turadigan pankreas orolchalari joylashadi. Orolchalar yaxshi ko'rinadigan bo'lakchani tanlab olib, kuchli ob'yektivda o'rganamiz va chizib olamiz. Barcha detallarni bir joyda kuzatish imkoniyati bo'lmaganligidan umumlashtirilgan rasm chizish mumkin. Avvalo bo'lakchalararo biriktiruvchi to'qima (1)ni belgilaymiz. Unda qon tomirlari (2) va chiqaruv yo'llari (3) joylashadi. Yirikroq chiqaruv yo'llari prizmatik, kichikroqlari - kubik epiteliy bilan qoplangan. Bo'lakchaning parenximasi bo'lakcha asosiy massasini tashkil qiluvchi oxirgi bo'limlar (4) dan iborat. Oxirgi bo'limlar o'rganilayotgan bezda alveolyar shaklga ega. Yoriqsimon bo'shlig'i bor (5) oxirgi bo'limlar kesimini topish qiyin emas. Oxirgi bo'limlarning hujayralari piramidal shaklda bo'lib ularda ikki zona: to'qroq bo'yalgan, gomogen va bazofil bazal zona (6); ochroq bo'yalgan, zimogenning oksifil donachalari ko'rinadigan apikal zona (7) aniq ko'rinadi. Apikal zonaning donadorligi har xil bo'lakchalarda bir xil ifodalangan emas: sekret chiqarilishidan oldin hujayralarda donachalar ko'p, sekretini chiqarib yuborgan hujayralarda esa ular deyarli yo'q. Bazal va apikal zonalar chegarasida oxirgi bo'limlar hujayralarining yumaloq shaklga ega o'zaklari (8) joylashadi. Oxirgi bo'limlar bo'shliqlarida ba'zan sentroatsenoz hujayralarning o'zaklari (9) ko'rinadi; ular oxirgi bo'limlar ichiga kirib boruvchi oraliq bo'limlar hujayralariga taalluqli bo'lgani uchun sekretor hujayralar o'zaklaridan yirikroq. Oxirgi bo'limlar atrofida har bir sekretor bo'limni o'rab turuvchi biriktiruvchi to'qimaning yupqa qatlamlari (10) uchraydi. Me'daosti bezi bir qavatli endodermal epiteliydan hosil bo'lgani uchun bu yerda savatchali hujayralar yo'q.

Oxirgi bo'limlar oralig'ida kubik yoki deyarli yassi epiteliy bilan qoplangan ingichka naychalarning kesimi uchrab ular oraliq bo'limlardir (11); ularni topish qiyin, chunki oxirgi bo'limlar oralig'ida siqilib joylashgan va tez-tez uchramaydi, biroq qunt bilan izlaganda ularni ko'rish mumkin. Pankreas orolchalari (12) ba'zan ekzokrin oxirgi bo'limlardan yupqa biriktiruvchi to'qima qavat bilan chegaralanib turadi, ba'zan bunday to'qima yo'q.

Orolchalar chegaralari noaniq mayda hujayralarning tizimlaridan iborat. Orolchalar hujayralarining o'zaklari (13) yumaloq bo'lib, hujayraning anchagina qismini egallaydi. Orolchalar hujayralari tizmachalarining oralig'ida endokrin

organlarga xos tarmoqlangan to'rt hosil qiluvchi kapillyarlarning kesimlari (14) ko'rinadi.



Otning me'daosti bezi. Kuchli ob'yektiv 42-rasm

Nazorat uchun savollar

1. Jigarning organizimdagi ahamiyati?
2. Jigarning gisto-morfologik tuzilishi?
3. Jigar qanday suyuqlik ishlab chiqaradi?
4. Me'daosti bezi bezining gisto-morfologik tuzilishi?
5. Jigar qanday hujayralardan tuzulgan?

25-amaliy mashg'ulit: Kekirdak va o'pkaning gisto-morfologiyasi.

Reja:

1. Nafas olish organlarining morfo-funksional tuzilishi va ahamiyati.
2. Traxeyaning morfo-funksional tuzilishi va ahamiyati.
3. Traxiya va o'pka gisto-preparatlarini mikroskopiya asosida o'rganish.

Mashg'ulotining maqsadi: Nafas olish organlarining xarakteristikasi, taraqqiyoti va tuzilishi bilan tanishish; Traxeya va o'pka preparatlarini o'rganish, chizish va belgilash; Mustaqil ish - hidlov analizatori va o'pka alveolasini chizish hamda belgilash; Buyrak va siydik pufagi haqida o'qib kelish; tavsiya qilinadigan ro'yxat asosida atamalar lug'ati tuzish.

Kerakli jihozlar: Amaliy mashg'ulot ishlanmalari, hujayra va to'qimalardan tayorlangan gistopreparatlar mikroskop, asbob-uskunalar, rasmlar, videoprojektor, kamerali mikroskop.

Tayanch iboralar: Traxeya, o'pka, tog'ay, gialin tog'ay, tolador parda, epiteliy, ob'yektivlar, preparat mikroskop, buyum oynasi, gematoksilin, eozin

bo‘yoqlari

preparat

Mushuk traxeyasining ko‘ndalang kesimi.

Gematoksilin va eozin bilan bo‘yalgan. (43-rasm).

Bu preparatni o‘rganayotganda traxeya orqa devorida joylashgan ko‘ndalang muskulning fiksatsiya qilish paytida qisqarishi tog‘ay halqalarining uchlari ko‘pincha bir-birlari chegarasiga suqilib kirishi va bu traxeya konfiguratsiyasining buzishini hisobga olish kerak. Shuning uchun traxeya oldingi devorining bir qismini o‘rgangan ma‘qulroq. Preparatni kichik ob‘yektivda o‘rganish va chizib olish kerak.

Traxeya devorini ichki tomonidan bir qavatli ko‘p qatorli silindrik tukchali-tebranuvchi epiteliy (1) qoplab turib, undagi qadahsimon hujayralar (2) bir tekis tarqalib joylashmagan. Qadahsimon hujayralar ko‘p bo‘lgan joylar bilan birga, ular deyarli uchramaydigan zonalar ham kuzatiladi. Shilliq parda xususiy qavatining (3) qa‘rida, bevosita epiteliy ostida, tolalari organning uzunasiga yo‘nalgan elastik chatishma (4) yotadi, shuning uchun preparatda ular ko‘ndalang kesilgan va nurni kuchli sindiruvchi nuqta ko‘rinishiga ega. Shilliqosti qavat (5) xususiy qavatdan chegaralanmagan bo‘lsada biriktiruvchi yumshoq to‘qimaning siyrakroqligi bilan aniq ajralib turadi. Shilliqosti qavatda ko‘pdan-ko‘p seroz bezlarning oxirgi bo‘limlari (6) joylashgan. Ko‘pincha bu bezlarning oxirgi bo‘limlari yaqinida ampulasimon kengaygan (8), keyin, torayib epiteliy yuzasiga ochiladigan chiqaruv yo‘llari (7) uchraydi.

Traxeyaning shilliq pardasida, asosan xususiy va shilliqosti qavatlar chegarasida joylashuvchi limfatik bo‘shliqlar (9) kuchli taraqqiy qilgan, ular endoteliy bilan qoplangan keng bo‘shliqlar ko‘rinishiga ega. Shilliq parda tog‘ay halqalarning (11) tog‘ayusti pardasi (10) bilan tutashadi.

Traxeyada gialin tog‘ay mavjud. Tog‘ay halqalar oralig‘ida biriktiruvchi zich tolador to‘qima bo‘lganligidan, ko‘pincha kesimda tog‘ay halqa kesim tekisligidan chiqqan va fibroz to‘qima bilan almashingan qismlar uchraydi. Tolador parda (12) biriktiruvchi yumshoq to‘qimadan iborat bo‘lib, unda qon va limfa tomirlari, nerv stvollari va yog‘ to‘qima bo‘lakchalari uchrashi mumkin. Traxeyaning orqa devorida silliq muskul hujayralarining sirkulyar joylashgan bog‘lamchalaridan iborat ko‘ndalang muskulni o‘rganish kerak. Bu muskul traxeya dorsal devoridagi tog‘ay halqa tutashmay turadigan uzuqni to‘ldiradi.



Mushuk traxeyasining devori. Kuchli ob'yektiv 43-rasm
preparat

Mushuk o'pkasi. Gematoksilin va pikroindigokarmin bilan bo'yalgan (44-rasm).

Preparatda bizni qiziqtiradigan barcha tuzilmalarni ko'rish mumkin bo'lgan joyni topish qiyin. Kichik ob'yektivda bir nechta yoki umumlashtirilgan rasm chizishga to'g'ri keladi.

Preparatda ko'plab o'pka alveolalari ko'rinib, ular orasida turli kattalikdagi bronxlarning kesimlari farqlanadi. Avval o'rtacha kattalikdagi bronxni tanlab olish va kuchli ob'yektivda qarash kerak. Bunday bronxlarning ichi ko'p qatorli tukchali-tebranuvchi epiteliy (1) bilan qoplangan. Uning tagida biriktiruvchi to'qimadan iborat yupqa xususiy qavat (2) joylashadi. Bronxlarda traxeyadan farqli o'laroq silliq muskul hujayralarning sirkulyar tutamchalaridan iborat yaxlit muskul qavat (3) mavjud. U chuqurroqda yotuvchi va o'z qa'rida bezlarning oxirgi bo'limlarini (5) saqlovchi shilliqosti qavatni (4) chegaralab turadi. Bronxlarning tog'ay skeleti preparatlarda alohida-alohida tog'ay plastinkalaridan (6) iboratdek ko'rinadi. H'qiqatda esa bir-biri bilan anastomozlar orqali tutashadi, bronx devorining ilma-teshik karkasini hosil qiladi. Tolador parda (7) bronxni atrofdagi o'pka alveolalari (8) bilan tutashtirib turadi. Kichik bronxlar va bronxiolalar

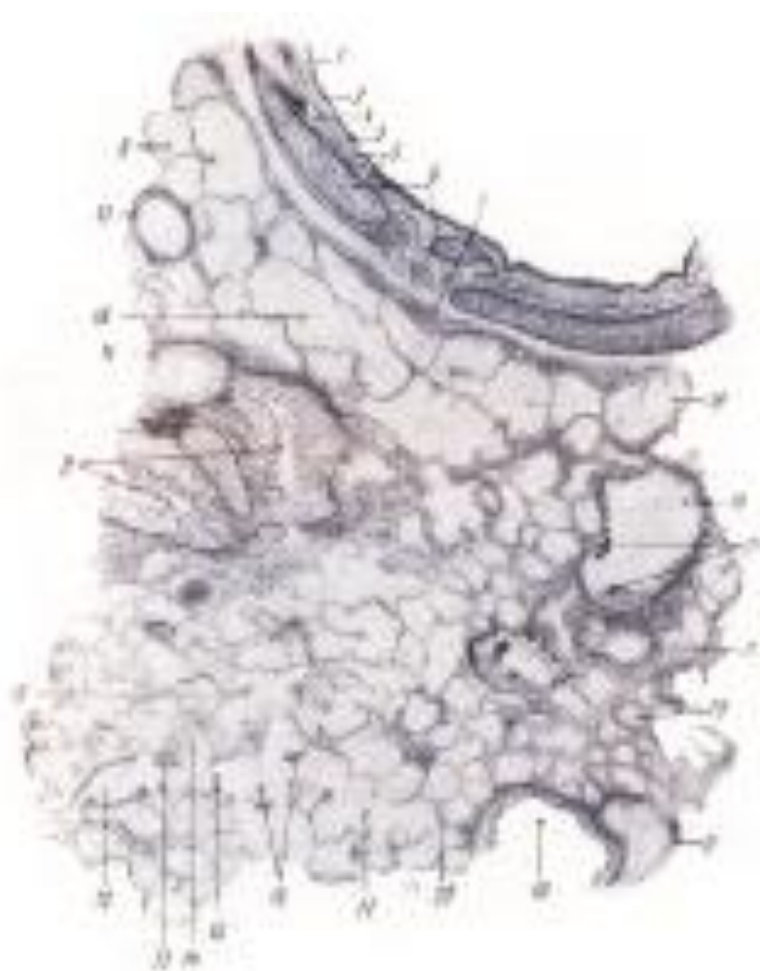
preparatda ko‘pincha qisqargan holatda bo‘ladi. Qisqargan bronxlarning devori (9) festonlar hosil qilgan bo‘ladi. Qisqarmagan mayda bronxni (10) tanlab olib uning devorini kuchli ob‘yektivda qarash kerak.

Kichik bronxlarning devori kubik epiteliy bilan qoplangan, silliq muskul qavati mavjud, lekin kichik bronxlar devorida bezlar ham, tog‘ay skelet ham yo‘q (o‘rta bronxlardan kichik bronxlarga o‘tuvchi oraliq bronxlarda hali ayrim tog‘ay orolchalari uchraydi). Bronx yonida bronxial arteriyaning kesimlari (11) ko‘rinadi.

O‘pkaning respirator qismi preparatlarda murakkab tuzilishga ega. Kichik ob‘yektivda nafas (respirator) bronxiolalar (12)ni topmoq va chizib olmoq kerak: ular qisman kubik epiteliy (13) bilan qoplangan uncha katta bo‘lmagan alveolyar o‘smalar (14) hosil qiladi (katta ob‘yektivda qaramoq kerak).

Respirator bronxiolaning alveolyar yo‘lga o‘tishini (15) topishga urinib ko‘rish kerak. Alveolyar yo‘llar butunlay alveolyar o‘sma (bo‘rtma)lardan iborat. Alveolalar yo‘llar devorida alveolalar oraliq‘ida qalinlashgan joylar bo‘lib, ularda silliq muskul elementlari bor; alveolyar yo‘llarning bu muskulli qalinlashmalari (16) qo‘shni alveolalarni ajratib turuvchi bo‘rtmalar ko‘rinishida bo‘ladi (bu yerda muskul elementlari borligiga kuchli ob‘yektiv yordamida ishonch hosil qilish kerak). Alveolyar xaltalar (17) devorida muskul hujayralari uchramaydi.

Preparatlarning katta qismini alveolalarning kesimlari egallab yotadi. Taranglashgan (18), shuningdek puchaygan (19) alveolalar uchraydi. Alveolalarning alveolyar yo‘l yoki alveolyar xaltaga munosabatini faqat qulay, yo‘l yoki xalta bo‘yiga yoki ko‘ndalang kesilgan, kesimlarda aniqlash mumkin; ko‘pincha muayyan alveolaning bronxial daraxtga munosabatini aniqlab bo‘lmaydigan qiyshiq kesimlar uchraydi. Alveola devorining (20) tuzilishini bu preparatda aniqlab bo‘lmaydi, faqat o‘zaklarga ega va kapillyarlar bilan o‘ralgan yupqa plastinka ko‘rinadi. Mayda bronxlar va alveolalar devorida chang hujayralari (21) - chang zarrachalarni tutib olgan fagotsitlar uchraydi; ular chang zarrachalari bilan ifloslangan havoda uzoq muddat bo‘lgan hayvonlar o‘pkasida ko‘proq uchraydi.



Mushukning o'pkasi. Kuchsiz ob'yektiv 44-rasm

Nazorat uchun savollar

1. Nafas olish organlarining gisto-morfologik tuzilishi?
2. Traxeya qanday tuzulgan?
3. Nafas olish organlariga qaysi organlar kiradi?
4. O'pkaning gisto-morfologik tuzilishi?

26-amaliy mashg'ulot: Buyrak va siydik pufagining gisto-morfologiyasi.

Reja:

1. Siydik ayrish organlarining morfo-gistologik tuzulishi va axamiyati.
2. Buyrak tiplari va ularning gistologik strukturasi.
3. Buyrak va siydik pufagi gisto-preparatlarini o'rganish, chizish va belgilash.

Mashg'ulotining maqsadi: Ayiruv organlarining xarakteristikasi, buyrakning morfo-funksional birligi nefron va siydik yo'llari bilan tanishish; Buyrak va siydik yo'li preparatlarini o'rganish, chizish va belgilash; Mustaqil ish - nefron sxemasi, siydik pufagi va siydik chiqaruv kanalini chizish hamda belgilash; Ko'payish organlarining xarakteristikasi, taraqqiyoti va jinsiy bezlarning tuzilishi haqida o'qib kelish; tavsiya qilinadigan ro'yxat asosida atamalar lug'ati tuzish.

Kerakli jihozlar: Amaliy mashg'ulot ishlanmalari, hujayra va to'qimalardan tayorlangan gistopreparatlar mikroskop, asbob-uskunalar, rasmlar, videoproyektor, kamerali mikroskop.

Tayanch iboralar: Buyrag, buyrakning po'stloq qavati, buyrakning mag'iz qavati, tolador to'qima, siydik yo'li, siydik pufagi, ob'yektiv, mikroskop, buyum oynasi, gematoksilin, eozin bo'yoqlari.

47-preparat

Otning buyragi. Gematoksilin va eozin bilan bo'yalgan (45-rasm).

Preparat buyrak po'stloq va mag'iz qavati bir qismining kesimidir. Ular o'rtasidagi farq hatto preparatni oddiy ko'z bilan qaraganda ham bilinadi. Preparatni avval kichik ob'yektiv bilan o'rganish kerak.

Buyrak tolador to'qimadan iborat kapsula (1) bilan qoplangan. Kapsulasidan parenxima ichiga biriktiruvchi to'qimadan iborat, parenxima va kapsulani bog'lovchi to'siqlar ajratuvchi qator boshqa organlardan farqli o'laroq, buyrak kapsulasi bunday to'siqlar ajratmaydi va shuning uchun u parenximadan oson ajraladi.

Po'stloq modda (2) preparatda turli yo'nalishlarda kesiladigan va buyrak labirinti hosil qiladigan kanalchalar bilan ajralib turadi; unda buyrak to'pchalari (3) darrov ko'zga tashlanadi. Buyrak kanalchalari boshdan-adog'igacha bir qavatli epiteliydan hosil bo'lgan. Po'stloq modda kanalchalari kesimlarining ko'pchiligi egri kanalchalardir (4). Po'stloq moddaga kanalchalari uzunasiga kesilgan mag'iz nurlari (5) kirib boradi; mag'iz nurlarida asosan nefron sirtmog'i kanalchalari joylashadi, chuqur qismlarda ular bilan yonma-yon siydik yig'uvchi naylarning boshlanish bo'limlari ham yotadi. Po'stloq moddada radial arteriyalar va venalarning kesik bo'laklarini (6) topish qiyin emas, preparat tayyorlash uchun giperemiya holatidagi buyrak olingan bo'lsa tomirlarni ko'rish mumkin; bunday hollarda qon bilan to'lgan tomirlar (ayniqsa venalar) ular ichini to'ldiruvchi bo'yalgan eritrotsitlar borligidan yaqqol ajralib turadi.

Radial arteriyalar yoysimon arteriyalardan deyarli to'g'ri burchak hosil qilib ajraladi va radial yo'nalishda buyrak periferiyasiga boradi. Yoysimon arteriyalar va venalar (7) po'stloq va mag'iz qism chegarasida joylashib, u yerda ularning qiyshiq va ko'ndalang kesimlari aniq ko'rinadi. Undan ichkarida mag'iz modda (8) joylashgan; unga chuqur joylashgan buyrak to'pchalari bilan bog'langan nefronlar

sirtmoqlarining chuqur qismlari ham kiradi, lekin mag'iz modda asosan siydik yig'uvchi naylarning to'g'ri kanalchalaridan iborat bo'lib, ular uzunasiga, qiyshiq va ba'zan ko'ndalang kesimlarda ko'rinadi. Agar preparat uchun olingan bo'lakcha yetarli darajada chuqurroq olingan bo'lsa, kesmada o'tib turuvchi epiteliy bilan qoplangan buyrak jomining bir qismi ham ko'rinishi mumkin.

Organning tuzilishi bilan kichik ob'yektivda tanishib olgach katta ob'yektivga o'tish va po'stloq hamda mag'iz moddalarning qismlarini chizib olish kerak. Po'stloq modda buyrak to'pchasi markaziy qismdan kesilgan joyni tanlash kerak. Buyrak to'pchasining (3) asosini kapillyar to'pcha tashkil qiladi; uning kapillyarlari kuchli egilib-bukilganligidan ko'p marta kesimga tushadi. To'pchaning kapsulasi ikki qavatdan iborat, lekin ichki qavat kapillyarlar bilan shunchalik yaqin bitishib-o'sishib ketganki, oddiy preparatlarda uni farq qilib bo'lmaydi. Kapsulaning tashqi qavati (9) aniq ko'rinadi, u bir qavatli yupqa yassi epiteliydan iborat. Ba'zan to'pchaning arteriyalarini (10) topish mumkin (oddiy preparatlarda bu kesim qon olib keluvchi yoki qon olib ketuvchi arteriyaniki ekanini aniqlash qiyin). Buyrak to'pchasi atrofida egri kanalchalarning ko'plab kesimlari yotadi.

Odatda chegaralari tekis bo'lmagan sitoplazmasi tiniqmas epiteliotsitlarga ko'ra nefron proksimal (bosh) bo'limini (11) farqlash mumkin; bu kanalchalar epiteliyi uchun xos bo'lgan cho'tkasimon hoshiya va bazal chiziqlik kamdan-kam hollarda yaxshi saqlanadi. Egri kanalchalar hosil qiluvchi distal bo'limning (12) ichki konturi aniqroq ko'rinadi. Nefron sirtmog'ining qulay uzunasiga va ko'ndalangiga kesimlari uchrashi mumkin; yo'g'on bo'lim (ko'tariluvchi nay) (13) teshigi kengligi va epiteliotsitlari sitoplazmasining tiniqmasligi bilan, ingichka (tushuvchi) nay (14) past bo'yli och bo'yaluvchi epiteliy va tor teshigi bilan xarakterlanadi. Kanalchalar oralig'ida biriktiruvchi to'qimaning yupqa qatlamchalari (15) ko'rinadi. Unda yotuvchi po'stloq modda kapillyarlarining kesimlarini (16) preparatda ko'rish qiyin emas. Kerakli qismlarni chizib olgach, kichik ob'yektivga o'tish, mag'iz moddaning naychalari uzunasiga yoki ko'ndalang kesilgan joyini tanlash (qiyshiq kesimlar ma'qul emas) va bunday joyni kuchli ob'yektivda chizib olish kerak. Maqiz modda asosini hujayralarning chegaralari aniq farqlanadigan kubik yoki past bo'yli prizmatik, sitoplazmasi tiniq epiteliy bilan qoplangan siydik yig'uvchi naychalar (17) tashkil qiladi. Siydik yig'uvchi naychalar kesimlari orasida ko'ndalang kesimlarda aniqroq farq qilinadigan mag'iz modda kapillyarlarining (18) ko'pdan-ko'p kesimlari uchraydi. Maqiz moddaning chegara zonaga yaqinroq joylarida, siydik yig'uvchi naylar kesimlari oralig'ida, chuqur joylashgan nefronlar sirtmoqlarining kesimlari uchraydi. Ular sitoplazmasi tiniq yassi epiteliy (juda ham past bo'yli emas)dan hosil bo'lib, sirtmoqning ingichka bo'limiga to'g'ri keladi.



Otning buyragi vertical kesim. Kuchsiz ob'yektiv 45-rasm

48-preparat

Otning siydik yo'li. Gematoksilin va pikrofuksin bilan bo'yalgan (46-rasm).

Preparat siydik yo'lining ko'ndalang kesimi bo'lib uni kichik ob'yektivda qaraymiz va rasmini chizib olamiz; ayrim detallarini o'rganish uchun kuchli ob'yektivdan foydalanamiz. Rasmda butun kesimning konturini chizib olish, detallarini esa bir sektorda chizish maqsadga muvofiqdir. Siydik yo'lining teshigi (1) kesimda yulduzsimon shaklga ega. U o'tib turuvchi epiteliyning (2) keng tasmachasi bilan chegaralangan, epiteliotsitlarning chegaralari yaxshi bilinib turadi (ayniqsa o'rta qavatlarda). Epiteliy ostida, har doimgidek, shilliq pardaning xususiy qavatini (3) topamiz. Siydik yo'llarida muskul qavat ham, shilliqosti qavat ham yo'q, va shilliq pardaning yuqoridagi ko'rsatilgan ikki qavatidan keyin muskul parda joylashadi. Muskul pardaning ichki qavati (4) organning uzunasiga joylashgan silliq muskulning yo'g'on-yo'g'on bog'lamchalardan iborat; ular ko'ndalang kesimda ko'rinadi. Muskul pardaning o'rta qavati (5) sirkulyardir; preparatda uning bir qism bog'lamchalari uzunasiga, bir qismi qiyshiq kesilgan. Muskul pardaning tashqi qavati (6) yana uzunasiga joylashgan qavat bo'lib, u muskul tolalarining ichki qavatidagidan ingichkaroq bog'lamchalardan iborat; ular ko'ndalang kesimda ko'rinadi, Siydik yo'lining tashqi pardasi (7) biriktiruvchi yumshoq to'qimadan iborat tolador parda bo'lib, unda qon tomirlarining

(ko‘pincha ko‘ndalangiga) (8), nervlarning (9) kesimlari va yog‘ to‘qima bo‘lakchalari (10) uchraydi.



Otning siydik yo‘li ko‘ndalang kesimi. Kuchli ob‘yektiv 46-rasm

Nazorat uchun savollar

1. Siydik ayrish organlarining gisto-morfologik tuzilishi?
2. Buyrak tiplari?
3. Buyrakning zonalari?
4. Buyrak jomidan nimalar kirib nimalar chiqadi?
5. Siydik pufagining gisto-morfologik tuzilishi?

27-amaliy mashg‘ulot: Erkaklik jinsiy organlari. Urug‘don gistomorfologiyasi.

Reja:

1. Ko‘payish organlari. Urug‘donning gistologik sturukturasi.
2. Egri urug‘ kanalchasi, jinsiy a‘zoni chizish hamda belgilash.

Mashg‘ulotining maqsadi: Ko‘payish organlarining xarakteristikasi, taraqqiyoti va jinsiy bezlarning tuzilishi bilan tanishish; Urug‘don, preparatlarini o‘rganish, chizish va belgilash; Mustaqil ish - egri urug‘ kanalchasi, jinsiy a‘zoni

chizish hamda belgilash; bachadon, tuxum yo‘li va platsentani o‘qib kelish; tavsiya qilinadigan ro‘yxat bo‘yicha atamalar lug‘ati tuzish.

Kerakli jihozlar: Amaliy mashg‘ulot ishlanmalari, hujayra va to‘qimalardan tayorlangan gistopreparatlar mikroskop, asbob-uskunalar, rasmlar, videoproyektor, kamerali mikroskop.

Kerakli jihozlar: Urug‘don, urug‘don ortig‘i, urug‘, epiteliy to‘qima, biriktiruvchi to‘qima, septalar, mikroskop, buyum oynasi, gematoksilin, eozin bo‘yoqlari

preparat

Mushuk urug‘doni va urug‘don ortiqi.

Gematoksilin va pikroindigokarmin bilan bo‘yalgan (47, 48-rasm).

Kesim urug‘don va urug‘don ortig‘i kesmaga tushadigan joydan o‘tgan. Urug‘don ortig‘i kanalining teshigi urug‘don egri kanalchalari teshigidan ancha aniq ko‘ringanligi uchun urug‘don va urug‘don ortig‘ini oddiy ko‘z bilan farqlash oson; kesmaning urug‘don ortig‘iga to‘g‘ri keladigan qismi ochroq, urug‘donga to‘g‘ri keladigan qismi esa to‘qroq bo‘yalgandek ko‘rinadi.

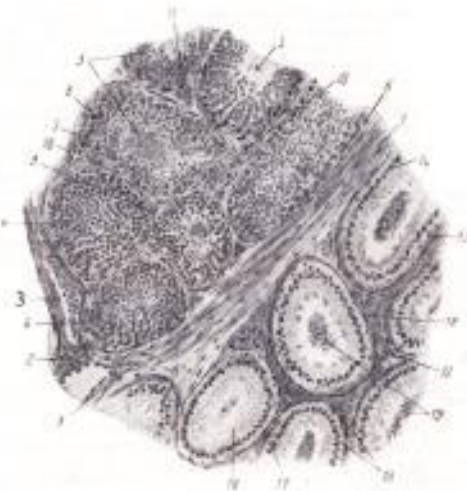
Kichik ob‘yektivda (46-rasm) urug‘donning qon tomirlariga boy, shakllanmagan biriktiruvchi zich to‘qimadan iborat kapsulasi, yoki oqish pardani (1) topamiz. Urug‘don ichiga kapsuladan xuddi shunday to‘qimadan iborat to‘siqlar yoki septalar (2) ajraladi. Periferiyada septalarning kapsuladan ajralishi ko‘rinadi; ichkariroqda egri kanalchalar orasida qiyshiq kesilgan septalar ko‘rinadi. Septalarda nisbatan yirik qon tomirlarining kesimlari (3) uchraydi. Septalar urug‘donni kameralarga bo‘lib, ularni organning asosiy massasini hosil qiluvchi egri kanalchalar (4) egallab yotadi, kanalchalar kuchli ravishda egilib-bukilib xilma-xil yo‘nalishda kesimga tushadi. Bir xil hollarda egri kanalchalarning teshigi (5) ko‘rinadi, boshqa hollarda tangensial kesilgan egri kanalchalar (6) ko‘rinib, ularning teshigi kesimga tushmagan.

Egri kanalcha biriktiruvchi to‘qimadan iborat xususiy pardaga (7) ega va spermatogen epiteliy (8) bilan qoplangan. Epiteliyda rivojlanayotgan urug‘ hujayralarning turli generatsiyalari bir necha qavat bo‘lib yotadi. Hatto kichik ob‘yektivda ham turli kanalchalarda kesim spermatogenezning turli bosqichlari orqali o‘tganligi ko‘rinadi. Egri kanalchalar orasida mayda qon tomirlari va kapillyarlar (10)ga ega interstitsial to‘qima (9) yotadi. Interstitsial to‘qimada glandulotsitlar (11) - erkaklik jinsiy gormoni ishlab chiqarishda qatnashuvchi hujayralarning guruhlari ko‘rinadi. Urug‘don kesmasining periferiyasida o‘rtaliq (mediastinum)da joylashuvchi urug‘don to‘rini topish mumkin.

O‘rtaliqning kapsulaga munosabatini kuzata turib, u kapsula to‘qimasining o‘sig‘i ekanligini ko‘ramiz. O‘rtaliqda xususiy qavatga ega bo‘lmagan va past

bo'yi bir qavatli epiteliy bilan qoplangan qator bo'shliqlar hosil bo'lishi ko'rinadi (katta ob'yektivda qarang). Ba'zan urug'don to'ri va egri kanalchalar oralig'ida ingichka va qisqa to'g'ri kanalchalarning egri kanalchalarni urug'don to'ri bilan bog'lovchi qiyshiq kesimlari uchraydi.

To'g'ri kanalchalar kubik epiteliy bilan qoplangan va urug'don to'ridan farqli o'laroq epiteliy ostida biriktiruvchi to'qimadan iborat xususiy qavatga ega.



Mushuk urug'doni va urug'don ortig'i. kuchsiz obektiv 47-rasm

Urug'don tuzilishi bilan dastlabki umumiy tanishuvdan keyin uning egri kanalchalari tuzilishi va spermatogenezning borishini o'rganish kerak (47-rasm). Buning uchun egri kanalchalarning bir necha qulay kesimlarini tanlab olish (qiyshiq kesimlarni tanlamaslik lozim) va ularni kuchli ob'yektivda o'rganmoq kerak; ikki-uch kanalchanning spermatogenez turli bosqichlari borayotgan sektorlarini chizib olish maqsadga muvofiqdir. Ularning xususiy pardasi (1) tolalarga ega biriktiruvchi to'qimadan tuzilgan. Tolalar orasida fibrotsitlarning cho'zinchoq o'zaklari (2) ko'rinadi.

Xususiy pardadan ichkarida kanalchalarning biriktiruvchi to'qima pardasidan bazal membrana vositasida ajralib turadigan urug' kanalchalari epiteliyi joylashadi. Ushbu epiteliyning sustentotsitlar deb ataluvchi hujayralari va bu sustentotsitlar orasida joylashgan generativ hujayralarning tarkibi juda o'zgaruvchan bo'lib, spermatogenezning turli bosqichlarida o'zgaradi. Sustentotsitlarning ko'pincha bir-biridan anchagina uzoqlikda yotuvchi o'zaklarini (3) topish kerak. Sustentotsitlarning o'zaklari yirikligi, xromatinining oz miqdordaligi, shuning uchun ochroq rangga egaligi bilan xarakterlanadi; odatda ularda bitta, ba'zan ikkita o'zakcha yaxshi ko'rinadi. Sustentotsitlar o'zaklarining shakli oval, ba'zan ponasimon; ko'pincha ular bevosita bezal membrana yonida, ba'zan ichkariroqda, urug' hosil qiluvchi hujayralarning birinchi qatoridan yuqoriroqda joylashadi.

Sustentotsitlarning sitoplazmasi (4) aniq ko‘rinmaydi, u sustentotsit o‘zagi atrofida yaxshiroq bilinadi. Unga urug‘ hosil qiluvchi hujayralar botib kirib turadi. Urug‘ hosil qiluvchi hujayralar oralig‘ida sustentotsitlar sitoplazmasi juda kuchsiz bo‘yaladi. Ko‘pincha kanalcha bo‘shlig‘iga sustentotsitlar sitoplazmasining cho‘qmorsimon kengaygan apikal qismlari chiqib turib ularga spermiylarga aylanayotgan spermatidalar botib kirib turadi. Urug‘ hosil qiluvchi hujayralarning birinchi tashqi qavatini spermatogoniyalar tashkil qiladi. Ular bevosita bazal membrana yaqinida yotuvchi yumaloq mayda hujayralardir. Spermatogoniyalarning yumaloq o‘zagi atrofida sitoplazmaning torgina gardishi ko‘rinadi. Ularning o‘zaklari intensiv bo‘yaladi, shuning uchun spermatogoniyalar qavati ba’zi kanalchalarda o‘zaklarning yaxshi bo‘yalishiga ko‘ra bilinib turadi. Bir xil kanalchalarda interkinez holatidagi spermatogoniyalar (5), boshqa kanalchalarda bo‘linayotgan spermatogoniyalar qavati (6) ko‘rinadi. Chuqurroqda birinchi tartibli spermatotsitlar qavati joylashadi. Bular o‘zagi atrofida keng sitoplazmatik gardishga ega bo‘lgan eng yirik hujayralardir.

Birinchi tartibli spermatotsitlar o‘shish bosqichini o‘tayotib, murakkab o‘zgarishlarni o‘z boshidan kechiradi (meyoz), shuning uchun ular kanalchalarda turli holatlarda bo‘ladi. Bo‘linishga tayyorlanayotgan birinchi tartibli spermatotsitlar (7)da yumaloq o‘zak ko‘zga ko‘rinadigan o‘zak qobig‘i yo‘qligi va kesimlari qisqa-qisqa bo‘laklar ko‘rinishidagi xromosomalarning chigallashgan to‘pchasi bilan farqlanadi. Bo‘linayotgan birinchi tartibli spermatotsit (8) kalta bo‘yli, hujayraning kichik bir qismini egallagan kompakt xromatin figura hosil qiluvchi xromosomalar bilan xarakterlanadi. Birinchi tartibli spermatotsitlar deyarli har bir kanalchada uchraydi va ularni topish oson. Ikkinchi tartibli spermatotsitlar (9)ni izlab topish qiyinroq. Interkinezda ular hujayralarning navbatdagi generatsiyasi (spermatidalar)dan biroz kattaroq ekanligi bilan farq qiladi.

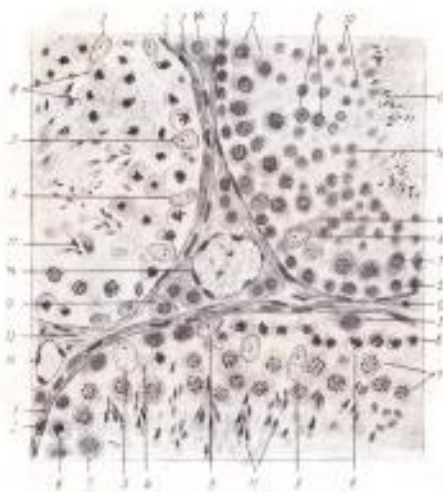Spermatidalar (10) ikkinchi tartibli spermatotsitlarning bo‘linishi natijasida hosil bo‘lib, egri kanalchalarning eng ichki qavatini hosil qiladi va odatda bir necha qator bo‘lib joylashadi. Bular och bo‘yalgan o‘zakli, eng kichik hujayralardir. Spermatidalarning spermiylarga aylanish jarayonida sustentotsitlarning cho‘qmorsimon o‘smalariga jips yopishadigan, turlicha o‘zgargan bosqichlarini ko‘rish mumkin. Ko‘pincha sitoplazmasidan xoli bo‘layotgan, o‘zagi cho‘zinchoq spermatidalar (11) uchraydi. Ba’zi bir kanalchalarda shakllangan spermiylar (12) ko‘rinadi. Ularning boshchalari sustentotsitlarning cho‘qmorsimon uchlariga botib turadi, dumchalari esa kanalcha tomon yo‘nalgan.

Urug‘ kanalchalari oralig‘ida interstitsial to‘qima (13) joylashadi; bu biriktiruvchi yumshoq to‘qima bo‘lib, unda ko‘plab mayda tomirlar (14) va

interstitsial hujayralar yoki glandulotsitlar (15)ning guruhlari uchraydi. Glandulotsitlar ko'pburchakli va yumaloq shakl, uncha yirik bo'lmagan o'zakka va o'zakchaga ega. Interstitsial hujayralarning miqdori turli hayvonlarda bir xil emas, cho'chqa urug'donida ular eng ko'p, kavshovchilarnikida eng kam uchraydi. Ko'ndalang kesimlarda odatda, barcha kanalchalarda ma'lum darajada bir xil manzara namoyon bo'ladi; uzunasiga kesimlarda spermatogenez turli bosqichlarining kanalcha bo'ylab to'liqinsimon yuz berayotgan almashinishini ko'rish mumkin.

Shu preparatning o'zida urug'don ortig'ini ham o'rganish kerak (51-rasmga qaralsin). Uni kichik ob'yektivda ham chizib olish mumkin, lekin tuzilishining detallari kuchli ob'yektivda yaxshiroq ko'rinadi. Avvalo urug'don ortig'ining biriktiruvchi to'qimadan iborat asosi (12) ajralib turib, unda kanalning spermiylar bilan to'lib turuvchi ko'plab kesimlari joylashgan. Urug'don ortig'i kanalining epiteliyi (13) baland bo'yli prizmatik hujayralardan iborat. Prizmatik hujayralarning o'zaklari (14) oval shaklda bo'lib hujayralarning o'zaklari bazal qismlarda yotadi va tekis qator hosil qiladi. Prizmatik hujayralarning bazal uchlari orasida past bo'yli, ularning o'rnini egallovchi (almashtiruvchi) bazal hujayralar suqilib turadi, bazal hujayralarning o'zaklari (15) yumaloq, bazal membrana yonida alohida-alohida yotadi.

Prizmatik hujayralarning apikal uchlarida sekret ajratish paytida hosil bo'ladigan yolg'on tukchalar - hujayralar apikal uchlarining uzuqlari (16) ko'rinadi. Epiteliy atrofida kanalning zichlashgan biriktiruvchi to'qimadan iborat xususiy pardasi (17), uning atrofida esa kanalning urug'don ortig'i dum qismida yaxshi ifodalangan muskul pardasi (18) joylashadi. Urug'don ortig'i kanali ichida doimo ko'plab spermiylar (19) ko'rinadi. Egilib-bukiluvchi urug'don ortig'i kanali spermiylar uchun depo bo'lib, eyyakulyatsiya paytida spermiylar bu yerdan tashqariga chiqariladi.



Mushukning egri urug' kanalchalari. Kuchli ob'yektiv 48-rasm

28-amaliy mashg'ulot: Urg'ochilik jinsiy organlari. Tuxumdon gistomorfologiyasi

Reja:

Mashg'ulotining maqsadi: Ko'payish organlarining xarakteristikasi, taraqqiyoti va jinsiy bezlarning tuzilishi bilan tanishish; tuxumdon, bachadon va tuxum yo'li, platsenta va uning tiplari bilan tanishish; Bachadon va tuxum yo'li preparatlarini o'rganish, chizish va belgilash; Mustaqil ish - bachadon, tuxum yo'li va platsentani o'qib kelish; tavsiya qilinadigan ro'yxat bo'yicha atamalar lug'ati tuzish.

Kerakli jihozlar: Amaliy mashg'ulot ishlanmalari, hujayra va to'qimalardan tayorlangan gistopreparatlar mikroskop, asbob-uskunalar, rasmlar, videoprojektor, kamerali mikroskop.

Kerakli jihozlar: tuxumdon, epiteliy to'qima, birlitiruvchi to'qima, septalar, mikroskop, buyum oynasi, gematoksilin, eozin bo'yoqlari

preparat.

Mushuk tuxumdoni.

Gematoksilin va eozin bilan bo'yalgan (49-rasm).

Tuxumdon murakkab tuzilishga ega, va shuning uchun avval kichik ob'yektivda preparat bilan batafsil tanishmoq kerak. Kismada qanday tuzilmalar borligini aniqlab olgandan keyingina preparatni kuchli ob'yektivda o'rganishga kirishish mumkin. Barcha kerakli detallar preparatning bir joyidan topiladi deb hisoblash qiyin, shuning uchun tuxumdonni chizib olishda umumlashtirilgan (yig'ma) rasm chizishga to'g'ri keladi.

Kuchli ob'yektivda chizilgan rasmda po'stloq moddani oqish parda va uni qoplovchi yuza epiteliy, birlamchi follikullarning to'plamlari bilan tasvirlamoq maqsadga muvofiq. Taraqqiy qilayotgan follikullarning ushbu preparatda topiluvchi bosqichlarini chizib olinadi. Yassi epiteliyli (A) va kubik yoki prizmatik epiteliyli (\hat{A}) birlamchi follikullarni, ko'p qavatli epiteliyga ega ikkilamchi follikullarni (\hat{A}), yoriqchaga ega uchlamchi follikullarni (\tilde{A}) va nihoyat ma'lum darajada rivojlangan Graaf pufakchalarini (D) izlab topish kerak. Tuxum hujayralar o'zaklari bilan kismaga tushgan follikullarni tanlash lozim.

Tuxumdonni tashqaridan qoplab turuvchi yuza epiteliy (1) ko'pincha kubik, ba'zan yassi (ayniqsa darvoza yaqinida) bo'lib, preparat tayyorlanayotganda ko'chib ketgan bo'lishi mumkin. Epiteliy ostida joylashgan oqish parda (2) odatdagi tuzilishga ega bo'lgan tolador birlitiruvchi to'qimadan tuzilgan. Po'stloq moddaning stromasi (3) kollagen tolalarning ingichkaligi, elastik tolalarning yo'qligi va cho'zinchoq fibroblastlarning ko'pligi bilan ajralib turadi. Po'stloq modda periferiyasida joylashuvchi birlamchi follikullar yassi follikulyar epiteliy

(5) bilan o‘ralgan tuxum hujayralardir (4). Kubik yoki prizmatik epiteliyli follikullarda tuxum hujayra yuzasida to‘q sariq-pushti rangdagi qavat ko‘rinishidagi oolemma (6) hosil bo‘ladi. Mayda follikullarda bir qavatli bo‘lgan epiteliy yirik follikullarda ko‘p qavatli follikulyar epiteliyga (7) aylanadi. Taraqqiyotning yetukroq bosqichlarida ichida follikulyar suyuqlik to‘planaboshlagan yoriqcha (8) paydo bo‘ladi; preparatda follikul ichidagi bo‘shliqda (9) ivigan suyuqlik donador cho‘kma hosil qiladi. Follikul taraqqiy qila borib, tuxumdonning pufakchali follikuli (Graaf pufagi)ga aylanadi. Unda pufakchanning bir chetiga surilgan tuxum hujayra joylashgan tuxumli do‘mboqcha (10) farq qilinadi. Tuxumli do‘mboqchada follikulyar epiteliyning oolemmaga bevosita yaqin yotadigan qavati ajralib turadi va nurli toj (11) deyiladi.

Pufakchali follikulning devori shishasimon plastinka (12) deyiladigan qalinlashgan bazal membranali ko‘p qavatli yassi epiteliy (7) va biriktiruvchi to‘qima parda yoki teka (13)dan iborat. Yirik follikullarda tekaning tekal hujayralar (urug‘don glandulotsitlariga gomologik tekotsitlar) uchrashi mumkin bo‘lgan ichki (tomirli) va tashqi (tolador) qavatlari farq qilinadi; mayda follikullarda bu qavatlarni hamma vaqt ham farq qilib bo‘lmaydi.

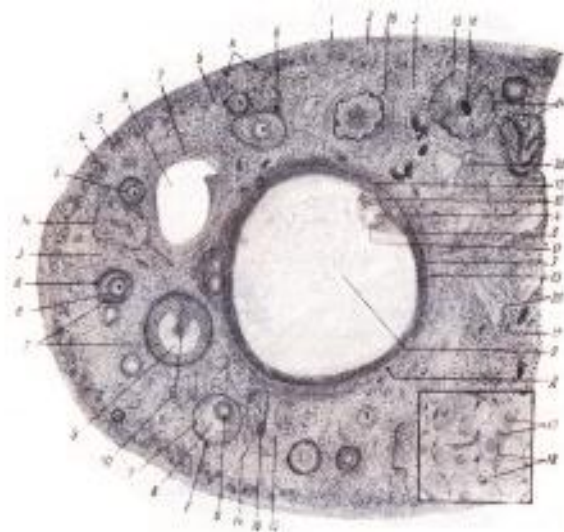
Tuxumli follikullar taraqqiyotining turli bosqichlarini qarab chiqib atretik tanalarni (14) topish kerak. Ular po‘stloq moddada joylashadi, noaniq shaklga ega, lekin tuxumdon stromasidan aniq chegaralanib turadi.

Atretik tananing asosiy massasini interstitsial hujayralar yoki tekotsitlar (15) hosil qiladi. Bunday hujayralarning guruhlari atretik tanalarda odatda radial yo‘nalishda o‘tuvchi kapillyarlar bilan o‘rab olingan. Tananing markazida ba‘zan follikulyar epiteliyning qoldiqlari, ular ichida esa deyarli doimo tuxum hujayraning qoldiqlari (16) ko‘rinadi; ko‘pincha oolemmaning kislotali bo‘yoq bilan yarqiroq bo‘yalgan tanacha ko‘rinishidagi atretik tanada uzoq saqlanadigan qoldiqlari bilinib turadi. Atretik tanalar tuxumdon tuxumli follikullari atreziyasining turli bosqichlarida bo‘lganligidan, bir atretik tanani ko‘rish bilan chegaralanmaslik kerak, balki uning hosil bo‘lishi fazalarini topishga u‘rinish lozim.

So‘ngra sariq tanani topish va uning bir qismini chizib olish kerak (sariq tananing kattaligi uni umumiy rasmda chizib olishni qiyinlashtirganidan, ayrim detallarni katta ob‘yektivda qarab, alohida chizib olish ham mumkin). Sariq tana asosini lyutein hujayralar yoki lyuteotsitlar (17) tashkil qiladi. Eng taraqqiy qilgan bosqichda ularning sitoplazmasi nozik katakchali bo‘lib ko‘rinadi, qarish va so‘nish bosqichida lyuteotsitlarning yog‘li distrofiyasi boshlanadi, yog‘ kiritmalar preparat tayyorlashda erib ketganligidan ular vakuolizatsiyaga uchragandek tuyuladi. Umuman endokrin bezlar uchun tipik bo‘lgan kapillyarlar to‘rining nihoyatda taraqqiy qilganligi sariq tanaga ham xos. Kapillyarlar (18) sariq tanada deyarli har bir hujayrani o‘rab turadi. Sariq tana markazida biriktiruvchi

to‘qimaning to‘plami ko‘rinishi mumkin, undan esa tomirlar yo‘li bo‘ylab biriktiruvchi to‘qimali to‘siqlar tarqaladi.

Tuxumdon mag‘iz qismining (19) biriktiruvchi to‘qimasida yirik tomirlarning ko‘pdan-ko‘p kesimlari (20) topiladi. Shuningdek embrional tuxumdonda hosil bo‘ladigan, keyinroq asosan reduksiyaga uchraydigan mag‘iz qism tasmachalarining qoldiqlari bo‘lgan epiteliy hujayralarining to‘plamlari uchrashi mumkin.



Mushukning tuxumdoni. Kuchsiz ob‘yektiv 49-rasm

preparat

Bachadon va tuxum yo‘li.

Sigirning tuxum yo‘li.

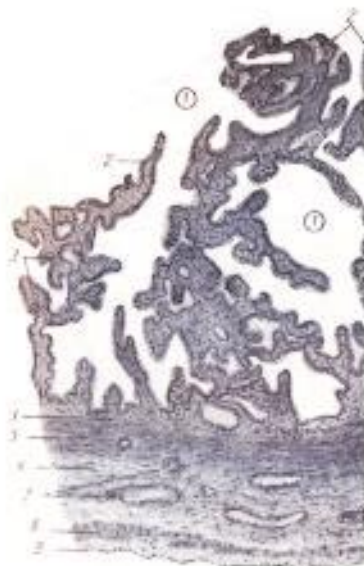
Gematoksilin va eozin bilan bo‘yalgan (50-rasm).

Oddiy ko‘z bilan shilliq pardaning ko‘pdan-ko‘p burmalari joylashgan tuxum yo‘lining teshigi ko‘rinadi. Shilliq pardada hosil bo‘lgan bo‘ylama burmalar tuxum yo‘lining o‘ziga xos ichki rel‘efini hosil qiluvchi ikkilamchi va uchlamchi burmalarga ega. Kichik ob‘yektivda tuxum yo‘li devorini (kesma sektorlaridan birini) chizib olish kerak.

Tuxum yo‘li teshigi (1) bir qavatli prizmatik epiteliy (2) bilan qoplangan. Yaxshi fiksatsiya qilingan preparatlarda katta ob‘yektivda uning tukchali-tebranuvchi va shilliq ajratuvchi hujayralardan iborat ekanligini ko‘rish mumkin. Epiteliy ostida biriktiruvchi yumshoq to‘qima va retikulyar elementlar aralashmasidan iborat shilliq pardaning xususiy qavati (3) joylashadi. Xususiy qavat tuxum yo‘li shilliq pardasi burmalarining asosini hosil qiladi.

Unda xususiy qavatning mayda tomirlari (4) ko‘rinadi. Tuxum yo‘lida shilliqosti qavat yo‘q va xususiy qavatdan keyin muskul parda keladi. Uning

tarkibida ichki sirkulyar qavat (5)ni, biriktiruvchi yumshoq to‘qimadan iborat keng muskularo qavatni (6) belgilaymiz. Muskularo qavatda chatishma hosil qilgan tomirlarning kesimlari (7) uchraydi. Muskel pardaning ko‘pchiligi uzunasiga joylashgan silliq muskul hujayralaridan iborat tashqi qavati (8) kuchli taraqqiy qilmagan. Tashqarida preparat tayyorlashda oson ajralib ketadigan yupqa seroz parda (9) joylashadi.



Sigirning tuxum yo‘li. Kuchsiz ob‘yektiv 50-rasm

preparat

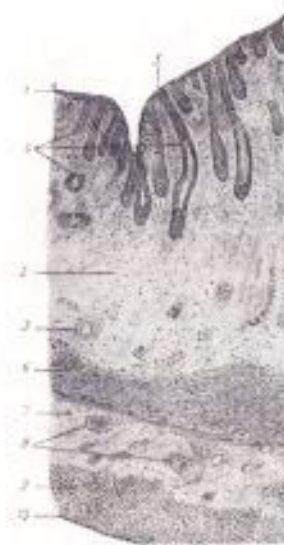Yirtqichlar bachadoni.

Mushuk bachadoni shoxining ko‘ndalang kesimi.

Gematoksilin va eozin bilan bo‘yalgan (51-rasm).

Turli uy hayvonlari bachadonining tuzilishi o‘ziga xosliklarga ega. Bu organni o‘rganishni soddaroq tuzilishga ega yirtqichlar bachadonidan boshlash qulayroq. Preparatni kichik ob‘yektivda qarash, umumiy tuzilishi to‘g‘risida tasavvur hosil qilish va bachadon devorining bir qismini barcha pardalari bilan chizib olish kerak; detallarni kuchli ob‘yektivda qarash lozim. Bachadon teshigi preparatda endometriyning epiteliyi (1) bilan chegaralangan tor yoriqcha shaklidir; bu biriktiruvchi to‘qimadan iborat xususiy qavatda (2) joylashgan bir qavatli kubik epiteliydir. Bachadonda xususiy qavat kuchli taraqqiy qilgan bo‘lib, bachadon devori qalinligining ancha qismini tashkil qiladi; uning to‘qimasi hujayralar (fibroblastlar, gistiotsitlar va retikulyar elementlar)ga boy; bu yerda xususiy qavat tomirlarining kesimlari (3) ko‘rinadi. Ko‘pincha xususiy qavatda avvalgi bo‘g‘ozlik bilan bog‘liq qon quyilishining qoldig‘i bo‘lgan qon pigmenti gemosiderinning to‘plamlari bilinib turadi. Epiteliy yirtqichlarda nisbatan to‘g‘ri va qisqa kriptalar yoki bachadon bezlari (4) hosil qiladi; kesmalarda ularning uzunasiga, qiyshiq, ba‘zan esa ko‘ndalangiga kesimlari ham uchraydi.

Kriptalarning bachadon bo'shlig'iga ochiladigan og'izchalari (5)ni topish qiyin emas. Shilliqosti qavat yo'q bo'lib, xususiy qavatdan keyin miometriy joylashadi. Yirtqichlarda uning tarkibida uch qavat ko'rinadi. Miometriyning ichki sirkulyar qavati (6) har doim eng aniq ifodalangan. Undan keyin miometriyning tomirli qavati (7) joylashadi; unda muskul hujayralari kam bo'lib, preparatda biriktiruvchi to'qimada joylashgan ko'pdan-ko'p yirik qon tomirlarining kesimlari (8) ko'rinadi. Miometriyning tashqi qavati (9) asosan uzunasiga joylashgan muskul bog'lamchalaridan hosil bo'lgan, lekin har doim ham aniq ajralib turmaydi. Tashqaridan seroz parda - perimetriy (10) joylashgan, u yupqa subseroz qavat va mezoteliydan iborat. Bachadonga yirik qon tomirlariga ega bachadon paylari kelib tutashadi; unda ko'pincha miometriydan o'sib kirgan muskul hujayralari uchraydi.



Mushuk bachadoni shoxining ko'ndalang kesimi. Kuchsiz ob'yektiv 51-rasm

Nazorat uchun savollar

1. Ko'payish organlariga qaysi organlar kiradi?
2. Tuxumdonning gistologik tuzilishi?
3. Bachadon qavatlari?
4. Bachadon tiplari?
5. Tuxum yo'li qanday qavatdan tuzulgan?

29-amaliy mashg'ulot: Hayvonlar va parrandalar teri qoplami

Reja:

1. Terining morfo-funksional ahamiyati.
2. Teri qatlamlarining gistologik tuzilishi.

Mashg'ulotining maqsadi: Teri xarakteristikasi hamda taraqqiyoti bilan tanishish; Teri preparatlarini o'rganish, chizish va belgilash; Mustaqil ish - teri tuzilishi, chizish hamda belgilash; tavsiya qilinadigan ro'yxat bo'yicha atamalar lug'ati tuzish.

Kerakli jihozlar: Amaliy mashg'ulot ishlanmalari, hujayra va to'qimalardan tayorlangan gistopreparatlar mikroskop, asbob-uskunalar, rasmlar, videoprojektor, kamerali mikroskop.

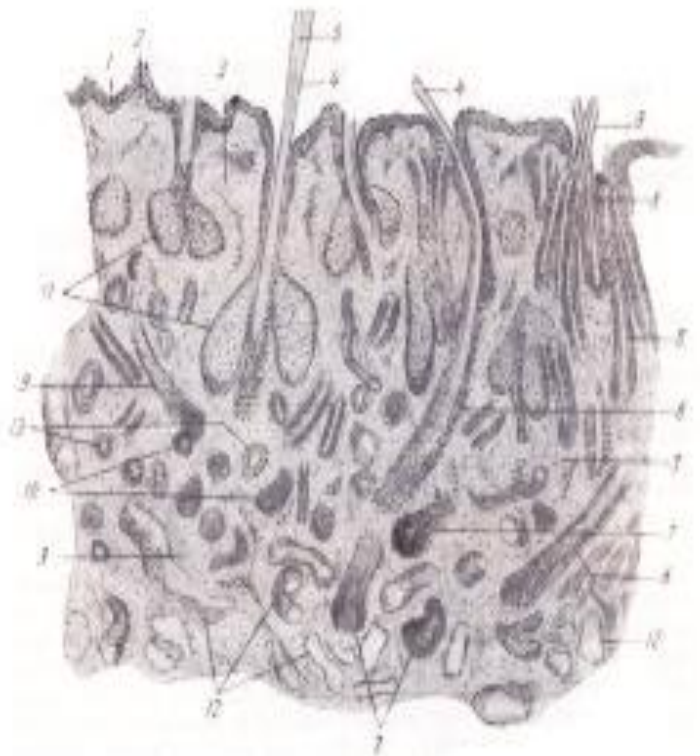
Tayanch iboralar: Teri, epidermis, derma, gepoderma, preparat, mikroskop, ob'yektiv, buyum oynasi, gematoksilin, eozin bo'yoqlari

preparat

Qo'y terisining vertikal kesimi. Gematoksilin va eozin bilan bo'yalgan (52-rasm).

Qo'y terisi bu turning jun qoplamida o'z aksini topadigan bir qator gistologik o'ziga xosliklarga ega. Tananing terisida ikki tipdagi: qiltiq va jun tolalari uchraydi. Qo'ylarning turli zotlarida jun tuzilishining muhim variantlari mavjud. Preparat merinos zotli qo'y terisidan tayyorlangan.

Preparatni asosan kichik ob'yektivda qarash va chizib olish mumkin. Teri yuzasida nisbatan yupqa epidermis (1) topiladi. So'rg'ichli qavat (2) kuchsiz ifodalangan, to'rsimon qavat (3) qo'y terisi vertikal kesimida turli-tuman yo'nalishda kesilgan ko'plab jun ildizlari bilan band. Qiltiq tolalar (4) yo'g'onroq o'qqa ega, unda mag'iz modda (5) ajralib turadi. Qiltiq tolalarning ildizi chuqur joylashgan qismida qo'y juni uchun xarakterli va boshqa uy hayvonlarida uchraymadigan egilish (6) hosil qiladi. Qiltiq tolalarining piyozchasi (7) to'rsimon qavatning chuqur qismlarida yotadi. Jun tolalari (8) ancha ingichka; ular bir jun porasidan bir nechta bo'lib, bog'lanchalar holida chiqadi; jun tolalarining o'qi mag'iz moddaga ega emas; Jun tolalarining ildizlari (9) qiltiq tolalarining ildizlariga nisbatan kuchliroq egilishga ega. Jun tolalarining piyozchalari (10) yuzaroq yotadi. Qo'ylarning yog' bezlari (11) muhim farqlarga ega emas. Ter bezlari (12) apokrin tipga taalluqli va ularning oxirgi bo'limlari keng bo'shliqqa, sekretor hujayralari esa o'zgaruvchan bo'yga ega. Qo'y terisidagi jun ildizlarining egilishi preparatning o'ziga xosligini, teri vertikal kesimida jun ildizlarining ko'plab ko'ndalang kesimlari (13) mavjudligini izohlab beradi. Odatda boshqa uy hayvonlari terisining vertikal kesimlarida bunday kesimlar ko'p uchramaydi.



Qo'y terisi vertical kesimi kuchsiz ob'yektiv 52-rasm

30-amaliy mashg'ulot: Teri hosila organlari gistomorfologiyasi

Mashg'ulotining maqsadi: Teri hosilalarining xarakteristikasi hamda taraqqiyoti bilan tanishish; sut bezi preparatlarini o'rganish, chizish va belgilash; Mustaqil ish - teri tuzilishi, junning sxemasi va ter bezini chizish hamda belgilash; tavsiya qilinadigan ro'yxat bo'yicha atamalar lug'ati tuzish.

Kerakli jihozlar: Amaliy mashg'ulot ishlanmalari, hujayra va to'qimalardan tayorlangan gistopreparatlar mikroskop, asbob-uskunalar, rasmlar, videoprojektor, kamerali mikroskop.

Tayanch iboralar: Sut bezi, sigir yelini, apokrin, sekretiya, bez alveolalari, piyozcha, preparat, mikroskop, ob'yektiv, buyum oynasi, gematoksilin, eozin bo'yoqlari

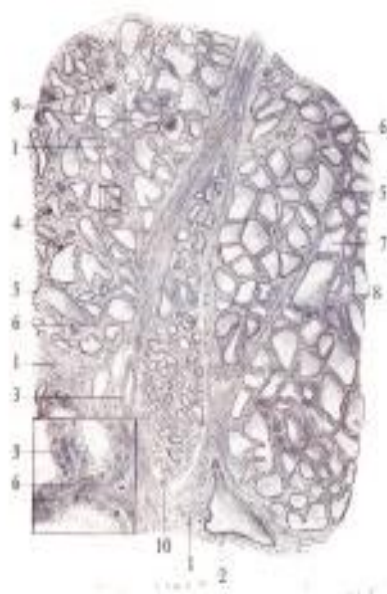preparat

Sut berayotgan sut bezi (sigir yelini).

Gematoksilin va eozin bilan bo'yalgan (53-rasm).

Preparat yelin bezli parenximasining bir qismi bo'lib, unda yelin terisi olinmagan.

Kichik ob'yektivda preparat bilan umumiy tanishamiz va chizib olishga kirishamiz. Bezning stromasi yelin parenximasini bo'lakchalarga ajratuvchi biriktiruvchi to'qimadan iborat. Bo'lakchalararo biriktiruvchi to'qimada (1) chiqaruv yo'llari (2) va qon tomirlarining kesimlari (3) uchraydi. Bo'lakchanning butun massasini ba'zida bez alveolalari deb ham ataluvchi sekretor oxirgi bo'limlar (4) hosil qiladi. Ular bir qavatli sekretor epiteliydan (5) hosil bo'lib, atrofida bo'lakchalarichi biriktiruvchi to'qimaning (6) yupqa qavatchalari ko'rinadi. Sut bezi oxirgi bo'limlari bo'shlig'ining (7) juda kengligi bilan xarakterlanadi. Bo'shliqlar ichida ko'pincha ivib qolgan sekret - sut (8) ko'rinadi. Devori vertikal kesilgan ikki-uchta sekretor bo'limni tanlab olish, ularni kuchli ob'yektivda qarash va chizib olish lozim. Sut beziga xos bo'lgan apokrin sekretiya bir sekretor pufakchanning o'zida ham epitelial hujayraning turli holatda bo'lishini belgilaydi; sekretor epiteliyning hujayralari sekretiya bosqichiga ko'ra goha past bo'yli prizmatik, goha kubik yoki yassi bo'ladi. Ammo laktatsiya avjiga chiqqan paytda oxirgi bo'lim barcha hujayralarining bo'yi bir xil bo'lishi mumkin, oxirgi bo'lim sekretor hujayralari atrofida savatchasimon hujayralar mavjud. Odatdagi preparatlarda ularni ko'rish qiyin, faqat sekretor epiteliy atrofida savatchasimon hujayralarning o'zaklarini ko'rish mumkin. Har bir sekretor bo'lim o'z ingichka tolali biriktiruvchi to'qima pardasi bilan o'ralib, unda kapillyarlar joylashadi. Sekretor alveolalarning keng bo'shliqlarida ivib qolgan sutdan tashqari konsentrik sut toshlari (9) uchraydi. Sut bezi turli bo'limlarining sekretor faolligi bir xil emasligiga e'tibor qilish kerak. Oxirgi bo'limlari kengaygan va bo'shlig'ida sut bo'lgan bo'lakchalar bilan bir qatorda "dam olayotgan" bo'lakchalar (10) ham uchrab, ularning oxirgi bo'limlari toraygan bo'shliqqa ega va sekretiya jarayoni sustlashgan.



Sut berayotgan sut bezi (sigir yelini). Kuchsiz ob'yektiv 53-rasm

Nazorat uchun savollar

1. Terining gistologik tuzilishi?
2. Asosiy teri qatlami qanday to'qimadan tuzilgan?
3. Terining xosila organlari?
4. Terining ustki qavati qanday to'qimadan tuzilgan?
5. Jun necha xil bo'ladi?

Foydalanilgan adabiyotlar ro‘yxati

Asosiy adabiyotlar:

1. Shodiyev N.Sh., Dilmurodov N.B. “Sitologiya, gistologiya va embriologiya”. Darslik. Cho‘lpon nomidagi nashriyot-matbaa ijodiy uyi. Toshkent, 2018 yil.
2. To‘xtayev Q.R., Azizova F.X., Abduraxmonov M., va b. “Sitologiya, gistologiya va embriologiya”. Darslik. “Tafakkur-bo‘stoni” nashriyoti Toshkent, 2018 yil.
3. Ibragimov SH.I. va boshqalar. "Sitologiya, gistologiya va embriologiya", o‘quv qo‘llanma, Toshkent, 2006.
4. Козлов Н.А “Общая гистология. Ткани домашних млекопитающих животных:” Учебн пособие для вузов СПб: Лан 2004.

Qo‘shimcha adabiyotlar

5. Mirziyoyev Sh.M. Yangi O‘zbekistonda erkin va farovon yashaylik. “Toshkent, “Tasvir” nashriyot uyi, 2021 yil. – 52 bet.
6. Mirziyoyev Sh.M. Insonparvarlik, ezgulik va bunyodkorlik-milliy g‘oyamizning poydevoridir. Toshkent, “Tasvir” nashriyot uyi, 2021 yil. – 36 bet.
7. Mirziyoyev Sh.M. Yangi O‘zbekiston taraqqiyot strategiyasi. Toshkent, “O‘zbekiston” nashriyoti, 2022 yil. – 416 bet.
8. O‘zbekiston Respublikasi Prezidentining 2019-yil 28-martdagi “Veterinariya va chorvachilik sohasida davlat boshqaruvi tizimini tubdan takomillashtirish chora-tadbirlari to‘g‘risida”gi PF-5696 son Farmoni.
9. O‘zbekiston Respublikasi Prezidentining 2022-yil 31-martdagi “Veterinariya va chorvachilik sohasida kadrlar tayyorlash tizimini tubdan takomillashtirish to‘g‘risida”gi PQ-187-son qarori.
10. Dilmurodov N.B., Eshmatov G‘.X. «Hayvonlar anatomiyasi» fanidan amaliy-laboratoriya mashg‘ulotlar bo‘yicha o‘quv qo‘llanma. Toshkent, 2018 yil.
11. Dilmurodov N.B. Karimov M.G. Normurodova Z.F. «Hayvonlar morfologiyasi fanidan amaliy-laboratoriya mashg‘ulotlari». Toshkent, 2018.
12. Histology, Cytology, Embryology: Textbook / I.V.Bobrysheva, S.A.Kashchenko. - Lugansk: “Knowledge”, 2011.

Axborot manbaalari

13. www.ziyonet.uz
14. www.veterinariya.medsinasi.uz
15. www.zootechniya.ru
16. www.vetjurnal.uz

№	Mundarija	Bet
	Kirish	
1.	Turli xil mikroskoplarning tuzilishi va foydalanish qoidalari	
2.	Mikrotexnika (gistologik preparatlar tayyorlash texnikasi)	
3.	Hujayralarning gistomorfologik tuzilishi	
4.	Hujayrani bo‘linishini mikroskopda o‘rganish	
5.	Tuxumdon va sperma surtmasining gistopreparatlarini o‘rganish	
6.	Jinsiy hujayralarning otalanishi va maydalanishi	
7.	Tovuq embrionining rivojlanishini mikroskopda o‘rganish	
8.	Sut emizuvchi hayvonlarning embrionining rivojlanishini mikroskopda o‘rganish	
9.	Bir va ko‘p qavatli epiteliy to‘qimasi gistopreparatlarini o‘rganish	
10.	Biriktiruvchi yumshoq (qon, limfa, endotelyal va retikulyar) to‘qimalarni gistopreparatlarini o‘rganish	
11.	Haqiqiy biriktiruvchi (suyak, tog‘ay, pay) to‘qimalarini gistopreparatlarini o‘rganish	
12.	Muskul to‘qimalar (ko‘ndalang-targ‘il, silliq va yurak)ning gistopreparatlarini o‘rganish	
13.	Nerv to‘qimasini gistopreparatlarini o‘rganish	
14.	Qizil ilik va timusning gistopreparatlarini o‘rganish	
15.	Taloq va limfa tugunlarining gistopreparatlarini o‘rganish	
16.	Nerv sistema. Bosh miya, orqa miya va miyachaning gistomorfologik tuzilishi	
17.	Ko‘rish organlari. Ko‘zning to‘r pardasini gistomorfologiyasi	
18.	Eshitish organlari. quloqning spiral organi gistomorfologiyasi	
19.	Yurak, qon va limfa tomirlar gistomorfologik tuzilishi	
20.	Gipofiz va buyrak usti bezlarining gistomorfologiyasi	
21.	Qalqonsimon va qalqon oldi bezlarining gistomorfologiyasi	
22.	Til osti, jag‘osti va quloq oldi so‘lak bezlarining gistomorfologiyasi	
23.	Me‘da tubi, o‘n ikki barmoqli ichakning gistomorfologiyasi	
24.	Jigar va me‘da osti bezlarining gistomorfologiyasi	
25.	Kekirdak va o‘pka bo‘laklari gistomorfologiyasi	
26.	Buyrak va siydik pufagini gistomorfologiyasi	
27.	Erkaklik jinsiy organlari. Urug‘don gistomorfologiyasi	
28.	Urg‘ochilik jinsiy organlari. Tuxumdon gistomorfologiyasi	
29.	Hayvonlar va parrandalar teri qoplami	
30.	Teri hosila organlari gistomorfologiyasi	
Foydalanilgan adabiyotlar ro‘yxati		