ЎЗБЕКИСТОН РЕСПУБЛИКАСИ ҚИШЛОҚ ВА СУВ ХЎЖАЛИК ВАЗИРЛИГИ ИНСТИТУТЛАРИДА ВЕТЕРИНАРИЯ МУТАХАССИСЛАРИНИ ТАЙЁРЛАШ УЧУН ЎҚУВ ҚЎЛЛАНМА

ОПЕРАТИВ ХИРУРГИЯ

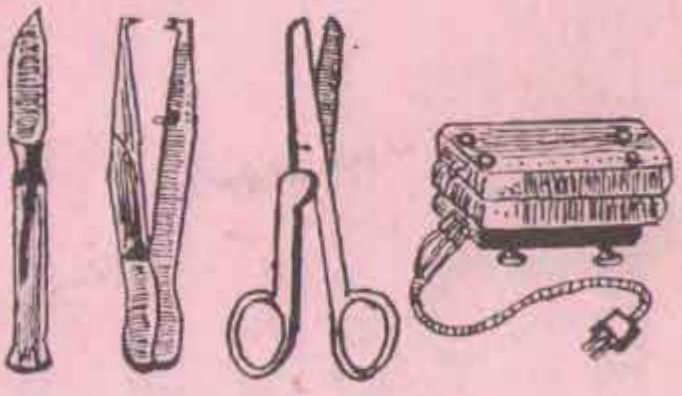

САМАРҚАНД—1997

ҚИШЛОҚ ВА СУВ ХЎЖАЛИК ВАЗИРЛИГИ
ИНСТИТУТЛАРИДА, ВЕТЕРИНАРИЯ
МУТАХАССИСЛАРИНИ ТАЙЕРЛАШ УЧУН
ЎҚУВ ҚЎЛЛАНМА СИФАТИДА ЁЗИЛГАН

Х. К. РУСТАМОВ, Я. О. ОКБЎТАЕВ, Б. Д. НАРЗИЕВ

ОПЕРАТИВ ХИРУРГИЯ

САМАРҚАНД — 1997

17
-92

Ушбу китоб умумий ва махсус қисмлардан иборат. Биринчи қисмида хирургик операцияларнинг умумий маълумотлари ва анатомияни амалга ошириш, бошланғич операцияни қабул қилиб олиш, операцияга аралашишда ҳайвонларни мустаҳкамлаш (фиксация) усулларини қўлланишини ифодалаш, умумий ва маҳаллий оғриқсизлантириш восита ва йўллари, юқумли касаллик чақирувчи микроорганизмларнинг тарқалишининг олдини олиш, қон оқишни тўхтатиш, инъекция, инфузия, қон олиш, каутеризация ва десмургия бўлимларини ўз ичига олади.

Махсус қисмида эса организмнинг ҳар бир бўлимларида хирург аралашишдан олдин тегишли областнинг топографик анатомиясини билиши керак, чунки операция техникасини яхши-унумли ўтказишига катта ёрдам беради.

Бу дарслик китоби «Оператив хирургия ва топографик анатомиядан ўқув қўлланмаси» қишлоқ хўжалик Олий ўқув юртлари ветеринария соҳаси учун, 1990 йилда тастиқланган программа асосида тузилган.

Бу дарслик: 13 бобдан, боблар эса бир неча параграфлардан ташкил топган. Ихтисослашган адабиёт доираларида охирги йилларда ватанимиз ва чет эл матбуотларида «Топографик анатомия асослари ва оператив хирургия» соҳасида ветеринария амалиётида кенг тадбиқ этилиб келаётган ва эскидан бери бажарилаётган операциянинг техника ва усулларини баён қилишдан ташқари, биз дарслик китобининг махсус қисмида ўзимиз бажарган илмий текширишлар натижаси ҳақида, яъни қоракўл қўйларда бўлган топографик анатомия хусусиятларини от, қорамол ва бошқа уй ҳайвонлари билан солиштириб уни баён этишга ҳаракат қилдик.

Сўз боши, 1-нчи, 2-нчи, 4-нчи бобнинг иккинчи кисми: «Маҳаллий оғриқсизлантириш» параграфини ва махсус қисмининг ҳамма боблари профессор Х. К. Рустамов томонидан баён этилган. 3-нчи ва 4-нчи бобларнинг бошланиш параграфи: «Умумий оғриксизлантириш—наркоз» доцент Б. Д. Нарзиев, 5-нчи, 6-нчи ва 7-нчи боблари доцент Я. О. Окбўтаев томонларидан тайёрланган.

Ушбу дарс китоби қишлоқ хўжалик олийгоҳларида ветеринария мутахассисларини тайёрлашга дарслик сифатида ҳамда деҳқон-фермер хўжаликларида ишлаётган ветеринария ходимлари учун ёзилган.

Профессор Рустамов Х. К. тахрири остида

ТАКРИЗЧИЛАР:

Ветеринария фанлар доктори, Ф. Хўжаев номидаги Самарқанд қишлоқ хўжалик институтининг акушерлик ва сунъий қочириш кафедрасининг профессори Ф. Х. Маджидов.

Самарқанд Давлат Тиббиёт институтининг «Топографик анатомия ва оператив жарроҳлиги» кафедрасининг мудири, медицина фанлари номзоди, доцент Ш. К. Шаманов.

SamQXI Axborot resurs markazi
Inv № 21111 2

МУҚАДДИМА

Хирургия, қадим замонларда оддий ҳунар бўлиб, ҳозир эса, анатомия, физиология, биохимия ва бошқа асосий фанлар эришган ютуқларга асосланган мустақил фан ҳисобланади, у юқори маҳорат санъат ва амалда тадбиқ қилинадиган фанларни, қайсики табиат ўзгаришларининг биронтасини жумбоғини ечмасдан иш олиб борилмайди.

Ҳар бир ўтказиладиган хирургик операция тўқималарнинг бутунлигини бузишни ўз олдида мақсад қилиб олади. Бу операциялар айрим органларни атроф тўқималардан ажратиб очиш (яккалантириш), унинг бир қисмини ёки зарар кўрган ҳамма қисмини олиб ташлаб, кейинчалик ундаги анатомик тузилишини ва физиологик иш вазифасини қайта тиклашдан иборат. Бу ишнинг тўғри бажарилиши кўпинча хирургнинг билимига, усталигига, уддабурорлигига, шу соҳада ўтилган иш тажрибасига боғлиқ.

Шу сабабга кўра операция ўтказишда топографик-анатомияга амал қилинса, шу ерда бўлган тўқималарни кесиш вақтида ҳаётий муҳим органлар ва тўқималарга, катта диаметрдаги қон томирлар, нервларга ва бошқа атрофдагиларга камроқ зиён етказган бўлади.

Олий ва ўрта махсус таълимини янгидан вужудга келтириш учун олий ўқув юрти фаолиятини кўтариш бугунги кун талабига жавоб берадиган мутахассис тайёрлаш вазифаси қўйилиши керак. Шунинг учун таълим-тарбия беришда ҳар бир машғулотни ўтказишда хар бир ўқувчининг шахсий хусусиятларига қараб ёндошишни кучайтириш, билим ва малака ошириш форма ва усулини эгаллаш учун қатъий бурилиш қилиш зарурлиги ҳозирги кун талаби ҳисобланади Ўқиш процессида янги восита-чораларни жорий қилиш ва замон талабига кўра дарслик, ўқув қўлланмаларини чоп этиш асосий

вазифалардан бири ҳисобланади. Лекин ҳозирги кунгача умуман олганда хирургия фани бўйича ўзбек яъни давлат тилида биронта дарслик йўқ. Шу борада талабага керак нарсага у албатта муҳтожликга учрайди.

Бу масала Ўзбекистон республикасининг қонуни бўйича янги 1989 йил 21 октябрда ўзбек тили давлат тили деб эълон қилинган, бу Ўзбекистон Олий Советининг ўн биринчи сессиясида қабул қилинган.

Бироқ, бу фан бўйича етарли маълумот олиш учун унинг йўқлиги ҳозирги кунда жиддий тўсиқга учраб туради. Мавжуд бўлган ўқув қўлланмалар ҳам рус тилида ёзилган.

Оператив хирургия билан топографик-анатомия асослари дарслигига ўзбек тилида катта талаб бўлишини назарга олиб, хирургия кафедра ходимлари биргалигида, профессор Ҳ. Қ. Рустамовнинг етакчилигида оператив хирургия билан топографик-анатомия асослари дарслигини ўзбек тилида бажаришига киришилди. Ҳозирги ўқиш китобини тузишда муаллифлар рус тилида мавжуд бўлган дарслик адабиётлардан ташқари бу ерда қоракўл қўйлар устида профессор Ҳ. Қ. Рустамов томонидан олиб борилган кўп йиллик илмий ишлар маълумотларидан фойдаланилди ва ушбу дарсликга киргизилди. Афсуски китобнинг ҳажми кичиклигидан бизлар бу ҳайвоннинг ёши тўғрисидаги ўзига хос хусусиятларга тўлиғича тўхтаб олмадик, чунки китобнинг ҳажми одатдаги қоида чегара белгисидан ташқари бўлади.

Бундан ташқари дарслик китобини тузишда Парижда қабул қилинган ва ўзгартирилган янги (РА) (1975) ветеринария анатомия сўз атамалари (терминларини) ҳам ҳисобга олинган.

Ушбу китоб тасаввур этилган қоракўл қўй расмлари (иллюстрациялар) визирография усули бўйича тайёрланган, яъни бу келтирилган сурат-кўргазмалар оригиналь (асл нусха) ҳисобланади. Қолган кўпчилик расмлар ўқув қўлланма, монография ва вақтли матбуот мақоллардан (Б. М. Оливков, 1937; В. К. Чубарь 1951; С. Г Ельцов, 1958, И. И. Магда, 1990; В. Элленбергер, Г. Баум, 1943; А. Ф. Климов, 1950; О. Родер, 1922; И. Байер, 1906; П. Парей, 1928; П. Попеско, 1968; Б. К. Гиндце, 1935; Н. В. Садовский, 1953; А. И. Акаевский, 1984; К. И. Шакалов, 1957; ва бошқалар).

Олий ўқув юртлари талабаларининг билимини такомиллаштиришнинг асосий мақсади маданият ва илмий техника тараққиётида халқ хўжалигини яна ривожлантириш учун юксак малакали мутахассисларни чорвачилик соҳасида тайёрлаш ва тарбиялашдан иборат бўлиб, Ўзбекистон республикаси «таълим тўғрисида» қонун ягона давлат сиёсатини амалга оширишдир

Дарслик китобини тузувчи муалифлар Сизларнинг барча фикр ва мулоҳазаларингизни миннатдорчилик билан қабул қилади ва келгуси ишларида бўлган камчилик ва нуқсонларни бартараф қилишга ҳаракат қилади.

ВЕТЕРИНАРИЯ ОПЕРАТИВ ХИРУРГИЯНИ, ТУШУНЧАСИ, МАҚСАДИ ВА ВАЗИФАЛАРИ

Оператив хиругия — операция (лотинча сўз, орега—ҳаракат) хирургик аралашиш қоида ва усулларини ўргатадиган фан ҳисобланади, (қайсиким ички касаллик ветеринарияси медицинасига ўхшаш эмас, қаерда касални даволаниш учун асосан парҳез (диэта) тадбир-чоралари ва турли дори-дармон моддаларини ичкизишни буюртиради).

Оператив хирургияда механик асосий ҳаракат восита усули ҳисобланади. Қўл ёрдамида мураккаб операцияларни бажариш, бирқатор механик усулларни ёки оператив хирургия фанининг асосий негизи ҳисобланади. Оператив хирургия фани талабаларга назарий билим бериш ва ҳайвонларда хирургик операцияларни ўтказиш техникасини, маҳоратини ва санъатини ўргатади.

Хирургик аралашиш усуллари ниҳоят даражада хилма-хил, баъзан мураккаб ва оғир бўлиб, уни бажаришда катта маълумотга эга бўлишни талаб қилади. Бунинг учун хирург (жарроҳ) анатомия фанини яхши билиши албатта керак, унинг негизида, хирургия фанининг ажралмас қисми ҳисобланган топографик анатомия қисмини мукаммал ўрганишини талаб қилади.

Хирургия фанини эрта ривожланиш сабаби, унинг анатомия фани билан ажралмас ва чамбарчас боғлиғида Н. И. Пирогов 1880 йилда бу тўғрида шундай деб ёзган: «Хирургик операция анатомо-физиологик ва патологоанатомик илмий назарияларига асосланганда, ўтказиладиган операция пухта ўрганиб чиқилгандагина фан тушунчаси бўйича операция ҳақиқий ҳисобланади».

Врач-хирург бирон муайян ишни бошлаганда у фақатгина моҳирлик санъатидан ташқари физиологик нуқтаи назарда фикрлаб, анатомик қоидасига асосланиб ҳаракат қилиш қобилиятига эга бўлиши шарт.

Хирург бирон операция бажарганда у маълум даражада ижрочилик санъатига, техникавий маҳоратга, жарроҳлик асбоб-ускуналарни тўғри ишлата билиш, тезлик билан шу жараёнга мослашиш, тирик тўқималарни кесишда ва ажратишда уларга зарар етказмаслик, тана учун муҳим ҳисобланган ҳаётий-зарурий бўлган тўқималар, катта диаметрдаги қон томир, нерв ва бошқа тўқималарни имкони борича кам шикастланишига эътибор бериши зарур.

Ҳозирги замон хирургияси умумий ва маҳаллий оғриқсизлантириш усулларини, асептика ва антисептика, такомиллашган хирургик асбоб-ускуналар, турли лаборатория услублар орқали диагностик текширишлар ўтказишни мукаммал билишини талаб қилади. Ҳозирги замон хирургия фани шу қадар ривожланганки, ҳайвон танасининг қайси бурчаги бўлмасин, хирургнинг ништари тегмаган нуқтаси бўлмаса керак.

Талабаларнинг етарли даражада билимли бўлиши, ҳозирги замон талабига жавоб берадиган, яъни турли операция усулларини намунавий равишда ўтказиш тўғрисида маълумот берадиган, мукаммал, тўлиғича тушинтиришга лойиқ ўзбек тилида дарслик яратиш шу кунниинг асосий муаммоси ҳисобланади.

Юқорида баён қилинган мулоҳазаларга кўра ветеринария факультетининг талабаларига оператив хирургиядан кўп йиллик ўқитувчилик ва амалий машғулотлар ўтказиш тажрибамизга суяниб, ҳозирги замон ветеринария фани талабларига биноан, амалдаги ўқиш дастурига асосланиб ушбу дарсликни ёздик.

Дарс китобида кўрсатилган расмлар, кафедрада бажарилган илмий ишлар, шунингдек хозирги замонда ўзимизда ва хорижда чиқарилган дарслик ва қўлланмалардан (Ҳ. Қ. Рустамовдан—1953, 1982) олинган.

ОПЕРАТИВ ХИРУРГИЯНИНГ ҚИСҚАЧА РИВОЖЛАНИШ ТАРИХИ

Хирургиянинг асосий мақсади хирургик касалликларни оператив усул билан даволаш демакдир. Бунда хирургик операция қондасига кўра кўпинча танани касалланган тўқима ва органлари кесилади. Буюк шоир, табиатшунос, файласуф ва ҳаким Гёте хирургияни қуйидаги қиёфада тассавур этган;

«Хирургия бу бир ажойиб (илоҳий) усталик санъати бўлиб, ўзига хос инсонийлик муқаддас ва чиройли санъатдир. Бу ишни амалга оширганда организмнинг қаери касалланган бўлса, ўша жойда тикланишини қайта амалга оширилиш зарур».

Бузилган орган ва тўқималарни ниҳоят даражада «чиройли тўғрилаб» ўзи аслига келтириш ва операцияни маҳорат билан ўтказиш учун тана тузилишини, яъни анатомияни яхши билиш — операциянинг асосий мақсадидир.

Маълумки, бирон орган ёки областда, операция ўтказишимиз талаб қилинса, аввал шу жойнинг топографик анатомиясини пухта ўрганиб олиш керак. Органни ўрганишда тасвирий анатомиясини амалий фаолияти ва хирургик томонларига эътибор бериб шу орган ва тўқимани расмий кўрсатилган усулда ўрганиши билан чегараланади. Хирургия ишини тўғри олиб бориши учун биргина тасвирий анатомия тушунчаси мутлақо кифоя қилмайди, тасвирий анатомияни амалий мақсад учун қўллаш етарли даражада қийинчиликка олиб келиши табийдир.

Топографик анатомия эса мутлақо бошқа мақсадни кўзлайди. У ўзгармайдиган, лекин бир-бири билан муносибатда бўлган областлардаги орган ва тўқима касалликларини (патологиясини) ўрганади. Талабаларга эса анатомик маълумотлар моҳиятини алоҳида доираларга бўлиб таништиради, хирургияга тегишли бўлган томонларига алоҳида эътиборни беришга қаратади.

Хирургия фанининг келиб чиқиши ва ривожланиши анатомия билан чамбарчас боғлиқ бўлиб, бу фанлар бир-бирига нисбат ҳолда ривожланиб келган.

Ғарбда, шу жумладан Германияда хирургиянинг ривожланиш йўли қуйидагича: Н. И. Пирогов ўша даврдаги кўзга кўринган хирургларнинг клиникаларини бориб кўрган, у билан танишиб, уларнинг анатомияга бўлган муносибатларини кўриб ҳайратланган. Кўпчилик хирурглар операция ўтказишда «қаер юмшоқ бўлса — кес, қаерда суяк бўлса — аррала, лекин қаердан кон кетса — боғлашни ва амалиётга тадбиқ қилиш кераклигини ўқтирганлар». Бундан ташқари ўша хирургларнинг анатомияни чуқур билишлари хирургик операцияларни қўрқмасдан ўтказиш имкониятини берган. Шу туфайли хирург маълум даражада анатомия маълумот-

ларини ўзлаштиргандан сўнг операцияни дадил, ва осонлик билан ҳар қандай шароитда ҳам ништарни устолик билан мақсадга мувофиқ ишлатиш ва қўшимча ҳаракатга эҳтиёжи қолдирмаган.

XIX асрнинг охирида машҳур хирург, профессор А. А. Бобров шундай деб ёзган: «хирург анатомияни яхши билиши албатта керак, лекин операция ўтказишда, умуман олганда хирург учун асосий таянч анатомия эмас, балки топографик-анатомия бўлиши керак. Хирургик операцияларда анатомия йўналиши орқали бормоқ албатта зарур ва хирург-клиницист анатомия малакасини ўтмаган бўлса уни юксак даражага хирург деб ҳисоблаш мумкин эмас. Чунки мен ўзим бу қийинчиликни ординаторлик чоғимда ўз бошимдан ўтказганман» дейди профессор Бобров.

Бобровнинг фикрича хирургия учун топографик анатомия аҳамияти шу қадар каттаки, яъни бирон хирург уни ўрганмасдан туриб операция ўтказиши катъиян нотўғри. Бобровнинг айтишича «топографик анатомияни билишни хоҳламаган киши ким бўлмасин, у ҳеч қачон камолотга эришган врач-хирург бўлаолмайди». Топографик анатомия билимига эга бўлган врач хирургик диагнозни (ташхизни) тўғри қўйиши осонлашади, хирургик касалга хос бўлган тегишли шартли белгиларнинг маъносини билаолади ва хирург учун тинчлик, осойишталик, тўла ишонч, ортиқча безовталик сезмасдан, касал танаси фойдаси учун ҳарқандай мураккаб операцияларни ўтказиш ишларини бемалол бажариш имкониятига эга бўлади.

Топографик анатомия ифодаси ва уни одатдаги (нормал) анатомиядан фарқи

Топогрофик анатомияга истеъдотли хирург ва анатом Н. И. Пирогов (1810—1881) асос солган Н. И. Пироговдан олдин ўтган хирурглар операция ўтказишда анатомиянинг кераклигини сезганлар, лекин нормал анатомия дарсликларида организм тузилишига оид нарсалар система тартиби билан ифода қилинган, шунинг учун хирургларнинг талабини етарли даражада қондира олмаган, чунки операция ўтказиш вақтида хирург очиқ жароҳатда (ярада) бўлган ҳамма системани бирданига кўздан кечиради ва уларни кўришга муяссар бўлади. Тана қисми ва органларида, операция ўтказиш чоғида уларнинг жойлашиш вазияти ва ўзаро му-

носибат алоқаларини кўрсатувчи белги (проекция) албатта бўлиши шарт. Хирург ўзини амалда синаб кўриш мақсадида тасвирий анатомиядан қимматбаҳо ва тажрибада керакли маълумотларни олган. Шундай бўлса ҳам, топографик анатомия Н. И. Пироговдан олдин мавжуд бўлган, аммо у нормал анатомиядан фарқ қилмаган, шу туфайли ёлғиз Н. И. Пироговни топографик анатомиянинг асосчиси деб айтиш мумкин. У оператив хирургия ва топографик анатомия фанлари ёндоштиради ва бу фанлар бўйича биринчилардан бўлиб талабаларга дарс олиб боради.

Собиқ иттифоқ миқёсида узоқ йиллар давомида ҳайвонларнинг топографик анатомиясидан махсус адабиёт ва ўқув қўлланмаси етарли даражада бўлмаган. Зарурият туғилганда Элленбергер ва Баум (1913) (от ва итларга таалуқли), Бресс, Тейлар каби олимларнинг четэл ўқув кулланмаларига мурожаат қилганлар. Петер Попеско (Чехословакия) нинг уч томли қишлоқ хўжалик ҳайвонларининг топографик анатомия қўлланмаси эса 1968 йилда беш тилда босиб босмадан чиқарилди. А. Ф. Максименко ва В. К. Чубарьнинг (В. Г Касьяненко биргалигида) — «От яғрини» номли монографияси, ҳамда Н. В. Садовкийнинг «Уй ҳайвонларининг топографик анатомия асослари» китоби (1953) оператив хирургия фанининг ривожланишига катта ҳисса қўшди. В. П. Плахотин ва А. Ф. Ханжинлар (1940) томонидан ветеринария топографик анатомиясидан биринчи илмий асар: «Ҳайвонларнинг топографик анатомиясини қаватма-қават тана тўқималарини текислик фазасидаги вазият ва белгиларини (координатини) асл нусхасини диоптография ва визирография столи ёрдамида аниқлашга эришдилар. Бу усул ёрдамида гавда минтақаларини тўғри ва аниқ топографик анатомиясини кашф қилдилар

Хирургик ва балоғатлик (ёшига қараб) анатомиянинг тушунчаси

Ҳайвонларнинг ўсиши ва ривожланиши жараёнида орган ва тўқималар топографияси, бир-бирига бўлган ўзаро жойлашиши ёшига қараб ўзгаради. Масалан: тишлар, бурун атрофида жойлашган синуслар, қорин бўшлиғидаги органлар, шиллиқ халтачалар (бурсалар) топография тараққиёт даражаларига ва ёшига қараб

ўзгариб боради.

Шикастланиш натижасида орган ва тўқималарнинг жойлашиши, бир-бирига нисбатан ўринлаштириш ҳолатини ўзгаришини хирургик анатомия ўргатади. Кўпчилик хирургик операциялар асосан шикастланиш туфайли ташқи кўриниши, тузилиши ва ҳажми тубдан ўзгарган тўқималарда ўтказилади. Айрим ҳолларда эса ҳаётий органлар, катта диаметрдаги қон томирлар ва нервлар кўпинча ўзларининг жойлашиш вазиятларини ўзгартирадилар (масалан: абсцесс ўсма, узилиш ва бошқалар), шунинг учун операция ўтказиш даврида уларнинг қайта шикастланиши мумкин бўлади. Шу туфайли хирургик анатомия асосида операцияни бажариш бу тўқималарни шикастланишдан асрайди.

Операция ўтказадиган доира учун биргина топографик ва хирургик анатомия тушунча балки, камчилик қилиш мумкин, масалан: тойларнинг юқори жағини олдинги қисмида жойлашган бўшлиғида трепанация қилинганда озуқа тиш ларнинг катакчаларини (альвеола) бирданига бузилишга олиб келади. Шу усулда айғирларда операция ўтказилса, бундай асоратлар учрамайди. Яна бир мисол, катта ва ёш сигирларда бир усул билан шох ўсимтасини ампутация қилганда, уларнинг натижаси бутунлай бошқа бўлиб чиқади, яъни ёш ҳайвонларда операция туфайли, пешона бўшлиғи очилиб қолиши мумкин. Катта сигирларда эса, бу ҳодиса рўй бермайди. Шундай экан, хирургдан ҳайвонни ёшига қараб, анатомик ўзгаришларига мослашиб олишни, албатта талаб қилинади.

Шундай қилиб, хирург ҳайвоннинг ёшини ҳисобга олгандагина унга хос бўлган анатомик ўзгаришларни оператив хирургиянинг махсус қисмида баён қилинган, операция қиладиган жойига, ёшига қараб, топографик анатомия назариясига асосланиб, кейин операция қилинади.

Амалий анатомиянинг махсус бўлими балоғатлик ва туркум топографияси ҳисобланади.

1. Балоғатлик анатомияси ҳайвоннинг ҳаётий органларининг тузилиши, жойлашуви ва бир-бирига ўзаро муносабатини турли ёшда бўлган ўзгаришини ўргатади.

2. Туркумлик (видовая) анатомияси тур ёки гуруҳларнинг тузилиши, ундаги хусусиятларни табиий ёки сунъий ўзгарувчанлигини (вариациясини) ўрганади.

Умумий қисми

БИРИНЧИ БОБ

ХИРУРГИК ОПЕРАЦИЯЛАР ТЎҒРИСИДА ТАЪЛИМОТ

Хирургик операцияларнинг мазмуни. Хирургик операция бу ҳайвоннинг орган ва тўқималарида бажариладиган даволаш ва диагноз қўйишига қаратилган ҳаракатлар йиғиндиси тушунилади. Хўжаликнинг эхтиёжларини ҳисобга олиб, баъзи операциялар биринчи навбатда эркак ва урғочи соғлом ҳайвонларда ўтказиладиган ахталаш усуллари ўрганилади. Операциянинг бажарилиши асосан кетма-кет уч ҳаракатнинг йиғиндисидан келиб чиқади: операциядан фойдаланиш ҳуқуқи, операцияни қабул қилиши ва операцияни охирги босқичи.

1. Операциядан фойдаланиш ҳуқуқи — яъни операциянинг бошланиш қисми қайсики, қопловчи пардалар, анатомик бўшлиқ деворининг бутунлигини бузиб шикастланган органни ва касалланган манъбани очмоқ. Операцияга кирадиган йўл мақсадга мувофиқ бўлиши керак, тўқимани кесиш-бузиш унча кенг бўлмасин, лекин жойлашган органнинг кўришига ва унга зарурий ҳаракат қилганда шарт-шароит етарлича бўлиши албатта зарур.

Кўпчилик операцияларда муайян ва барқарор операцияга кириш йўлини танлаш масаласи умумий операция режасини тузиш чоғида ҳал бўлади.

2. Операция ишини бажариш — аслини олганда зарарланган органга аралашиш. Аралашиш вақтида органга ҳушёрлик-ғамхўрлик муносабатлари хирург томонидан етарлича амал қилишини талаб қилади, чунки унда бўлган ҳаёт қобилияти ва тана бутунлигини бузилмасликга олиб боради. Бу демак, хирургдан физиологик фикрлашни, ишни анатомик қоида бўйича юргизишини талаб қилади.

3. Операцияни охирги тугатиш босқичи — бу эса тикишни жорий этиш, боғлам ишлатиш, дренаж (найча) ёрдамида яра ичидаги фасотни тортиб олиш, баъзан махсус тақалаш ва бошқалар.

Баъзи вақтларда операциянинг биринчи ва иккинчи босқичларини бир-биридан чегаралаш имконияти бўлмасдан қолади (абсцесс, оқмани ёриш, яраларнинг чеккаларини кенгайтириш).

Одатда бажарадиган операцияларнинг лотинча ёки юнонча тилда номбар этиш сабаби шундаким, операция ўтказадиган органга ва шунга қўлланадиган оператив усулни татбиқ қилинишига қараб, қўшимча сўз қўшилади. Бунда шундай хулосага келиш мумкин: tomia — кесиш; ectomia — ёриш; extirpatio — кесиб олиб ташламоқ; rezectio — қисман ёриш; amputacio — органни кейинги қисмини кесиб олиб ташлаш ва шунга ўхшаш сўзлар ҳам мавжуд, масалан: лапаротомия, уретротомия, энтеротомия, руменотомия, овариэктомия, орхидектомия ва бошқалар.

Операция ўтказиш учун кўрсатма ва қаршиликлар гувоҳли бериш. Ҳар бир операция қилишдан олдин, клиник белгилар аниқланади — баъзан рентгенологик, лаборатория ва бошқа махсус текширишлар ўтказиб кейин диагноз қўйилади. Н. И. Пироговнинг шундай таъкидлайди: «Юқори клиник тажрибага эга бўлган врачгина, яхши хирург бўлиши мумкин».

Кўрсатма. Операцияга кўрсатма мутлақ (абсолют) бўлиши мумкин масалан: хатарли ўсмаларнинг бошланғич босқичларида, анатомик бўшлиқдан органларнинг бошқа жойга тушиши, ички органларнинг силжиши ва қисилиши, нафас йўлларининг бекилиб қолиши, қон оқиш, пневмоторакс, катта қорин тимпанияси ва бошқалар.

Ҳайвонни операция қилишга нисбий кўрсатма эса, қайсиким касал танани операция қилмасдан унинг соғлигига путур етказмасдан, маҳсулдорлигини сақлаб қолиш демакдир (хатарсиз ўсма, қисилмаган дабба).

Гувоҳлик: айни пайтда ҳайвонни умумий ҳолатининг ўзгарганлиги — аррик, катта ёшда, ялғиғланиш жараёнинг кучайиши, катта ҳомиладорлик ёки ҳайвон куйга келганда операция ўтказиш қатъиянман қилинади. Карантин бекор қилингунча, ўткир юқумли касалликлар, шу ҳайвон турига хос (чўчқаларда чума (ўлат), рожа (сарамас), кўйдирги ва бошқалар, шу хўжаликда операция ўтказиш тақиқланади. Баъзи вақтларда кечиктириб бўлмайдиган операциялар, қайсики опе-

рация ўтказишда касаллик тарқалиш хавфи, ва шахсий гигиена қоидаларига риоя қилиб, операция ўтказишга тўғри келади. Хўжалик шароитида ёппасиз бажариладиган операцияларда махсус шарт-шароитларнинг бўлмаслиги, профилактик ишларни ўтказишдан камида 2 ҳафта олдин ва эмлаш ишлари тугалгач шундагина операция ўтказиш мумкин.

Операциядан олдин пухта ва ҳар томонлама ўйлаб иш режаси тузилади. Операция қилишда турли усулларни қўллаш мумкин, бироқ, муайян операция учун аниқ усулга тўхталади. Шунга кўра ҳайвонни фиксация қилинади, оғриқсизлантириш, зарур бўлган асбоб-ускуналар олдиндан тайёрланади, операция ўтказиш вақти белгиланади. Бундан ташқари операция асоратлари инобатга олиниб зарурий чора-тадбирлар кўрилади.

ХИРУРГИК ОПЕРАЦИЯЛАРНИНГ ТАСНИФЛАНИШИ (КЛАССИФИКАЦИЯСИ)

Хирургик операциялар бажарилишига қараб уларнинг турлари хилма-хил бўлади ва ўзларини кўрсатмасига кўра қуйидаги бирнеча гуруҳларга бўлинади:

1. Қонли операция — тери, шиллиқ парда ва қон томирлар бирлигининг бузилиши, масалан. юмшоқ товон тоғайи экстирпацияси, ва қонсиз, қайсиким бунда тери қопламлари бирлиги бузилмасдан операция бажарилади (чиққан бўғимларни жойига қайта солиш, боғлам ишлатиш).

Радикал ва паллиатив операциялар. Радикал (лотинча radix — илдиз, ўзак — асосий ҳал қилувчи) касаллик белгисидан ташқари, унинг сабабини ҳам бартараф қилиш, масалан чириган тишни қирқиб (кесиб) олиб ташламоқ — экстирпацияси, сийдик халтасида ва унинг йўлларида пайдо бўлган тошни олиб ташлаш.

Паллиатив (французча palliatif — лотинча palliare яширмоқ). Вақтинча касалликга енгиллик бериш. Ҳайвон касаллигини пасайтириш орқали уни хўжалик фаолиятини ва ҳаётини ўзайтириш; қорин бўшлиғида тўпланган зардобни чиқариш. Нафас қайтишни олдини олиш учун трахеотомия ўтказиш ва бошқалар.

3. Кечиктириб бўлмайдиган ва режалаб бажа-

риладиган операциялар. Биринчисига дарҳол оператив аралашувни талаб қилади, чунки касал ҳайвонни ҳаёти хавф остида, масалан: томоқ ёки қизилўнгачда бегона жисмларни тиқилиб қолиши, қисилган дабба, қон оқиш ва бошқалар. Режали операцияда эса касалнинг ҳолатига, жараёнига ва бошқа йўл билан ҳайвон ҳаётини сақлаб қолиш туфайли операциянинг ўтказиш бирқадар кечиктириш мумкин бўлганда.

4 Ассептика ва асептик операциялар. Биринчиси—асептик-тоза; микроорганизмсиз шароитда, ифлосланмаган тўқимада операция ўтказилади, масалан: тери остида жойлашган ўсмани олиб ташлаш, иккинчисига — септик-йирингли жараёнларда: абсцесс, флегмона ва бошқалар.

5. Диагностик операциялар, турли касалликларни аниқлаш ёки диагноз (ташхиз) қўйиш мақсадида ўтказилади. Бундай операция кўпинча оёқ касалликларини аниқлашда кўп ишлатилади.

6. Бир ва икки фурсатли катта ва кичик операциялар. Кичик операциялар қаторига тешиш санчиш, шунингдек юза жойлашган абсцессларнинг ёриб уларни очиш ва бошқа операциялар киради. Каттасига эса анатомик бўшлиқлар ва чуқур жойлашган тўқималарда операция ўтказиш. Бир фурсатли операцияларда ҳаракат аралашуви бир ҳаракат билан иш охирига етади, икки фурсатли операция жараёни икки ва ундан ортиқ маротиба қайтарилади, лекин буларнинг орасидаги маълум вақтдан кейин яна такрорланиши (масалан: йирингли бурсаларда тўпланган суюқликни тешиб чиқариб ташланади, шундан кейин 5—7 кун ўтиши билан патологик бурса капсуласи олиб ташланади).

ИККИНЧИ БОБ

ҲАЙВОНЛАР ФИКСАЦИЯСИ

Фиксация — французча — fixation, fixus — лотинча сўз бўлиб, маълум нарсани аниқ ва қатъий ушлаб туриш маъносини билдиради. Ветеринария амалиётида хирургик операцияларни ва шунинг билан бошқа даволаниш ишларини бажариш учун яхши қулайлик-

лар туғдириш туфайли ҳайвонни керакли муайян ҳолатга келтириб уни ушлаб туриш маъносини билдиради.

1. Операция ўтказиладиган жойга қулай кириш, йўл очиш учун ва операция ўтказиш маросимида ҳалақит бермасдан ҳайвонни ҳаракатини чеклаш.

Операция ўтказиш вақтида ҳайвон фиксация қилинмаса ўзини шикастлаши, хирург ва ёрдамчилар ҳаётига хавф солиши мумкин.

Асаби заиф ва кучсиз бўлган ҳайвонларни фиксация қилиш даврида куч ишлатиш оқибати ҳайвоннинг умумий ҳолатига салбий таъсир кўрсатади, операцияни муваффақиятли ўтказишига бу салбий таъсир қилади. Шу туфайли фиксацияни бошлашдан олдин ҳайвонларга тинчлантирувчи ва ухлатадиган фармакологик дори воситаларни қўллаш мақсадга мувофиқ бўлади.

Ҳайвонлар турига қараб фиксация ўтказиш усуллари жуда кўп ва хилма-хилдир. Буларни танлаб олиш, албатта ишнинг яхши боришига боғлиқ. Ҳар бир ўтказиладиган операция ўзининг хусусиятига, оғриқсизлантириш усулига, ҳайвоннинг ёшига, жинсига, мижозига, кучига ва унинг хулқига боғлиқ бўлади.

От ва қорамолларга кўпчилик операцияларда агар ижобий равишда ўтказилган маҳаллий ёки умумий оғриқсизлантирган бўлса, шунда операция тикка турган ҳолатида ўтказиш мумкин, шу сабабли уларни йиқитиш шарт эмас, чунки бунга зарурият ҳам қолмайди. Кичик ҳайвонларда эса, аскинча, операциялар доимий равишда уларни ётқизилган ҳолатида ўтказилади.

ТУРЛИ КЛИНИК ТЕКШИРИШЛАР ЎТКАЗИШДА ҲАЙВОННИ ФИКСАЦИЯ ҚИЛИШ

Ҳайвонни текширишини бошлашдан олдин, унинг хулқи ва ўзига хос бўлган бошқа одатларини (тишлаш, олдинги оёқ билан тепиш, орқа оёқларига тикка туриш ва бошқалар), бу доимий равишда ҳушёрликни талаб қилади. Фиксатор ёки врач ўзини ҳайвондан тезлик билан нарига четлаштириш, лекин ундан қўрқиш ҳолатини сездирмаслиги керак. Агар ҳайвоннинг ўзи қўрқоқ бўлса, унда уни аста-секинлик билан силаб сийпаб эркалатиш зарур, ҳайвон баджаҳл ва қайсар бўлса, у тақдирда талабчанлик ва дадиллик қилишга тўғри келади.

Қўл ва кафт ёрдамида сийпалашни (пальпация)

отнинг лабидан ёки қулогидан бўшатиб олинади, қисилган лаб ёки қулоқ қўл кафти билан ишқаланиб қон билан таъминланишини асл ҳолатига келтириш зарур бўлади. Бу усулни 15—20 дақиқадан узоқ қўллаш мумкин эмас (3 расм).

Отларни ётқазилган ҳолатида фиксация қилиш. Отларни ахталаш ва бошқа тур операцияларида, ёрғоқ ва чот областларини ён томон вазиятига келтиради. Кейин пастда турган орқа оёқни олдинги икки оёқга яқинлаштириб мустаҳкам боғлайди. Юқори товон бўғимининг букилган жойидан йиқитиш тасма ҳалқасига қараб тортилади. Шу юқори оёқни тамомила мустаҳкам қилиш учун иккинчи бармоқ ва больдир қисмларига узун қолдирилган арқон тасмадан ҳалқа ташлаб оёқни ишончли ушлайди (4, 5 расмлар).

Бош, бўйин ва танани ён томонларида операция ўтказилганда, ҳайвонни йиқитгандан сўнг, оёқларнинг ҳаммасини бир жойга тўдаланиб боғлайди. Боғлашга сарфланган арқонни эркин учини хона шифтига қоқилган қайрилма қозиқ ёки блокдан ўтказиб тортиш натижасида ҳайвонни тана вазияти орқасида бўлади (6 расм).

ОТЛАРНИ ЙИҚИТИШ УСУЛЛАРИ

Ҳайвонни йиқитиб фиксация қилиш учун зарур чоралар олдиндан кўрилади, чунки танани мумкин қадар керакли вазиятга келтириш учун хўжалик шароитида махсус фиксация столлари ва анжомлар бўлмаслиги мумкин, лекин ҳайвонни йиқитиб операция қилишга мажбур бўламиз. Йиқитишдан олдин, майдончани тайёрлаш зарур. Ҳайвонни турли шикастланишлардан асраш ва чанг кўтарилмаслиги учун пахол ё ўт тушалади, тушак ишлатилади ва устидан брезент ёпилади. (7 расм).

Русча йиқитиш. Бу усулни бажариш учун 8—10 метрли бақувват арқон олинади Арқоннинг бир учига 8—10 см диаметрли темирдан ясаган ҳалқани илинтириб, от буйнини боғлаш учун шу арқоннинг учидан тугунли илмоқ ясаб, бўйнидан ўтказилади Арқонга уланган темир ҳалқа от йиқиладиган томон қаршисидаги тирсак бўғим текислигида жойлашиши керак (яъни йиқиладиган томонга нисбатан тескари). Арқоннинг иккинчи узун учи қорин ости томони орқали йиқиладиган томондаги орқа

оёқнинг тушоқидан бир марта айлантириб, кейин темир ҳалкадан ўтказилади, сўнгра арқонни елкадан ошириб йиқиладиган томонга ташланади Йиқитадиган одам бир қўли билан арқонни ушлаб, бироз юқори кўтарган ҳолда орқага қараб тортади ва шу пайтда иккинчи қўл билан отнинг жиловини тортиб унинг бошини тескари томонга қайтаришга ҳаракат қилиши керак. Шундан кейин, ҳайвон ўзининг мувозанатини йўқотиб секинлик билан ерга йиқилишга мажбур бўлади. От йиқилгандан сўнг боши ерга босилиб, оёқларини бир-бирига туташтириб маҳкам боғланади. (8, 9 расмлар).

Французча йиқитиш. Бу усул билан отни йиқитиш шунда қўлланадики, қачон ҳайвон илгари қараб сакраши ёки кескин равишда бир томонга бурилиб ҳаракат қилишини олди олинади.

Рогарча йиқитиш учун оддий мустаҳкам арқон, узунлиги 6 метрдан кам бўлмаслиги керак. Арқонни бир томонига кенг ҳалқа ясаб тугунланади, кейин бўйнидан ўтказилади. Ҳалқани тугуни тирсакга яқин тескари томони билан бўлиши шарт. Билакни учдан бир қисмини юқори чегарасидан бўш ҳаракатланадиган иккинчи ҳалқа ясалади, арқон аввал билак орқасидан, кейин олди томонидан ўтказиши керак. Арқоннинг эркин учини оёқлар орасидан ва биринчи тугундан ўтказилади. Натижада ҳосил бўлган ҳалқани бироз тортиб торайтирилади. Кейин ҳалқани бироз тортиб олдинги оёқларни ундан ўтказиб кейин уларни оралари бир-бирига яқинлаштирилади. Шундан сўнг йиқитадиган томондаги орқа оёқни кафт-бармоқ бўғими атрофидан учинчи ҳалқа ўтказилади, арқон ташқаридан ичкарига ўтиши керак, унинг эркин учи эса яғриннинг орқа устидан тескари томонга ошириб ташланади (10 расм).

Отни ерга қўйиш учун, йиқиладиган томони унинг елка текислигидан бироз орқада туриши керак. Орқа оёқлари тезлик билан қаттиқ тортилади, ёрдамчи, отнинг нўхтасидан тортиб бошини босиб ушлайди.

Берлинча йиқитиш усулини бажаришда алоҳида қисмларга бўлинадиган тушов тасмалари, иплар ва ҳалқалар ёрдамида йиқитиш бажарилади (11 расм). Битта асосий тасмага, арқон-занжир бурмаси орқали мустаҳкамланади. Ҳайвон қайси томонга йиқитишга мўлжалланган бўлса, уни олдинги тескари оёқига ўрнатилади. Тасма олдинги оёқлар орасидан ўт-

казилиб арқонни тана устидан оширилади. Ҳайвоннинг йиқитиш учун тўрт киши қатнашади: думи, боши ва танасида алоҳида бир кишидан, оёқларни йиғиштириш учун тўртинчи ёрдамчи арқонни ўзига қараб тортади. Тушов тасмасига занжир ҳалқаларини мустаҳкамлаш учун уни қулфлаб қўйса ҳам бўлади. Шунда ҳайвонни осонлик билан керакли томонига ағдариш мумкин. Тушовдаги тасмани ечиб ташлангандан кейин истаган оёқни лозим бўлган ҳолатда фиксация қилиш мумкин (Б).

В. С. Решетняк усули бўйича йиқитиш уч ёрдамчи билан амалга оширилади, тасма (аркон) иккига букланиб ҳалқа ёрдамида ҳайвоннинг йиқитадиган томон орқа оёғи тушовга бириктириб ушланади. Иккала тасма олдинги оёқлар орасидан чалкаштириб ўтказилади, булардан бири от яғрини орқа томонидан ирғитиб ташланади (12 расм). Иккинчи ёрдамчи бўлса, тасма учларини тескари томонга қараб тортади. Учинчи ёрдамчи отнинг бошини йиқитиш томонидан бураб уни фиксация қилинади, шунда от чўзилиб ерга ётиб олади. Ахталаганда орқа оёқни фиксация қилиш учун тасмадаги ҳалқани ишга солиб бўйин устидан ташланиб кейин рус усулида йиқитиш сингари ҳаракатлар такрорланади.

ҚОРАМОЛЛАР ФИКСАЦИЯСИ
ТИК ҲОЛАТИДА ФИКСАЦИЯ ҚИЛИШ

Қисқа муддатли ва оғрик кам бўлган операцияларда қорамолни бурун бўшлиғи оралиқ деворига катта ва кўрсатғич бормоқлар ёки Гармс қисқичи ёрдамида етарли даражада қисади (13-1 расм) Шу билан бирга ҳайвон шохидан арқон билан калта қилиб устун ёки симёгочга боғлаш зарур (14 расм)

Кўпинча қорамоллар шохи ёки орқа оёғини ташқари ёнбош томонга ирғитиб зарба келтириши мумкин. Бордию хирургик аралашишни олдинги оёқда ўтказилса, унда у худди от сингари арқон билан боғлаб кўтариб ушланади. Сигир ўзининг мувозанатини йўқотмаслиги учун унинг пешонаси устунга жипслаштириб боғланади ва ушлаб турилади (Б). Хўжалик шароитида ҳайвон станокда тик турган ҳолатда операция ўтказилади.

Буқаларди эса бурун тешиклари орасида жойлашган бурун оралиқ деворига доимий зангламайдиган қалин темир ҳалқа ўтказиб қўйилади (13-2 расм).

ҚОРАМОЛЛАРНИ ЙИҚИТИШ УСУЛЛАРИ

Йирик шохли ҳайвонларни йиқитишда Гесс усули жуда кенг тарқалган. Буни бажариш учун мустаҳкам ва юмшоқ, узун арқон керак. Терига яхши сирғаниши ва кам шикастлантириши учун совун ёки тальк порошогини суртиб ишланади. Арқоннинг бир учи ҳайвон шохига боғланиб, кейин унинг танасида, кўкрак ва оч бикин текислигида ҳалқа қилиб икки маротаба ўраб олинади. Молни ётқизиш томонини аниқлаб, чап ёки ўнгдан арқонни тана устида ўтказиб олинади. Арқон елин ёки жинсий органга халал етказмаслик керак. Икки ёрдамчи, ҳайвонни қайси томонга йиқилиши керак бўлса, арқон ва думни шу томонга қараб тортади. Унинг олдида турган ёрдамчи, қорамолнинг бошини охиригача орқага бурайди, бу билан у хоҳлаган вазиятни туғдиради. Ҳайвонни йиқитгандан сўнг, оёқлар мустаҳкам қилиб боғлангандан кейин арқон бўшаштирилади. Ён томонга ётқизганда оёқлар ҳаммаси бирга қўшиб боғланади ва ҳаранг қилиб тортилади. Ёргоқ чегарасида бемалол операция ўтказишга йўл бўлиши учун, керакли томондаги жойлашган орқа оёқ, бўйин остидан ўтказилган кўкрак қисмидаги арқонга тортилади ва уни тушоғига боғланади (15 ва 16 расмлар).

Боғлам мосламалари мустаҳкам ва қулай бўлиши керак, бордию, арқон узилиб кетса ёки бўшалса, унда ҳайвон оёғи билан қаттиқ тепиш, шикастланиши мумкин. Бордию ҳайвон орқа томонига ётқизилмоқчи бўлса, унда оёқлари юқорига тортилиб, мустаҳкам қилиб узун таёқга боғланади ва ёрдамчилар ушлаб туришади ёки молхона шифтига қоқилган қозиқга боғланади (17-е расм).

Кавказча йиқитиш усули. Бу усул унча катта бўлмаган молларда қўлланилиб, бир киши ҳам бажара олади. Бу учун узунлиги 2,5 метрли, иккита алоҳида арқон ишлатилади. Улардан биринчиси тананинг орқа қисмидан молни йиқитмоқчи томонга қараб ошириладн, моклокни олдинги чапидан ва ўнги орқасидан ёки аксинча ўтказиб, тугунлаб боғлайди. Иккинчи бўлак арқонни шохига мустаҳкам қилиб боғланади ва ҳайвон жағига айлантириб ўралади. Ундан кейин арқон

учи биринчи ипнинг остидан ўтказилади ва тескари томонга қараб ташланади. Ёрдамчи молнинг бошини орқага қайириши учун арқонни пастга қараб тортади ва ҳайвон ётишга мажбур бўлади (18 а, б расм). Шунда арқоннинг эркин учи тортилиб, шохига боғланади (19 расм).

Иккинчи тури буйволни

Иккинчи тури қутасни (буйволни) йиқитиш учун Д. Х. Латипов қуйидаги усулни таклиф этади Бунда бир арқон ишлатилади, қайсики уни олдин ҳайвон шохига боғлаб мустаҳкамлайди, кейин тумшуғига ўраб олади; арқоннинг бўш қолдирилган учини орқа оёқлари оралиғидан болдир текислигида ўтказиб, кейин уни олдиндан орқа томонга қараб йўналтиради ва яғрин чегараси орқали ошириб тескари томонга ташлайди. Арқонни танасига қараб тортиб таранг қилганда ҳайвоннинг боши букилади ва шунда ҳайвон оҳисталик билан ётишга мажбур бўлади. Қачон у ётганда, арқон иккинчи учини ҳайвоннинг шохига фиксация қилади, ёрдами уни ушлаб туради ва хоҳлаган вақтда арқонни бўшатиб юборишга эришади (21 расм).

Италянча-Чиноти усули билан йиқитиш. 8—10 метрли арқон олиб, унинг тенг ўрта қисмини бўйин устидан ташлаб, сўнгра олдинги оёқлар орасидан ўтказиб, кўкрак устига келтириб, пастга осилган иккинчи учини орқа оёқларнинг орасидан ўтказиб, кейин ип учларини, орқага қараб тортиш натижасида мол йиқилади (20 расм).

Катта молларни ётган жойидан кўтариш усуллари. От ва йирик шохли ҳайвонларнинг узоқ муддатга ётиб қолишининг олдини олиш учун уларни кўтариб оёғига қўйиш албатта зарур. Бу ишни бажариш учун ҳайвон танасига қалин арқон айлантириб ўралади, елка бўғим ва қўлтиқ тагидан у ўтказилиб ҳам мустаҳкам боғланиши мумкин. Сўнгра, бакувват 6—7 ёрдамчилар арқоннинг икки томонидан ушлаб биргаликда тортиб молни ётган жойидан кўтариб олишлари мумкин.

КАТТА ЧУЧҚАЛАРНИНГ ТИК ҲОЛАТИДА ФИКСАЦИЯ ҚИЛИШ ВА УЛАРНИНГ ЙИҚИТИШ

Маълумки, чўчқалар ўзининг танасига нисбатан улар унча йириқ эмас, лекин катта кучга эга. Уларнинг гавдалари юмолоқ шаклда бўлиб, ушлашга унгай жой

йўқлиги сабабли фиксация қилиш учун ёрдамчидан катта куч ва чаққонликни талаб қилади Шунинг учун ҳайвонни диққат эътиборини жалб этиб ва қулай пайтдан фойдаланиб, турли усулларни ишга солиб, ҳайвонни турган жойида оёғидан ушлаб туришга мажбур қилинади (22 расм).

Катта чўчқаларни тикка турган ҳолатида ушлаб туриш учун, тор станокда ёки мослаштирилган темир қафасда фиксация қилиш мумкин. Қафасда ушлаб турган пайтида чўчқанинг ҳаракатини пасайтириш учун тўсиқлардан фойдаланиш мумкин.

Операцияни бошлашдан олдин чўчқаларни операция столига ёки ер сатҳига 45—60° бурчак остида, ёнбош (ёки орқасига) боши пастга қаратиб мустаҳкамланади (23 расм.). Бунда ичаклар қорин бўшлиғининг олди қисмига силжийди, қайсиким қорин бўшлиғида жойлашган органларга операция ўтказишига қўлай шароит туғилади (урғочи чўчқаларнинг бичиш, ёрғоқ даббаси ва бошқалар). Баъзан майда эркак чўчқаларни ярим кўтарган ҳолатида икки орқа оёқидан ушлаб фиксация килинади. Кичик ҳайвонларни орқаси билан каритада ёки ёрдамчи табуреткага ўтириб тиззаси орасига ушлаб туриши жуда ҳам қўлай хисобланади (25 расм).

ЧЎЧҚАЛАРНИ ФИКСАЦИЯ ҚИЛИШ ВА УЛАРНИ ЙИҚИТИШ

Олдинги ва орқа оёқларнинг кафт ёки биринчи панжа бармоқларига ҳалқали чилвир тузоқлар солинади. Буларнинг орасидан икки букилган узун арқон, махсус ҳалқа орасидан ўтказилади. Чўчқани йиқиттандан кейин, ҳамма оёқларнинг бир-бирига яқинлаштирилади юқори жағига ҳалқа қилиб ўтказилган иккинчи чилвир билан боши букилади (24, 25 расмлар).

ИТ, ЙИРТҒИЧ ҲАЙВОН ВА МУШУКЛАРНИНГ ФИКСАЦИЯСИ

Ит тишлашининг олдини олиш учун уларнинг тумшуқига кийгизиладиган махсус тўр нўхта — бурундиқ (намордник) кийгизиб қуяди, ёки уни оғзини докали бинт билан боғлайди. Биринчи бўлиб бинтни оддий тугуни жаг оралиғида, кейин унинг учларини бир марта айлантириб, энса томонга қараб тўғрилайди ва уларнинг учла-

рини бир-бирига қанотнусха қилиб боғлайди (26 — А расм).

Итларга доскадан ясаган стол, қайсиким оёқларини арқон билан мустаҳкам боғлаш учун у тешиклар билан жиҳозланган. Бошини мустаҳкамлаш учун бунга ҳам алоҳида тешик ясаган (26 — Б расм). Бундан ташқари фиксация қилиш учун Виноградовни темирдан ясаган операция столи (27 расм) юқори саҳнида тасма ўтказиш учун бир неча тешиклар ва шунинг билан бирга йиртқич ҳайвонларни фиксация қилиш учун, уларга алоҳида мослаштирилган ва олиб қўядиган темир панжара ҳам бор.

Мушукларда операция ўтказиш вақтида алоҳида чарм ёки қаттиқ матодан ясалган халта, қайсиким операция ўтказиладиган жойни очиқ қолдиради. Бундан ташқари яна яхшиси танани ҳар қандай жойида операция ўтказиш учун ҳамма оёқларига мустаҳкам тўқимадан ясалган махсус пайпоқ кийгизиб ҳайвон фиксация қилинади.

Ёввойи ҳайвонларнинг фиксацияси. Катта хушёрлик ва эҳтиёткорлик талаб қилади, бу айниқса йиртқич ҳайвонлар билан муомила қилганда. одатга кўра, улар махсус қафасга киргизилади ёнидаги тахта деворда алоҳида кўчма бўлиб силжитганда ичкари майдон торайиб ҳайвоннинг ён томонларини қисади. шунда у ўзини ҳимоя қилиш ҳаракатига шароит бўлмасдан қолади. Ҳайвоннинг керакли тана қисмида операция ўтказиш учун яхши шароит туғилади.

ҚЎЙ ВА ЭЧКИЛАРНИНГ ФИКСАЦИЯ ҚИЛИШ

Ковш қайтарувчи майда ҳайвонларни ҳамма оёқлари мустаҳкамланиши, икки арқон ёрдамида бажарилади. Чилвирни қаттиқ тортиб, эҳтиёткорлик билан қўй ёки эчки ерга ағдарлади. Йиқитгандан сўнг оёқлари бир-бирига қўшиб боғланади (28 расм).

ЙИРИК ҲАЙВОНЛАР УЧУН ФИКСАЦИЯ ҚИЛУВЧИ ДАСТГОҲ ВА ХИРУРГИК СТОЛЛАРИ

Йирик ҳайвонларнинг фиксация қилиниши учун ветеринария амалиётида дастгоҳ (станок) албатта зарур, Китаев (29 расм) ва Виноградовларнинг (30 расм)

қисмларга ажраладиган ва турлича ўзгарадиган дастгоҳлари кенг қўлланилмоқда Улар қулай ва оддий, параллель бруслар типидан, лекин Виноградов дастгоҳи универсаль ҳисобланади.

Операция столларининг бир неча турлари мавжуд. И. Жемайтиса ва А. Юревичуса столи кенг тарқалган (31 расм) Уни пойдевори металлдан ясалган бўлиб электромотор ва ҳаракатчан қопқоқ (саҳна) билан жиҳозланган, бу столни горизонталь ва вертикаль вазиятларга келтириш мумкин. Ҳозирги вақтда гидравлик стол жиҳозланган.

Герцен системаси бўйича йирик ҳайвонларни вақтинча ушлаб турадиган гидравлик универсаль столдастгоҳи катта амалий аҳамиятга эга (32 расм).

Сапожниковнинг операция столи (33 расм). Столнинг тузилиши. Профессор Сапожников столи тузилиш жиҳатидан энг оддий ҳисобланади. Икки тарафлама қўшалоқ чорчўп ва тахтали том саҳнадан тузилган бўлиб, икки илгак орқали айланишга мослашган. Чорчўплар тўрт қиррали, 10—15 см қалинликда берёза ва дуб дарахтидан, темир тасма орқали улаб мустаҳкамланган. Орқа томонида учта устун билан туташган. Буларнинг иккитаси рамани бурчагига тегишли бўлган синчларнинг давоми ҳисобланади. Учинчи устун, рамани орқа томонини ўрта қисмини эгаллайди, икки темир ҳалқа (скоба) ёрдамида мустаҳкамланган. Бу ўрта (210 см) энг узун тиргакнинг учида махсус асбоб (блок), бўлиб йирик ҳайвонни орқаси билан ётказиш зарурияти туғулиб қолса у ишлатилади. Бурчакдаги тиргаклар ҳайвон танасини ушлаб туриши учун мослаштирилган, стол устига ётқизилган ҳайвон пастга қараб юмалаб кетмайди. Шу билан бирга операция ўтказиш вақтида орқа оёқларни боғлаб қўйиш учун фойдаланади.

Операция стол саҳнаси 6,5—7 см қалинликдаги тахтадан ясалган. Турли травматик шикастланишлардан сақлаш учун устига кигиз ёки намат қавати тўшалган, унинг устидан қалин резина билан қопланган. Оёқларни боғлаш учун саҳна олди томонида узунаси 25 см келадиган тўрт қиррали 2-та калта ёғоч билан жиҳозланган. Ҳайвонга яқинлашиш учун олиб ташлайдиган бу мослама хирург ва уни ёрдамчиларига катта

имконият туғдиради. Стол юзаси карши томонида 2-та темир ҳалқа ўрнатилган, уларга тасма учлари мустаҳкам қилиб боғланади.

Операция столини чорчўпи ва саҳни бир-бирига илмоқ орқали, ён томонлар ҳам ҳалқалар билан жиҳозланган.

Отни йиқитиш техникаси. Олдин стол саҳнаси вертикаль вазиятга келтиради, йиқитиш тасмасини юза томонидан ўтказади ва ҳайвонни стол томонга иложи борича яқинлаштирилади, кейин тасмани бир учини кўкрак остидан, иккинчи тасма учини қорин деворини пастидан ўтказади, иккала тасмалар ҳайвон устидан тескари томонга, яъни орқада ўрнатилган илгакга қараб ошириб юборилади. Шундан сўнг тикка турган ҳайвон тасмани тортилиши натижасида (ҳайвонни) стол садҳига яқинлаштирилади. Бордию шунда от қаршилик кўрсатса, лабига бурама асбобини ишлатишга тўғри келади. Тезлик билан иккала тасмани орқада турган ёрдамчилар тортишадилар, шунда стол юзаси ва ҳайвон қайтадан горизонталь вазиятни эгаллайди. Ҳайвонни операция столига йиқитиш учун камида 4 киши қатнашишини талаб қилади. Буларнинг иккитаси тасмани тортиш учун, учинчи ёрдамчи думидан ва тўртинчи одам ётган отни нўхтасидан бошини босиб ушлаши керак.

Ётган отни керакли вазиятга келтирилгандан сўнг, тасма тезлик билан охиригача тортилади ва ҳалқадан ўтказиб улар боғланади. Нўхтани ушлаб турган ёрдамчи тезлик билан от буйнини босиб туриши керак, бўлмаса ётган от ўрнидан туришга ҳаракат қилиб шунда ўзини шикастлаши мумкин.

Оёқларни фиксация қилиш турлари асосан операцияни ўтказадиган жойига ва хирургик аралашувига боғлиқ. Шу туфайли, вазиятга қараб турли фиксация усулларини қўллашига тўғри келади. Йиқитилган отни оёқларини боғлаш қоидалари қуйидагича бажарилади: биринчи навбатда ётган томоннинг қаршисидаги (юқори) оёқлар, кейин остидагиси — қолганлари боғланади. Шуни алоҳида таъқиқлаш зарурки ҳайвоннинг бўш қолдирилган оёқларидан эҳтиёт бўлиш зарур, чунки у бирон шикаст етказиши мумкин.

Операция тугатилгандан сўнг олдин пастда турган, сўнгра юқоридаги оёқлар бўшатилади. Стол орқа то-

мон ҳалқасидан тасма тугуни тезлик билан ечилади, илмоқ ечилади, стол саҳнаси чорчўпдан ажратилади ва ҳалқадан ушлаб кўтарилиб, шунда горизонтальдан вертикаль вазиятга ўтади, от оёғига қўйилади.

ЙИҚИТИШ ОҚИБАТИДАГИ АСОРАТЛАР ВА УЛАРНИНГ ОЛДИНИ ОЛИШ ЧОРАЛАРИ

Йирик ҳайвонларни йиқитганда кўпинча танани турли орган ва тўқималарига турли хил даражадаги шикастланишлар бўлиши мумкин. Буларнинг олдини олиш учун куйидаги чоралар амалга оширилади.

1. Йиқитишдан олдин ҳайвон остига тўшайдиган етарли даражада юмшоқ пахол ишлатиш керак бўлади;

2. Юрак ва томир системасида бирон камчилик кузатилса, бундай ҳайвонни йиқитиш ман қилинади;

3. Қўрқоқ ва кучли отларни йиқитишдан олдин хлоралгидрат ёки бошқа ингаляциясиз наркотик моддалар қўллаш зарур;

4. Йиқитишдан олдин ҳайвон тақасизлантирилади;

5. Сийдик пуфаки тўлган, ичаклар дамлаган ва нафас олиши ўзгарган ҳайвонларни йиқитганда ички органларни ёрилиши ва нафас олиш тўхташи мумкин;

6. Йиқитиш учун мўлжалланган чилвирлар мустаҳкам ва етарли қалин бўлиши шарт;

7. Йиқитгандан сўнг, энг аввал ётган томон қаршисидаги юқори турган оёқлар биринчи бўлиб илмоқ ўтказиб боғлаш талаб қилинади;

8. Йиқитгандан сўнг тезлик билан пухта ва эҳтиёт бўлиб ҳайвоннинг бошини, бўйнини ва кўкрак қафасини мустаҳкам ушлаш зарур.

Ҳайвонларни фиксация қилиш процессида юқорида келтирилган чора-тадбирларни амалга оширишдан ташқари яна қўйидагиларга ҳам диққат эҳтибор бериш албатта асосий зарурият деб ҳисобланади.

1. Отларни йиқитишдан тўхтатиш: а) юрак-қон томир ва нафас олиш системаларнинг касаллигида; б) қўрқоқ, тоза зотли ва кучли ҳайвонларни олдин наркотик моддалар (хлоралгидрат) юбориб гаранг қилиш;

2. эви билан узоқ сақлаб оч қолдириш;

3. йиқитишдан олдин сийдик пуфагини бўшатиш.

ФАРМАКОЛОГИК ВОСИТАЛАР ҚЎЛЛАНИБ ҲАЙВОНЛАРНИ ҲАРАКАТСИЗЛАНТИРИШ

Қишлоқ хўжалик. ўй ва ёввойи ҳайвонларни тинчлантириш ва ҳаракатсизлантириш мақсадида ҳозирги вақтда ҳаракатсизлантирувчи (мускулларга), органларга таъсир этувчи (релакция — мускулларни бўшаштирувчи) ўсимлик ва ҳайвон маҳсулотидан ажратиб олинадиган, (седатив тинчлантирувчи фармакологик воситалар —транс—эс-ҳушнинг тўсатдан қисқа вақтга йуқолиши), моддалар қўлланиши яхши натижа беради. Буларнинг баъзиларини ҳайвон йиқитишини осонлаштириш мақсадида ҳам ишлатиш мумкин.

Седатив воситаларга нейролептик (кичик нерв хужайраси) деб айтиладиган фармакологик дорилар, булар орасида а м и н а з и н ветеринария амалиётида кенг кўлланади. Бундан ташқари азаперон, ромпун ва бошқа воситалар ҳам ишлатилади.

УЧИНЧИ БОБ

ХИРУРГИК ИНФЕКЦИЯНИ ОЛДИНИ ОЛИШ ВА ХИРУРГИК ИШНИ ТАШКИЛ ҚИЛИШ

Инфекция бу ҳайвон организмига тушган микроорганизмларга қарши актив кураш ҳодисасининг йиғиндиси. Бу биологик процесснинг энг юқори даражадаги ифодаси, организмда инфекцион касалликнинг ривожланиши.

Хирургик инфекция деб шуни тушиниш керак, қайсики касалли (яллигланишни) асосан хирургик усулларни қўллаб уларни даволаш. Буларга қуйидаги касалликларни мисолга келтириш мумкин: фурункул, карбункул, абсцесс, флегмона, остеомиелит, суяк туберкулёзи, замбуруқ бактериялар ва бошқа қўзғатувчилари киради. Ҳайвон организми ҳимоя кучларининг пасайиши инфекциянинг ривожланишига қулай шароитлар яратади.

Инфекцияни кўзғатувчилари аэроб ва анаэроб бўлиши мумкин, улар организмга турли йўллар орқали тушадилар (схема 1), энг асосийси операция жароҳати орқали (экзоген манба). Бундан ташқари инфекция гемотаген ва лимфоген йўллар орқали тўқима ва организмдаги мав-

жўд йирингли учоқлардан тарқалиши мумкин (эндоген манба).

Экзоген манба

Боглам Асбоблар Қўл Тери йўллари: контакт ҳаво томчи

Жароҳат

йирингли учоқ крептоген инфекция бегона жисм йўллари: гемотоген лимфоген

Экзоген манба

Схемада кўрсатилгандай операция жароҳатининг инфекция билан ифлосланиши асосан экзоген манба орқали амалга оширилади ва улар организмга катта хавф-хатар етказади. Шунинг учун хирургик операциянинг натижаси, жароҳатга инфекцияни тушишининг олдини олиш билан боғлиқ. Бу муаммони ҳал этиш хирургия фани олдида турган энг долзарб масала бўлиб ҳисобланади.

АНТИСЕПТИКА ВА АСЕПТИКА ТАЪЛИМОТИНИ РИВОЖЛАНИШИ

Асрлар мобайнида кўплаб беморлар хирургик операциядан кейин жароҳатда йирингли процесс ривожланиши натижасида нобуд бўларди. Чунки XIX асрнинг иккинчи яримигача бактереологик фанининг тушунчаси хирургларда бўлмаслиги сабабли улар операция жароҳатида инфекцияни тарқалиши тўғрисида ҳеч қандай манба йўқлиги учун уни тарқалишини олдини олиш усуллари тўғрисида ўйламаган ва бунга чора тадбир ишлаб чиқармаганлар. Бу ҳол хирургиянинг ривожланишида асосий тўсиқ бўлиб келди ва беморларни хирургик йўл билан даволашга ишончсизлик туғдирди. Жароҳат ташқи муҳитга туташганда йирингли яллиғланиш рўй бериши, қадимдан маълум эди. Кузатишлар натижасида йирингли яллиғланиш сабаблари тўқималарни ичида эмас, балки ташқарисида, деган фикр туғилди, ва бу оғир аҳвол билан амалий курашиш мумкин эмас деган хулосасига келишганлар. Лекин ҳавода бўладиган ва йиринг ҳосил қилишда иштирок этадиган қан-

дайдир номалум моддалар (миазмалар) бор деган тахминни Гиппократ баён қилган эди. Лекин бу тахмин фикр илм-фанда ривожини топмади. XIX асрга келиб илм-фан ривожлана бошлагандан кейин, йирингли яллигланиш сабаблари ҳақидаги фикрлар илмий жиҳатдан изоҳлана бошланди.

1861 йилда Венгериялик врач Земмельвейс ўзи ўтказган тажрибадан кейин ҳомилада бўлган хотинлар тўғқандан сўнг уларда учрайдиган сепсис касалини кузатди ва уни олдини олишга эришди. Земмельвейс таклифига биноан туғишган хотинларни текширишдан олдин қўлларни оҳак эритмаси билан ювиши керак. Шундан сўнг туғишгандан кейин хотинларда учрайдиган юқумли касални камайтиришга эришилди. Шундан кейин унга «Оналар халоскори» деган фақри-юксак унвон берилди.

Луйи Пастер томонидан чириш ва ачиш моҳияти очиб берилди ва шу билан бирга бактериологик янги фанини яратди уни ривожланишига катта ҳисса қўшди. Пастерни илмий назарияси англия олими Листерга тургки бўлди. Бу назария бўйича жароҳатни оғирланиш сабабини билгандан сўнг 1867 йил Листер томонидан касалнинг теварак атрофидаги буюмлардан, ҳаводан, боғлов материаларидан ва бошқа манбалардан бактериялар тушиши туфайли жароҳат йирингланади, деган хулосага келди. Шунинг учун Листер жароҳатдаги бактериялар ўлдирилса ва у боглаб қўйилса, йирингланишнинг олдини олиш мумкин деган фикрни билдириб, чиришга қарши курашиш ёки антисептика (анти — карши, септика — йиринг, чириш) усулини хирургия амалиётида ишлаб чиқишга эришди. Шу мақсад учун Листер 5% карбол кислотаси эритмасини тавсия этди.

Антисептика усули деб шуни тушунмоқ керак, яъни химиявий моддалар ёрдами орқали жароҳатдаги инфекцияга қарши курашмок. Листерни таълимотига асосланиб жароҳатни даволаш максади учун уни юза қисмига тегинадиган нарсалар (қўл, хирургик асбоб, тикув, боғлам материаллари) ҳаммасини 2—3% карбол кислота эритмасига ботириб жароҳатга ишлатишни лозим топди. 1877—1878 йиллардаги рус-туркия урушида Н. И. Пироговнинг шогирди П. И. Пелехин бу усулни Россияда биринчи марта хирургия практикасига қўллади ва у кенг тарқалди.

Бу усул хирургияда 25 йил ҳукмронлик қилди, лекин текширишлар шуни кўрсатдики, карбол кислота бактериялар билан бирга соглом тўқима хужайраларига таъсир этиб уларни ўлимига олиб келиши аниқланди. Антисептикани қўллаб жароҳатни батамом стериллаш мақсадини тўла амалга ошириш мумкин эмаслиги аниқланди. Қуюқ карбол кислота эритмасини операция хона ҳавосига сепиш натижасида ундан одамлар заҳарланди, операция жароҳатини қитиқлади, ҳўл боғламлар тери касали келиб чиқишига сабаб бўлди. Бундай ножўя ўзгаришлардан кейин 1880 йилда Брунс энди (сепиш йўқолсин) жароҳат юзини карбол кислота қитиклаб яллигланишга сабаб бўлмоқда деб арз қилган. Шундан кейин тезлик билан антисептика даври асептикага алмашади. Бунинг ижодкорлари Тренделенбург, В. Бергманн, Шиммелбуш, Куммер ва Фурбрингерларга бутун олам миннатдорчилик исҳор қилишлари албатта керак. Жароҳатга тушган бактерияларни қандай йўқ қилиб юбориш етарли даражада эмаслигини тушуниб олишдилар. Уларнинг жароҳатга тушиб тарқалишига йўл қўймаслик бу катта аҳамиятга эга. Юқорида эслатиб ўтилган, яъни тирик тўқимани стерил ҳолатга келтириш ҳеч мумкин бўлмаган. Лекин бўлган жароҳатга тегиб ва унга шахсан алоқадор бўлган матоҳларни юқори даража ҳарорати орқали стерил ҳолатга келтириш мумкин. 1882 йилда буғ ёрдамида стерилизация ўтказиш фикри туғилади. Шу йилни ўзида Бонн шахрида бутун дунё миқёсида стерилизатор асбоби (34 расм) бунёд этилди. 1890 йилда америкалик Холстед (Листерни шогирди) стерилланган резинали қўлқопнинг операция ўтказиш даврида қўлланишини юқорида айтилган усулда ишлатишини киргизиб уни тўлдирди, 1900 йилда эса англиялик Хунтер томонидан стерилизация қилинган юза маскасини ишлатишга даъват қилади (35 расм). Бундай ўзгаришлардан кейин 1888 йилдан бошлаб асептика усули антисептикага карши чиқди. Бу янги усулни мақсади жароҳатга тегадиган ҳамма нарсадаги инфекцияни йўқ қилиш бўлганлиги учун асептика (а — инкор этиш, йиринг ва чиришни) деб номланди.

Асептика эски тушунча бўйича шуни тушунмоқ керак, яъни жароҳат устига тегинадиган нарсалар ва ундаги микроорганизмларни тарқалишини олдини оли-

ши учун кимиёвий модда ишлатмасдан юқори даражали иссиқлик билан уларни йўқотиш.

Асептикани тарафдори (профессор Бергманн ва бошқалар) бу усул билан ҳавонинг инфексия воситаси аҳамитини инқор қилишдир. Уларнинг тушунчалари бўйича операция жароҳатини ифлосланиш йўли, алоқа (контакт) инфекцияси ҳисобланади. Улар операция ўтказишда антисептика восита усулларидан буткул воз кечтилар. Бу нотўғри назария кўпга чўзилмади.

1914 йилдаги империалистик уруш ва такомиллашган фаннинг янги маълумотларига асосланиб антисептика хирургия практикасида ўз аввалги ўрнини эгаллашига асосий сабаб бўлди. Шу билан биргаликда инфекцияни олдини олиш мақсадида ҳайвон организмини ҳимоя кучларини кўзғатиш тадбирларини амалга ошириш керак. Бунинг учун қон қуйиш, махсус зардоблар, тўқима препаратлари, антибиотиклар қўллаш тавсия этилади.

ХИРУРГИК АСБОБЛАРНИНГ СТЕРИЛИЗАЦИЯСИ

Хирургия амалиётида кўп асбоблар қўлланилади. Асбоблар қўлланиши бўйича қуйидагиларга бўлинади, тўқималарни ажратувчи, қон тўхтатувчи, ёрдамчи, махсус, тўқималарни бириктирувчи. Хирургик асбобларни ишлатишда қуйидаги умумий қоидалари мавжуд:

1. Барча операцияларни бажаришда фақат ишга яроқлиларини қўллаш.

2. Ҳар қайси асбоб фақат ўзининг тўғридан-тўғри кўрсатмаси бўйича қўлланилиши керак.

Хирургик асбоблар операция ўтказиш вақтида инфекция манбаи бўлиши мумкин. Шунинг учун асбобларни стерилизацияси ва дезинфекцияси, хирургик амалиётида катта аҳамиятга эга. Операция натижалари яхши бўлиши учун, асбобларни операциядан олдин ва у тугагач стерилизация бўлиши учун, асбобларни операциядан олдин ва у тугагач стерилизация қилиниши керак.

Асбобларни стерилизацияси асосан икки хил усул билан олиб борилади:

1. Иссиқ усул бу юқори даражали харорат таъсирида асбоблар юзасидаги мавжуд микробларни йўқотиш. Бу усул қуйидагиларга бўлинади: қайнатиш, оловда қуйдириш (фломбациялаш) ва иссиқ ҳавони қўллаш ва охирги пайтларда автоклав ёрдамида.

Ветеринария соҳасида қайнатиш бу кенг тар-



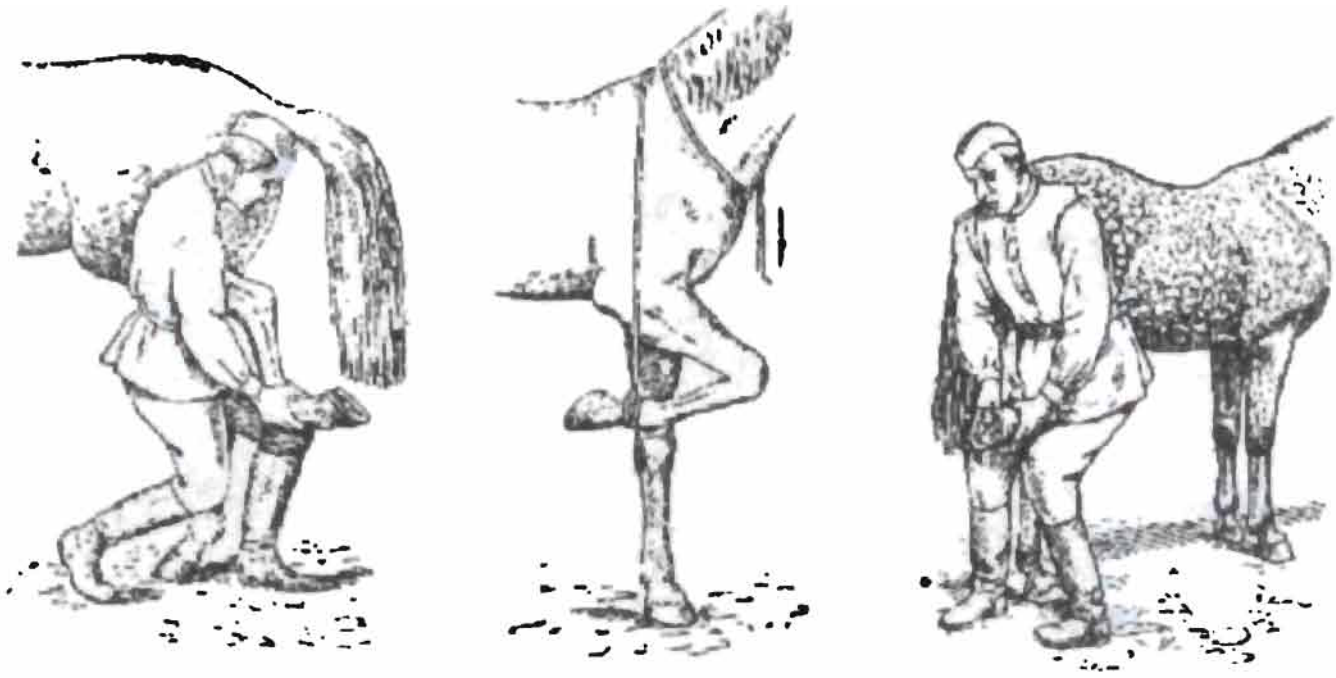

1 расм. *Олдинги, кейинги оёқлар ва гавданинг орқа қисмларида текшириш ўтказилишида отни фиксация қилиш усуллари.*

2 расм. *Текшириш ўтказишда от кўзларини бекитиш.*

3 расм. *Лабга бурамани (закрутка) тўғри ўрнатиш ва ундан фойдаланиш: а - бурама; б, в ўрнатиш босқичлари, г - қорамоллар учун хирургик бурун қисқичи (щипци). (3) Отнинг олдинги оёғининг фиксацияси: 1 - тушов тасмаси, 2 - Хелковскининг импровизорли (тўсатдан) тушови*

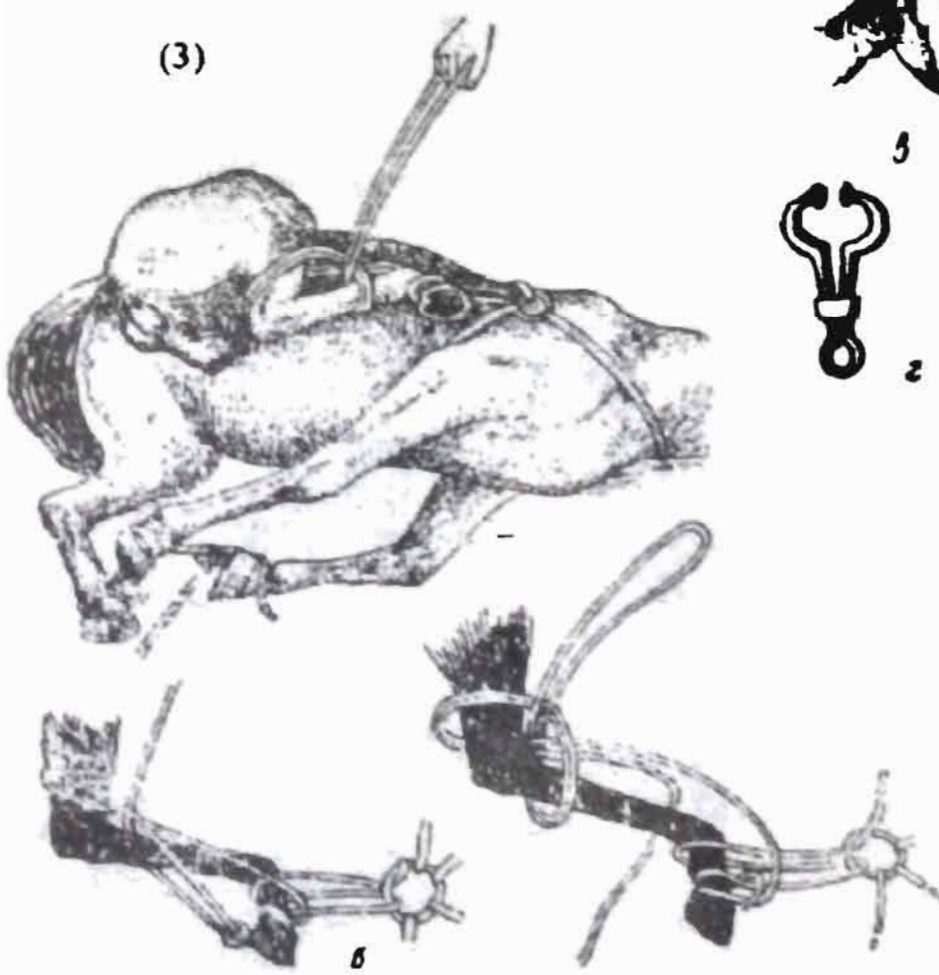

4 расм. *Русча усул билан отни йиқитиб фиксация қилиш (ёрғоқ ва бошқа областларда операция ўтказишда) Орқа оёқнинг Юқори қисмларини фиксация қилиш: а - Стеллецкий бўйича, б-с қайишдан иборат бўлган тушов ҳалқани ишлатиш*

5 расм. *Тушов усули орқали отни фиксация қилиш (ёрғоқ ва бошқа областларда операция ўтказишда).*



а



б



6 расм. *Вентраль областларда операция ўтказилишида отни орқа ҳолатида фиксация ўтказиш усуллари: а - бош ва бўйин; б - қорин; в - тос.*



7 расм. *Данияча усул билан отни орқа ҳолатида фиксация қилиш.*

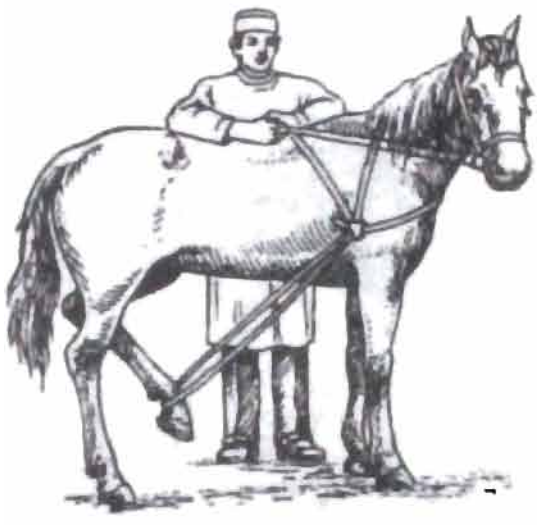

8 расм. *Русча усул билан йиқитишда тасмани ўрнатиш.*

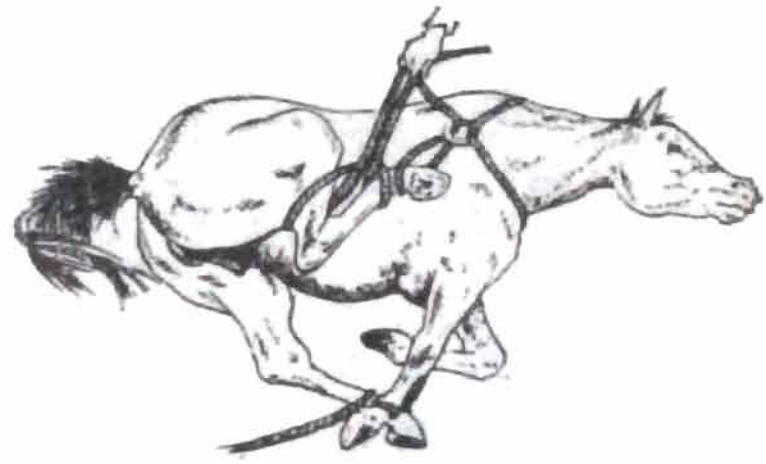

9 расм. *Русча усул билан йиқитишда оёқларни боғлаш.*

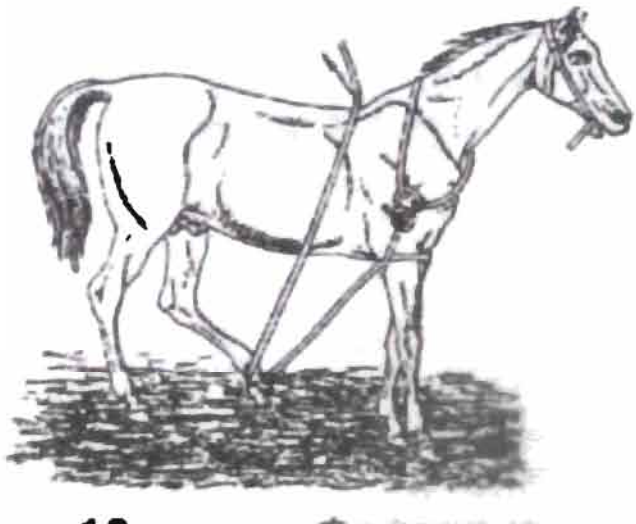

10 расм. *Французча йиқитиш усули.*

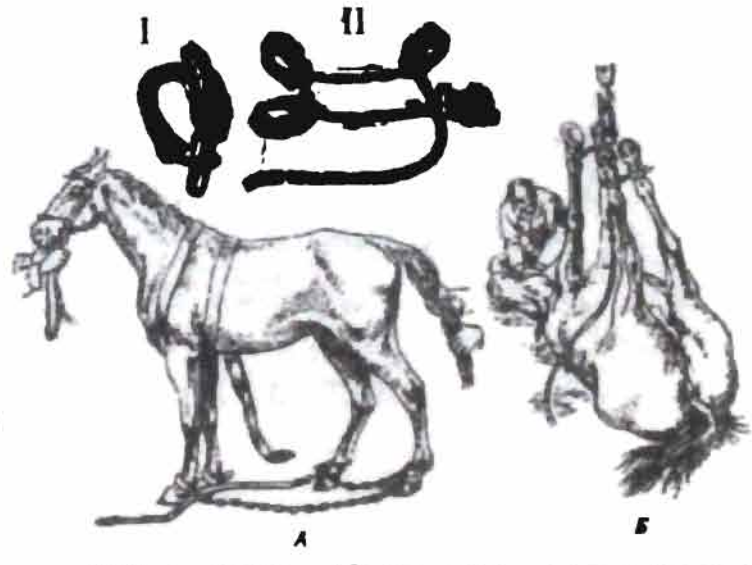

11 расм. *Отларни берлинча йиқитиш учун мослаштирилган берлинча тушов тасмаси: I - тушов тасмаси, II - йиқиладиган ҳайвоннинг умумий кўриниши, (а - тушовнинг асосий тасмаси, тушов тасмасининг кетма-кет қўшилиши стрелка билан кўрсатилган).*

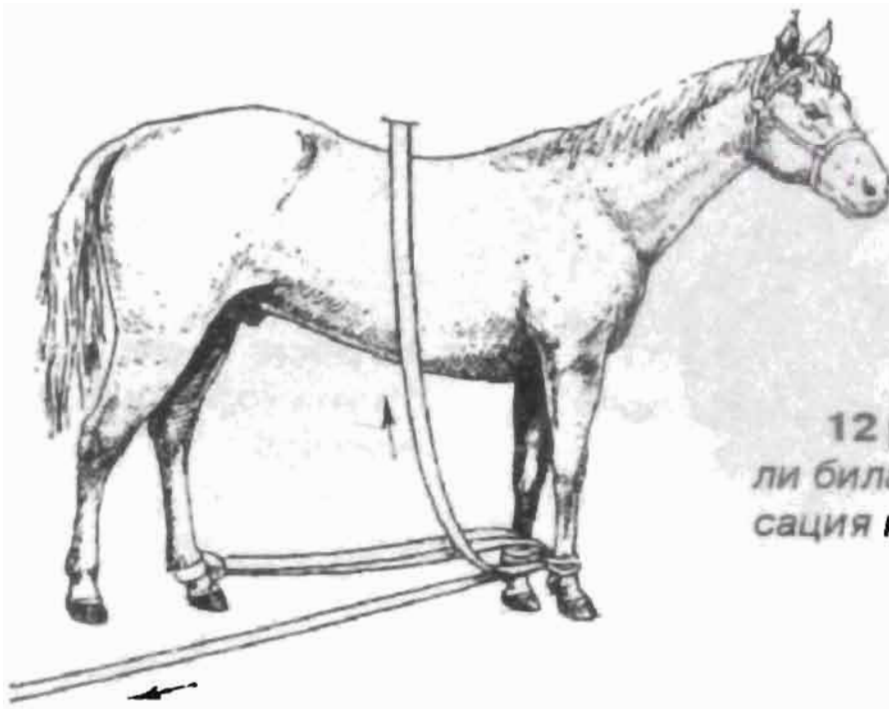

12 расм. *В. С. Решётняк усули билан йиқитиб оёқларни фиксация қилиш.*

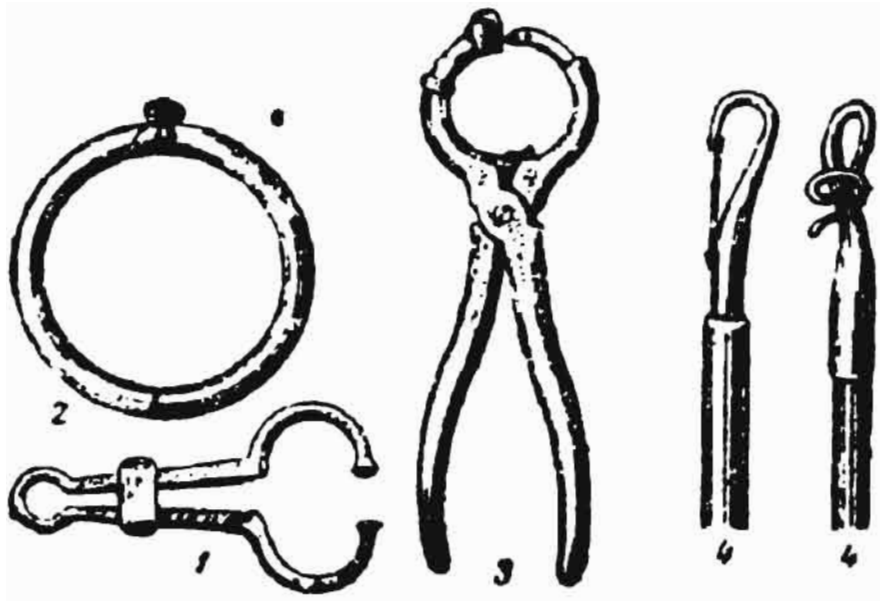

13 расм. *Қорамолларда фиксация ўтказиш асбоблари: 1 - бурун қисқичи, 2 - бурун ҳалкаси, 3 - ҳалкани киргизиш учун қисқич, 4,4' - буқалар учун ушлаб борувчи таёқча.*

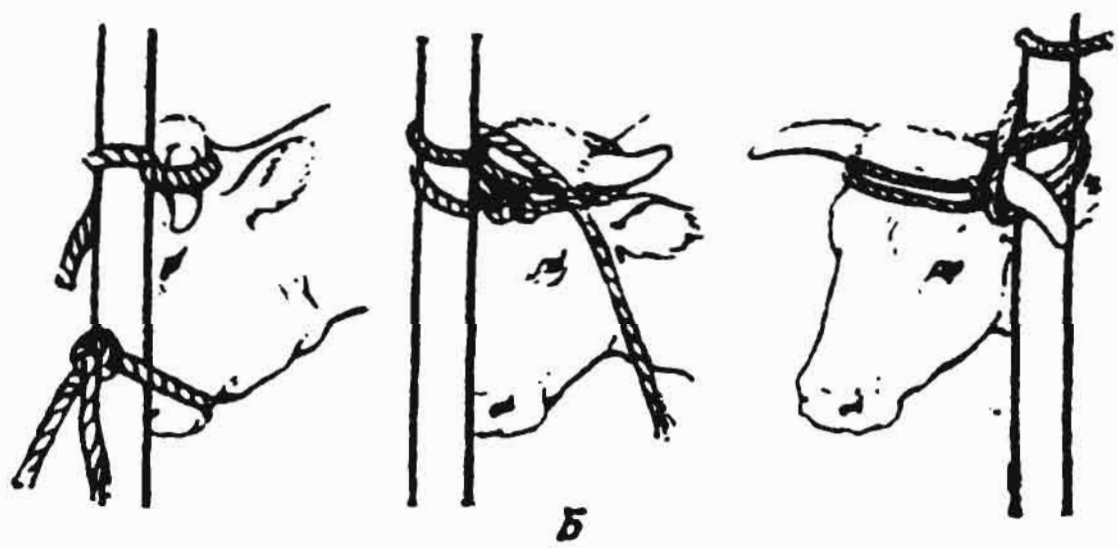

14 расм. *Қорамол бошини арқон билан фиксация қилиш - (А, Б).*

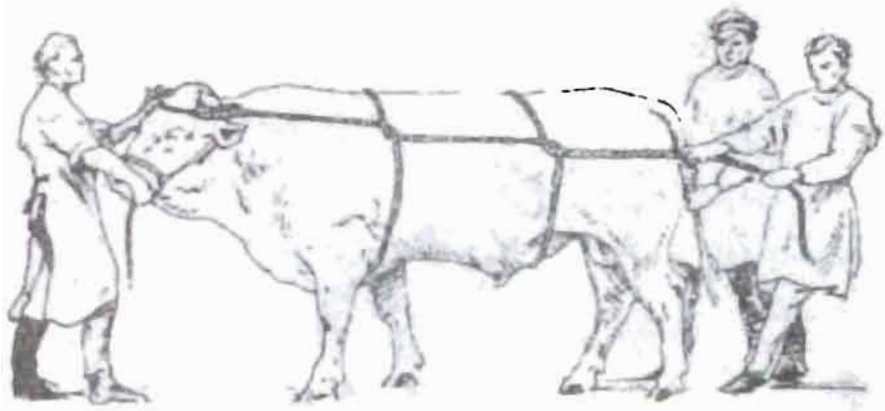

15 расм. *Гесса усули бўйича қорамолларни йиқитиш*

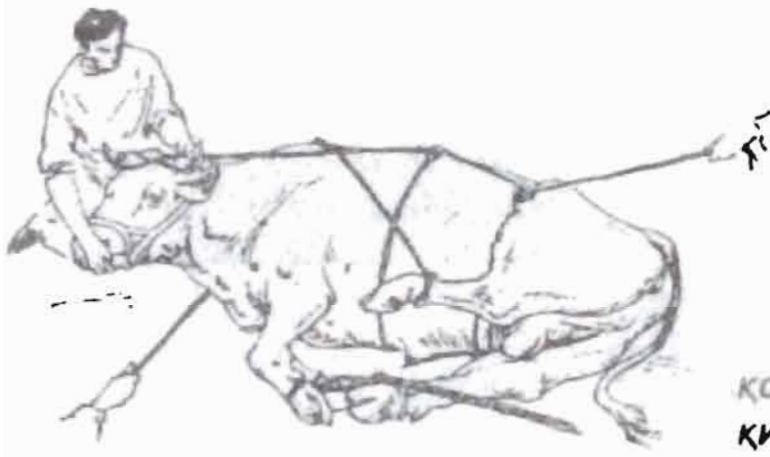

16 расм. *Йиқитгандан кейин қораммол оёқларини фиксация қилиш*

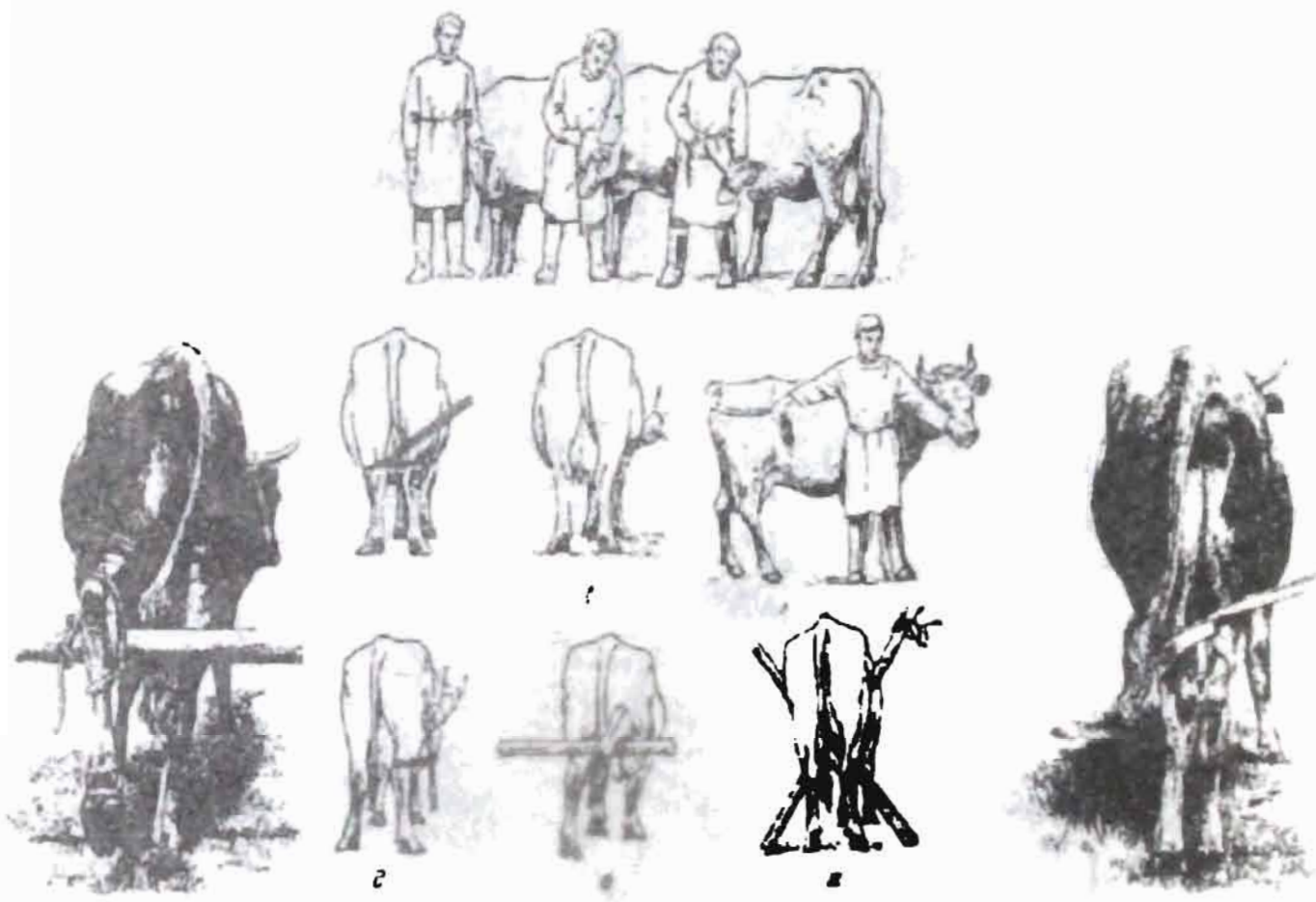

17 расм. *Қорамолларни турли усуллар билан фиксация қилиш.*

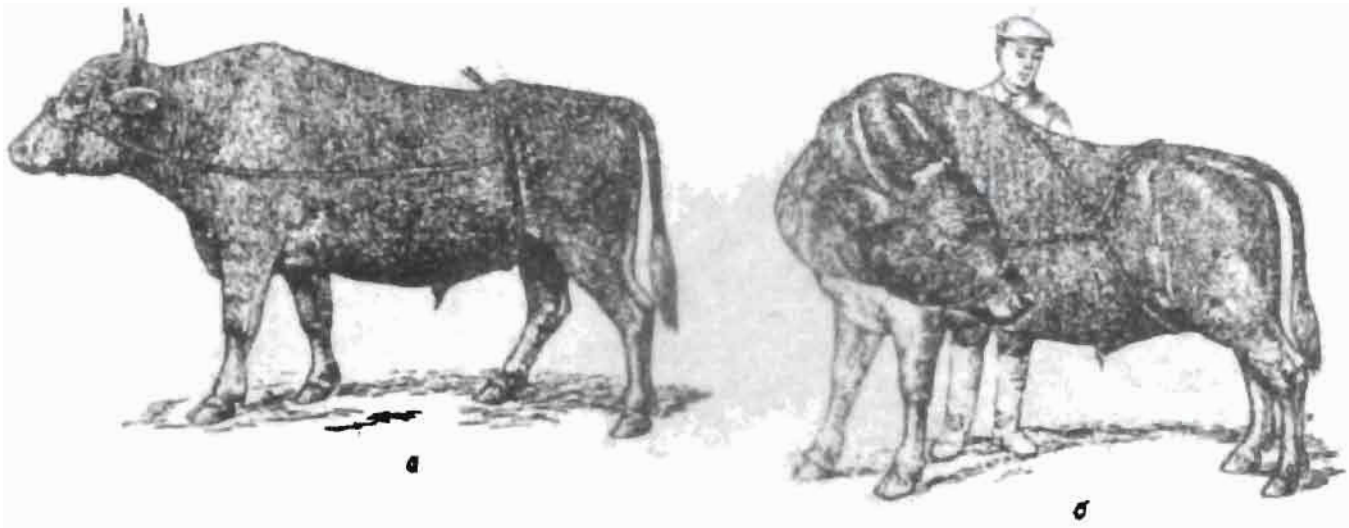

18 расм. *Қорамолларни кавказча усул билан йиқитиш: а - арқонни ўтказиб боғлаш, б - йиқитиш пайти.*

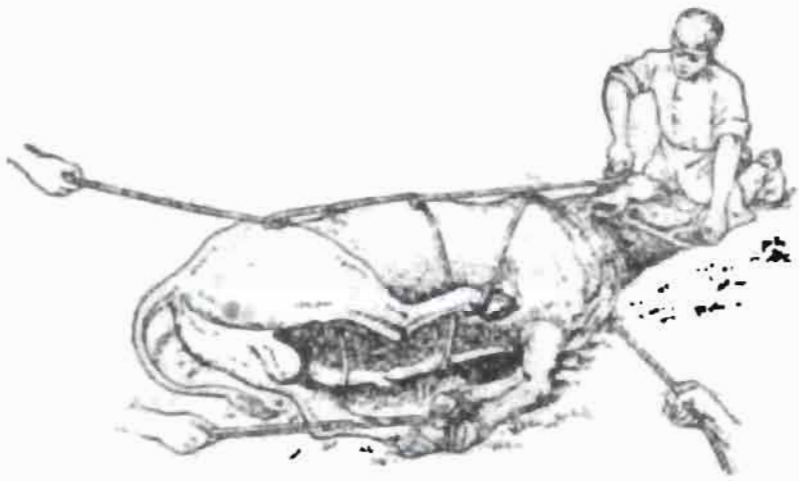

19 расм. *Ахталашда буқани фиксация қилиш.*

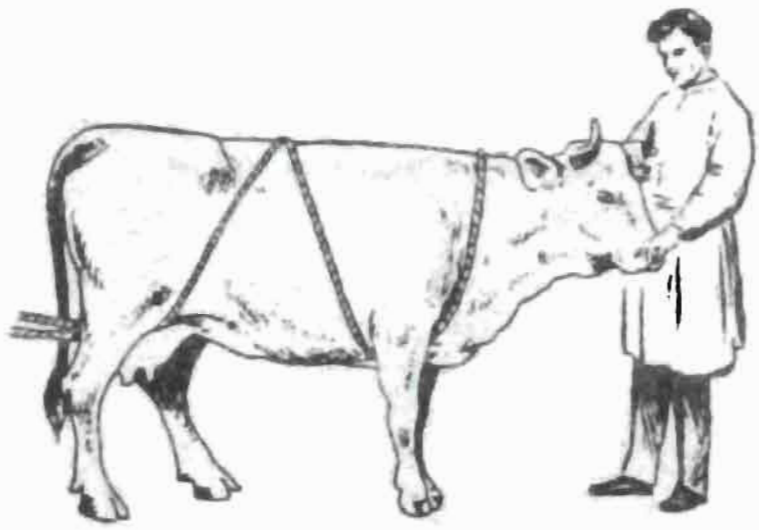

20 расм. *Италянча - Чиноти усули билан йиқитиш.*



21 расм. *Д. Х. Латифов бўйича буйволни йиқитиш: а - арқонни боғлаш, б - йиқитиш пайти.*

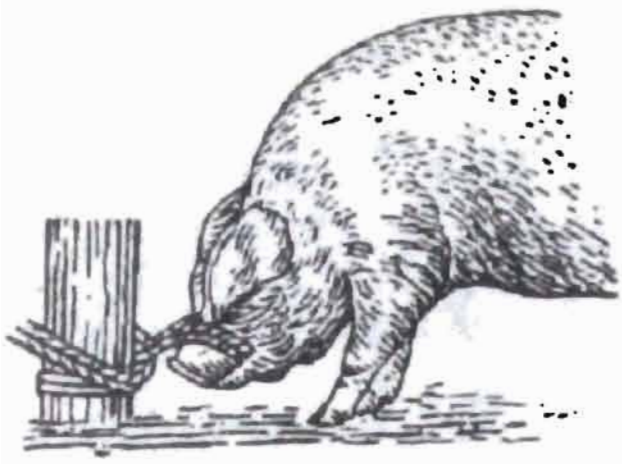

22 расм. *Тик турган ҳолатида чўчқани фиксация қилиш.*

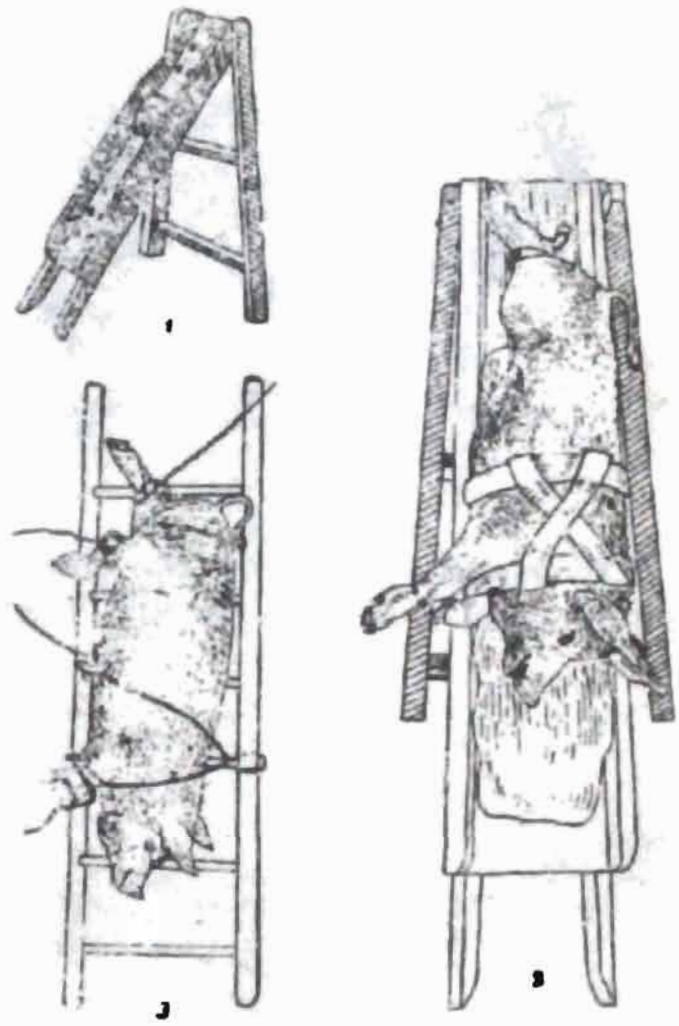

23 расм. *Чўчқаларни фиксация қилиш усуллари: 1 - Н. И. Никифоров операция столининг умумий кўриниши; чўчқани ёнбош холатидаги фиксацияси; 2 - Н. И, Никифоров бўйича, 3 - нарвонда арқон орқали фиксация қилиш усуллари.*

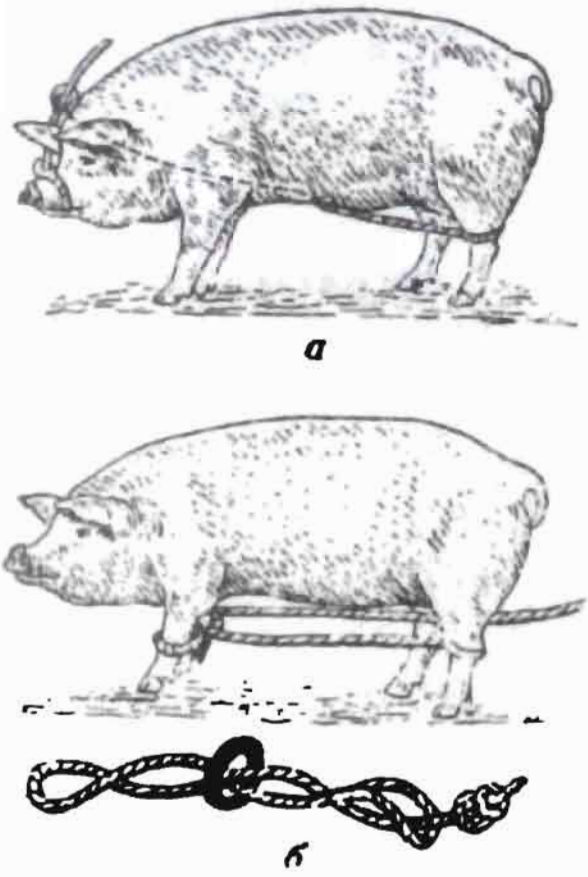

24 расм. *Чўчқаларни йиқитиши: а - Коршунов бўйича; б - Андреев бўйича.*

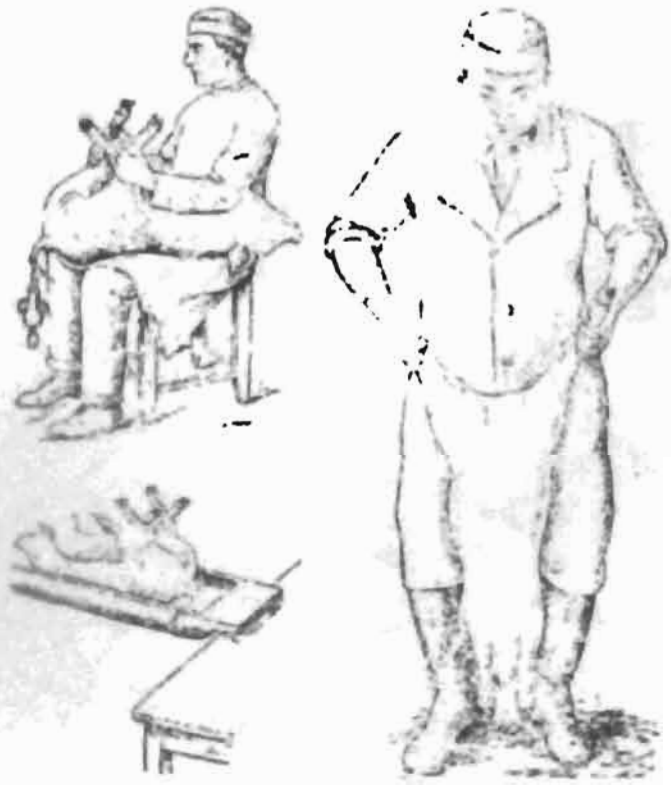

25 расм. *Ахталашда чўчқаларни фиксация қилиш усуллари.*

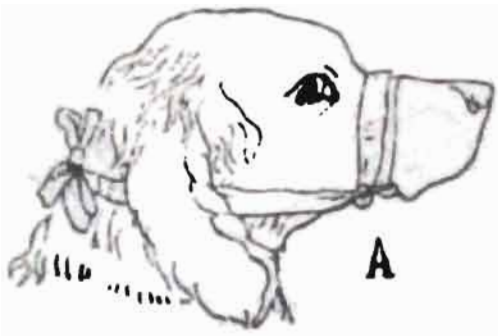



26 расм. *А - Ит оғзини тугун қилиб боғлаш; Б - Итлар учун тахтали операция столи.*

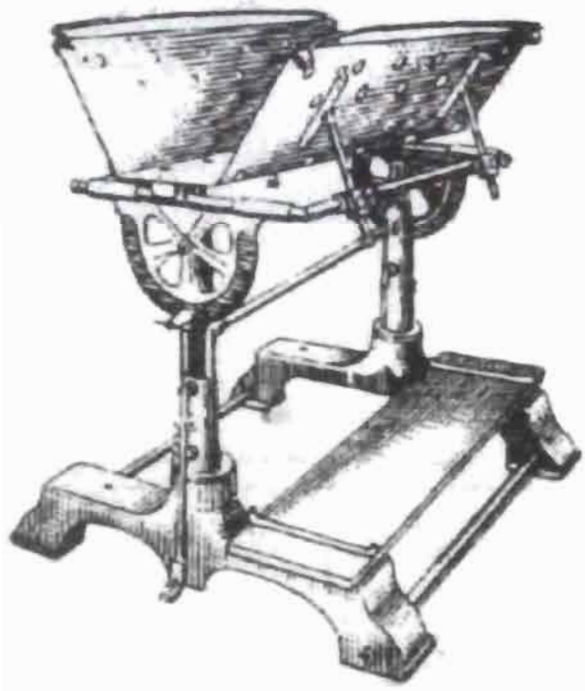

27 расм. *Майда ҳайвонлар учун Виноградовнинг темирдан ясалган операция столи.*



28 расм. *Қўйларни йиқитиш: а - арқоннинг жойлашиш вазияти; б - оёқларни боғлаш.*

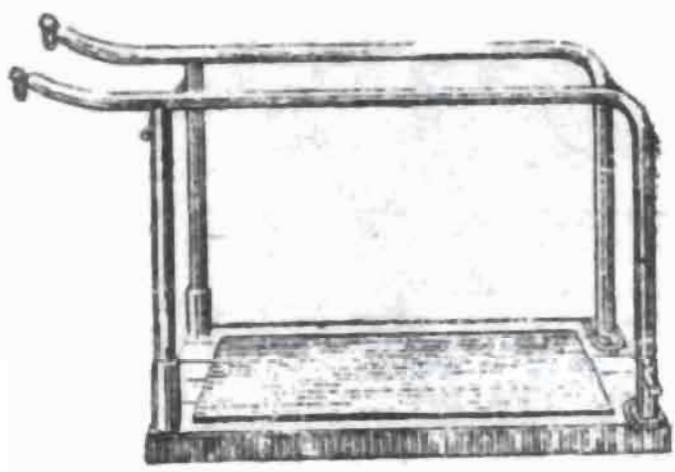

29 расм. *Ҳайвонни тик турган ҳолатида мустаҳкамлаш учун ўзгарадиган Китаевнинг дастгоҳи.*

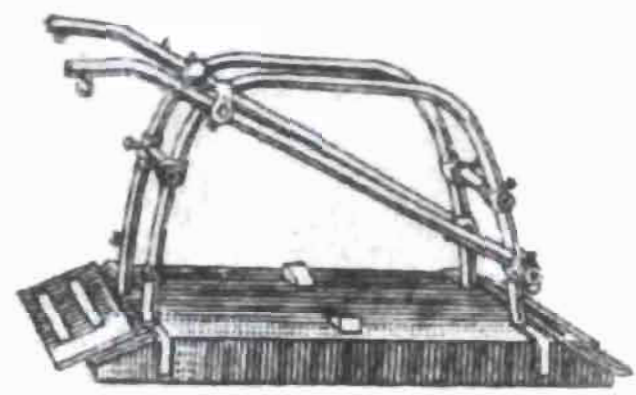

30 расм. *Виноградовнинг фиксация дастгоҳи*

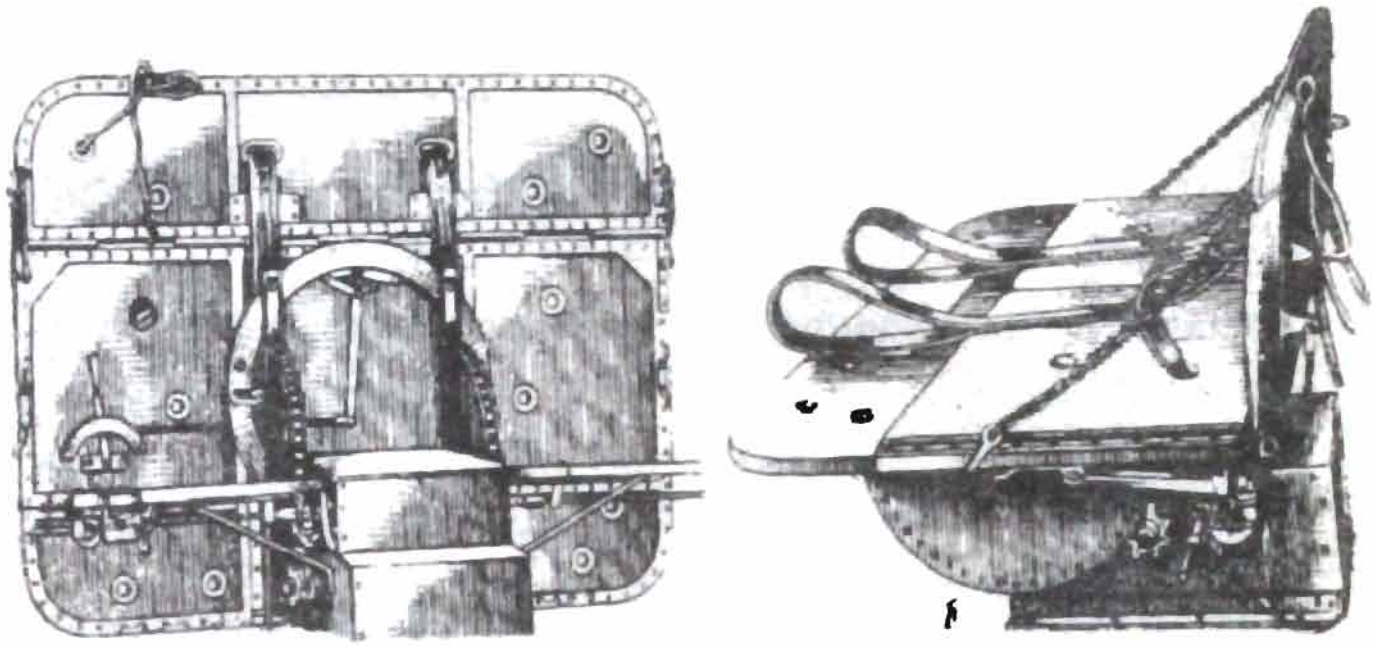

31 расм. *Йирик ҳайвонлар учун И. Жемайтис ва А. Юревичуснинг операция столи: а вертикаль вазияти (орқа томондан кўриниши), б - горизонталь вазияти.*

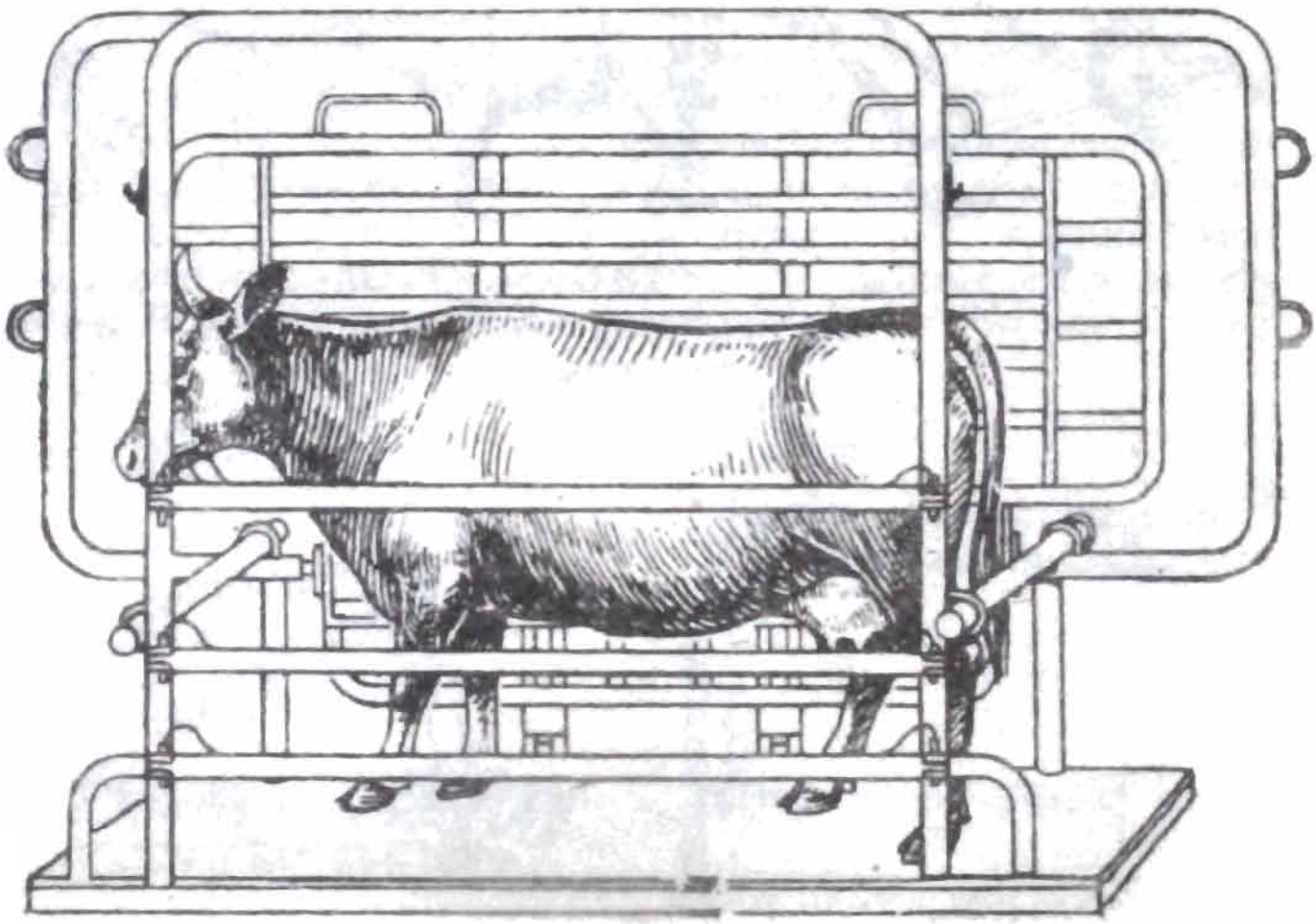

32 расм. *П. П. Герценнинг қаромоллар учун универсаль дастгоҳи*

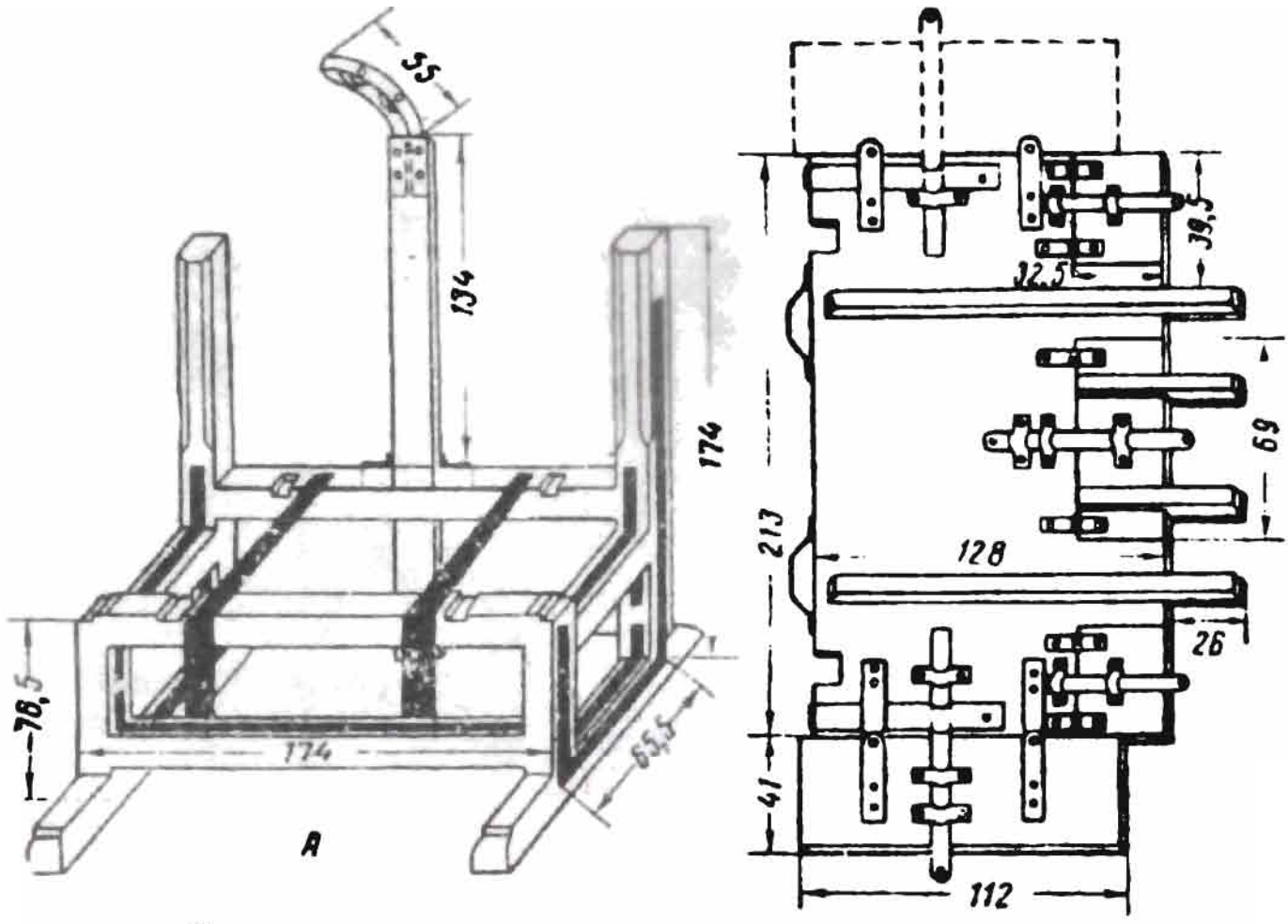

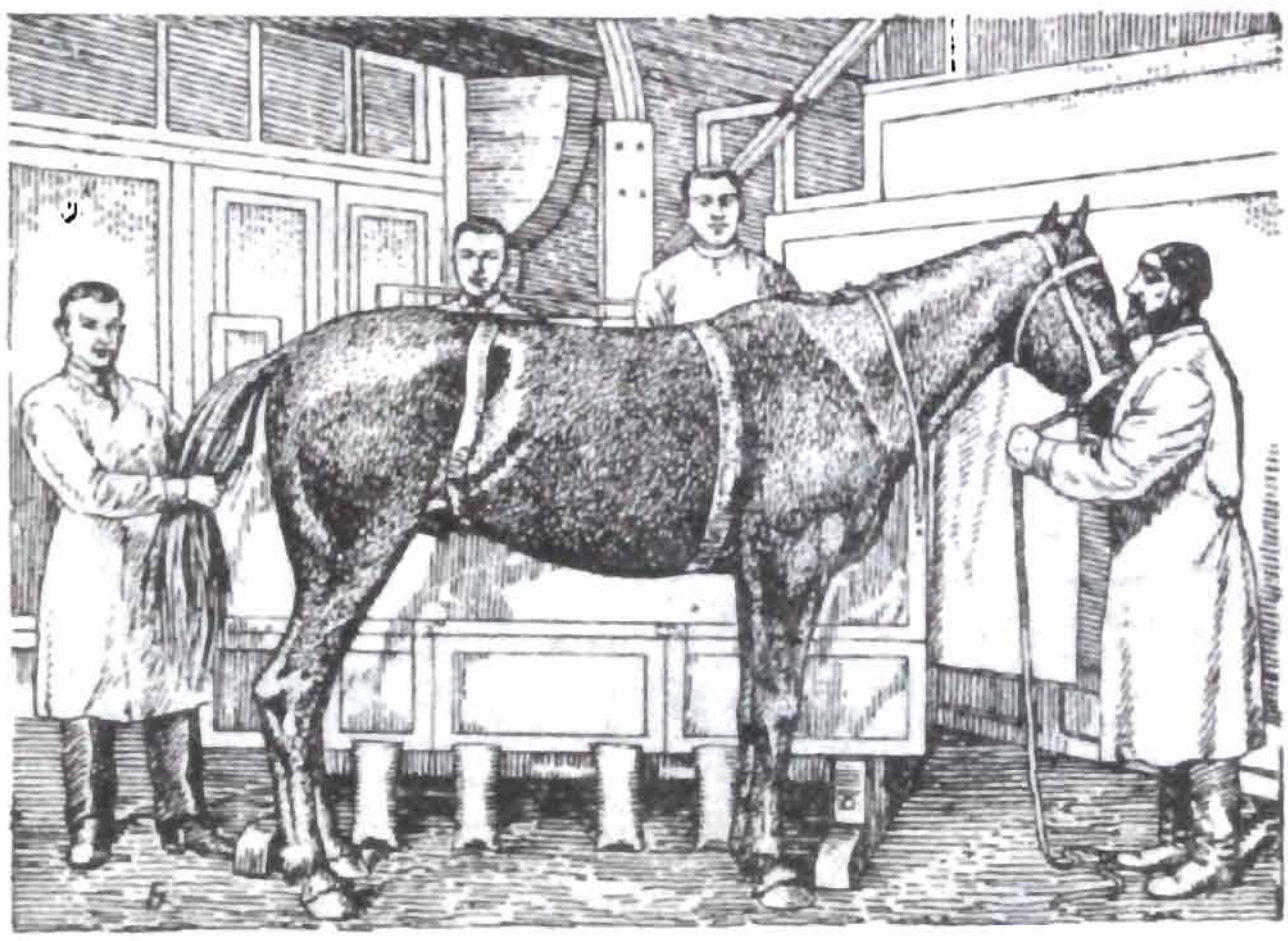

33 расм. *Сапожниковнинг операция столи: А - стол чизмаси, Б -стол устига йиқитишдан олдин отнинг фиксацияси*

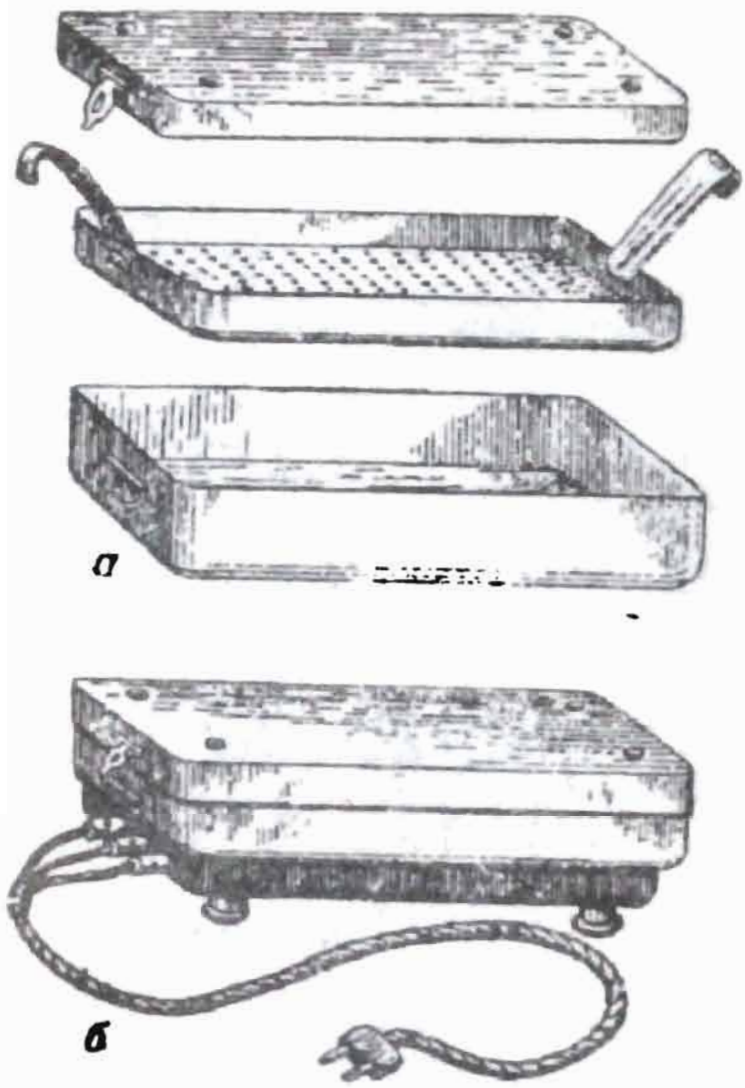

34 расм. *Стерилизаторлар (қайнатғичлар): а-в тартибга солинган қиёфаси: б - электрик қайнатғич.*

35 расм. *Операция қиладиган ниқоб (маска) ва қалпоқ.*

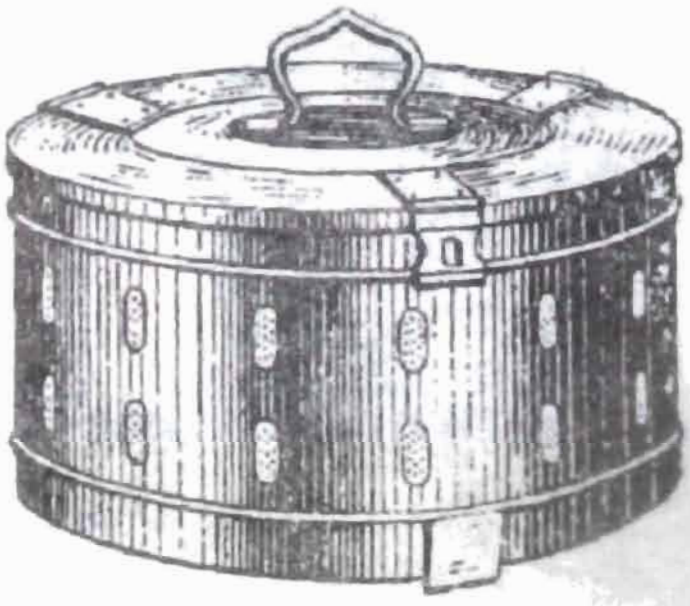

36 расм. *Боғлаш матоҳлар учун металлдан ясалган Шиммельбуш қутиси (бикс).*

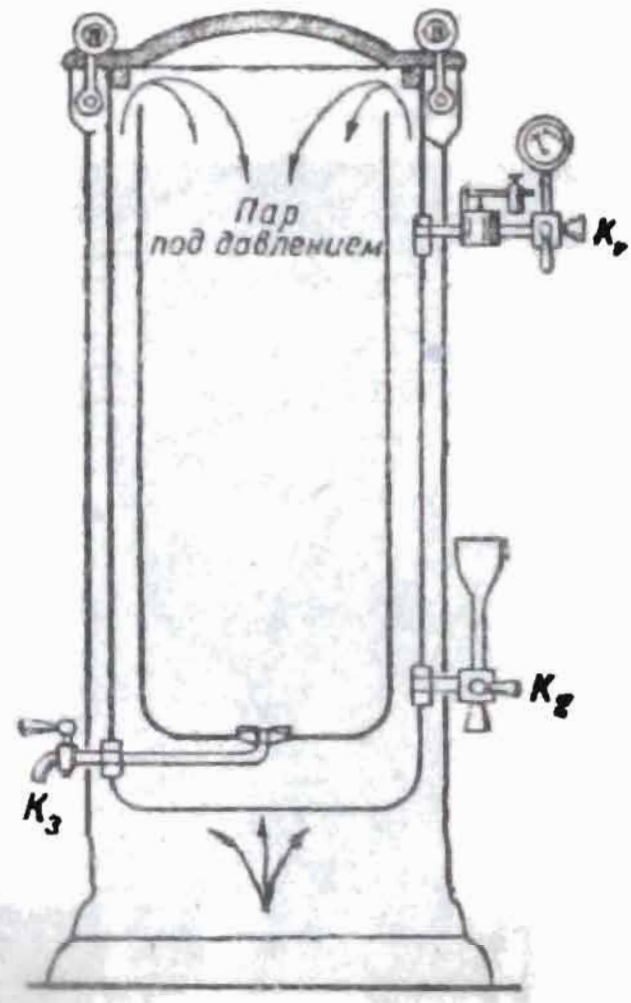

37 расм. *Узунасига (бўйига) кесилган автоклав (стерилизатор).*

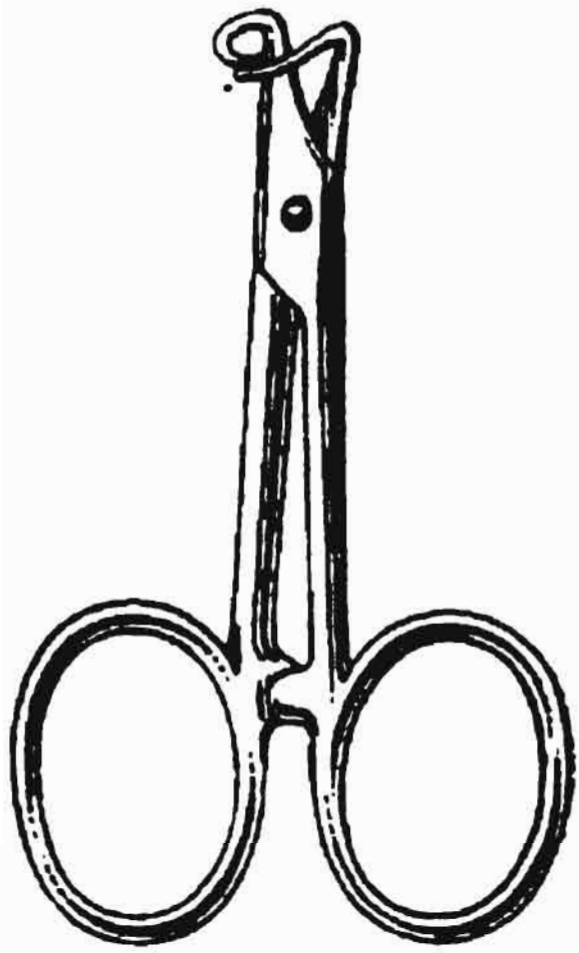

38 расм. *Чойшабни тутиб турувчи асбоб (цапка).*

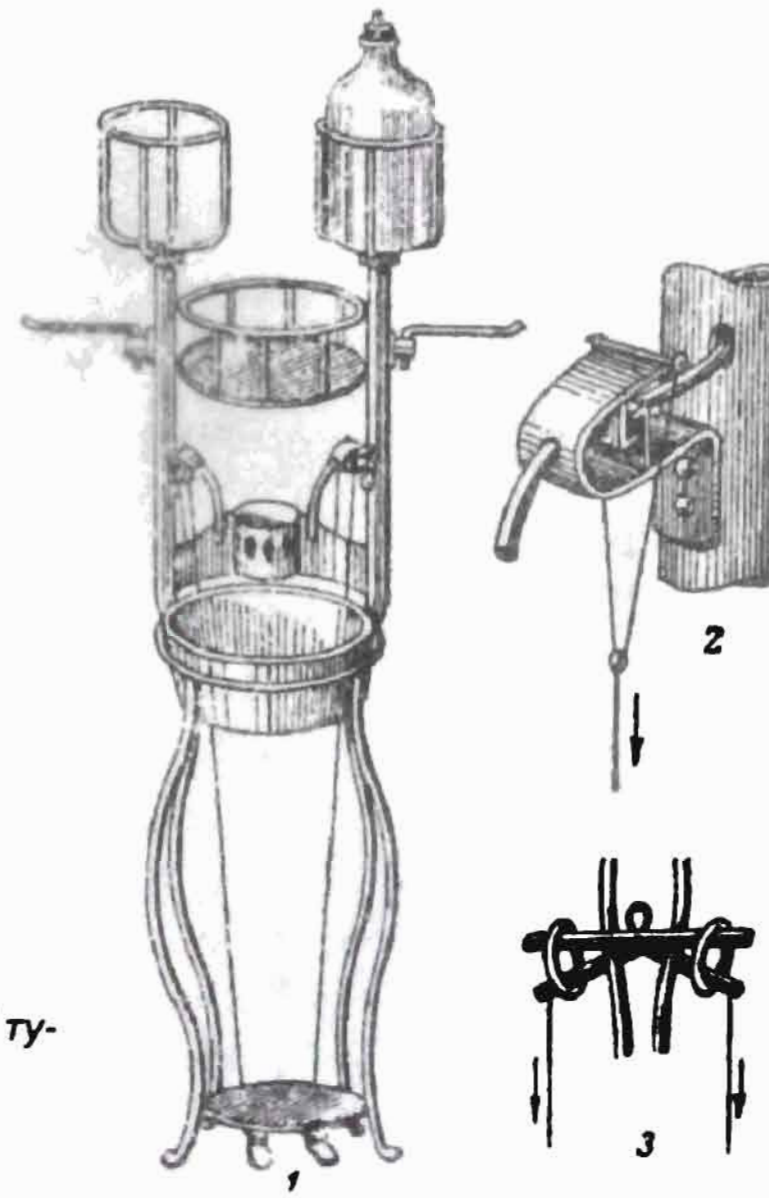

39 расм. *Қўлга механик ишлов бериш учун педаль (тепки) ўрнатиш (1) ва уни қисиш жиҳозлари (2,3).*



40 расм. *Операция ўтказиладиган хонанинг умумий кўриниши.*

41 расм. *Наркоз томизғичлари*

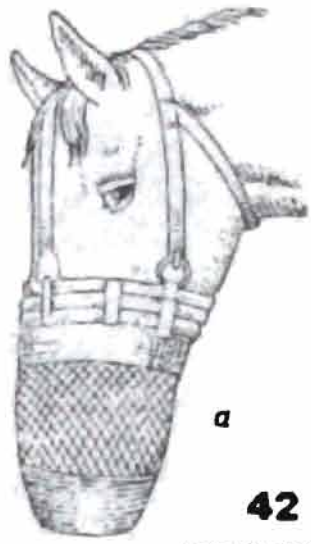



42 расм. *Ингаляцияли (наркотик моддаларни нафасга тортиш йўли билан организмга наркозни киритиш усули) наркоз учун ниқоблар (маска). а -отларники, б - ит ва мушукларники, в - чўчқаларники.*

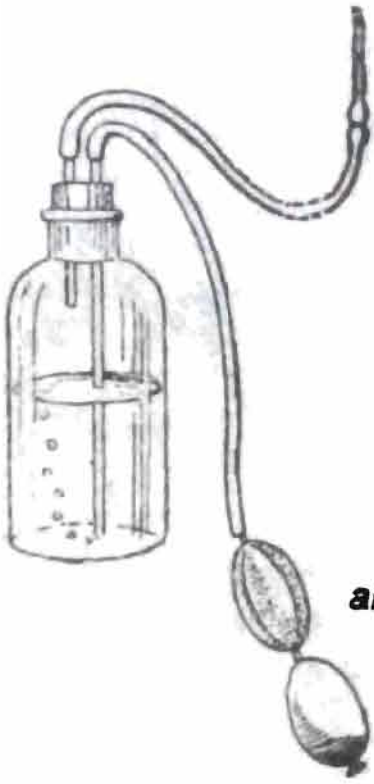

43 расм. *Наркозли буғ юбориш аппарати.*

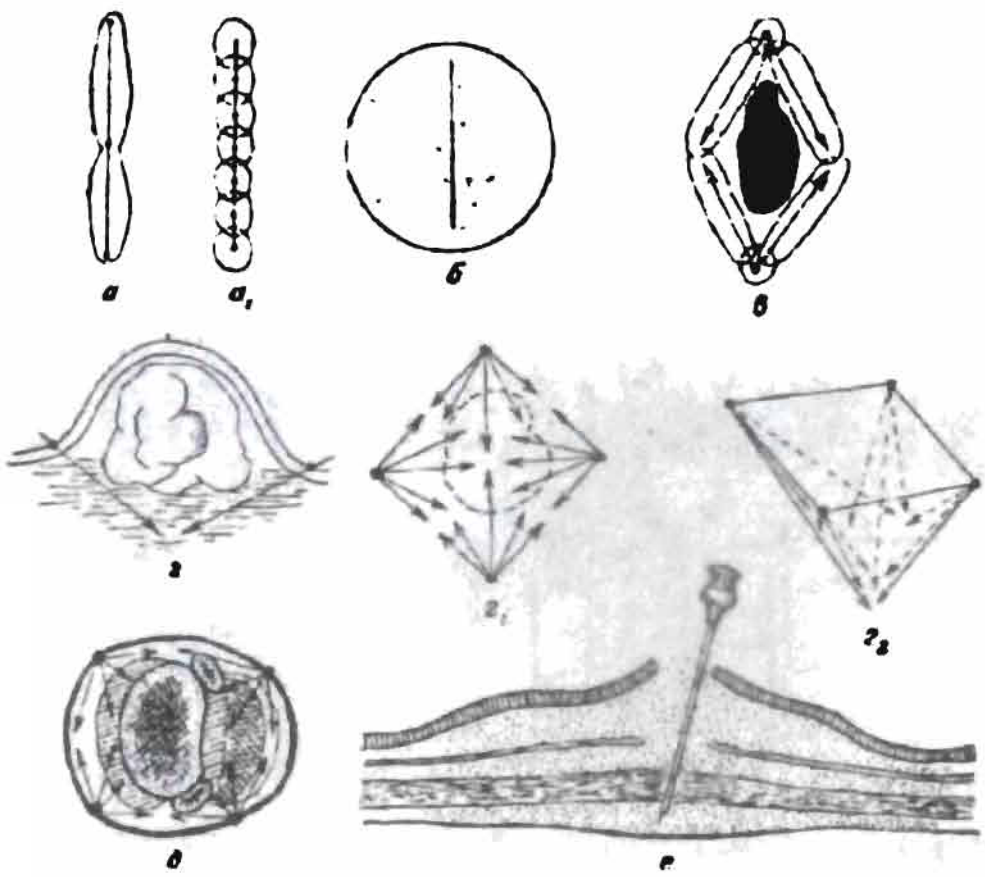

44 расм. *Инфильтрацияли (анестезия суюқликларининг тўқималарга сизиб ўтиши ва уларда йиғилиши) анестезия турлари: а, а; б - тўғри; в - циркуляр юза (ромбосимон); г, г; г; - циркуляр чуқур (пирамидасимон); оёқларда бир текисликдаги циркуляр анестезия; е-Вишневкский усули бўйича анестезия.*

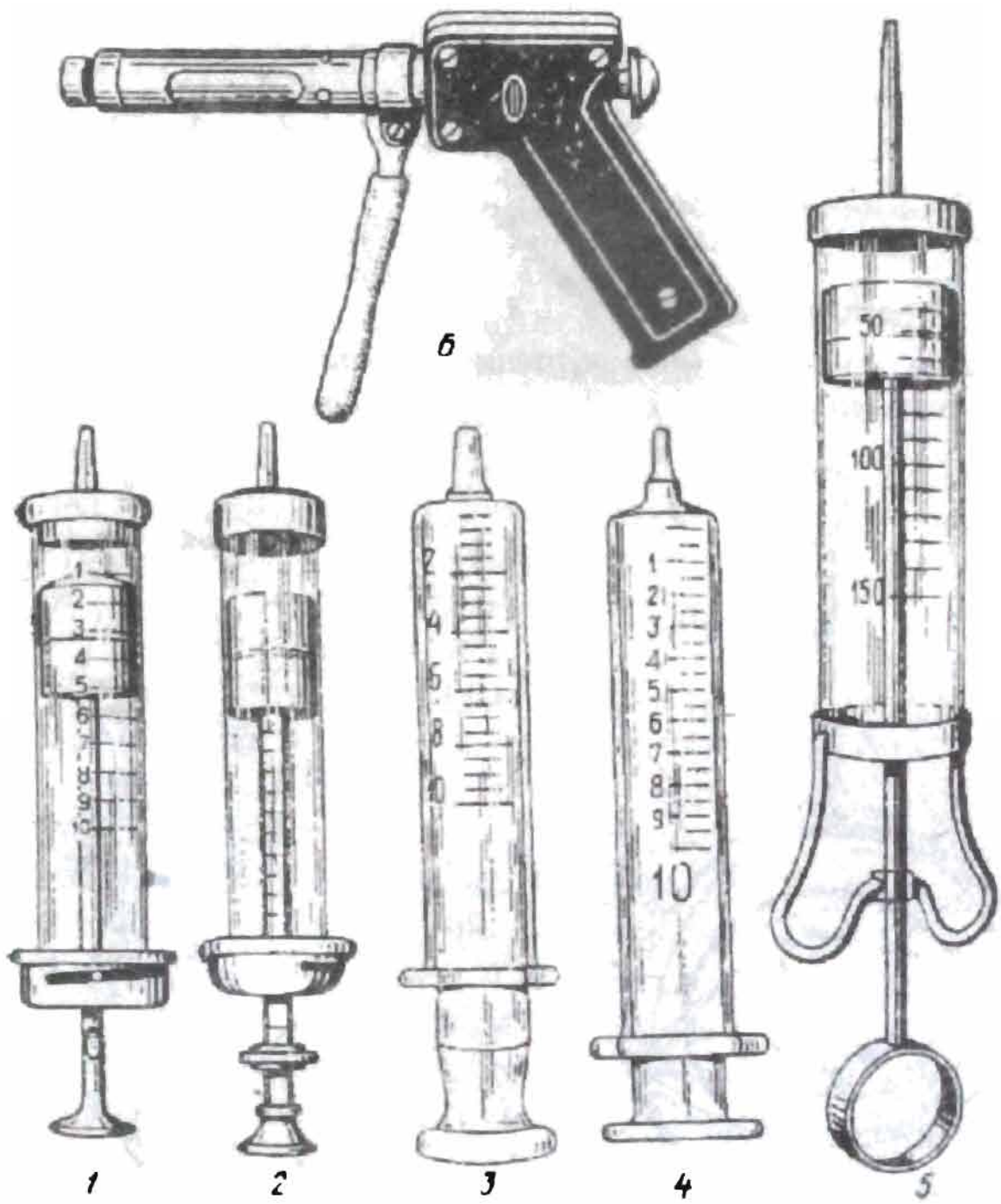

45 расм. *Шприцлар: 1 - "Рекорд"; 2 - югурдак билан; 3 - шишали шприц Люэрники; 4 - пласмасали; 5 - бўшлиқларни ювиш учун Жанэ шприци; 6 - игнасиз ветеринария инъектори ИБВ-01*

46 расм. *Цилиндрсимон (валик) инфильтрация.*

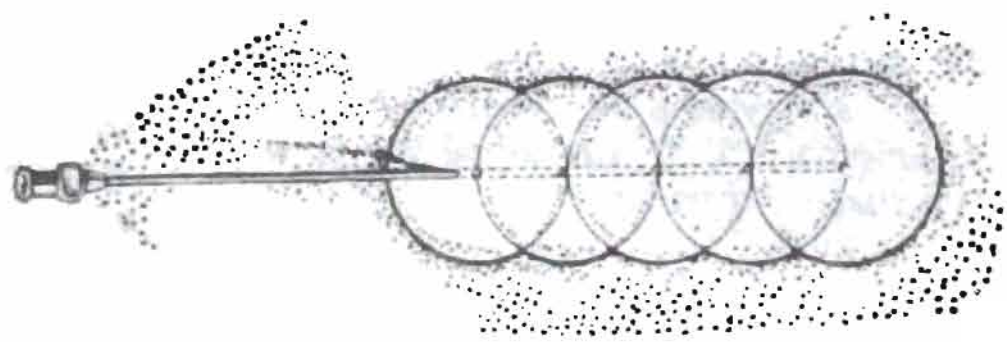



47 расм. *Тўқималарда икки нуқтадан узунасига инфильтрация.*

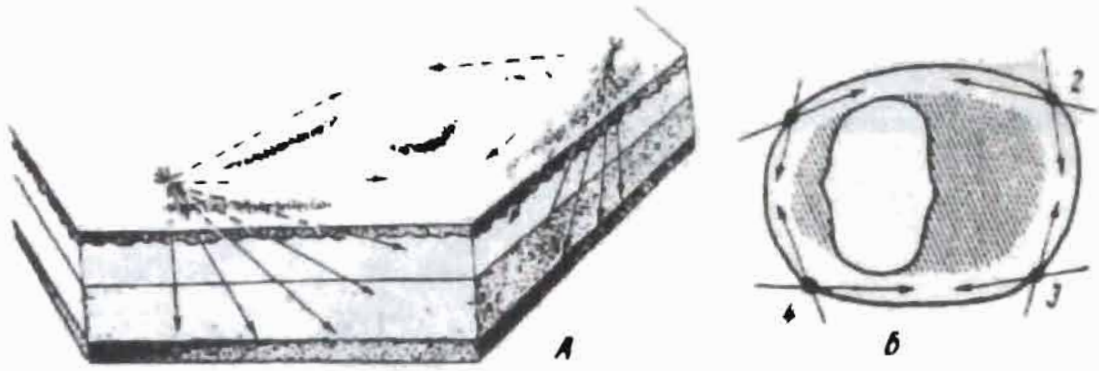

48 расм. *Циркуляр инфильтрацияли анестезия (А) ва кўндаланг кесма анестезия (Б)*

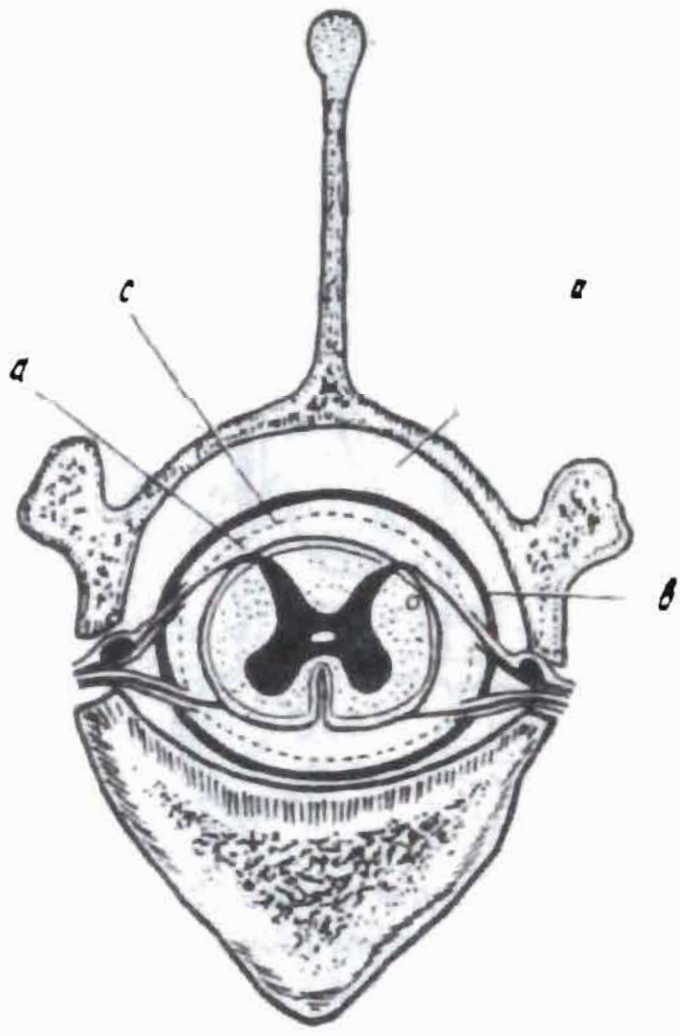

49 расм. *Орқа мияда жойлашган бўшлиқлар ва пардаларнинг тасвири: а, д эпидураль ва субарахноидаль бўшлиқлар: б, с - қаттиқ ва ўргумчак тўрсимон пардалар.*

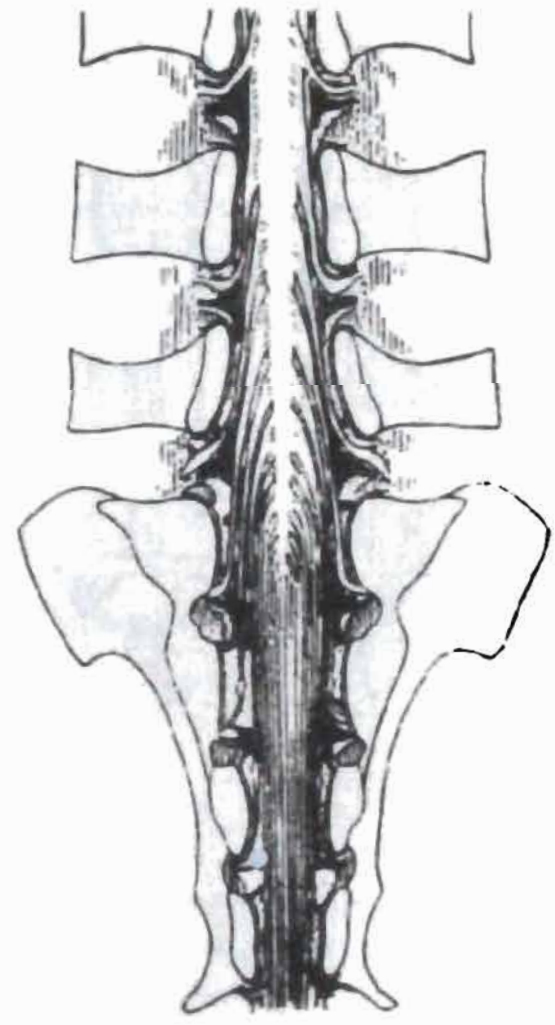

50 расм. *Қорамолларнинг бел-думғоза бўлимида жойлашган эпидураль бўшлиқнинг тасвири. "От думи"нинг вужудга келиши.*

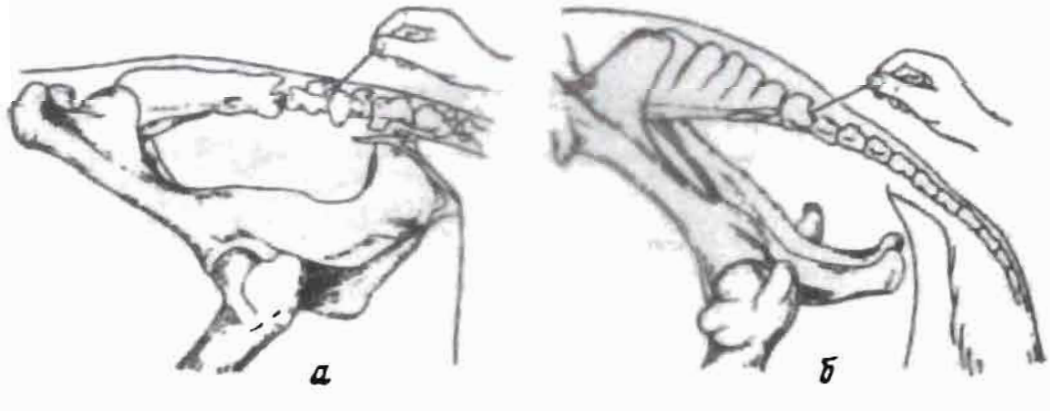

51 расм. *Сакраль анестезия (игна сукиш) а қорамол, б - от*

қалган усул бўлиб ҳисобланади. Асбобларни қайнатиш учун стерилизатор (қайнатғич) дан ёки бирор бир эмал ланган қопқоқли идишдан фойдаланиш мумкин. Стерилизатор икки хил бўлади: оддий ва электр (34 расм) улар қуйидагилардан ташкил топган металлдан ясалган қопқоқли идиш ва унга қуйиладиган тўр пластинаси. Қайнатишдан олдин барча операцияга керакли асбоблар ишга яроқлиги текширилади, янгиларидан суртмаси артилади, мураккаб асбоблар қисмларга ажратилинади, игналар мандрен билан тозаланади, кесувчи асбоблар докага ўралади.

Қайнатиш усулини биринчи марта 1888 йилда Давидсон ва Куммер томонидан тавсия этилган. Улар асбобларни оддий сувда 5—10 минут давомида қайнатган. Бу усул яхши натижа берган бўлса ҳам, лекин шу даврда кенг таркалмади. Чунки фильтрдан ўтказилган сувдаги микроблар 30 минут қайнатишдан кейин улар нобуд бўлади, бундан ташқари бир неча марта қайнатилган асбоблар тез занглаб ишдан чиқади. Келасида бу камчиликларга йўл қўймаслик учун 1901 йилда Рейин томонидан бу усулга қўшимча таклиф киргизилди, яъни оддий сув қайнагандан сўнг 4—5 минут вақт ўтиши билан стерилизатор тўрида терилган асбобларнинг чўктириш ва стерилизация вақтини 30 минутга чўзишни маслаҳат беришди, чунки сувни қайнатиш чоғида унда бўлган ҳаво (кислород) буғ шаклида чиқиб занглашга — маълум кимёвий реакцияни тезлатадиган модда иштирок этмайди (катализатор). Кундалик клиник назоратлар шуни кўрсатди, оддий сувда асбобларнинг қайнатиш натижасида улар ҳаробага учради, пайдо бўлган доғ ва занглашни йўқотиши қийинлашди. Шунда профессор Бергманни ассистенти Шиммельбуш томонидан асбобларнинг бузилишидан сақлаш учун таклиф киргизилди: 1 литр оддий сувга 10,0 ичимлик сода тузини қўшишни таклиф қилди. Иккинчидан содали сув бактерицид хусусиятга эга бўлгани маълум бўлди, чунки туз содасини қўшилиши натижасида сувни қайнаш нуқтаси 104—105° даражага кўтарилди, буни оқибати йиринг чақирувчи вегетатив бактериялардан ташқари уларнинг спорларига қақшатғич зарба берилди. Бундан ташқари қуйидаги эритмалар тавсия қилинган: 0,1% натрий ишқори — 10 минут, 1% натрий бикарбонат — 15 минут, 3% натрий тетраборат — 20 минут.

Стерилизаторга сув ёки эритма етарли миқдорда қўйилади яъни асбоблар юзасидан 1—2 см юқорироқ кўтарилиш керак. Чунки Хохряковни малумотларига кўра сувга ботмаган асбобларга намлик, кислород, акарбон кислота таъсир этиб уларнинг занглашини тезлаштиради.

Сувдаги бирикмаган газлар темирдан ясалган асбобларни тез занглаб ишдан чиқишига олиб келади. Уни олдини олиш учун сув дегазация қилинади, яъний 3—5 минут сув қайнатилиб асбоблар солинади. Шприцларни қисмларга ажратиб дистилланган сувда қайнатиш керак. Уларни ишқорли эритмаларда қайнатиш ман этилади, чунки улар шиша деворида қолиб маҳаллий оғриксизлантирувчи моддаларни парчаланишига олиб келади. Резинали асбоблар дистилланган сувда докага ўралган ҳолда қайнатилинади.

Куйдириш усули — бу усул тезкорлик билан бажарилаётган операцияларда қўлланилиши мумкин. Бунинг учун асбоблар эмалланган идишга солинади, устидан 96° спирт куйилиб ёқилади, бироз совугандан кейин уларни ишлатиш мумкин. Олов таъсирида микроблар тез нобуд бўлади, лекин бир неча марта бу усул қўлланилгандан кейин асбоблар хиралашиб ишдан чиқади. Бундан ташқари бу усул ҳавфли, чунки қизиб турган асбоблар хирургнинг қўлини куйдириши мумкин.

Иссиқ ҳаво ёрдамида стерилизация қилиш — бунинг учун асбоблар қуритғич шкафга қўйилади ва 150—160° ҳароратда 20—30 минут давомида стерилизация қилинади.

Автоклав усули — уни бор жойда ишлатилиши мумкин. Бунинг учун хирургик асбоблар бикслар-га (36 расм) ишлатилиниш гуруҳларига қараб солинади ва 1 атмосфера босимда 40 минут давомида автоклавада (37 расм) стерелизация қилинади.

Совуқ усул ёки дезинфекция — бунда асбобларни стерилизация қилиш учун кимёвий антисептик эритмалар қўлланилади. Улар бактерицид, бактериостатик хусусиятларга эга бўлиши керак. Бу усулни қайнатишини иложи бўлмаган вақтда қўллаш мумкин. Бунинг учун асбоблар эмалланган идишга солинади ва унга ботгунча устидан эритма қуйилади, дезинфекция 30—60 минут давом этилади. Хирургик амалиётида қуйидаги эритмалар қўлланилади: Коретников эритмаси (формалин 20,0, карбол кислотаси, 3,0; натрий бикар-

бонат 150, сув 1000), 5% карбол кислотаси, 1% яшил бриллиант, 1:1000 этакридин, лактат, риваноль, 1—2% лизол.

Ўтказилган операциядан сўнг хирургик асбоблар тозаланади, асептик операциядан кейин қуритилиб шкафга жойлаштириб қўйилади, септик операциядан кейин асбобларни 05% лизол эритмасида 60 минут қайнатиш керак.

Хирургик асбобларни сақлаш — Улар қуруқ хоналарда сақланади, агарда намлик бўлса кальций хлор, бур кукуни бирор бир идишга солиб қўйилади, узоқ вақт сақланадиган асбоблар техник вазелин билан суртиб қўйилади. Шприцни поршини ҳаракатсиз бўлиб қолса антиформин эритмасига солинади. Агарда асбобларда занг пайдо бўлса 2:1 бур ва нашатир спирт аралашмаси билан тозаланади.

ТИҚУВ (ЧОҚ) МАТЕРИАЛЛАРИНИ СТЕРИЛИЗАЦИЯСИ

Тиқув материаллари тўқималарни бирлаштириш учун ишлатилинади ва улар узоқ вақт тўқималарда сақланади. Шунинг учун улар стерил бўлмаса микроблар манбаи бўлиб тўқималарда яллиғланиш процессини чақириши мумкин. Ҳайвон организмини ҳимоя мослашув реакцияси юқори бўлган вақтда инкапсуляцига учраб кейинчалик крептоген инфекцияни манбаи бўлиши мумкин. Операциядан олдин тикув материалларни стерилизациясига катта эҳтибор қилиш керак. Хирургик амалиётида тўқималарга чок қўйиш учун қуйидаги материаллар қўлланилади: ипак, зиғир поя, пахта ва синтетик иплар, кетгут.

Ипак ипларни стерилизацияси — ипак ипи табий ва сунъий бўлиши мумкин, буни Шапников реактиви ёрдамида аниқлаш мумкин, уни таркиби: цинк хлориди 20,0 дистилланган сув 17,0 цинк оксиди 0,8. Агар табиий бўлса, ипак эритмада эриб кетади.

Ипак иплар 8 метр узунликда 13 номерда 000 дан 10 гача ишлаб чиқарилади. Хирургик томонидан жуда кўп ипак ипларни стерилизация қилиш усуллари тавсия этилган, уларни асосида тикув материалларни ёгсизлантириб бактерицид эритмалар билан дезинфекция қилиш етарли бўлади.

Ҳирургия амалиётида қуйидаги усуллар кенг ишлатилмоқда:

Садовский усули. 2 минут давомида ипак ипи иссиқ сувда совун билан ювилади, чайқаб 15 минутга 0,5% нашатир спирт эритмасига солинади ва яна шу муддатга 70° спирт, 2% формалин эритмасига солинади.

Гинковский усули. 3 соат давомида ипак ип 8% формалин ва 5% таниннинг тенг қисмли эритмасида сақланади.

Тур усули. Ипак ип 1% йод эритмасида 24 соат мобайнида сақланади.

Пахта ва зиғир поя ипларни стерилизацияси — бунда Садовский усулини қўллаш мумкин ёки 4% формалиннинг сувидаги эритмасида 24 соат давомида стерилизация қилинади.

Синтетик ипларни стерилизацияси — бу иплар ўзини мустаҳкамлиги билан бошқаларидан ажралиб туради, улар қайнатиш ва кимёвий эритмалар тасвирида ўз хусусиятларини ўзгартирмайди. Шунинг учун улар 20 минут давомида дистилланган сувда қайнатилиб стерилизация қилинади.

Кетгутни стерилизацияси — инглиз сўзидан олинган cat — мушук, gutt—ичак, биринчи марта мушукларни ичагини шиллик ости қаватидан тайёрланган. Ҳозирги вақта кетгут қўйларнинг ичакларини мускул ва сероз қаватидан тайёрланади. Кетгутни тайёрлаш технологияси мураккаб бўлишига қарамасдан унда спор ҳосил қилувчи микроорганизмлар сақланиб қолиши мумкин. Шунинг учун кетгутни стерилизациясига катта эътибор бериш керак. Кетгутни стерилизацияси қуйидаги усуллар билан олиб борилади:

Покотило усули. Кетгут 72 соатга 4% формалин сув эритмасига солиб қўйилади.

Губарев усули. Кетгут 12 соат бензинда ёғсизлантирилади, қуритиб 14 кунга 1% йод ва калий йодни спиртдаги эритмасида сақланади

Садовский — Котылев усули: Кетгут 30 минутга, 0,5% нашатирь спирт эритмасига солинади, кейин яна шу муддатга 65% спирт, 2% формалин эритмасига солинади ва унда, ишлатгунча сақланиш мумкин.

БОҒЛОВ МАТЕРИАЛЛАРИ, ХИРУРГИК КИЙИМ-КЕЧАКЛАР ВА БУЮМЛАРНИНГ СТЕРИЛИЗАЦИЯСИ

Буларга қуйидагилар киради: дока, лигнин, халат, сочиқ, чойшаб чини ва шиша идишлар. Операция ўтказиш вақтида ва ундан сўнг улар операция жароҳати билан алоқада бўлади. Шунинг учун микроблар манбаи бўлиб яллиғланиш процессини чақириши мумкин.

Қуйидаги асосий стерилизация қилиш усуллари мавжуд: автоклав ёрдамида, оқувчи буғ ва дазмоллаш.

Автоклав ёрдамида стерилизация ўтказиш — энг ишончли усул. Уни ўтказиш учун горизонталь ва вертикаль автоклавлар ишлатилинади (37-расм). Автоклавда стерилизация юқори ҳарорат ва босим ҳосил бўлиши билан ўтказилинади. Барча стерилизация қилинадиган материаллар биксга (Шиммельбуш кутисида) (36 расм) қоидага биноан тартиб билан кетма-кет жойлантирилади, биринчи керак бўлган нарса охирида қўйилади. Бунинг учун сурпдан ясалган қоплардан ҳам фойдаланиш мумкин. Стерилизация вақти монометрни кўрсатгичи бўйича аниқланади: 1 атмосфера 120° — 40 минут, 1,5 атмосфера 126,8°—30 минут, 2 атмосфера 132,9°—20 минут. Стерилизация вақти тугагандан кейин, босим 0—га тушгач автоклавдан бикслар олиб чиқарилиб ёнидаги тешиклари беркитилади. Биксичида бўлган нарсалар бир сўткагача стерил ҳолда бўлади.

Оқар буғ билан стерилизациялаш — бунинг учун Кох аппарати керак, ёки қопқоқ билан ёпиладиган бирор-бир идиш. Унинг ўртасига панжарасимон пластина беркитилади ва 1/3 қисмига сув қуйилади, панжарага стерилизация қилинадиган материаллар қўйилади, қопқоқ ёпилиб электир симига уланади. Қопқоқ остидан буғ чиқабошлагандан стерилизацияни бошланиши деб ҳисобланади. Буғни ҳарорати 100°, стерилизация вақти 30 минут.

Дазмоллаш — бу усул қачонки бошқа усулларни қўллаш иложи бўлмаган вақтда қўлланиши мумкин. Дазмолли ҳарорати 150° бу боғлов материаллари, оқлиқ ва чойшабдаги микробларни йўқотишга имкон беради. Дазмоллашни бошлашдан олдин бирорта чойшаб дазмолланади ва унда қолганларни давом эти-

рилади. Нозик матодан бўлганлари бир тарафлама, қалинлари икки тарафлама дазмолланади.

ОПЕРАЦИЯДАН ОЛДИН ҚЎЛНИ ВА ОПЕРАЦИЯ МАЙДОНИНИ ТАЙЁРЛАШ

Хирургик операцияни ўтказишдан олдин операция майдончасини, хирург ва унинг ёрдамчиларини қўлларини тайёрланишига катта ахамият бериш лозим. Айниқса ветеринария амалиётида операция майдончасини тайёрлашга, чунки ҳайвон терисида ва уни устки қаватида ҳамма вақт ифлосликлар, кўп миқдорда микроблар мавжуд. Тайёрланмаган операция майдончаси орқали операция ўтказиш вақтида жароҳатга ифлосликлар, микроблар тушиб яллиғланиш процесси ривожланади. Операция майдончасини тайёрлаш тўрт қисмдан иборат: тери усти қаватини (жунини) қирқиш, механик тозалаш ва ёғсизлантириш, кимёвий дезинфекция ва қотириш, майдончани изоляция чойшаби билан атроф терига тутаб олувчи асбоб (38 расм) орқали илинтириб уни яккалантириш.

Операция ўтказиладиган жойдаги жунлар, туклар қайчи ёрдамида қирқилади ёки поки ёрдамида қириб олинади, охиргиси яхши тозаланишини таъминлайди. Жуннинг тушириш учун депиляториялардан фойдаланиш мумкин. Бу жуда керакли тадбир, чунки жун билан бирга, чанг, ифлосликлар, кўп миқдордаги микроорганизмлар олиб ташланади.

Операциядан 1 сутка ёки 12 соат олдин ҳайвоннинг операция қилинадигаҚ жойи иссиқ сув ва чўтка ёрдамида ювилади. Айниқса чот, дум, сон оралиғи, жинсий органлар, уруғдон халтачасини атрофи синчиклаб ювилади, чунки улар жуда ҳам ифлосланган бўлади.

Туёкларда ўтказиладиган операцияларда ювишдан ташқари 2% лизол эритмасида ванна қилинади. Тезкорлик билан бажарилаётган операцияларда ифлосланган майдонча 0,5%—1% нашатирь спирт эритмаси ёрдамида тозаланиб эфир билан ёғсизлантирилади.

Операция майдончасини дезинфекция ва қотириш мақсадида бактерицид ва қотириш хусусиятига эга бўлган кимёвий эритмалардан фойдаланиш мумкин. Буларга қуйидагилар киради: 5—10% йодни спиртдаги эритмаси, 5% пикрин кислотаси, 10% калий перманганат, 1% яшил бриллиант, аятин асепур, септонекс, 96 спирт, Бор-

керс суюқлиги таркиби (формалин 5,0 эозин 0,05, спирт 95,0).

Эритмалар операция майдончасини марказидан четга қараб айлана шаклида ҳаракат қилиб суртилади. Фақат йирингли учоқларни ёриш вақтида четдан марказга қараб суртилади.

Терини қирқиб олинмаган жойлардан операция майдончасига ифлосликларни тушишини олдини олиш мақсадида у чойшаблар ёрдамида чегараланади Уларни терига беркитиш учун цапкалардан фойдаланилади (38 расм).

Хирургик амалиётида қуйидаги операция майдончасини тайёрлаш усуллари ишлатилинади:

Н. М. Филончиков усули — механик тозалашдан кейин операция майдончаси икки марта 5% йод эритмаси билан суртилади. Биринчи марта механик тозалашдан кейин, иккинчиси операцияни бошлашдан олдин.

И. П. Пирогов усули — механик тозалашдан кейин, тери эфир билан ёғсизлантирилади ва икки марта 5% йод эритмаси суртилади.

Мыш усули — депиляция қилингандан кейин операция майдончаси 5% калий перманганат эритмаси билан ювилади.

Шиллик пардалар — билан қолган органларда операция ўтказиш вақтида уларни тайёрлашига катта аҳамият бериш керак.

Кўзни шиллик пардаси — учун 0,1% этакридин лактат, 3% борат кислотаси, 2% протаргол.

Оғиз ва бурун бўшлиғини — юқоридаги эритмалардан ташқари 0, 1% калий перманганат.

Қин бўшлиғини—1% сут кислотаси, ишлатилади 1:1000 этокридин лактат ёки 2% лизол. Тўғри ичак — ахлатдан бўшагандан кейин 1% калий перманганат, 2% лизол эритмалари билан ювилиб тешик атрофига суртилади.

Қўлни операцияга тайёрлаш

Текширишга кўра одам қўлининг терисида ҳар доим жуда кўп микдорда микроорганизмлар мавжуд, асосан улар терини нотекисликларида, тирноқ ости бўшлиғида жойлашади. Бундан ташқари микроблар тер ва ёғ безларини йўлларида жойлашиши мумкин. Мик-

роблар айникса ветеринария врачларини қўлида кўп миқдорда бўлади, чунки улар ҳайвонлар билан ишлайди. Микробларни миқдори эластик ва силиқлигини юқотган, шикастланган терида кўпаяди.

Қўлни операцияга тайёрлашдан олдин биз терини тузилиши тўғрисида қисқача анатомо-физиологик хусусиятларига бироз тўхталиб ўтамиз.

Бизга маълумки қўл терисини юза қисмида шу нарсалар, яъни жуякчалар, оралиқлар, бурмачалар, тепаликлар ва бошқалар жойлашган. Тери юза қисми шохсимон эпидермис қаватидан иборат бўлиб, бир суткада 14 г. теридан у ажралиб тушади. Терини юза қисми ёғ моддаси билан қопланган. Бу ёғ моддаси шохсимон эпидермис тери қаватини ҳавони тааспротларига қарамасдан қовжираш ва турли хил бузилишлардан сақлайди, шунинг учун қўл териси нормал ҳолатда ялтироқ, муллойимликга эга ва ҳар қандай инфекцияларга бардош беради.

Тери ёғ безлари асосан қўл панжасини юза қисмида жойлашган бўлиб, кафт томонида эса тер безлари эгаллайди. У асосан терини намлигини ва юмшоқлигини сақлайди. Бир сўткада унинг ишлаб чиқарган масъулоти 65 дан 800 г. етади.

Қўл терисини юза қисмида баданни бошқа қисми қатори кўп миқдордаги турли микробларга эга, буларни ичида 10% юқумлидир. Бу микроблар пана жой қидириб ёғ ва тер оралиғида ва терини юза қисмини нотекис жойларида жойлашиб яшаб келишадилар.

Юқорида келтирилган сабабларга биноан, биз шубҳасиз қуйидаги қоидаларга риоя қилишга мажбурмиз:

а) қўл терисини доимо равишда парвариш қилиб туриш керак,

б) операциядан олдин ва қўлни тайёрлашдан кейинги даврларда, уни ҳимоя қобилияти тузилмаслигини албатта назарда тутишимиз зарур.

Қўл терисининг парвариш (тайёрлаш) усуллари

Қўл терисини юмшоқ, текис-силлиқ ва мулойим бўлишлик учун унга вақт-вақти билан кастор ёғи, глицерин ва спирт аралашмасини суртиб туришни талаб қилади. Бу учун Тушнов эритмасини қўллайди: кастор ёғи 5,0, глицерин 20,0, спирт 75,0.

1885 йилда Краммер хирурглар орасида биринчи бўлиб қўлларни операциядан олдин ювиш шарт экан-

лигини таклиф қилди. Шундан сўнг фанлари тараққиётига асосланиб янги усуллар ишлаб чиқилди ва хирургик амалиётига тадбиқ этилди

Хейснер биринчи бўлиб операциядан олдин қўлни ювиш усулига карши чиқди. Уни фикрича ювиш вақтида чўтка терини юмшатади, натижада унда бўлган бактериялар юзага чиқишига сабаб бўлади.

Хейснер ўзини усулини қуйидагича изоҳлайди: қўлни иссиқ сувда ювмасдан, уни ўрнига йод ва бензин аралаш эритмасини қўллаш, кейин вазелин суртишни маслаҳат беради. Натижада тери бироз ёғсизланади. Шу сабабли у ўзини рецептини бироз ўзгартиришга мажбур бўлди йод 0,5, бензин 800, ва парафин 200,0. Хейснер усули хирургия амалиётида тарқалмади. Қўлларни тайёрлаш усуллари асосан уч қисмдан иборат: а) механик тозалаш, б) кимёвий дезинфекция, в) терини қотириш.

Механик тозалаш — тери юзасида ажралган эпидермисни, микробларни ва тирноқ ости бўшлиғидан ифлосликларни йўқотишга қаратилган. Уни ўтказиш учун чўтка, совун, илиқ сув ва сочиқ керак. С. И. Спасокукоцкий ва И. Т. Кочергин. 1928) совун ўрнига 0,5% нашатыр. спиртни сувдаги эритмасидан фойдаланишни тавсия этадилар. Бу эритма терини жуда яхши ва чуқур ёғсизлантиради.

Қўлни ювулиши тирсак ва қўл панжасидан бошланиб, кафтда тугалланади, стерил сочиқ билан қуритилиши панжа учларидан то тирсакгача артиб борилади (39 расм).

Кимёвий дезинфекция — бунда бактериоцид хусусиятлар эга бўлган кимёвий эритмалар қўлланилади: 70° спирт, 1:2000 калий ишқори, 3% рух сульфати, 0,1% сулема ва бошқалар. Эритмалар ювилган қўл терисидаги қолган микроб ва бактерияларни йўқотишига ёрдам беради, бу билан қўлнинг териси стерил ҳолатига яқинлашади (қўл абсолют стерил ҳолатда бўлмайди).

Лекин бу эритмалар тер ва ёғ безлари йўлларида мавжуд бўлган микробларга таъсир қилмайди. Уларни терини юзасига вақтинча чиқмаслигини олдини олиш мақсадида тирноқ оралик терини қотириш тавсия этилади. Қотириш натижасида тери юза қисми зичланади, бу эса безлар маҳсулотини (секретини) чиқишини олдини олади. Бунинг учун қуйидаги

эритмалар қўлланилади: 96° спирт, 5% танин, 1:1000 йодни спиртли эритмаси.

Хирургия амалиётида қўлларни операцияга тайёрланишнинг қуйидаги усуллари кенг тарқалган:

Спасокукоцкий-Кочергин усули: оддийлиги ва яхши натижа бериши сабабли бу усул кенг тарқалган. Иккита стерил докали салфеткага нашатирь спиртни янги тайёрланган 0,5% эритмаси қўйилади. Стерил салфетка билан қўллар аввал минут давомида биринчи тосда, кейин яна шу муддатда иккинчи тосда ювилади. Шундан кейин тоза сочиқ ёки салфетка билан яхшилаб артилади ва 5 минут давомида 70° спирт билан ишланади, охирида бармоқ учларига 5% ойд эритмаси суртилади.

Альфельд усули — қўллар 3 минут давомида иссиқ сувда чўтка билан совунда ювилади, қуритилгандан кейин 96° спирт билан ишлов берилади. Охирида 5% йод эритмаси билан тирноқ оралари ва бурмалари суртилади.

Оливков усули — қўллар 5 минут давомида иссиқ сувда щетка билан совунлаб ювилади, тоза сочиқ билан қуритилади. Сўнгра а3 минут давомида 1:1000 йодни спиртдаги эритмаси билан ишлов берилади ва тирноқ учларига йод эритмаси суртилади.

Кияшов усули — қўллар 5 минут давомида иккита тосга қўйилган 0,5% нашатир спиртни эритмасида ювилади, кейин 3 минут давомида 3% рух сульфати эритмаси билан тозаланади, тирноқ оралиғига йод эритмаси суртилади.

Хирургик қўлқопларни ишлатиш — хозирги вақтгача маълум бўлган, қўлларни операция ўтказиш учун тозалаш усуллари мутлақо стерилликга олиб келмаган. Шу сабабли 1891 йилда америкали хирург Холстед операция ўтказиш вактида резинали қўлқопларни кийишини таклиф қилган. Ана шунда қўлқопларнинг ишлатилиши операция қилувчининг қўли тўла стериллигини таъминлашга имкон беради Операция ўтказиш вақтида қўлқопларнинг йиртилиши мумкинлигини назарда тутиб, уларни кийишдан олдин, юқорида баён этилган усуллардан бирини қўллаб қўлларни пухта тозалаш лозим. Бу тўғрида Фоссати шуни аниқлаган: операция ўтказиш даврида қўлқопларнинг бутунлиги 25% бузилади. Чунки иш вақтида уни бутунлигини игналар тешади, тишли хирургик асбоблар тасодифий

илиниб йиртади. Шунинг учун қўлқопларни бутунлигига кафил бўлиш мумкин эмас. Агар бирон усулни қўллаб иш тутсак, унда тоза жароҳатга қўлқоп сокисуюқлиги — тупланган тер ва кўп миқдордаги микроблардан қутилган бўламиз.

Қўлқопларни стериллаш ва фойдаланишда қуйидагиларга эҳтибор қилиш керак:

1) ичига ва сиртига тальк талқони сепиб автоклавада стерилланади,

2) қўлқоплар 15 минут давомида докага ўраб сувда қайнатилинади,

3) қўлқопларни кийгандан кейин уларни 70° спирт билан артиш лозим,

4) операция вақтида қўлқопларни бутунлигини диққат билан кузатиш ва йиртилганда уларнинг тез алмаштириш лозим.

Қўлқопларни кийиш ва уларнинг стерилизация усуллари

Қўлқопларни стерилизация усуллари жуда кўп Буларнинг ичида энг кулай автоклавада ва дистилланган сувга қайнатиш усулларидир. Қайнатиш вақти 15 — 20 минут.

Когловский тавсия этади: 10% спиртли совун эритмаси қўлқопларни стерил қилиш кучига эга, ва уни кийинишига катта ёрдам беради. 30 минут вақт ичида қўлқопларни 1:500 сулема (сурма) эритмасида сақлаб кейин ишлатиш бемалол мумкин. Хлорацид эритмасида 15 минут қўлқоплар тоза бўлишади ва ўзини сифатини йўкотмайди.

Ҳар бир хирург қўлқоп номерини билиши шарт.

Операция тугалиши билан қўлқопларни иссиқ сувда ювадилар. Агар йирингли операция ўтказилган бўлса уни ювишдан ташқари 2% лизол эритмаси билан тозалайдилар.

ҲАЙВОННИНГ ОПЕРАЦИЯГА ТАЙЁРЛАШ

Бу катта аҳамиятга эга, чунки операцияни натижаси шунга боғлиқ. Операциядан олдин хайвонни хаётий зарур бўлган органларни иш фаолияти текширилади: юрак, ўпка, бўйрак ва жигарнинг. Уларнинг иш

ҳизматини ўзгарилишларини ўз вақтида аниқлаб тўғри чора татбирлар тузиб бартараф қилиш мумкин.

Текшириш вақтида юқумли касалликларни инқор этиш лозим, агар улар сезилса, тез орада олдини олиш чораларини кўриш лозим топилади. Операция планли равишда олиб борилса, унда ҳайвон 12 ёки 24 соатли оч, ярим оч диетада сақланади. Ҳайвон организмини ҳимоя реакциялари пасайса уни кўтариш мақсадида қон қуйилади, аутогемотерапия, витаминотерапия, антибиотик ва сульфаниламид даволанишлардан кенг фойдаланиш керак. Йиқитишдан олдин ҳайвоннинг тўғри ичагини ва сийдик пуфаигни бўшатиш керак. Агар ҳайвон тери қопламаси ҳатдан ташқари ифлосланган бўлса илиқ сувда ювилади, туёқлари 2% креблин эритмаси билан ванна қилинади.

ХИРУРГИК ИШЛАРНИ ТАШКИЛ ҚИЛИШ

Йирингли ва йирингсиз хирургиянинг тушунчаси ҳақида.

Хирургия амалиёти бошқа клиник фанларга қараганда ўзига хос хусусиятларга эга, чунки уни асосий иш соҳаси амалий ёрдам кўрсатиш ва уни бажариш демак.

Операцияни олиб бориш — даврида асосий диққат-эътиборни асентика ва антисептикага юклайди. Агар асептика қоидасига оз бўлса бирон хатоликга йўл қўйилса ва антисептикага етарли даражада аҳамиятсизлик қилинса операция жароҳати йирингли ва шунга ўхшаш ямон оқибатга олиб келиши мумкин.

Хирургия касалликлар кечиши икки формада бўлади: тоза ва йирингли. Ҳар қандай оғир шароитга қарамасдан ҳирурглан қаттиқ талабчанлик, ташаббускорлик, керак бўлганда ҳамма зарурятларни ишлата билиш, булар ҳаммаси операцияни ишлаш номасига асосан ўтилиши сабаб бўла олади. Кўпчилик хирургик ишларни олиб боришга, шу хўжаликда 1—2 операция ўтказиш столи ва ҳайвонларнинг фиксация қилиш буюмлари бўлиши шарт Шу хўжаликда хирургияга тўгишли асбоб йиғиндиси, дори-дармон, идиш ва бошқа керакли нарсалар бўлиши албатта зарур.

Операция хонаси (40 расм) иложи борича бошқа ҳоналардан якка ажралиб туриши шарт, бу хона фа-

қат операция ўтказиш ишини бажаришга ҳизмат қилиши керак. Ҳозирги замон талабига биноан операция хонаси кенг, ёруқ деворларига ортиқча бурчак, чиқиб турган жой, деворлари, усти ва пасти ери ювиш учун текис бўлиши шарт. Операция хонасида ортиқча нарсалар бўлмаслиги керак, фақатгина зарурий нарсалар бўлиши керак: катта ва кичик ҳайвонлар учун операция ўтказиладиган стол, асбоблар столи, дорилар учун стол, биксга мўлжаллаган стол, ишлатилган боғламлар учун эмалли идиш. Мебелларни ҳаммаси темирдан, шишали ва оқ буёқда бўялган бўлиши керак. Иккиучта айланадиган табуретка.

Операция хонасини деворлари буёк билан буялган бўлиши шарт, чунки операция тугалгандан кейин иссиқ сув, совун билан тозалаш керак. Агар йиринглн операция ўтказилган бўлса у вақтда ювишдан ташқари симоб эритмасини 1:1000 ишлатиш зарур. Операция хонасидан ташқари (даҳлез) операция олди хонаси, (предоперацион) бўлиши шарт: бу ерда қўлни операцияга тайёрлайдилар, ҳайвонни операцияга ҳозирлаб қўядилар, хирургик асбобларга мўлжалланган темирли шкаф бўлади. Хирург тоза халатини операция хонасида кияди.

Стерилизация ишини бажариш учун бошқа алоҳида хона ажратилади.

Операция хонасида ишлаш қоидалари: операцияни бажариш учун белгиланган вақт ажратадилар (шошилинч операциялардан ташқари). Операция ўтказиш вақтини белгилаш катта ахамиятга эга, чунки биринчи бўлиб аввал асептик, кейин септик операциялар бажарилади.

Операция плани. Операция ўтказиш вақтида тасодифан шошилиб, хатолик ва нотўғриликга йўл қўймаслик учун врач-хирург шуни олдиндан чора-тадбирларнинг пухта қўриши албатта шарт. Мўлжалланган операцияни олиб борадиган областнинг анатомо-топографияси, организмнинг умумий ҳолати, патологик процесснинг ўзига хос бўлган хусусиятини ва уни стадиясини ўтиши тўғрисида олдиндан синчиклаб, тегишли хулоса чиқариб, шулар асосида план тузиш, албатта шарт. Операция ўтказиш чоғида қайси орган ва тўқималар кесиши ва бузилиши натижасида, қонни оқиш кўзда тутиш ва уларни тўхтатиш чораларини олдиндан ҳисобга олиш зарур. Бундан ташқари (тегишлича)

оғриқсизлантириш усулини, қўллаш керак, бўлган боғлам материаллари, хирургик асбоб-ускуналарни (бўлишини) аниқлаб олиш шарт. Операция натижасида ҳосил бўлган жароҳатни қайтадан аввалги ўз ҳолатига қайтаришига қайси усулларнинг ишга солиб чок ўтказиб уни тикади. Бу чораларни ҳаммасини олдиндан бажариш режаси анча оғир ва мушкул, буларни уддасидан чиқиш учун унга пухта ва ҳар томонлама ўйлаб ва бир хулосага келиб иш қилганда операцияни ўтиш процесси самарали бўлади. Борди-ю шошма-шошарлик ва тезлик билан операция ўтказилса, унда жиддий хатоликга ва оғир мусибатга олиб бориши бежиз эмас. Баъзан хирург олдиндан куйилган диагноз кўрсатмаларига диққатсизлик ва бепарволик билан қараб ишни олиб боришда ҳаракат қилади, шунда у ўзига оғирлик туғдириши ҳеч гап эмас.

ТЎРТИНЧИ БОБ

ОҒРИҚСИЗЛАНТИРИШ — АНЕСТЕЗИОЛОГИЯ

An — инкор этувчи, aisthesis — сезги, logos — фан. Оғриқсизлантириш тўғрисидаги фан.

Ҳар бир киши бир марта бўлса ҳам оғриқнинг нималигини билса керак. Бу ҳар кимга маълум машақатли таъсирот. Организмдаги турли морфологик тузилишига боғлик бўлган нерв толалари сезишни ўзига қабул қилиб олиш хусусиятига эга. Айникса бу нарсага бой терини эктодерма қавати. Организм бу нарсага қараб турмасдан жавоб қайтаришга мослашган.

Оғриқ — бу хўжайра ва тўқималарни емирувчи ўтакетган таъсирот. Шу билан биргаликда ўзига хос физиологик процесс, яъний организмнинг ҳимоя қилиш реакцияси. Оғриқни сезиш, хавф-хатардан сақланиш чораларининг кўриш ва уни бартараф қилиш учун ёрдам беради. Оғриқ бутун организм ёки органлар функциясининг бузилганлиги ҳақида, касаллиги тўғрисида огоҳлантиради. «Оғриқ — соглиқнинг қўриқчи ити» дер эдилар қадимги Юнонда. Оғриққа жавобан организмда бир қанча ўзгаришлар (вегетатив реакциялар) рўй беради: қон томирлар тораяди, қон босим кўтарилади, қоннинг ивиш хоссаси ошади, қонда бўлган қанд микдори кўпаяди, нафас олиш тезлашади

ва уни маромн бузилади, ошқозон-ичак тракти безларининг шира чиқариши секинлашади.

Оғриқ таъсиротини сезадиган рецепторлар аниқланган, улар орқали оғриқ таламус, гипоталамус ва ретикуляр формацияга етиб боради. Бу ерда оғриқга бирламчи жавоб бериш ҳодисаси юзага келади ва организмни зарарли таъсиротлардан сақловчи воситалар биринчи марта сафарбар қилинади. Миянинг қобиғи ва қобиғ остида алоқа йўллари орқали импульслар миянинг қобиғига берилади, бу ерда оғриқ сезгисининг сифати ва унга жавоб бериш ҳодисасининг анча мукаммал механизмлари шакилланади. Оғриқга жавоб беришда турли физиологик ҳодисаларни келиб чиқадиган нерв системасининг вегетатив бўлими иштирок этади. Симпато-адренал система кучайиб гистамин ва ацетилхолин моддалари кўп миқдорда йиғилади. Булар ҳаммаси оғриқнинг таъсирини кучайтиради ва сақлаб туради. Оғриқ ҳаддан ташқари кучли бўлса, шок рўй бериши мумкин.

Оғриқ узоқ вақт таъсир қилганда ҳайвонларнинг махсулдорлиги кескин пасаяди, сигирларда сутнинг камайиши, боқиладиган молларни тирик вазнининг сезиларли пасайишга олиб келади. Кучли оғриқ қўзгатувчи касалликлар ҳайвонларга катта зарар ва ветеринария врачларига ташвиш келтиради, шунинг учун оғриқни юқотиш ёки камайтириш усулларини ахтариб топмоқ зарур. Операция ўтказиш даврида оғриқсизлантиришни хирургия амалиётига кириши муносабати

Оғриқни бартараф қилиш операциянинг бажарилиш шарт-шароитларини кескин ўзгартирди. Оғриқсизлантириш хирургия амалиётига кириши муносибати билан хирурглар катта-катта операцияларни бажаришга бел боғладилар. Чунки операция ўтқазиш вақтида касал томонидан ножўя ҳаракатларнинг бўл маслиги, операцияни олиб боришда хирурглар диққат билан бажаришларига катта имконият туғдирди, мускулларнинг бўшалиши хирургнинг пичоғига кенг йўл очиб берди.

Оғриқни йўқотиш ёки уни пасайтириш учун ҳозирги вақтда оғриқсизлантиришнинг иккита асосий усули қўлланилади: умумий (наркоз) ва маҳаллий анестезия. Булардан ташқари оғриқсизлантиришнинг яна бир турли мавжуд бу нейролептаналгизия — бу бедорлик ҳам, уйқу ҳам, наркоз ҳам бўлмаган

алоҳида бир ҳолат бўлиб, эс-ҳуши сақланган куйи оғриқ сезгисини йўқолиши ва атрофдаги бўлаётган ҳодисаларга бефарқлиқ пайдо бўлиши билан характерланади. Нейролептаналгизия усули, нейролептик ва аналгетик моддаларни биргаликда ишлатилиши билан ифодаланади, бунда оғриқга сезувчанлик ва ҳаракат йуқолади.

ОҒРИҚСИЗЛАНТИРИШНИНГ ТАРИХИ

Оғриқсизлантирувчи воситалар ҳақидаги дастлабки маълумотлар Миср қўлёзмаларида келтирилган. Шу маълумотларга кўра 350 йилда Аспирит, Эвмелий, Пелагоний заҳарли ўт (цикути), кўкнор ва бошқа ўсимликларни сувидан ёки ичкилик шарбатини отларга бериб уларнинг тинчитганлар. 10 асрда (980 — 1035) яшаган Абу Али ибн Сино оғриқсизлантишриш учун операция вақтида совуқ таъсиридан ва афюндан фойдаланган.

1550 йилда биринчи бўлиб Руини томонидан отларга наркоз чақириш учун наркотик моддаларни миқдори ва уни ичкизиш техникасини тўлиқ ёзиб чиққан. XVII асрни ўрталарида Урен (1657), ва Бейль (1667) ҳайвонларни вена қон томирига афюн (опий) юбориб наркоз ҳолатини чақирганлар, лекин шу даврда шприц ва санчиш игнаси бўлмаслиги сабабли товуқ пари ва пуффак ишлатганлар. Эльшолц (1663) томонидан афюн (опий), вино ва бошқа наркотик моддаларнинг қон томири орқали итларга юборишини ўрниб кўрган. Аммо бу заҳарли моддаларни қўллаш оқибатида баъзан ҳайвонларни ўлимига олиб борган. Шу сабабларга кўра бу усул билан ҳайвонни ухлатишидан воз кечишга мажбур бўлганлар. XIX асрни бошларида Виборг (1802 наркоз тўғрисида махсус иш олиб борди, қон томир орқали алкогол ва афюн (опий) юборди. Ҳозирги кунгача бу усул ўз кучини йўқотгани йўқ. Х. Дэви (1799) азот (I) оксидни тадбиқ этди ва уни «хурсанд қилувчи газ» деб атади. 1844 йилда врач Г Уэльс уни анестезияловчи моддаси сифатида таклиф қилди ва биринчи марта ўзини тишини суғиришда ишлатиб кўрди. Улимидан бир неча кун олдин Париж медицина жамияти уни оғриқсизлантирувчи моддани очганлигини тан олди. 1846 йилда тиш врачи Виллиам Мортон, кимёчи Т. Джексон таклифи бўйича эфирни умумий оғриқсизлантириш учун қўллади. Шунда хирург У. Варрен

1846 йил 16 октябрда эфир наркози билан биринчи марта жағ ости бези ўсмасини олиб ташлаш операциясини ўтказди. Операция ўтказиш вақтида касал хушдан кетиб оғриқни сезмаганини айтган. 1831 йилда кимёчи Ю. Либих ва парижлик Э. Суберену бир вақтда янги препарат кашф этдилар, бир оз вақт ўтиб кимёчи Жан Батист Дюма унга хлороформ деб ном қўйди. Англиялик врач Симсон 1847 йил 4 ноябрь куни хлороформни наркоз чақирувчи хусусиятларини ўзида аниқлади Буле 1847 йилда уни ит ва отларда наркоз тариқасида қўллаб кўрди. Шу даврда ҳайвонларга операция ўтқазишда хлороформ аслида ягона манъба ҳисобланган, лекин хлоралгидрат бўлмаган, уни Либих (1832) очган. В. Воронцов (1871) ва Гумберт (1875) биринчи марта хлоралгидратни вена қон томирига юбориб наркоз чақирдилар. Вуд (1853) томонидан санчиш игнасини ихтиро қилиш муносибати билан қон томири орқали наркотик моддаларни юбориши равнак топди. 1860 йилда Нимал томонидан Бразилияда ўсадиган бута баргидан кокаин алкалоидини ажратиб олишга муяссар бўлди. Андреп ((1873) томонидан маҳаллий оғриқсизлантириш усулини қўлланишга илмий асос солди. 1905 йилда Эйнгорн коканнга ўхшаш — кам заҳарли новокаинни кашф этди, бу эса маҳаллий оғриқсизлантиришни кенг қўллашга йўл очиб берди. Маҳаллий оғриксизлантириш усулини таркалишига Бирни (1899) илмий иши—«орқа мия анестезия усули ҳисобланади Бу тадқиқотни ветеринария амалиётида Папа ва Пичка (1925) отларда ва Бенеша (1926) қорамолларда текшириш ўтказгандан кейин «эпидураль анестезия номи билан киритилди.

Охирги йилларда оғриқсизлантиришни янги усули электронаркоз ишлаб чиқилиб қўлланилмоқда.

Ҳозирги замон хирургиясини мукаммал ғалабага эришганлигини биринчи бошланиш даври наркознинг қўлланиши, чунки операцияни унумли олиб боришига ва унга яхши шароҳит туғдирди, тинчлик ва жимжитлик вужудга келди, шошилинч буткўл йўқолди. Наркоз тез орада бутун оламга тарқалди. Чунки операцияни олиб борилиши учун ва унга яхши шароит яратиб беришига наркоз тўлалигигача имконият туғдирди, яъни касалнинг беҳушлик оқибати қаршиллик кўрсатмасликга чорлади, натижада у врач ихтиёрида буткўл бўйсинди.

Ҳозирги замон хирургиясини тўлиқ тараққий қилишининг иккинчи бошланиш даври асептика ва антисептика замони яхши шароит яратишига ва катта имкониятлар яратиб беришига асосий сабаб бўлаолади. Инсоният Земмельвейс, Пастер, Листер ва Бергманларнинг улкан иш ҳизматларига миннатдорчилик билдиришлари албатта керак.

Венгер врачи Земмельвейсни тириклиги вақтида бактерия борлиги тўғрисида ҳеч қандақа тушунчага эга бўлмаганлар, шу давр хирурглари қанча кўп операция ўтказилганда, шунча уларнинг қўллари ифлослашган, лекин улар қўлларини ювишмаганлар. Улуғ истеҳдотли Земмельвейснинг фаросати ва кўрсатмаси бўйича қўлда бўлган турли-туман чиритадиган органик моддаларни бошқа жойга (танага) кўчириши оқибати мумкин қадар «тўғрик иситмасини» чақиришига асосий сабабчи деб ўзича шундақа хулосага ва уни агар оддий очиртирилган хлор оҳак сув эритмаси билн қўлларнинг ювишганда мумкин ундаги нарсаларнинг ачиш процессини олдини олиниш фикри Земмельвейсга туғилади. Дар ҳақиқат туғишхонада момодоялар қўлларини ювиб кейин ёрдам беришганда палатада ўлим сони кескин равишда пасайиб кетган. 1861 йилда Пеште шахрида Земмельвейс ўзини (Die Aetiologie, der Begriff und — die prophylaxe des kind bett Riebers) китобини ёзиб чиқарди, қаерда ростгўйлик фикрини тўлиқ далиллар келтириб шуни исботлаб беришди. Лекин бу айтилган сўзларга олам ишонмас эди.

НАРКОЗ

Наркоз сўзи юнончадан олинган — narkosis — карахтлик, карахт бўлиш маъносини билдиради.

Наркотик моддалар таъсирида марказий нерв системасининг тормозланиши билан боғлиқ бўлган беҳушлик, сезгининг йўқолиши, ҳаракатсизланш, шартли ва айрим шартсиз рефлексларнинг йўқолишига умумий оғриксизлантириш ёки наркоз деб айтилади. Бошқача қилиб айтганда наркоз — қимявий моддалар ёки физикавий агентлар таъсирида пайдо қилинган ва сезувчанлик, эс-ҳуш ҳамда ихтиёрий ҳаракатларнинг йўқолиши билан ўтадиган ҳар хил даражадаги сунъий йуқу ҳолати.

Наркозда организмнинг сезувчанлиги йўқолади, скелет мускуллари бўшашади, рефлекслар йўқолади, лекин узунчоқ мия жойлашган ҳаётий фаолияти сақланади. Наркотик моддаларнинг миқдорини ошириш шу марказларнинг фаолиятини тўхтатиб ҳайвонларни ўлимга олиб келиши мумкин. Наркоз учун қўлланадиган моддалар жуда кўп, лекин улар қуйидаги талабларга жавоб бериши лозим.

1) наркотик таъсири кенг бўлиши, яъни наркоз чақирувчи миқдори ва ўлим чақирувчи миқдори бир-биридан ўзоқ туриши керак,

2) таъсир кучи етарли даражада бўлиши, яъни бу моддаларни паст концентрацияда қўллаш,

3) қўзғалиш даври бўлмаслиги ва тез таъсир қилиши,

4) нафас олиш, қон айланиш, модда алмашув ва паренхиматоз органларга салбий таъсир қилмаслиги,

5) тўқималарга қитиқловчи таъсир этмаслиги,

6) қўлланилиши оддий ва наркоздан тез уйғониши,

7) кам заражатли, сақланганда бузилмайдиган.

Ҳозирги пайтда хирургияда наркоз учун қўлланилаётган моддалар юқорида келтирилган талабларнинг барчасига жавоб бермайди. Бу эса наркозни қўллаш учун хавфли эканлигини кўрсатади.

Наркозни таснифлаш (классификацияси) — Наркоз юза ёки чуқур бўлиши мумкин. Наркотик моддаларни организмга юбориш йўлларига кўра, наркоз қуйидагиларга бўлинади: ингаляцион наркоз — нафас йўллари орқали ва ноингаляцион бошқа йўллар орқали юборилади.

Ингаляция наркозда буғланувчи ёки газ шаклидаги наркотик моддалар: эфир, хлороформ, азот (I) оксид, фторотан ва бошқалар нафас йўллари орқали организмга юборилади.

Ноинголяция наркозда эритма шаклидаги наркотик моддалар алкоголь, гексеналь, теопентан-натрий, хлоралгидрат, нарколан ва бошқалар венага, тўғри ичакга, мускул оралиғига, тери остига, ошқозонга, қорин бўшлиғига юборилади.

Агар бир наркотик модда юборилса (масалан эфир) — тоза наркоз, агар бир вақтда икки ёки бир неча хил наркотик моддалар юборилса — аралаш наркоз дейилади. Наркоз бир наркотик модда билан бошланиб, иккинчи модда билан давом этилса

уйғунлик наркози деб айтилади. Юза наркоз чақириб операция ўтказиш жойига маҳаллий оғриқсизлантирувчи моддалар юборилса унда бирикмалашган наркоз дейилади.

Ҳайвонларни наркозга тайёрлаш — катта аҳамиятга эга. Бунинг учун уларни 18 — 24 соатлик оч ёки ярим оч диэтада сақлаш керак. Айниқса ошқозон ичак системасида ўтказилаётган операция вақтида. Наркоз оғиз орқали қилинса сув миқдори қамайтирилади. Ўт хўр ҳайвонларда ошхозонини тозалаш учун апоморфин ёрдамида сунъий қайт қилиш чақириш мумкин. Йирик ҳайвонларни тўғри ичагини ва сийдик қовигини бўшатиш керак.

Наркоз ўтказиш учун ҳайвонларни наркоз олди фармакологик тайёргарлигига эътибор қилиш керак, яъний перимедикацияга. У куйидагиларга ёрдам беради: а) наркозни техник жиҳатидан олиб бориш ва уни кечишини енгиллаштиради, б) наркотик моддаларни салбий таъсирини йўқотади, в) хафли вегетатив рефлексларни камайтиради ёки йўқотади.

Нейролептаналгизия (премедикация) ўтказиш учун қуйидаги фармакологик моддалар қўлланилади:

1. Седатив моддалар, уларни яна нейролептик, транквилизатор деб аташади. Уларга фенатиазин қаторига кирувчи моддалар — аминазин, комбилен ва бошқалар киради. Асосан улар мияни ретикуляр формация қисмига таъсир қилади.

2. Ваголитик моддалар — бу гуруҳни асосий намояндаси атропин сульфат у вагусни юракга тормозланиш таъсирини пасайтириб, нафас олишни кучайтиради, бу билан коллапс, юрак ва нафас олишни тўхтаб қолишини олдини олади.

3. Аналгетик моддалар — бунга морфин ва уларни босувчи моддалар киради (промедол). Улар асосан оғриқни ўтказувчи йўлларга таъсир қилиб уни камайтиради.

4. Ухлатадиган моддалар — барбитуратлар ишлатилинади, лекин ветеринария амалиётида кам қўлланилади.

5. Миорелоксантлар — уларга рампун, рометар, гвоякол-глицеринли эфир колипсол ва бошқалар кира-

ди. Улар адинамия чақиради, айниқса катта ҳайвонларни фиксация қилишда катта аҳамиятга эга.

6. Антигистамин моддалар — операция ўтказиш вақтида жароҳатланган тўқималардан гистамин ажралиб чиқади. Қонга тушиб у наркозни кечишини ва операцияни ўтказилишини оғирлаштиради Энг кучли антигистамин модда бу димедрол. У силлиқ мускулларни спазмасини (мускуллар тонусининг ошиб кетиши), қон босимини пассайтиради, шокни ривожланишини олдини олади ва яллиғланишга қарши таъсир кўрсатади. Шу билан биргаликда у седатив, анестезияловчи ва ухлатадиган таъсир қилади.

Наркозга кўрсатма ва қарши кўрсатмалари. Ҳайвонларнинг организмининг умумий қониқарли ҳолати наркоз қилишга кўрсатма бўлиши мумкин, бу айниқса қорин ва тос бўшлиғида жойлашган органларда операция қилишди қўллаш тавсия этилади.

Қуйидаги касаллик ва ҳолатларда наркозни қўллаш тавсия қилинмайди: юрак-томир системасида, нафас олиш органларида, жигарда, буйракда бирон ўзгариш бўлганда. Модда алмашувининг бузилишида, кахексия ва анемияни оғир босқичларида. Қари ва буғоз ҳайвонларда юзаки наркоз билан, маҳаллий огриксизлантириш қўлланилади. Баъзи наркотик моддаларнинг (хлороформ, эфир) ўзига хос хусусиятларини ҳам инобатга олиш керак, масалан гўштга ҳид беришини. Шунинг учун операция муваффақиятли натижа беришига ишонч бўлмаса, бундай наркотик моддалар қўлланилмайди.

Керакли ускуналар наркозни умумий техникаси. Ветеринария амалиётида асосан неингаляцион наркоз усули қўлланилади. Бунинг учун шприцлар, игналардан фойдаланилади. Лекин охирги вақтда ингаляцион наркоз ўтказиш учун керакли ускуналар пайдо бўлганлиги, уни қўлланишини осонлаштиради. Бунинг учун ниқоблар, наркотик буғ юбориш аппарати томизгичлар, тил тутгич (41, 42, 43 расмлар) ва бошқа асбоблар ишлатилинади. Ингаляцион наркозни юбориш тўрт усулда олиб борилади:

Очиқ усул — наркотик модда ва атмосфера ҳавосининг аралашмасини нафас, йўллари орқали юбориш ва атмосферага қайта чиқариш.

Ярим очиқ усул — наркотик моддани нафас

олганда атмосфера-ҳавосиз юбориш ва уни атмосферага қайта чиқариш.

Ярим епиқ усул — нафас олганда наркотик моддани атмосферага ҳавосиз юбориш, чиқарилиши қисман наркоз аппаратига, қисман атмосферага.

Ёпиқ усул — ҳайвоннинг нафас йўллари атмосфера ҳавосидан изоляция чегараланади. наркотик модда нафас олиш ва нафасни чиқарилиши фақат аппарат орқали бўлади.

Буларнинг ичида энг оддийси очик усул ҳисобланади, шунинг учун у ветеринария хирургик амалиётида кенг тарқалган. Ниқобни тайёрлаш учун симдан ҳайвонни юза қисмига тўғри келадиган синч ясалади ва 2 — 3 қаватли дока билан ўралади, ёки конус шаклида ўралган кардондан ҳам фойдаланиш мумкин. Наркозни бошлашдан олдин ҳайвон премедикация қилинади, бурнини учига вазелин суртилади ва ётган ҳолатда фиксация қилинади. Сўнгра наркотик моддада намланган ниқоб юз қисмига кейгизилиб томизғич ёрдамида ҳар дакикада 1 томчи эфир ёки хлороформ томизилиб турилади. Наркоз бошлангач тил ташқарига чиқарилади.

Наркозни кечиши — ингаляцион наркоз ўзига ҳос кечади ва клиник жиҳатидан тўрт босқичга бўлинади.

Биринчи босқич — аналгетик — жуда қисқа вақт (3 — 4 минут) давом этади. Ҳайвонларни безовталаниши қайт этилади, оғриқ ва бошқа сезиглар пасайган, нафас олиш чуқур, пульс тезлашган, кўз қорачиғи кенгайган, кўз соққасининг ҳаракати эркин. Ҳамма рефлекслар сақланган.

Иккинчи босқич (қўзғалиш ёки безовталик) марказларни ва ҳаракатни тормизланиши натижасида ҳушдан кетиш кузатилади. Ҳайвонлар безовталанади, нафас олиш тезлашган, кўз қорачиғи кенгайган, мускуллар тонуси кучайган. Катта ҳайвонларда сўлак ажралиши кучаяди, қайт қилиши мумкин. Пульс тезлашган, аритмик, қон босими кўтарилган.

Учинчи босқич (хирургик) — бу тўрт даврга бўлинади:

1-нчи даврда — наркоз чуқурлашади, ҳайвон текис ва чўқур нафас олади, кўз қорачиғи торайган, мускуллар тонуси пасайган.

2-нчи даврда — мускуллар тамомила бўшашган, рефлекслар йўқолган, кўз соққаси пастга буралган.

3-нчи даврда — барча рефлекслар йўқолган, нафас олиш юза, қорачиқ оз-моз кенгайган, мускуллар тонуси йўқолган, тил осилган.

4-нчи даврда — нафас олиш юза, кўз қорачиғи кенгайган, шиллиқ нардалар кўкарган, қон босими пасайган, пульс тезлашади. Бу давр ҳайвон ҳаёти учун хафли ҳисобланади. Агар наркотик моддани юборилиши тўхтатилса уйғониш даврига ўтади.

Тўртинчи босқич — уйғониш, аста-секинлик билан ҳайвон ўз ҳолатига кела бошлайди, босқичлар эса қайта ривожланиб у уйғонади. Албатта бу юқорида келтирилган ўзгаришлар тезлик билан эмас балки бироз чўзилади.

ОТЛАРНИНГ НАРКОЗИ

Бунинг учун хлоралгидрат қўлланилади, у сезувчанликни камайтиради, рефлексларни сусайтириб мускулларни бўшаштиради. Хлоралгидратни организмга юбориш йўллари ҳар хил бўлади: вена кон томирига, оғиз ва тўғри ичак орқали. Биринчиси айниқса яхши ва тез таъсир қилинади. Хлоралгидрат наркозини камчилиги шундан иборатки кўп миқдорда юборилса организмни заҳарлайди, бундан ташқари қорин деворини мускуллари бўшашмайди.

Наркоздан 20 минут олдин мускул орасига 5 мл 1% атропин юбориб премедикация ўтказиш керак. Наркозни кучайтириш мақсадида мускуллар орасига мураккаб аралашма эритмаси юборилади:

Sol. Aminazini 25% 10,0
Sol. Promedoli 2% ва
Sol. Demedroli 1% 50
Sol. Novocaini 0,5% 30 0

Бу миқдор 50 кг вазндаги отга етарли. Қон томир орқали наркоз-венага хлоралгидрат секинлик билан юборилади, бунда уни тери остига тушишини олдини олиш керак, чунки тўқималарни қитиқланиши натижасида яллиғланиш ривожланади. Хлоралгидратни организмни кислотали-ишкорли мувозанатига, коагуляцион хусусиятларига салбий таъсир қилишини инобатга олиб, уни эритиш учун глюко-

за, натрий цитрат, физиологик эритмалардан фойдаланиш тавсия этилади. Агар хлоралгидрат дистиллаган сувда эритилса унинг концентрацияси 10% ошмаслиги керак, бу ҳолда эритма гемолиз чақирмайди. Хлоралгидрат отларни вена қон томирига тик турган ва ётган ҳолатида юборилиши мумкин. Тик турган ҳайвонда операция ўтказганда 10% хлоралгидратни 8,0 — 12,0 миқдорда юбориш тавсия этилади. Шундан сўнг ҳайвонни ахталаш, жароҳатини тикиш мумкин. Отни ётган ҳолатида операция қилганда хлоралгидрат ҳайвонни 1 кг вазмига 0,1 гр, миқдорда юборилади. Эритмани юборишдан олдин отни йиқитиш жойига олиб бориш керак. Бундан ташқари эритмани юбориш жараёнида ҳайвонни ҳолати кузатилиб борилади. Агарда ҳайвонни мускуллари бўшашиб оёқлари букулса, эритмани юборилишини тўхтатиш керак. Хлоралгидратни таъсири 1 — 2 соат давом этади.

Оғиз орқали наркоз — фақат карахт қилиш учун қўлланилади, яъний ҳайвонни йиқитиш ёки тик ҳолатда фиксация қилишга ёрдам беди. Наркоздан бир сўтка олдин ҳайвонга сув берилмайди. Хлоралгидрат 0, гр 1 кг тирик вазмига олиниб 2 — 3 л. кепак эритмасига кўшиб берилади, таъсири 10 — 20 минутдан кейин бошланади.

Тўғри ичак орқали наркоз — ҳайвонни тўғри ичаги тезакдан тозаланади ва 0,1 гр 1 кг тирик вазмига 5% хлоралгидрат эритмаси, крахмал эритмасига қўшиб юборилади.

ШОХЛИ ҲАЙВОНЛАРНИНГ НАРКОЗИ

Наркоз вақтида шохли ҳайвонларда тимпания, қайт қилиш, сулак ва шиллиқ ажралишини кучайиши натижасида нафас олиш йуллари бекилиб қолади. Шунинг учун наркоз ўтказиш хавфли ҳисобланади ва шохли ҳайвонларда чуқур даражага етказилмайди.

Премедикация — йирик шохли ҳайвонларга наркоздан олдин тери остига 5 — 10 мл. 1% атропин эритмаси юборилади. Шундан сўнг вена қон томирига ёки мускул оралиғига 0,5 мл/кг. вазмига аминазин эритмаси юборилади.

Йирик шохли ҳайвонларга наркоз учун хлоралгидрат, алкоголь ва теопентал (пентотал) натрий қўлланилади. Наркоздан олдин ҳайвонни 12 сутка оч сақ-

лаш лозим (диета — dies — кун ёки ҳайёт кечириш). Шундан кейин бўйинтурук венага 10% хлоралгидрат эритмаси юборилади, миқдори 0,1 гр/кг вазмига. Премедикациядан кейин алкоголь наркози вена қон томирига спирт, глюкоза ва натрий хлор эритмаси юборилади:

Rp Spiritus vini rectificati 445,0
Natrii chlozidi 6,0
Glucosi 68,0
Aquae destillata 930,0
M. f. Solutio. Sterilisata 1
D. S. Венага 750 кг сигирга.
Ярим миқдори.

Тиопентал (пентотал) натрий наркози — премедикация ўтказилгандан кейин венага секинлик билан 5% тиопенталь натрий эритмаси юборилади, миқдори 15 мг/кг вазмига. —

Оғиз орқали алкоголь наркози — асосан сигирларга ва буқачаларга тавсия этилади. Наркоз учун ҳайвонни оғиз бўшлиғи орқали 250—300 мл 100 кг вазмига ароқ қуйилади.

МАЙДА ШОХЛИ ҲАЙВОНЛАР НАРКОЗИ — премедикация учун мускуллар оралиғига 2.5 мг/кг. аминазин юборилади. Наркоз учун 5% пентотал натрий ёки тиопентал натрий эритмаси билакнинг тери ости венасига юборилади, миқдори 15 мг/кг вазмига. Ҳайвонларни карахт қилиш учун оғиз бўшлиғи орқали 300—400 мл ароқ юборилади.

ЧЎЧҚАЛАР НАРКОЗИ

Чўчқаларга барбитурат наркози яхши таъсир қилади, эритма вена қон томирига, суякка ёки қорин бўшлиғига юборилади. Наркоздан 10 минут олдин ҳайвонни тинчлантириш учун мускул орасига аминазин юборилади, миқдори 0,5 мл/кг вазмига.

Вена қон томирига (катта қулоқ, қориннинг тери ости) 5% пентотал — тиопентал-натрий эритмаси 15 мг/кг миқдор юборилади. Наркоз 15—20 минут давом этади. Бундан ташқари венага 15% хлоралгидрат эритмаси, миқдори 0,1 гр/кг вазмига 15% глюкоза эритмаси қўшиб юборилади.

ИТ ВА МУШУКЛАР НАРКОЗИ

Итларга асосан ингаляцион наркоз қўлланилади. Премедикация — наркоздан 15—20 минут олдин итни катта кичиклигига қараб 0,1% атропин эритмаси 0,5—5 мл миқдорда тери ости ёки мускул оралиғига юборилади, шундан сўнг 2,5 мг/кг аминазин қўлланилади.

Наркоз вена қон томирига 5% тиопентал-натрий эритмаси 20 мг/кг вазмига юборилиб бошланади. Шундан сўнг асосий наркоз моддаси қўлланади, бунинг учун эфир ишлатилинади. Итни юз қисмига ниқоб қийгизиб томизгичдан унга эфир томизилиб тутилади, миқдори 1—2 томчи 1 секунд орасида.

Мушукларга ингаляцион наркоз ишлатилинади. Премедикация — мускул оралиғига ёки тери остига 0,2 мл 2,5% аминазин эритмаси ва 0,5 мл 0,1% атропин эритмаси юборилади. Мушук шиша ёки қутига жойлаштирилади ва тагига 20 мл эфирда намланган тампон қўйилади, 5 минутда кейин наркоз бошланади.

ЭЛЕКТРОНАРКОЗ

Умумий оғриксизлантириш тури. Электронаркозда, электр токи малум миқдорда ва жадаллигида организмга таъсир қилганда чуқур уйқу чақирилади. 1902 йилда Стефан Лелюк биринчи марта ўзида ва ҳайвонларда шуни синаб кўрган. Уни авзаллиги шундаки наркоз тез ҳосил бўлади ва шу ҳолатдан тез қутилади, токсик хусусиятлари йўқ. Бунда 100 гц ток таъсир қилинади.

НАРКОЗ АСОРАТЛАРИ УЛАРНИ ОЛДИНИ ОЛИШ ВА БАРТАРАФ ҚИЛИШ

Наркотик моддаларни миқдоридан кўп юборилган вақтида асоратлар вужудга келади. Асосан наркоз вақтида қуйидагилар кузатилинади Қусиш, нафас олишни тўхташи, коллапс ва пери ёки тромбофлебит.

Қусишни олдини олиш мақсадида ҳайвон оч сақланилиши керак ёки сунъий чақириш лозим. Агар қусиш бошланса, қусишни эркин чиқиб кетишини таъминлаш керак.

Нафас олиш тўхтаса ҳайвонни боғламлари бўшатилинади, тери остига кофеин, лобелин, сульфакомфакаин юбориб сунъий нафас беришни бошлаш керак.

Коллапс бошланганда наркотик моддани юбориш тўхтатилинади, тери остига кофеин, камфора ёки вена қон томирига адреналин юборилади. Шунда юракни массаж қилиш яхши натижа беради. Агарда бу ёрдам бермаса ва юрак тўхтаб қолса 5 минут ичида унга адреналин юборилади, кичик ҳайвонларга 0,25 — 1 мл, катталарга 10 мл гача.

Пери ва тромбофлебит вена қон томирига нотўғри қитиқловчи наркотик моддалар юборилса булар вужудга келади. Касалликни олдини олиш мақсадида тезлик билан қон томир атрофига 0,25 — 0,5% новокаин эритмаси юборилади.

МАҲАЛЛИЙ ОҒРИҚСИЗЛАНТИРИШ

МАҲАЛЛИЙ ОҒРИҚСИЗЛАНТИРИШНИНГ ҚИСҚАЧА ТАРИХИ

Анестезиология — anaesthesiologia — усулини ҳозирги хирургия амалиётига қўлланиши катта муваффақиятларга сабабчи бўлди десак хато қилмаган бўламиз. Наркознинг очилиши ва унинг амалга тадбиқ қилиши катта ва оғир операцияларнинг қўрқмасдан бажаришга асосий сабаб бўлди.

Наркоз ёки маҳаллий оғриқсизлантириш усулларининг биронтасини қўлламасдан ишни олиб боришида, операция доирасининг ифлосланиши, натижаеида бўлган жароҳатга юқумли микроорганизмларни йўқтириб, у ҳолда хирург унинг тез битишига асло эриша олмайди.

Оғриқсизлантириш усулларини қўллагунгача ва уни амалиётда қўлланиш давригача касални оғриқдан қутқариш мақсадида хирурглар операция ўтказиш вақтида турли механик йулларни ишга солганлар. Оғриқсизлантириш усули хирургия амалиётида қуйидаги имкониятларни яратишга сабаб бўлди: операцияни олиб бориш жараёнида хирургнинг диққат эътиборини кучайтиришига замин тайёрлади, чунки организм томонидан юзага келадиган бўлажак оғриқ бутунлай йўқолади, мускулатура қаршилиги пасайиб кетади, хирург учун кенг шароит яратилди, илгари эса касал дахшатли оғриқ азоб-ўқубатларига чидаолмас эди, кўпинча ўлимга олиб келарди.

Операция ўтказиш даврида оғриқсизлантиришнинг қўлланиши тинч, хавфсизланмаслик, шовқин-суронликларни йўқотишга асосий сабаб бўлди. Ҳозирги замонда биронта хирургик операция наркозсиз бажарилмайди. Шу билан бирга катта муваффақиятларга эришганлигига қарамасдан, тиришқоклик билан унча хавфли бўлмаган наркотик воситасини топиб, организмда бўладиган зарарли ва шунга ўхшаган таасуротларни пасайтиришга олиб келадиган усулларни қидирмоқдалар.

Наркоз қўлланиши сабабли касалнинг оғирланиши ёки операция столида ўлиш ҳодисалари тўғрисида матбуотда тез-тез хабарлар босиларди. Шу сабабга кўра наркоз кейинчалик ўзининг кучига эгасизлик қилиб янги маҳаллий оғриқсизлантириш усулига кенг йўл очиб беришга мажбур бўлди ва хирургнинг кундалик амалиётига кириб маҳаллий оғриқсизлантириш натижада катта мувофақият қозонди, умумий оғриқсизлантириш усулига рақобат қилиш кучига эга бўлди.

Маҳаллий оғриқсизлантириш усулининг қўлланиши биринчи бўлиб Козон хирургия клиникасида А. В. Вишневский томонидан асос солинган бўлиб, бу ерда 60 — 70% ҳамма хирургик ишлар маҳаллий анестезия усулини қўллаш орқали бажарилган. Маҳаллий оғриқсизлантириш усулининг қўлланиш тарихи унча бой эмас, чункий илгари оғриқнинг олдини олиш учун механик усулларни ишлатганлар, лекин булар унча кучли таассуротларга эга бўлмаганлар.

Ричардсон томонидан ихтиро этилган сочадиган (распылитель) асбоб орқали эфирни операция ўтказиладиган доирага сепиб совутишга эришганлар. Кейинчалик эфир ўрнини хлорэтил эритмаси эгллаган, қайсики ҳозирги кунгача у хирургик амалиётида қўлланилади. Лекин бу дори-дармондларнинг кўчи қисқа муддатга эга, шунинг учун маҳаллий оғриқсизлантириш хусусиятига тўла кафиллик қилаолмайди.

1880 йилда Андреб ва 1884 йилда эса Коллер томонларидан кокаинни ошқоро қилишганларидан сўнг уни тери остига юборган, натижада маҳаллий оғриқсизлантириш имконияти юзага келади Кокаин ёрдамида маҳаллий оғриқсизлантириш усули биринчи бўлиб Реклю ва Шлейх томонларидан қўлланилган. Лекин кокаиннинг бироз заҳарлиги аниқлангандан сўнг уни

маҳаллий оғриқсизлантириш усулидан бироз четлаштирилган.

1905 йилда Эйнгорн томонидан новокаин моддасини кашф қилиш муносабати билан, маҳаллий оғриқсизлантиришнинг ривожланиш тарихида катта давр очилди. Тез орада новокаин хирургпар фикрини ўзига жалб этди.

Кокаин бу мураккаб бензой-эфир кислота бўлиб ранги оқ кристалл порошок — кукун, таъми ачик, ҳидсиз, сув ва спиртда яхши эрийди. Оғриксизлантириш кучи новокаинга қараганда 3 маротаба юқорий, аммо 16 маротаба захарли. Ҳозирги вақтда кокаин фақат баъзи органларнинг (сийдик пуффак, стоматология, отоларингология амалиётида 2 — 5% ҳамда офтальмологияда 1 — 3% эритмаси қўлланилади. Шу сабабли новокаин хирургия амалиётида кенг суръатда тарқалишига сабаб бўлди ва тезлик билан кокаин оғриқсизлантириш доирасидан сиқиб чиқарилди.

1912 йилда А. Ф. Бердяев ўзининг «Маҳаллий оғриқсизлантириш» монографиясида шундай деб ёзади «қаерда маҳаллий оғриқсизлантиришни ишлатиш мумкин бўлса, унда наркоз усули муваффақиятда эришаолмайди».

1912 йилда А. А. Зыков ўзининг монографиясида «Маҳаллий оғриқсизлантириш», ёзади: атрофдаги, ортиқча қўллардан ва наркотизаторни четлаб шахсан ўзи ташабускорлик билан операцияни бажариш имкониятига эришди, уни олиб боришини тўла ўз қўлига олди, наркознинг омадидан ёки бахтсизлигидан муҳтожлик сезилмас эди. Операцияни муваффақиятли ўтказиш ва уни оғриқсизлантириш ишларини фақатгина бир қўлнинг ўзи бажаришарди холос.

1922 йилда А. В. Вишневский томонидан махаллий оғриқсизлантиришнинг «Инфильтрацион анестезия» усули асосида «Таранг зич-силжувчи» (тугой пользучи) янги усулини ихтиро этишга муяссар бўлди. Бунда кучли босим билан новокаин эритмасини чуқур жойлашган анатомик бўшлиқ ва оралиқларга юбориб, шу ерда жойлашган нерв толаларини топиб шуларни тезлик билан кенг миқёсда оғриқсизлантиришга эришишдир (1-а расм).

Реклю ва Шлейх усуллари бўйича эритманинг кенг миқёсда тарқалиши учун бир неча нуқтадан юборилади

(б), А. В. Вишневский эса бир ва икки нуктадан, лекин кучли босим ишлатиб тана тўқимаси оралиғига юборганлар.

1929 йилдан бошлаб «Маҳаллий оғриқсизлантириш» усули собиқ иттифоқимизда асосий ўринни эгаллади.

Маҳаллий оғриқсизлантриш — анестезия (anastesia — юнонча — сезувчанликсиз) фармакологик модда таъсири оқибатида шу областдаги сезиш қобилиятини бартараф этиб, касални англаш ва бошқа физиологик вазифаларининг сақлаб қолишдир. Маҳаллий оғриқсизлантириш билан наркозни фойда ва зарарли томонларининг тегишлича инобатга олиб иккаласини қўлланиш усулларининг таққоза қилганда, булардан анестезия усули шубхасиз устун туради, айниқса дала шароитида. Маҳаллий оғриқсизлантиришни қўллаганда техникавий асбоб-ускуналар ва ишчи кучи кам талаб қилади. Анестезия воситалари қўлланилганда уни таъсироти тезлик билан бошланади ва организмнинг ҳаётий муҳим марказларига зарар етказмайди, унинг соғлиги бузилмайди.

Бу қўлланадиган фармакологик моддаларнинг ўзига хос бўлган ва таъсир кўрсатиш қобилиятлари периферик нерв системасини таркибий қисмига жиддий бузилиш (деструктив) ўзгаришлар киргизмасдан балки уларни яна ўзининг илгариги фаолиятига қайтариш имкониятига эгадир. Шу билан бирга қоида бўйича фақатгина оғриқдан ташқари ҳароратни сезиш, ҳис қилиш ва бошқа сезгилар йўқолади.

Маҳаллий оғриқсизлантиришнинг қўлланиш усуллари ва жойлашига нисбатан уни қуйидаги турларга бўлинади: юза (суртиш), инфильтрацион, ўтказувчанлик, интраваскуляр, эпидураль. Булардан ташқари маҳаллий оғриқсизлантириш диагностика мақсади учун отларнинг оқсаш белгиларини аниқлаш учун, шунинг билан бирга патологик даволаш сифатида ишлатилади (44 расм).

Маҳаллий оғриқсизлантириш усулини қўлланишига қараб новокаин эритмасини % ўзгариб туради, масалан 0,25% бошлаб 20% концентрациягача ишлатилинади. Бу усулни қўллаш учун: шприц, санчиш игнаси, эритма учун идиш (45 расм)

Юза тозиш (суртиш) анестезияси — бу усул асосан кўз конъюнктива, оғиз, бурун, томоқ,

сийдик пуфаки, жинсий органлар, бўғим, пай қинлари, қорин девори сероз пардаси ва бошқа шилиқ пардаларнинг оғриқсизлантириш мақсади учун ишлатилади.

Юқорида қайт қилинган ва кўзга кўринадиган шиллик парда тўқималарнинг новокаин эритмаси билан оғриқсизлантириш учун тампон ишлатилинади, агарда бу пардалар ичкарисида жойлашган бўлса, олдин у ердаги бўлган суюқлик бўшатилади, кейин катетер ёки шприц орқали новокаин эритмаси ичкарига жўнатилади.

Инфильтрацияли анестезия — кимёвий моддалар, турли суюқликлар ва ҳужайра элементларининг тўқималарга турли йўл орқали ўтиши ва уларда йиғилиши — инфильтрация дейилади. Бу усулга 0,2 — 0,5% баъзан катта ҳайвонлар учун 1% новокаин эритмаси ишлатилади. Уларнинг узунчоқ юпқа, ингичка игналар ёрдамида тўқима қаватларига юборишади. Олдин игнани тери қобиғига, яъни унинг юзасига нисбатан параллель санчилади шунда озгина шишиш ҳосил бўлгана 2—3 мл новокаин эритмаси юборилади (46 расм) кейин игнани ичкарига қарата силжитади, уерда кераклича узунасида валик бўлгунча инфильтрация қилиниши керак. Бу усулни бажариш учун игнанинг учи тери остида бўлиши шарт ва яна эритма юборилади. Шунда игна икки қарама-қарши томонлардан санчилиши керак (47 р.)

Циркуляр инфильтрация усули — кўпинча олдиндан мўлжалланган кенг участкаларга қўлланилади. Эритма бир-бирларига қарши бўлган нуқталарга қарата юборилади, натижада ҳосил бўлган инфильтрация ромба шаклини эслатади. Тўқима ичкарисида жойлашган игналарнинг учлари бир-бирларига яқинлашиб конус ёки пирамида ҳосил қилишади (48 р.)

Оёқларда ампутация қилиш ёки ундаги ўсмани кесиш тўғри келиб қолганда шунда циркуляр инфильтрация ўтказилади. Бу усулни бажариш учун шикастланган чегара юқори қисмида тери ости бўшлиғига қарата бир неча нуқтадан (1 — 4) айланма инфильтрация ўтказилади, кейин у ерда юборилган игнани суякгача чуқурлаштиради. Бундай оғриқсизлантириш суяклар синганида ҳам қўлланади.

А. В. Вишневский бўйича — «силжувчи» инфильтрация усулини маҳаллий оғриқсизланти-

риш учун қўлланиши. Одат бўйича организмнинг томир-нерв тугуни бириктирувчи тўқималарнинг бўшлиғидан ўтиш вақтида охирги унга «ғилоф» вазифасини бажаришади. Масалан фасция остига босим кучи билан юборган суюқлик эркин ҳолда ҳар томонга ўрмалаб бўшлиқнинг буткул ҳамма қисмини тўлдиради, унинг орасида эса шу ердаги нерв танаси ва унинг тармоқлари ўзларини новокаинга чўмилишган каютада бўлишади. Оғриқсизлантириш асосан тери муғзи ва тери остидан бошланади. Гилоф ичига эритмани юбориш учун игна анча чуқур санчилади. Санчиш учун 0,25% новокаин эритмаси қўлланилади. Уни рингер суюқлигида қуйидаги рецепт ёрдамида тайёрлайди:

Rp.: Natrii chloridi purissimi 50
Kalii chloridi 0,75
Calcii chloridi 0,125
Novocaini 2,5
Aquae destillata 1000,0
Sol. adrenalini 1:1000—20
M. f. solutio. Sterilisata.

А. В. Вишневский усулини шундай ифодаласа бўлади, яъни инфильтрация ва ўтказувчанлик усулларнинг йиғиндиси десак хато қилмаган бўламиз.

Ўтказувчанлик (регионар) анестезия. Бир ёки бирнеча нервларнинг яқинига тўғридан-тўғри эритма инъекция қилинади, шунда тегишли областнинг тўқималарини нервлар билан таъминланувчи шунингдек организмни кенг зонада бўлган барча сезувчанлик ҳолатини маълум даражада тўхтатади. Ушбу анестезияни бажариш учун шу ердаги нервларнинг жойлашишини ва йўналишларини аниқ билиш учун суяклар думбоқи, мускул, пайларнинг контури (ташқи кўринниши) ёки улар оралиғида жойлашган жўяклар, ҳисобланади. Игнани санчиш нуқтасини аниқлаш учун юқорида кўрсатилган ориентирлар ёрдамлашади.

У ёки бу нервларнинг жойлашиш масофасида ё бўлмаса уни чиқиш жойига яқни областига инъекция бажарилади. Шу муносабат билан биринчи периферик, иккинчиси бўлса марказий ўтказувчанлик анестезия қулай фурсати деб айтилади.

Паравертебраль анестезия деб, қачон умуртқалар ора тешик оралиғидан чиқиш нуқтасига блока-

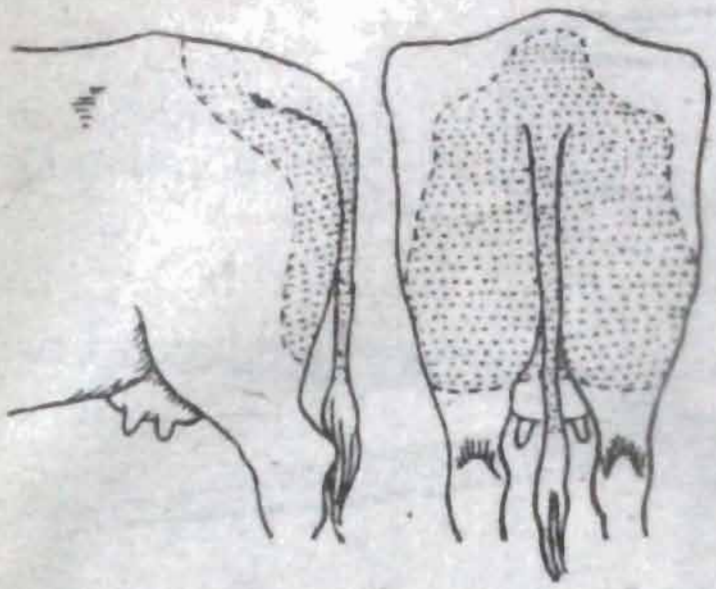

52 расм. *Қорамолларда пастки сакраль анестезияда оғриқсизланиш доираси*



53 расм. *Ништарлар (скальпеллар): 1 - қоринли, 2 - ўткир уч. 3 - тугмачали, 4 - тенотом, 5 - ўроқсимон, 6 - резекция қилувчи пичоқ.*

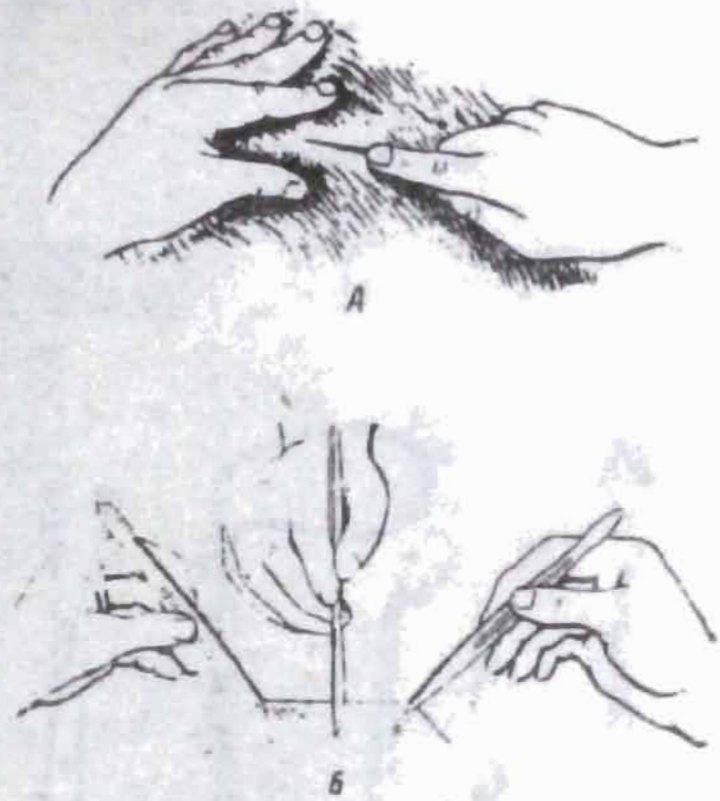

54 расм. *А - бармоқ* ***ва Б*** *- пинцетлар ёрдамида терини фиксация қилиш усуллари.*

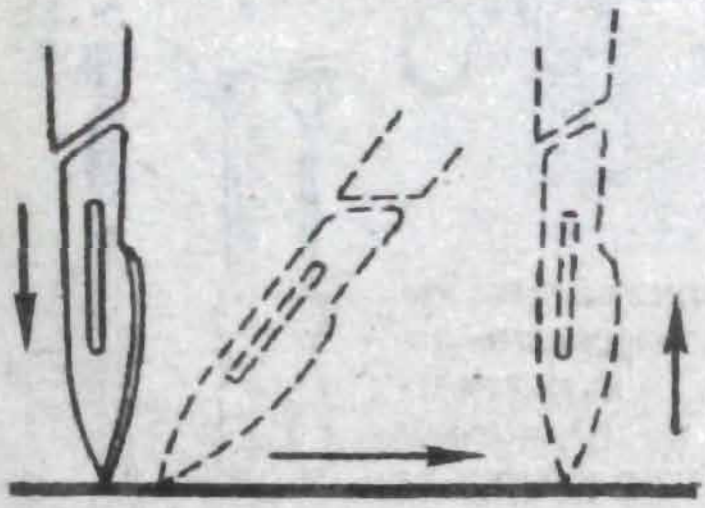

55 расм. *Қалинлашган терини кесишда ништар тиғининг тутган вазияти.*

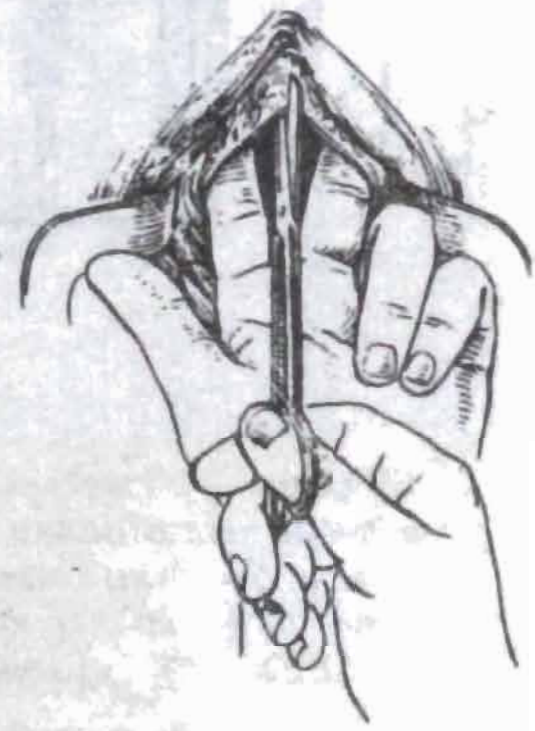

56 расм. *Икки бармоқ* ***ораси***лиғидан сероз пардани ***кесиш***.

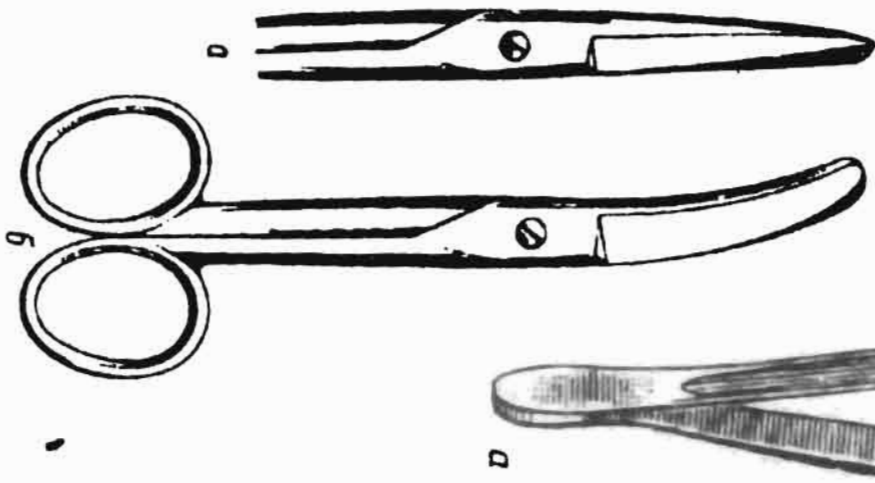

57 расм. *Қайчилар: а - тўғри, б - эгри (Куперники).*

58 расм. *Пинцетлар. а анатомик, б - хирургик*

59 расм. *Тўқималарни ажратиш ва очиқ жароҳатларни кенгайтириш учун ишлатиладиган асбоблар: а, б - ўткир қошиқчалар, в - кюретка, г - экразер, д, е - яралар қисқичи, ж - тўқиманинг ўтмас илмоғи, з - яраларнинг ўткир илмоғи ва Мюзо омбири.*



60 расм. *Суяк тўқималарида операция ўтказиш учун ишлатиладиган асбоблар: а, б - парма ва кўл трепани, в - ёйсимон ва г - пластинкали арра, д - дастали сим арра, е - трепанация тўхмокчаси, ж - қовурға қайчиси, з - фрезали трепан, и - қовурға распатори, к - ариқчали ва тўғри искана, л - Дальгреннинг узуб олувчи омбири.*

61 расм. *Қон тўхтатадиган ўров (жгут) ва уни қўйиб боғлаш жойи (а)*

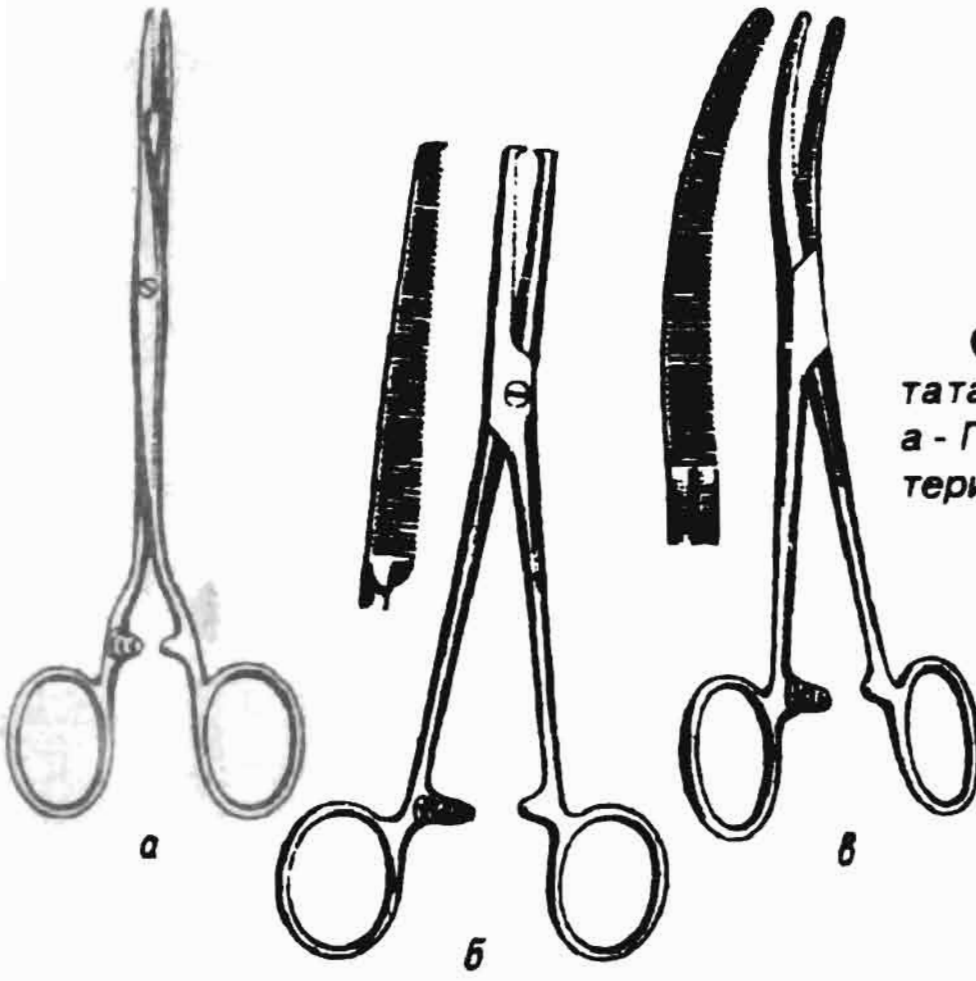

62 расм. *Қон тўхтатадиган пинцетлар: а - Пеана, б - Кохера, артерия қисқичи.*

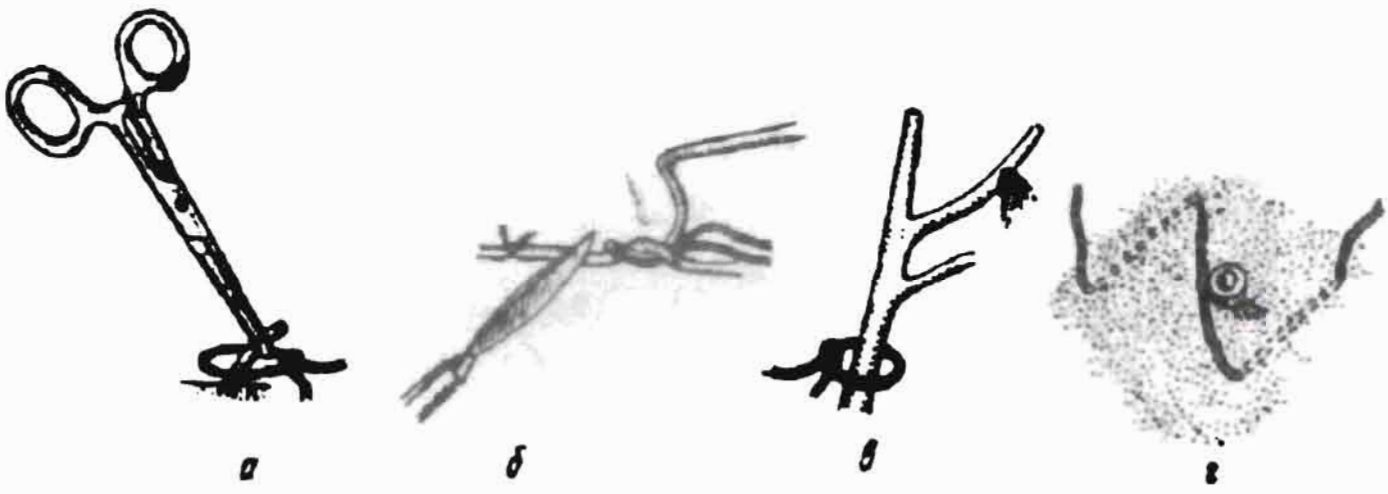

63 расм. *Томирларни боғлаш усуллари а - қон оқаётган томирнинг охирига қўйилган лигатура, б - узунасига кесилганда ва боғлашда томир остидан Дешана игнаси орқали ип ўтказиш, в - магистраль томирни узунаси бўйлаб боғлаш, г - томирни кесиб ташлаш.*

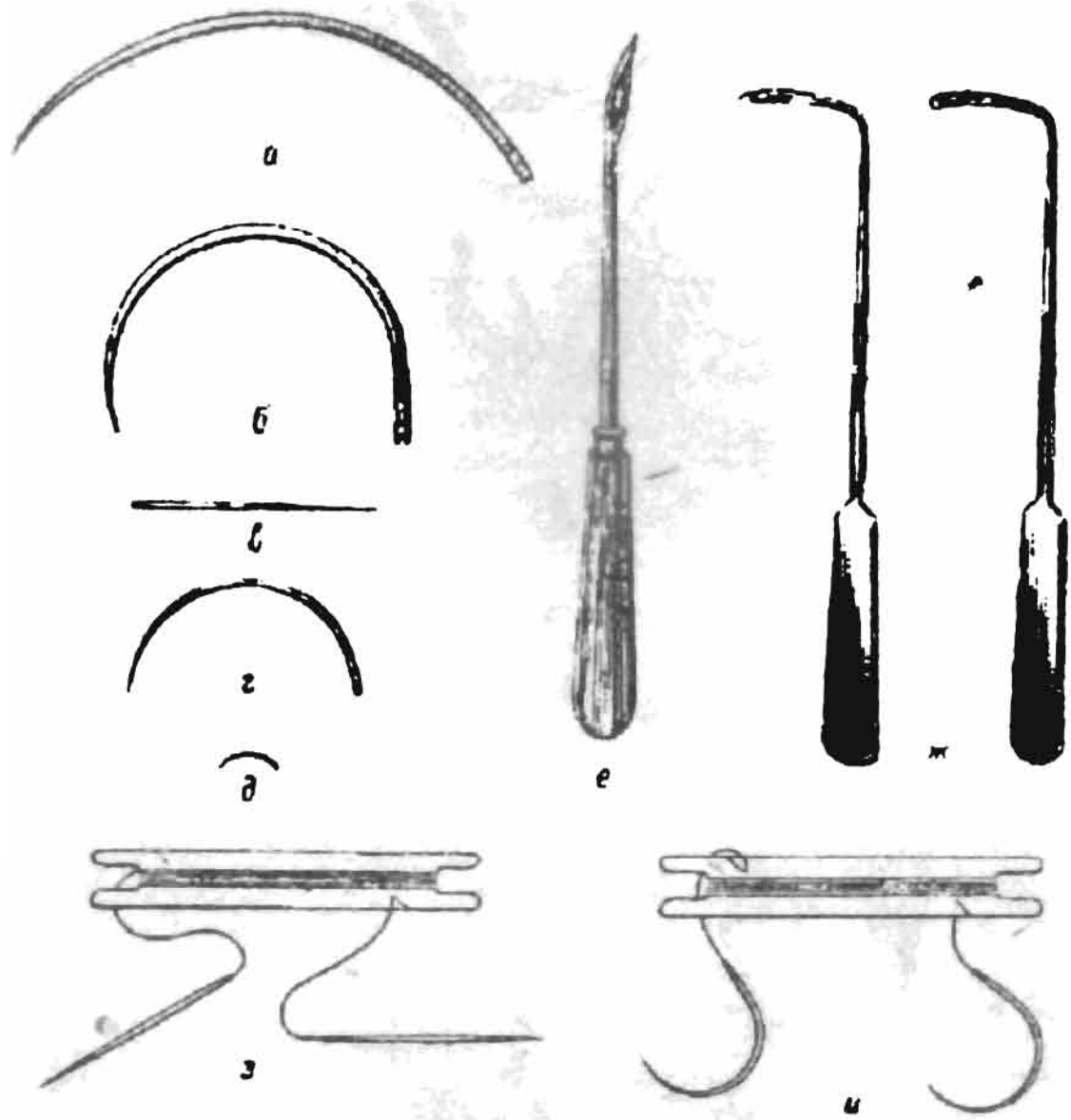

64 расм. *Хирургик игналар: а - эгилган, б - ярим доира, в - тўғри, г - ичаклар учун, д - кўз учун, е - лўлали бахия учун, ж - Дешан лигатура игнаси, 3,4 - жароҳатлар учун.*

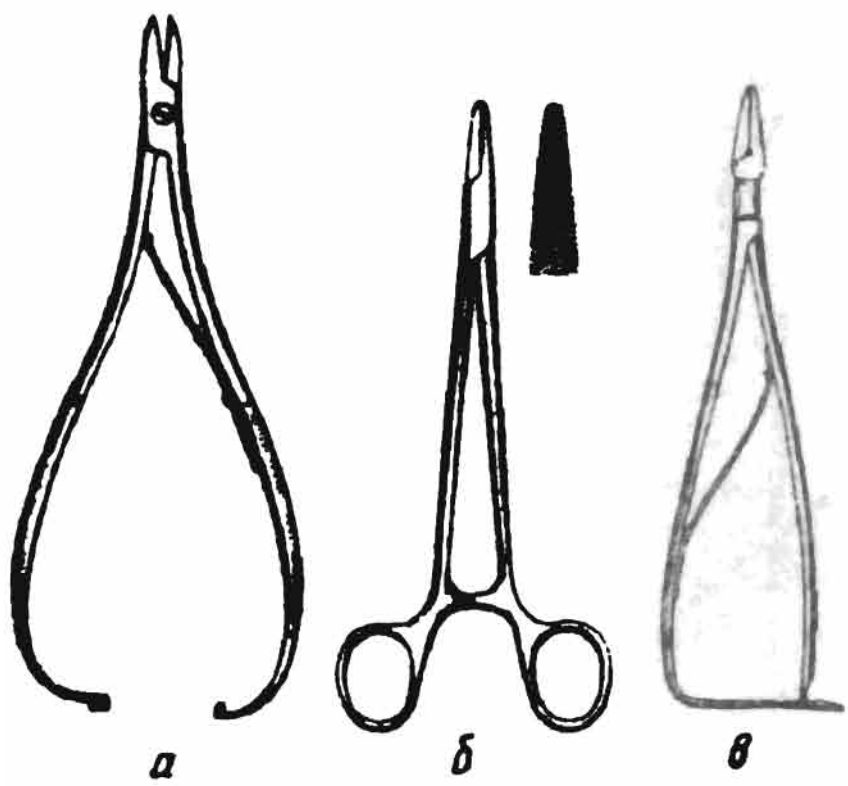

65 расм. *Игнатутғичлар: а - Матье, б - Гегар, в - Троянов.*

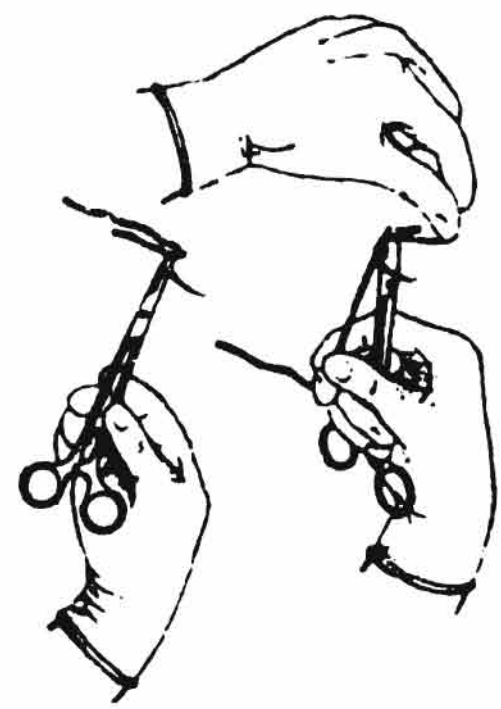

66 расм. *Ипни игнага ўтказиш техникаси.*

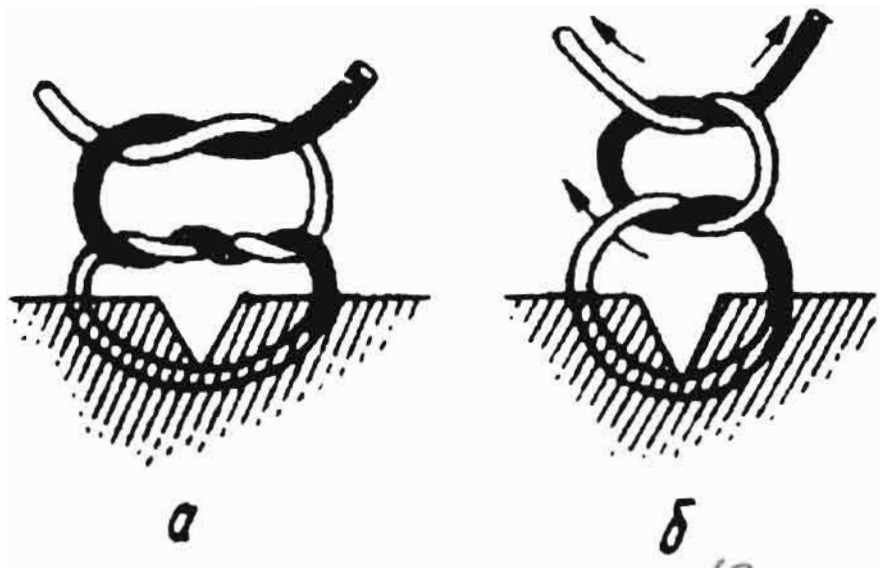

67 расм. *Тугун турлари: а - хирургик, б - денгизча (морской).*

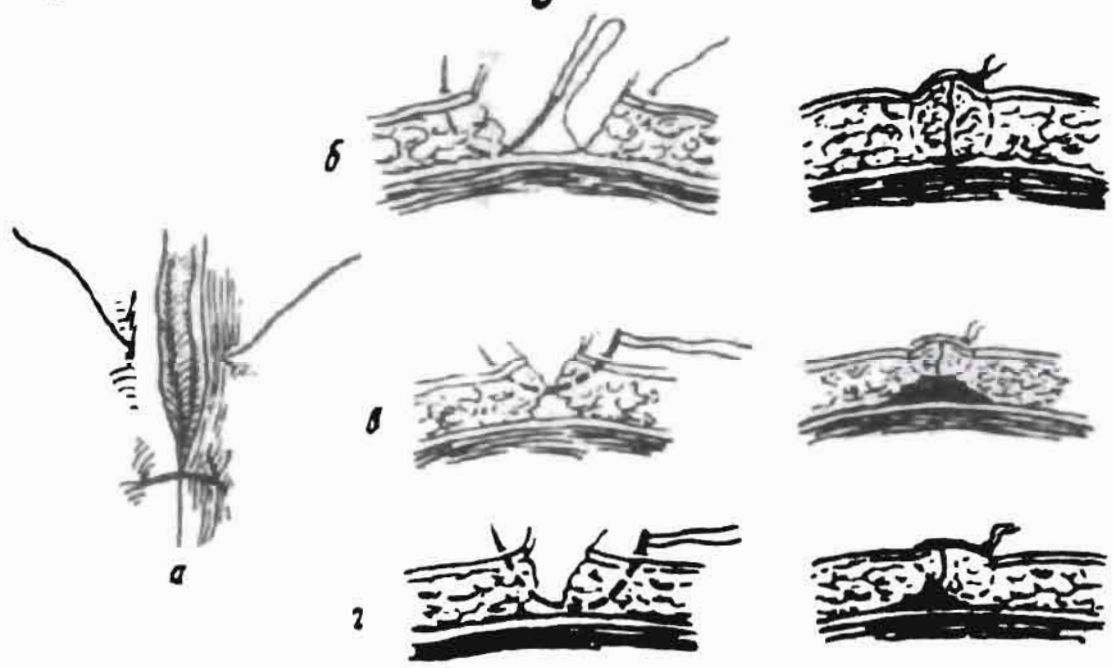

68 расм. *Тугунли бахия ва уни ўтказиб боғлаш усуллари: а, б - тўғриси, в, г - нотўғриси.*

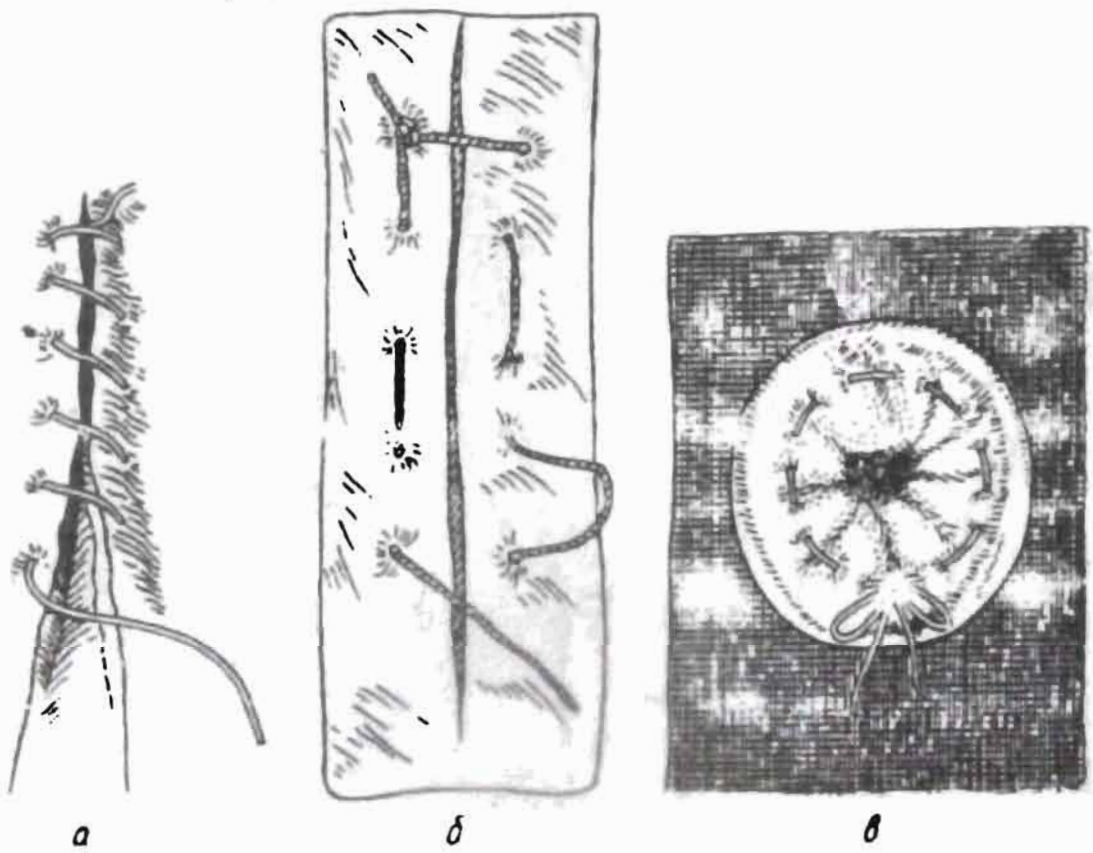

69 расм. *Узлуксиз чоклар: а - мўйнадўз, б - тушоқ, в - халтачали (кисетный).*

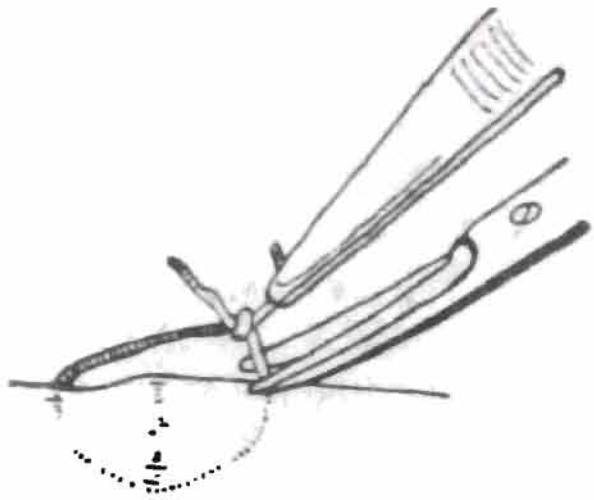

70 расм. *Чок тугунини олиб ташлаш техникаси.*



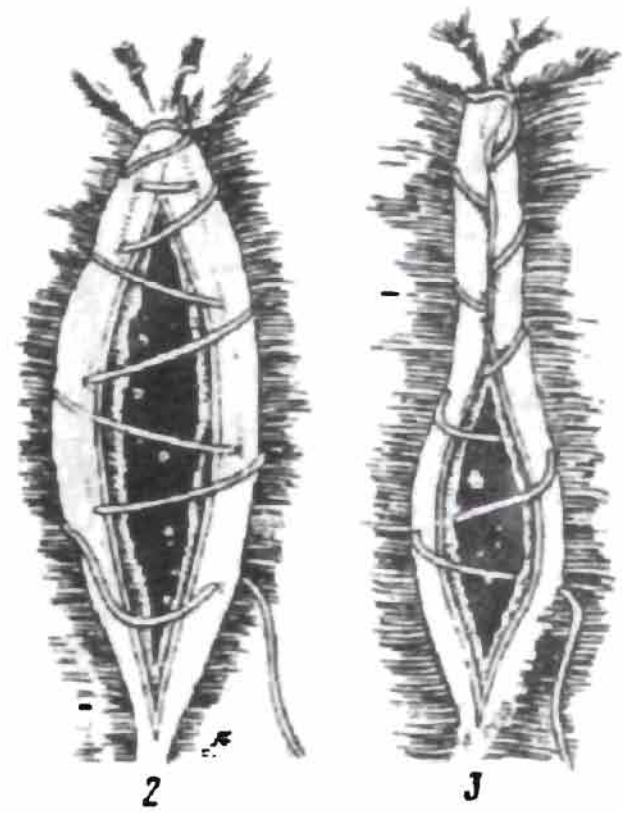

71 расм. *Ичак чоклари: 1 - Ламбернинг бир қаватли чокининг нусхаси, 2 - Ламбер бўйича узлуксиз чок, 3 - Шмиден чоки, 4 - Плахотин, Садовский чоклари, а - чокни ўтказиш, б - чокни тортиб боғлагандан кейин унинг кўриниши.*

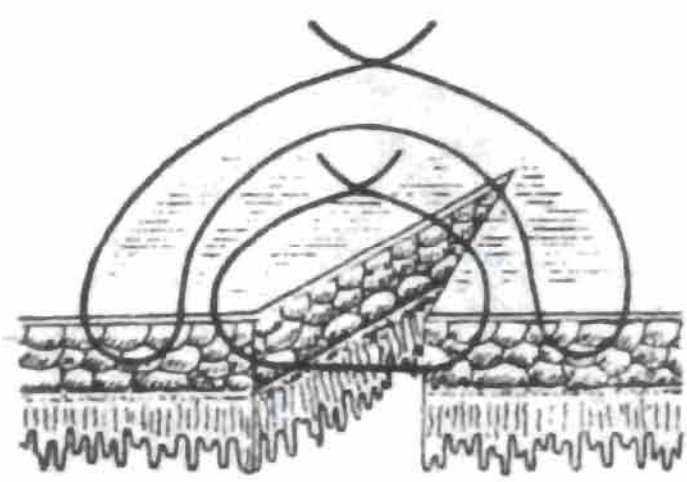

72 расм. *Пирогов-Черни чоки.*

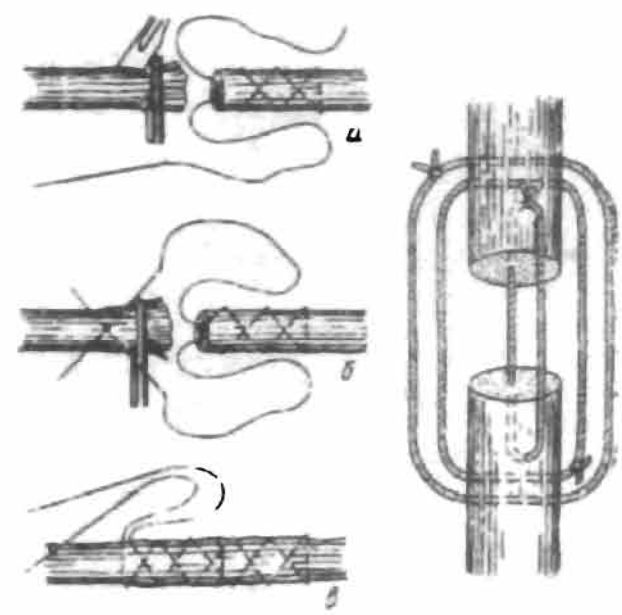

73 расм. *Пай чоки: а б, в - Амман бўйича, г - Тихонин бўйича.*

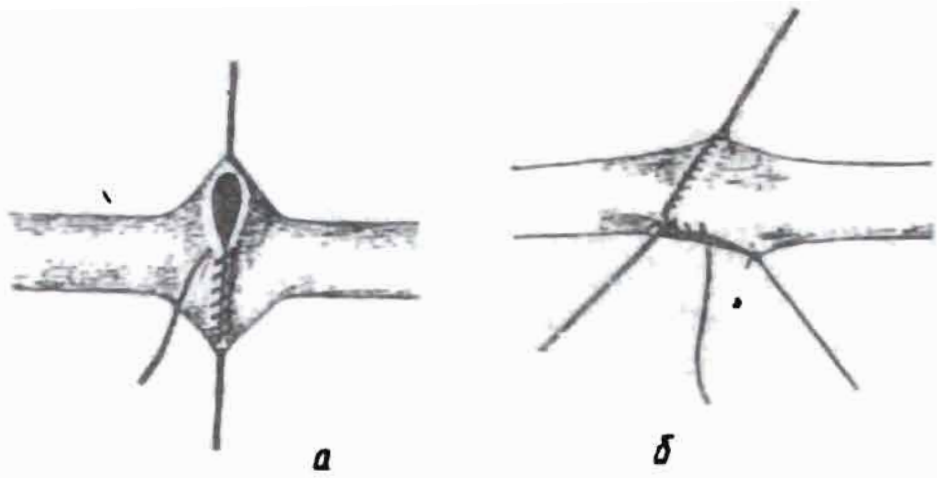

74 расм. *Томир чоки: а - Ёнидан шикастланишларда, б - айланма чок.*

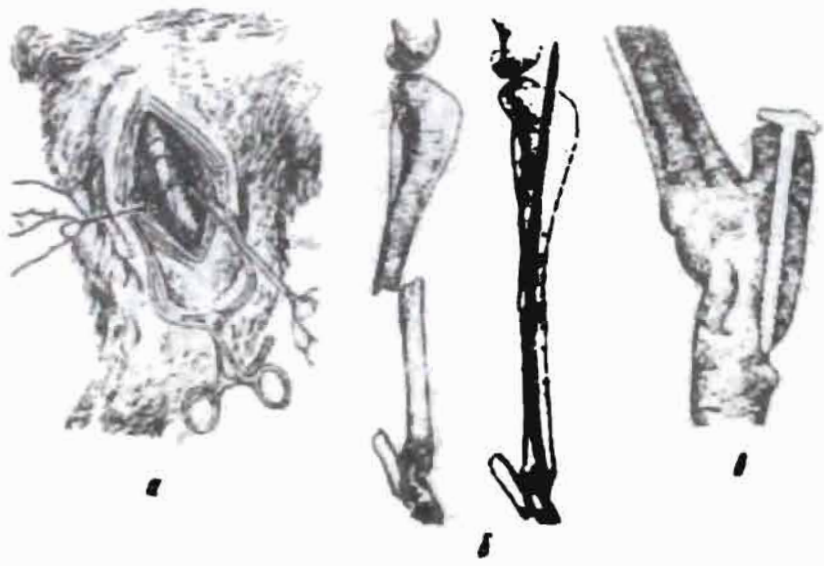

75 расм. *Суякларни туташтириш: а - симдан қилинган лигатура, б штифт (металл ўзакча), в - бурама мих.*

76 расм. *Тўқималар елимлаб ёпишда орган деворини очиш: а, а - тутғич*



77 расм. *Бобров аппарати ва игнаси.*

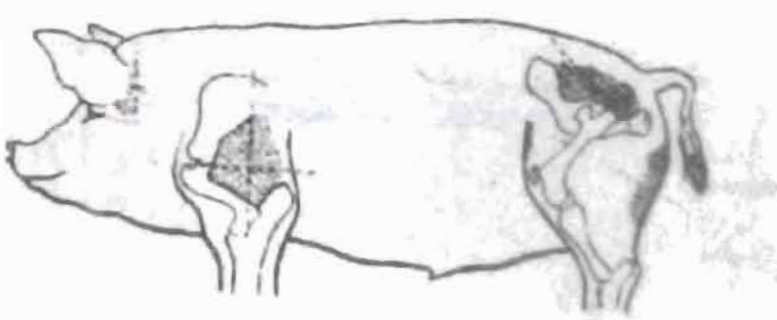

78 расм. *Чўчқада мускул орасида санчиш жойи (Ю.Костыр бўйича) чизиқлар билан тасвирланган.*

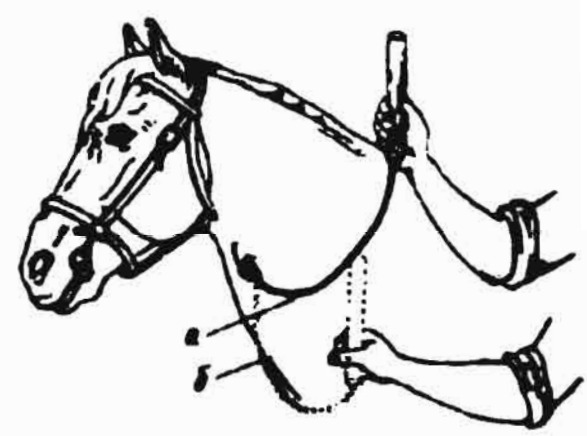

79 расм. *Бўйинтуруқ венасига қуйиш, аппаратнинг тутган ўрни: а - қуйиш вақти, б - қуйишдан кейин.*

80 расм. *Чўчқаларнинг қорин бўшлиғига қуйишда игнанинг тутган вазияти.*

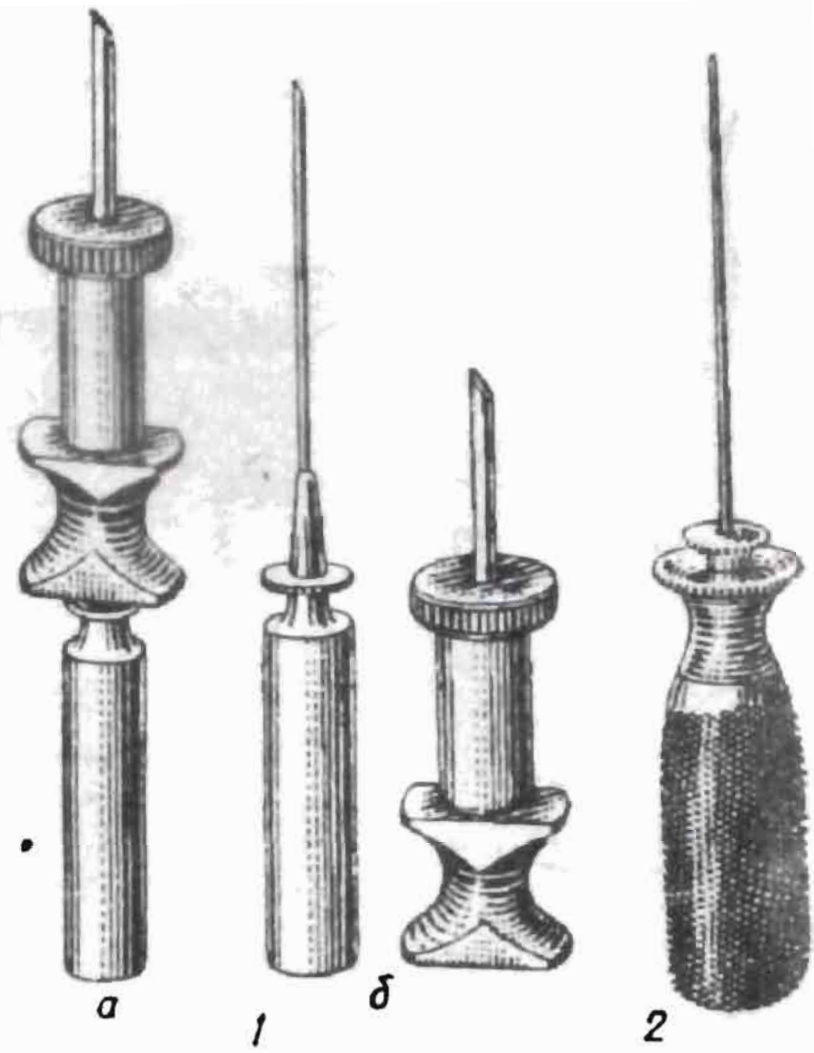

81 расм. *Суяк қобиғига суқиш ва инъекция ўтказиш учун игналар (а) йиғиштирилган ва (б) тартибга келтирилган Кассирский игналарининг кўриниши 2-ИС - 2 игнаси (Симонян ва Петровский)*



82 расм. *Қон олиш, қон чиқариш ва кўк томир ичига қуйиш учун игналар: 1 1545№, 2 - 1555№; 3 ва 4 - фиксация учун пластинкали игна (Дикергоф); 5 - 2040№; 6 - 2540 №; кўп қон чиқариш учун игна (Каспер); 8, 9 - инъекция игналари, 10 - Синаев игнаси; 11- Бир игнаси.*



83 расм. *Нуқтали куйдириш.*

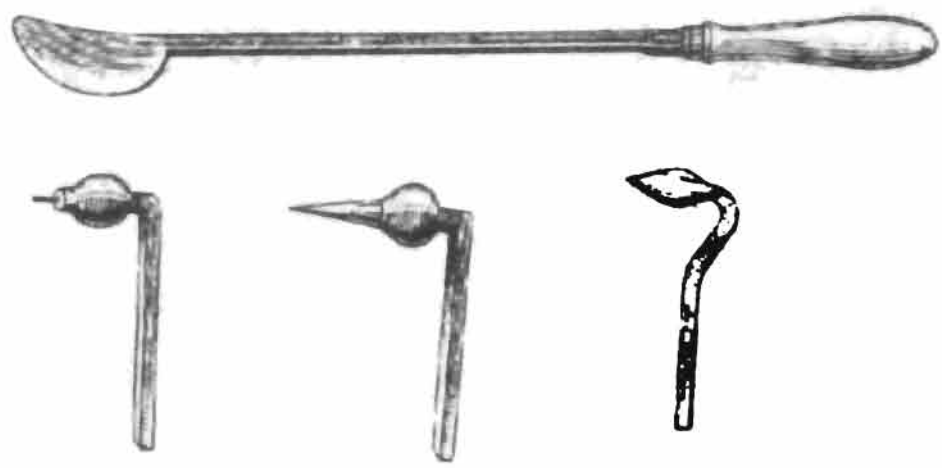

84 расм. *Темирли куйдирғичлар.*



85 расм. *Куйдириш учун аппаратлар 1 термокаутер; 2 - аутокаутер; 3, 3а, 3б - оддий темирли куйдирғичлар.*

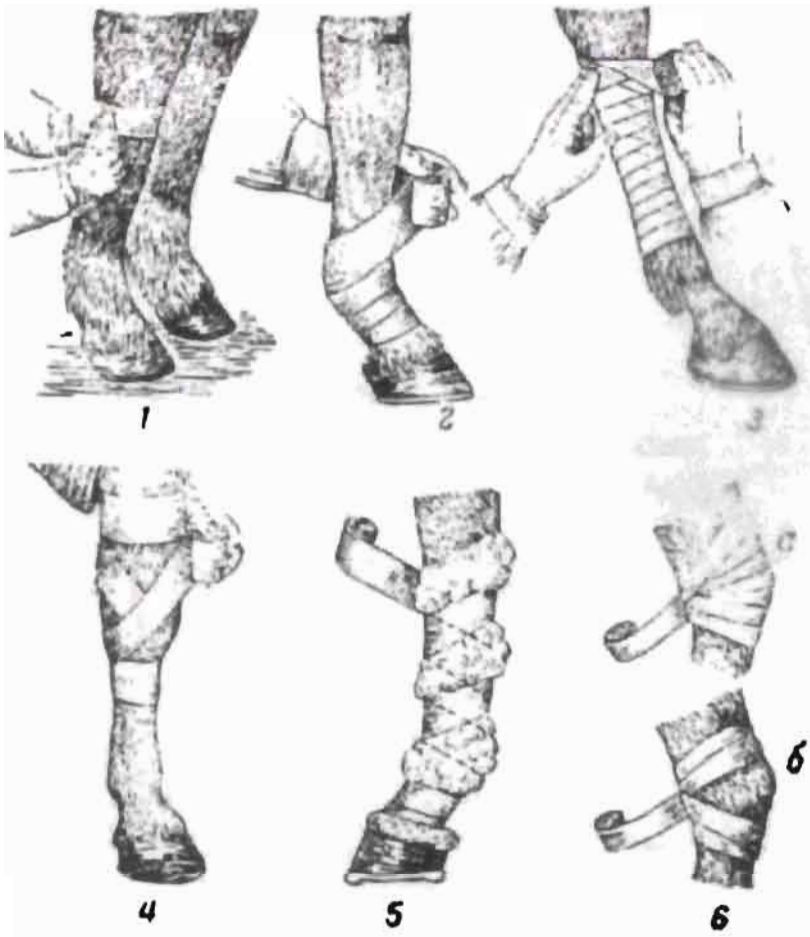

86 расм. *Оёқларга бинтли боғламларни ўраш усуллари: 1 - айланма (циркуляр), 2 - бурама (спираль), 3 - бўкиб олиш билан бурама ўраш 4 саккизсимон, 5 - судралувчи, 6 тошбақасимон (а - тарқалиш, б - яқинланиш)*

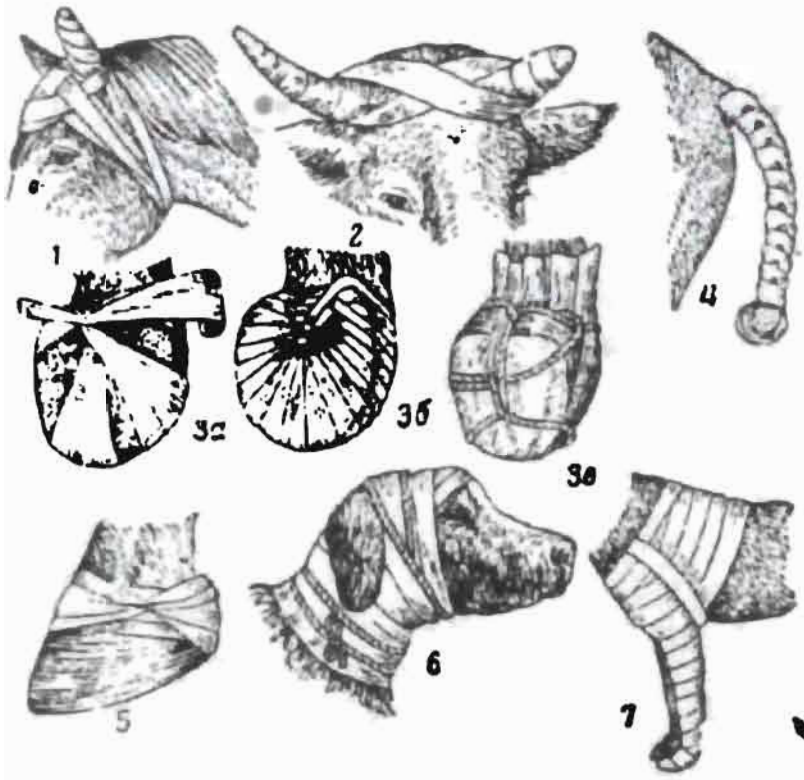

87 расм. *Бинтли боғламлар: 1 - қулоқга, 2 - шохга, 3 - туёқга (а биринчи айланиш давр, б - боғламни тугатиш, в устини брезентли жилд билан ёпиш), 4 - думга боғлам ўраш, 5 иккинчи бармоқни боғлаш, 6 - ит қулоғига боғлам ўраш, 7 - итнинг олдинги оёғига боғлам ўраш.*

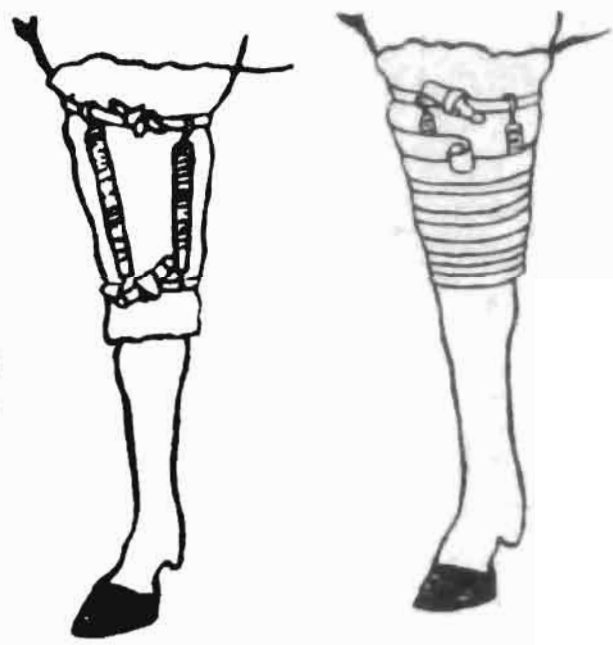

88 расм. *Билак областига чўпли қолиб (каркас) ўрнатиб боғлаш (Андреев бўйича).*

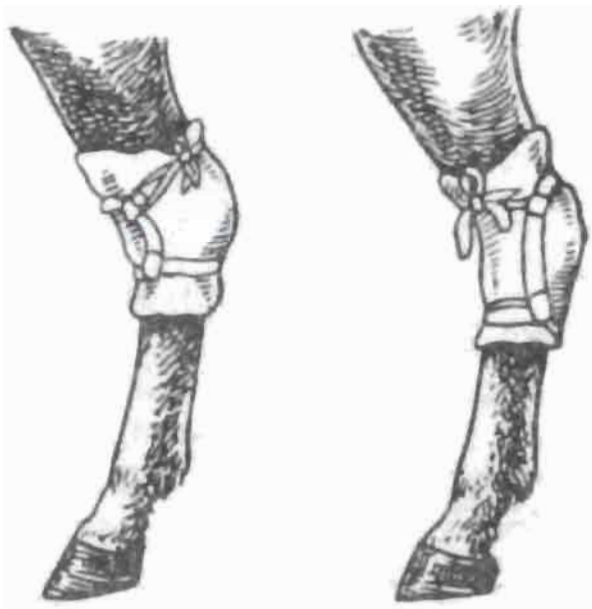

89 расм. *Товон бўғимини боғлаш (а - Андреев бўйича, б - Малахов бўйича).*

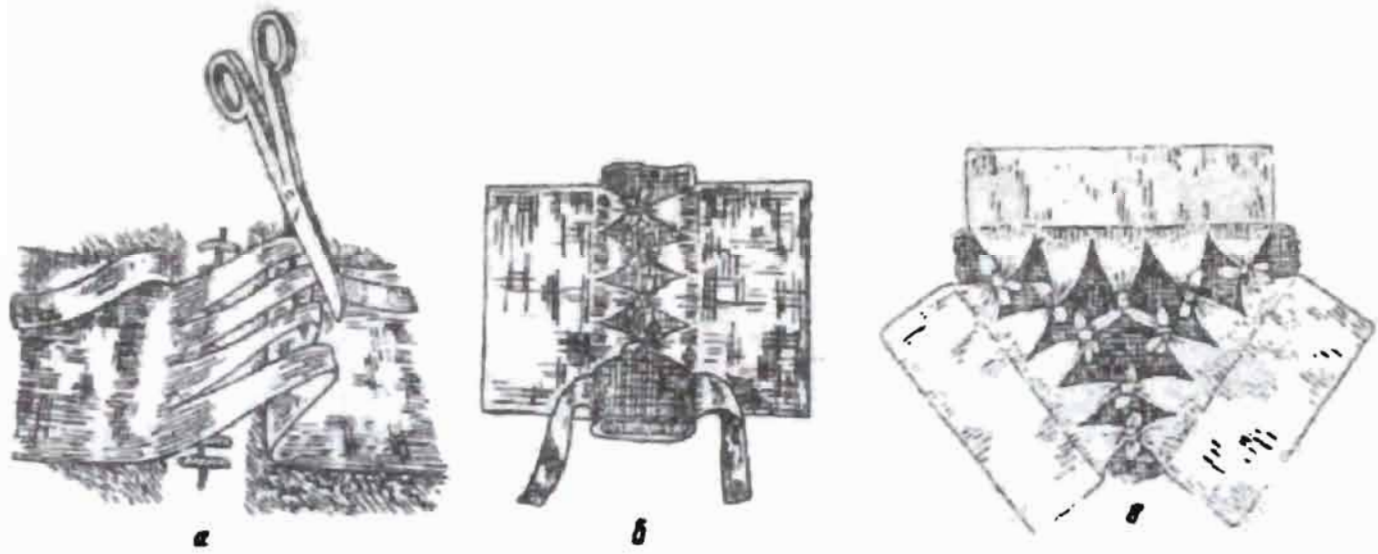

90 расм. *Елимли палахмонсимон (праща) боғлами: а - тайерлаш; б - икки томонлама; в - уч томонлама.*

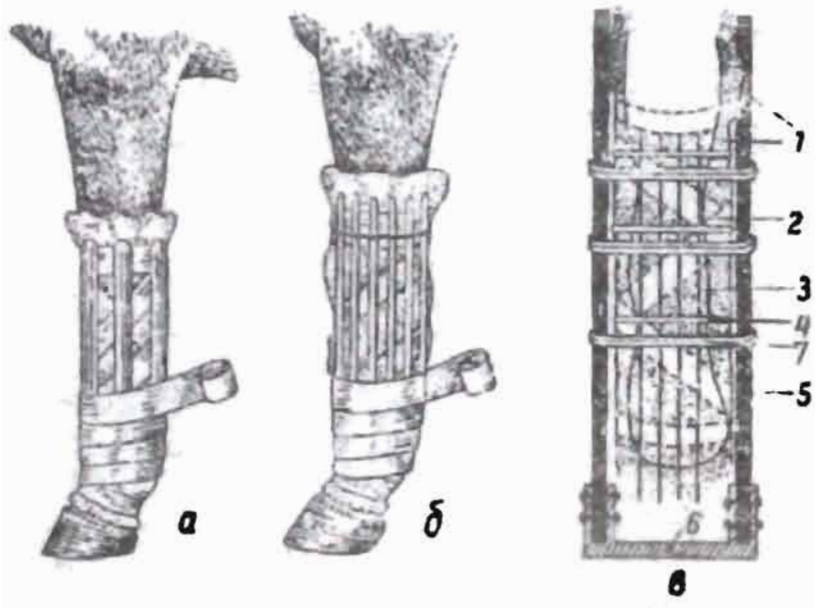

91 расм *Тахтакачли (шина) боғламлар: а - тахтакач фанердан, б - химчали тахтакач, уни ингичка канопли пояси билан бир-бирига боғлаган, Хохловнинг ясама (протез) шинаси.*

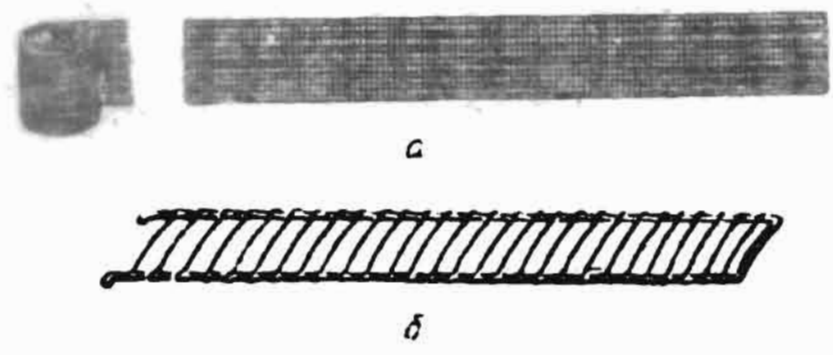

92 расм. *Симдан ясалган тахтакач: а - тўрсимон, б - норвонсимон (Крамерники).*



93 расм. *Томасов тахтакачи. Олдинги оёқга тайерланган ва ўрнатиш босқичлари*

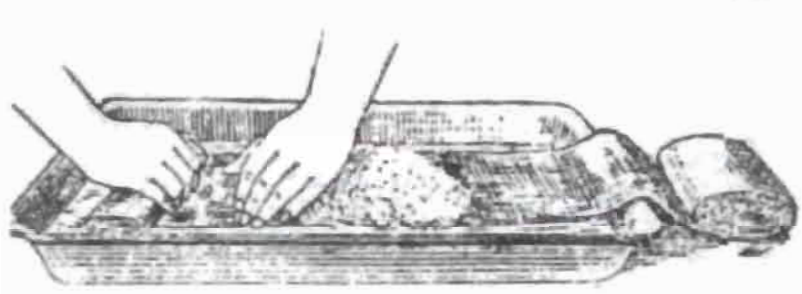

94 расм. *Кўл ёрдамида бинтни гипс порошоги билан тўйинтириш*

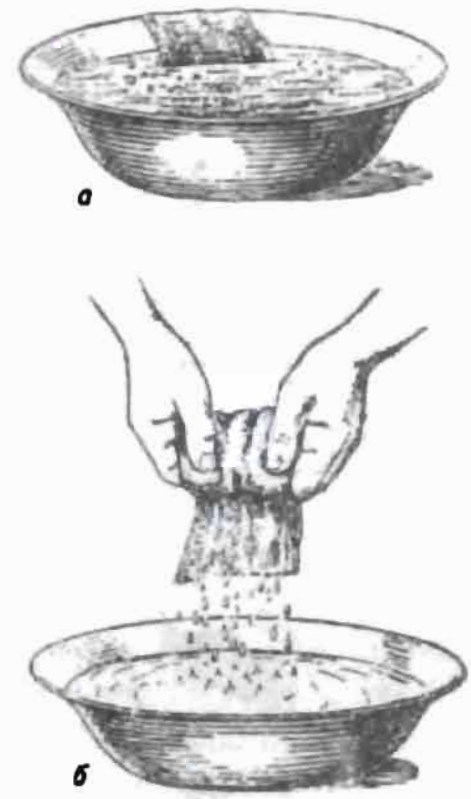

95 расм. *Гипсланган бинтни намлаш (а) ва уни қисиб сувини чиқариш (б).*



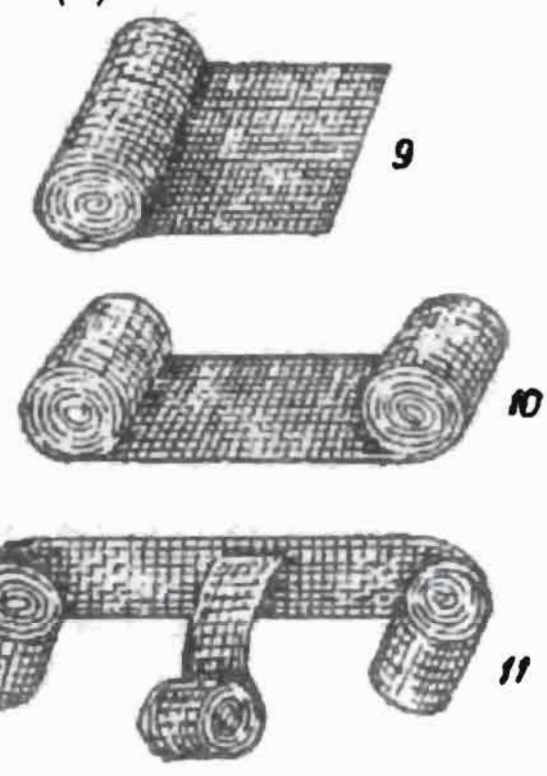

96 расм. *Боғлам материалларини қўллаш нусхалари. 1 - пахта-докали тампон, 2 - пахта докадан сакача, 3- компресс, 4- дренаж, 5 - салфетка, 6 - лонгет, 7 палахмон, 8 - қийиқча (косинка), 9 - бир бошли, 10 - икки бошли бинтлар, 11 "Т" симон бинт.*

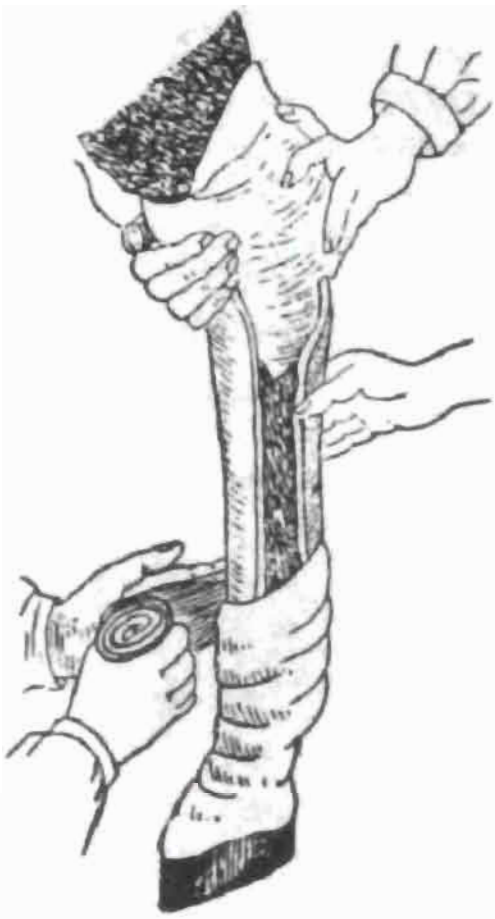

97 расм. *Хохлов бўйича: гипсланган боғлам устига айланма лонгет ўрнатиб уни боғлаш.*

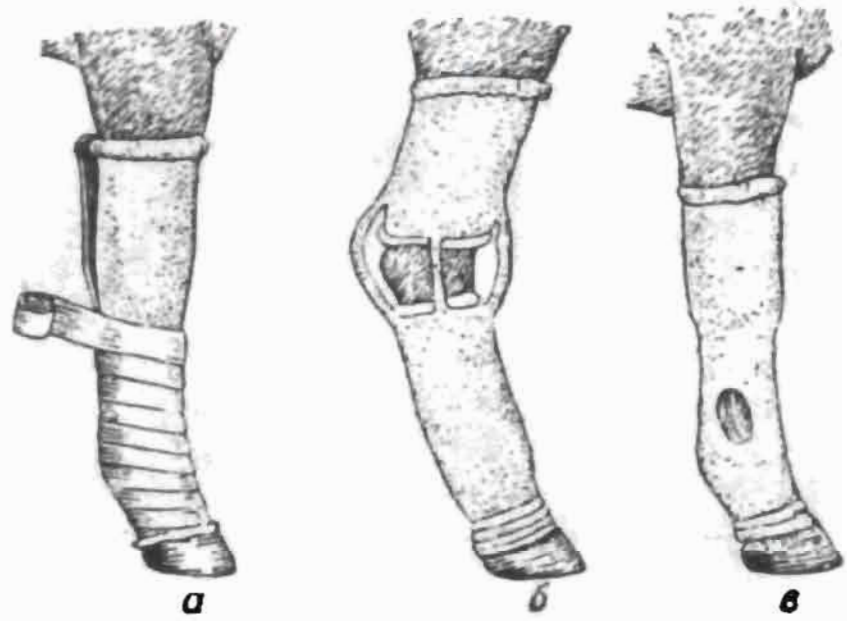

98 расм. *Табақали (а), кўприксимон (б) ва даричали (в) гисп боғламлари.*

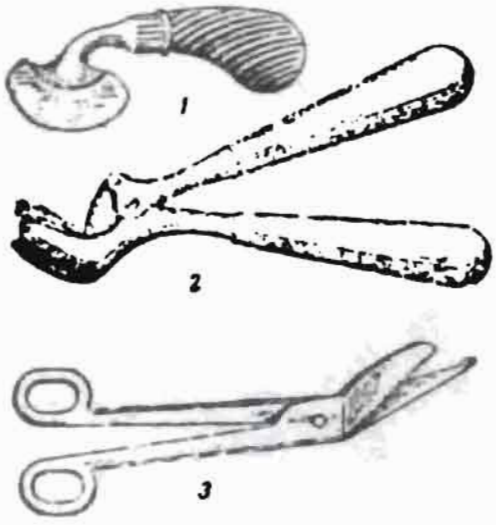

99 расм. *Гисп боғламини олиб ташлаш учун асбоблар: 1 - гипс арраси, 2 - гипс қайчиси, 3 - боғлам учун қайчи.*

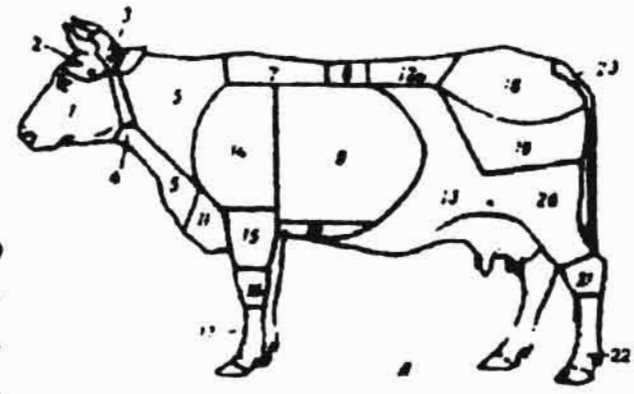

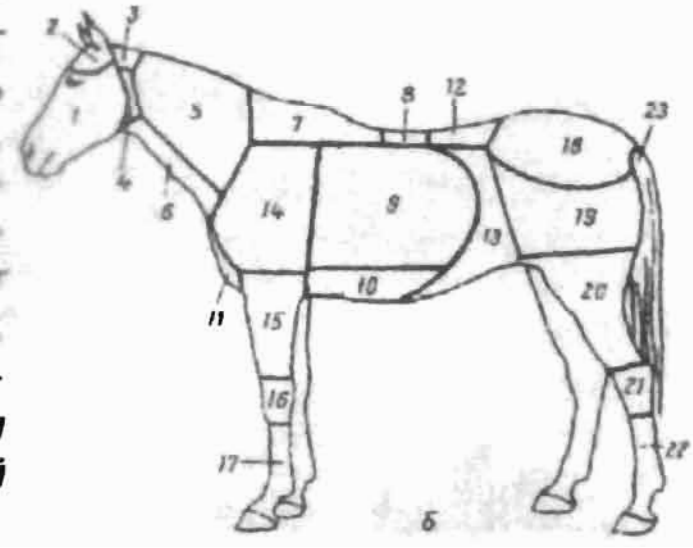

100 расм. *(А) Қорамол ва отлар (Б) гавдасининг чегараларга бўлиниши топографияси: 1 - юза, 2 - бошмия, 3 - энса, 4 - жағ ости, 5 - бўйиннинг дорсаль ва 6 - вентраль қисмлари, 7 - ялрин. 8 - орқа, 9 - кўкракнинг ён қисми, 10 - кўкракнинг вентраль қисми. 11 - кўкракнинг олди қисми, 12 - бел, 13 - қоринининг юмшоқ деворі, 14 - курак-елка, 15 - тирсак бўғими ва билак, 16 - билакузук. 17 - кафт ва бармоқлар, 18 - сағрин, 19 - сон, 20 - тизза бўғими ва болдир, 21 - товон бўғими, 22 - орқа оёқ кафти ва бармоқлари, 23 - дум (Садовский бўйича).*

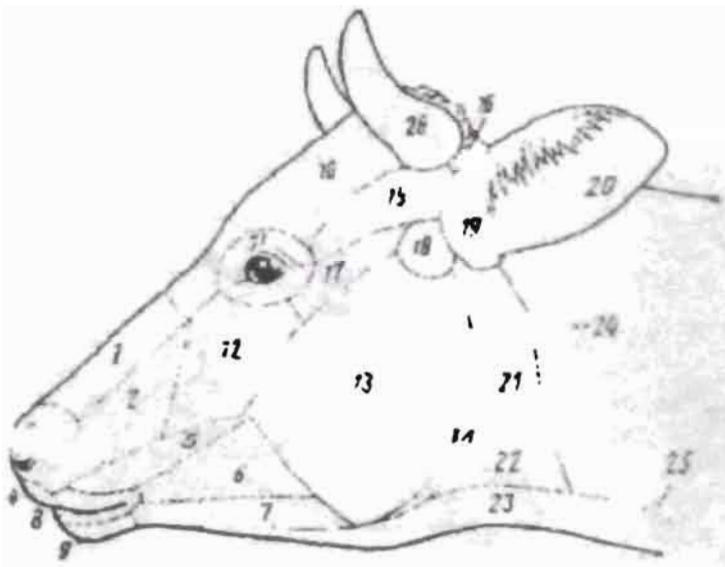

101 расм. *Қорамоллар бошининг чегараларга бўлиниши: 1-бурун орқаси, 2-бурун ёни, 3-бурун тешиги, 4-бурунлаб ойнаси, 5-лунж, 6-тиш қисми. 7-пастки жаг ости, 8-лаб, 9-ияк ости, 10-пешона, 11-кўз, 12-кўз ости, 13-чайнаш мускули, 14-пастки жаг чеккаси, 15-чакка, 16-тепа, 17-ёнок, 18-жаг бўғими, 19-кулок, 20-кулок супраси, 21-кулок ости, 22-ҳиқилдок, 23-кўкрак ости, 24-атлант қанати, 25-бўйинтурук ариқчаси, 26-шох (Попеско бўйича).*

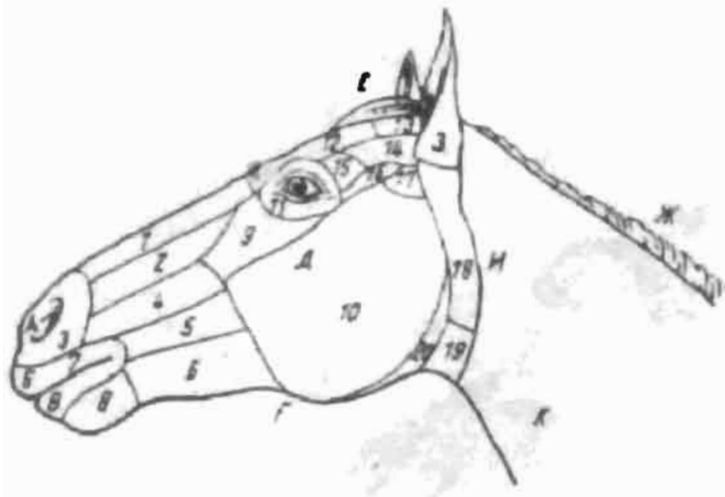

102 расм. *Отлар бошини чегараларга бўлиниши: 1-бурун орқаси, 2-бурун ёни, 3-бурун тешиги, 4-6 лунж, (4 - юқори жаг қисми), 5-тиш қисми, 6-пастки жаг қисми), 7-лаб, 8-ияк ости, 9-кўз ости, 10-чайнаш мускуллари, 11-кўз, 12-пешона, 13-тепа, 14-чакка, 15-кўз усти, 16-ёнок, 17-жаг бўғими, 18-кулок олди, 19-ҳиқилдок, 20-пастки жаг чеккаси, А-бурун тешиги, Б-юқори лаб, В-пастки лаб, Г-томир кесмаси, Д-юза тароғи, Е-пешона, Ж-ёли, З-кулок супраси, И-атлант қаноти, К-бўйинтурук ариқчаси (Попеско бўйича).*

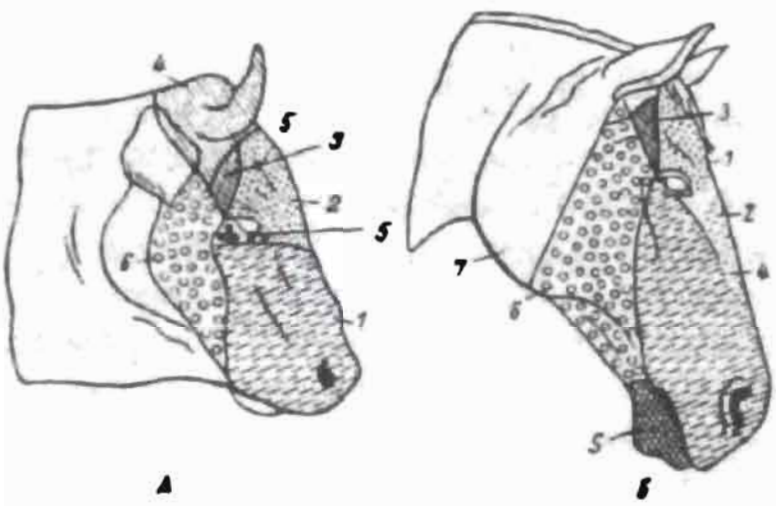

103 расм. *Бош области тери зоналаринин нерв билан таъминланиши: А - қорамолда: 1 - кўз ости нерви, 2 - ғалтак ости нерви, 3 - пешона нерви, 4 - шох нерви, 5 - ёнок нерви, 6 - юзаки чакка нерв, Б - отда: 1 - пешона, 2 ғалтак ости нерви, 3 - пешона нерви, 4 - шох нерви, 5 - ёнок нерви, 6 - юзаки чакка нерв; В - отда: 1 - пешона, 2 - ғалтак ости, 3 - ёнок, 4 - кўз ости, 5 - ияк ости, 6 - юзаки чакка, 7 - бўйин нервларининг вентраль тармоқлари.*

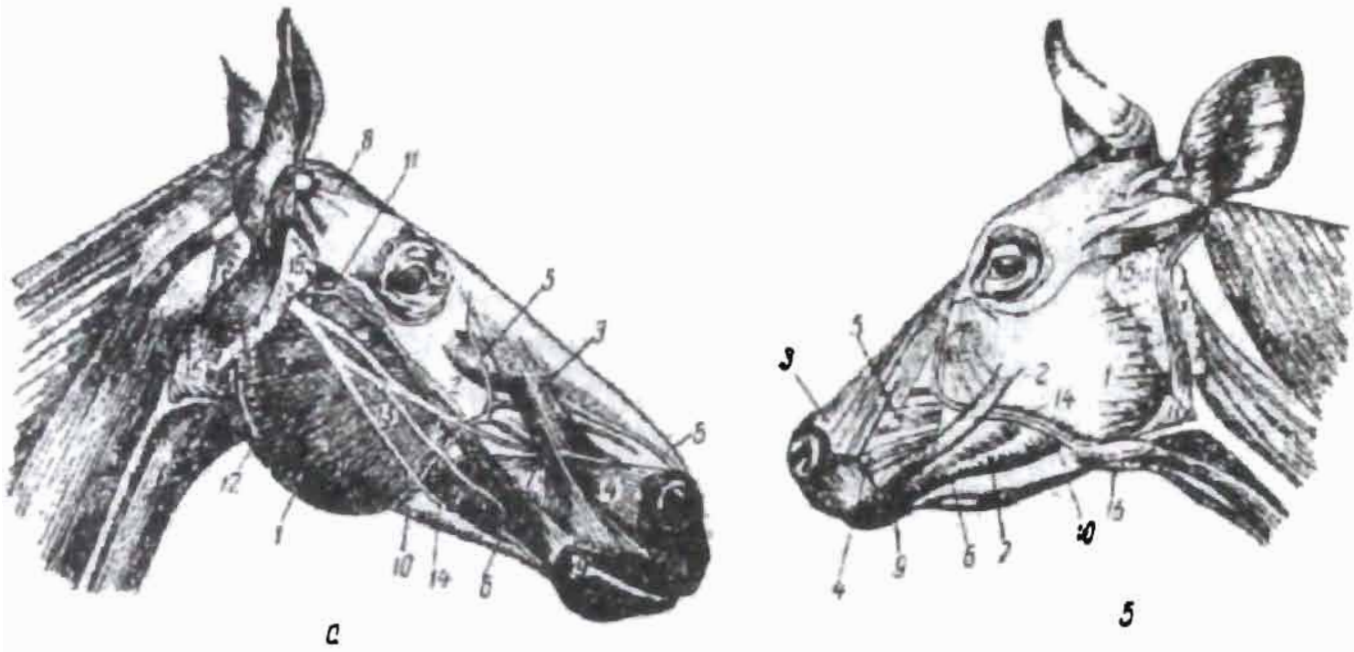

104 расм. *Бошнинг мускул ва томирлари (Баум бўйича): а-отларда: 1-чайнаш мускули, 2-ёноқ мускули, 3-бурун-лабни кўтарувчи мускул, 4-қозиқ тишлар мускули, 5-юқори лабнинг кўтарувчи махсус мускули, 6-пастки лабни туширувчи мускули, 7-лунж мускули, 8-чакка мускули, 9-оғизнинг айлана мускули, 10-юз артерияси, 11-юзнинг кўндаланг артерияси, 12-чайнаш артерияси, 13-юз нерви, 14-қулоқ олди бези йўли, 15-қулоқ олди сўлак бези, б-қорамолларда ҳам ўша белгилар қайтарилади.*

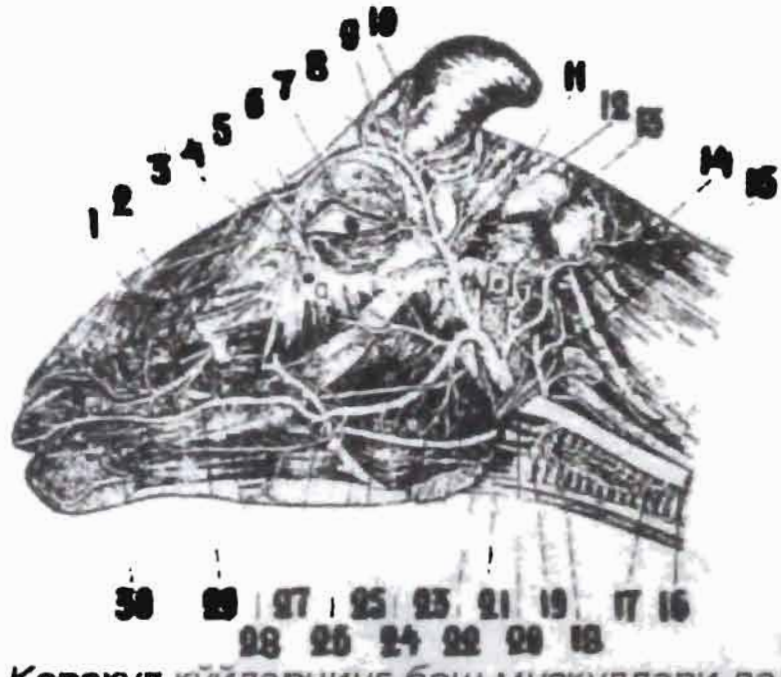

105 расм. *Қорақул қўйларнинг бош мускуллари ва артериялари: а-қовоқ тушурувчи, б-юқори лабни кўтарувчи махсус, в-қозиқ тишлар ва юқори лабни кўтарувчи, г-бурун-лабни туширувчи, д-пастки лабни туширувчи ва лунж, е-ёноқ, ж-катта чайнаш мускуллари; 1-кўз ости артерияси, 2-кўз ости нерви, 3-бурунниинг дорсаль артерияси, 4-ёноқ, 5-пастки қовоқнинг медиаль, 6-кўзнинг ички бурчак, 7-юқори қовоқнинг латераль, 8-тепа юза артериясининг пешона тармоғи, 9-кўз ёши, 10-шох артериясининг тармоғи, 11-тепа суяк, 12-чакканинг ўрта, 13-қулоқ олди, 14-қулоқ орқа, 15-энса, умумий уйку, 17-қалқонсимон безнинг каудаль, 18-қалқонсимон безнинг краниаль, 19-ҳикилдоқ, 20-тил, 21-ташқи уйқу, 22-юзнинг кўндаланг, 23-жағнинг ички, 24-тепанинг юза, 25-қулоқ ости сўлак йули, 26-юз венаси, 27-пастки лаб, 28-оғизнинг бурчак, 29-юқори лаб, 30-ияк ости артериялари.*

да ўтказилиши аниқланади. Қачон нервлар думғоза умуртқаларининг вентраль жойлашган тешикларидан чиқган жойида блокада ўтказилса унда парасакраль анестезия деб аталади, бел умуртқаларининг қовурға кўндаланг ўсимта учлари текислигида блокада ўтказилса — паралюмбаль анестезия; охиргиси, агар қовурға оралиқ нервларнинг йўналишига нисбатан инъекция ўтказилса унда қовурға — оралиқ (интеркосталь) деб айтилади. Бўш бириктирувчи ва ёғ тўқималарнинг оралиғига анестетиқ эритмаларнинг яхши бориши учун, нерв толалари ўралган бўлиши муносабати билан инфильтрация анестезиясига кўра бу усулда юборадиган эритма бирмунча юқори концентрацияда (2 — 3%) ишлатилинади. Ҳар бир нерв танаси йуғонлиги ва унинг чуқур жойлашган областига боғлиқ. Катта ҳайвонлар учун 5 дан 20 млгача эритма юборилади

ЭПИДУРАЛЬ АНЕСТЗИЯ. Бу усулда орқа мия нерв таналари ва уларнинг илдизлари қовурға оралиқ тешикларидан ташқарига чиқишигача умуртқалар, канали ичида блокада ўтказилади. Миянинг қаттиқ пардаси — duramater — ва умуртқа канали деворн — эпидураль бўшлиқ — оралиғига (эпидураль, экстрадураль, перидураль анестезия) анестетик эритма юборилади. Агар миянинг қаттиқ ва ўргимчак тўрсимон — arachnoideus — пардаларини тешиганда ўргимчак тўрсимон парда остига эритма суқилиб қўйилади (субдураль, субарахноидаль анестезия). Эпидураль анестезия ветеринария амалиётида катта аҳамиятга эга. Уни марказий ўтказувчанлик усули сифатида қабул қилиб олинган.

ҚИСҚАЧА АНАТОМО-ТОПОГРАФИК МАЪЛУМОТЛАР

Умуртқа канали қуйидагилардан тузилган: тана умуртқалар тешигининг қирраси ёйсимон шаклда бўлиб, улар умуртка оралиқ пайлар ва тоғай гардиши (диска) билан бир-бирларига мустаҳкам туташиб ўзига хос най (трубка) ҳосил қилишади. Эсланиб ўтилган ёйсимон боғлам — ligg interarticulatus — анестезия ўтказилиш учун ўринли хизмат кўрсатади,

бу ташкил топилган ёйсимон оралиқ тешиклар қўшилиш натижасида бекилади.

Умуртқа-суяк боғлам канали ичкаридан эндост (суяк усти) пардаси билан қопланган. Охирги парда ҳисобидан боғлам ташкил топади, у умуртқаларнинг орасидаги ҳамма масофани ёпади, натижада трубка ҳосил бўлади. Умуртқаларнинг ён томонларидан қон томир ва нервлар чиқиши учун умуртқа оралиқ тешиклар юзага келади.

Орқа мия уй ҳайвонларининг умуртқа каналида жойлашган ва думғоза областида охирги конус шаклига ўтиб тугалланади (итларда эса бу 7-нчи бел умуртқа областида). Орқа миянинг охирги қисми ипсимон шаклига ўтиб, дум умуртқалар областида тугалланади.

Орқа мия уч парда билан ўралган, умуртқа каналнинг суяк-боғлами биргалиги ёрдамида, тегишли бўшлиқлар: ургимчак турсимон — arachnoideus — ва юмшоқ — piamater — пардалар орасида — субарахноидаль; ўргимчак-тўрсимон ва қаттиқ — duramater — пардалар орасида — субдураль (буларнинг орасида, айниқса биринчисида — орқа мия суюқлиги — liqvor; мия қаттиқ пардаси ва умуртқа канал суяк-боғлами орасида — эпидураль (экстрадураль, перидураль) бўшлиқлари ташқил топганлар. Мия қаттиқ пардаси умуртқа оралиқ тешикларининг четларига қўшилиб бирлашадилар (49 р).

Умуртқа каналининг бошланиш қисмида орқа мия нервлари илдиз қисмлари орқа миядан деярли перпендикуляр чиқиб оладилар. Улар кейин қийшиқ қия бўлиб каудаль томонга йўналишадилар. Думғоза ва дум областларига боғлам қинёфасида бўлиб орқа мия конусига, улардан ҳосил бўлган нерв таналари деярли параллель шаклида тарқалашадилар (50 расм) шуни «от думи» cauda eqvina — деб ном қўйган.

Анестетик эритмасини инъекция қилиш учун эпидураль бўшлиғи — энг қулай жой ҳисобланади.

САКРАЛЬ АНЕСТЕЗИЯ — эпидураль анестезия усули кўп қўлланилади ва бажариши бир мунча оддий. Қорамол ва отларда уни бажарилиши жуда-осон ва енгил.

Кўрсатма. Жинсий аъзонинг ташқи области, қин, дум, анус, ва тўғри ичак, чот, сағрин ва ҳатто қорининг орқа қисмларида операция ўтказилади.

Операция техникаси. Бунда икки усул ишлатилади: паст (кейинги) ва юқори (олдинги) бирининг бошқасидан фарқи шундаким анестетик эритмани юбориш миқдорига боғлиқдир.

Биринчи усул бўйича — анестетик эритма кам миқдорда сарфланади, шунда думғоза умуртқаларининг олдида жойлашган нервлар қамал қилинади. Ушбу ҳодисада фақат дум, анус, тўғри ичак, вульва, (жинсий аъзо), қин, чот ва сағрин, шунингдек сон областида яқин жойлашган тери тўқималари қамал бўлади. Ҳайвоннинг тик турган вазиятида операцияси ўтказилади.

Иккинчи усул бўйича — эритма думғоза умуртқа чегара доирасидан чиқади. Бу усулда тананинг орқа қисми, шу жумладан оёқ ва қорин области ҳам қамал қилинади. Юқори сакраль анестезия ўтказиш учун анестетик эритма кўп миқдорда (50 — 150 мл) юборилиши талаб қилинади. Ветеринария амалиётида кўпинча паст усул қўлланилади.

Катта ҳайвонларга санчиш нуқтаси — 1-нчи ва 2-нчи дум умуртқаларнинг қирра ўсимта оралиқ чуқурчасида. Уни топиш учун чап қўлни катта бармоғини дум илдизига тираб қўяди ва ўнг қўл билан думни ушлаб ҳаракатга келтиради, шунда тегишли умуртқалар жойларидан қўзғалишадилар.

Ичига мандрен юборган игна тери сатҳига перпендикуляр санчилади. Кейин тери остига игнани 45° бурчак остида қиялаб ва йёйсимон боғламлар оралиғига қараб уни чуқурлаштиради (51 расм), шунда ўзига хос бўлган қаршилик бартараф бўлганлиги яққол сезилади. Кейинчалик игна учи суякга (умуртка канали) бориб тақалгунча уни чуқурлаштиради. Шундан кейин игна бироз тортилиб ичидаги мандрен тортиб олинади ва секинлик билан 1,5 — 2% илиқ новокаин эритмаси юборилади.

5 — 15 минут вақт ўтиши билан новокаин ўзининг таъсирини кўрсатиб, органлар аста-секин сезувчанлигини йўқотади. Сезмаслик белгиси 45 дан 1,5 соат давом этади (52 расм).

ДИАГНОСТИКА МАҚСАДИ УЧУН МАҲАЛЛИЙ ОҒРИҚСИЗЛАНТИРИШ ҚЎЛЛАШ

Оқсаш сабабини аниқлаш учун маҳаллий оғриқсизлантириш кенг қўлланилади. Гумон қилинган участкада, масалан суяк, пай ва бошқа йўғонлашган тўкималар остига, ёнига ва атрофига новокаин эритмасини инъекция қилиб уларнинг вақтинча сезиш қобилиятини йуқотиши вақтинча оқсаш белгиси йўқолиши бу демак олдиндан тахминлаб қўйилган диагноз тасдиқланади. Бу мақсад учун ҳам ўтказувчанлик оғриқсизлантириш ўтказилади.

МАҲАЛЛИЙ ОҒРИҚСИЗЛАНТИРИШНИНГ ИМКОНИЯТИ (ПОТЕНЦИАЛ)

Беором-безовта, йиртқич ҳайвонларга изчилик билан операция ўтказилиши баъзан мускул ва шунинг билан бирга маҳаллий оғриқсизлантиришнинг бажарилиши техникавий қийинлашади. Шу сабабли ҳозирги вақтда ҳайвонда фиксация ўтказилишидан олдин седатив — sedativa — (ўсимликлар ва ҳайвонлардан олинадиган дорилар гуруҳи — қўзғалишни сусайтириш хусусиятига эга) воситаларни олдиндан қўллашга тўғри келади (нейролептика — neuroleptica — нерв системасининг кўпчилик функциясига ўзига хос сусайтирувчи таъсир кўрсатувчи фарамакологик актив моддалар гуруҳи). Бу хил оғриқсизлантириш потенциал маҳаллий анестезия дейилади.

НОВОКАИН БЛОКАДАСИНИ ПАТОГЕНЕТИК МАҚСАДИДА ҚЎЛЛАШ

Патогенетик, ёки ўзига хос бўлмаган даволаш усуллари, одатга кўра нерв системаси орқали касал организмга дори-дармонсиз таъсир кўрсатиб табобат қилиш, унинг реактивлик ва ҳимоя хусусиятини кўтариш.

Patogenesis — касалликнинг келиб чиқиш сабаблари, ёки ўзига хос бўлмаган даволаш усуллари, одатга кўра нерв системаси орқали организмга дори-дармонсиз таъсир кўрсатиб даволаш, унинг реактивлик қобилиятини ва ҳимоя хусусиятини кўтариш демакдир.

Патогенетик даволашнинг асосий мақсади — фи-

зиологик процессларни бузилиши, қайсики оғриқ берувчи тўқима негизида у жойлашиб олган. Патогенетик даволаниш яъни касалликларнинг сабаблари (этиологияси) ва келиб чиқиш шароит тўғрисидаги таълимотлар, турли хилма-хил даволаниш восита ва усуллар соҳасини ўзига жалб этади.

Турли хилма-хил кенг миқёсдаги даволаш восита—йўллар ва усулларини ўзига олади. Буларнинг ҳисобига новокаин терапия, тўқимали терапия, физиотерапия ва бошқалар даволаш сабабларига киради. касалликнинг зўрайиши, тараққиёт механизмига ва кечишига (жараёни) таъсир кўрсатиш учун фойдаланади. Шунга қарамасдан патогенетик даволаш усулини клиника амалиётида кенг миқёсда қўллаб, унинг организм учун таъсир механизми тўғрисида ҳозирги кунгача бир аниқ хулосага келишмаганлар. Касаллик даврида патологик ўзгарган тўқима соғлом танага нисбатан ундаги сезиш қобилияти анча юқори ҳисобланади, шунинг учун кўпчилик тадқиқотчилар патогенетик терапия фаъолиятини қўзғатиш (қитиқлаш) деб тушунтирадилар.

А. В. Вишневский шундай деб тушунтиради — ҳар қандай тартибдаги қўзғатиш касалнинг тана тўқимасини силжитиш — трофикасини (озуқаланишини) кучайтиради.

А. В. Вишневский академик И. П. Павловнинг физиологик таълимотига асосланиб, кўпчилик касалликларнинг патогенезини (касалликнинг келиб чиқиши сабаблари ва ривожланиши ўргатадиган қисми) тўқима негизида нервнинг дистрофик бузилиш процесси (дистрофия — органлар ва умуман организмнинг озиқаланишини бузилиши), касаллик этиологиясининг сабаби ҳисобланади.

А. В. Вишневскийнинг яхши натижага эришганлигининг асосий сабаби шундаким нерв системасига кучли ва кучсиз қўзғолиш ҳаракатларини, яллиғланиш процесс давридаги, турли босқичларида модда алмашув ҳаракатининг ўзгаришлари яққол аниқланди. Шундай қилиб патогенетик даволаш омиллари учун нерв системаси трофикасини жонлаштириш учун кучсиз китиқлаш заруриятлиги етарли даражада маълум бўлди.

Бу олиб борилган ишларнинг натижаси ветеринария амалиётида яъни патогенетик терапия усуллари, қишлоқ хўжалик ҳайвонларида учраб турадиган юқум-

сиз касалликларнинг олдини олиш, патологик манбада модда алмашувининг ўзгариш зарурлигини кераклича ўзгартиришига сабаб бўлади.

Патогенетик терапиянинг қисқача тарихи. XIX аснинг бошларида Берлин хирургик клиникасига оёқ гангрена диагнози билан касал келиб ётади. Бу касалликни бирдан-бир чораси оёқни ампутация қилиш. Бу касалга навбат келганда уни операция столига ётқизиб жароҳатланган областнинг юқори қисмида 2—3 нуқтасидан игна санчилиб новокаин эритмаси юбориб, циркуляция усули ишлатилди ва унинг таъсир кучи бошлагунча бир неча вақт кутиш керак эди. Шу орада хирург профессор Оппельни зарурий ҳодиса муносибати билан бир неча кунга клиникадан кетиб қолишига сабаб бўлди. Шу муносибат билан касалга ампутация ўтказиш операцияси орқага суришга мажбур бўлди. Профессор Оппель клиникага қайтиб келганида шу касални биринчи навбатда яна операция столига касал оёқни кесиб олиб ташлаш учун ётқизилди. Профессор Оппель операцияни бошлашдан олдин у касалнинг ҳолатига диққат қилди, шунда бемор оёғида ўзгариш бўлгани унга малум бўлиб ажабланиб қолди ва шогирдларидан сўради: мен йўқлигимда бу касалга қанақа табобат кўрсатдинглар! Шу юборилган новокаиндан бошқа ҳеч нарса юборишгани аниқланди. Бу соғайиш ўзгариши профессорни ҳайратга солди ва ўтказилган усулни шогирдларига яна давом этишини буюрди. Оқибат кутилмаган яхши натижа беришди. Касал клиникадан ўз оёғи билан чиқиб кетди. Шунда профессор Оппельга новокаин эритмасининг патогенетик даволаниш хусусиятига эга эканлиги аниқланди.

БЕШИНЧИ БОБ

ХИРУРГИК ОПЕРАЦИЯНИНГ ЭЛЕМЕНТЛАРИ

ТЎҚИМАЛАРНИ КЕСИБ АЖРАТИШ

Кўпчилик хирургик операциялар учта асосий қисмдан иборат:: тўқималарни кесиб ажратиш, қон оқишни тўхтатиш ва чек қўйишдир

Ҳар бир қонли операция тўқималар бутунлигининг бузилиши билан боғлиқдир. Бунда асосий шароит бўлиб, тўқималарга нисбатан эҳтиётлик талаб қилина-

ди. Бунинг учун ветеринария врачларини хирургик операциялар ўтказиш учун уларнинг тайёрлаш зарур. Тўқималарни кесганда қанчалик эҳтиётликка эътибор берилса, уларнинг битиши шунчалик тез ва яхши бўлади.

Юмшоқ тўқималарни кесганда катта қон томирлар, нерв толаларининг шикастланишига ҳамда мускулларнинг иложи борича кўндаланг йўналишда кесилишига йўл қўймаслик зарур.

Агарда мускул толаларининг йўналиши қон томир-нерв боғламлари ёки чиқарув йўллари йўналишига тўғри келмаганда мускул толалари кесилади. Мускул толаларини кўндаланг кесиш, патологик тўқималарга ёки органларга кириш учун кенг қилиб кесиш, жароҳатдан ажралаётган суюқликнинг эркин оқиб чиқиб кетишини таъминлаш зарур бўлганда ҳам бажарилади. Шу сабабли тўқималарни, кесишда, операция ўтказувчи, кесишнинг узунлигини, шаклини, ва йўналишини тўлиқ кўз олдида тасаввур қилингандан кейингина ишга киришилади.

Операция ўтқазиш характерига ва қўлланиладиган асбобларга боғлиқ бўлган ҳолда, тўқималарни ўткир асбоблар билан ажратиш, тўмтоқ усул (ёпик қайчи, ништар дастаси), бураш, махсус қисқичлар орқали қисиш, ё бошқа асбоблар ёрдамида тўқималарни кесиб ажратиш ўтказилади.

Кесиш узунлиги — шикастланган жойнинг кенглигига боғлиқ бўлмай, балки тўқималарнинг чуқур жойлашишига ҳам боғлиқдир. Операция қилинадиган орган қанча чуқур жойлашган бўлса, уни қоплаб турувчи қаватларни кесиш шунча узун бўлади. Тўқималарни кесиш албатта, хирургиянинг асосий қоидаларига амал қилиш далилида олиб борилиши зарур. Кесиш катталиги талаб қилинган даражада катта бўлиш билан бирга, иложи борича тўқималарни камроқ шикастланишини таъминланишига ҳаракат қилинади.

Кесиш шакли (формаси) — кўпинча тўғри чизиқли бўлади. Лекин ўсма, яра ва оқмаларни экстирпация қилганда эса кесиш урчуқсимон шаклда бўлади. Бундан ташқари тўпланган эксудатнинг тўла оқиб чиқишини, чуқур тўқималарга кириб боришни таъминлаш учун турли шакллаги ёмоқсимон кесишлар: бурчакли, тақасимон, Т, бут ва бошқа шаклларда бўлиши мумкин.

Кесиш йўналиши — тери бурамалари, жун қопламасининг ўсиши ва энг муҳим, чуқур ётган нерв-қон томир боғламлари, пайлар, пай қинлари ва бошқа ҳаётий муҳим органлар жойлашишига ҳамда уларнинг йўналишига қараб кесилади, тасодифий орган ва тўқималарни кесиб қўйилса, операциядан кейин оғир асоратларга олиб келиши мумкин.

ТЎҚИМАЛАРНИ КЕСИШДА ИШЛАТИЛАДИГАН АСБОБЛАР ВА КЕСИШ ТЕХНИКАСИ

Хирургияда кесишни бажарувчи асосий асбоб — хирургик пичоқ — ништардир. Унинг тиғи ва дастаси бўлиб, бажарадиган вазифасига боғлиқ бўлган ҳолда, ҳар хил шаклда бўлади. (53 расм). Энг кўп ишлатиладиган қоринчали (1) ва ўткир учли ништарлардир (2). Биринчиси ҳархил шаклда, узунликда ва чуқурликда кесиш учун ўткир учли ништардан эса нерв-қон томир боғламларини, чиқарув йўлларини, фасцияларни ажратишда қўлланилади.

Тўқималар қоринли ништарнинг қорин қисми орқали кесилади. Юза, узун, чуқур бўлмаган кесишларда уни қўл бармоқлари орасида енгил ушлаб туради. Қаттиқ чонким чуқур, қаттиқ ва таранглашган тўқималарни кесмоқчи бўлганда эса ништар елкасига кўрсатгич бармоқни қўйиб, босиб туради.

Ўткир учли ништарни ёзув ручкаси сингари ушлаб, унча катта бўлмаган ва аниқ кесишлар ўтказади. Масалан абсцессларни ёриб очиш, чуқур бўлмаган санчиш ва юза тўқималарни ажратишларда фойдаланилади. Тери кесилганда, даставвал унинг ҳаракатчанлигини, жойидан силжишини тўхтатиш учун, хирург чап қўл бармоқлари ораси ёрдамида босиб туриши ёки унинг ёрдамчиси бу хизматни бажариши зарур (54 расм). Қалин терилар қоринчали ништар билан кесганда уни терига вертикаль (тик) санчиб тери тешилади, кейинги кесишни эса ништарнинг қоринча қисми билан давом эттирилади. Кесиш охирида ништар яна вертикаль ҳолатга келтирилади (55 расм).

Кесиш ҳаётий муҳим органларнинг устида бажарилганда, уларни шикастланишдан сақлаш учун терини бармоқ ёки пинцетлар ёрдамида кўтариб, кўндаланг йўналишда кесилади. Бу усул билан қориннинг юмшоқ девори ва дабба халталари кесилади. Қориннинг сероз

пардасини кесганда ички органларни тасодифий зарарланишлардан сақлаш учун, аввал кичик кесиб, сўнгра шу тешик орқали жўяксимон зонд ичкарига юборилади ва кейинги кесишларни ништар ёки қайчи ёрдамида зонд йўналиши бўйлаб кесади (56 расм). Қоринининг сероз пардаси (курсак парда) кесилган кичик тешикчадан йўналтирилган икки бармоқ орасидан кесиш мумкин. Тўқималарни кесиб ажратиши қаватма-қават бажарилиши албатта керак Тўқималарни кесишда ништарлардан ташқари қайчилардан фойдаланади, қайсиким, улар ҳам қўлланиш қобилиятига қараб ҳархил шаклда бўлади Энг кўп ишлатиладиган Куперининг тўғри қайчиси, шунинг билан бирга баъзи қайчиларнинг учлари тўмтоқ, ясси букилган ва бошқа шаклларда бўлиши мумкин (57 расм).

Кесишда ишлатиладиган асбоблардан яна бири хирургик (уч қисмида тишлари мавжуд) ва анатомик (учида майда тишчалар) пинцетлар, улар ёрдамида операция ўтказиш жараёнида тўқималарни ушлаб фиксация қилиш, силжитиш, кўтариб туришларда фойдаланилади. (58 расм).

Тўқималарни сиқиб ва қисиб туришларда занжирли экразерлардан фойдаланилади (59-г расм). Жароҳат четларини тортиб кенгайтириш, силжитиш учун ҳархил катталик ва шаклдаги жароҳат илгакларидан фойдаланилади (з). Қаттиқ тўқималарни ушлаб туриш учун учли илгаклар (ж), енгил шикастланувчи тўқималарни кенгайтирганда, кам шикастловчи тўмтоқ ва пластинкасимон илмоқлар кўлланилади.

СУЯК ВА БОШҚА ҚАТТИҚ ТЎҚИМАЛАРНИ АЖРАТИШ

Суякларни тўлиқ кесиш учун варакли (пластинкасимон), ёйсимон, симсимон арралардан фойдаланилади (60-в, г, д, расм). Қовурға пичоғи ва қовурға қайчилари билан қовурғалар қирқилади (ж). Суяқ қобиғини распаторлар (и) ва ўткир қошиқчалар (кюреткалар) билан суякнинг илик қисми, оқма деворларини қириб олинади, ажралган ва ўлган тўқималар олиб ташланади (59-а, б, в, расм).

Трепанация — (трекча — trypao — пармалаб тешмоқ) суякда сунъий тешик очиш. Тўқималарни

ажратишнинг муҳим тури бўлиб, цилиндрли арралар (трепан) ёки шарсимон фрезалар билан суяк тўқималари арраланади (60-а, б, в, з расм). Трепанацияни суяк исканаси (долото) билан ҳам ўтказиш мумкин (к). Бунинг учун махсус ёғочли ёки металл болғалар ёрдамида, суякнинг керакли қисми искана билан бўлаклаб ажратилади (е). Сўнгра суяк тешиклари Долъгрен суяк омбири ёрдамида кенгайтирилади (л). Трепанацияни бажариш учун даставвал тери ва бошқа тўқималар бурчак шаклида кесилади. Суяк очилгандан кейин унинг қобиғини кесиб распатор билан суяк тўқималаридан ажратилади.

Ампутация (латинча—amputare—кесиб ташлаш) — тўқималарни, органларни атроф (периферик) қисми билан тўлиқ кесиб олиб ташлаш; бу усул юмшоқ тўқималардан ташқари ўзининг асосида суяк тўқималари бўлган органларда ҳам бажарилади. Агарда органларни қўшилган жойларидан, яъни бўғимлардан ажратиб олиб ташланса, бундай операцияга экзартикуляция дейилади. (латинча — ex — ташкарига, articulus — бўғим).

Ампутацияни тўртта қуйидаги мақсадларда олиб борилади: а) даволаш ва ҳайвоннинг хўжалик аҳамиятини сақлаб қолиш (тил, бачадон, елин, жинсий олатни, жуфт туёқлиларда бармоқни); б) хўжалик-зоогигиеник мақсадда (боқувдаги буқачалар ва майин жунлик қўзиларининг думларини кесиш); в) хайвонларни боқиш ва уларни эксплуатация қилишни енгиллаштириш (қорамолларда шоҳ ўсимтасини кесиш); г) ҳайвонни чиройли қилиш (итларда қулоқ ва думларини кесиш).

Абсцессларни (ҳўппоз) очиш. Унча катта бўлмаган абсцесслар ўткир учли ништарнинг учи билан, флуктуация берувчи жойнинг марказидан санчилиб у очилади. Катта абсцессларда ништар учи санчилгандан кейин, пастги йўналишдан кесилиб кенгайтирилади, ёки абсцеесснинг остки томонидан қўшимча кесилиб (контурапертура), йирингнинг яхши оқиши таъминланади. Агарда абсцесс чуқур жойлашган ва кенг ёриш, контрапертура ўтказиш иложи бўлмаса, унинг бўшлиғига енгил дренаж қўйилади. Абсцесс кесими шунча катта бўлиши керакки унинг бўшлиғи грану-

ляцияли тўқима билан тўлгунча, яра чеккалари битмаслиги зарур. Абсцессдан ажралган йиринг алоҳида идишга йиғилади.

Ўсмаларни олиб ташлаш. Хатарсиз ўсмалар асосан, ништар ва қайчи ёрдамида олиб ташланади. Ўсма атроф тўқималари иккита ярим айланма ёки ўроқсимон кесилиб, пинцет ёрдамида ушлаб ўсма соғлам атроф тўқималаридан яккалантириб кўтарилади ва қайчи ёрдамида у ажратилади. Қон оқиш тўхтатилгандан сўнг, илдизи ингичка бўлган ўсмаларнинг асосига ип (лигатура) қўйиб, сўнг қирқиб ташланади. Агарда ўсма чуқур жойлашган бўлиб, лигатура қўйишнинг иложи бўлмаса, занжирли экразер ўсма асосига ўрнатилади ва аста-секин билан қисиб эзиб олиб ташланади.

Хатарли ўсмалар атрофидаги соғлом тўқималар билан қўшиб кесиб олиб ташланади. Хатарли ўсмаларда унинг атроф тўқималарига тарқалиши ва қон оқишининг олдини олиш учун электрокаугулятор ёки электропичоғидан фойдаланилади.

ҚОН КЕТИШ ВА УНИ ТЎХТАТИШ УСУЛЛАРИ

Хирургик операцияларнинг барчасида тўқималар бирлигининг бузилиши ва қон томирларнинг шикастланиши билан кўп миқдорда қон кетиш содир бўлади. Кесилган қон томир юзаси қанча катта бўлса, организмга унинг асорати шунча кучли бўлади. Келиб чиқиш манбаига қараб қон оқиш: артериал, (ранги очиқ қизил, пульсация беради, томирларнинг марказий қисмини босганда у тўхтайди) венозли (қон ранги қорамтир қизил, тўхтовсиз оқади, томирнинг чет қисмини босганда у тўхтайди; капиллярли (жароҳатнинг ҳамма юзасидан тенг миқдорда оқади) ва паренхиматоз (ўпка, жигар, талоқ ва буйраклар шикастланганда юзага келиб, кўп миқдорда қон оқиш билан характерланади, капилляр қон кетишга ўхшаш у аралаш бўлади).

Бундан ташқари, қон кетиш: ташқи — қопловчи тўқималар шикастланганда ва ички — организмнинг анатомик бўшлиқларига қон қуюлганда; тўқималараро қон қуюлганда; тўқималараро қонга тўлган бўшлиқ ҳосил бўлса-гематома деб аташади. Юзага қайси вақтига қараб қон оқиш қуйидагиларга бўлинади: бир-

ламчи-томирлар шикастланиши билан тезда пайдо бўлса, иккиламчи — боғланган лигатура бўшаганда, силжиганда ёки ҳосил бўлган тромб кўчганда кузатилади; аррозион атроф тўқималар парчаланиб, қон томир деворн емирилганда; паралитик қон оқишни тўхтатиш учун қўйилган боғламлар (жгут) узоқ вақт қўйилганда вазоконстрикторлар шикастланиб, боғламни ечгандан кейин қон кетиш келиб чиқади.

ҚОН КЕТИШЛАРНИНГ ОЛДИНИ ОЛИШ УСУЛЛАРИ

Организмга қон увишини кучайтирувчи умумий таъсир қилувчи дори воситаларнинг қўллаш ва операция қилинаётган қисмга маҳаллий таъсир кўрсатиш орқали амалга ошириш мумкин. Қон увишни олдиндан кучайтирувчи модда воситаларга қуйидаги: катта ҳайвонларга 500—1000 мл, кичик ҳайвонларга 300 мл мос келувчи қонни олдиндан қуйишдир; қон увишини кучайтириш учун вена қон томирига 10%-ли хлорид кальций эритмаси, катта ҳайвонларга 100—150 мл, кичик ҳайвонларга 2 — 9 мл; от зардоби тери остига ёки венага (100 — 150 мл) юборилади.

Операция қилинаётган областни қонсизлантириш учун, қон тўхтатувчи Эсмарх жгут, боғлам) — резинали трубка ёки бир учи занжирли иккинчисида илгаки бор қайиш (кўпроқ оёқ операцияларида) қўллайди (61 расм). Операцияни бошлашдан олдин операция майдонининг юқори қисмида, томир-нерв боғламини шикастмаслиги учун, мускуллар тараққий этган жойида, жгут бир неча маротаба айлантирилиб, қисиб қуяди. Жгут қўйишнинг энг қулай жойлари, билакузук ва сакраш бўғимлари устида қўйиш мақсадга мувофиқ ҳисобланади. Уни ўрнатишда жгутдан дисталь (пастки қисмида пульс йўқолгунча тортиб, кейин) боглаб қўйилади. Жгутни 1 — 2 соат давомида қўйиб, қиш вақтида унинг вақтини 2-маротаба камайтиради. Узоқ вақтга ушлаш талаб қилинганда, маълум вақтдан кейин уни бироз бўшатиб, сўнгра яна тортиб боғланади. Операциядан кейин кўп қон кетиш кузатилса, жгут иккинчи маротаба яна 5 — 10 минутга қуйилади.

Қон оқишни вақтинча тўхтатиш Катта диаметрда бўлмаган томирлардан қон кетганда, уни тўхтатишнинг оддий усули, томирни вақтинча тўқима-

лар устидан бармоқ билар ёки жароҳатни тампон ёрдамида босиб туради. Бу усулни шох ва бармоқ артерияларида осон қўллаш мумкин. Ўйқу артерияси тармоқларидан қон кетганда, уларни топиб артериал қисқичлар кўллаш, қорин аортаси ва катта ҳайвонларда ёнбош томирларидан қон кетганда уларни тўғри ичак девори орқали қисиб туриш усулларидан фойдаланилади. Қон оқишни вақтинча тўхтатишнинг ишончли усуллари қон тўхтатувчи жгутлар қўйиш, гемолитик пинцет билан қон оқаетган томирни, уни тўлиқ тўхтатиш тадбирий чораларни кўриш лозим.

Қон оқишни тўлиқ тўхтатиш. Қон оқишни тўла тўхтатиш учун механик, физикавий ва биологик усуллардан фойдаланилади.

Механик усулларда қон тўхтатишни энг оддий усули тампон қўллаш. Марлили тампонларни қон оқаётган юзага қўйилганда, капилляр қон оқишлар осонлик билан тўхтайди. Анатомик бўшлиқларда кучли қон кетганда, уларни дока ва бинтдан тайёрланган тампонлар билан тўлдирилади. Бунинг учун Микулич тампонидан икки қаватли квадрат шаклидаги дока салфеткаси олиб, ўртасига дока тасма ёки ип беркитилади. Салфеткани корнцанг қисқич ёрдамида бўшлиқга юбориб, ичига дока тампонлар қилиб шундай жойлаштириладики, қон оқаётган томирларга керакли бўлган босим кўрсатиш зарур, тасмани ёки ипни жароҳатдан ташқари чиқаради. Баъзи ҳолларда бу тампонларни бўшлиқда ушлаб туриш учун яра лабига вақтинчалик чок қўйилиб икки-тўрт кундан кейин олинади. Қон тўхтатилгандан кейин қўйилган материаллар чиқарилиб олинади. Буларнинг енгил олиниши учун улар водород перекись эритмаси билан намланади.

Қон томирларини бураш (торзирование)— бу механик йўл билан қон оқишини тўхтатиш, амалиётда кенг тарқалган усуллардан бири ҳисобланади. Бунда тўхтатгич Кохер ва Пеана пинцетларидан фойдаланилади (62 расм). Томирнинг узилган учи пинцет билан ушланиб, уни енгил тортилади ва ўз ўқи атрофида бир неча маротаба айлантирилиб, пинцет ечиб олинади. Баъзи ҳолларда операция жараёнида томирлардан кучли қон оқиш кузатилса, уларни пинцет билан қисиб маълум вақтгача у ерда қолдирилади ва пинцетни олишдан олдин, томир бураб қайрилади. Жароҳат тубидаги

катта томирлардан қон оқса ва уни бошқа усуллар билан тўхтатиш иложи бўлмаган тақдирда унга қўйилган пинцетни жароҳатдан 12—24 соат, баъзан бир неча кунгача қолдирилади. Бу усул билан уруғ тизмасидан қон кетиш тўхтатилади.

Томирларга лигатура қўйиш бу қон тўхтатишнинг муҳим усулидир. Қон оқаётган томирлар ипак ип ёки кетгут билан боғланади. Томир топиб, пинцет билан ушлаб у енгил тортилади, сўнгра пинцет пастки томонидан лигатура қўйиб хирургик тугун билан боғланади (63 расм). Ипнинг учини 0,5 см қолдирилиб қирқилади. Ипни атроф тўқималардан ўтказиб уни биргаликда қўшиб боғлайди. Айрим ҳолларда томирларни қон оқаётган жойидан узоқда, томир йўналишида боғлам ўтказилади.

Физикавий усуллар асосан қон оқишни тўхтатиш учун совуқ ва иссиқ қўллашга асосланади. Совуқ, намлаш ва музли сув қўйиш. Баъзан бўғим бўшлиқлари ва чуқур жойлашган тўқималардан қон оқишида совуқ лой суртилади.

Иссиқ усул сифатида, қон оқаётган жойга қиздирилган металлар босилади. Шунда у ердаги тўқималар кўйиб буришади, натижада тромб ҳосил бўлиб қон оқиш тўхтайди. Катта бўлмаган юзаларда қон оқишни электропичоқ билан тўхтатади. Баъзида қон оқаётган юзага, қайноқ сувга ботирилган тампон қўйилади.

Кимёвий усуллар. Фармакологик моддаларнинг маҳаллий таъсирига асосланган. Масалан: скипидар, 3% водород перекисига тампон ботирилиб жароҳат бўлган юзага қўйилади. Бурун атрофидаги бўшлиқларида, томоқ ва паренхиматоз органларда операция ўтказилганда, адреналиннинг 1:2000 ёки 10—20% антипирин эритмасига ботирилган тампондан қон оқишни тўхтатиш учун фойдаланади.

Биологик усуллар. Биринчи навбатда қоннинг увишини оширувчи умумий таъсир қилувчи моддалардан фойдаланилади. Бунинг учун асосан от қонининг зардоби қўлланилади. Уни тампон ёрдамида маҳаллий қўллаш мумкин. Бундан ташқари унинг таркибидаги гемостатик таъсир қилувчи тромбокиназа ферменти, мавжуд бўлган бир бўлак чарви, ёғ тўқимаси, мускуллар, фасциялар қўйилади. Улар кетгут билан илинтириб қўйилади. Кетгут таркибида тромбокинетик модда бўл-

ганлиги сабабли у қонни тўхтатиш хусусиятига эга. Ҳозирги вақтда қонни тўхтатиш учун таркибида тромбопластик модда ва пенициллин сақловчи гемостатик губкалар (биологик антисептик тампон) ишлаб чиқилган.

ТЎҚИМАЛАРНИ БИРИКТИРИШ

Жароҳатларнинг битиш муддатини қисқартириш учун, уларга тинчлик барқарор қилиш ва жароҳат юзасини ташқи таъсуротлардан: шамоллашдан, механик восита ва патогенетик микроорганизмларнинг тушиб қолишидан сақлаш учун бузилган тўқималар бириктирилади. А. Н. Бакулевнинг фикрича «очиқ жароҳат» кенг рецептор юзани ифодалаб, марказга интилувчи доимий импульсациянинг манбаи ҳисобланиб, бош мия пустлоги функциясини ишдан чиқаради. Шу сабабли жароҳатларнинг битиши учун энг яхши шароит, жароҳат четларини яқинлаштириб бекитишдир. Агар жароҳатни тўлиқ ёпиш иложи бўлмаса, у қисман тикиб қуйилади. Жароҳатда ёт моддалар бўлганда, механик ифлосланиш ва жароҳат инфекцияси ривожланиш белгилари кўзатилганда бундай жароҳат беркитилмасдан очиқ усул билан даволанади.

Тўқималарни бириктиришда ишлатиладиган асбоб ва материаллар. Юмшоқ тўқималарни бириктиришда кетмайдиган иплар (ипакли, канопли, лавсанли, дакронли) ва сўрилиб кетадиган (кетгут) ҳамда металли ҳалқа (тутғич) хирургик клей циакрин қўлланилади.

Тикув материалларини тўқималар орасидан тешиб ўтказиш учун, хирургик игналардан фойдаланилади. Улар тўғри ва эгилган, юмолоқ ва уч қиррали бўлиб, пружинали вилка шаклидаги қулоқчага эга. Юмолоқ кесимли игналар ички органларда ўтказадиган операцияларда, хирургик уч қиррали игналарни тери, мускул ва фасцияларга чок қўйилганда ишлатади (64 расм).

Ипларни қон томир ва бошқа тўқималар атрофидан айлантириб ўтказиш учун, дастаси катта, учи ўткир ва кенгайган уни ўрта қисмида лигатура ўтиши учун тешиги бор — Дешана игнаси қўлланилади. Хирургия амалиётида Ковач томонидан таклиф қилган игна, дастасига тикув материал урайдиган ғалтак ўрнати-

Терида қаватлар ҳосил қилувчи чоклар киндик даббаларида операция ўтказилганда мақсадга мувофиқ. Терига тугунли чок қўйилиб, охирги чокдан кейин, устига докали қават қўйилиб, терининг ортиқча қисмини параллель равишда дока қават устига алоҳида тугунли чок билан тикилади.

Мишел тутқичи ветеринария амалиётида майда ва катта ҳайвонларда қовоқ, елин териларига ишлатилади. Ҳарбир тутқичнинг букилган ўткир томонлари бўлиб, махсус пинцет ёрдамида қўйилади.

Узлуксиз чоклар — тери жароҳатининг лаблари кенг очилмаганда, қорин деворида чуқур чоклар қўйилганда, катта ҳайвонларда катта қорин ва йўғон ичаклар жароҳатларини ёпишда қўллайди.

Мўйнадўзли чок биринчи боғламга жароҳатнинг бурчагида игнанинг теридан чиққан жойида тугун қўйилади. Кейингилари жароҳат лабидан бир хил узоқликда ўтказилиб борилади. Ип бўшаб кетмаслиги учун, ёрдамчи ҳар бир тешиб ўтказилгандан кейин ипни енгил тортиб, жароҳат лабларининг тенг ва қаттиқ тортилиб туришини таъминлайди. Охирги боғламда ип жароҳат лабидан икки қават қилиб ўтказилиб, иккинчи томондан қолган ипнинг учига тортиб боғланади (69, а расм).

Матрасли чок — чок боғламлари кесиб кетиш хавфи бўлган тўқималарга қўйилади (б).

Кисетли чок — унча катта бўлмаган юмалоқ жароҳатларга ҳамда табиий тешикларни вақтинча ёпишда қўлланилади. Ипни жароҳат ёки тешик лабларига параллель йўналишда тери қатламига игнани санчиб-чиқариб, ипнинг охирги учлари тортиб боғланади (в).

Чокни ечиш техникаси — операциядан кейин жароҳат бирламчи тортилиш билан битганда, чокни 7 — 8 куни, жароҳат лаблари кучли таранглашган ҳолларда 10 — 12 сўткадан кейин у ечилади. Хирургик пинцет ёрдамида тугун енгил кўтарилиб, ип, қайчи билан терига яқин жойидан кесилади, сўнгра суғуриб олиб ташланади. Узлуксиз чокда ҳар бир боғлам алоҳида кесилиб, олиб ташланади (70 расм).

Ичакларга қўйиладиган чоклар. Бу турдаги чоклар серозли парда билан қопланган ички ковак органларга қўйилади. Ичакларга чок қўйиш,

бир-бирига тегиб турган серозли пардаларнинг, томирлардан сизиб чиккан фибринлар ёрдамида тезда ёпишиб, битишига асосланган. Бундай чоклар ичакларда герметик муҳит яратади. Битиш жараёни мускул ва шиллиқ пардаларга қараганда секин кечади. Ламбер чоки — тугунли ёки узлуксиз чок бўлиб, уни алоҳида ўзини ёки бошқа чоклар билан бирга қўшиб қўйиш мумкин. Чокни серозли парда тамондан қўйиб ичакнинг кесилган четидан 5 — 8 мм узоқликда игна суқилиб, 1 — 2 мм қолдириб чиқаради, ичак лабининг иккинчи томонидан тескари тартибда ўтказилади. Игна ва ип ичак мускул қаватининг ичидан ўтади. Ип учларини боғлаганда серозли пардалар бир-бирига тегади, яра учлари ичак ичига қайтарилади (60 расм)

Шмиден чоки — катта қорин ва ширдонда, йўғон ичакларда операция ўтказганда қўлланилади Бу узлуксиз чок бўлиб, биринчи қўйилгани боғланиб, унинг қолган қисмлари, шилимшик парда тамонидан игна суқилиб, орган деворининг ҳамма қаватлари тешиб ўтказилади. Ёрдамчи ипни тортиб ушлаб, яра лаблари ичига қайтиши ва серозли пардаларнинг ёпишишини таъминлайди. Бундай ҳолларда иккинчи қатор чок сифатида Ламбер усулида сероз-мускул қаватига қўйилиб, юқори даражада зич ёпилади (71,3 расмга кара).

Пирагов-Чернининг икки қаторли чоки — сийдик пуфаги деворига қўйилади. Биринчи қаторни қўйишда игнани сероз пардаси томонидан суқиб, жароҳат ёрнгидан мускул ва шиллик парда оралиғидан чиқарилади, сўнгра жароҳатнинг иккинчи лабидан юқорида қайд қилингандек қатламлар орасидан игнани суқиб, серозли юзасидан чиқариб, ип учлари боғланади. Иккинчи қатор чокни Ламбер усули билан қўяди (72 расм).

Кисетли чок — юмалоқ шаклдаги яраларни, жароҳатларни ёки ичакнинг кесилган учидаги чўлтоқини ёпишда қўлланилади.

Барча турдаги ичак чокларини қўйганда, орган бўшлиқларининг катталиги ва деворларининг қалинлигига қараб, игнани суқиш ва чиқариш яра лабларидан 2 — 8 мм узоқликдан ўтказилади.

Пайларга қўйиладиган чоклар — шикастланган мускулларнинг чуқур пай қатламларига

новокаин инъекциясидан ёки наркоз ўтказилгандан кейин, улар тўлиқ бўшашади ва сўнгра чок қўйилади. Тикув материали сифатида сулема эритмасига ботириб олган ипак ёки лавсанли ип фойдаланилади. Чок қўйишдан олдин пай учлари тозаланиб, қон тўхтатувчи пинцет ёрдамида ушланади. Дастлаб ип пайнинг бир учидан, тўғри бурчак бўйлаб, узунаси ўқи орқали чок қўйилади. Сўнгра иккинчи маротаба ип учларини 45° бурчак билан ўтказади. Пайнинг иккинчи учига юқоридагига тескари тартибда чок қўйилиб, пай булаклари тортилади ва ип учлари боғланади (73-а, б, в расм). Тери жароҳати тикилгандан кейин оёққа гипсли боғлам қўйилади.

Тихонин чоки — катта ҳайвонларда пайлар узилган ҳолларда қўлланилади. Пай учлари, учта ҳар хил текисликга қўйилган, уч дона циркулярли боғламлар орқали бирлаштирилади. Биринчи боғлам пайнинг узилган жойидан 0,5 см, иккинчи ва учинчиси 1 ва 1,5 см узоқликдан ўтказилади. Даволаш терига гипсли боғлам ва махсус тақалаш орқали якунланади. Гипсли боғламларни катта ҳайвонлардан 30 — 40, майда ҳайвонлардан 15 — 20 кундан кейин ечилади.

Қон томирларга чок қўйиш, ветеринария амалиётида кам қўлланилади. Томирларга чок қўйилишдан асосий мақсад, қон томирларнинг иккита бирлаштирадиган охирги қисмидаги эндотелий қатламларини яқинлаштиришдир. Томир учлари атроф тўқималардан ажратилиб яқинлаштирилади ва ингичка ипак ип ёрдамида узлуксиз чок қўйилади (74 расм).

Нерв таналарига чок қўйиш. Нерв учлари кесиб олиб ташланади, бир-бирига тенглаштиради ва эпиневрларга бирнеча узлукли боғлам қўйиб яқинлаштиради. Ингичка игна, ипакли ёки кетгутли иплар ишлатилади. Ипларни боғлаганда нерв толасининг ўз ўқи узунасига бўралиб қолишининг олдини олмоқ зарур.

Суякларни бирлаштириш (остеосинтез). Синиш жойига ва характерига боғлиқ бўлган ҳолда, ҳар хил усулларда ўтказилади. Кичик ҳайвонларда остесинтез яхши натижа беради Узун, қийшик синишларда симли боғламлар қўйиш мақсадга мувофиқдир. Юмшоқ тўқималар кесилиб, синган жой очилади ва уларнинг юзасини бир-бирига якинлаштирилади сўнг-

ра Дешана игнаси ёрдамида синган жой атрофига юмшоқ (никелли, латунли) симдан бирнечта боғлам қўйилади. Ҳар бир боғламнинг учи ўраб боғланади ва тери жароҳатидан ташқарига чиқариб, тери тикилади. Оёқларга гипсли боғлам қўйилади. Гипсли боғлам ва лигатурани суяк қадоқлашгандан (мозол) кейин ечиб олинади (6 — 8 хафта).

Найчасимон суяклар кўндалангига ва қисқа қийшиқ синганда, остеосинтезга зангламайдиган пулатдан штифт-ўзакчалардан фойдаланилади. Суякнинг эпифиз қисмидан юмшоқ тўқималар кесилиб, суякда ўқи узунасига канал парманалади, унга штифни юбориб, синчковлик билан суяк синиқлари жой-жойига жойлаштирилади. Юмшоқ тўқималар ва терига чок қўйилиб, оёқларга гипсли боғлам қўйилади. Саккиз хафтадан кейин штифтни чиқариб олиб, гипсли боғлам ечилади. Ҳозирги вақтда сурилиб кетадиган штифтлар таклиф қилинган.

Синган суякларнинг бўртиб чиққан қисмларида винт қўйиб бириктирилади. Юмшоқ тўқималар кесилиб канал парманалиб, синиклар тўғриланади, винтлар қўйилиб буралиб, юмшоқ тўқималарга чок қўйилади. Ўрнатилган винтни саккиз хафтадан кейин чиқариб олади (75 расм).

Остеосинтезнинг ҳамма усулларида антибиотик билан даволаш белгиланади.

Тўқималарни елимлаш (клейлаш). Юқорида кўрсатилган усулларда, чок қўйиш жараёнида тўқималарнинг иккиламчи шикастланиши кузатилиши билан бир қаторда, тўқималарни тикув материалларсиз, қонсиз, бирлаштириш усуллари мавжуд; жароҳат лабларини лейкопластир ёрдамида бирлаштириш, тўқималарни елимлаш, суякларни ультраовоз билан пайвандлаш ва ҳоқазолар.

Чоксиз бирлаштиришда, тўқималар, иплар билан қисилишдан мустасно бўлади, юқори бирлашиш зичлиги таъминланади.

Юмшоқ тўқималарни ёпиштириш учун цианакрилатли елимлар ишлатилади: циакрин СО-4, СО-9, СО-100, МК-6 ва бошқалар қўлланилади. Организмда цианакрилатли елимлар биодеструкцияга учрайди ва аста секин бириктирувчи тўқималарга аралаштиради.

Цианкринли елимлар полиэтиленли ампулада 0° — 5° С да сақланади.

Ички қовак органларда операция ўтказилгандан сўнг, уларни елимлаш учун даставвал қон оқиш тўхтатилиб, яра лаблари қуруқ тампонда артилади, ушлагичлар ёрдамида тортиб органнинг серозли юзасини бир-бирига яқинлаштиради ва улар оралиғига 2 — 3 томчи цианкрин елими томизилади. Елимланаётган жойга, полиэтиленли салфетка қўйиб, бармоқлар ёрдамида 20 — 30 секунд давомида енгил босиб туради. Сўнгра яра лабини яқинидаги чарвига ёки фасцияга тортиб 1 — 2 томчи елим томизилиб елимлаб қўяди (76 расм).

Цианкрин елими гастротомия, руменотомия, абомазотомия, энтеротомия, цистотомия, гистеротомия, уретротомия, ёки ички органларга қўйилган бир қаторли чокларнинг зичлигини таъминлашда, паренхиматоз органларни кесганда, терига эркин трансплантат қўйганда, елиннинг ёрилган териларини ёпишда, тўқималарни бирлаштиришда қўлланилади.

Ультраовоз ёрдамида пайвандлашда, суяк бўлакларини цианкринда елимлаб, сўнгра ультраовоз билан таъсир қилади. Суяк майдалари цианкринда аралаштирилиб, ультраовоз таъсирида эритилади ва катта суякларнинг нуқсонлари тўлдирилади.

Цианакрилатли елимларни қўллашга операция жароҳатида кўп миқдорда ёғ тўқималарининг мавжудлиги, кўпчилик катта қон томир деворлари бутунлигининг бузилиши, операциядан кейин тўқималарнинг кучли тортилиши қарши кўрсатғичдир.

ОЛТИНЧИ БОБ

ПЛАСТИК ОПЕРАЦИЯЛАРНИНГ ТАРКИБИЙ ҚИСМЛАРИ (ЭЛЕМЕНТЛАРИ)

Тўқималарнинг йўқотган шаклини, узлуксизлигини ва бузилган ҳизмат вазифаларини пластик операциялар ёрдамида қайтадан ўз ҳолатига келтирмоқ. Тўқималар етишмовчиликларини тўлдиришни кўчириб, ўтказиладиган материалга боғлиқ холда тўрта усули мавжуд: аутопластика — қўлланадиган материал касал ҳайвоннинг ўзидан олинади; гомопласс-

тика — керакли тўқималар шу турдаги бошқа ҳайвондан олинади; гетеропластика — трансплантат — бошқа турдаги ҳайвондан олиб қўйилади; аллопластика — тўқимани тирик бўлмаган материал (сунъий толалар) билан тўлдириш.

Бошқа ҳайвонлардан олиб ўтказилган орган ва тўқималар (гомо ва гетеропластика) реципиент организмда биологик номуносиблик (тўғри келмаслик) намоён бўлишига сабаб бўлади. Донор ва реципиент тўқима оқсиллари таркибидаги антигенларнинг ўхшамаслигидан келиб чиқади. Трансплантацияли иммунитет 8 — 14 кунга бориб, ўтказилган тўқимани некрозга учратиб, у ажраб тушишига олиб келади. Ҳозирги вақтгача реципиент организмнинг бундай биологик реакциясини, қайсики, кўчирилган тўқималар оқсил антигенларига қарши антитела ишлаб чиқаришни бартараф қилишда амалий натижа берадиган ҳавфсиз воситта топилгани йўқ. Гомотрансплантацияда бир тухумдан ҳосил бўлган эмизакларда мумкин, чунки уларнинг антигени бир-бириникига ўхшаш. Шу туфайли гомо ва гетеротрансплантация ветеринария амалиётида кенг қўлланилмайди.

Ветеринария хирургиясида аутопластиканинг ҳархил усуллари ва тўқималар етишмовчилигини аллопластик материаллар орқали тўлдиришлар қўлланилади. Кўпинча пластик операциялар тери нуқсонларида ўтказилади, шунинг учун номи «тери пластикаси» ёки «дермопластика» дейилади.

Терида пластик операция ўтказишнинг икки асосий туркуми мавжуд. Эркин бўлмаган пластика — нуксон (дефект), атрофидаги терилар қисман кесилиб, тортилиб, жойидан силжитилади ва ёмок ёрдамида нуқсон ёпилади.

ИНЪЕКЦИЯ, ҚУЙИШ ВА ҚОН ОЛИШ

Инъекция (латинча — injectio) — Санчиш — фармакологик суюқ дори модда воситаларини ёки биологик препаратларни кам миқдорда босим орқали тўқималар орасига, анатомик бўшлиқларга, қон томирларига юборишга айтилади. Қуйиш (лотинча — infusio) — кўп миқдордаги суюкликларни (ҳархил эритмалар, қон ва қонни алмаштирувчилар) организмга ўз-ўзидан оқиб кетиши орқали қуйилишига айтилади.

Инъекция ва инфузия, қачонки, дори моддаларини огиздан юборишнинг иложи бўлмаганда ёки тез даволашга эришиш зарур бўлганда ўтказилади. Бу ишларни шприцлар (игна орқали), игнасиз инъектор ёки махсус системалар ёрдамида бажаради (45,77 расмлар).

Шприцлар 1, 2, 5, 10, 20 мл ҳажмида чиқарилади. Люер типидаги шприцлар 2, 5, 10, 20, 50, 100 мл бўлиб шишадан иборатдир (45 — 3,4 расм). Бу шприцлар учун игналар ва ички конуси, катта диаметрли конюлалар қўлланилади. Бир маротаба қўлланувчи стерилланган пластмассали шприцлар ҳам чиқарилади. Организмга кўп миқдордаги эритмаларни юбориш, қон қуйишда, анатомик бўшлиқларни ювишда Жанэ типидаги шприцлар (5), Бобров аппарати (77 расм), шишали воронка ва бошқа мосламалардан фойдаланилади. Инъекцияга ҳар хил узунлик ва диаметрдаги игналар мавжуд бўлиб, уларнинг жиягини тозалашда, ингичка симдан тайёрланган мандрен ишлатилади.

Инъекция ва қуйиш хирургик инфекциянинг олдини олишдаги барча қоидаларга тўлиғича риоя қилиш, асбобларни, юбориладиган суюкликларни стерилизация қилиш, қўлни ва операция майдонини тайёрлаш орқали ўтказилади. Инъекция диагностик, даволаш ва профилактика мақсадда олиб борилади. Суюқликларни юбориш жойига қараб: тери орасига, тери остига, мускул орасига, вена ва артерия томирига, қорин бўшлиғига, синовиал бўшлиқларга, юракга ва бошқалар.

Тери орасига инъекция қилиш — кўпинча аллергик препаратларни, ҳайвонларда юқумли касалликларга диагностик текшириш ўтказилганда бажарилади. Бунинг учун 2 мл лик шприцлар ва махсус игналар қўлланилади. Игнани икки бармоқ орасига қисиб ушланган тери орасига, унинг юзасига параллель равишда у санчилади Санчиш жойи, катта ҳайвонларда бўйин ёнбошини ўрта қисми; кичик ҳайвонларда — дум ости терисига; чўчқаларда қулоқнинг ташқи ва ички юзаси, паррандаларнинг ҳалқасига юборилади.

Тери остига инъекция қилиш — асосан кўпроқ сувли, камроқ ёғли эритмалар юборилади. Суспензияли, гипертоник ва қитикловчи эритмалар юбориш тақиқланади, чунки бу моддалар инфильтратли

яллиғланиш ва некрозлар ривожланишига олиб келади. Игна, тортиб кўтарилган теридан санчиб ўтказилиб, (тери ости клетчаткаси яхши ривожланган) тери остига юборилади: от ва қорамолларда — бўйиннинг ёнбош юзасига, кўкрак остига; қўйларга — сонининг ички юзасига; ит ва мушукларга — бўйнига, кўкрагига, сонининг ички юзасига; паррандаларга — энса ва тўшига юборилади. Дориларнинг таъсири 10 — 15 минутдан кейин бошланади.

Мускул орасига инъекция қилиш — бу кам оғриқли усул, сувли, ёғли эритма ва суспензиялар юборилади. Қитикловчи моддалар юбориш тақиқланади. Мускуллар қон томирлар билан яхши таъминланган бўлиб, дориларнинг сурилиши тез кечади. Катта ҳайвонларда инъекция жойи — сон орқасидаги гуруҳ мускуллари, бўйин мускуллари, кўкрак олди, елканинг уч бошли мускули; чўчқаларда — қулоқ асосида, бўйин мускуллари, сонининг ички юзаси, сағрин мускуллари (78 расм); ит ва мушукларда — сон орқаси мускуллари, сонининг ички юзаси, елканинг уч бошли мускули; паррандаларда — тўш ва сон области ҳисобланади.

Вена ичига инъекция қилиш ва қуйиш фақатгина сувли эритмалардан фойдаланади, чунки суспензия ва ёғли эритмалар эмболия чақириши мумкин. Венага инъекция ва қуйиш тез даволашга эришиш мақсадида, кўп миқдорда суюқлиқ қуйганда ёки бошқа йўллар орқали юбориш мумкин бўлмаганда бажарилади. Отларда юбориш жойи — бўйинтуруқ венасининг олдинги учдан бир қисмида, яъни бўйиннинг 4-нчи умуртқа текислигида; қорамолларда — ташқи бўйинтуруқ ёки қорининг тери ости венасига; чўчқаларда қулоқнинг катта венасига; итларда — олдинги оёқда, елка олди тери ости венасига ва орқа оёқда, кичик ёпик венага юборилади. Қуйишда 0840,0625 рақамли игналардан фойдаланилади; паррандаларда — тери ости тирсак венасига, тирсак бўғими яқинига юборилади. **Венага дори эритмасини юборишда қуйидаги қоидаларга риоя қилинади.** Ҳайвонларни турган, кичик ҳайвонларни ёнбошга ётқизган ёки кўкрак-қорнига чўктирилган вазиятида фиксация қилинади. Венанинг дори юборадиган қисмига нисбатан, марказий томонидан, резинали жгут, кафт ёки бармоқлар билан

қисилади. Игна учини терига, вена томири йўналишида параллель, ўткир бурчак билан қўйиб, терини тешади (79 расм), сўнгра игна учи вена томири деворига тўғриланиб, тез ҳаракат қилиниб санчилади. Шунда иложи борича игна учини вена бўшлиғига бирнеча миллиметрга суриш маъқул бўлади. Дори эритмасини юборишда томир бўшатилади, қуйишнинг охирида игна устидан бармоқ билан қисилиб, игна чиқариб олинади. Йод эритмаси билан тешилган нуқтага ишлов берилади. Вена томирига ҳаво кетиб қолиш хавфининг олдини олиш зарур. Кичик ҳайвонларга камроқ суюқликлар, шприц ёрдамида юборилади. Кўп микдордаги суюкликлар юборилганда, турли қуювчи (инфузия) системалар ёрдамида амалга оширилади. Асбоб сифатида шишали воронка, Жанэ шприци, Бобров цилиндр аппарати ва бошқалардан фойдаланилади. Бу асбобларга резинали найчанинг бир учи маҳкамланиб, иккинчи учига игна бириктирувчи мослама ўрнатилади. Бобров аппарати ёрдамида кўп миқдордаги эритмани ўз оқими билан қуйганда, унинг резинали баллонини олиб ташлаб, шланг ва игнаси калта шишали найчаларга уланади.

Қуйишни бошлашдан олдин идишнинг бўйни пастга қаратиб ушлаб турилади. Резинали найча ичидаги ҳаво венага суқилган игнага улашдан олдин системадаги суюқлик ёки игнадан оқаётган қон оқими ёрдамида чиқарилиб юборилади. Кейинги усулда игнага резинали найчани улаш жараёнида идишни, томирга игна суқилган жойга нисбатан пастда ушлаб, ҳаво пуфакчалари чиқиб тамом бўлгунча сақлайди. Жгут ечилиб, система юқорига кўтарилади. Қуйиш охирида томир қайтадан қисилиб, игнадан қон оқизилиб ювилади ва қитиқловчи моддаларнинг томир атрофига тушиб қолмаганича ишонч хосил қилинади.

Артерия томирларига дориларни юборыш. Аниқ бир мақсад кўзда тутилиб жароҳат манбаига тезлик билан таъсир қилишда бажарилади. Катта ҳайвонларда дори моддалар ўрта ва кафтнинг ташқи дорсал артерияларига, оёқнинг пастки қисмларида кечаётган йириングли некротик жараёнларни даволашда юборилади. Умумий уйқу артериясига юборыш, бош ва бўйин областидаги жароҳат манбаларига тўғридан-тўғри таъсир қилишда бажарилади. Дориларни

артерияга юборишнинг умумий қоидаси, вена томирларга дорилар юбориш техникасига ўхшаш, фақат томирларни марказий қисмидан эмас, аксинча санчишга нисбатан ташқи (периферик) томондан қисилади. Артерия жойлашишини, унинг пульсини пайпаслаб аниқланади.

Қорин бўшлиғига санчиш усули. Қорининг ички пардаси яхши сўриш (резорбция) хусусиятига эга. Баъзи ҳолларда вена томирига дори юборишни, қорин бўшлигига юбориш билан алмаштириш мумкин. Қорамолларда игна суқиш жойи. ўнг оч биқинда, тос суяги дўнглиги (маклок) дан охирги қовурғага ўтказилган чизик ўртасидир. Санчиш чуқурлиги бармоқлар орқали кўзатилиб, игна каудо-вентраль (орқадан пасти) йўналтирилади. Чўчқаларда чап биқини ўртасига, кичик чўчқа, ит ва мушукларда, киндик орқасига оқ чизиқ ёнбошига юборилади (80 расм).

Суяклар ичига дорилар юбориш. Суякнинг қизил илиги, венозли система капиллярларига бой бўлиб, қон томирларига юборилган суюкликларни қабул қилиш хусусиятига эга. Кўпинча чўчқаларда кўлланилиб, махсус Кассирский, Симонян игналаридан фойдаланилади (81 р.).

Интрастерналь (тўш суяги ичига) инъекция — кўкрак қафаси суяги дастасига ёки олдинги икки сегментига юборилади. Чўчкани ўнг ёнбошига махкамлаб, игна кўкрак суяги дастасининг ёнбош юзасидан, унинг олдинги учидан 3 — 4 см ташлаб, ёки кўкрак суяги сегментларига ўрта чизиқнинг ёнбошидан суқилади. Игна мандрен билан биргаликда юмшоқ тўқималардан ўтказилиб, суякнинг тоғайсимон қисми, пармалаш харакати қилиниб тешилади, мандрен суғирилиб, босим остида эритма юборилади.

Елка суягига инъекция қилиш — игнани елка суягининг дельтосимон ғадир-будирлигидан бир сантиметр орқа ва устки қисмига суқилади. Суякнинг тоғайсимон пардаси, юмшоқ модда трабекулалари тешилганида ғижирлаш товуши сезилади. Сўнгра дори эритмалари суяк эпифизига юборилади. Худди шу усулда катта болдир суягига, тавон суяги дўнглигига, ёнбош ва ўтирғич суякларига инъекция ўтказилади.

Юрак бўшлиғига инъекция қилиш. Юрак иши тўхталиб қолганда дастлабки 5 минут

давомида (1:1000) нисбатдаги адреналин гидрохлорид эритмасини юбориш тасвия қилинади. Игнани чап томондан 5 — 6 қовурғалар оралиғидан кўкрак суягига яқин жойдан 3 — 5 см чукурликга суқилади. Эритма чап қоринчага, катта ҳайвонларга 10 мл, кичикларга 0,25 — 1 мл юборилади.

Ҳайвонлардан қон олиш — кўпинча диагностик мақсадда ўтказилади. Қонни 10 — 20 мл миқдорда пробиркага олиб, юқумли касалликларга, витаминлар, минераль моддалар, ишқорий резервлар миқдорларига ва бошқаларга лаборатория текшириши учун олинади. Катта ҳайвонларда бўйинтуруқ венаси дан махсус игналар (бармоқлар учун лайличали) ёки оддий инъекция учун фойдаланадиган игналар ишлатилади (82 расм). Чўчқа ва майда ҳайвонлардан қон олиш учун ингичка игналар ишлатилиб, инъекция ўтказиладиган қон томирлардан олинади. Чўчқалардан бўйинтуруқ венасидан ташқари, дум учини қайчи ёрдамида камгина кесиш орқали олинади. Қон олингандан кейин, қон оқишини тўхтатиш учун, дум учига резина ҳалқа кийгизилади. Биофабрикаларда гипериммунли ҳайвонлардан даволавчи зардоблар ва биопрепаратлар тайёрлаш мақсадида кўп миқдорда ва тоталь (тўлигича) қон олиш усулларидан фойдаланилади.

Даволаш мақсадида қон олиш ҳархил захарланишларда, ўткир асептик пододерматитларда, мияга ўткир қон қуюлишларда, ўпка шишишида ва бошқа ҳолларда тавсия қилинади. Қон олиш чегараси, катта ҳайвонларда 2 — 6 литргача, майда шохли ҳайвонларда 200 — 600 мл, итларда 50 — 200 мл, паррандаларда 10 — 40 мл гача.

КУЙДИРИШ (ТЕРМОКАУТЕРИЗАЦИЯ)

Куйдириш — хирургик аралашишнинг бир усули, бўлиб, ветеринария хирургик амалиётида пай; пай қиплари, боғламлар, суяк қобиклари сурункали яллиғлаганда, бузоқларда шох ўсимта ўсишининг олдини олишда, бошқа даволаш усуллари ижобий натижа бермаганда қўлланилади. Куйдириш қон оқишини тўхтатишнинг бошқа усулларини қўллашнинг иложи бўлмаганда, ёмон сифатли ўсмалар ва фунгозли грануляциялар, захарланган жароҳатларни даволашда қўлланилади.

Сурункали касалликларда куйдириш таъсирида,

манбада яллиғланишни ўткирлаштиришга асосланган бўлиб, кейинчалик бу областда озиқланиш ва патологик тўқималарнинг сурилиши яхшиланади.

Суяк касалликларида деформацияланган артрозларда, каутеризация, шикастланган бўғимларда анкилоз ривожланишига ёрдам беради, оқибатда ҳайвон ҳаракатланганда оғриқ сезувчанлик камаяди, баъзи бир иш қобилияти тикланади.

Куйдириш турлари. Юзаки, чуқур ва кириб борувчи куйдиришларга бўлинади. Юзаки — куйдиришда киздирилган темирнинг ўрта қатламларигача таъсир қилади. Бу усулни пай, пай қинлари сурункали яллиғланишларида, фиброзли периоститда ва тери ости сурункали бурситларида қўллайди. Чуқур куйдиришда термокаутернинг қизарган учи тери асосигача кириб боради. Бу усулдан пай қинларининг сурункали пролиферативяллиғланишида, оссифицияланувчи периоститларда даволаш учун ишлатилади. Кириб борувчи куйдириш — термокаутернинг ўткир, игнасимон учи теридан ўтиб, юқори иссиқлик билан таъсир қилиш мўлжалланган тўқималаргача кириб боради. Бу усулни пай контрактураларида, экзостозларда, периоститларда, сакраш бўғимининг деформацияловчи артрозларида қўллаш тавсия қилинади.

Кириб борувчи куйдириш тез (игнани тезликда тўқималардан чиқариб олади) ва секин (игнани тўқималарда бирнеча вақт ушлаб туради) бажарилади.

Куйдириш шаклига қараб — нуқтали, тасмасимон, игнасимонга бўлинади.

Нуктасимон куйдиришда — қиздирилган темир учи тери юзасига 0,5 секунд давомида, бир нуктага 8—10 маротаба тегизилади. Шунда нукталар бир-биридан 1—1,5 см масофада, шахмат таркибида жойлашади (83 расм). Тасмасимон куйдиришда — тасма бир-бирига параллель йўналишда бўлиб, оралиқ масофаси 1,5—2 см кам бўлмаслиги, кесишмаслиги зарур, акс ҳолда кенг чандиқлар ҳосил бўлади. Шу нуктаи назардан тасмали куйдиришлар бўғимларнинг букувчи қисмида ўтказилмайди. Игнасимон (кириб борувчи) куйдириш — шахмат тартибида бир-биридан 1—1,5 см масофада ўтказилади. Киздирилган игна тўқималарга белгиланган чуқурликга

бир маротаба суқилиб 3 — 5 секунд давомида ушлаб турилади.

Куйдириш тўқималарда, юқори ҳароратнинг кучига ва таъсир қилиш вақтига қараб, уч даражадаги куйиш чақиради. Улар бир-биридан куйган тўқималарнинг рангига, куйган жойда ҳосил бўлган суюқлик характерига қараб, фарқ қилинади (84 расм).

Биринчи даражали — куйишда унча катта бўлмаган чуқурлик ва нуқталар кузатилади. Куйган тўқима ранги оч жигар-ранг алоҳида томчисимон серозли суюқлик ажралади. Кейинги кунлари яллиғланиш сусайиб, экссудат ажралиш тўхтайди. Шикастланган эпидермис тўлиғича тикланади. Иккинчи даражали куйишда — терида нуқталар анча чуқур, тўқималар сарғимтир — малла рангда — суюклик ажралиш анча кучли. Учинчи даражага куйган тўқималар инфильтрацияга учрашишган, эпидермис юмшаган, терининг ҳамма қатламларига тарқалган, кенгайган, тўқималар самон рангида. Серозли экссудат ажралиши жуда кучли, алоҳида томчилар чуқурлик чегарасидан чиқиб, бир-бирига қўшилиб, қурийди ва пустоқлар ҳосил қилади.

Куйдириш учун ишлатиладиган асбоблар. Энг оддийлари темир куйдирғичлар бўлиб, ҳар хил шаклдаги учлари, узун дастасига беркитилган ёғоч туткичдан иборат (82 расм). Бу куйдирғичлар тақачилик устохонасида ёки бошқа қиздирувчи манбалар ёрдамида керакли даражагача қиздирилади. Термокаутернинг қизиш ҳароратини, унинг рангига қараб аниқлайди. Қўнғир-кизил ранг 600 — 700°С, тўқ-қизил ранг 700 — 800°С, тўқ-сариқ (апельсин ранг) 800 — 900°С, бўлади. Паст даражада қиздириш билан куйдирилганда, кучли оғриқ кузатилади. Тўқ-қизил ранггача қиздириб куйдириш максадга мувофикдир. Ҳозирги вақтда электрокаутерлардан кўпроқ фойдаланилади. Улар махсус туиғич ва реостатлар ёрдамида жиҳозланган (85 расм).

Куйдириш техникаси. Куйдириш ўтказишдан олдин, тўқималарга ўтказувчанлик оғриқсизлантириш, шаккок (қизиққон) ҳайвонларга енгил наркоз қўлланилади. Шароитига қараб ҳайвонни тик турган ҳолда фиксация қилинади. Операция майдонини тай-

ёрлашда эфирли, спиртли эритмалар қўлланмаслиги маъкул.

Қиздирилган термокаутерни тўқималарга қаттик босмасдан, терига перпендикуляр йўналишда унинг учи текизилади. Керакли даражадаги куйишга эришиш, учун, бир жойга унинг учи бир неча маротаба тегизилади: биринчи даражали куйдиришда 8 — 10 марта, иккинчи даражали куйдиришда 12—15 марта: учинчи даражали куйдиришда 18—20 марта (И. Д. Медведев), ҳар бир кейинги тегизиш, куйдирилган тўқималар совугандан кейин бажарилади. Бироқ, шуни ҳисобга олиш керакки, у ёки бу даражада куйдиришга эришиш, тегизиш сонига боғлик бўлмай, биринчи навбатда ҳайвоннинг шахсият (индивидуаль) ҳолатига, тери қалинлигига, патологик жараён характерига, термокаутер ҳароратига ва уни тўқималарда ҳаракатлантириш тезлигига боғликдир. Шундай қилиб куйдириш даражасини, ҳар бир алоҳида ҳодисада, тўқималарда кечаётган ўзгаришларга қараб белгилаш таклиф қилинади. Куйдириш орқали кучли яллиғланиш реакцияси чақиришга ҳаракат қилмаслик маъкул, чунки Ю. Н. Давидов ва В. М. Борисовларнинг кўзатишларига қараганда, ўртача реакция яхши даволавчи натижа беради.

Реакция секин кечганда, куйдирилган жойга 10% ли қизил симобли малҳам суртиш орқали кучайтириш мумкин. Каутеризация ўтказилган областга Вишневскийнинг бальзамли малҳами суртилиб, асептик боғлам қўйилади. Ҳайвоннинг ҳолати кузатилиб турилади. Яллиғланиш шиши 3 — 5 кунга борганда кенг ривожланади. II — III даражали куйдирилган жойда чандиқ ҳосил бўлиб, ҳайвон умрининг охиригача у қолади, жун ўсиш йуналишлари ўзгаради. Куйдириш ижобий натижа бермаса уни 2 — 6 ҳафтадан кейин яна қайтаради.

ЕТТИНЧИ БОБ

ДЕСМУРГИЯ

Десмургия — боғламлар тўғрисидаги таълимот (грекча — desmos — боғланиш, боғич, боғ, ergon — иш) бўлиб, боғламлар қўйиш усулларини, боғловчи материалларни қўллаш шаклларини ва уларнинг хусусиятларини ўргатади.

Боғлам деганда жароҳатга ёки ҳайвон танасининг маълум бир қисмига боғловчи материалларни, иккиламчи шикастланишлардан, инфекция тушишидан ҳимоя қилиш ва қон оқишни тўхтатиш мақсадида қўйилиши тушинилади. Масалан: жароҳатга суриб олувчи боғлам қўйиш, ёпик шикастланишларга ситувчи астарлик компресс қўйиш, синганда ва чиққанда тана қисмини ёки органни керакли ҳолатда иммобилизация қилувчи, қотирувчи боғламлар қўйиш ва ҳоказолар. Боғловчи материаллар юмшоқ, эгилувчан, тўқималарга яхши ётувчи бўлиши керак. Очик шикастланишларга қўйганда яхши суриб олувчи ва буғланувчи хусусиятига эга бўлишлиги лозим. Намликни қабул қилиб олмайдиган материаллар (астарлик), суюклиқни қабул қилиш керак бўлмайдиган боғламлар қўйган ҳолларда ишлатилади. Жудо яхши боғловчи материаллар бўлиб, дока, момиқ (ёғсизлантирилган) пахта, қалин сурп, бўз, клеенка, целлофан (астарлик-перевязка) ҳисобланади.

БОҒЛАМЛАРНИНГ ТАСНИФЛАНИШИ (КЛАССИФИКАЦИЯ) ВА УЛАРНИ ҚЎЙИШ ТЕХНИКАСИ

Боғламлар бажариладиган вазифаларига қараб, қуйидаги турларга бўлинади.

Биринчи ёрдам кўрсатиш боғлами — жароотларни қайтадан шикастланиш ва иккиламчи инфекция тушишидан ҳимоя қилишда хизмат қилади. Жароҳатни докали салфетка ёрдамида ёпиб, палахмонсимон (прашасимон) қийиқча (косинка), ёки докали боғлам орқали фиксацияланади.

Утказмайдиган боғлам — (окклюзион) — кўкрак ёки қоринга кириб борувчи жароҳатларга қўйилиб, зарур бўлганда анатомик бўшликларга ҳаво, микрофлора, чанг заррачалари ва бошқа ёт таначалар кириб қолишининг олди олинади. Бунинг учун боғламнинг биринчи қаватига докали салфеткани ёғли эмульсияга тўйинтириб яра ёпилади. Салфетка устига гигроскопик пахта қавати, сўнгра, ҳаво ўтказмайдиган (клеенка, целлофан, пергамент коғоз) тўқималар елимлаб қўйилади.

Курук сўриб олувчи боғлам — боғловчи материалларнинг жароҳатдан ажралаётган экссудат-

лари сўриб олишига асосланиб, тўхтовсиз равишда жароҳат экссудатини, микрофлоралар ва тўқималар парчаланишидан ҳосил бўлган чиқинди моддаларни чиқариб ташлайди. Боғлам уч қаватли бўлиб, жароҳатнинг биринчи битиш даврида қўллаш кўзда тутилади. Биринчи қават сўриб олувчи, жароҳат бўшлиғини енгил тўлдирган докали салфетка ёки докали тампон бўлиб, жароҳат суюқлигини енгил суриб олиб, кейинги қатламга ўтказади. Иккинчи қатлам-қабул қилувчи, гигроскопик пахта бўлиб, унинг қалинлиги жароҳат дан ажралаётган суюқликга боғлиқ бўлади. Юмшоқ ҳолда бир сантиметрдан ошмаслиги керак. Пахта суюқликни биринчи қатламдан суриб олиб, кейинги қатламга ўтказади. Учинчи (устки) қатлам-бўғлантирувчи, тагида ётган қатламларни керакли вазиятда ушлаб туриш ва сўриб олинган суюқликни атроф муҳитга бўғлантиради. Бу қатлам сийрак тўқилган докадан тайёрланади.

Нам сўриб олувчи боғлам — кучли сўриб олувчи таъсир қилиш учун қўлланилади. Биринчи қатлам, тузларнинг гипертоник эритмасига (5 — 10%-ли натрий хлорид ва шакарли эритма, 20%-ли магний сульфат ёки натрий сульфат эритмаси) тўйинтирилган докали компресс ёки докали дренаж. Қолган қатламлари қуруқ сўриб олувчи боғламларникидан фарқ қилмайди.

Қисувчи боғлам — ҳайвон танасининг маълум бир қисмига бир хил босим орқали таъсир қилиш мақсадида қўлланилади. Масалан: қон оқишни тўхтатиш учун.

Иммобилизацияловчи (ҳаракатсиз, қўзғалмас) боғлам —аниқ кўрсатғичли ҳолларда, касалланган манбага қимирламаслик ҳолатни таъминлаш мақсадида қўйилиб, даволаш учун яхши шароит яратади.

Қиздирувчи компрессли боғлам — ҳайвон танасининг маълум бир областида маҳаллий ҳарорат даражасини оширади. Биринчи қатлам, бирнеча қаватли тўқимадан иборат бўлиб, у уй ҳароратигача қиздирилган сув, 40 — 50% спирт ёки 5%-ли ош содаси эритмасига ботирилади. Тўқима енгил қисилади ва белгиланган жойга қўйилади. Компресснинг биринчи қатлами, жароҳатланган областнинг барча томонидан 2 — 3 см чиқиб туриши зарур. Бу қатламнинг устидан

иккинчи — ҳаво ва сув ўтказмайдиган мато (клеенка, пергаментли қоғоз, целлофан ва бошқалар) билан тулиғича ёпилади. Учинчи қатлам-иссиқни яхши ушлайдиган (ёғсизлантирилмаган пахта, қалин мовут) материал бўлиб, иккинчи қатламни ҳамма йўналишда бирнеча сантиметрга ортиқ қоплаб туриши керак. Юқорида қайд қилинган қатламларни куйилган жойларида ушлаб туриш учун, бинтли ёки бошқа боғлам кўйилади. Бу компрессли боғламни ҳар 4 — 6 соатда (ораликда 2 соат қолдириб) алмаштириб турилади.

Бинтли боғламлар — қўйиш шаклига қараб: циркулярли (айланма), бурама (спиралли), силжувчи, саққизсимон (86 расм) ва ҳайвоннинг алоҳида органларига (шоҳ, туёқ, дум ва бошқалар) қўядиган бўлади. Бинтли боғламларни қўйиш шундай ўтказилиши керакки, операция ўтказилгандан кейин жароҳатланган область тинчлик билан таъминланиши зарур. Қўйилган боғлам қон ва лимфа оқимига тўсқинлик қилмаслиги, ҳисобга олиниб, бинтни ўраш ташқаридан (периферия) марказга вена ва лимфа томирларининг йўналишига қараб қўйилади. Бинтнинг ўраб бошланиши ва охири, шикастланган жойнинг қарама-қарши томонида қолиши керак.

Циркуляр боғлаш ва қўйиш техникаси — энг оддий. Бинт охири чап қўлда, бинт урайдиган орган устида қия йўналишда ушланиб, ўнг қўл ёрдамида бинт ўрами ечилиб, кейинги ўрамлари олдингисини тўлиқ ёпади. Шундай қилиб, айланма боғлам кенглиги, бинт кенглигига тенг бўлади. Бинтнинг дастлабки ўрамда чиқиб қолган учки қисми, урам устидан ичқарига қайтарилиб, иккинчи қатлам билан ёпиб юборилади. (а).

Айланма боғламлар — тананинг маълум чегараланган қисмига қўлланади, бундан ташқари, ҳамма қолган бинтли боғламларни қўйиб бошлашда ва боғлам якунида ҳам айланма боғламдан фойдаланилади (а).

Бурама (спиральсимон) боғлам — пастдан баландга спираль шаклда айлантирилиб, ҳар бир кейинги ўрам, олдингисининг учдан бир ёки иккидан бир қисмини ёнади. Бинт қўйиш бошланишида ва охирида 2 — 3 ўрам айланма боғлам қўйилади (б).

Букилувчи бурама боғламлар — оддий бурама боғламлар ёмон ушлайдиган ҳолларда, маса-

лан: қисмлари бир хил йўғонликда бўлмаган (елка олди, болдир) органларга қўйилади. Бу ҳам айланма ўрам билан бошланади. Ўраш маросимида букилиш ҳосил қилиш учун, бинтнинг йўналишини айланма ўрамга қараганда анча қия қилиб йўналтиради, чап қўлнинг бош бармоғи билан бинтнинг пастки чети фиксация қилинади, ўнг қўли билан бинтнинг бош қисмини айлантиради, оқибатда бинтнинг ички қисми ташқарига ва аксинча ташқи қисми ичкарига қараб қолади. Бу усулни боғламнинг ҳар бир кейинги ўрамларида қўллайди. Бинтнинг букилган қисмининг йўналиши вертикаль чизиқда бўлиши керак. Ҳар бир кейинги ўрам олдингисининг ярмини ёпади. Боғлам айланма ўрам билан тугалланади (в).

Силжувчи боғлам — бинтнинг ҳар бир ўрами пастдан юқорига бурамасимон (винтсимон) шаклда қўйилиб, урамлар оралиғида бинтнинг кенглигига теңг жой қолади. Боғлам бошланишида ва тугашида айланма боғлам қўйилади. Силжувчи боғламлар, иммобилизацияли боғламлар тагига қўйиладиган материалларни фиксация қилишда қўлланилади (г).

Саккизсимон боғлам — хусусан бинт ўрамининг йўналиши саккизсимон шаклда бўлганлиги учун айтилади (д). Уни тананинг текис юзага эга бўлмаган, масалан: тушов ёки билакузук буғимларга, қайсиким бурама боғламлар ушламайдиган қисмларга қўйилади. Бинт ўраш буғимнинг пастки қисмидан бошланиб, унга айланма боғлам қўйиб, сўнгра бинтни чапдан ўнгга ва юқорига қараб қия йўналтиради. Буғим юқорисида яна бирнеча айланма ўрам қўйиб, юқоридан пастга қараб қия йўналтиради. Буғим устида пастдан чиқаётган ўрам билан кесишади. Бу усулни, боғланадиган жой тўлиғича ёпилгунча давом эттиради. Ҳар бир кейинги ўрам ўзининг қия йўналишида олдинги ўрамнинг ўчдан икки қисмини ёпиб боради.

Шохга боғлам қўйиш — бинт ўраш соғлом шохга бир неча ўрам айланма боғлам қўйишдан бошланиб, сўнгра бинт учини дока ўралган, касалланган шохга қараб йўналтиради ва унинг асосига 2 — 3 қават айланма ўрам қўйилади (87 расм). Шох учи бинт билан тўлиқ ёпилиб, спиральсимон ўрамни шох асосига тамон йўналтиради. Боғламни соғлам шохига маҳкамлаш билан тугатади (2)

Туёқга боғлам қўйиш — оёқни кўтариб, ту-

ёқ кафтидаги чуқур қисмини пахта-докали компресс билан тўлдиради. Гултож ёки тушов бўғимига бирнеча ўрам айланма боғлам қўйилиб, бу билан бирликда гултожнинг товон қисмида, бинтнинг бошланиш учидан 20 — 25 сантиметр эркин қолдирилади, бу қолдирилган, узун учидан ҳар бир кейинги ўрамлар шу орқали ўтиб, натижада бўшалмасдан мустаҳкамланади. Сўнгра бинтни туёқнинг шохсимон девори орқали, туёқ кафтига йўналтиради, юмшоқ товон чегарасида ёрдамчи тортиб ушлаб турган бинтнинг яна эркин учидан айлантириб олади. Бинтни қайтадан юмшоқ товон ва туёқ девори орқали гултожгача йўналтиради. Бунда дастлабки ўрамнинг ярми ёпилади. Товонга етгандан кейин, бинтнинг эркин учига қайтадан ўралади ва орқага қайтариб туёқ девори орқали кафт ҳамда гултожга йўналтиради. Шу усулда туёқ ва гултож тўлиғича ёпилгунча давом эттирилади, охирида бинтнинг иккала эркин учлари бир-бирига боғланади. Бинтли боғламни ифлосланиш ва тез ишкаланишдан саклаш учун, боғлам устидан брезент ёки клеенка ёрдамида ёпилиб, ип ёки тасма билан фиксация қилинади (3-а, б, в).

Думга боғлам қўйиш —дум жароҳатланганда сағрин, сон чот оралиғидаги очиқ жароҳатларнинг ифлосланишларини олдини олиш мақсадида қўйилади. Думга бинтли бурама боғлам қўйиш, унинг илдиз (асосидан) тамонидан бошланади. Боғлам яхши ушлаши учун, ҳар бир ўрамдан кейин (4) устига бир тутам ҳалқа қилинган дум қили (жуни) жойлаштирилади ва бу ҳалқани бинтнинг кейинги айланаси билан ўраб кетади. Боғлам яхши ушлаши ва бинтни тежаш мақсадида дум охиридаги жуни икки ҳалқа қилиб букланиб, бинт урашни шунгача давом эттиради, боғлашни оддий спиральсимон ўрам билан тугатади. Дум охиридаги ҳалқадан бинт ўтказилиб, думни тортиб ҳайвон буйнига фиксация қилиб қўяди.

МАХСУС БОҒЛАМЛАР

Махсус боғламларни хомсуруп — оқартирилмаган бўз (докадан ташқари) матодан тайёрланади ва ҳайвон танасининг алоҳида қисмларига кесиб мослаштиради. Бу боғламлар бошқа турдаги боғламлар ёмон ушлайдиган вақтларда қўллаш мақсадга мувофиқдир.

Каркасли (синчли) **боғламлар** — ўзининг асосида таянчли мосламалар (кўпинча симдан) бўлиб, билак, болдир, товон бўғими, энса яғир ва елка областларида боғловчи материалларни фиксация қилиш учун ҳизмат қилади.

Билак областига каркасли боғлам қўйиш (Андреев усули) (88 расм). Болдир областида боғловчи материалларни яхши ушлайди. Узунлиги ҳайвоннинг билак ёки болдирига тўғри келадиган тўрт бўлак юмшоқ симдан каркас тўқилади. Симнинг ҳарқайсисига, тери шикастланишининг олдини олиш мақсадда симдан 2 — 3 сантиметр калта резинали найча кийгизилади. Симларнинг эркин учларида ҳалка ясалиб, улардан резина найчалари ўтказилади. Уларнинг узунликлари билак (болдир) айланасидан анча узун яъни боғлаб тугун куйиши учун етарли бўлиши зарур.

Каркасни қўйишдан олдин билак (болдир)га 2 — 3 қатлам боғловчи материал ўралиб, унинг устига каркас қўйилади. Шундан кейин резина найчанинг учлари бир-бири билан боғланади. Резина найчалар тери ва чуқурда ётган тўқималарни қисиб қўймаслигини таъминлаш учун, боғловчи материалларни каркаснинг юқориси ва пастки қисмидан 1,5 — 2 сантиметр ташқарига чиқариш лозим Каркаснинг қаттиқлигини ва боғламнинг силжимаслигини янада ошириш учун, каркас устига резина найчалардан (усти ва пастидан) ташқарига чиқариб, боғловчи материаллар ўралади ва бинтли спиральсимон боғлам қўйиб фиксация қилинади.

Товон бўғимига каркасли боғлам қўйиш (Андреев ўсули) — боғловчи материаллар товон дўнглигининг юқориги ва пастки чизиғида фиксация қилинганда, фақат ҳайвон тинч тургандагина эмас балким, у харакатланганда ҳам боғлам яхши ушлаб турилади (89 расм).

Боғлам қуйидагилардан иборат: 1. диаметри 4 — 8 см-ли резина ҳалқа ва унга бир-биридан тенг узоқликда боғланган тўртта докали тасма. 2. узунлиги ва кенглиги бўғимни 1,5 — 2 қатлам қилиб ўраш учун етарли бўлган, икки қатламли қилиб тайёрланган пахта-докали компресс.

Компресс ўралгандан кейин бўғимнинг букувчи юза-

сига резина ҳалка қўйилади, юқориги икки тасма компресснинг устидан, болдирнинг пастки (дисталь) ташқи ва ички юзасидан йўналтириб, ахилл пайи устида боғланади.

Елимли (клейли) боғламлар — махсус елимлар ёрдамида ҳайвон танасининг ҳарқандай қисмига, тўғридан-тўғри терига ёки жун қопламасига қўйилиши мумкин. Улар бошқа боғламларга нисбатан қатор устунликларга эгадир: қўйиш техникаси оддий; кам миқдорда боғловчи материаллар талаб қилинади; органларни қисмайди, қон ва лимфа томирларининг одатдаги (нормал) айланишига тўсқинлик қилмайди; жароҳат атрофини тўлиқ кузатишга имкон беради. Боғламни тўлиқ ечмасдан тўғридан-тўғри жароҳат юзасида ётган боғловчи (астарлик-перевязка) материалларини алмаштиришга тўла имконият яратади (90 расм). Бир неча елим турларидан фойдаланилади:

Казеинли елим — (фабрикада тайёрланган) СП-104, СП 105 маркали кулранг ёки оқ рангли кукун. Бир қисм елим ва 1,5 қисм сувни аралаштирганда дастлабки 2 минутда қуюқ масса ҳосил бўлади, кейинчалик суюқлана бошлайди ва 4 минутдан сўнг ишлатиш учун яроқли бўлган қаймоқсимон қуюқлик даражасига эга бўлади. 10 — 15 минут ўтгандан кейин қуюқ массага айланади ва ўзининг елимлаш хусусиятини йўқотади. Бу елим боғламларни намланган жун қопламида ҳам фиксация қилиб, уни 15 кунгача ушлаб туради. Дока ва ундан ташқари қаттиқ тўқималар, қоғоз ҳамда целлофанни ҳам яхши ушлаб елимлайди. Боғлам иситилган совунли сувда енгил ечилади.

Цинк-желатинали елим — (Унна пастаси) таркиби қуйидагича: цинк оксиди — 30,0, глицерин — 60,0, желатина — 90,0, дистилланган сув — 150,0. 100°С гача қиздирилган сув идишида, сувда желатинани эритади, шундан кейин глицерин қўшилади ва тўхтовсиз аралаштириб кам-кам миқдорда цинк оксиди қўшилади. Елимни иссиқ ҳолда (ранги сут қўшилган кофега ўхшайди) жун қопламасига суртиб тезликда унга боғловчи материалларни ёпиштиради. Боғлам 2 — 3 минут ўтгандан кейин қурийди ва 10 — 12 кун давомида яхши ушлаб туради. Елимни ечишда иссиқ сувдан фойдаланилади. Совуб қолган елимни қайта қиздиргандан сўнг яна уни ишлатиш мумкин.

Коллодий — коллоксилиннинг спирт ва эфир аралашмасидаги ёпишқок эритмаси бўлиб, эритувчилар буғланиб кетгандан қаттиқ парда ҳосил қилади. Уни операциядан кейинги жароҳатларни (яраларни) ёки анатомик бўшлиқларни (кўкрак, қорин, бўғим капсуласи) пункция қилгандан сўнг ҳимоя қилишда қўллайди. Бунинг учун жароҳатни ёки тешилган ўрнини юпқа гигроскопик пахта билан ёпиб, устидан бир текисда коллодий суртилади.

Иммобилизациялловчи (ҳаракатсизлантирувчи) боғламлар—ҳайвон танасининг қисмларига тўлиқ ҳаракатсизликни ва шикастланган органларга тинчликни таъминлайди. Бу боғламлар суяклар синганда, пайлар ва боғламлар узилганда, чиқишларда ва бошқа ҳолларда қўлланилади. Органларга тўлиқ ҳаракатсизликни таъминлашда, айниқса суяклар синганда, боғлам шикастланган жойдан юқоридан бир бўғимни ва пастдаги бир бўғимни албатта ўз ичига олиши керак. Иммобилизация қилувчи боғламларга шинали ва қотирувчи — гипсли боғламлар киради.

Шинали боғламлар — ўзининг асосида ҳар хил турдаги шиналардан таянч мосламаларига эга бўлиб, оёқлар юқоридаги кўрсатгичлар билан шикастланганда, вақтинча ҳаракатсизликни таъминлайди. Қон ва лимфа алмашинувининг бузилиши ва шиш ривожланишининг, тўқималар жойидан силжиши ва қайта шикастланишининг, олдини олиш, оғриқни камайтириш учун шинали боғламларни жароҳатлангандан кейин қанча эрта қўйилса, шунча максадга мувофиқ бўлади. Лекин, оёқларни иммобилизация қилишни тўлиқ таъминламайди, шунинг учун уни ишончли қотирувчи боғламлар билан алмаштиргунча қўлланади (91 расм).

Бу боғлам тагига қўйиладиган шиналар ва фиксация қилувчилардан ташкил топган. Тагига қўйиш учун ёгсизлантирилмаган пахта, канап (астарлик) ва бошқа қўл остидаги тўқималар ишлатилади. Шиналар, юмшоқ симлар, тунука, фанер, дарахт (липа) пўстлоғи, картон ва бошқа материаллардан тайёрланади. Фабрикада тайёрланган симли, Крамернинг нарвонсимон ва тўрсимон шиналари ветеринария десмургияси талабига кенг даражада жавоб беради (92 расм).

Шинали боғламни қўйишда оёқ бўғимларига енгил

эгилган холат берилади. Шикастланган область тери-си докали салфетка билан ёпилади. Унинг устига ёғ-сизлантирилмаган пахтадан қалинлиги 1 — 1,5 санти-метрдан иборат тенг қатлам билан ўралади, (суяк дўнгликларига қалинроқ қатлам (астар) қўйилади ва силжувчи бинтли боғлам билан фиксация қилинади. Устидан аввал мослаб тайёрланган шиналар қўйилади; симли шиналар фақат дорсал ва пальмар (плантар) томонлардан; фанерли, дарахт пўстлоғи (лубко) ва бошқалар ҳама тўрттала томонидан; шина учлари би-лан терини шикастламаслик мақсадида уларнинг та-гига қўйиладиган материаллардан 4 — 5 см калта қи-либ тайёрлайди. Тагига қўйилган материалларнинг пастки ва устки қисмидан чиқиб турган қисмини шина учларига ўраб қўяди. Шиналарни ўз жойида бинтли спиральсимон боғлам ёки бошқа фиксация қилувчи воситалар ёрдамида беркитади.

Тамасов шинасини — итларда оёқларнинг юқориги сегментлари синганда фиксация қилишда қўллайди. Уни тайёрлашнинг бир варианти, кўндаланг кесими 5 — 10 мм бўлган юмшоқ сим бўлиб, узунлиги ҳайвоннинг катта-кичиклигига боғлиқдир. Симнинг ўрта қисмида кўкрак ёки орқанги оёқларнинг юқори звеноларининг айланаси ва формасига мос келадиган ҳалқа шакллантирилади. Оёқ узунлигига мослаштириб, симнинг эркин (охирги) учлари букилади ва бирлаш-тирилади. Тайёрланган каркасга оёқлар шакли бе-рилади (93 расм).

Гипсли боғламлар — кўпинча ҳайвонлар-нинг шикастланган суяк, жойини кимирлатмаслик учун гипсли ўрашни қўллаш керак. Гипс—сульфат каль-ций, табиатда учрайдиган кимёвий элемент ҳисобланади. Гипс махсус печларда. (140°С дан юқори бўлмаган даражада) қизитиб олинади. Гипснинг хусусияти шун-даки, у ўзига сувни тезлик билан олиб қотади.

Гипснинг қуруқ эканини синаш. Гипс талқонини (порошогини) кафтга олиб куч ишлатиб қаттиқ сиқилади. Агар гипс талқони ҳақиқатда қуруқ бўлса унда панжаларнинг орасидан чиқиб, қолдиғи эса кафтнинг юза қисмида оз миқдордаги ортиғи чува-лак бўлиб қолади. Бордию гипс сифатсиз бўлса у чоқ-да панжаларнинг орасидан гипс талқони чиқмасдан лойқага ўхшаб кафт бетига ёпишиб қолади.

Сифатли гипс сувда аралаштиргандан кейин 5 минут вақт ўтиши билан тез қотади. Бордию гипс астасекинлик билан қотса, у вақтда унга қўшадиган сувнинг иссиқлик даражасини бироз юқори кўтариш зарур. 1% квасц эритмаси, 1—3% натрий хлорид эритмаси, оҳак сути гипснинг қотишини тезлаштиради. Агар гипснинг қотиш процесси жуда тез бўлса унда совуқ сув, 10% натрий хлорид эритмаси, клей, тухум оқсили, сут, крахмал аралаштирса, гипснинг қотиш процессини пасайтиради.

Гипсни боғлаш техникаси — асосан иккига бўлинади—бинт орқали ва лонгетни ишлатиш.

Бинт усули. Текис картон ёки фанернинг устига унча қалин бўлмаган гипс талқони сепилади ва унинг устига бинтнинг очилган юза қисмига ҳам гипс талқони сепилади ва кафт ёрдами билан муқаррар қалинликда ёзилади, шунда доканинг хоначаларига гипс талқонининг қиришига ёрдам беради. Ортиб қолган гипс талқонини бинт юзасидан тушириб, кейин уни енгил ўраш керак. Бинтнинг қолган қисми бўшаштирилиб гипслаштириш шу усул билан давом этилади (94 расм)

1. Оёқни гипслашга тайёрлаш. Олдин синган суякни тортиш усули орқали ўз шаклига келтирилади. Бордию оёқнинг бирон бўғими ўрнидан чиққан бўлса, уни ўз жойига киргизишга ҳаракат қилинади. Киргизишдан олдин наркотик модда ишлатилади ёки маҳаллий анестезия ўтказилади. Гипслашни бошлашдан олдин оёқнинг шикастланган жойи тоза дока билан ўралади, кейин унинг устидан сариқ пахта қўйиб, судралувчи усул билан шу ер ўралади. Синиқ суякнинг бўртиб чиқиб турган жойига пахта қўйиб қалинлаштирилади. Пахтасиз гипслашнинг фарқи биринчидан шундаки, операция иши тезлик билан бажарилади, иккинчидан оёқ учун енгиллик, чиройли ва мустахкам бўлади.

2. Гипсланган бинтни қўллаш. Уй температураси ёки бироз ундан иссиқ сув ичига гипсланган бинт ботирилади, шунда унинг орасида пуфакча шаклида ҳаво чиқа бошлайди. Ҳавоси тамом бўлиши билан гипслашган бинтни сув идишидан чиқариб уни бироз қисади, шунда ортиқча сув чиқиб кетади, лекин иложи борича бинт таркибида гипс кўпроқ қолиши керак (95 расм).

3. Гипслашган бинтни ўраш. Бураб ўраш усулини қўллаб четдан марказга қараб бинтни букмасдан ўралади. Оёқнинг юқори ва пастки томонларига жойлашган пахта, ўралаётган бинтнинг икки чеккасидан бироз ташқарига чиқиб туриши албатта зарур, чунки бу 1 — 2 см чиқиб турган пахта тана терисига ўралган бинтнинг босим кучини қайтаришга кўмаклашади, шунда томир ва нервлар қисилмайди. Кичик молларга 4—5, катта ҳайвонларга 10—15 қават гипсланган бинт ўралади (118 расм).

4. Намунали (моделли) ўраш. Бу усулни бажариш учун гипс талқони суюқлаштирилади. Ҳар бир давраси ўрагандан кейин ассистент ёрдамчи олдиндан тайёрлаб қўйилган бўтқани (кашица) ўралган бинтнинг устидан суртиб, нотекис жойларни тўлдириб кафти билан текислайди, шу билан ўралган бинтнинг шаклини тўғрилайди.

5. Тахтача қўйиш. Мустаҳкам бўлиши ва шу билан бирга ўрам қаватларининг сонини камайтириш мақсадида бинт ўрашда иккинчи ва учинчи ёки тўртинчи ва бешинчи гипслашган бинтни ўраш давра қаватининг орасига тахтача жойлаштиради: кичик ҳайвонлар учун картон ёки дарахтнинг пўстлоғи, йирик молларга эса фанер ёки темирдан ясалган шина ишлатилади.

Лонгетни ишлатиш усули. Лонгет кенг дока бинтидан тайёрланади. Лонгетнинг узунаси ва эни ўраладиган жойнинг катта-кичиклигига қараб мослаштирилади. Лонгетнинг қўйиладиган қават сони (4, 8, 12 ва ҳаттоки 20 қават) ҳайвоннинг турига, ёшига боғлиқ. Лонгетни ясаш жараёнида ҳар бир янги ўраладиган давра қавати алоҳида гипслаштирилади. Одатга кўра лонгет иккита тайёрланади — оёқнинг олди ва орқа ёки ташқи ва ички томонларига мослаштиради. Баъзан битта лонгетни қўллаш билан чегараланади, қайсики кафт ва бармоқнинг бўкиладиган ёки шуларнинг маълум биқин чегара томонларига. Лонгетни қўйишдан олдин уни ҳўллаш зарур, кейин бироз қисиб ундаги ортиқча сувни чиқаришга харакат қилинади. Сўнгра гипсланган ёки оддий бинт орқали, бурама усул билан ўраб мустаҳкамланади. Лонгетни ўраш усули астарли ва астарсиз бўлади (96, 97 расмлар).

Даричали ўраш. Зарба натижасида суякнинг синишидан ташқари майиб бўлган жойида тери бузилиши натижасида яра ҳам мавжуд бўлиб қолади, ана шунда даричали гипс ўраш талаб қилинади. Шу ерда бўлган яра юзасида бўлган ифлосликларни тозалагандан сўнг унинг устини тоза докали салфетка билан ёпади, кейин устига, ўзини доирасига қараб пробка (пўкак), стакан ёки узунчоқ қутича билан вақтинча бекитиб уни атрофидан айланма шаклида бинт ўралади, натижада ҳосил бўлган даричанинг чекка деворларини гипсли бўтқа суртиб текисланади. Бу ўрнатилган дарича орқали яра даволанади. Даволаш ишлари тугаллангандан кейин, даричани сариқ пахта тиқиб тўлдиради ва уни айланма бинт ўраб ёпади (98 расм).

Табақали (створчатая) ўраш. Масалан: пайларнинг чўзилишида ёпиқ гипслаш усулини ўрнига табақали гипс қўллаган мақсадга мувофиқ бўлади. Бу усул қуйидагича амалга оширилади: зарарланган область ёпиқ усул билан гипсланади, 15 — 20 минут вақт ўтгандан сўнг ўралган гипсли боғлам узунасига икки томонидан кесилади, натижада гипсли табақа вужудга келади. Табақанинг кесилган чеккалари тайёрлаб қўйилган гипсли бўтқа суртиб текисланади, кейин уни танадан ажратиб, печкада қуритиб яна ўз жойига ўрнатиб бинт билан ўраб мустаҳкамланади (а).

Кўприксимон ўраш. Иккита ёпиқ алоҳида гипслашган ўровни сим орқали бир-бирига улаштирилса, уни кўприксимон гипс ўраш дейилади. Суяк очиқ синишида ёки бўғимни очиқ қолдириш мақсадида бу усул қўлланади. Буни бажариши қуйидагича: юқори ва пастида жойлашган турли бўғимларни ёпиқ усул билан гипслаётганда ўраш даврасининг 4 — 6 қаватлар оралиғига ёй шаклидаги металлдан шина жойлаштирилади. Шинани ўрнатгач яна 6 — 10 маротаба гипслашган бинт ўралади (б).

Гипс ўровини олиб ташлаш. Гипслашган ўровни турли муддатлар орасида — йирик ҳайвонлардан 10 — 15 ҳафта ичида олиб ташланади. Гипслашган ўровни махсус қайчи, ёки Рихтернинг пичоғи ё қайчиси орқали кесилади. Кесишдан олдин мўлжалланган чизиқни кучли уксус кислота эритмаси ёки иссиқ қуюқлашган натрий хлорид эритмаси орқали ўралган бинт юмшатилиб, кейин боғлам узунасига кесилади (99 расм).

МАХСУС ҚИСМИ

САККИЗИНЧИ БОБ

БОШ ОБЛАСТИДА ОПЕРАЦИЯЛАР

Анатомотопографик маълумотлар. Бош ва бўйин оралиқ чегарасини аниқлаш учун энса суягининг қирраси, атлант қанотининг олдинги қисмидан пастга, пастги жаг бурчаги бўйлаб бўғим юзасига қараб чизиқ ўтказилади (100, 3 ва 4 расм).

Бош чегараси икки қисмга бўлинади: юза ва мия. Уларнинг оралиқ чегараси эса кўз орбитасининг орқа қирраси ва яноқ суягининг бурилиш бурчаги пастки қисмининг давоми ва кейин, энса суягининг бўйинтуруқ ўсимтаси учигача ўтказилган чизиқ ҳисобланади

Бош чегарасини жойлашиш сатҳига ва унда ўтказиладиган хирургик аралашувига қулайлик яратиш учун қуйидаги қисм ва белгиларга бўлинади (101, 102 расмлар).

1) Чакка тепалик чегараси — regio parietotemporalis бош-мия қисмининг дорсаль томонида жойлашган, орқадан — пешона суягининг яноқ ўсимтаси орқа қиррасидан ўтказилган чизиқ бўйлаб, абораль томондан — энса суяги, орқали чегараланади. Ён томондан эса унинг доираси чакка суягининг пастки чеккасидан ўтади (15, 16 ва 13, 14)

Пешона чегараси — r. frontalis — чакка-тепалик зонаси олдинги тамонининг орбита қисмидан ўтказилган чизиқ бўйилаб (10, 12).

3) Кўз ва қовоқ чегараси — r. orbitopalpebralis — (II).

4) Қулоқ супра чегараси — r. auricularis — чакканинг орасида жойлашган (19, 20 ва 3).

5) Бурун чегараси — r. nasalis — пешонадан

бошланиб, бурун суякларининг олдинги қисмигача давом этади. Унинг ёнбош чегаралари кўз ички бурчаклари олдидан, бурунниинг орқасига параллель ўтказилган чизиқлар кесишган қисмигача. У бурунниинг усти ва ёнбош қисмларига бўлинади (1)..

6) Кўз ости чегараси — r. infraorbitalis — кўзни олдинги, бурун чегарасининг пастки зонасигача ва юз тароғининг ўртасида жойлашган. Ораль томондан у лунж чегараси билан туташади (12, 9).

7) Лунж чегараси — r. buccalis — унинг чегараси олдинги қисмидан оғиз бурчаги орқали ўтказилган чизиқ: чайнаш мускулининг олдинги чакка чизиғидан ўтади; юқоридан — бурун чегараси; пастдан-пастки жағнинг эркин қисми билан чегараланади (5, 4).

8) Чайнаш чегараси — r. masseterica — юқоридан юз тароғи ва чакка суягининг пастки ёқаси; орқа ва пастдан эса—пастки жағнинг олди қисмидан пастга қараб ўтказилган чизиқ бўйлаб (13, 10).

9) Лаб-бурун чегараси — r. nasolablalis — лунж ва бурун чегараларидан оғиз бурчаги орқали ўтказилган чизиқ (4).

10) Жаг оралиқ чегараси — r. submaxillis — пастки жаг ўсимталарининг ўртасида жойлашган (103 расм).

11) Қулоқ олди чегараси — r. parotidea — бош ва бўйин чегара оралиғида жойлашган бўлсада, бу зонани бош таркибига киритиш қулайроқ бўлади (101, 21 ва 102, 18 расмлар).

Бош чегарасида қуйидаги анатомик бўшлиқлар мавжуд: бош-мия, бурун, оғиз, ҳалқум, бурун атрофида жойлашган синуслар, ҳаво йўли халтасидан (бир туёқли ҳайвонларда) иборат (114, 115, 116 расмлар).

Ҳайвон бошининг юза қисми қуйидаги кўрсатувчи кўрсатгичлар (ориентирлар) орқали тери устидан осонлик билан аниқланади: қорамол ва қоракул қўйларда лунж тепачаси, отларда эса юз тароғи, жаг бўғини, бурунниинг юқори жаг оралиқ бурчаклари ва пастки жағнинг орқа қирраси, кўз ости ва ияк тешиги, чайнаш мускулининг ташқи қаватининг олдинги қирраси осонлик билан пайпаслаб аниқланади. Отларда, булардан ташқари, юқориги лабининг махсус кўтарув-

чи мускул танаси, қон томир кесуви, кўзнинг бурчак вена томири тери остидан яхши сезилади.

Бош-мия чегараси қорамолларда текис, отларда бироз дўнг супача шаклига ўхшайди. Унда энса (қорамолларда пешона орқаси ёки шоҳ ўсимта оралиғи) пешонанинг ташқи қирраси, пешона суягининг яноқ ўсимтаси ва чакка чуқурчаси жойланишини пайпаслаб, осонлик билан аниқланади. Қорамолларда кўз усти тешик ва кўз усти эгати бошнинг ички чизиғининг тенг оралиқ масофасидан сийпалаб топиш мумкин. Отларда кўз усти эгати бўлмайди, лекин ушбу тешик кўз коса суягининг ички чекка даражасида жойлашган. олган.

Бош доираси ҳамма юза томонларини белгилаб олиш чегаралари 101 ва 102 расмларда ифодасини топган.

Бош областида жойлашган тери доирасининг нерв тармоқлари билан таъминланиши — иннервацияси (130 расм) тасвир этилган. Қорамол ва отларда пастки жағнинг орқа остки қисми ва қисман қулоқ-супраси асосидан, қисман бош областидан ташқари жойлашган тери қаватининг барча бўлаклари V-нчи жуфт, III тармоқли нервнинг (r. trigeminus) қуйидаги новдалари бошқаради:

Кўз нерви — n. ophtalmicus — отларда кўз ёриги орқали, қорамол ва қоракўл қўйларда юмалоқ кўз тешиги орқали ташқарига чиқади ва кўз ёш бези (кавшавчи ҳайвонларда шох), пешона, бурун, киприк (панжарасимон ва ғалтаксимон) тармоқларга бўлинади (119-а, б расм).

Юқори жаг нерви— n. maxillaris —отларда юмалоқ, қорамолларда пона-қанотсимон тешик орқали чиқиб, понасимон суякнинг қанот чуқурчасидан чиқиб, у ўз навбатида кўз ости, пона-қанотсимон, бурун абораль, катта ва кичик танглай тармоқларига бўлинади. Қоракўл қўйларда юқори жаг нервининг чиқиш тешиги қорамоллар билан солиштирганда улар орасида анатомик фарқ йўқ (109 — 5 расм)

Пастки жаг нерви — n mandibularis — отларда мояксимон тешик орқали мия бўшлиғидан чиқади ва лунж, чайнаш, чуқур ва юза чакка, тил, қанотсимон, жаг оралиқ ва пастки жаг тиш катакчаси (альвеолар) нерв тармоқларига бўлинади.

Қоракўл қўйларда пастки жағ нервининг мия бўшлиғидан чиқиш тешиги қорамолларникига ўхшайди.

I-нчи ва II-нчи бўйин нервларининг тармоқлари бош области қолган қисмларига тарқалади.

Бош областдаги тўқима қаватлари:

Тери — турли ҳайвонлар бош қисми тери қаватлари қалинлиги турлича: отларда 2 — 4 мм, қорамолларда 4—6 см бўлади. Тери ости қаватида тери нервлари, қон ва лимфа томирлари жойлашган

Юза фасцияси — fascia superficialis — юпқа, тери ости тўқимаси билан бирга зич туташиб, фасция варақаларининг орасида эса енгил туташган тери ости мускул толалари ўтади, унинг остида жойлашган бириктирувчи тўқималар яхши ривожланган. Юз фасциясида томир ва нерв тармоқлари жойлашган.

Чукур фасция — fascia profunda — бош мускуллари билан мустаҳкам бирлашган ва улар учун фасция тўшагини вужудга келтиради.

Мускул ҳавати: бош областида мускулларнинг вазифасига қараб иккига бўлинади: чайнаш ва юз қиёфасини ўзгартирувчи (мимик).

Чайнаш мускули — m. masseterica — (104,1 расм) чайнаш областида жойлашган, юқори чекка яноғининг ёйсимон ва юз тароқ қисмини қоплайдиган олдинги қирраси бет олдидан қон томир кесувигача; орқа ва пастки чеккаси эса пастки жағнинг эркин қисмига боради. Унинг энг қалинлашган жойи озиқ тишлар текислигида жойлашиб, 3—4 см-га чўзилади.

Ёноқ мускули — m. zygomaticus — (2) юпқа, лентасимон, юқори жаг тароғидан апоневроз шаклида бошланади, лунж чегараси орқали олдинга қараб лаб бурчагига боради ва оғизнинг айланма мускулига қўшилиб кетади.

Бурун лаб мускули — m. levator nasolabialis — кўриниши ясси, парчаланиб, бурун қанотига қараб йўналган. Ўзи пастки қисмида иккига бўлиниб, чуқур ва юза қаватларга ажралади, буларнинг орасидан эса қозиқ тишлар мускули ўтади (3).

Қозиқ тишлар мускули — m. caninus — (4) кўриниши уч бурчак шаклида ясси парчасимон, юз тароғининг олдинги учидан бошланиб, бурун-лаб мускулининг чуқур ва юза қисмларидан ўтади ва бурун

қанотининг латераль ва оғизнинг айланма мускулига қўшилиб кетади.

Юқори лабни кўтарувчи махсус мускул — m. levator labii superioris (5) яноқ ва кўз ёши суякларидан кўзнинг ички бурчагининг яқинидан бошланади. Юмалоқ мускул танаси аста-секинлик билан пастга ўтиб, бурун учидан ўтади ва бошқа томонидан келган ўзига ўхшаш мускул билан қўшилиб, юқори лабга қараб йўналади.

Юқори лабни туширувчи мускул — m. depressor labii superioris — у лента шаклида пастки жағнинг латераль томонидан бошланиб, тиш қирраси бўйлаб оғизнинг пастки лаб қисмида, оғизнинг айланма мускулига бориб тамом бўлади.

Лунж мускули — m. buccinator — (7) юқори ва пастки жағлар оралиғидаги лунж областида жойлашиб, бу ернинг асосий пойдеворини ташкил қилиб, у юза ва чуқур қаватлардан иборат. Унинг юқори қисмидаги боғламлари эса пастга ва олдинга йўналиб, пастки жағ суягининг бўртиғи ва пастки жағнинг олдинги чеккасидан ўтиб, лаб бурчакларига боради.

Чакка мускули — m. temporalis — (8) ўзининг танаси билан тепа чуқурчасини тўлдиради, унинг таркибий қисмига пай толалари аралашиб кетган.

Қоракўл қўйларда катта чайнаш мускули (105, ж расм) толалари йўналиши жиҳатидан, от ва қорамол мускули билан солиштирганда деярли фарқ қилмайди. Қоракўл қўйларда лунж мускули (д) иккига: юза ва чуқур қаватларга бўлиниб, ўсиш даражасини солиштириб кўрганда, мускулнинг юза қавати ўсиш жасини бошқа ҳайвонларнинг лунж мускули билан даражаси чуқур қаватига нисбатан тенг келмайди, охиргиси анча салмоқли кўринади. Қозиқ тишлар мускули (3) от ва қорамолникига нисбатан мускул толаси ожиз бўлиши билан бирга қўйларда бурун лаб мускули бошқа ҳайвонларникига ўхшаш чуқур ва юза қаватлардан ташкил топган бўлиб, унинг юза қавати кучли ривожланган. Бу ҳайвонларда қозиқ тишлар мускулининг яхши ривожланмагани сабабли, у ўз хизмат функциясини бажаришига мослашиб олган.

Қон билан таъминланиши. Бош области

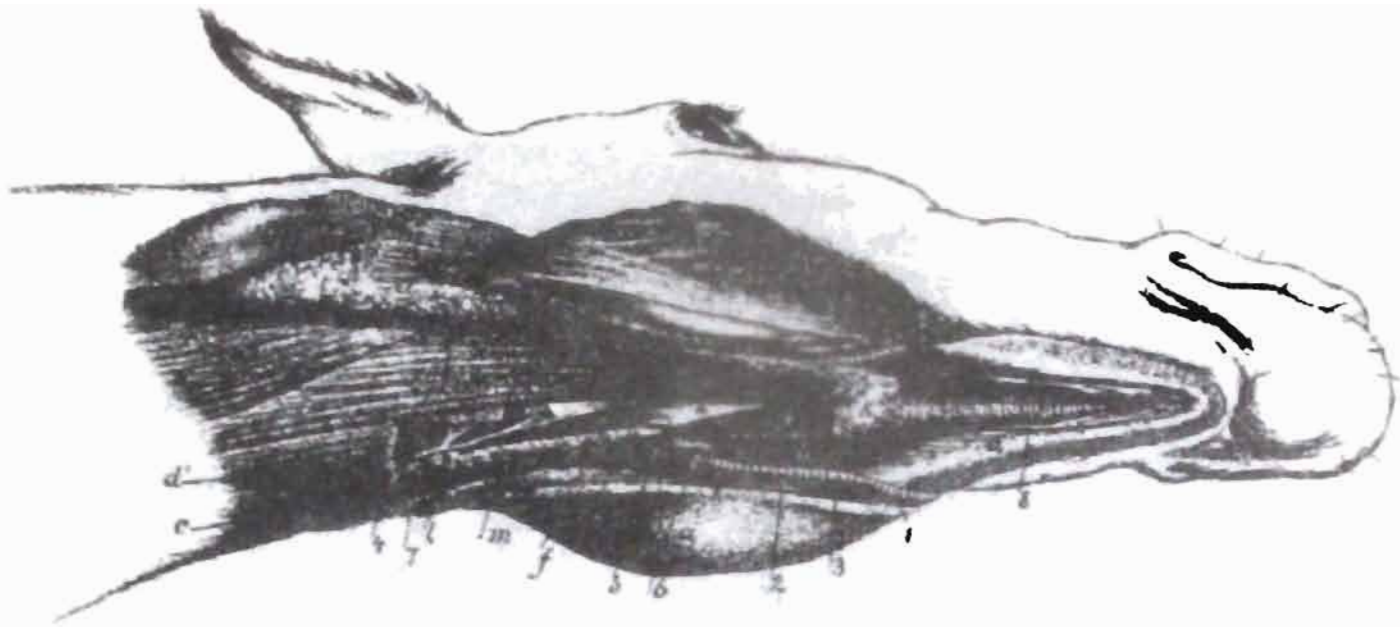

106 расм. *Жаг оралиқ области: с - тўш тил ости мускули, f - қалқонсимон тил ости мускули, m - жаг ости лимфа бези, i - жаг оралиқ ости мускули, n - икки қоринли мускул, g - ҳалқа қалқонсимон мускул, к - тил ости лимфа бези, е - елка бош мускул, d - қанотсимон мускул, l - қулоқ олди сўлак бези, 1 - Стенонов сўлак оқими, 2 - юз венаси, 3 - юз артерияси, 7 - тил ости-нерви, 8 - жаг тил ости нерви.*

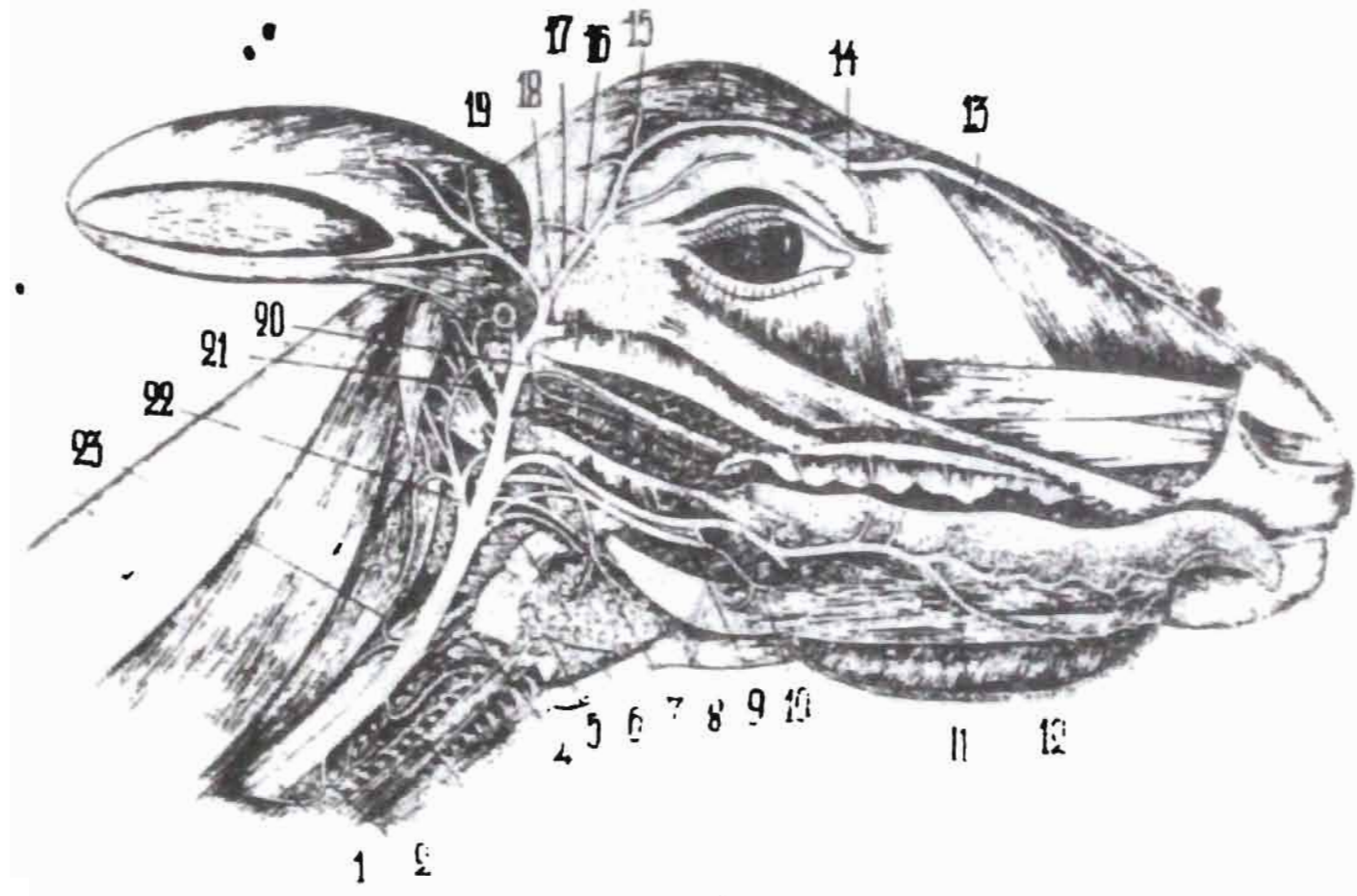

107 расм. *Қоракўл қўйларнинг бош артерияси (пастки жаг кисман кесиб ташланган) 1 - умумий уйку, 2 - қалқонсимон каудаль, 3- қалқонсимон краниаль, 4 - ҳалқум абораль, 5 - ҳикилдоқ, 6 - ҳалқум ораль, 7-ҳиқилдоқ нерви, 8-тил ости сўлак, 9-тил ости нерви, 10-тил, 11-тил ости, 12 - тилнинг чуқур, 13 - бурунинг дорсаль, 14 - кўзнинг ички бурчак, 15 - шох, 16 - чакканинг ўрта, 17 - чакканинг юза, 18 - юзнинг кўндаланг, 19 - қулоқнинг краниаль, 20 - жагнинг ички, 21 - қулоқ каудаль, 22 - энса артериялари, 23 - мускул тармоғи.*

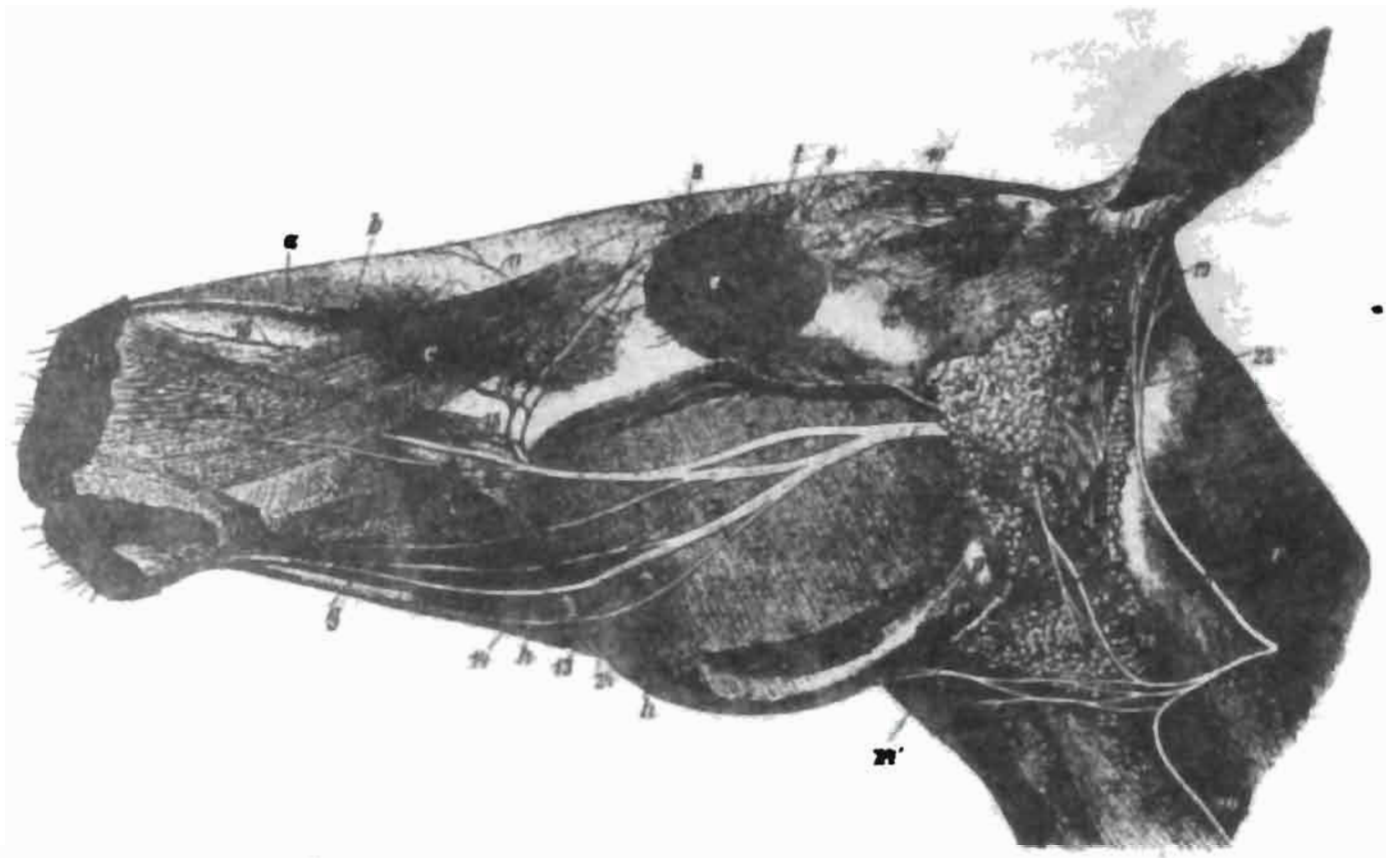

108 расм. *От бошининг юзаки жойлашган мускул, томир ва нервлари: а - буруннинг латеро-дорсаль мускули, б - юкори лабни махсус кўтарувчи мускули. с - бурун лабни кўтарувчи мускули, d -.озиқ мускули, и - лабнинг айлана мускули, е - лунж мускули, g - пастки лабнинг туширувчи мускули, f - ёноқ мускули, і катта чайнаш мускули, р бўйинтуруқ жаг мускули, п - қулоқнинг вентраль мускули 3 - лунжнинг вентраль мускули, 6 - қулоқнинг каудаль нерви, 7 - иккинчи буйин нерви, 24 - Стенонов сўлак безининг оқими.*

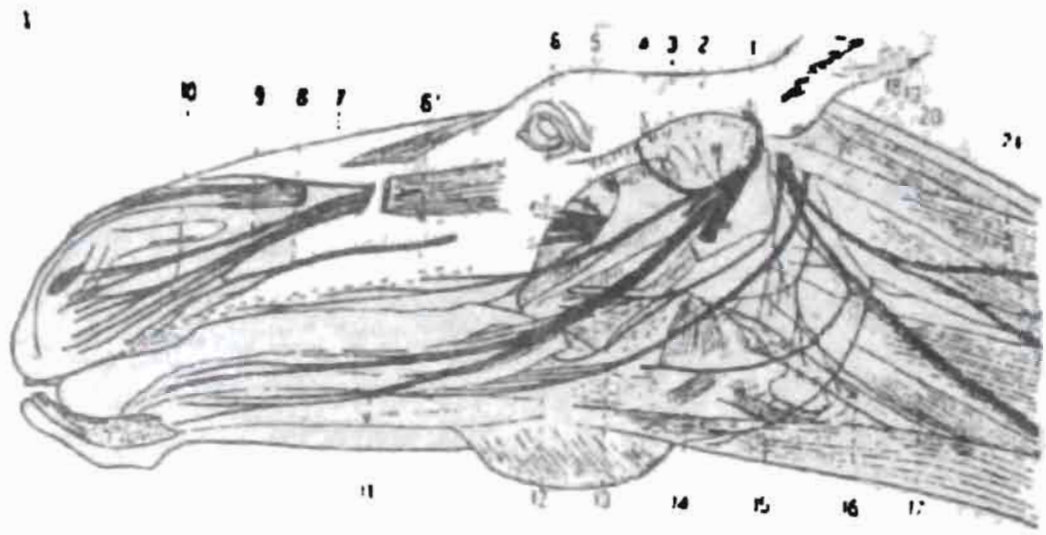

109 расм. *Отнинг бош нервларини тасвири: 1- чаккани юза, 2-қанотсимон, 3 - лунж, 4-чайнов ва чакканинг чуқур нервлари, 5 - танглай понасимон ва кўз ости, 6-танглайнинг катта ва кичик, 7 - буруннинг ташқи, 8 - лужнинг юқори, юз нервнинг юқори тармоғи, 9 - буруннинг олдинги, 11 уч тармоқли нервнинг тил тармоғи, 12 - тил ости, 13 - тил ҳалқум нервнинг тил тармоғи, 14 - ҳиқилдоқ краниаль, 15 - бўйиннинг биринчи нерв тармоғи (курак тил ости ва кўкрак тил ости мускуллари учун), 16 - ҳалқумнинг каудаль (қайтувчи), 17 - симпатик ва адашган, 18 - тил ҳиқилдоқ тармоғи ўйку нерв чигили учун, 19 - биринчи бўйин нерв тугуни учун симпатик нерв. 20 - адашган нервнинг ҳиқилдоқ ва қизилўнгач тармоқлари, 21 - қўшимча нервнинг дорсаль ва вентраль тармоқлари.*

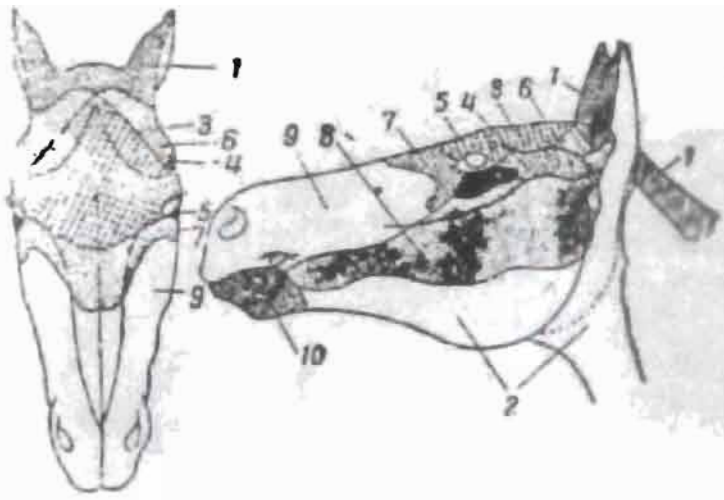

110 расм. *Отнинг бош областида иннервация чегаралари: энса нерв, 2 - бўйиннинг вентраль нерви, 3 - кўз усти нерви, 4 - кўз ёш нерви, 5 - ёнок нерви, 6 - кўз ёши нервнинг чакка ёнок тармоғи, 7 - ғалтаксимон нерв, 8 чакка юза нерви, 9 - кўз ости нерви, 10 - ияк ости нерви*

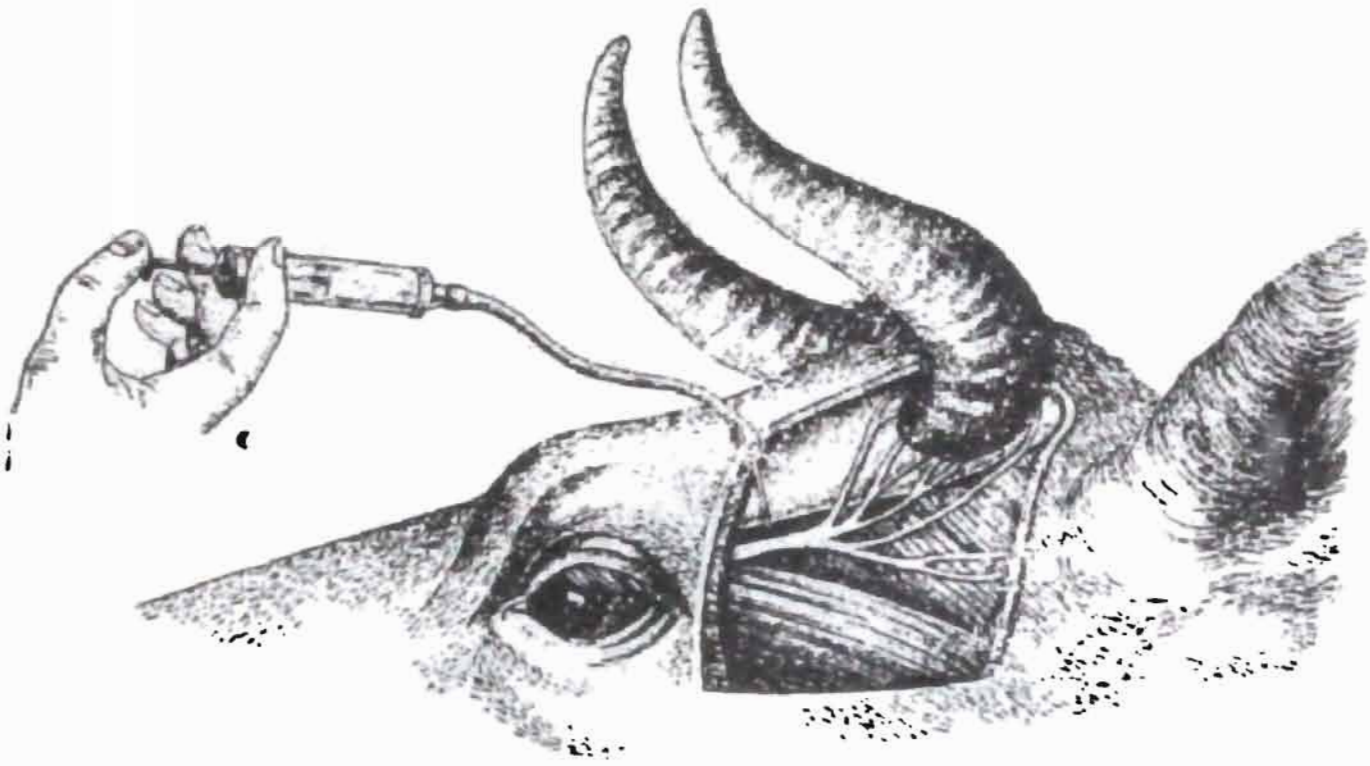

111 расм. *Шох нерви блокадаси.*

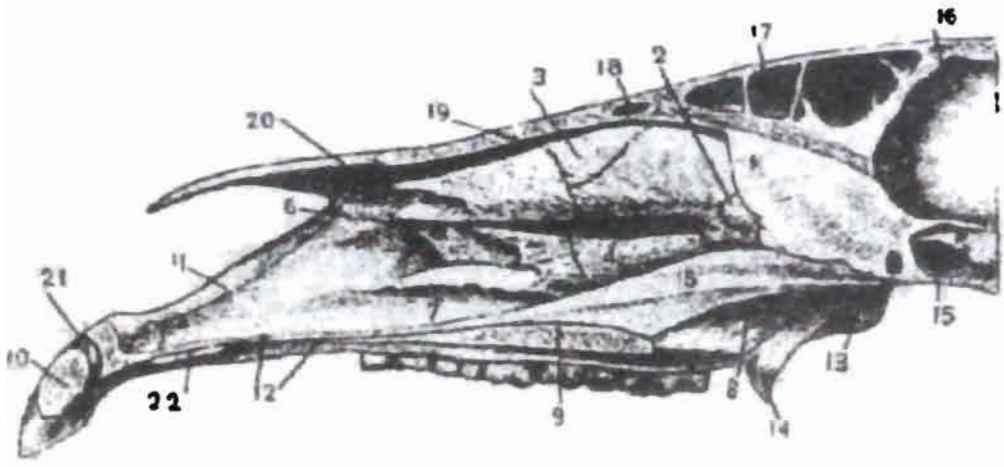

112 расм. *Отнинг бош суягини ўртасидан (медиаль) узунасига арралаб икки қисмга ажратган: 1 - ғалвирсимон суякнинг перпендикуляр пластинкаси, 2 - ғалвирсимон лабиринт, 3 - бурунннинг дорсаль чиғаноғи, 4 - бурунннинг вентраль чиғаноғи, 5 - димоқ суяги, 6 - бурунннинг ўрта йўли, 7 - бурунннинг пастки йўли, 8 - танглай суяги, 9 -юқори жағ, 10 - жағ оралиқ суягининг қўшилиш жойи, 11 - кесувчи суяк, 12 - юқори жағ танглай ўсимтаси, 13 - танглай суягининг қанотсимон ўситмаси, 14 - қанотсимон суякнинг илгаки, 15 - понасимон бўшлиқ, 16 - бош суяк бўшлиғи, 17 - пешона бўшлиғи, 18 - бурун бўшлиғи, 19 - бурунннинг дорсаль йўли, 20 - бурун суяги, 21 - кесув канали, 22 - танглай жуяги.*

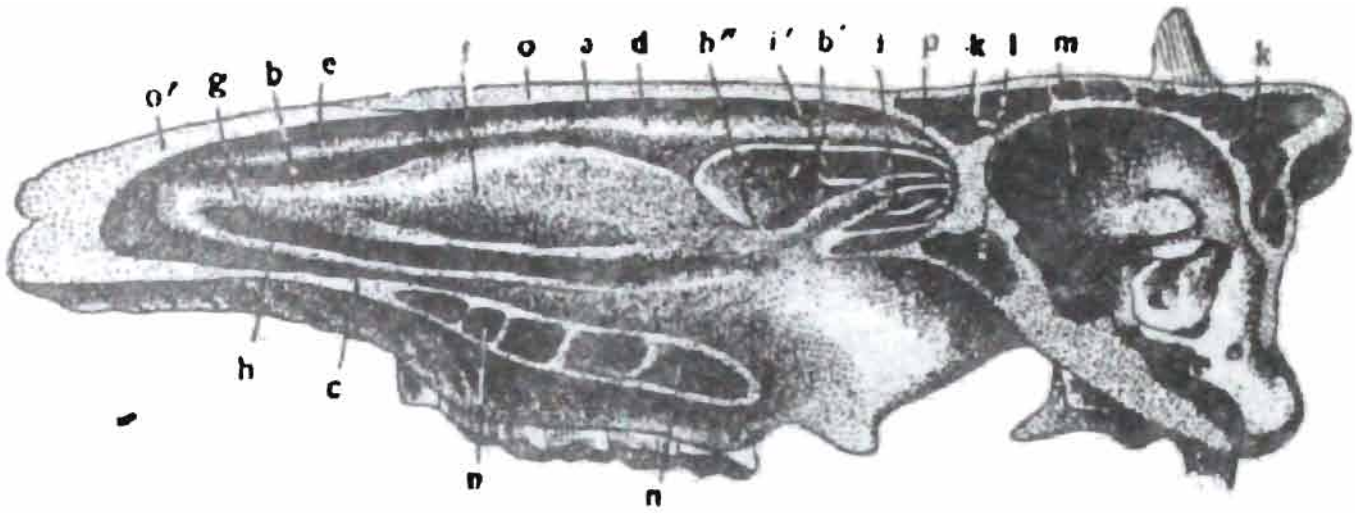

113 расм. *Қорамолнинг бурун бушлиғи: а - бурунннинг дорсаль йўли, б, б' - бурунннинг ўрта йўли, с - бурунннинг вентраль йўли, d - бурунннинг дорсаль чиғаноғи, е - тўғри бурма, f - бурунннинг вентраль чиғаноғи, к- пешона бўшлиғи, l - понасимон суяк бўшлиғи, m - бош мия бўшлиғи, n - танглай бўшлиғи, о, о' - бурун бўшлиғи қопқоғи, р - пешона суяги.*

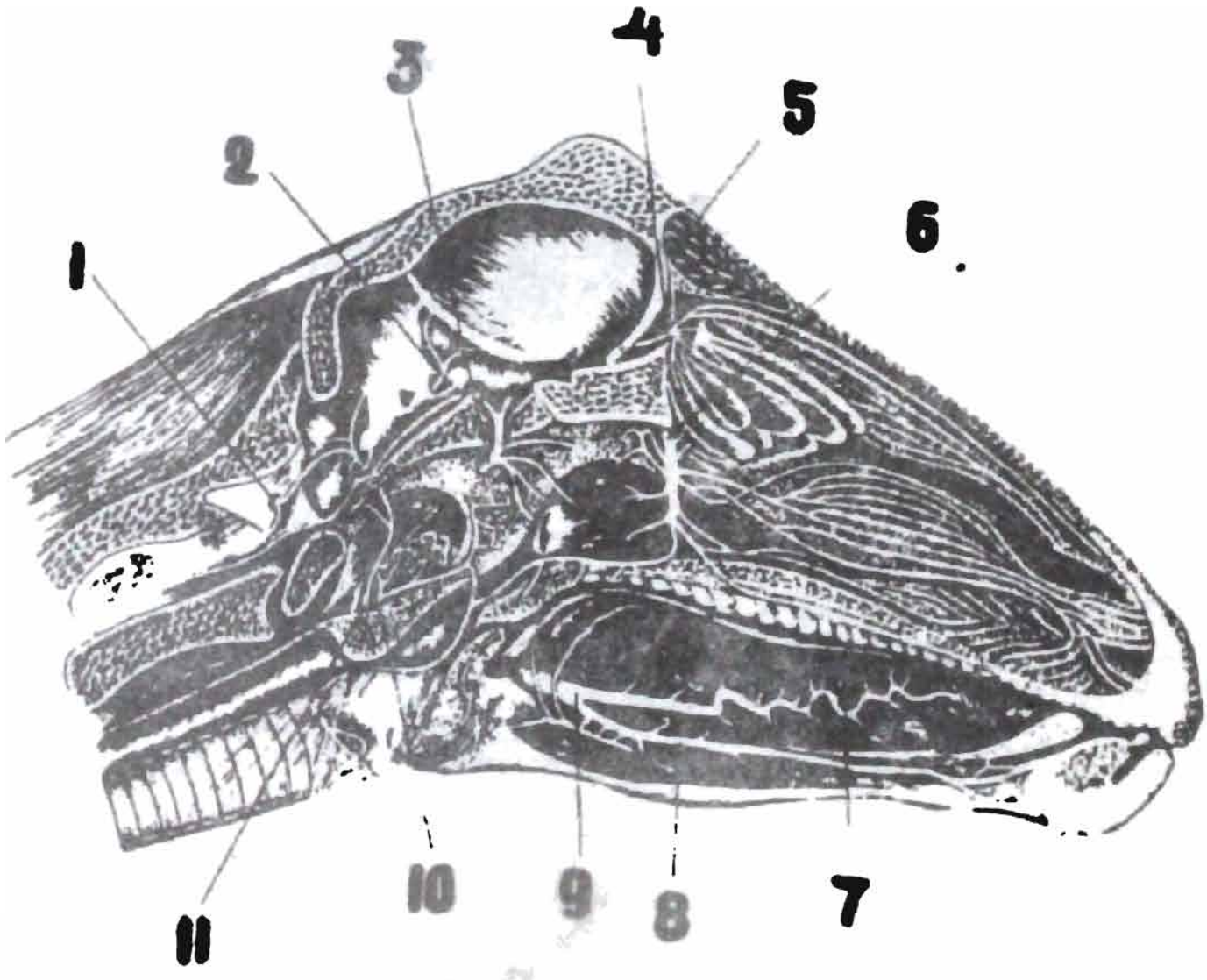

114 расм. *Қорақўл қўчқор бошининг узунасига кесилган юзасида жойлашган артериялар 1 - умуртка артерияси, 2 - миянинг қаттиқ ўрталик артерияси, 3 - ички уйку артерияси, 4 - тўрсимон артерия, 5 - кўз усти артериясининг ички тармоғи, 6 - понасимон танглай артерияси, 7 - тилнинг чуқур артерияси, 8 - тилости артерияси, 9 - тил артерияси 10 - ҳиқилдоқ артерия тармоғи, 11 - энса артерия.*

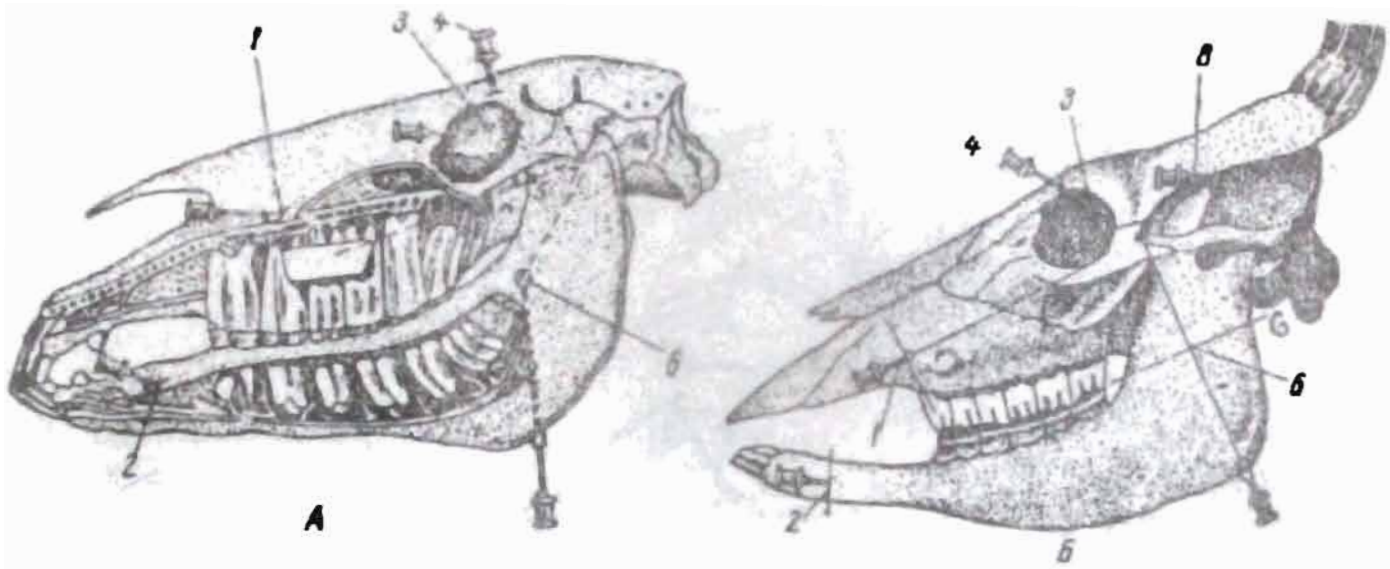

115 расм. *Бош нервларининг блокадаси: А - отда: 1 кўз ости, 2 - ияк ости, 3 - ғалтаксимон, 4 - кўз усти, 5 - юқори жаг, 6 - альвеолар (катакча) пастки жаг, 7 - чайнаш мускуллар нервлари, Б - Қорамолларда (отда нима бўлса бу ерда ҳам ўша белгилар).*

116 расм. *От бошидаги нервларнинг блокада ўтказиш жойи: а, б - бет чизиғи, с - орбита чизиғи, а, е - юз тароғи учидан бурун юқори жаг томир кесувигача, 1 - юқори жаг нерви, 2 - кўз ости нерви, 3 - кўз усти нерви, 4 - ғалтаксимон нерв.*

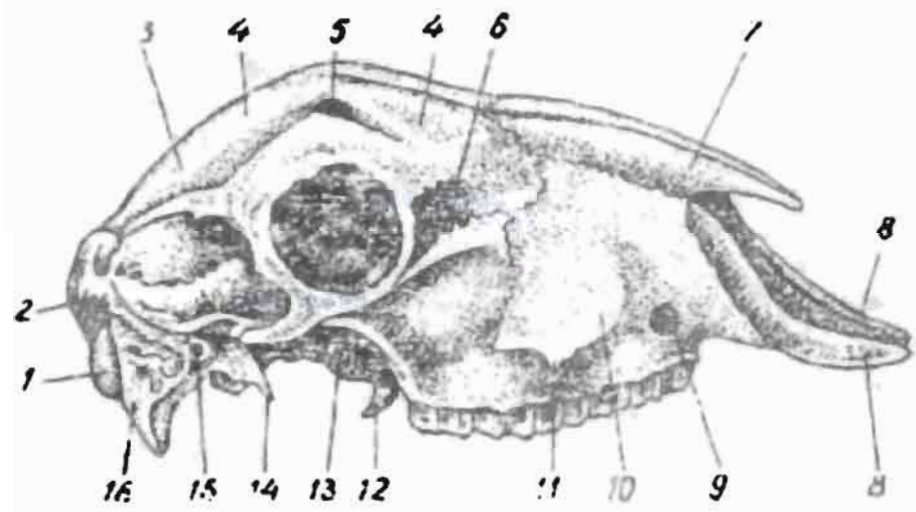

117 расм. *Қорақул қўйнинг бош скелети: 1 - энса суягининг тўпиғи, 2 - энса суяги, 3 - тепа суяги, 4 - пешона суяги, 5 - кўз усти тешиги, 6 - кўз ёши суяги, 7 - бурун суяги, 8 - жаг оралиқ суяги, 9 - кўз ости тешиги, 10 - юқориги жаг суяги, 11 - юз дўнг-лиги, 12 - қанотсимон суяк илмоғи. 13 - танглай суяги, 14 - тошсимон суякнинг мускул ўсимтаси. 15 - ташқи эшитув йўли, 16 - бўйинтуруқ ўсимтаси.*

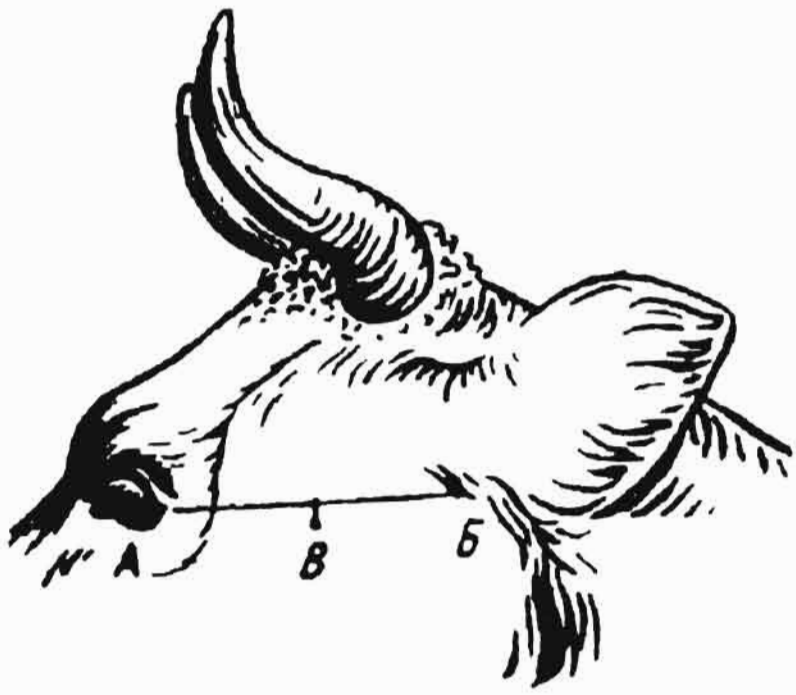

118 расм. *Пастки жаг нервида блокада ўтказиш учун санчиш нуқтасини аниқлаш: А, Б - қулоқ орбита чизиғи, В - санчиш нуқтаси.*

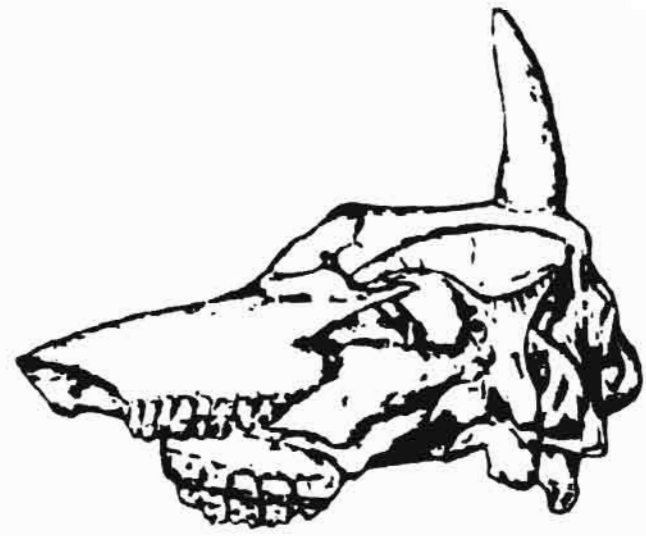

119 расм. *Кўз нерви блокадаси: а қорамолларда, б - отларда.*

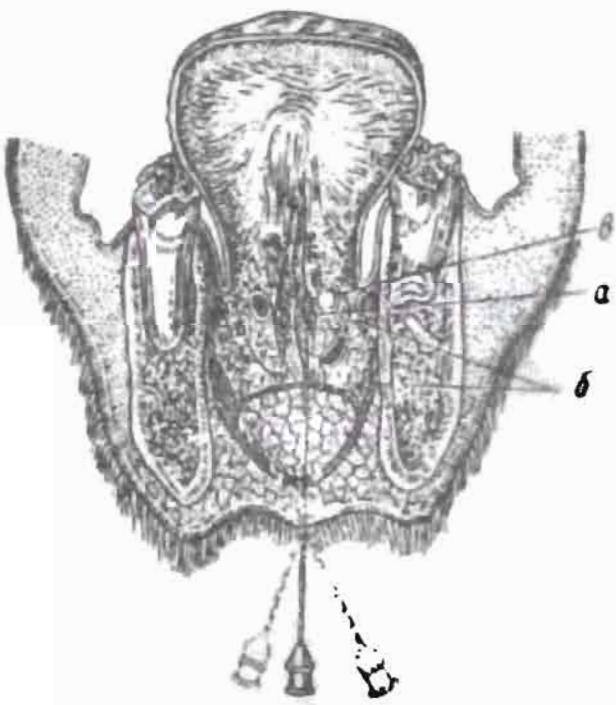

120 расм. *Тилда ўтказувчанлик усули билан оғриқсизлантириш ўтказишда игнани кетма-кет суқиш тартиби: а - тил ости ва б - тил нервлари, в - тил венаси.*

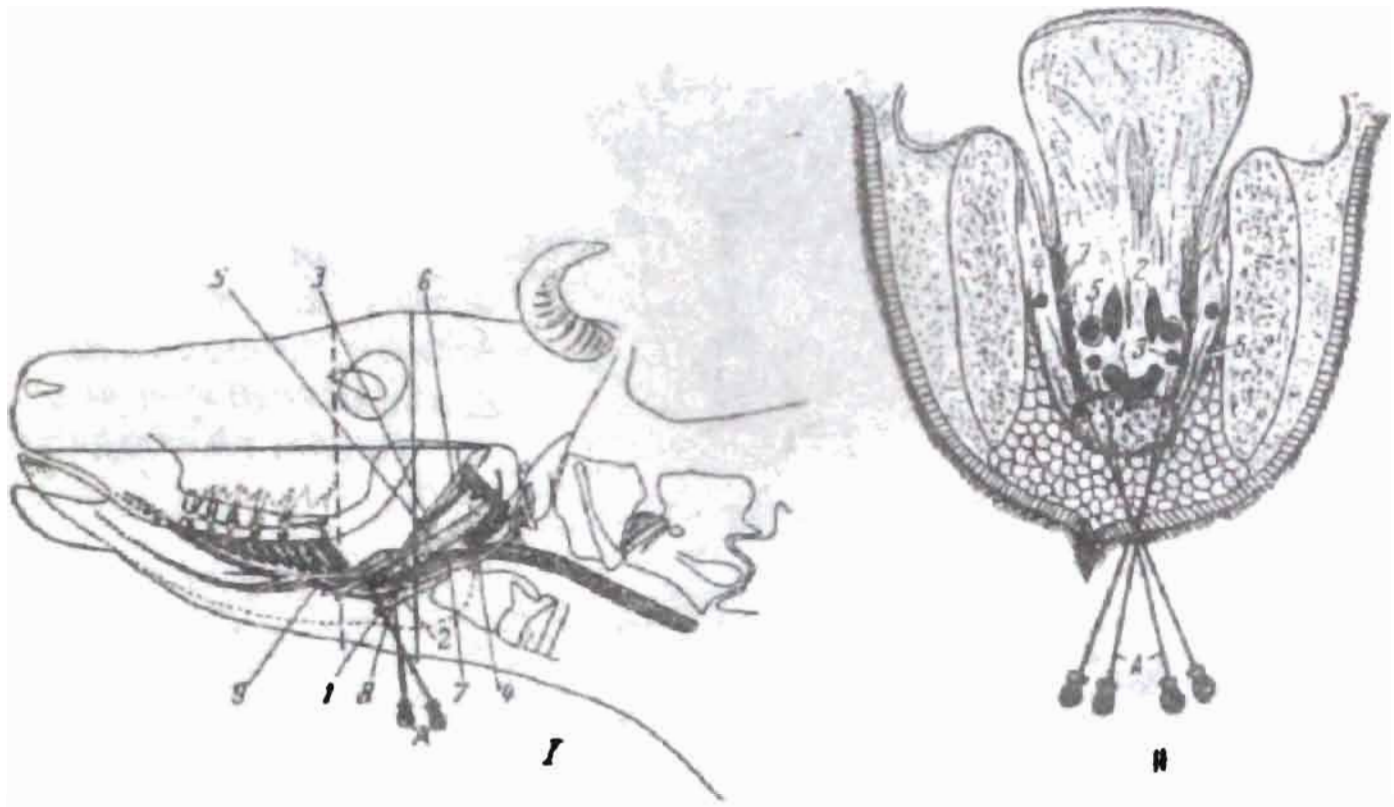

121 расм. Қорамолларда тилни оғриқсизлантиришда игнанинг тутган вазияти: I - Ён томондан. 1 - тана ва 2 - тил ости суягининг катта шохи, 3-тил нерви, 4-тил ости нерви, 5-жаг оралиқ нерви, 6-пастки жаг нерви, 7 - жагнинг ташқи артерияси, 8 - тил артерияси, 9 - тил венаси, II - Эритмани инъекция ўтказиш текислигида бошнинг кўндаланг кесими, 1 - тил ости суягини танаси, 2 - тил артерияси, 6 - жаг оралиқ мускули, 7 - тилнинг ён томонидаги мускули.



122 расм. Ювош қилувчи бурун халкасини ўтказиш усули.

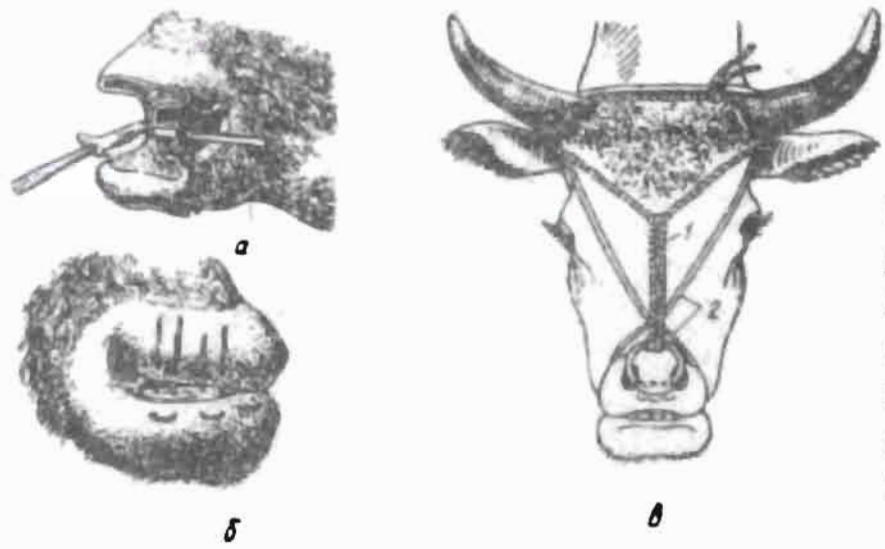

123 расм. *Ринопластика: а, б - биринчи вариант бўйича операция босқичлари, в - иккинчи вариант, 1 - шохига ҳалқа ипини боғлаб қўйган, 2 - қон оқишни тўхтатадиган жгут.*

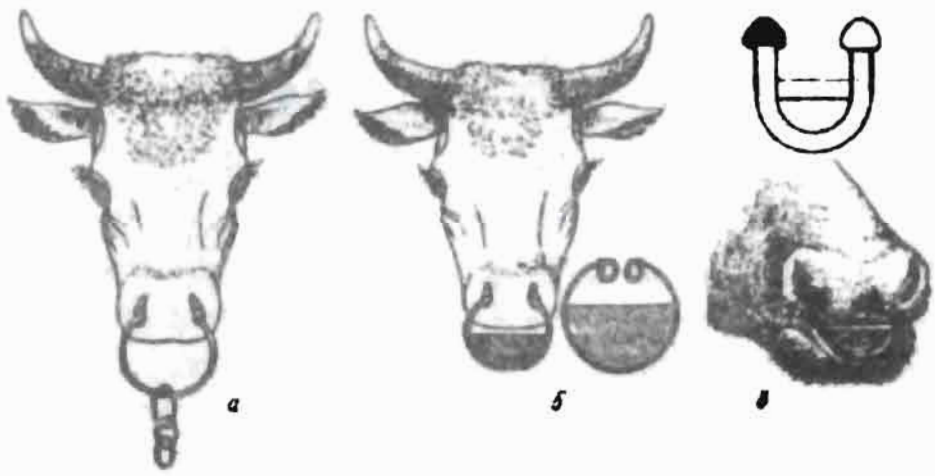

124 расм. *Ўз сутини эмиб олувчи сигирда, олдини олиш чорасини кўриш учун асбоб (бу ёзувда нақл этилган).*

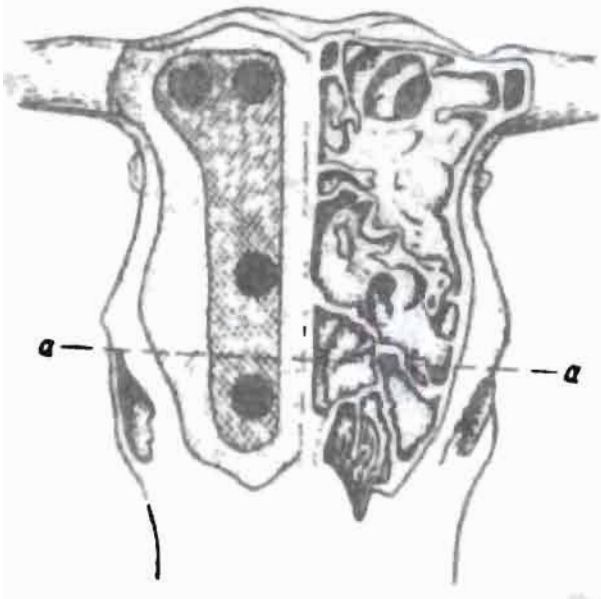

125 расм. *Қорамолларда трепанация ўтказиш жойи ва пешона бўшлиқларининг чегараси*

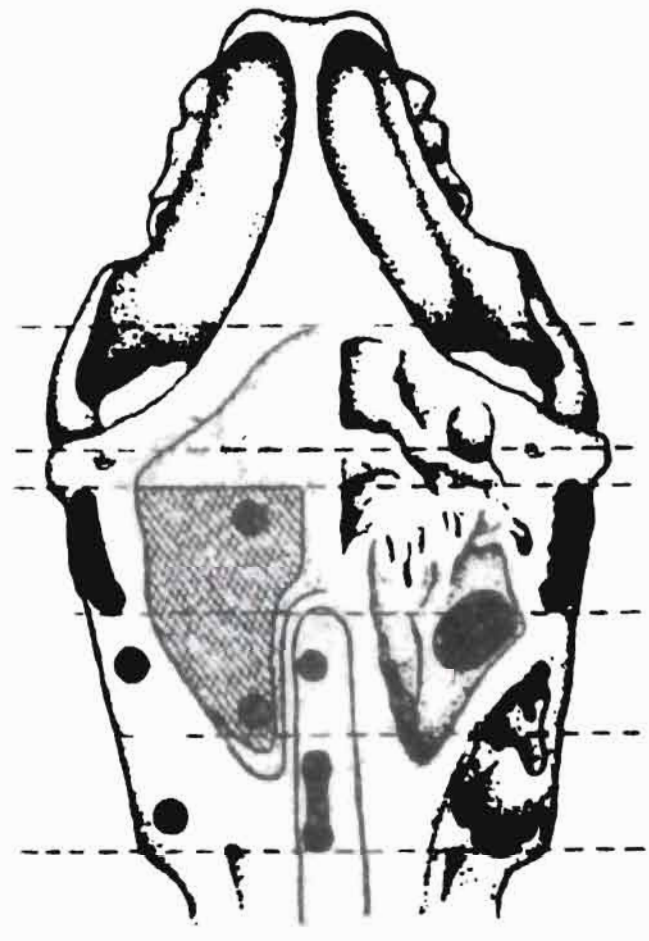

126 расм. *Отларда бурун атрофида жойлашган бўшлиқлари трепанацияси ва уларнинг топографияси. Пешона чиғаноқ бўшлиқларининг анатомик чегараси - ёриқ чизиқ; унинг хурургик қора бўёқ билан тўлдирган.*

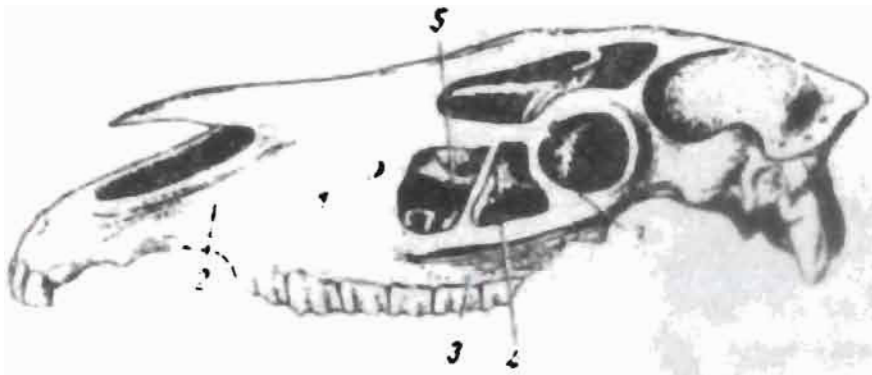

127 расм. *Отнинг юқори жағ бўшлиғи: 1 - кўз ости тешиги, 2 - кесувчи тишларга томир-нерв боғлами учун суяк каналининг кўриниши (проекцияси); 3-юқори жағ бўшлиғининг чегараси, 4.- қийшиқ тўсиқ, 5 - кўз ости канали*

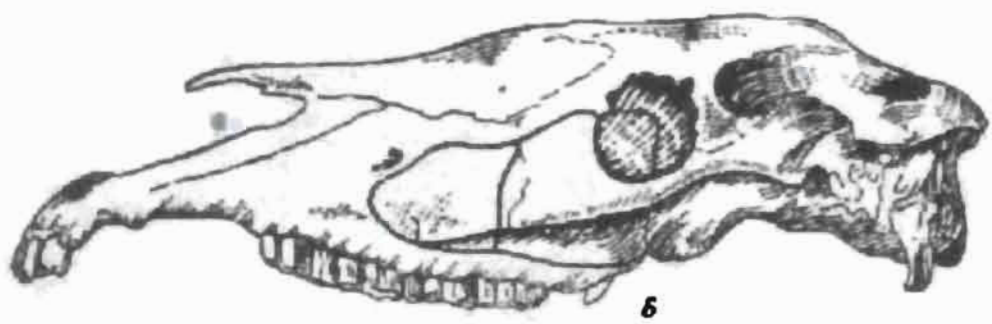

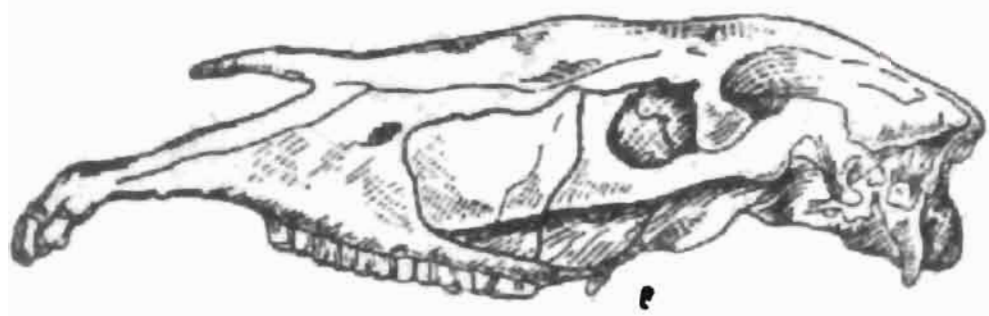

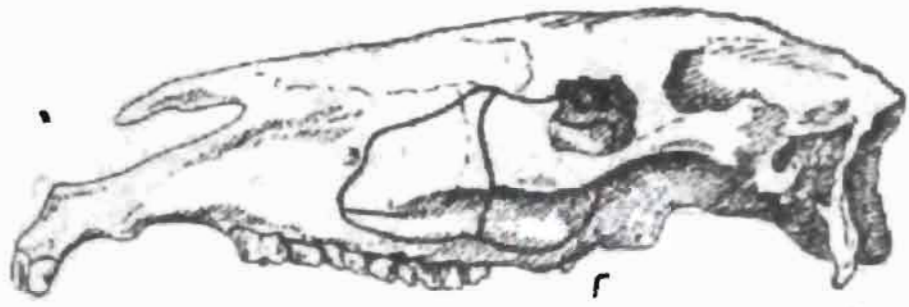

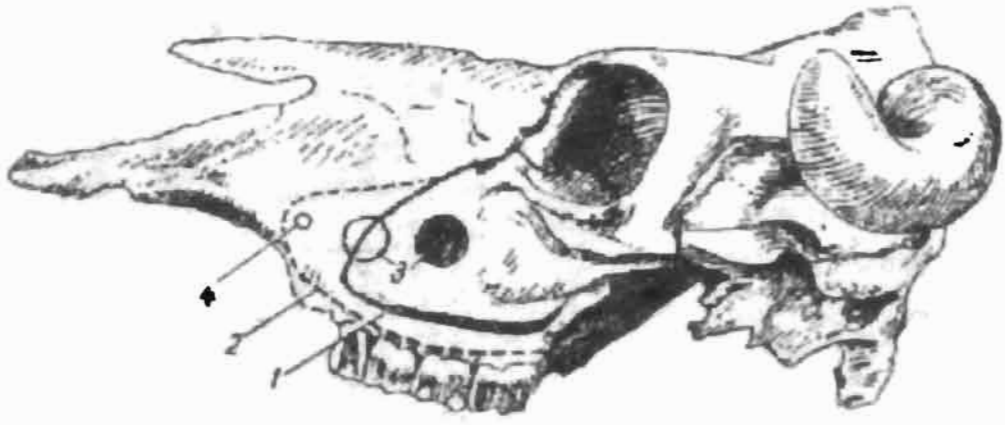

128 расм. *Юқори жағ бўшлиғининг чегаралари. Отларда: А - уч яшар, Б - 5,5 яшар, В-11 яшар ва Г-20 яшар. (пастки расм) қорамолларда 1 - бўшлиқнинг латераль чегараси, 2-бўшлиқнинг медиаль бўлимининг давоми (нуқталардан иборат чизиқ); 3 - трепанация ўтказиш жойи, 4 - кўз ости тешиги.*

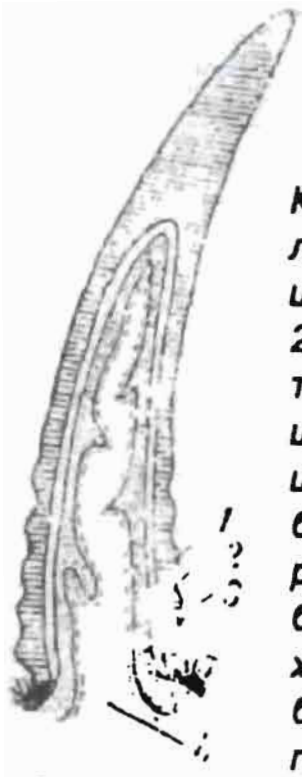

129 расм. *Кавш қайтарувчилар шохини тузилиши: 1 - шох ғилофи, 2 - шохнинг асосий тери қавати, 3 - пешона суягининг шохсимон ўсимта бўшлиғи, а артерия, н - нерв (унда блокада ўтказиш жойини камон ўқи билан кўрсатган), г-пешонанинг ташки тароғи*

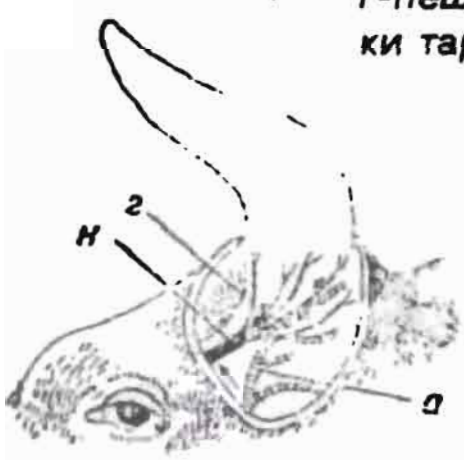

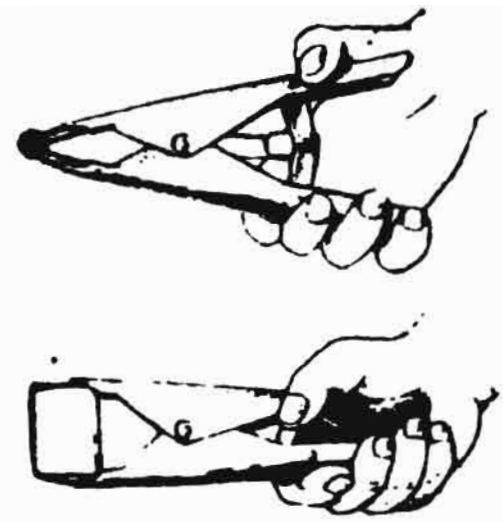

130 расм. *Шох илдизига резинали ҳалқани ўрнатиш учун қисқич.*

131 расм. *Шох илдизига резинали тасма ҳалқасини таранг қилиб тортиш.*

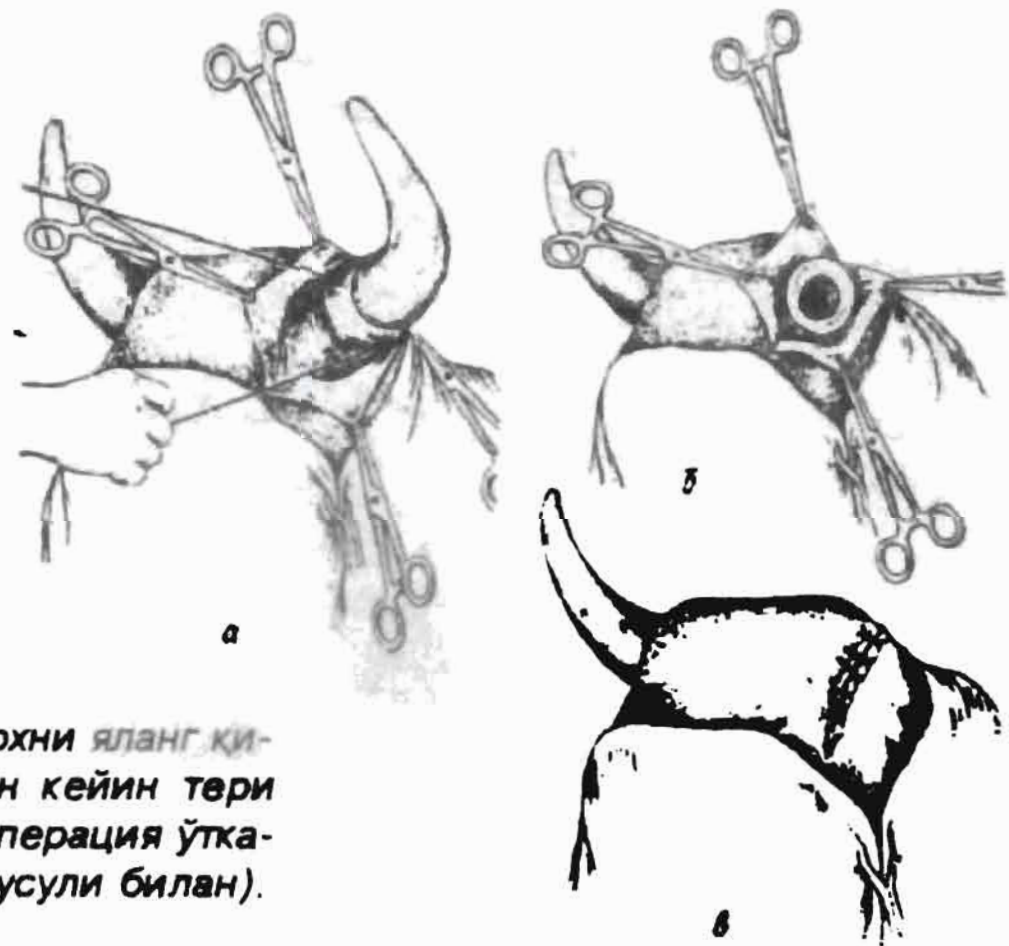

132 расм. *Шохни яланг қилиб ампутациядан кейин тери ишлатиб нафис операция ўтказиш (Григорески усули билан).*

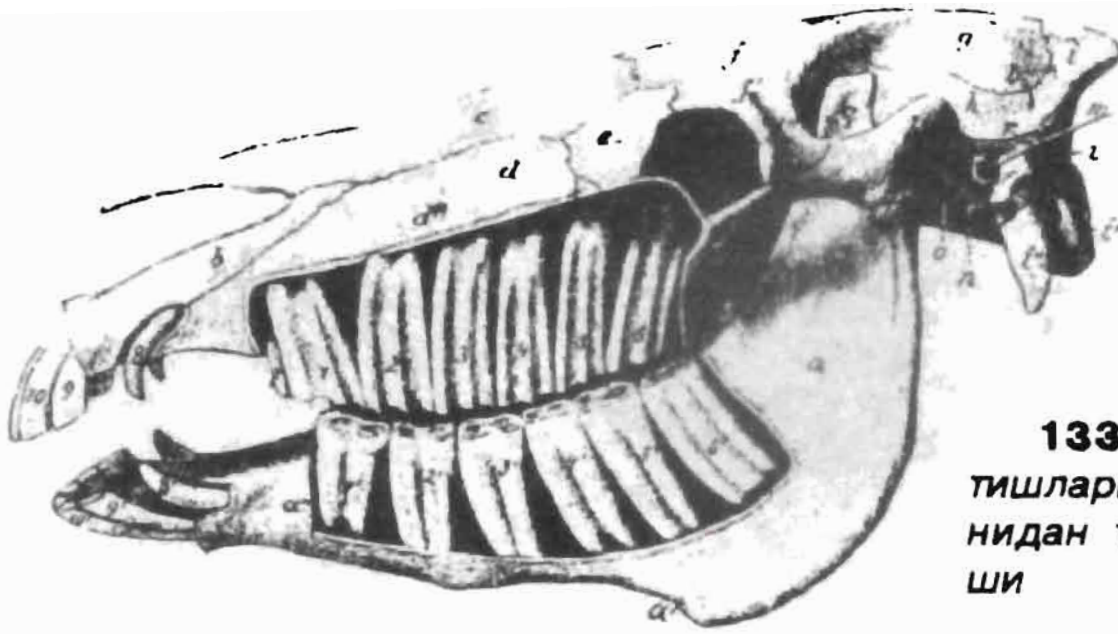

133 расм. *Озиқ тишларнинг ён томонидан тўлиқ кўриниши*

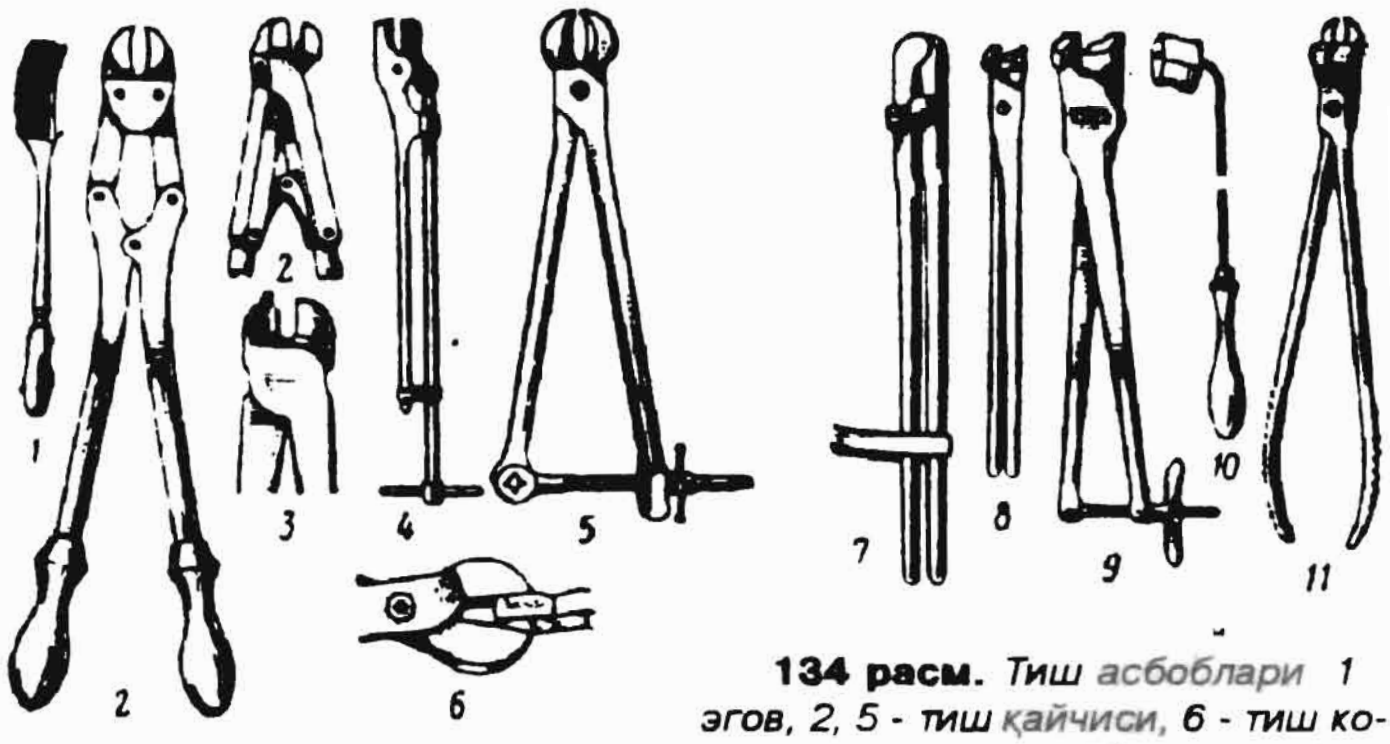

134 расм. *Тиш асбоблари 1 эгов, 2, 5 - тиш қайчиси, 6 - тиш коронкасини илинтириб олувчи қайчи, 7, 11 - тиш омбири ва моляр тишлар учун тиргович (10), 12 - тишларнинг универсаль омбири, 13 Целищев омбири, 14 - медицина омбири*

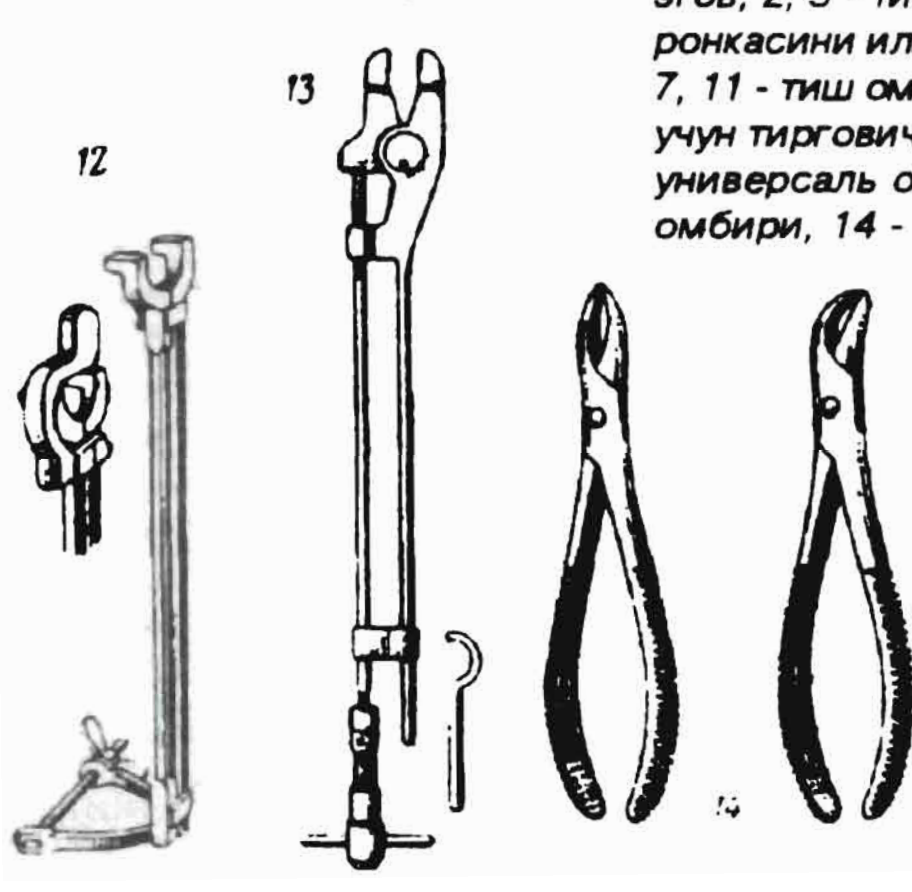

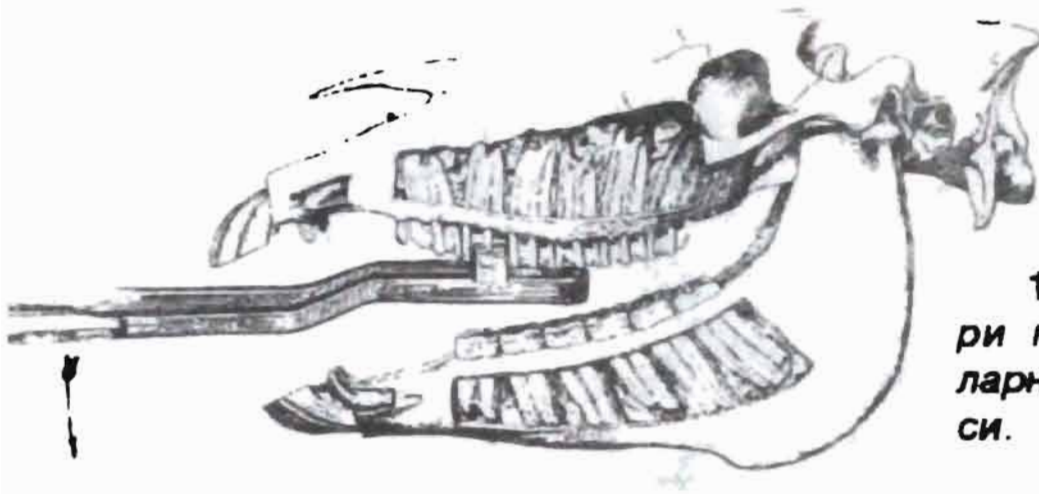

135 расм. *Юқори премоляр тишларнинг экстракцияси.*

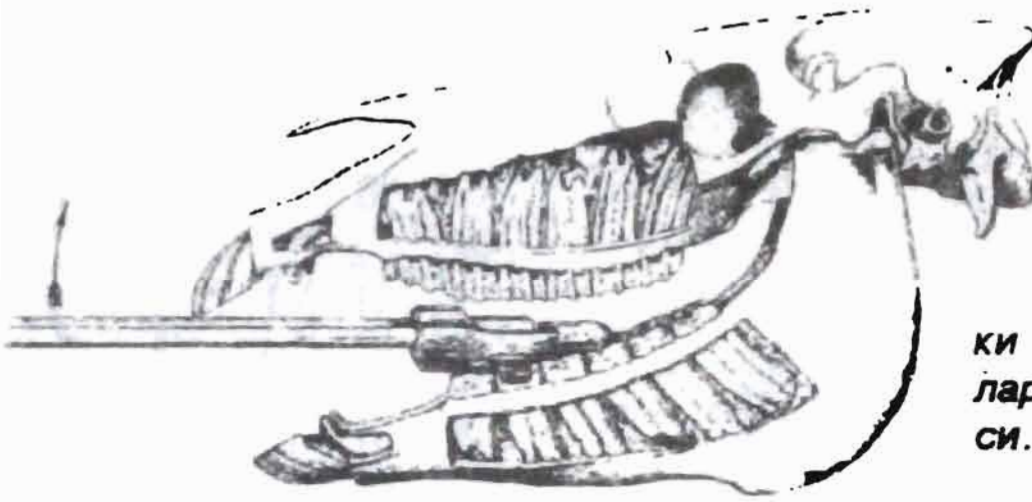

136 расм. *Пастки премоляр тишларнинг экстракцияси.*

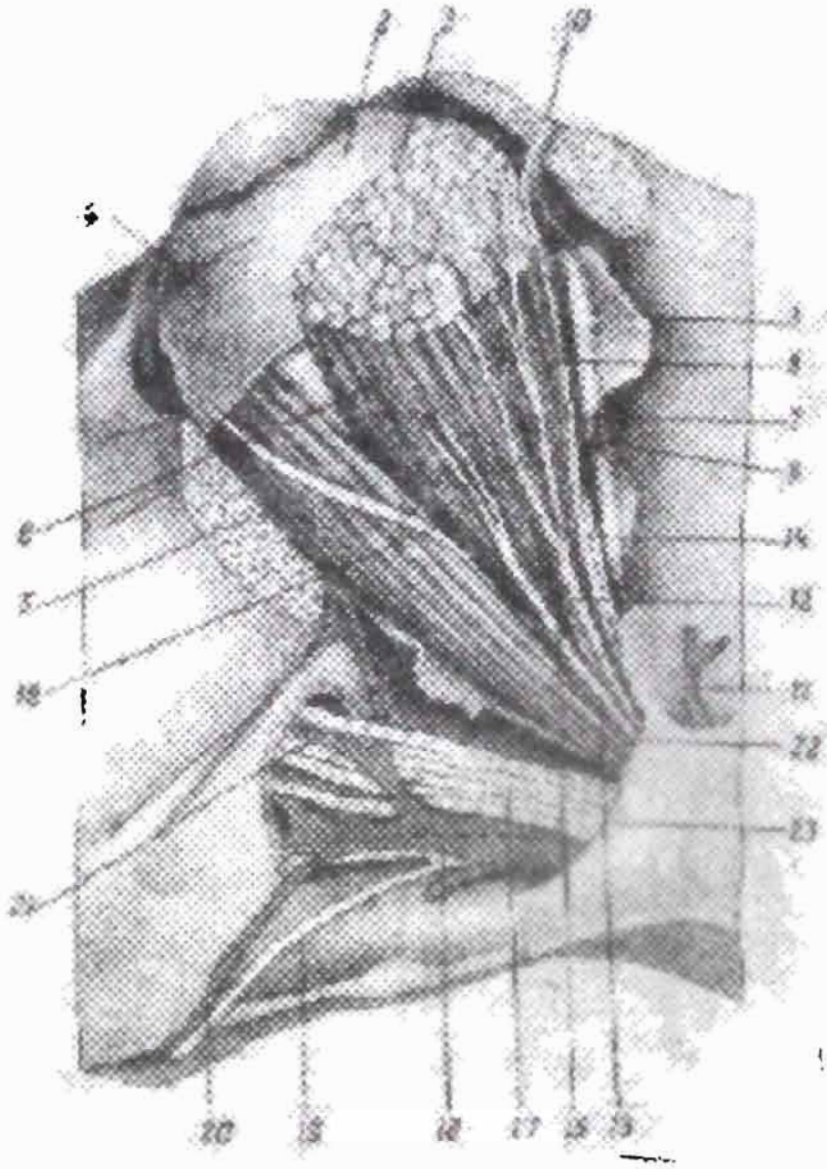

137 расм. *Преорбита ва қанотсимон чуқурча ичида жойлашган тўқималар: 1-преорбита (кўз косаси ичидаги қаттиқ фиброз парда), 2-кўз олмаси, 3-кўз ёши бези, 4-кўз олмасининг қийшиқ вентраль мускули, 5-кўз олмасининг тўғри дорсаль мускули, 8-юқори қовоқнинг ички кўтарувчи мускули, 9-кўз усти артерияси, 10-кўз усти нерви, 11-чакканинг ички артерияси, 12-кўз ёш артерияси, 13-кўз артерияси, 14-кўз ёш нерви, 15-ёнок нерви, 16-кўзни ҳаракатга келтирувчи нерви, 17-юқори жағ нерви, 18-ички жағ артерияси, 19-танглайнинг кичик нерви, 20-танглайнинг кичик артерияси, 21-кўз ости артерияси, 22-кўз ёриғи, 23-юмолоқ тешик.*

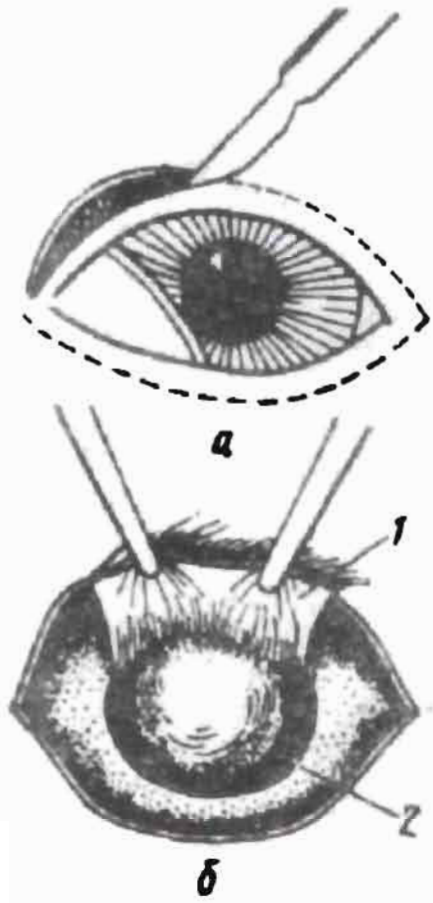

138 расм. *Кўз соққасининг экстирпацияси а - қовақ бурмасига нисбатан параллель кесиш, б - кўз соққасини ўраб олган конъюнктивани ажратиб олиш (1),2 - орбита бўшлиғи чеккаси.*

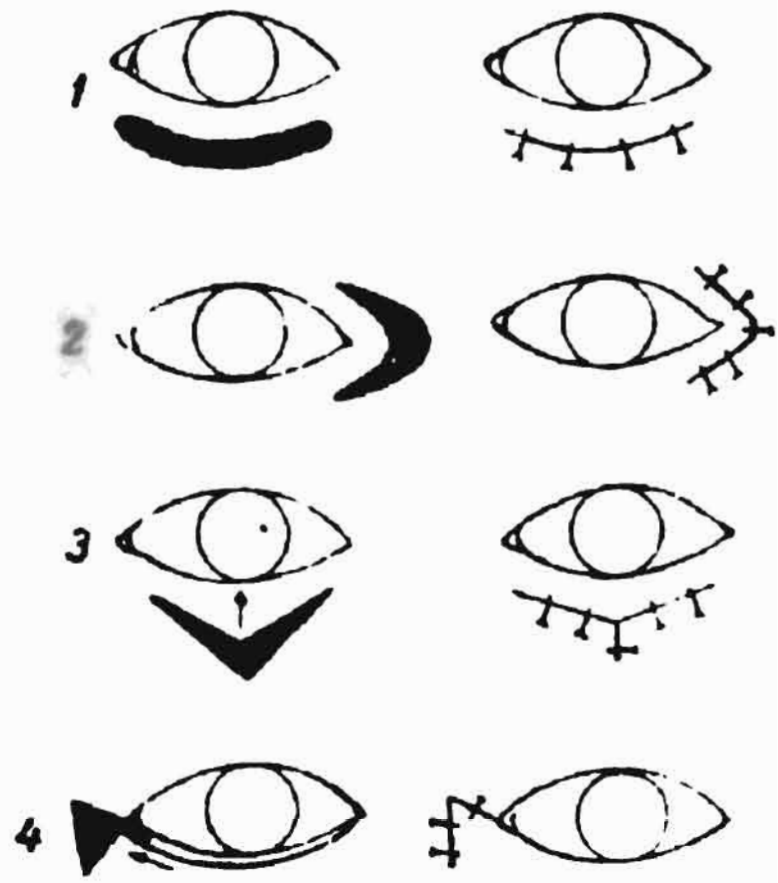

139 расм. *Қовоқларда операция: 1,2 - қовоқнинг ичкарига қайтгани, 3,4 - қовоқнинг ташқарига қайтгани.*

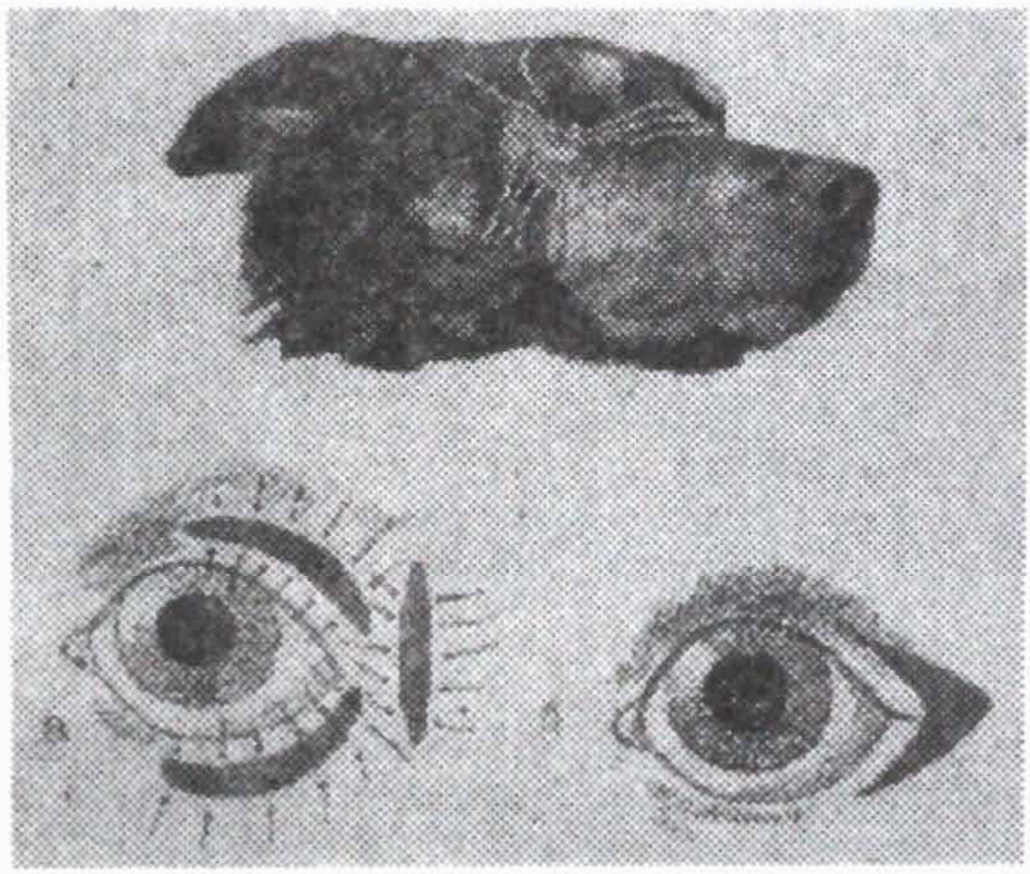

140 расм. *Пастки қовоқ ичкарига қайтиб қолганда операция ўтказиш: а - Мюллер усули, б - Шлейх усули.*

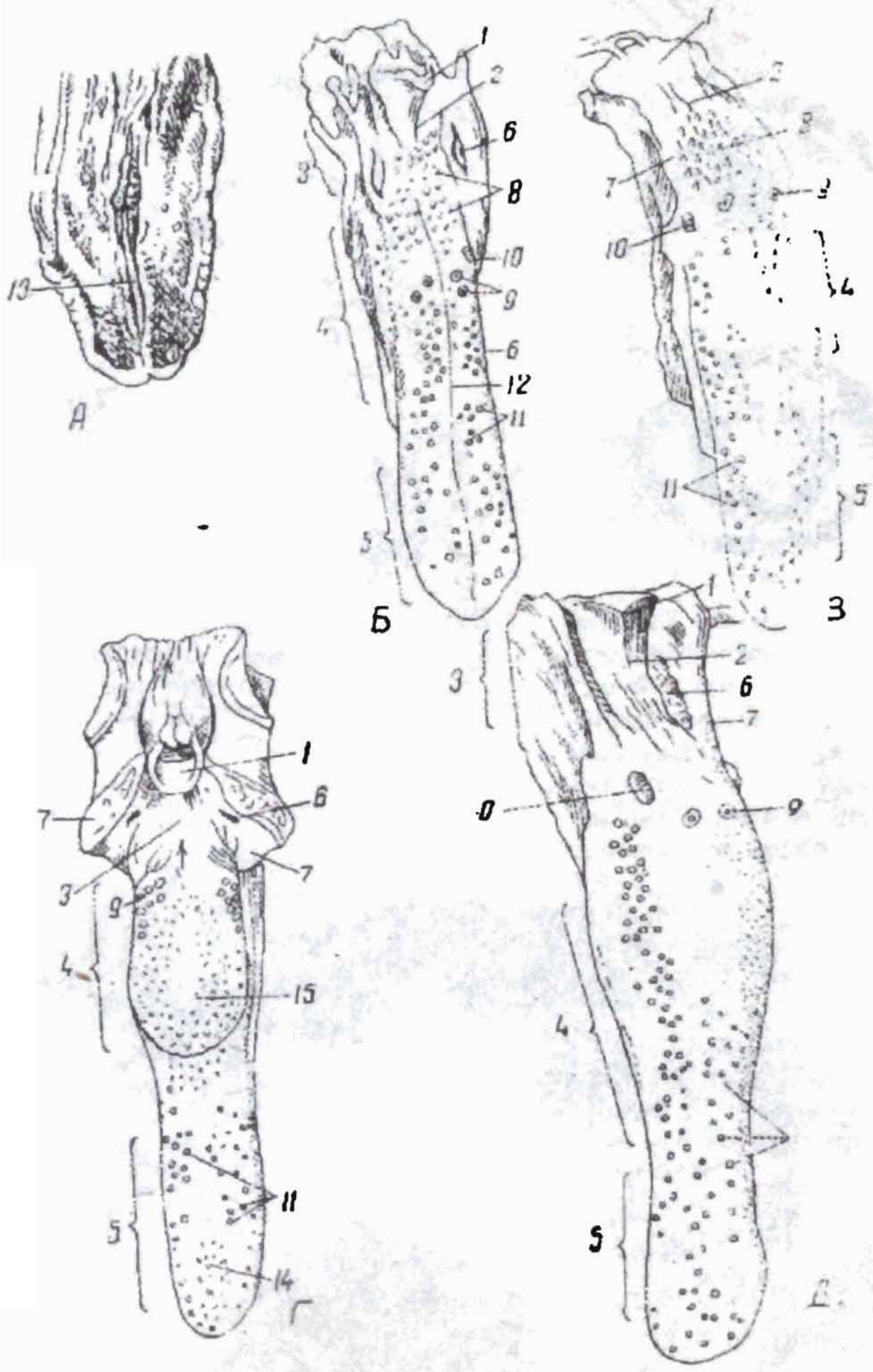

141 расм. *Тил.* **А,** *Б -итники, В - чўчқаники,* **Г** *- сигирники, Д -* **от***ники,* **1** *- ҳиқилдоқ усти тоғайи, 2 - тил-ҳиқилдоқ бурмаси, 3 - тил ил-дизи, 4 - тил* **танаси**. *5 - тилнинг учи,* **6** *- танглай бодоми, 7 - танглай-тил ёйи, 8 - конуссимон сўрғич,* **10** *- япроқсимон сўрғич, 11 - замбу-руқсимон сўрғич, 12 - тил нови,* **13** *- тил тоғайи, 14 - ипсимон* **сўрғич,** *15 - тил ёстиқчаси.*

142 расм. *Қорамолларда тил югончасига (ёки шиллиқ парданинг бурмаси) ҳалқа ўтказиш*

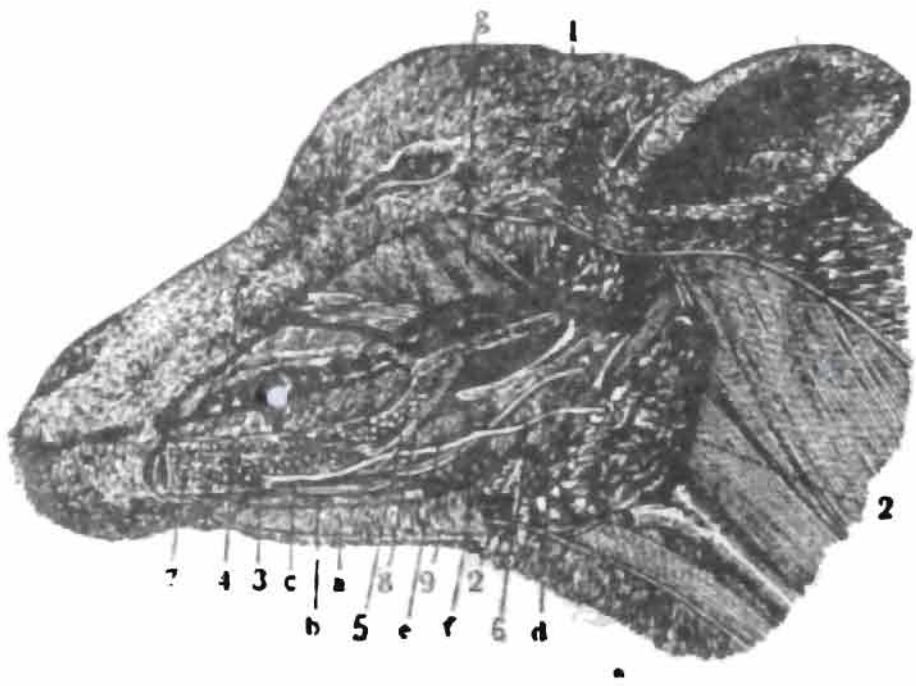

143 расм. *Қўйнинг сўлак безлари: 1 - қулоқ олди сўлак бези, 2 - жағ ости сўлак бези, 3 - тил ости сўлак безининг узун оқим йўли, 4 - тил ости сўлак безининг қисқа оқим йўли, 5 - танглай безлари, 6 - жағ ости бези оқим йули, 7-тил ости сўлак безининг узун оқим йўли, 8-тил нерви, 9 - тил ости нерви, а - жағ оралиқ мускули (тескари қараб бурилган), б - ияк ости тил ости мускули, с - тил ияк ости мускули, д - қўш қоринли мускули, е - тилни ён мускули, f - қанотсимон мускули, г - катта чайнов мускули.*

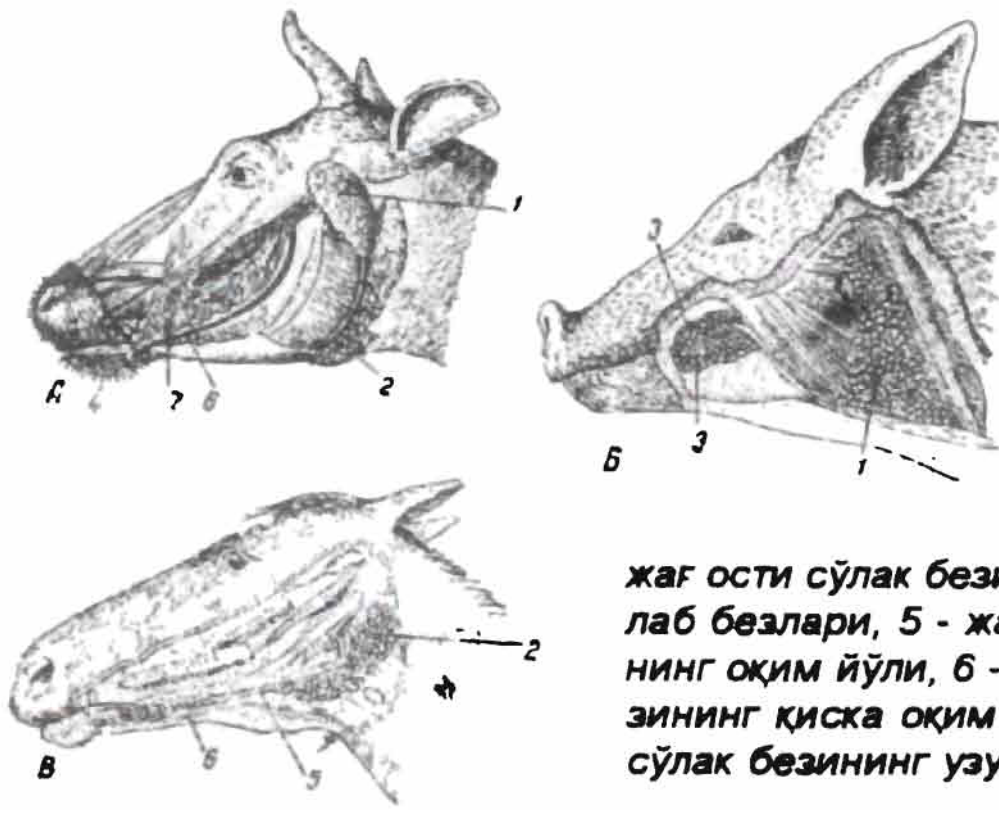

144 расм. *Сўлак безлари: А сигир, Б - чўчка, В отнинг сўлак бези: 1 - қулоқ орти сўлак бези, 2 - жағ ости сўлак бези, 3 - лунж бези, 4 - лаб безлари, 5 - жағ ости сўлак безининг оқим йўли, 6 - тил ости сўлак безининг қиска оқим йўли, 7 - тил ости сўлак безининг узун оқим йўли.*

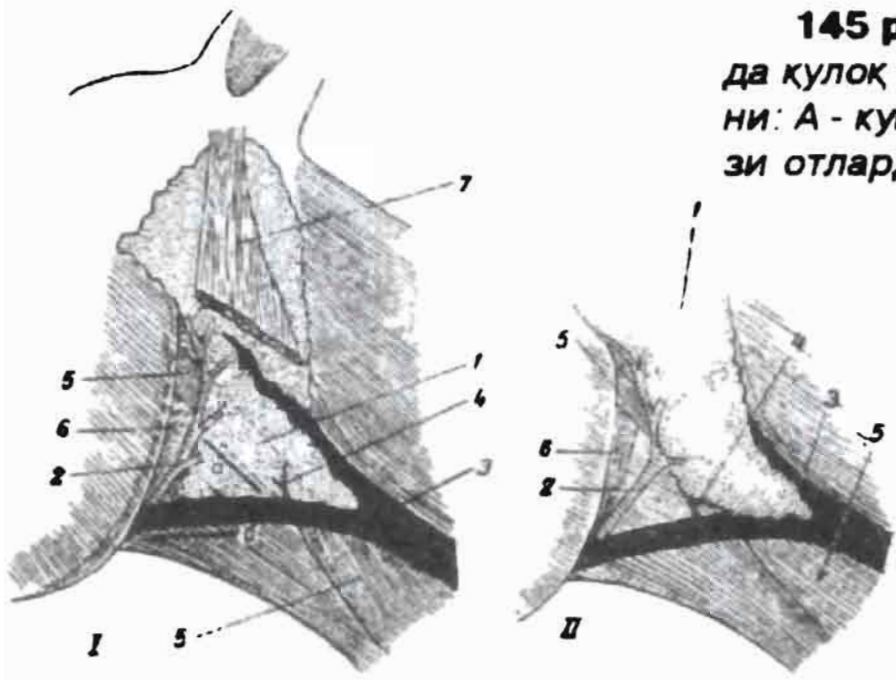

145 расм. *Виборг учбурчагида қулоқ олди безнинг тутган ўрни: А - купчилик отларда, Б - Баъзи отларда, 1 - қулоқ олди бези, 2 унинг оқим йўли, 3 - вена, 4 - безга нисбатан ташқи жағ венасини тармоғи, 5-кўкрак жағ мускули, 6 бўйинтуруқ жағ мускули, а - Виборг кесуви, б - Чубарь кесуви.*

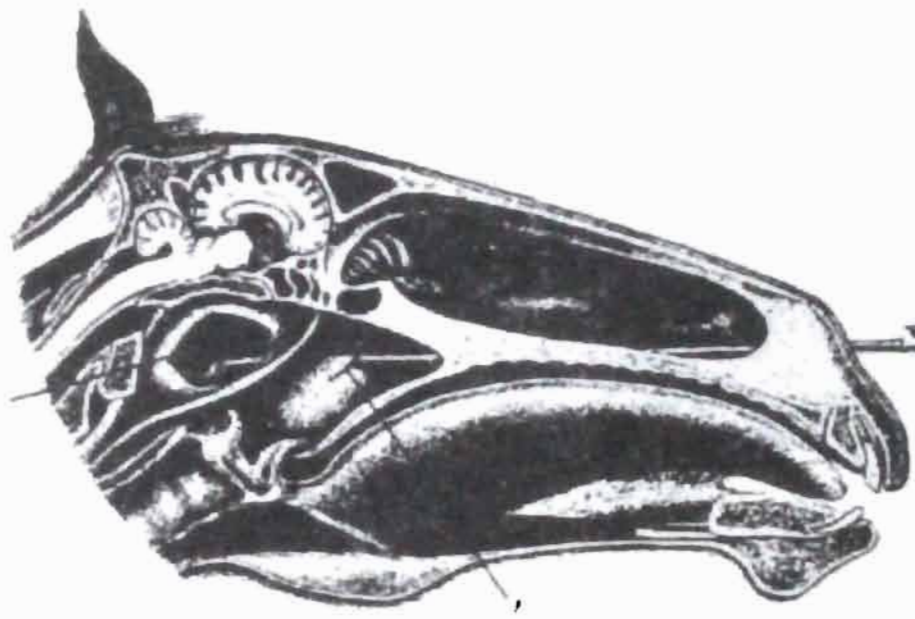

146 расм. *Ҳаво халтачаси топографияси: L - ҳаво халтачаси, E - Евстахиев каналга кириш йўли.*

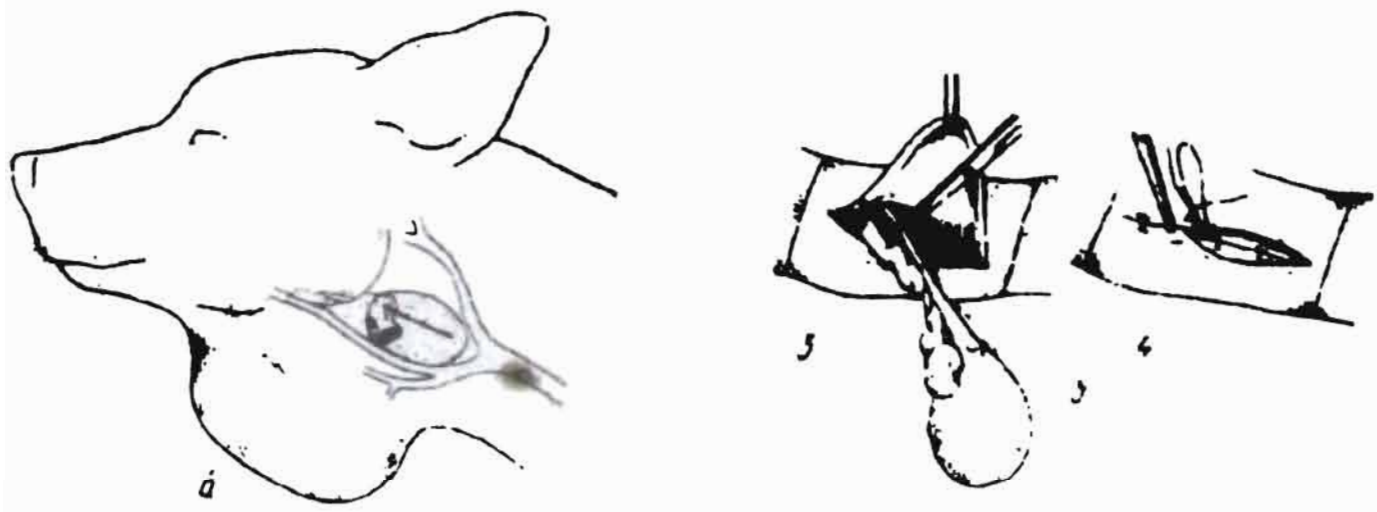

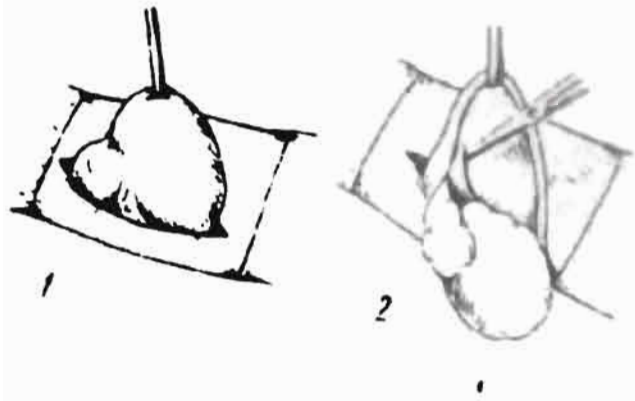

147 расм. *Итда жағ ости ва тил ости сўлак безларининг экстирпацияси: а - операцияга кириш йўли, б - операциянинг босқичлари.*

қон томирлар диаметрининг кенглиги билан ажралиб туради ва қуйидагиларга бўлинади:

Юқори жаг артерияси —a. maxillaris externa —ташқи уйқу артерияси тармоғи ҳисобланиб, от ва қорамолларда жаг оралиқ бўшлиғида, пастки жағнинг остки қиррасидан бироз ички томонида, чуқур фасциянинг остида жойлашади ва пастки жағнинг қон томир кесуви орқали лунж области томон йўналиб юз артериясини вужудга келтиради. Бу артерия ёнида номдош вена томири ва стенонов оқим йўли жойлашган (106,3 расм).

Юз артерияси — a. fascialis (104,10 р.) қон томир кесуви орқали лунж областига чиқиб, дастлаб чайнаш мускулининг олдинги юзаси орқали бориб, чаккага қараб бурилади. Лунж областида пастки лаб, бурунинг латераль, дорсаль ва кўзнинг бурчак артерияларига бўлинади.

Юз артерияси (10) юзанинг чайнаш областида 1,5 — 2 см растроқ, ёноқ ёйига нисбатан параллель жойлашади. Кўзнинг ташқи бурчагигача мускул юза қисмида жойлашиб, ундан томир уришини (пульсациясини) аниқлаш осон, шундан сўнг мускулнинг ичига артерия кириб олади. Ўзи хамном вена ёнида жойлашган. Қулоқ олди сўлак бези, юз артерия ва вена, стенонов оқими билан бирга ёнма-ён жойлашган (106 — 1, 2, 3 расм).

Стеноновоқимйўли—dustus parotideus (Stenoni) — (1). Чайнаш мускулининг олдинги қиррасида, вена томирига нисбатан абораль жойлашган, у қон томир кесувидан 4 — 6 см юқорироқ, дорсо-краниаль йўналиб боради, ички томондан артерия ва вена томирларини кесиб ўтади ва учинчи юқори премоляр тишга нисбатан лунж мускулини тешиб, оғиз бўшлиғига очилади. Лунж областининг орқа қисмида операция ўтказишда эҳтиёткорлик билан уни олиб бориш керак, чунки бу ерда қон томир-нерв боғлами жойлашган (104, А).

Чайнаш мускули остида йирик диаметрдаги веналар жойлашиб олган бўлиб, лунж, юзнинг чуқур ёки қайтувчи ва бошқа вена томирлар йўналиши бўйлаб улар ўтишади.

Юзнинг кўндаланг артерияси — a. fascialis transversalis (10) чайнаш чегарасидан 1,5 — 2

см пастда ва ёноқ ёйига нисбатан параллель жойлашган. Қўзнинг ташқи бурчагигача катта чайнаш мускул юзасида ўрнашиб, қаерда унинг уришини (пульсациясини) аниқ пайпаслаб аниқлаш осон, кейинчалик шу мускулга киради.

Қоракўл қўйларда юқори жаг артерияси — a. maxillaris externa — бўлмаслиги сабабли, тил артерияси (105,20 — 107,10 расмлар) ташқи уйқу артериянинг бир тармоғи ҳисобланади. Буларда чайнаш артерияси бошқа ҳайвонлардагига (от ва қорамол) ўхшаб мустақил бўлиб ажралиб чиқмаган. Унинг вазифасини юзнинг кўндаланг ва сўлак артерияларининг тармоқлари бажаришадилар, ундан пастки лаб артерияси ажралиб чиқади (105 — 27 расм) Уларда юз артерияси яхши ривожланмаганлиги сабабли унинг асосий иш вазифасини юзнинг кўндаланг артерияси — a. fascialis transversus бажаради.

Юз кўндаланг артерияси — (105,22 — 107,18 р. р) ўртача кенглиги 2,5 мм, ташқи уйқу артериясидан ажралиб чиқади. Қорақўл қўйларда ушбу артерия ташқи ва юз артериялари вазифасини бажаради. У юз томонга чиқиб олишдан олдин катта чайнаш мускул учун, тармоқлар тарқатади. Юз кундаланг артерияси қулоқ олди лимфа тугуни остидан чиқиб, лунжнинг дорсаль нерви билан биргаликда ораль томонга қараб боради ва ён томонидан ажралиб чиққан бир нечта тармоқлар қулоқ олди чайнаш томирлари билан бир-бирига қўшилади (анастомоз). Чайнаш мускулининг ташқи юзасининг ораль областида кенглиги бир хил бўлмаган юқори ва пастки икки лаб артерияларига бўлинади (105 — 27,29 расм).

Қоракўл қўйларда юз кўндаланг артерияси бет областида асосий магистраль томир ҳисобланади, чунки унинг диаметри тепанинг юза артериясидан катта — a. parietalis superficialis — шу учун тепа юза артериясини унинг тармоғи деб ҳисоблашга асос бўлаолади.

Қоракўл қўйларда чайнаш артерия тармоқлари бир-бири билан чалкашиб, юзнинг кўндаланг артериясига ўтиши эҳтимоли натижасида диаметри тез суръатлар билан ривожланади. Юқорида (от ва қорамол) келтирилган маълумотларга кўра, буларда ўзига

хос хусусиятлари борлигини кўрсатади, яъни атроф билдиради.

Тўқималарнинг нервлар билан таъминланиши (иннервация). Чайнаш мускулининг ташқи юза томонидан юз нерви — n. fascialis — (108,1 расм) жойлашади. У жаг бўғимидан 2,5 — 3 см пастроқда иккита тармоқга бўлинади 1) лунжнинг дорсаль нерви — ораль томонга қараб йуналади ва лунж зонасида тармоқланиб кетади; 2) лунжнинг вентраль нерви, у ҳам ораль томонга, лунжнинг вентраль қисми ва пастки лабга қараб йўналади.

Юқори жаг нерви — n. maxillaris — уч тармоқли нервнинг бир тармоғи ҳисобланади. Бош-мия бўшлиғидан юмалоқ тешик орқали қанотсимон чуқурчадан ташқари чиқиб қуйидагиларга тарқалади:

Ёноқ нерви — n. zygomaticus —(110.5 расм) пастки қовоқга қараб йўналган.

Пона-танглай нерви — n. sphenopalatinus— бурун, бурунинг вентраль чиғаноғи, танглайнинг юмшоқ ва каттиқ шиллиқ пардаларига тарқалади. (109 — 5 расм).

Кўз ости нерви — n. infraorbitalis — (109 — 5 расм) юқори жаг нервининг асосий ва энг ривожланган тармоғи ҳисобланади. У бош суяги қанотсимон чуқурчасидан юқори жаг тешиги орқали кўз ости каналига кириш олдидан юқори жагнинг биринчи моляр тишига, М 1 — 3, альвеолар суяк қобиғига, ва милк учун тармоқлар ажратади, бундан ташқари кўз ости тешигидан 1 см абораль тармоқ ажралиб, премоляр қозиқ ва кесувчи тишларга тарқалади.

Бу нерв, кўз ости каналидан кўз ости тешиги орқали юзага чиқиб, бирнеча тармоқларга бўлиниб кетади.

Кўз усти нерви — n. supraorbitalis — (110,3 расм) ҳамном тешикдан чиқиб, пешона ва кўз областидаги тери қаватига тарқалади (110,3 расм).

Кўз нерви — n. ophthalmicus — уч тармоқли нервнинг тармоғи, бош суяк бўшлиғидан кўз ёриғи (fissura orbitalis) орқали чиқиб: кўз ёши, пешона ва бурун-киприк нерв новдаларига бўлинади (119-Б расм).

Ғалтак ости нерви — n. infratrochlearis — (110,7 расм) кўз нервининг бир тармоғи, кўз олмаси-

нинг медиаль томони орқали ўтиб кўзнинг ички бурчагига қараб боради.

Пастки жаг катакча-альвеолар нерви — n. alveolaris mandibullae — (7) қанотсимон мускул ва пастки жаг орасида жойлашади, пастки жаг тешиги (foramen manbibulae) орқали пастки жаг каналига кириб (canalis mandibularis) суяк усти пардаси, периост катакча ва пастки жагнинг тегишли томонларидаги ҳамма тишларига тармоқланади.

Ияк ости нерви — n. mentalis — (10) пастки катакча-альвеолар нервининг давоми ҳисобланади. У пастки жаг тешиги орқали номдош каналидан чиқиб, 6 — 8 тармоқларга бўлиниб пастки лабнинг шиллиқ пардаларига ва ияк остига тарқлади.

Тил нерви — n. lingualis — пастки жаг нервининг сезувчан тармоқларидан бири ҳисобланади, пастки жаг тешигига етмасдан ундан ажралиб чиқади. Нерв тилнинг ташқи ён томонида жойлашиб, паст ва олдинга тил ости суяк томонга қараб боради, кейин жаг оралиқ мускулининг медиаль томонига ўтиб, юза ва чуқур тармоқларга бўлиниб, тилнинг турли қисмларига, ҳалқумнинг шиллиқ пардаси, оғиз бўшлиги ва милкга тарқалади.

Тил ости нерви — n. hypogiosis — (ҳаракатга солувчи) тил ости нервининг тешиги орқали бош суяк бўшлиғидан чиқади ва тил ости суягининг катта шохи, тилнинг асосий мускулининг вентраль четига қараб боради. У тил илдизида юза ва чуқур тармоқларга бўлинади. Буларнинг 1-нчиси тил ости суягининг мускулига ва тилга, 2-нчиси — тилнинг учига тарқалади.

Чайнаш мускулининг нерви — (7) ташқи, чуқур, лунж чайнаш ва қанотсимон — пастки жаг нервининг тармоқлари ҳисобланади, йиртиқ тешигининг тухумсимон кесувидан чиқиши билан ундан ажралиб чиқади. Булар орасида чайнаш нерви — n. messentericus — жаг кесуви орқали катта чайнаш мускулига латераль томони орқали боради.

Шох нерви — n. cornus — кўз ёш нервининг (кўз нервининг тармоғи) давоми. У кўз ёш безига новда бериб, пешона бўшлиғига нерв ажратиб периорбитага кириб олади, шох ва орбита ўрталиқ масофаси

томон боради. Бу ердан у пешона суяги ташқи тароғидан латераль ва бироз вентраль жойлашиб, шох ўсимтасига боради ва у ерда 6—7 тармоқларга бўлиниб, шох ўсимтаси тери илдиз атрофига, асосига ва қисман қулоқ супрасига тарқалади (111 расм).

БУРУН ОБЛАСТИДА ОПЕРАЦИЯ

Анатомотопографик маълумотлар. Бурун области абораль томондан пешона доираси, ён ва олди томонлардан кўз ости, лунж ва лаб областлари билан чегараланган.

Қатламлари: тери, юза фасцияси, юқори лабни махсус кўтарувчи мускули, бурун-лаб кўтарувчининг апоневрози, қозиқ тишнинг мускули, суяк усти парда ва суяк девори; ички томондан эса қалин шиллиқ парда билан қопланган.

Бурун бўшлиғи, бурун тешиклари билан ташқарига очилади, хоанага бориб туташади. У бурун тўсиғи ёрдамида узунасига иккига бўлинади. Қорамолларда бурунинг тўсиғи бурун бўшлиғининг охирига бориб етмайди. Бурунинг дорсаль ва вентраль чиғаноқлари бурун бўшлиғидаги латераль деворига ёпишганлиги натижасида ҳар бир бўшлиқнинг ярим томонларида дорсаль, медиаль ва вентраль бурун йўллари ҳосил бўлади. Буларнинг орасида охиргиси бошқаларига нисбатан анчагина катта.

Бурун тўсиғи ва бурун чиғаноқлар орасида учта бурун йўли ҳосил бўлади, кейин булар бир-бирларига қўшилиши натижасида умумий бурун йўли вужудга келади. Отларда ўрта бурун йўли орқа қисми, юқори жаг бўшлиғининг абораль бўлими билан, бурун жаг—кичик тешик кириш йўли орқали қўшилади, вентраль жойлашган чиғаноқ бўлса — чиғаноқнинг тор ёриғи орқали бўшлиқнинг ораль қисми билан туташади. Қорамолларда бурунинг вентраль чиғаноғи кўндаланг тўсиқ ёрдамида икки қаватга бўлинган: дорсаль, бурунинг ўрта йўлига ва вентраль бурунинг вентраль йўлига туташган (112 расм).

Отларда юқори бурун чиғаноғи икки бўлимга ажралиб туради, бундай бўлишига кўндаланг жойлашган тўсиқ сабаб бўлади; ораль бўлими гажик деб аталади, абораль томони бўлса — синусли (бурчакли) бўлими деб юритилади. Ковш қайтарувчи ҳайвонларда ташқи

бурун тешигидан 5 — 7 см узоқликда вентраль жойлашган бурун чиғаноғининг қанотсимон бурмасида кўз ёш-бурун каналнинг ташқи чиқиш тешиги жойлашган (113 расм). Отларда эса у тешик бурунннинг пастки девори орқа четида очилади (у баъзи вақтларда иккита бўлади)

Қон билан таъминланиши. Бурун бўшлиғининг ички томонида: панжарасимон, бурунннинг абораль ва катта танглай артерияларининг дорсаль тармоқлари орқали қон билан таъмин этилади. Бурун бўшлиғи тубида ва бурун тўсиғи областида жойлашган шиллиқ парда остида қон томирларнинг туташмаси жойлашган.

Қорамол ва қоракўл қўйларда бурун бўшлиғи икки томонида жойлашган шиллиқ пардасининг қон билан таъминланиши ҳам ўхшаш, лекин бу артерия томирлари топографик жиҳатдан жойланишини чуқурроқ текширганда бу ўзгариш кўзга яққол ташланади.

Қоракўл қўйларда понасимон-танглай артерия пояси (114-расм) қанотсимон чуқурчада жойлашиб, ҳамном тешикга етмасдан охирги икки: понасимон танглай ва танглай артерия тармоқларига бўлинади. Булардан биринчиси ўз навбатида танглай пардаси ва бурунннинг вентраль чиғаноқ артерияларига бўлинади. Кейингиси ва бундан ташқари танглайнинг кўтарилувчи артерияларнинг тармоқлари бурун бўшлнгидаги шиллиқ парда ва чиғаноқларда тарқалади. Қорамолларда эса бу номбар этилган артерия томирлари аниқланмаган.

Иннервация: бурун бўшлиғининг шиллиқ пардаларида понасимон танглай ва тўрсимон нервларнинг тармоқлари тарқалади.

Ковш қайтарувчи ҳайвонларнинг ташқи бурун тешиги оралиғида бурун-лаб силлиқ юзача тери жойлашади—у юқори лабдан бошланадиган тери қисми ҳисобланади. Уни бурунннинг тепа қисми деб аташади. Қорамолларда бу областнинг асосий негиз қисмини кесувчи суяк танаси, бурун тўсиғининг пардаси ва бурун тоғайлари ташкил қилади. Наслдор буқаларнинг шу жойида кўпинча турли шикастланишлар учраб туради. Шунинг учун хирургик нуқтаи назарга кўра бу ер катта аҳамиятга эга.

Бурун тўсиғи дорсаль ва вентраль чеккаларидан дорсолатераль ва вентролатераль тоғайлари ўнг ва чап томонларга тарқалади. Унинг тери ости қаглами яхши

ривожланмаган, юза фасцияси терига мустаҳкам ёпишиб о.ган. Фасция ости оралигида бирлаштирувчи юмшоқ тўқимага бой, қон-лимфа томирлар ва перв толалари жойлашган. Бурун тепачасида юз ва кўз ости артерия тармоқлари тарқалган, улар операция ўтказиш вақтида кўп миқдорда қон оқишларга сабаб бўлади

Бурун тепачаси иннервациясини асосан кўз ости перв тармоқлари, отларда буруннинг ташқи, бурун олди ва юқори лаб нервлари амалга оширади

БОШ НЕРВЛАРИНИ ЎТКАЗУВЧАНЛИК УСУЛИ БИЛАН ОҒРИҚСИЗЛАНТИРИШ

Кўз ости нервининг блокадаси

Кўрсатма. Бурун области, юқори лаб, бурун-лаб тепачаси, юқори жагнинг ораль бўшлиғи ва 2-нчи моляр тиш чегарасигача бўлган масофада операция ўтказиш.

Оғриқсизлантириш техникаси. Қорамолларда (Н. В. Садовский бўйича), кўз ости тешикнинг жойлашишини мўлжалга олиш учун бош юзасига иккита чизиқ ўтказилади. Буларнинг биринчиси—орбитанинг ташқи бурчагидан ораль томонга қараб горизонталь чизиқ, шунда бу бурун суяги дорсаль томонига нисбатан параллель вазиятни эгаллаши шарт. Юқори жагнинг 1-нчи премоляр тиш олди қиррасини тери устидан пайпаслаб аниқлагандан сўнг, унинг олдидан иккинчи — вертикаль чизиқ ўтказилади. Икки чизиқнинг кесилган нуқтасида кўз ости тешиги жойлашган бўлади, игна 3—4 см чуқурликга пастдан юқорига қараб санчилади ва 10 мл 3% новокаин эритмаси юборилади (115-б, 2 ва 116-2 расмлар)

Отларда—кўз ости тешиги юқори лабни махсус кўтарувчи ва бурун-лаб мускуллари билан ёпилган. Унинг жойланишини аниқлаш учун чакка тароғи олдинги қиррасидан, бурун-юқори жаг кесувига қараб битта чизиқ ўтказилади, шунинг ўртасидан 1 см юқори кўтарилиб, игнани 3—4 см чуқурликга кўз ости каналига қараб санчилади ва 10 мл 3% новокаин эритмаси юборилади (115-А, 1 ва 116-2 расмлар) (А П Студенцов бўйича).

Қоракўл қўйларда кўз ости тешикни жойланишини кўрсатувчи чизиқларнинг йўналиши қорамолларга ўхшаш, лекин фарқи иккинчи перпендикуляр чизиқни юқори жагнинг 2—3 премоляр тишлар орасидан ўтка-

зишга тўғри келади (бу кўпчилик пайтларда) (117-9 расм).

Юқори жаг нервининг блокадаси.

Кўрсатма. Юқори жагнинг озиқ тишларини суғириб олиб ташлаш ва бурун бўшлиғида операция ўтказиш.

Оғриқсизлантириш техникаси. (А. С. Студенцов усули). Отларда бу усулни ўтказиш жуда осон ва оддий ҳисобланади. Санчиш нуқтасини аниқлаш учун, икки чизиқнинг кесилган жойи а) тери остида жаг бугимининг дўмбоқчаси ўртасидан, ёноқ тароғи устига қараб юза чизиқ ўтказилади, б) орбиталь—кўз косаси орқа чеккасидан перпендикуляр туширган чизиқнинг кесилган нуқтасига игна юқоридан қараб 6 — 9 см, қанотсимон чуқурчага қараб, бориб етгунча санчилади ва 20 мл 3% новокаин эритмаси юборилади 115, 5-расм).

Қорамолларда игнани санчиш нуқтаси чакка чуқурчасининг олдинги пастки суяк бурчагига тўғри келади (буни бармоқ билан пайпаслаб аниқлаш мумкин).

Кўз усти нерви блокадаси.

Кўрсатма. Отларда пешона области ва юқори қовоқда операция ўтказилганда; қорамолларда эса ғалтак ости нерв билан бирга қўшиб блокада ўтказилади.

Блокада техникаси. Отларда—орбита устини пайпаслаб, пешона суягининг ёноқ ўсимта областида чуқурча шаклида кўз усти тешиги жойлашганлиги осонлик билан аниқланади. Ингичка игна билак терига санчилади ва 5 мл 3% новокаин эритмаси юборилади. Юқори қовоқни оғриқсизлантириш учун игнани 2—3 см чуқурликга кўз усти тешикига қараб юбориш керак (115-А 4, 116-3 расмлар).

Қорамолларда — пешона зонасида анестезия ўтказишда ғалтак ости, кўз усти ва шох нерв тармоқлари блокадаси бир вақт ичида ўтказилади, Орбитанинг дорсаль чеккаси ўрта қисми орқали қовоқ илдизи томон игнани 2—3 см чуқурлаштириб, 10 мл 3% новокаин эритмаси юборилади (115-Б 4 расм)

Пастки жаг нерви блокадаси.

Кўрсатма. Оғиз бушлиғи, тамоқ, қизилўнгачнинг бошланиш қисмида, ҳамда пастки жаг тишлари ва тилда қўл ёрдамида бирон иш бажаришда, чайнаш мускулларининг иш фаолиятини пасайтириш мақсадида оғриксизлантирилади.

Отларда блокада ўтказиш техникаси. Жаг бўғимининг чиқиб турган жойининг олдинги қисмидан силжиб, тўғридан-тўғри 1090 ёки 1020 маркали игна санчилиб, тескари жойлашган қулоқ супраси илдизи томонга, жаг томири кесувига бориб, тақалганча чуқурлаштириб, мандрен тортиб олинади ва 5 мл 3% новокаин эритмаси қуйилади, шундан сўнг игнани суякга бориб теккунча ичкарига (6,5 — 7 см) юбориб ва яна шу эритмадан 10—15 мл юборилади.

Қорамолларда блокада ўтказиш техникаси (Воронин бўйича) Юқорида айтилган игнадан ташқари, яъни йўналиш Бобров игнаси керак. Игнани санчиш нуқтасини аниқлаш учун кўзнинг ташқи бурчагидан қулоқ супраси пастки илдизи томон чизиқ ўтказилади. Игнани санчиш нуқтаси шу масофа ўрта қисмидан 1 см пастроқ жойлашган (118- расм). Йўналиш игнаси терига санчилгандан кейин уни силжитиб чуқурлаштиради, йўналиши қарама-қарши қулоқ супрасининг илдизи томонга қаратилган Игна учи жаг кесуви олдинги қиррасига етиши билан, мандрен чиқарилиб 5 мл 3% новокаин эритмаси қуйилади. Санчиш игнасини йўналтириш игнаси ичига ўрнатади ва жаг кесуви орқали чакка чуқурчасига, учи суякга текгунча юборилади. Бу охирги нуқтага: бош суяги бўшлиғидан тухумсимон теши орқали пастки жаг нерви чиқадиган жойга яна 20—25 мл новокаин эритмаси қуйилади. 5—10 минут вақт ўтиши билан чайнаш мускули бўшашиб пастки жаг осилади, бу 1,5—2 соат давом этади.

Кўз нерви блокадаси.

Кўрсатма. Кўз областида бирон операция ўтказиш.

Оғриқсизлантириш техникаси. Отларда игна санчилиши юқори жаг нервини оғриқсизлантиргандай ўтказилади, лекин унинг йўналиши бироз абораль, игна суякга бориб текгунча 8—9 см чуқурликга юборилади ва 10 мл 3% новокаин эритмаси қуйилади (119- б расм).

Қорамолларда игна чакка чуқурчанинг олдинги пастки бурчагига 6 — 10 см чуқурликга санчилади. Унинг учи қарама-қарши томондаги пешона суягини шох ўсимтасига қараб, то суякга текгунча юборилади ва 10 мл 3% новокаин эритмаси қуйилади (а).

От ва итларда қовоқларни очиб шиллиқ пардаси антисептик эритмаси билан тозаланиб, ювилади ва 3%

новокаин эритмасини томчилатиб оғриқсизлантирилади. 5 минут вақт ўтгандан кейин кўз олмасига эҳтиёт бўлиб, игна кўз ташқи бурчаги конъюнктивасига санчилади. Йўналиши қарама-қарши томондаги жаг бўғими, суякга бориб текгунча санчилади. Шу жойда отлар учун 20 мл 3% новокаин эритмаси, итларга 3—8 мл 2% новокаин эритма юборилади.

Ғалтак ости нерви блокадаси.

Кўрсатма. Нерв тармоқларининг тарқалган доирасида операция ўтказилганда.

Оғриқсизлантириш техникаси. Отларда игна кўз ёш суягининг кесуви орқали кўз ички бурчагидан 1 см юқори 2 — 3 см чуқурликга суқилади, унинг йўналишини орбита ички томони бўйлаб киргизиб, 5 мл новокаин эритмаси юборилади. Бундан ташқари кўз усти ёки кўз ости нервлари блокада қилинса, чегараси бу доирадаги нервларни оғриқсизлантириши таъминланади (116-4 расм).

Қорамолларда игна кўз ички бурчагидан 1 см юқоридаги устки қовоқ орқали 3—4 см чуқурликга юборилади (115-Б, 3 расм).

Пастки жаг катакча—альвеолар нерви блокадаси.

Кўрсатма. Ияк ости, пастки лаб минтақасида жойлашган тишлар, ва пастки жагда операция ўтказишда. Отларда—пастки жаг тешиги доирасига новокаин эритмаси юборилади. Унинг проекцияси—жаг бўғими ташқи кўринишидан пастки жагнинг томир кесувигача ўтказилган чизиқнинг ўртасидан 1 см юқори, орбитанинг абораль чеккасидан пастки жагнинг эркин бурчагига, иккинчи ёрдамчи чизиқ ўтказилади. Бу ўтказилган икки чизиқларнинг бир-бири билан кесилган нуқтасидан пастки жагнинг эркин чеккасигача бўлган масофага юборилган игна, нерв, суяк канали кириш тешигига яқинлашганини билдиради (А-6). Игна пастки жаг ички қирраси бўйлаб санчилади ва 10 мл 3% новокаин эритмаси юборилади (Краснитский бўйича).

Қорамолларда пастки жагнинг тешиги жойланишини иккита ўтказилган чизиқларнинг кесилган текислик даражасида: 1) чайнаш — юқори жаг моляр тишларининг чайнаш юзасидаги лунж қирралари устидан бош контурига нисбатан параллель тортилган чизиқ ва 2) чакка: чакка чуқурчасининг пастки ораль бурчагидан тортилган чизиқ устидан, пастки жагнинг эркин доирасигача чайнаш мускул устидан ўтказилган пер-

пендикуляр чизиқ кесуви, игнани санчиш нуқтаси ҳисобланади (Б-6).

Ияк нерви блокадаси.

Кўрсатма. Тегишли томонларда жойлашган кесувчи тишлар, ияк ости ва пастки лабларда операция ўтказишда.

Оғриқсизлантириш техникаси. Лабларнинг бир-бири билан қўшилиш (комиссура) текислик даражасида ияк ости тешигини тери устидан осонлик билан ушлаб аниқланади Ингичка игнани ушинг яқинига олиб борилади ва 5—10 мл 3% новокаин эритмаси юборилади. Агар игнани пастки жаг суяк каналига чуқурлаштирса, унда тегишли томондаги қозиқ ва кесувчи тишларнинг милки билан бирга оғриқсизлантирилади (А—2).

Қорамолларда – ияк ости тешиги жаг оралиқ бурчак текислигида жойлашган. Қорақўл қўйларда бу тешик қорамолларникига нисбатан бирмунча абораль, яъни пастки жағнинг тишсиз суяк четининг ўрта қисмида жойлашган (117-9 расм)

Тил нервларининг блокадаси. Бунда асосан иккита. тил ва тил ости нервлари оғриқсизлантирилади.

Кўрсатма. Тилда ўтказиладиган операциялар: ўсма, актиномикоз ва тил жароҳатларида.

Оғриқсизлантириш техникаси. (Магда бўйича). От тикка турган ҳолатда юқори лабига бурама ўтказиб фиксация қилинади. Жаг оралиқ бўшлиғи ўрта чизиғидан тил ости тил суяк ўсимтасининг ораль учи пайпаслаб аниқланади, сўнгра ундан 3 см олдинга силжитиб игна тўқимага қараб санчилади ва учини оғиз бўшлиғи томон 5 см чуқурликга силжитгандан сўнг 20 мл 3% новокаин эритмаси юборилади (120-расм). Ундан кейин игна тортилиб. учи тери остида қолади, игнани 45 – 60° бурчак остида ўнг томонга қараб буради, пастки жаг танасининг ички томонида суякга текгунча у ичкари суқилади ва 20 мл 3% новокаин эритмаси юборилади. Шу усул билан қарама-қарши томонига ҳам шунча эритма қуйилади.

Қорамолларда (Сажин бўйича) тил ости суягининг катта шохи олдида тил ости нерви суякга тегиб туради, бу игнани санчиш учун мулжал бўлади.

Ҳайвоннинг бурни ва шохидан ушлаб, жаг оралиқ бўшлиғида кўзнинг ташқи бурчаги текислигида тил ости суяк танасини пайпаслаб, жойлашишини аниқлай-

ди. Кўз ташқи бурчагининг текислигида жаг оралиқ ўрта чизиқнинг ён томонидан игна санчилади ва 10 — 15 мл 3% новокаин эритмаси юборилади (121-расм). Юқорида айтилган суяк томонларига ҳам шу миқдорда қуйилади.

Шох нерви блокадаси (Воронин бўйича).

Кўрсатма. Шохда операциялар.

Оғриқсизлантириш техникаси. Ҳайвон бурун қисқичи билан тик ҳолатда фиксация қилинади. Орбита ва шох илдиз қисмининг ўрталик масофа оралиғида, пешона суяги ташқи қиррасига тўғридан-тўғри юқоридан пастга қараб 1,5 см чуқурликга игна тўқимага санчилади ва 5 мл 3% новокаин эритмаси қуйилади (111-расм).

БУРУН ҲАЛҚАСИНИ ЎТКАЗИШ

Кўрсатма. Тез безовталанадиган бир ёшга тўлган наслдор буқаларни тинчитиш мақсадида уларнинг бурун тўсиғига ҳалқа киргизилади.

Фиксация ва оғриқсизлантириш. Буқа станокга киргизилади ва боши арқон билан мустаҳкам боғланади. Мускул ичига нейролептик модда юборилади.

Асбоблар. Ювошлантирувчи ҳалка, махсус қисқич ва ясси омбир.

Операция техникаси. Бурунинг тўсиғи ва бурун тешик оралиқ тепачани 0,5% нашатир спирт эритмаси билан тозалаб, операция доираси тайёрланади. Ҳалқа киргизиладиган жой, бу бурун тўсиғи орқа юқори қисмида жойлашган парда девори ҳисобланади. Махсус қисқич ёрдамида ҳалқа ўтказилади (122-расм) Ҳалқанинг икки бўш томонларига бурама михни ўтказиб, чиқиб турган қисми ясси омбир ёрдамида синдириб олиб ташланади. Жароҳат битиши 8—10 кунда тугайди.

Катта ҳайвонларда тинчитадиган ҳалқани ўтказишдан олдин бурун тусиги олдиндан троакар билан тешилади (агар бу зарур бўлса).

БУРУН-ЛАБ ОЙНАЧАСИ ПЛАСТИКАСИ (РИНОПЛАСТИКА)

Кўрсатма. Бу операция зотли ҳайвонларда ўтказилади, тинчитадиган ҳалка билан бурун лаб ойначаси ва бурун тўсиғи йиртилиши.

Фиксация ва оғриқсизлантириш: Буқа станокда боши кўтарилган чоғида, ҳалқани ўтказиб ҳайвонни тинчлантириш ва ҳаракатсизлантириш. Бундан ташқари, ҳайвонни тинчитиш учун қўшимча равишда икки томонлама кўз оғи нерви блокада қилинади.

Операция техникаси. Операцияни ўтказиш, қачон жароҳат девори битгандан кейин мақсадга мувофиқ бўлади. Операция доирасини 0,5% аммиак эритмаси билан ёғсизлантиради ва 1 : 3000 йодланган спирт эритмаси сурилади. Йиртилган тўқималар ништар ёки қайчи билан кесиб олиб ташланади (123-расм). Яра чеккаларини ўтказилган ип орқали уларни тортиб, ўзининг аввалги шаклига мос аштиради. Агар қийшиқ ёки олиб ташланадиган тўқима қолдиғи бўлса уни олиб ташлайди

Қон оқишнинг олдини олиш учун бурун қанотига ва юқори лабга ҳар томонларидан пинцет ёки қон тўхтатғич асбоблардан ёки резинали жгут тасмаси, оғиз бўшлиги орқали ўтказиб, учларини бурун устига бирбирига чолиштириб, шох ўсимтасига алоҳида ҳар бири боғланади кейин операция бошланади. Операциядан сўнг, 45 кун ўтиши билан ҳалқани шох ўсимтасига боғлаб қўйилган резинкали жгут тасмаси кесиб ташланади. Операция 15 минут давом этади.

Операциядан кейинги кунлар ичида ун-кепак, пахолпоя ва ивитилган озуқаларни ҳайвон рационидан олиб ташлайди.

ЭМИЗАДИГАН СИГИРЛАРДА БЎЛАДИГАН КАМЧИЛИКЛАРНИ БАРТАРАФ ҚИЛИШ

Кўрсатма. Баъзи сут-товар фермаларида сигирлар орасида ўзини эмиш ёки бир бирларини ўзаро эмиш ҳодисалари учраб туради. Сут нобудгарчилиги, эмчак учининг катталаниши, қотиши—индурация, жинсий даври бузилиши ва шунга ўхшаш бошқа сабаблар, хўжаликка катта иқтисодий зарар етказади.

Фиксация ва оғриқсизлантириш. Ҳайвон станокда фиксация қилинади, нейролептик модда ишлатилади.

Асбоблар. Паллиатив операцияни, қайси усулда олиб боришлигига боғлиқ: а) тинчлантирувчи ҳалқа 3 бўғим занжирдан иборат; б) ёпилмаган ярим ҳалқа, учлари ўтмас, унга темир пластинкаси пайвандлаб ёпиштирилган; в) учлари ўткир ярим ҳалқа махсус бу-

раладиган шайба орқали бириктирилади. Ҳалқа остида кўндаланг тўсиқ пайванллаб ёпиштирилган.

Операция техникаси. Биринчи усул. Ҳайвон боши шохидан боғлагандан кейин троакар ёки тинчлантирувчи ҳалканинг ўткир томони билан бурун ўрта тўсиғининг пардаси тешилади. Бурама мурватини ўтказишдан олдин унга 3 ҳалқали занжир ўтказилади (124-расм). Охирида ҳалқа учларини мурват билан бирлаштирилади, унинг чиқиб турган қисми эгав қилиб текисланади.Осилиб турган занжир ҳалқалар эмчакнинг учини олишга тўсқинлик қилади. Иккинчи усул. Учи ўтмас ёки қайрилган ҳалқа ҳайвон бурнига ўрнатилади, ҳалқа пастига темир пластинка ёпиштирилган, ҳалқа учлари омбир билан бурун тешикларидан тушиб кетмаслиги учун яқинлаштирилади, (б). Учинча усул (Фройиндорский) учи ўткир ярим ҳалқа, бурама винтга эга, ўртасида эса кўндаланг тўсиқ ўрнатилган, оғиз олди оралигига ўрнатилади. унинг учлари бурун тешигига кириб туриши керак (в). Ҳалқани улаш ва ташқарига тушиб кетмаслиги учун унинг ўткир учларига юмолоқ шайба билан бураб қўйилади.

БУРУН АТРОФИДАГИ ҚУШИМЧА БЎШЛИҚЛАРИДА ОПЕРАЦИЯ

Анатомотопографик маълумотлар. Бурун бўшлиғининг икки томонида қўшимча бўшликлар мавжуд. Булардан энг муҳими пешона (қорамолларда) пешона-чиғаноғи (отларда) ва юқори жағ синуслари ҳисобланади.

Пешона бўшлиғи — Sinus frontalis — қорамолларда пешона суягининг шох ўсимтасигача чўзилган. Катта ҳайвонларда олдинги чегараси кўз орбита чегарасини бирлаштирувчи чизиғига тўғри келади, орқадан шох оралиқ қирраниг ён томонидан — пешона суягининг ташқи қиррасига тўғри келади. Бўшлиқ бурунинг ўрта йўли билан бирлашади Катта ёшдаги ҳайвонларда тепа ва энса суякларнинг орқа томонида ортиқча энса бўшлиғи мавжуд, унинг олдинги қисмида эса яна ортиқча 3 — 4 бўшлиқлар жойлашган, булар асосий қисмларидан ажралиб, буруннинг ўрталик йўлига қўшилади (125-расм).

Пешона чиғаноқ бўшлиғи — Sinus chonchofrontalis отларда пешона бўшлиги дорсаль чиғаноқ бўшлиғи билан қўшилиши натижасида вужудга келган. Унинг

анатомик чегараси: орқадан жаг бўғими тўппайиб чиқиб турган қиррасига тўғри келади; олдиндан эса — юза қиррасининг марказига етиб боради; ёнидагиси — пешона ташқи қирраси, пешона суяги яноқ ўсимтаси, орбитанинг ички қирраси ва юқори жаг бўшлиғининг ташқи чизиғи орқали ўтади; медиаль чегараси: кўзнинг ички бурчагидан 2–2,5 см жой қолдириб бошнинг медиаль чизиғига параллель, олдидаги чегаралардан орқага қараб боради; бўшлиқнинг олдинги ички чегара қисми — кўзнинг медиаль бурчаклари қўшилиш чизиғига тўғри келади (126-расм).

Юқори жаг бўшлиғи — Sinus maxillaris - қорамолларда кенг бир хоналик бўшлиқ, тўлиқсиз атроф деворлар билан ажралган Чегаралари: юқоридан орбитанинг ички бурчагидан 1-ичи премоляр тиш катакчаси, олди қиррасига ўтказилган чизиқ; олдинги—кўз ости тешиги текислиги даражасида; орқадаги — орбита ўртасидан ва пастдагиси — лунж дўнглигидан бурун дорсаль деворига нисбатан параллель ўтказилган чизиқ. Бўшлиқнинг ён томонида жойлашган кўз ости канали орқали номдош артерия, вена томир ва нерв толаси ораль томонга қараб йўналади. Канал юқори жаг озиқ тиш катакчалари билан суяк пластинкалар орқали бирлашади. У жаг-бурун йўли орқали бурун бўшлиғи билан туташган. Қорамолларда юқори жаг бўшлиги таркибида кўз ёш суяк пуфакчаси мавжудлиги ўзига хос хусусиятидир, у унинг орқа қисмини ташкил қилади. Орбита ва юз тароғининг олдинги қисми орасидаги масофа ўртасидаги бўшлиқ, қия суяк тўсиғи ёрдамида ораль (кичик) ва абораль (катта) бўлимларга ажралади. Ҳайвонларнинг ёшига қараб катталашиб кўз косасига етиб боради ва кўз олмасининг остида жойлашади. Кўз ёш пуфакча деворининг қалинлиги 1 дан 2 мм гача бўлади.

Отларда юқори жаг бўшлиғининг (127-расм) қуйидаги чегаралари мавжуд: Юқоридан — кўз ёш бурун канал мўлжали (проекцияси) (кўзнинг ички бурчагидан бурун-жаг бурчагигача); пастидан—юз тароғи доирасида; олдиндан—юз тароғидан 1—2 см олдида; орқадан—орбитанинг ўрта текислик даражасида. Орбита ва юз тароғи олдидаги ораликда жойлашган бўшлиқда узунасига қийшайган суяк тўсиқлари орқали ораль (кичик) ва абораль (катта) қисмларга бўлинади. Ораль жойлашган камераси вентраль чиғаноқ бўшлиғига энсиз ёриқ орқали туташади. Абораль ўрта бурун йўл,

қуйидаги 4-та тешиклар орқали. бурунннинг ўрта йўли —бурун жағ кириш йўли; пешона чиганоқ бўшлиғидан пешона-жағ тешиги; понасимон суяк бўшлиғидан—танглай-жағ тешиги; танглай суягининг иккинчи катакча бўшлиғидан—жағ тўрсимон ёриғи орқали туташади

Қаватлар. Тери қалин ва кам харакатли, бу айниқса қорамолларда тери ости тўқималари кам ривожланган ва юза фасцияси билан зич ёпишган Варақалар орасида тери ости мускуллари мавжуд, хусусан пешона доирасида яхши тараққий этган.

Қон билан таъминланиш Юз артерияси тармоқлари (бурунннинг дорсаль ва кўзнинг бурчак артериялари), кўз усти, пешона, кўз ёш ва пастки қовақ артериялар орқали таъминот амалга оширилади.

Нервлар билан таъминланиши. Кўз ости, ғалтаксимон, пешона ва шох ўсимтаси, юз нерв тармоқлари бош мускулларига тарқалади.

БУРУН АТРОФИДАГИ БЎШЛИҚЛАР ДЕВОРИДА ТРЕПАНАЦИЯ ЎТКАЗИШ

Кўрсатма. Йирингли яллиғланиш, ўсма, бегона жисм, бўшлиқда жойлашган қурт, бурун чиғаноқлари некрози, ҳамда юқори жағ тиш илдизларига операция йўлини очиш.

Фиксация ва оғриқсизлантириш. Ювош молларини инфильтрация усули билан оғриқсизлантирилади ва тик турган ҳолатида операция ўтказилади. Ҳайвоннинг боши станок устунига арқон билан боғланади. Бебош молларга маҳаллий оғриқсизлантириш ўтказишдан олдин қон томир орқали ёки мускул орасига наркотик модда ёки хлорал гидрат юборилади.

Операция техникаси. Қорамолларнинг пешона бўшлиғида трепанация ўтказиш нуқтаси кўз усти тешиклар орасидаги масофа ва бошнинг медиан чизиғи, шунинг билан бирга бу чегарасидан бир оз юқори ёки пастки кисмида жойлашади. Пешона бўшлиғининг абораль қисмида йирингли суюқлиқ тўпланганда, шох ўсимтаси илдиз қисмига яқин нуқтада трепан билан пармалаб бўшлиқга йўл очилади Қўйларда эса, пешона бўшлиғининг ўрта чизиғи ва кўз усти-тешиклари орасидан трепанация ўтказилади (125-расм).

Отларда—пешона чиғаноғини хирургик чегарасига яқин (126-расм), яъни ундан 1 см абораль ва 3,4—4 см медиан ён томонидан операция ўтказилади. Бундан

ташқари, бошқа бўшлиқ чегараларига ҳам йўл очиш имконияти туғилади

Қорамолларда юқори жағ бўшлиғига, лунж дунглигидан юқори 1,5 — 2 см оралиқда трепанация қилиш нуқтаси ҳисобланади. Оглардa эса, у икки нуқтадан: абораль камерасига—орбита олди қирраси ва юза тароғидан 1,5—2 см оралиғида; ораль камерасига — юза тароғининг ораль учидан 1,5—2 см орқа ва юқори масофасида жойлашган (125 ва 127 расмлар)

Оғриқсизлантиргандан сўнг, тери тўқимасини суяк парда устигача ярим айланма ёки уч бурчак шаклида кесилади (терини ўткир учи пастга қараб туриши албатта зарур) Кесилган тери ва фасция қатламлари пинцет ёрдамида ушланади ва суяк усти пардасини ништар билан кесиб, распатор ёрдамида суякдан ажратилади ва ушбу усулда трепанация ўтказилади.

Операция тугагандан сўнг тери, фасция парчаси вазиятига қараб у олиб ташланиши мумкин ёки суяк усти пардани ўз ўрнига тўғрилаб, терининг кесилган чеккаларига тугунли бахия ўтказиб боғланади. Агар узоқ вақт кузатиш, дренаж ва ювиш олиб борилишини талаб қилса, унда тери ва суяк усти пардасини буткул кесиб олиб ташлаш, мақсадга мувофиқ бўлади.

ШОХ УСИМТАСИДА ОПЕРАЦИЯ

Анатомотопографик маълумотлар. Пешона суяги шох ўсимтасининг юза томони, шохсимон эпидермис қатлами унинг негиз қисмини қоплаб, суяк пустлоғига мустаҳкам ёпишиб олган. Шохсимон терининг негизи юза қавати сўрғичсимон, унинг устидан эпидермис қавати қоплайди, кейингиси эса, қаттиқ шохсимон қаватни ишлаб чиқаради, шох ўсимтаси суягини ташқаридан ҳамма томонлама ўраб олган қисми—унинг ғилофи деб аталади (129-расм)

Ёш бузоқчаларнинг пешона суяги устки қавати остида келажакда шох ўсимтасининг ўсиши учун, экзостоз юзага келади, унинг устини тери қатлами қоплайди Шох ўсимтасининг куртаги ҳисобидан шох дўнглиги вужудга келади.

Экзостоз ва шох куртаги бошланғич даврда суяк усти парда орқали бир-бирндан ажралиб туради, кейинчалик битиб, яхлит бўлади. Шох ўсимтасида бирданига унча катта бўлмаган бўшлиқ ҳосил бўлади ва пешона бўшлиғига қўшилиб бирлашади. Ҳайвоннинг

ўсиши билан ундаги бўшлиқ ҳам аста-секинлик билан кенгайиб боради.

Қон билан таъминланиш. Юза чакка артериясидан ажралиб чиққан ҳамном артерия (a. Cornus) шох ўсимтасини қон билан таъминлайди Пешона тароғининг узунасига, унга ҳамном нерв танаси билан биргаликда боради, шох ўсимтасининг илдиз қисмида у латераль ва медиаль тармоқларга бўлинади.

Иннервация. Асосий нерв—кўз нервининг тармоғи — шох нерви (n. Cornus) (111-расм) орбитадан чиқиб ташқи пешона қирраси узунасида боради, шох илдизида пешона ва ғалгаксимон нерв тармоқлари билан қўшилиб, нерв тугуни ҳосил қилади. Шу билан бирга шохнинг илдиз қисмига 1-нчи буйин нервининг дорсаль тармоғи ҳам боради

ҚОРАМОЛЛАРНИ ШОХСИЗЛАНТИРИШ (ДЕКОРНУАЦИЯ)

Кўрсатма. Ҳўжалик подасидаги сигирларни боғловсиз сақлаш, шохнинг нотўғри ўсиши, ўсма ва шохлашни йўқотиш учун бу операция ўтказилади. Бундай ишларни амалга оширишда асосан икки усул қўлланилади: а) шох ўсимтасини ўсишдан тўхтатиш; б) шох ўсимтасини кесиб ташлаш. Шох ўсимтаси ўсишини тўхтатишнинг асосий мақсади бошланғич шох ўсимтасига тегишли бўлган эпидермис ва унинг остида жойлашган қатламлар фаолиятини бузишдан иборат. Бу операцияни бажариш учун қуйидаги чора тадбирлар ишлатилади.

Химиявий усул. Бу усулни қўллаш учун кучли химиявий моддалар натрий гидроксиди (NaOH) ёки калий гидроксиди (KOH), азот (N) ёки уч хлорли уксус кислотаси ва бошқаларни ишлатиш мумкин.

Бу моддаларни ишлатишдан олдин шох ўсимтаси жойлашган доирасининг жуни калта қирқилиб, бироз намланади, кейин мих (штиф) билан тери юзини эзиб, унинг бирлиги бузилади ва шох ўсимтаси атрофига вазелин суртилади. Юқорида кўрсатилган кислота ёки ишқор моддаларини керакли нуқтага (бирон нарса ёрдамида) вақт-вактида суртилади 6 — 8 кун ўтиши билан суртилган жойда қорақўтир (струп) ҳосил бўлади. 2—3 ҳафта ўтиши билан ҳосил бўлган қорақўтир пўстлоқ танадан ажралиб кетади.

Кочер (1976) ушбу мақсадда, бузоқчаларнинг 3—15 кунлигидан бошлаб, шох бурмачаси атрофининг асосий илдиз қисмига 5—10% кальций хлор эритмасини тўқима мағзига юборишни тавсия қилади.

Химиявий моддаларни суртиш натижасида бузоқлар бир бирларининг шох дўнглигига суртилган моддаларни ялаш оқибатида тилнинг куйишига олиб борган. Бунинг асосий сабаби озуқа рационида минераль моддаларнинг етишмаслигидир.

Ишқор кукунини ишлатишда унга тенг миқдорда канцелярия клейи қўшиб аралаштиради ва бу аралашмани шох бўртма зонасига бир томчи қон чиққанга қадар дағал чўтка билан суртилади.

Иссиқ (термик) усул энг яхши натижа берадиган усул ҳисобланади, 3 ҳафталик ёш бузоқларда темир ёки электр куйдирғич ёрдамида амалга оширилади.

Куйдириш техникаси. Шох ҳосил қиладиган тўқимани бузиш учун, аввал операция доираси тайёрланади — жуни қирқилади, кейин қиздирилган куйдирғич асбобини ҳайвонни қийнамасдан осонлик билан шох бўртмачасига босади ва 1 секунд вақт ичида ўзининг ўқи атрофида айлантиради, шунда тўқима очиқ-жигарранг бўлади Куйдириш натижасида ҳосил бўлган чуқурчадан сероз суюқлиги чиқабошлайди. Иккинчи томондаги шох бўртмачасига асбоб бироз совуганини ҳисобга олиб, босим ва айлантириш ҳаракатини бироз кучли ва узоқ яъни 2 секунд вақт талаб қилинади. Бунда ҳосил бўлган қорақўтир 2—3 ҳафта орасида ўзидан-ўзи тана тўқимасидан ажралиб тушиб кетади.

Қонли усул. 1 — 3 ҳафталик бузоқларда трепан асбоби ёрдамида шох ўсимтасининг куртаги олиб ташланади. Трепан ўрнига етарли диаметрда (узунаси 10 см) бўлган темир найча ишлатиш мумкин, лекин унинг ташқи бир томонини чархлаб ўткир қилади.

Операция техникаси. Шох ўсимтаси жойлашган чегаранинг жуни калта қирқилади ва йод эритмаси суртилади. Кейин трепан асбобини шох ўсимтаси дўнглиги устига босиб айланма ҳаракат қилиб, аввал тери қатлами, сўнгра эндигина ўсаётган бошланғич шох ўсимтаси, пешона суяги пустлоги (суяк усти) билан бирга қўшиб олиб ташланади. Ҳосил бўлган ярага антисептик кукун (иодоформ, борная кислота) пуркалади.

2. КОНЛИ ВА ҚОНСИЗ УСУЛЛАР БИЛАН ШОХСИЗЛАНТИРИШ

Бундай усуллар асосан катта ёшлаги ҳайвонларга қўлланилади.

Қонсиз усул. Бу 2 — 3 ёшдаги қорамолларда операция ўтказиш тавсия қилинади. Операция ўтказишнинг моҳияти шундаким, шох ўсимтасининг илдиз қисмида жойлашган тери хошиясига резинали ҳалқа махсус асбоб орқали ўтказилади (130 расм). Унинг илдиз қисмини қисиш натижасида бу ердаги томир ва нервлар вақт ўтиши билан бутунлай фаолиятсиз бўлиб, натижада шох ўсимтаси атрофияга учраб, ўз-ўзидан ажралиб тушади (131 расм).

Қонли усул Ҳайвон тик турган вазиятида бурнига қисқич ўтказиб фиксация қилинади. Шох нерви оғриқсизлантирилади (111- расм).

Операция техникаси. Шох ўсимтаси илдиз кисмига устма-уст икки маротаба йод эритмасини суртиб операция бошланади. Пешона бўшлиғига қон оқиб тушмасликни олдини олиш учун, ҳайвон боши операция ўтказадиган томонга мослаб бурилади. Операция ўтказиш даврида шикастланган томирлардан оқиб чиққан қон пешона бўшлиғига тушмасдан ташқарига оқади. Шох ўсимта ини арралаб олиб ташлагандан сўнг, ҳосил бўлган чўлтоқдан оқаётган капилляр қон томир нуқталарини ништарнинг ўтмас томони билан суяк пластинкаларигни эзиб уни тўхтатади. Операция тугаллангандан сўнг ҳосил бўлган шох ўсимтаси чўлтоғига эмульсия суртилади ва бинт билан махсус шох боғлами қўйилади (87, 2- расм).

ЕПИҚ УСУЛ БИЛАН ШОХ УСИМТАСИНИ АРРАЛАШ ВА ТЕРИ ҚИЙҚИМИ ОРҚАЛИ ЖАРОҲАТНИ ЯМАШ—КОСМЕТИК ОПЕРАЦИЯ

Кўрсатма. Ҳўкизларда шох ўсимтаси ампутациясидан кейин операция нуқсони битиш жараёнини тезлаштириш мақсадида бу операция ўтказилади.

Фиксация ва оғриқсизлантириш. Ҳайвон фиксацияси юқорида кўрсатилгандай олиб борилади. Мускул орасига нейролептик воситасидан юборилади, ўтказувчанлик усул билан ғалтак ости ва шох ўсимта нерв тармоқлари блокада қилинади.

Операция техникаси. (Уэлкер ва Григореску усуллари 1930). Шох илдизидан пешона суягининг ташқи тароғи бўйлаб 3—4 см ва шох илдизининг орқасидан энса томон, шох оралиқ қирра устидан шунча узунликда тери қатлами кесилади. Икки кесилган чизиқларни бирлаштириш учун, икки яримой шаклида шоҳ ўсимтаси илдиз қисмида тери кесилади ва уларнинг чеккаларини пинцет ёрдамида ушлаб тегишли томонларга силжитади. Сим арраси билан (60, д-расм) бевосита шох илдизидан, шох ўсимтаси ампутация қилинади. Ҳосил бўлган терининг яра лабларига узлукли чок ўтказиб, тугун ташлаб тикилади (132-расм).

ТИШЛАРДА ОПЕРАЦИЯ

Анатомотопографик маълумотлар. Қорамолларнинг тиши 32-та. Кесувчи тишлардан ташқари ҳаммаси узун коронкали (коронка — тишнинг милк тўқимасидан ташқари чиқиб турган қисми ҳисобланади), юқори жағида кесувчи тишлар йўқ. Уларнинг вазифасини шохсимон шиллиқ парда бажаришади. Озиқ тишларнинг коронкасининг туз қлишиннг шакли кураксимон, илдиз қисми йиғиндисимон. Чайнаш тишлари бирмунча катта, чайнаш юзасида жойлашган. Уларнинг орасида валиклар (лўлачалар) мавжуд.

Отларда тишлар сони 40-та, кесувчи тишлар 12-тадан, (эркакларида). Йиртғич тишлар 4-та, қолганлари моляр ва премоляр (133-расм). Узун коронкали тишларнинг илдизлари чуқур тиш катакчаларига (альвеоляр) жойлашган ва ҳайвоннинг ёшига қараб улар ҳар бир йил ичида 2,5—3 мм ейилади.

Итларнинг тишлари калта коронкали, ҳаммаси бўлиб 42-та (1, 5-расм), 6-та пастки жағида, 4-та юқори жағида моляр жойлашган.

ОТ ТИШЛАРИНИ ТЕКИСЛАШ

Кўрсатма. Озиқ тишларнинг ўткир қирралари тил ва лунж шиллиқ пардаларини шикастлаши натижасида озуқани қабул қилиш ва чайнашни қийинлаштиради.

Фиксация ва асбоблар. Бу мақсад учун махсус тиш эгови ишлатилади (134, 1-расм). Ҳайвон станокда фиксация қилинади. Ёрдамчи ҳайвоннинг оғиз бўшлиғини зевник билан очади ёки от тилини ушлаб

уни бир томонга тортиб, тишни эговлаш учун ўзига шароит яратади.

Операция техникаси. Эгов пластинкасини бурчак остида, тиш юзасига, чиқиб турган юқори жаг тиш қирраларига лунж томонидан пастки жаг тиш қирраси устига, тил томонидан асбоб киргизилади. Бир томонга қарага секинлик билан ҳаракат қилиб, чайнаш юзасидан чиқиб турган қирра устига олдин катта эгов кесиклари, кейин кичик эгов кесиклари билан эговлаб текисланади. Эговлаб бўлгандан сўнг, оғиз бўшлиғи кучсиз перманганат калий эритмаси билан ювилади.

ОТЛАРДА ТИШ КОРОНКАСИНИНГ РЕЗЕКЦИЯСИ

Кўрсатма. Кариес, периодонтит ва пульпит тиш оқмаси, „бўри" тиш, операция асосан от ва гўштхўр ҳайвонларда ўтказилади.

Асбоблар. Зевник, медицина қисқичи (134. 14-расм).

Фиксация ва оғриқсизлантириш. Ҳайвонни кўпинча ётқизган ҳолатида операция қилинади. Отларга хлорал гидрат юбориб наркоз қилинади, бошқа ҳайвонлар учун нейролептик қўлланилади. Юқори жаг тишлари учун—юқори жаг ёки кўз ости, пастки жаг тишлари учун пастки жаг альвеоляр нервлар блокада қилинади.

Операция техникаси. Оғиз бўшлиғи антисептик эритма ёрдамида ювилади, кейин зевник киргизилиб, тил ушланиб ташқарига тортиб чиқарилади. Олиб ташланадиган тиш милкига йод эратмаси суртилади. Қўпарадиган тиш милки суяк катакчаси атрофидан ништар билан уни кесиб яккалантиради. Бордию, олиб ташланадиган тишнинг илдизи чуқур жойлашган бўлса, у медицина тиш қисқичи билан олиб ташланади. Тишни суғуриб олиб ташлагандан сўнг, бўшалган тиш альвеоласи ичи перманганат калий эритмаси билан ювилади.

ТИШЛАРНИ СУҒУРИБ ОЛИБ ТАШЛАШ — ЭКСТРАКЦИЯ

Кўрсатма. Кариес, периодонтид ва пульпит, тиш оқмаси, „бўри" тиш, тишлар алмашиш жараёнининг бузилиши. Бу операция кўпинча отларда ва бошқа ҳайвонларда ўтказилади.

Асбоблар: зевник, отлар учун тиш омбири, тиш қисқичини тўғрилайдиган мослама (подкладка) ва медицина омбирлари (133-расм).

Фиксация ва оғриқсизлантириш. Кўпинча ҳайвон ётказилган ҳолатда операция олиб борилади. Оғриқсизлантириш албатта ўтказиши керак, чунки катта ҳайвонлар қаршилик кўрсатиши натижасида уларнинг бўйин умуртқалари синиши мумкин. Отлар учун юзаки хлорал гидратли наркоз қилинади, бошқа ҳайвонлар учун нейролептик моддалар қўлланилади. Юқори жағ тишлари учун — юқори жағ, ёки кўз ости, альвеоляр ёки пастки жағ нервлари ўтказувчан усули билан оғриқсизлантирилади.

Операция техникаси Оғиз бўшлиғи ювилади. Зевник ёрдамида оғиз бўшлиғидан тил ташқарига чиқарилади. Олиб ташланадиган тишга яқин бўлган милкларига йод эритмаси суртилади. Олиб ташланадиган тишнинг альвеола четига ёпишган милк тўқимасини ништар билан кесиб туби очилади. Калта ва илдизи чуқур жойлашган „бўри" тишларни медицина омбири билан суғуриб олиб ташланади. Бу операцияни бажариш учун тишнинг милкдан чиқиб турган қисми омбир билан ушлаб, тезлик билан ҳаракат қилиб у суғуриб олинади

Майда ҳайвонларнинг, тишини суғириб олишдан олдин омбир учини милк ости альвеола тагига, унинг бўйин ва илдизидан ушлайди. Омбирни жағ узунасига тиш томонига қарата жойлаштириб, кисқа ва тез ҳаракат қилиб олиб ташланади.

Отларда премоляр тишни олиб ташлашда икки босқичли ошиқ-мошиқ ғалтакли. уланган омбир ишлатилади. Тиш коронкасидан ушлаб уни секинлик билан қимирлатиб бўшаштирилади, кейин қўшни тиш устига омбирнинг шарнирини тираб касал тишни суғириб олиб ташлайди (135—136-расмлар).

Туташ моляр тишларнинг экстракциясини бажариш жуда қийин. Бу операцияни бажариш учун биринчи турдаги ясалган ричагли омбир ишлатилади, уларнинг лунжи учига уланган шарнири дастасининг бироз ён томонида бўлиши шарт. Агар у универсал асбоб бўлса, унда одатдаги поставкали омбир ишлатилади. Моляр тишни бўшаштириш ва суғириши худди премоляр тишларникига ўхшайди. Тишни олиб ташлагандан сўнг перманганат калий эритмаси билан тиш альвеола бўшлигини ювиб ташлайди.

ОРБИТА ОБЛАСТИДА ОПЕРАЦИЯ

Анатомотопографик маълумотлар. Суяк кўз косаси—орбита, ичкари томондан конусга ухшаш фиброз парда — периорбита парда қоплаб олган, ўзининг ташқи асосий чеккаси орбитанинг ташқи қиррасига, учи бўлса кўзнинг кўриш тешиги ёки кўз ёриғи атрофига бирлашган. Периорбита—кўз олмаси, кўз томир, нерв ва атроф мускулларини ҳамма томонлама ўраб олган. Периорбита қавати кўпинча ташқи томондан экстраорбиталь ёғ моддаси билан қоплагаи. Орбита бўшлиғига кириш қовоқлар ёрдамида чегараланади. Улар ҳисобидан ҳосил бўлган ички бурчак оралиғида кўз еш бурамаси ва учинчи қовоқ (конъюнктива бурамаси ва тоғай қўшилган) (137-расм).

Кўз олмаси (2). Кўз олмасини тортувчи мускули билан бирга хусусий фасция ўрайди ва перибульбар (тенонов) бўшлиғи жойлашгаи,

Қон билан таъминланиши. Асосан кўз ёши артериясидан юқори қовоқнинг ташқи қисми ва кўз ёш бези, ички томони эса кўз ости артерияси (21) тармоғи билан таъминланади. Бу тармоқлар бирга қўшилиб қовоқнинг ташқи қиррасида кўз артерия камонини вужудга келтиради.

Иннервация. Орбитанинг сезиш қобилияти асосан юқори жағ нерв (17) тармоқлари: кўз ёш, юқори қовоқ ва кўз ёш теппачаларини ғалтаксимон нервлар; пастки қовоққа эса кўз ости ва яноқ нерв тармоқлари тарқалади. Қовоқ мускулларига эса бет нерви тармоқлари тарқалади.

КУЗ ОЛМАСИ ЭКСТИРПАЦИЯСИ—
extirpatio orbitae

Кўрсатма. Йирингли панофтальмит, кўз олмасининг чуқур перфорацияси, ўсма ва бошқалар.

Фиксация ва оғриқсизлантириш Катта ҳайвонлар станокда, майдаси эса ён томонига ётқизиб, ушланади. Наркоз ёки маҳаллий анестезия ўтказилади.

Асбоблар. Мюзо қисқичи, игна тутғич, игна ва боғлам материаллари.

Операция техникаси. Қовоқ чеккасидан 0,5 см юқоридан, конъюнктива унга нисбатан параллель кесилади (128, а-расм), охирги бурчакдан тери қайчи билан ажратилади, натижада кўз олмаси ва уни ўраб ол-

ган шиллиқ парда очилади Кўз олмасини Мюзо қисқичи билан кўтариб, ундаги ёғ тўқимаси, атроф мускуллари. кўз томир ва нервлар қайчи билан ажратилади, томир чўлтоғини эҳтиётлик билан ип ўтказиб боғлайди, қон оқишларини тампон ёрдамида тўхтатилади, сўнгра орбита ичига докали дренаж ўрнатилади. икки қовоқ лабларига узлукли бахия ўтказиб тугунланади. Қўйилган дренажнинг бир учи орбитадан ташқарига чиқариб қўйилади. Бир кун вақтдан сўнг дренаж олиб ташланади. Агар қон оқиш тўхтамаган бўлса унда компрессли боғлам ишлатилади. 8 кундан сўнг, иплар олиб ташланади. Кейинчалик орбита бўшлиғи грануляция тўқимаси билан ёпилади.

ҚОВОҚ ЛАБЛАРИНИ ИЧКАРИГА БУРАЛИБ ҚОЛИШИДА ОПЕРАЦИЯ ЎТКАЗИШ

Кўрсатма. Бу операция кўпинча от ва итларда қўлланилади, чунки қовоқ лабининг ичкарига буралаб кириши сурункали конъюнктивит ва кератитга олиб келади.

Оғриқсизлантириш. Инфильтрация усули билан анестезия ўтказилади. Агар ҳайвон бироз қайсар бўлса, унда умумий ҳимоя воситаси учун хлорал гидрат, аминазин қўлланилади.

Операция техникаси. Йирик ҳайвонларда тик ҳолатида операция ўтказилади. Қовоқлар йод спирт ёрдамида дезинфекция қилинади (шунда қўллаган эритма кўз шиллиқ пардасига тушмаслиги керак). Махсус асбоб ёки хирургик пинцети билан тери бурмаси 0,75—1 см яқинидан ушланади ва уни қайчи билан кесиб, яра лабларига узлукли чок ўтказиб тугунланади (139, 1-расм).

Одатга кўра кўзнинг ташқи бурчаги юқори ва пастки қовоқларнинг бурчаклари ичкарига қараб кайрилса, унда қовоқ бурчагининг қаршисидаги тери кесилади (2). Қовоқ бурчагидан кесув учининг ораси 1,5—2 см бўлиши шарт (140-расм). Ҳосил бўлган тери нуқсоннинг марказий қисмидан узлукли чок ўтказиб тугунланади Агар қовоқлар қайрилиши бўйича бутунлай қайрилган (а) бўлса, қовоқ чеккасининг қаршисидан тери бурмаси кесилади ва нуқсонга чок ўтказиб тикилади (б).

ҚОВОҚЛАРНИНГ БУРАЛИБ ТАШҚАРИГА ЧИҚИШИДА ОПЕРАЦИЯ ЎТКАЗИШ

Кўрсатма. Сурункали конъюнктивит. пастки қовоқнинг ташқарига қайрилиб осилиши (138, 3-, 4- ва 30-расмлар), оқибатда қовоқ терисининг қалинлашишига олиб келади.

Оғриқсизлантириш қовоқ лаблари ичкарига буралиб киргандагидек анестезия қилинади.

Операция техникаси Қовоқ лабидан (0,3—0,5 см) қайрилган тери қисми кесилади, нуқсоннинг асосий қисми кесимга тушиши керак Ҳосил бўлган қовоқ лабларидаги нуқсонларга узлукли чок ўтказиб уларни тугунлаб бирлаштиради.

УЧИНЧИ ҚОВОҚНИ КЕСИШ

Кўрсатма. Ўсма, фиброз тўқимасининг ўсиши ва учинчи қовоқнинг ҳалдан ташқари катталашиб кетиш оқибатида кўриш қобилиятининг пасайиши.

Оғриқсизлантириш. Йиртқич ва майда ҳайвонлар кўзига 5% новокаин эритмаси сепилади, йирик молларда учинчи қовоқ илдизига, конъюнктива остига новокаинли инфильтрация қилинади.

Операция техникаси. Катта ҳайвонларни тик турган ҳолатда операция ўтказилади. Хирург пинцет ёрдами билан учинчи қовоқни ушлаб, унинг асосий қисми тубидан қайчи билан кесиб олиб ташлайди. Жароҳат антибиотик билан ишланади.

ТИЛДА ОПЕРАЦИЯ

Анатомотопографик маълумотлар. Тил мускул тўқимасидан тузилган бўлиб, оғиз бўшлиғида жойлашади. У ҳар томонлама харакатчан бўлиб, оғизга кирган озуқани чайнашда ва ютишда, сув ичишда муҳим вазифани бажаради. Тил, пастки жағ оралиғида, яъни: тиш, лунж, лаб, танглай билан туташган бўлади. Тилнинг устки юзасини ўраб турадиган шилимшиқ парда кўп қаватли ясси эпителий билан ўралган, устки томонда жойлашган эпителий эса мугузлашган. Тил асосида, тил ости суяк жойлашган. Тилнинг ўзи: илдизи, танаси ва уч қисмларга бўлинади (111-расм). Тил танасини остки чегарасида жойлашган шиллиқ пардаси бурма—йўгонча ҳосил қилади. Қорамолларда у бурма иккита.

Қон билан таъминланиш. Тил тўқимаси ички томонидан жуфт, тил артериялари, улардан чуқур тил артерия тармоқларига бўлинади ва номдош веналар билан биргаликда жойлашган.

Иннервация. Тил уч жуфт: 1) тил нерви — сезувчи, жағ ости нервдан ажралиб чиқади ва иккига бўлинади: юза ва чуқур тармоқлар; 2) тил ости, XII жуфт нерви у тил ости ва тил мускулларини ҳаракатга келтиради; 3) тил ҳалқум нерви таъм билувчи, бош мияни IX жуфт нерв ҳисобланади.

ТИЛДА ЗУДЛИК БИЛАН ЎТКАЗИЛАДИГАН ОПЕРАЦИЯЛАР

Кўрсатма Яра, некроз, ўсма, узилиш ва тилнинг эзилиши

Оғриқсизлантириш. Отларда тил нерви блокада қилинади, қорамолларда пастки жағ нервини икки томонлама блокада қилишади, майда ҳайвонлар учун наркоз қўлланади.

Операция техникаси. Катта ҳайвонлар станокга фиксация қилинади. Операцияни бошлашдан олдин, тилни ичкаридан чиқармасдан оғиз бўшлиғида фурациллин ёки бошқа антисептик эритма билан ювилади. Агар тилда яра бўлса, ундаги ўлган, узилган тўқималар қайчи ёки ништар билан кесиб олиб ташланади, қон оқишларни бураш ёки ип билан боғлаб тўхтатади. Яра чеккалари кетгут ўтказилиб тикилади. Тилда ўсма ва бошқа шикастланишлар бўлганда, ундаги зарарланган қисмини олиб ташлаш кўпинча қуйидагича бажарилади: тил оғиз бўшлиғидан ташқарига чиқарилиб ушланади Тилнинг учини кесишдан олдин уни тил ости йўғончасидан ажратади, шундан сўнг зарарланган тўқималар кесиб ташланади. Тилни понасимон шаклига келтириш учун баъзи тўқималарни кесишга тўғри келади. Ҳосил бўлган нуқсонни йўқотиш учун, навбатма-навбат ҳалқали ва тугунли бахия ўтказиб тикилади Операциядан сўнг оғиз бўшлиғини 1 : 1000 нисбатдаги перманганат калий эритмаси билан ҳар кун ювиб туриши тавсия қилинади ва 4 — 5 кун давомида дағал, озуқа бериш ман қилинади, атала беришни афзал кўради

Қорамолларда учрайдиган тил гиперкинези ва уни йўқотиш (гиперкинез) бу марказий нерв система фао-

лияти бузилиши оқибатида тилнинг ихтиёрсиз ҳаракати учраб туради.

Кўрсатма. Систематик равишда турли ёшдаги ҳайвонларда тилни оғиз бўшлигидан чиқиб туриши ва уни айлантириб уйнаши, шунинг билан бирга у бошини орқага қаратиб энгашдиради. Баъзи вақтларда тилнинг оғиз бўшлиғида жойлаши одатга кўра нотўғрилиги ва сўлак оқиш кузатилади. Бу ёмон ҳулқ натижасида ҳайвоннинг қорни шишиб кетиши, ошқозоничак системаси фаолияти бузилиши натижасида метеоризм кузатилиб, ҳайвон арриқланади ва букри аломатларига олиб келади.

Фиксация ва оғриқсизлантириш. Ҳайвон станокда ёки очиқ жойда мустаҳкамланади, ромпун ёки аминазин қўлланилади.

Асбоблар. Махсус омбир ва 2 мм қалинликдаги симдан тайёрланган очиқ ҳалка.

Операция техникаси. Хирург ёрдамчиси ҳайвоннинг оғзига зевник қўйиб, тил оғзидан ташқарига чиқарилади ва ўнг томонга қайрилади, тил ости йўғончалари таранглаштирилади. Операцияни бажарувчи омбир ёрдамида сим ҳалкани йўғончаларга ўтказади (142-расм). Натижада тилни ўйнаш одати йўқолади.

ҚУЛОҚ ОЛДИ СЎЛАК БЕЗИНИНГ ЙЎЛЛАРИДА, СЎЛАК БЕЗЛАРИДА ВА ҲАВО ЙЎЛИ ҲАЛТАСИДА ОПЕРАЦИЯ ЎТКАЗИШ

Анатомотопографик маълумотлар. Юқорида кўрсатилган органлар қулоқ олди (жағ орқа) областида жойлашган (143-расм), олдинги чегараси — пастки жағнинг орқа қисми: юқоридан — аглант қанатининг ташқи қирраси, орқадан — атлантнинг орқа бурчагидан бўйин-туруқ венасининг бошланиш қисми; пастдан — ташқи жағ венаси билан чегараланади.

Бу област трапеция шаклига ўхшайди, унда қуйидаги қаватлар мавжуд: териси юпқа бўлиб осонлик билан тўпланади, тери остида фасцияси, тери ости мускуллари, қулоқнинг вентраль мускули, қулоқ олди сўлак безининг остки четидан бошланади ва лентага ўхшаб унинг устини ёпади, орқадан эса қулоқнинг каудаль нерви ўтади.

Бу областнинг қолган ҳамма қисмини қулоқ олди сўлак безн эгаллаб олган. Қулоқ олди безнинг вент-

раль томонидан—Стенонов без йўли бошланади (166, 24-расм) Юқори жағнинг охирги 3-нчи премоляр ё 1-нчи икки моляр текислигида, лунж мускулини тешиб киради ва оғиз олди бўшлиғида очилади.

Қорамолларда сўлак йўлининг жойлашиши томир кесувининг орқа чеккасида (144, А-2-расм), яъни лунж дўнглигига қараб ўтказилган чизиқда, отларда—томир кесувидан бурун жаг бурчакига қараб ўтказилган чизиқда.

Ҳайвон боши чўзилганда ва бўйинтуруқ венаси кесилганда безнинг пастки қисмида Выборгов учбурчаги ҳосил бўлиб, шу жой ҳаво йўли ҳалтаси учун операция ўтказиш қўлайлик ҳисобланади (145-расм).

Жаг ости сўлак бези (143, 2-расм) қулоқ ости сўлак безининг остида жойлашган бўлиб, уни қисман ёпади. Итларда у юмолоқ шаклида, жаг веналарининг бўйинтуруқ венасига қуйилиш чегарасига етиб боради, унинг олдинги қисмида тил ости сўлак бези жойлашган.

Иккинчи қават — висцераль фасция, томоқ ҳикилдоқ, ҳалқум орти лимфа тугуни ва ҳаво йўли ҳалтасини ўзига ўраб олади.

Ҳаво йўли халтачаси (149-расм) эшитиш найчасининг жуфт вентролатераль дўппайиши бўлиб у фақат бир туёқли ҳайвонларда учрайди. Ҳар бир халтанинг ҳажми 350 — 450 мл-га тенг келади. Ҳаво йўли халтаси тил ости суяги катта ўсимтасининг ичкарисига кириб бориши натижасида икки қисмга бўлинади аммо улар бир-бири билан туташади. Ҳаво йўли халталари эшитиш найчасининг вентраль учи орқали тамоқ бўшлиғига қушилади. Халтанинг олдинги чегараси жаг бўғими текислигида жойлашиб, орқа чизиғи —энса суягининг бўйинтуруқ ўсимта учидан пастки жаг бурчагигача; юқоридан—қулоқ супраси илдизигача; пастидан эса—атлант қанотининг орқасидаги пастги бурчагидан жағнинг бўйин ўрта четигача бирлаштирувчи чизиқгача тўғри келади.

Ҳаво халта чегараси дорсаль томондан: ички уйқу ва энса артериялари, тил—ҳалқум, адашган, қўшимча ва симпатик нервлари, буйиннинг краниаль ганглияси; латераль томондан—умумий уйқу артериясининг охирги чегараси, жағнинг ички ва ташқи артериялари, тил-ҳалқум, тил ости ва юза нервлари, жаг ости сўлак бези, мускуллар: бўйинтуруқ тил ости, бўйинтуруқ жаг, қанотсимон ички ва икки қопқоқли; вентраль томон-

дан — ҳалқум мускуллари, қизилўнгачнинг бошланиш қисми ва ҳалқум орти лимфа тугунига тегиб туради.

Қулоқ олди сўлак бези йўлини боғлаш.

Кўрсатма. Қулоқ олди сўлак безининг яқинидаги эгат оқмаси.

Операция техникаси. Без эгат йўли орқали сўлак оқимига канюла ёрдамида, тенг қисмда эриган парафин-вазелин аралашмаси юборилади. Канюла тортиб олинади, оқма эгатининг орқа томонидан ҳамма тўқимани қамраб ип ўтказиб у богланади. Эриган парафин-вазелин юбориш натижасида сўлак йўли облитерапияга учрайди ва без атрофияга учраб, иш фаолияти издан чиқади.

Итларда жағ ости ва тил ости сўлак безларнинг экстирпацияси.

Кўрсатма. Жағ ости ва тил ости сўлак безлари йўлида зардоб тўпланиши, шиши ва без ўсмаларида.

Оғриқсизлантириш. Чуқур наркоз.

Операция техникаси Сўлак безининг қайси касалланганини клиник белгисига кўра аниқлаш оғир, шунинг учун иккала безни бир томондан олиб ташлашга тўғри келади. Операцияга кириш йўли қулоқ олди области, ташқи ва ички жағ веналарининг бўйинтуруқ венасига қуйиладиган оралиқ жой ва пастки жағ орқа қиррасида жойлашган. Бўйинтуруқ венасини босиб турганда ҳосил бўлган учбурчак яхши билинади. Бўшлиқнинг ҳаммасини жағ ости бези эгаллаб олган, унинг краниаль томонида тил ости сўлак бези жойлашган (147-расм) Юқорида кўрсатилган томир учбурчакининг олдидан орқасига қараб, 6—8 см узунасида тери кесилади ва тери ости мускул оралиғига йўл очилади Қон оқиш тезлик билан тўхтатилади. Томираро учбурчакни эгаллаб олган бириктирувчи тўқималарни кесиб олгандан сўнг, жағ ости сўлак бези ва ҳамма безнинг сариқ бўлган бўлакчасини ўраб олган фасция капсуласидан ажратилади (1). Кейин секинлик билан уни ўтмас усул орқали ўраб олган пардасидан ажратилади, лекин безнинг медиаль томонидан жойлашган томирларга тегмаслик зарур (2).

Томирлар боғланади ва жағ ости без олиб ташлангандан сўнг уни ораль томонида узунчоқ тил ости безнинг жойлашганлиги осонлик билан билинади. Уни атроф тўқималардан ажратиб ташланади. Қон оқишни тампон ёрдамида босиб тўхтатилади. Шишни ўраб олган пардани атроф тўқималардан ажратиб, уни туби-

дан боғлайди, ўзи бўлса без билан қўшиб олиб ташланади (3). Яра лабларига бахия ўтказиб тикилади, лекин паст кисмида дренаж қўллаш учун жой қолдирилади 4). Ҳосил бўлгаи операция бўшлиғи антисептик эритма билан ювилади ва шиш парда девори ички томонига йод эритмаси суртилади. Устидан боғлам қўйилади Иккинчи кун жароҳатдан қўйилган дренажни бўшатиб олиб ташланади. Битиш вақти 15—30 кунгача чўзилади.

ҲАВО ЙЎЛИ ХАЛТАСИНИ ОЧИШ— pneumatosis — tubae Eustashii

Кўрсатма. Эмпиема, сурункали яллиғланиш, ўсма, ёг жисм.

Фиксация ва оғриқсизлантириш. Ҳайвон станокга киргизилиб фиксация қилинади. Инфильтрация усули билан оғриқсизлантирилади.

Операция техникаси. Бу борада Виборг усули мақсадга мувофиқ ҳисобланади (145-расм). Виборг учбурчаги зонасида инфильтрация усули билан оғриқсизлантиргандан сўнг кўкрак-жаг мускул пайининг пастки чеккасидан узунасига тери ва юза фасция кесилади. Яхши мўлжал олиш учун ҳайвон боши юқори қилиб кўтарилади, бўйинтуруқ венаси қисилади. Қулоқ олди сўлак безининг пастки чеккаси пинцет билан кўтарилади, унинг остига қўшимча новокаин эритмаси юборилади, пастки жаг сўлак безининг орқасидан тўқимани кесиш чуқурлаштирилади, қаерда ҳаво йўли халта остида унинг тебранишини осонлик билан аниқлаб олиш мумкин. У троакар ё ништар учи билан тешилади. Бўшаган халта ичини антисептик эритма билан ювиб дренаж ё яра лабига иккита бахия ва тери лабларига чок ўтказиб тикилади.

ҚУЛОҚ СУПРАСИДА ОПЕРАЦИЯ

Анатомотопографик маълумотлар Қулоқлар супраси пойдевори қаттиқ эластик тоғай тўқималаридан тузилган. Қулоқ супрасининг юза томонида жойлашган тери қавати бўш ёпишган, ичкарида жойлашгани бўлса тоғай тўқимага зич ёпишиб олган. Итларда қулоқ супрасининг илдизига яқин, пастки ташқи четида қулоқ супрасининг тери ҳисобидан кистача вужудга келган.

Қон таъминоти. Катта ва қулоқ олди артерияларнинг тармоқлари билан таъминланади. Бу тармоқлар бир-бирлари билан қўшилиб анастомоз ташкил қилади.

Иннервация. Қулоқ супраси иннервацияси мураккаб. Қулоқ супраси юза тери қавати бўйин қулоқ каудаль нерви (II-нчи бўйиндан) ва қулоқ каудаль нерви (юз нервидан) орқали таъминланади; I ва II бўйин нервларининг тармоқлари бир бирларига қўшилиб, натижада улар қулоқнинг каудаль нерв тугунини ташкил қиладилар. Қулоқ супрасининг ички томони ва ташқи эшитиш йўлини тугаш қисми, қулоқ олди нерв боғлами орқали таъминланади, у қовоқ-қулоқ, кўз ёши, адашган ва кўз усти нервларидан ташкил топган.

Итда қулоқ супрасининг ампутацияси.

Кўрсатма. Яра, ўсма, некроз, шунинг билан бирга ит қулоқларини безатиш учун (каттаси — 8—12 ва кичиклари 6—8 ҳафталик чоғида) ампутацияси ўтказилади. Итнинг зотига қараб қулоқ супрасининг тегишли қисмини кесиб олиш натижасида унга турли шакл берилади (148-расм).

Асбоблар. Операция қилиш учун зарур асбоблардан ташқари бурама қулоқ қисқичи (лешётка) ёки ичак қискичини ишлатиш мумкин (149-расм).

Фиксация ва оғриқсизлантириш. Ҳайвон ён томонига ётқизилади, нейролептик ва маҳаллий оғриқсизлантиради.

Операция техникаси. Итнинг ташқи эшитиш тешигига қон оқиб тушмаслик учун, унга тампон тиқиб қўйилади. Қулоқ супра териси етарли даражада илдиз томонга қараб силжитилади ва қулоқ шаклига қараб қулоқ қисқичи ўрнатилади. Қулоқ қисқичининг пастки қисми тери қистачасидан бироз ичкари, юқори томони эса қулоқ супрасининг учига яқин жойлашиши зарур. Ўткир ништарни темир қискич асбобга босиб, сўнгра мўлжалланган супра кесиб ташланади. Кесиб ташланган қулоқ супраси иккинчи томон қулоқ супраси учун ўлчов (андоза) вазифасини бажаради. Қулоқ лешётксасини секинлик билан бўшатиб, олишдан олдин унинг орқа томонига ичак қискичини ўтказиб, қисиб қўйилади, чунки, жароҳат лабларини тикиш вақтида қон оқиш бўлмайди. Қулоқ супрасининг иккинчи томони ҳам шу ўтказилган қоида бўйича ампутация қилинади. Икки томондаги тери лабларини бирбирига яқинлаштириб тикиш чоғида, қулоқ кемирчаги

иғнага илинмаслиги керак. Тикиш иши тугалланғач яра четига антисептик малҳам суртилади ва қулоқ супрасини энса областига докадан тайёрлаб қўйган ёстиқча устига яхши ўрнатиб, бинт билан ўраб боғланади. 3—4 кун ўтиши билан боғлам ечиб олинади, текширилгандан кейин қулоқ супрасини вақт-вақти билан массаж қилиб туради, чунки яра чандиқсиз битиши керак. Ярага қўйилган чок 7 кундан кейин олиб ташланади (150-расм)

БОШ МИЯНИНГ ОПЕРАЦИЯЛАРИ

Анатомотопографик маълумотлар. Қўйларда бош суягининг мия бўшлиғи энса қиррасидан кўз усти тешигини олдинги чекка чизиғига туташгунча чўзилади (3, а-расм). Унинг абораль хирургик олди чегараси: майин жунли қўйларда кўзнинг ташқи бурчак текислигида; қоракўл қўйларда орбитанинг орқа чеккасини устки чизиғидан 2—2,5 см олдидан ўтади; эчкиларда—орбитанинг орқа чекка текислик даражасига тўғри келади. Қўй ва эчкиларда ён томондаги чегараси шох ўсимтасини медиаль контури олдидан; орқадан эса, чакканинг қирра чизиғигача боради. Орқа чегараси энса тароғигача чўзилади (117-расм).

Пешона суягининг қалинлиги ҳайвоннинг жинсига ҳам боғлиқ. Чунончи: қўчқорларда 14—22 мм; қўйларда 7—8 мм-ни ташкил қилади.

Қўйларда бош-мия гумбази ташқи томондан тери, тери ости, фасция ва суяк усти пардаси (қорамолларда тери ости мускули кучли бўлиб қоплаб олган).

Бош миянинг олдинги суяк бўшлиғи катта яримшар мия ва орқадагиси —мияча ва узунчоқ мия учун мослашган; олдинги сагитталь қисмида суяк қирраси, миянинг қаттиқ пардаси билан ёпишади. Тепа суяк текислигида перпендикуляр кўндаланг қирра, миянинг қаттиқ пардаси бурмасига ёпишади.

ҚЎЙЛАРДА ЦЕНУРОЗ КАСАЛЛИГИНИ ОПЕРАЦИЯ УСУЛИ БИЛАН ДАВОЛАШ

Кўрсатма. Ценуроз пуфагининг миқдори етарли даражага етишганда ва уни клиник белги аломатлари мукаммал намоён бўлганда операция ўтказиш зарурияти туғилади. Асосий муаммо пуфакнинг бош-мияни қайси чегарасида жойлашишини аниқлаш зарур.

Бу масалани муваффақиятли ечиш учун Герцен томонидан тавсия этилган усул — „касаллик жойланишини аниқлаш“ диққатга сазовор (151-расм).

а) бош миянинг ўнг томонидаги квадрантида (квадрат) ценуроз пуфаги жойлашган бўлса, унда ҳаракат координацияси (мослашиш) бузилади, ҳайвон тез-тез айланиб, кейин ўнг томони билан ерга йиқилади, лекин кўриш қобилияти бузилмайди, бу клиник белги яққол билиниб туради;

б) чап томондан — кейинги квадрантда пуфак жойлашган тақдирда юқорида кўрган клиник белгилар яна қайтарилади, лекин айланиб чапга қараб йиқилади;

в) ўнг томоннинг квадрантида ценуроз пуфак жойлашган бўлса ҳайвонни кўриш қобилияти кескин пасаяди, ёки фақатгина чап кўзи кўрмасдан қолади, бошини пасайтириб ўнг томонга қараб ҳаракат қилиб айланади;

г) бордию пуфак чап томоннинг олдинги квадрантига жойлашган тақдирда охиргиси тескариси қайтарилади, яъни кўриш қобилияти хиралашади, ёки ўнг томондаги кўзи кўр бўлиб, кўриш қобилияти буткул бузилади, шунда чапга қараб айланади.

Асбоблар. Ништар, учи ўткир пинцет игна қисқичи, игна, шприц, санчиш игнаси ва резинкали найча.

Фиксация ва оғриқсизлантириш. Қўйни хўлланган қопга жойлаштирали ва бўйнидаи унга боғлайди, кейин стол устига жойлаштириб мустаҳкамланади. Операция ўтказадиган доирани тайёрлаб инфильтрация усули билан анестезия қилиниади.

Операция техникаси. Тегишли бўлган квадранг марказий қисмида бурчак ёки яримой шакли а тери қавати кесилади, шунда унинг кесилган учи қон оқишига мослашган бўлиши керак. Суяк усти пардани кесиши, тери кесувига нисбатан қарама-қарши йўналиши лозим, кейин уни бир томонга қараб силжитади. Трепан асбобини ишлатишга киришади, шунда суяк тўқимаси бўшалган бўлса, унда туёқ пичоғини ишлатишга тўғри келади.

Бош-миянинг қаттиқ пардасини игна билан крест шаклида бузади. Агарда трепанация тешиги пуфак устига тушиб қолса унда у бўртайиб ташқарига чиқади, шунда ҳеч қандай қийинчиликга учрамасдан халтача ўз-ўзидан чиқади. Бордию ценуроз пуфак қаршисига рўпара бўлмаган тақдирда бош-мия магзини ҳар томонига игна киргизиб, шприц орқали у ерда тўпланган суюқликни

тортиб чиқаришга харакат қилинади. Шунда пуфакнинг жойлашиши ва чуқурлиги аниқланади. Игна тортиб олинади ва шу томонга қараб анатомик пинцет йўналтириб, уни ушлаб бир қисмини яра лабига чиқариб олади (152, 1-расм). Ташқарига чиқариб олган пуфак пардасини бармоқ билан ушлайди, кейин трепанация тешигини пастга қаратиб пуфакнинг ҳаммасини секинлик билан олиб ташлашга киришади. Агар ценуроз халтачасини бармоқ орқали ушланиши қийинлашганда, уни пинцет ёрдамида чиқариб олади. Ҳаракат вақтида пуфак мабодо ёрилиб кетса, унда шприцга уланган резина найчани трепанация ёриғига юбориб поршеннинг ҳаракати орқали ценуроз парда илинтириб олинади (2). Операция ўтказиш иши тугаллангач суяк усти пардани трепанация тешигининг устига тўғрилайди ва терининг яра лабларига узлукли чок ўтказиб тугун тайлаб тикиб биткизади Яра устини клейли боғлама билан ёпади.

Бордию бош-мия гумбазининг суяк тўқимаси юпқалашиб қолган бўлса, унда трепанация ўтказилмайди. Сайкович ё Бобров мандренали игналарнинг, қайсики ўткир учлари игна учидан чиқиб туриши керак Бош-мия суяги билан бирга қўшиб ценуроз пуфаги троакар игнаси орқали тешилади ва стилет чиқариб олингандан сўнг ундаги суюқлиқ сўриб олинади. Кейин резинали найча уланган игна учи билан ценуроз пуфаги ён деворига яқинлаштиради ва худди суюқликни тортиб олгандай харакат қилиб игна ёриғига ценуроз пардасини ёпиштириб олади (2). Ҳайвон операциядан кейин алоҳида сақланади, 7 кундан кейин чок ипи олинади қўй ўз отарига қўшилади

Тарасовнинг айтишига кўра операциядан кейин 80% қўйлар соғайиб кетган.

Қоракўл қўйларда бош-мия ва юза қисмидаги ўзига хос хусусиятлари: пешона суяк шох ўсимтасининг пойдевор чегарасинги бош-мия суяги ва бўйиннинг биринчи умурткасига қараб ўтказилган вертикаль бир чизиқда ётади. Бош-мия олди — бўшлиқнинг анатомик чегараси орқа қирра ё кўз усти тешикларини бирлаштирувчи текислик даражасидаги тасвири ҳисобланади, олди—хирургик масофа, ташқи кўз бурчаги билан тўғридан-тўғри бирлаштирилади. Олдинги хирургик чегараси анатомик доирадан 0,75 - 1 см орқали жойлашган. Қолган бошқа чегаралари қорамолларникига ўхшайди.

Қаватлари: бош-мия областида жойлашган тери, тери ости бириктирувчи тўқималар йирик шохли ҳайвонларникига ўхшаш, лекин бироз юпқароқ, фасция қавати қулоқ мускуллари билан яқин жойлашган.

Қоракўл қўйларда тери ҳисобидан кўз ёш чуқурчаси мавжуд, у кўзнинг ички бурчакидан бироз вентраль жойлашиб, ундаги жунлар сийрак, калтагина тўппайиб чиққан тери ўсимта билан қопланган. Бу кўз ёш ўсимта чуқурчаси тери устини кўз ёши оқишидан эпидермис тўқимасини бузилмасликдан сақлаши мумкин. Қорамолларда бу чуқурча кўзнинг бурчакида йўқ.

Қоракўл қўйларда кўз усти тешигининг ўртача кенглиги 3—2,5 мм, пешона суягининг кўз ўсимта қирраси нинг ўрта чизиқ доирасидан 2 — 3 см узоқликда жойлашган. Пешона—юза қисмида жойлашган кўз усти эгати етарли даражада тараққий қилмаган Пастки жағ суяги танасининг тишсиз чегарасида жойлашган яқ тешиги. қорамолларга нисбатан бироз орқада жойлашган, шу сабабли унинг тери усдидаги текислик акси юқори жағнинг 3-нчи премоляр тишнинг олдинги қирраси га тўғри келади (117· расм).

ТЎҚҚИЗИНЧИ БОБ

БЎЙИННИНГ ВЕНТРАЛЬ ТОМОНИДА ОПЕРАЦИЯ

Анатомотопографик маълумотлар. Чегаралари: олдинги чизиғи—пастки жағ бурчаги ва ташқи жағ венаси қўшилиш жойи; орқа чизиғи — кўкрак суягининг дастаси: юқориси—бош-елка мускулининг пасти; пастки—бўйиннинг эркин чеккаси.

Қават ва органлар. Тери қавати юпқа яхши ҳаракатланадиган; тери ости қавати қай даражада тараққий этган бўлиб, ундан бўйиннинг нерв тармоқлари, терининг қон ва лимфа томирлари ўтади (153- расм). Қорамолларда бўйиннинг вентраль томонида тери қавати бурма шаклида осилиб туради ва шу ерда жойлашган органларни ўраб олган 5 қават фасциялардан иборат.

Биринчи фасцияси (2)—fascia colli superficialis — отларда яхши ривожланган, тери ости мускулини ўз ичига қамраб олади.

Иккинчи фасция — чуқур фасциянинг юза вараги — lamina superficialis fasciae profunda— бўйиннинг ҳамма органлари учун ғилоф вазифасини бажаради,

бундан ташқари бу фасция бўйининг вентраль томонидаги ҳамма мускулларни ўзига ўраб олиш учун хизмат қилади.

Учинчи фасция — чуқур фасциянинг чуқур варақаси ёки кекиртак олди — lamina profunda fasciae-colli profunda — елка тил ости, кўкрак-тил-ости, кўкрак қалқонсимон мускуллар учун бириктирувчи ғилоф хизматини бажаришади (153, 6-расм).

Тўртинчи фасция — бўйиннинг ички фасцияси — fascia endovisceralis — умуртқаларнинг қовурға-кўндаланг ўсимталаридан бошланади, ўзи париэталь ва висцераль варақалардан тузилган. Охиргиси бўйин органлари: қизилўнгач, кекиртакни (т) ўраб олади. Париэталь варақаси кўкрак тил-ости, кўкрак-қалқонсимон, елка-тил ости мускулларини дорсаль томонидаги қин деворига тегиб туради ва умумий уйку артерия (154, 4-расм), вагосимпатик нерв танаси (153, н-расм) адашган нерв (вн), кекиртакнинг лимфа йўли (л), ички бўйинтуруқ венаси (бу отларда бўлмайди), учун ғилоф вазифасини бажаришади.

Бешинчи фасция — превертебраль фасцияси — fascia provertebralis — аввалги фасциянинг париэталь варағидан ажралган; у бевосита бўйин умуртқалари остида жойлашган, бош ва бўйиннинг узун мускулларини ёпади, бу фасция кўкрак бўшлиғига ўтиб, кўкракнинг ички фасциясини ташкил қилади.

Бўйиннинг вентраль области ён томон бўйлаб, бу отларда (155, 1-расм), бўйинтуруқ эгати (sulcus jugularis) ажралиб туради. Унинг чегараси: юқоридан елка-бош мускулининг пастки чети; остидан — кўкрак-жағ мускулининг юқори чети; қорамолларда эгат ости узунасида кўкрак сўрғичсимон мускули, отларда эса краниаль қисмида — елка-тил ости мускули, орқасидан — бўйиннинг тўртинчи (ички) фасцияси эгаллайди.

Бўйинтуруқ венаси ташқи девор териси ва тери ости мускули ҳисобидан тузилган (отларда), уни юза фасциясининг иккала варақаси ўрайди.

Бўйинтуруқ эгатининг ичида эса фақат ҳамном вена жойлашган — vena jugularis — (154, 3-расм). Ўзи бўлса бўйиннинг 2-нчи умуртқаси текислиги даражасида ташқи ва ички (1 — 2) жағ веналари бир-бирига қуйилиши натижасида ҳосил бўлган. Икки томондаги бўйинтуруқ веналари кўкрак қафасига кириш олдидан, бўйиннинг охирги — 7-нчи умуртка текислигида бир-бирларига қўшилиб, умумий бўйинтуруқ вена танаси-

ни - truncus bijugularis — ташқил қилади, у кўкрак қафасига кириб, крониаль кавак венасига қуйилади.

Қорамолларда ташқи бўйинтуруқ венаси (156—А, 16-расм) диаметри 3 см гача бўлади. Бўйинтуруқ венаси ичида клапанлар мавжуд. қорамолларда 10 — 12-та, отларда эса улар 12 — 17,5 см бўлиб, жаг веналарининг қуйилиши орқасида жойлашган. Вена томирини санчиш учун (157 расм) бу вазият амалий аҳамиятга эга, чунки венанинг кўрсатилган нуқталари олдинги чегарасидан уни ўтказиш енгил ва мақсадга мувофиқ ҳисобланади

Қорамолларда бўйинтуруқ эгатини буткул узунлигида ташқи бўйинтуруқ венаси ҳамном ички вена ва ички органлардан кўкрак-сурғичсимон мускули орқали ажралиб туради.

Венанинг латераль томонидан юза нервининг бўйин тармоғи ўтади у бўйиннинг тери ости мускулига тармоқланиб кетади.

Кекиртак — trachea — (153-м, 158-д расмлар), унинг асосий тана қисми тўла бекилмаган тоғай ҳалқалардан ташкил топган (қорамолларда 45 — 55-та, отларда 48 — 60-та). Қорамолларда кекиртак ҳалқалари ён томонлардан бироз қисилган. отларда эса, юқоридан пастга қараб қисилган ҳолати яққол кўринади. Ҳар бир ҳалқаларнинг бекилмаган учлари кўндаланг боғлам ёрдамида бир-бирига қўшилади, ҳалқалар ўзаро бир-бири билан ҳалқа оралиқ боғлам орқали боғланган. Кекиртак ички томондан шиллиқ парда билан қопланган, лекин дорсаль ўрта қисмида у тоғай тўқимасига жипслашмаган, унда ҳилпиловчи эпителий тўқимаси жойлашган (161-расм).

Қоракўл қўйларда кекирдак ҳалқаси 42 — 48 донадан ташкил топган (162, а-расм).

Кекиртак бўйин узун мускулининг вентраль томонини эгаллайди. Унинг бўйин қисми ҳиқилдоқдан кўкрак бўшлиғига киришгача чўзилади. Кекиртакнинг бу қисми айниқса, харакатчан ҳисобланади, операция бажаришда, бу хусусиятни албатта ҳисобга олиш зарур.

Кекирдакнинг латераль томонидан томир-нерв боғлами (156, 33-расм), остидан — кўкрак-тил ости ва кўкрак қалқонсимон мускуллар ўтади. Кекиртакнинг 1 — 3-нчи ҳалқа областида икки бўлакдан иборат, қалқонсимон бези ва бўйин, баъзан қўшимча қалқонсимон без учрайди (Б—32). Кекиртак ўзининг фасцияси билан ўралган (153, 7-расм), унда қалқонсимон без ва

қайтувчи нерв шу умумий фасция таркибида жойлашган.

Кекиртакни қон билан таъминланиши, асосан умумий уйқу артериясининг кекиртак тармоқлари, нервлари бўлса симпатик ва адашган нервларнинг тармоқлари билан таъминланган.

Қизилўнгач—Oesophagus—мускули шиллиқ найча бўлиб, (158, а-расм), томоқдан бошланади. Қизилўнгачнинг бўйин қисми узунлиги анча ўзгарувчи, чунончи, қорамолларда унинг катталиги 42—52 см. Қизилўнгачнинг бошланиш қисмида кекиртакнинг юқорисида у 4-нчи бўйин умуртқа текислигида чап томонга ўтиб олади ва 7-нчи бўйин умурткага келиб етганда кўкрак бўшлиғига киришдан олдин у яна ўзининг бошланғич вазиятига—яъни кекиртак устидан ўтади.

Чайновчи ҳайвонларнинг қизилўнгачи отларга қараганда анча кенг. Қизилўнгач ўзининг узунлигида учта: бўйин-бош, бўйин-кўкрак ва кўкрак (ўпка илдизини дорсаль томони) бурилиш бурчаги мавжуд, қайсиким ҳайвоннинг боши ёзилганда ва бўйинни чўзиш даражаси ўзгаришига мослашган (163, 1, 2-расм)

Қизилўнгач девори уч қаватдан тузилган: шиллиқ пардаси — бурма, мускул толасининг икки қаватли ва адвентиция—бириктирувчи тўқима. Қизилўнгач ўзининг хусусий фасциясига (153 п-расм) эга бўлиб, кекиртак фасцияси билан туташган. Қизилўнгачнинг чап томонида умумий уйку артерияси (а) узунасида тегиб туради, 7-нчи бўйин умуртқа чегарасида эса унинг вентраль қисмида у билан бирга адашган нерв ва симпатик нерв танаси жойлашган (вн, н).

Томир нерв боғлами таркибий қисмига қуйидаги элементлар киради:

Умумий уйқу артерияси—a. carotis communis — (154, 4; 192, 11-расмлар) ўзининг хусусий фасция ғилофида кекиртакнинг юқори ён томонида жойлашган. Чап томондан жойлаштан умумий уйқу артерияси ҳам юқоридагидек қизилўнгач билан бирга туташган.

Отларда бўйин областида жойлашган чегара симпатик нерв танаси адашган нерв билан бирга вагосимпатик нерв танасини ташкил қилади — truncus vagosympahicus (159, 2; 160, 4-расмлар) ва умумий уйқу артериясининг дорсомедиаль четида жойлашган. Симпатик нерв танаси кўкрак бўшлиғига киргандан сўнг, ундан адашган нерв ажралиб чиқади ва юқорига қараб, биринчи қовурға чегарасигача, кўкрак умуртка танаси

олдидан ўтиб, бўйиннинг каудаль нерв тугунига қўшилади ёки биринчи кўкрак нерв тугунига қўшилиб, унда мураккаб юлдузсимон шаклига ўтади—stellatus(1).

Чегара симпатик нерв танаси бўйиннинг каудаль нерв тугунига ёки юлдузсимон нерв тугунига қўшилиш олдидан, кўпинча унинг устида бўйин ўрта нерв тугуни жойлашади (2).

Бўйин ўрта нерв тугуни — gln. servicale medium — отларда кўпроқ учраб туради. Унинг тузилиши ўроқсимон ёки учбурчак шаклида бўлади. Бу нерв тугуни қизилўнгачнинг чап томонида жойлашган (159-Б, 11-расм), у кўпинча биринчи қовурғанинг медиаль томонидан ўрин олади. Ўнг томонда жойлашган нерв тугун-кекиртакнинг латераль томонида, биринчи қовурга олдида, 7-нчи умуртқа танасининг чегарасидадир (3).

Чап ва ўнг томондан бу тугун умумий вагосимпатик танаси адашган ва симпатик нерв толаларига ажралган бурчагида жойлашади, бунинг олдида эса тегишли томондаги қўлтиқ ости артерияси олдида жойлашган (159-Ж, 190-И расмлар). Бўйин ўрта тугунидан эса қуйидагилар ажралади 1) қон томирлар учун ингичка тармоқчага—thoracis cranialis—жойлашган бўлиб, қизилўнгач олди ва кекиртак периваскуляр нерв боғлами вужудга келади; 2) қўлтиқ ости ҳалқасини тузиш учун тармоқ ажратади

Юлдузсимон нерв тугуни мураккаб чигил ҳисобланади, у бўйиннинг каудаль ва биринчи кўкрак тугунларининг бир-бирларига қўшилиши натижасида келиб чиқади. Унинг таркибий қисмига юқори томон учун бўйин-ўрта тугуни, каудаль томондан иккинчи ва баъзан учинчи кўкрак тугунлари қўшилади. Отларда юлдузсимон тугун ўнг томондан 96%, чапдан эса 70% гача учрайди. Ўнг томондан чегара симпатик тана, бўйиннинг каудаль ва биринчи-иккинчи кўкрак тугунларининг бир-бирларига қўшилиши натижасида юлдузсимон тугунга айланади. Чап томондаги тугуннинг ташқил топиши учун эса ўрта ва бўйиннинг каудаль ҳамда биринчи-иккинчи кўкрак тугунларининг қўшилиши натижасида ҳосил бўлган. Чапдаги тугун юлдузсимон шаклига жуда ҳам ўхшаб кетади, ўнг томондагиси эса, тузилиши тиркович (булавка) шаклини эслатади.

Чап томонда жойлашган нерв, кўкрак аортасининг бурилган ёйига қайрилиб, аорта девори ва кекиртакнинг орасидан ўтади. Бу сабабга кўра баъзи клини-

цистлар қуйидаги хулосага келишганлар: юқорида кўрсатилган органларнинг девор орасидаги ўзаро муносабати натижасида ва аорта томири томонидан кучли гебраниши натижасида, бу нерв қисилади, натижада ҳикилдоқни кенгайтирувчи мускулнинг нерв билан таъминланиши процесси бузилади, шу туфайли ҳайвон бўғилиб, нафас қисилиши рўй беради (бўғилиш товуш чиқади—свистящего удушья).

Кекиртакнинг лимфа йўли умумий уйку артерияси ортидан ўтади (153, л-расм) У томоқ орқасидаги лимфа без тугунларидан лимфа суюқлигни чиқаради ва ҳайвоннинг гурига қараб бўйинтуруқ венасининг охирги қисмига ёки кўкрак лимфа йўлига қуйилади. Бўйин лимфа тугунлари юза ва чуқур қисмларга бўлинади. Буларнинг 1-нчиси елка-бош мускули остида, бўйиннинг орқа қисмида; 2-нчиси—кекиртакнинг турли қисмларида жойлашган.

Ички бўйинтуруқ венаси — V. jugularis interna. Бу қорамол, қўй, эчки, чўчка ва итларда яхши тараққий этган. Энса, бош-мия вентраль, қалқонсимон без ва ҳикилдоқ вена томирларининг пастки жағни орқа эркин бурчагидан каудаль қисмида қўшилиб, ички бўйинтуруқ венасини ҳосил қилади, ва умумий уйқу артерияси йўналишида жойлашган.

Бу эса, ташқи бўйинтуруқ венаси билан бирга краниаль ковак венага бориб қуйилади.

КЕКИРТАК ИНЪЕКЦИЯСИ

Кўрсатма. Некроз ва ўпка гельминтлари ривожланиш жараёнида шу усул орқали дори моддасини кекиртакга юбориш.

Фиксация. Майда ҳайвонларни (қўй, бузоқ) тикка ё орқаси билан ёгқизилади, катта моллар эса тикка турган вазиятда фиксация қилинади.

Оғриқсизлантириш ишлатилмайди.

Операция техникаси. Хирург чап қўли билан ҳайвон томоғидан ушлаб, кекиртакнинг бошланиш қисми билан бирга тортиб, тери қавати билан ушлайди. Игна алоҳида терининг ўрта чизиқига қараб санчилади Агар ўпканинг гельминтли инвазияси бўлса унда паразит а қарши юборадиган дори моддаси ўнг ва чап бронхларга баробар тақсимланади ва юбориладн Буни тўғри бажариш учун кичик ҳайвонларни тик ўшли ҳолатга келтиришни талаб қилади, яъни танани ўнг ва кейин чап томонларига алмаштириб ётқизишга тўғри келади.

КЕКИРТАКНИ ОЧИШ — tracheotomia, tracheostomia

Кўрсатма. Нафас олишнинг қийинланиши, юқори нафас йўлларидан ҳаво ўтиши қийинлашиши, (айниқса бурун йўлини олдинги қисмида шиш пайдо бўлиши, бурун суягининг синиши, томоқ, ҳикилдоқда бегона жисмлар тиқилиб қолиши ва бошқалар). Бу ҳолатларда кечиктириб бўлмайдиган операциялар ўтказилади. Трахеотомия операциясининг ўтказилиши касал турига боғлиқ, шунга кўра вақтинча ва доимийларга бўлинади.

Фиксация. Йирик ҳайвонларда ётқизган ё тик турган ҳолатида операция ўтказилади. Агар ҳайвон ҳаёти ҳавф остида бўлса, унда махсус хирургик тайёргарлик кўрсатмасдан тезлик билан унга ёрдам бериш талаб қилинади

Асбоблар. Мавжуд асбоблардан ташқари универсал канюлали трахеотубус (164-расм) ва шакли ўзгарувчи Томсоннинг кенгайтирғич трахеогом омбири (165-расм),

Оғриқсизлантириш. Кесиш чизиғи узунасига қараб инфильтрация ўтказилади.

Операция техникаси. Операция ўтказиш нуқтаси 4 — 6 кекиртак ҳалқалар оралиғидаги доираси а. Агар тикка турган вазиятда операция ўтказилса, унда ҳайвон бошини юқорига кўтариш зарур. Бўйиннинг вентраль томонида жойлашган тери бурмаси олд-ён томонидан тўғридан-тўғри 5 – 7 см узунасида тери қавати кесилади. Тери кесилгандан сўнг, тери ости фасцияси ўтмас усул билан ажратилади ва тери жароҳат лаби кенгайтирилади, қон оқишини тўхтатиб, бўйиннинг оқ чизиғи аниқланади. Оқ чизиқ орқали ўнг ва чап томонларда жойлашган кўкрак-тил ости ва чуқур жойлашган кўкрак қалқонсимон мускуллари ўрта қисмидан икки томонга қараб ажратилади Кекиртак фасцияси жароҳат ичида пинцет билан ушлаб кесилади.

Қон оқаётган томирларни бураш усули билан тўхтатилади. Кекиртакнинг юза томонига учи ўткир ништарни перпендикуляр қуйиб ҳалқаора боғлам ва шиллиқ парда тешилади. Кейин кекиртак деворини ҳамма қаватлари тешилганлигини аниқлаш учун жарохат орқали ҳаво эркин ҳолатда ичкарига кирса унда йўл тўғрилиги тасдиқланади 166-расм). Жароҳат ёриғига Томсоннинг кенгайтирғич трахеотом омбири (167-расм), трахеотубусни киритиб ўрнатади (168-расм). Агар трахеотубусни узоқ ё доимий қолдирилса,

унда ҳалкаоралиқ боғлам ва шиллиқ пардани кесгандан сўнг бир-бирига яқин (4 — 5) икки ҳалкаларнинг тоғайи яримой шаклида қирқиб олиб ташланади. Натижада, ярим айланма тешик ҳосил бўлади (169-расм). Трахеотубус шу тешик орқали ичкарига киритилиб, унинг буралган қисми орқага қайрилиб. кейин трубканинг қўшимча қисми уланиб, олдинга қараб бураб қуйилади. Иккита ярим трубкани ичкарига юборгандан сўнг, қулф пластинкаси уларга ўрнатиб мустаҳкамланади (170- расм) Баъзан қўшимча равишда трахеотубус терига чокланиб фиксация қилинади. Агар операция ўтказиш вақтида трахеотубус бўлмаса жароҳат тешиги орқали ичкарига етарли ҳаво кириб-чиқиши учун ўнг ва чап томонлардан кесилган тоғай тўқима и чеккаларидан узун бахия ўтказиб икки томондаги терига тортиб боғланади. Кекиртак тешигини кенгайтириш учун ип учларини икки тамонлама бўйин устидан ўтказиб боғланади.

Медведов усули бўйича (1958) симдан ясалган қолипга (каркасга) резина найчасини киргизиб, кекиртак ҳалқасидаги жароҳатга уни сиғдиради Унинг мустаҳкам бўлиши учун ўрнатилган каркас тасма орқали бўйинга боғлаб қуйилади (171- расм)

Операциядан кейинги даволаш. Баъзан экссудат суюқлиги кўп миқдорда ажралиши туфайли ва уни қотиши натижасида нафас олиш қийинлашади. Шунинг учун биринчи кундан бошлаб найча ичини стерилизациялаб, тозалаб турилади. Кейинги кунларда тозалаш муддати аста-секин камайтириб борилади. Ҳайвон соғайиб кетгандан сўнг, бурнидан нафас олишни аниқлаш учун, жароҳат тешигини тампон ё қўл ёрдами билан ёпиб текширилади. Трахеотубусни олиб ташлагандан кейин яра очиқ усул билан даволанади.

Операция ўтказилган ҳайвон устидан назорат қилиб туриш албатта зарур, чунки ўрнатилган трахеотубус сирганиб чиқиб кетиши мумкин, бу эса ҳайвонни ўлимга олиб келиши мумкин.

Баъзан трахеотомия ўтказилгандан сўнг кекартак олди мускул ораолиғига ва тери ости қаватига ҳаво кириши оқибатида тери ости экземаси бошланиб кетиш ҳодисалари ҳам учрайди.

БУЙИННИНГ ВАГОСИМПАТИК НЕРВ ТАНАСИ БЛОКАДАСИ

Кўрсатма. Бронхопневмония, пневмония, плевропульмональ шок профилактикаси, кўкрак қафасида жойлашган органлар шикастланишида ўтказилади.

Блокада техникаси. Ҳайвон станокда тик ҳолатида ушланади. Бўйин ўртасининг учдан бир қисми кекиртакнинг юқори чеккаси ва бўйинтуруқ ташқи венасининг юқори четидан 8 — 10 см чуқурликга игна санчилади, кейин эҳтиётлик билан вена ва умумий уйқу артериясига шикаст етказмаслик учун кекиртакнинг юқори ён томонига қараб игна силжитилади, то халқа тоғайига бориб теқгунча. Игнани юбориш вақтида унинг учини юқори ёки пастга юборишни қатъиян ман қилади, шунингдек чуқур бўлганда адашган нерв жароҳатланиши ёки кекиртакнинг устига, остига ёки бўйиннинг тескари томонига ўтиб қолиши, яъни икки томонлама нерв блокадасига учраб қолиш мумкин.

Игна тўғри вазиятда бўлганига ишонч ҳосил қилиб, кейин унга резинали найча уланади ва тана даражасига кўтарилган иссиқ 0,25% 50 мл новокаин эритмаси кагта шприц орқали мўлжаланган жойга юборилади. Инъекция тугагандан сўнг, игна тортиб олинади ва шу усул орқали биринчи нуқтадан 6—7 см пастга тушиб яна бошқа жойга игна санчилади ва яна 50 мл эритма юборилади; кичик ҳайвонлар учун эса 10—30 мл бир нуқтадан эритма юборилади.

20—30 минут вақт ўтиши билан новокаин таъсири натижасида пульс тезлашади. нафас олиш бироз пасаяди, кўз қорачиғи тораяди ва юқори қовоқ пастга тушади.

Новокаин эритмасини танага юборгандан бир суткадан сўнг патологик процессда ўзгариш, бўлмаса, унда 1—2 сутка ўтгач, шу кўрсатилган миқдордаги новокаин эритмасини қарама-қарши томондан яна юбориш тавсия қилинади.

Бўйин вагосимпатик нерв тана блокадасида айрим ҳолларда ҳайвон безовталанади, нафас олиш қийинланиши, нафас олиш ҳириллайди, яъни қайтувчи нервнинг блокада бўлиши сабабли бу оғир ҳодиса кузатилиши мумкин.

Бўйинни вагосимпатик тугунида блокада ўтказиш техникаси. Отлар тик ҳолатида фиксация қилинади.

Бўйиннинг 7-нчи умуртқаси кўндаланг жойлашган ўсимтаси ва 1-нчи қовурға юқори четидан учдан бир қисмини тери устидан пайпаслаб, унинг текис нуқтаси аниқланади. Игна санчиш нуқтаси: иккита ўтказилган тўғри чизиқларнинг кесишган нуқтаси—бўйин 7-нчи умуртқасининг кўндаланг ўсимтаси олдинги бурчаги юқорисидан пастга қараб ўтказилган чизиқдан вертикаль ва 1-нчи қовурғанинг юқори учидан ўтказилган горизонталь чизиқ, новокаин эритмасини юбориш жойи ҳисобланади.

Блокада ўтказиш нуқтаси бўйиннинг 7-нчи умуртқаси кўндаланг ўсимтасидан 3,5—4 см пастда ва 1-нчи қовурғадан 3,5 — 4 см олдида жойлашган (159 — 160-расмлар).

Операция доираси тайёрлангандан сўнг юқорида кўрсатилган нуқтага стерилланган Бобров игнаси санчилиб, олдинга ва пастга қараб 2,5—3 см чуқурликга силжитилади, сўнгра Жане шприци орқали 150—200 мл тана даражасидаги 0,5% новокаин эритмасини нерв тугуни бўйлаб юборилади.

УЙҚУ АРТЕРИЯСИНИНГ ИЧИГА ИНЪЕКЦИЯ ЎТКАЗИШ

Кўрсатма. Бош областида йирингли некроз ва бевосита йиринг ўчоғига тўғридан-тўғри таъсир кўрсатиш учун дори моддасини юбориш. Бу кўпинча қорамолларга қўлланилади.

Асбоблар. 1090 рақамли санчиш игнаси ва тегишли ҳажмдаги шприц.

Фиксация. Йирик ҳайвонлар станокда фиксация қилинади.

Операция техникаси. (А. П. Косых усули). Умумий уйқу артерияси 5 — 7-нчи бўйин умуртқалар оралиғида латераль томонидан тери ва фасция қаватлари билан ёпилган (отларда эса яна тери ости мускули). Бу чегарада уйқу артерия олди (каротит олди) жойлашган бўшлиқда бўйинтуруқ эгати остида мускул ёриғи бўлмаслиги сабабли умумий уйқу артерия танасини пульсациясини бармоқ ёрдамида аниқлаш осон, отларда эса томир, бармоқ ва кекиртак орасида эгилувчи қайиш сифатида турғани аниқ билинади. Шунда томирни вентраль томонга қараб силжитса, кекиртак деворига қисишга тўла шароит вужудга келади. Бў-

йиннинг 6-нчи умуртқаси кўндаланг ўсимтасининг ўрталиқ текислигига қараб игна терига санчилади, кейин уни бўйинтуруқ вена ва бош елка мускул орасига қараб, яъни умумий уйқу артерияга кириш фурсатигача чуқурлаштиради. Игнани киргизиш икки шарт билан амалга оширилади. Терини тешгандан сўнг игнани тўғри вазиятда турганлигини аниқлайди, кейин томир деворини тезлик билан тешади, шунда артерия қон оқиш ҳаракати тўлқинсимон тебраниб чиқади, тезлик билан шприцга уланган резинали найча учини томирга кирган игнага илинтиради ва аста-секинлик билан белгиланган дори моддасини танага юборади.

ҚОРАМОЛЛАРДА ЮЛДУЗСИМОН СИМПАТИК ТУГУНИНИНГ БЛОКАДАСИ

Кўрсатма. Вагосимпатик нерв танаси блокадаси сингари бажарилади.

Қорамолларда бўйиннинг каудаль нерв тугуни, биринчи кўкрак нерви билан қўшилиб юлдузсимон тугун вужудга келади (Шакалов).

Ҳайвон станокда тик ҳолатда фиксация қилинади. Олдинги оёғи олдинга қараб торгилади. Елка бўғимининг бирмунча юқори ва 1-нчи қовурға олди чеккасини пайпаслаб, қовурға дўмбоқи топилади ва 1-нчи кўкрак умуртқа танасига бориб тақалгунча, қовурға орқа четидаги бўртикнинг остидан терига перпендикуляр 10 см узунликдаги игна санчилади. Шундан кейин игнанинг жойи алмаштирилади ва умуртқага нисбатан параллель паст томонга қараб йўналтирилади ва 0,5% 150—200 мл новокаин эритмаси юборилади.

ҚИЗИЛЎНГАЧНИ ОЧИШ—oesophagotomia

Кўрсатма. Қизилўнгчанинг бўйин ёки кўкрак бўлимидаги бошланиш қисмида ёт жисм (тугунак, сабзи, лавлаги, маккажўхори боши, бошли карам, суяк ва бошқалар) тиқилиб қолса, уларни бошқа усуллар билан олишнинг иложи бўлмаса ва қизилўнгачнинг кенгайишида ўтказилади.

Асбоблар. Муқаррар асбоблардан ташқари корнцанг ва сийдик катетери бўлиши шарт.

Бегона жисмни олиб ташлаш. Катта ҳайвонларда қизилўнгачда тиқилиб қолган бегона жисмни тикка турганда ва кесиш чизиғи бўйлаб маҳаллий оғ-

риқсизлантириб операция йўли орқали олиб ташлаш зарур.

Операция техникаси. Операция йўналиши бўйиннинг чап томонидан бўйинтуруқ вена ва жағ-курак мускул орасидан ёки вена ва елка бош мускул оралиғидан амалга оширилади. Бегона жисм жойлашишига қараб, бўйинтуруқ венасининг вентраль ёки дорсаль томонидан, тери узунасига 15 — 20 см кесилиб, оп рацияга кириш йўли очилади (171-расм) Тери ва тери ости қаватлари кесилади, қон оқиш тўхтатилади, унинг остида томир-нерв боғлами ва вентраль томонига тегиб турган қизилўнгач кўринади (158, а-расм). Қизилўнгач бармоқ билан аввайлаб ушланади ва тери жароҳати лабига қараб тортилади Қизилўнгачнинг шу жойида бегона жисм мавжудлиги асос бўлиб, операция учун қулайлик туғдирилади.

Қорамолларда қизилўнгачнинг мускул қавати отларникига караганда бироз нозик. Оператор ёрдамчи билан биргаликда қизилўнгачни ушлаб эхтиётлик билан тоза докага фиксация қилиб, унинг девори орқали бегона жисмнинг жойланишини нишонга олиб, узунасига кесилади Кесилган тўқима қайчи билан кенгайтирилади. Корнцанг ё пинцег орқали бегона жисм олиб ташланади Шунда жароҳат ичи ифлос бўлмаслиги керак. Қизилўнгач жароҳатидан ажралиб чиқаётган шилимшиқ суюқлиқ тампон билан тозалаб олинади. Ҳосил бўлган жароҳат юзига пенициллин талқони сепилади. Шмиден бўйича, аввал, шиллиқ парда узлуксиз, яъни ичкарилан ташқарига қараб, кейин, иккинчи чок адвентиция ва мускул қаватлари орқали (Ламбер) тикилади. Тери жароҳатига узлукли бахия ўтказиб боғланади. Жароҳат остидан дренаж учун очиқ жой қолдирилади.

Қизилўнгачнинг кўкрак диафрагмасига яқин қисмида жисм тиқилиб қолса, эзофаготомиянинг усули етарли бўлмай, қорамолда руменотомия ўтказилиб, катта қорин томонидан тиқилиб қолган бегона жисм, зонд орқали эзофаготомия тешигига караб силжитилади.

Ит ва мушукларда эзофаготомия бўйиннинг вентраль томонидан ўтказилади. Тери ва юза фасции 6 — 8 см бўйиннинг ўрта оқ чизиғи бўйлаб узунасига кесилади, сўнгра кекиртакга тегиб турган бўйин пастидаги мускулларни хирургик илмоқ ташлаб, бир-биридан ажратилиб, ён томонга силжитиб қўйилади, кекиртакнинг чап томони очилади. Кекиртак девори орқали

қизилўнгач ичига ўтилади, томир-нерв боғлами қизилўнгач фасциясидан ажратилиб, бегона жисм корнцанг билан ушлаб олинади ва қолган муолажалар қорамолларники сингари давом эттирилади.

Операциядан 2 кун ўтгач оз миқдорда сув ва 4 кундан бошлаб суюқ атала берила бошланади

ҚИЗИЛЎНГАЧ ДИВЕРТИКУЛАСИ

Кўрсатма. Қизилўнгачнинг бўйин қисмида озуқа ўтиши вақтида унинг девори кенгайиб унда озуқа тиқилиб қолади.

Операция техникаси. Эзофаготомия операцияси ўтказилгандек бунда ҳам юқоридаги сингари операция қилинади. Қизилўнгач очилгандан сўнг дивертикула чегарасидан, қизилўнгач девори юпқалашиб қолган жойидан мускул қавати узунасига кесилади. Шиллиқ парда тортилиб, қолган қисми очилиб, пинцет билан ушлаб тортиб чиқарилади ва қайчи билан бурма бўлган жой кесиб олиб ташланади. Операция давоми эзофаготомия якунига ўхшаш.

Қизилўнгач очилган қисмида кўндаланг томонга қараб 3—4 чок ўтказиб, Ламбер усули бўйнча адвентиция ва мускул қаватлари тикилади, шу туфайли дивертикула йўқотилади.

ТОВУҚ ЖИҒИЛДОНИДА ОПЕРАЦИЯ

Анатомотопографик маълумотлар. Жиғилдон — товуқлар аррик бўлганда у ерда бир неча миқдорда ҳаво тиқилади ва тери устидан уни пайпаслаб билиш мумкин. Қачон жиғилдон овқат билан тўлганда тананинг пастки қисмида тўппайиб чиқиб туради (173-расм).

ЗОБНИ ТЕШИШ—ingluvies punctio

Кўрсатма. Товуқ ва ўрдакларда дегельминтизация ўтказишда, тўрт хлоридли углерод юбориш вақтида зоб тешилади.

Операция техникаси. Ёрдамчи, товуқни орқа томонига ётқизади. Операция доирасига йод эритмаси суртилади. Зоб билан биргаликда тери бурмасини ушлаб, шприцга уланган ингичка игнани юқоридан пастга ва ичкари қарата суқиб, эритмадан 2—3 мл зоб ичига юборилади.



148 расм. *Қулоқ супрасида ампутация ўтказишдан олдин қулоқ қисқичини ўрнатиш, қулоқ чунтакчаси(бурмалари).*

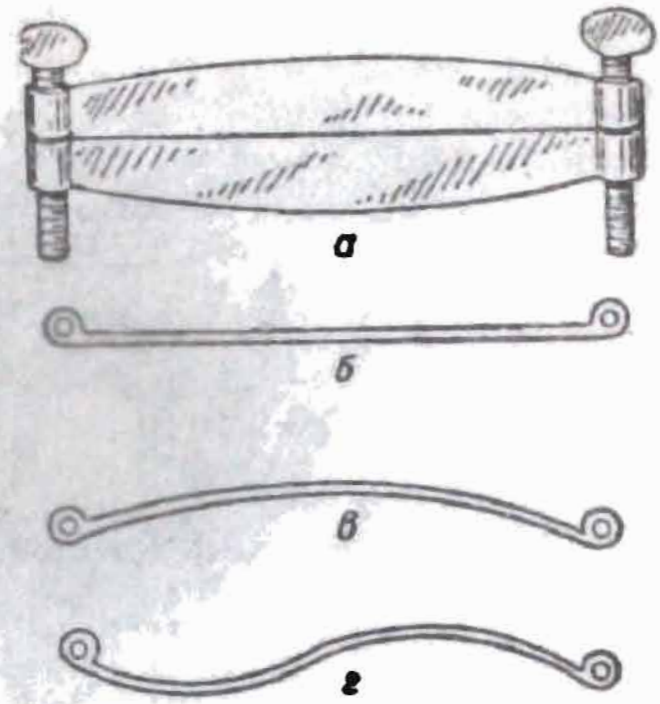

149 расм. *Қулоқ қисқичлари а - ён томондан кўриниши; б,в,г, - устидан кўриниши.*

150 расм. *(а) - эгилган қулоқ қисқичини ўрнатиш ва (б) - ампутация ўтказилгандан сўнг қулоқ супрасининг шакли.*

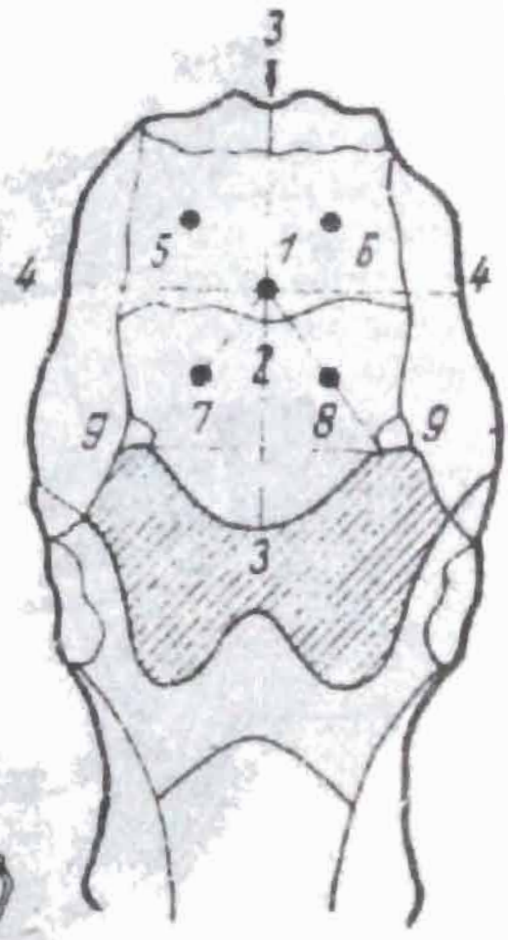

151 расм. *Қўй калласи ташқи гумбазининг бўлиниши (Герцен бўйич) ёзилганга қаранг*

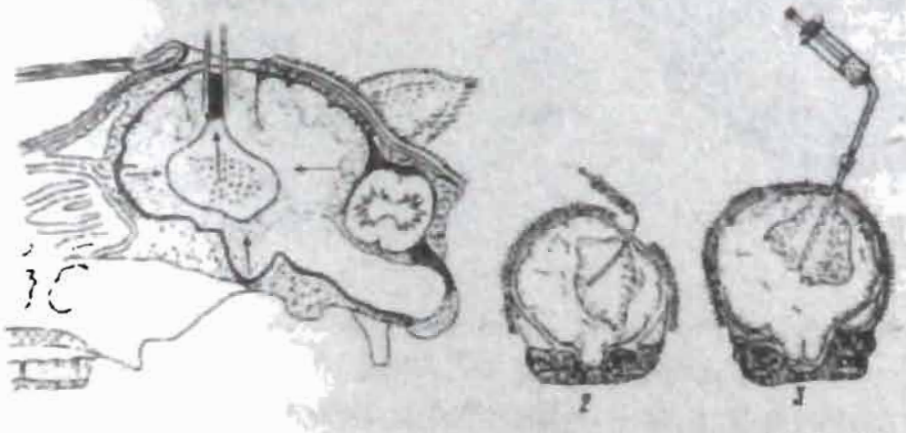

152 расм. *(П.П.Герцен ва В.Р.Тарасовлар бўйича): Ценуроз пуфагини олиб ташлаш (ёзувга қараш керак).*

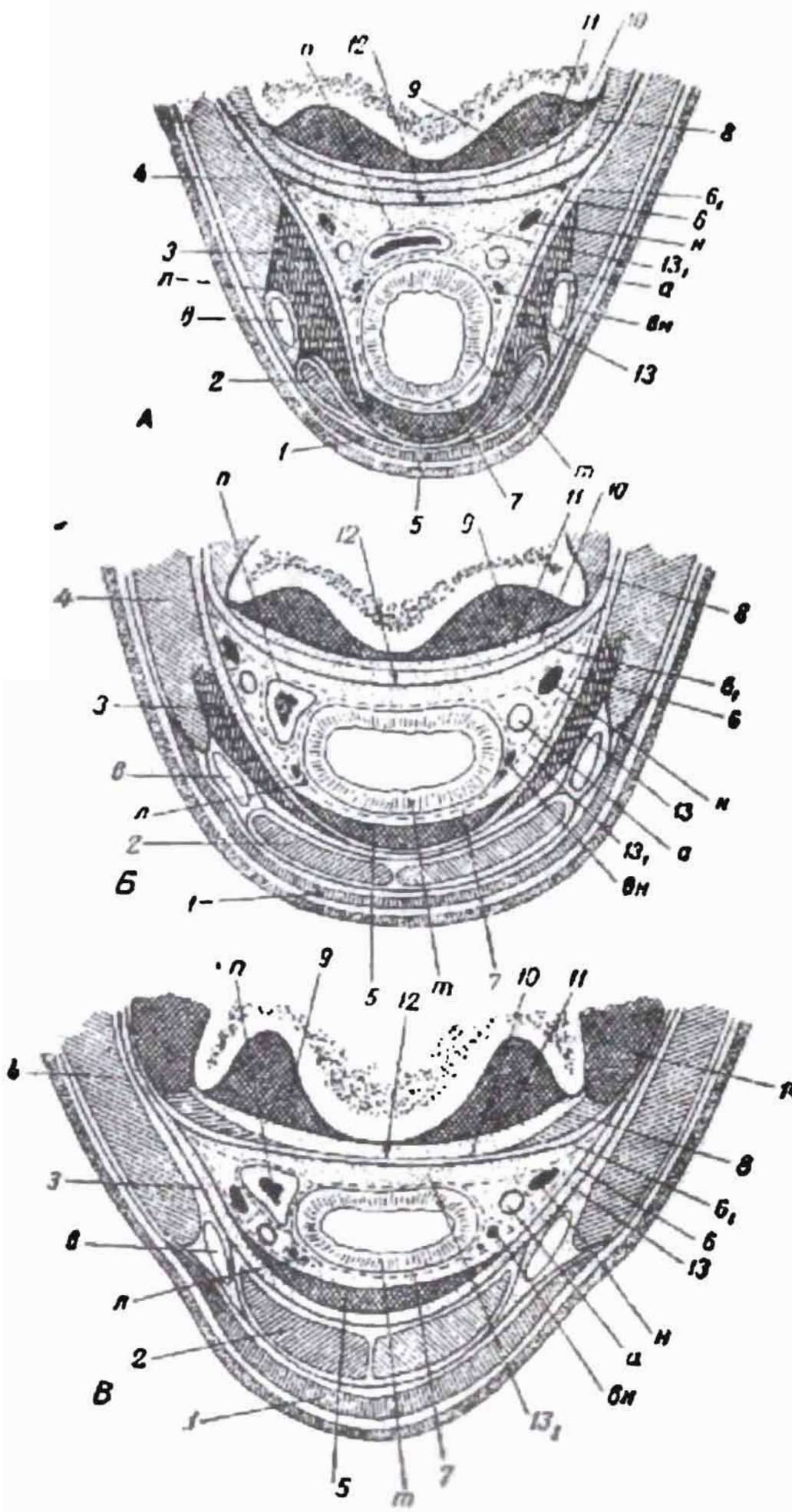

153 расм. *Бўйин вентраль областини кўндаланг кесими: А-олдинги учдан бир кисми, Б - ўртадаги учдан бир қисми, В орқанги учдан бир қисми, 1 бўйиннинг тери ости мускули, 2-тўш-жаг мускули, 3-елка-тил ости мускули, 4-елка бош мускули, 5-тўш қалқонсимон мускули. 6 - кекиртак олди ва 6' - кекиртак орқа висцераль фасция қисмлари, 7 - кекиртак фасцияси, 8 - бошнинг узун мускули, 9 - бўйиннинг узун мускули, 10, 11 - икки варақали умуртка олди фасцияси, 12 - умуртка олди бўшлиқ, 13 - кекиртак олди бўшлиқ, 13' - висцераль бўшлиқ, 14 - нарвонсимон мускул - умумий уйку артерияси, в - бўйинтуруқ венаси, в - қайтувчи нерв, н - вагосимпатик нерв танаси л - кекиртакнинг лимфа йўли, п - қизилўнгач (ўзининг хусусий фасциясига ўралган), м - кекиртак.*

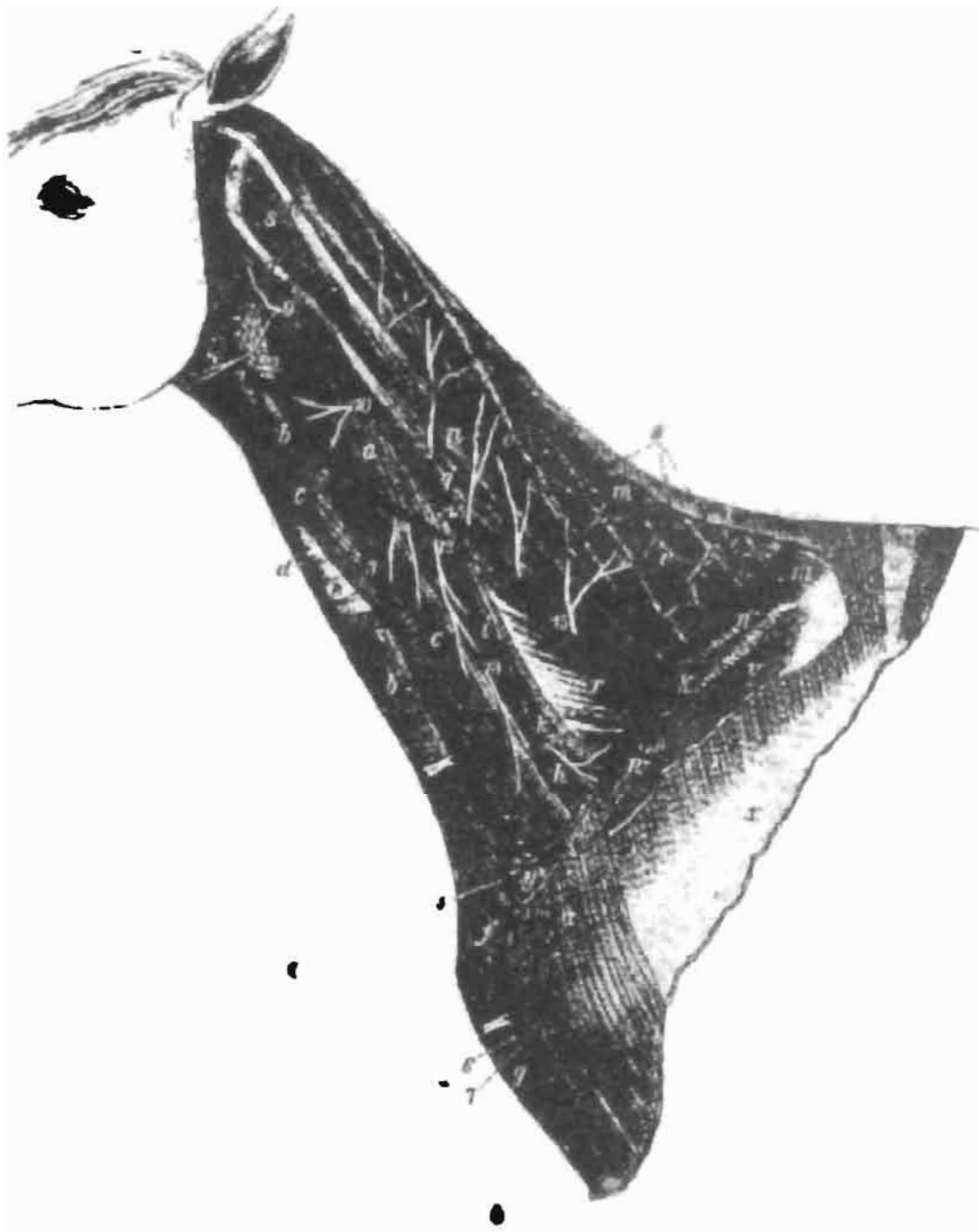

154 расм. *Отнинг чап томонидаги бўйин мускуллари, томир ва нервларнинг жойланиши (фасция пардалари олиб ташланган) 1 ташқи жаг, 2 ички жаг ва 3 - бўйинтуруқ веналари, 4 умумий уйқу артерияси, 5 - бўйиннинг кўтарилувчи (ascendens) артерияси. 6 - куракнинг кўндаланг артерияси, б-тўш жаг мускули, а - елка бош мускули, с - тўш-тил ости ва елка тил ости мускуллари, т тишсимон вентраль мускулнинг бўйин кисми, і тўш-умров сурғичсимон мускул, 9,10 бўйиннинг II ва III-нчи нервларининг вентраль тармоқлари, 13 - бўйиннинг V-нчи нервининг вентраль тармоғи.*



155 расм. *Отнинг бўйинтуруқ эгатини тасвири (1).*

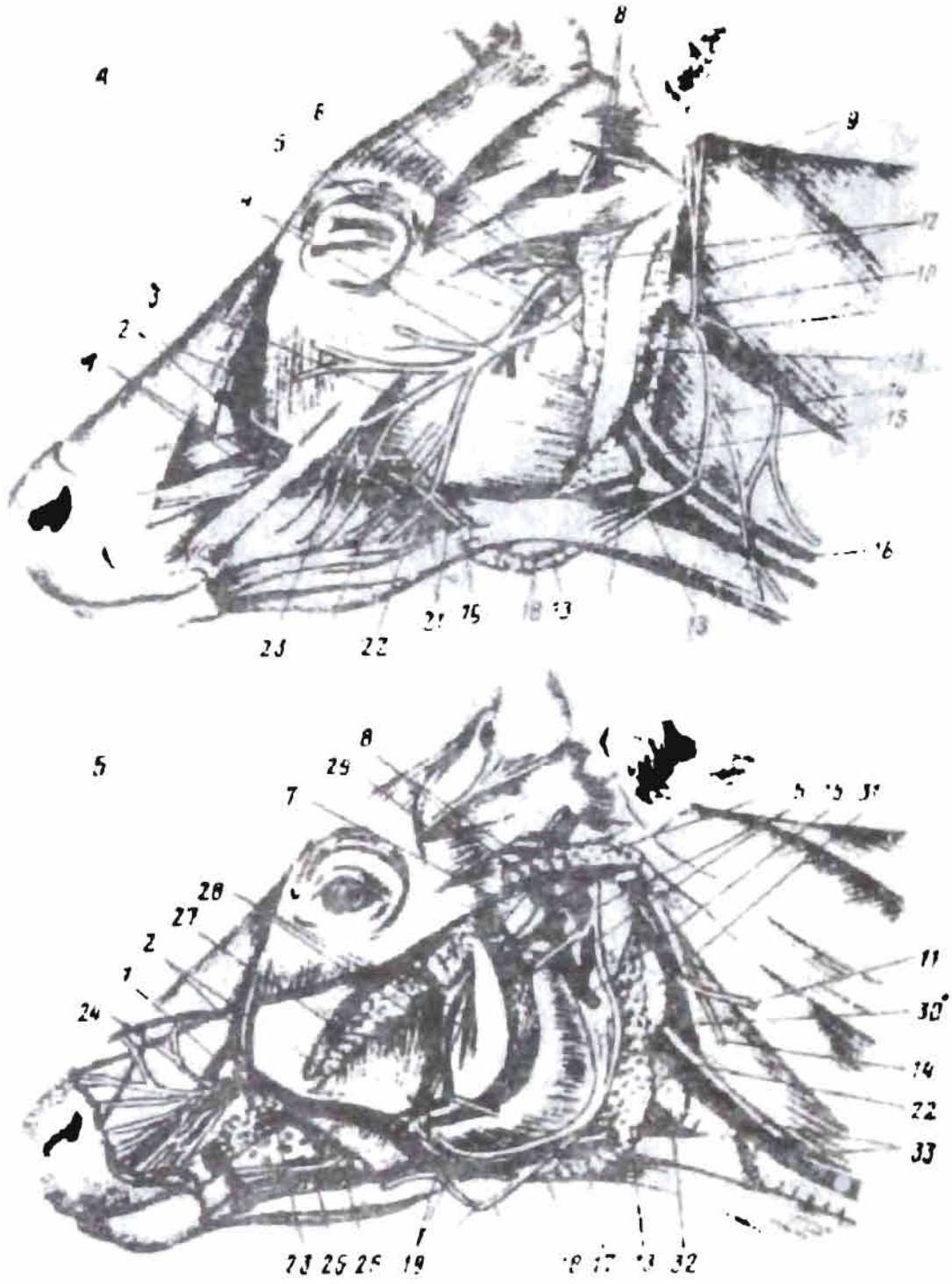

156 расм. *Сигирнинг бош чегарасида жойлашган томир ва нерелар (П. Попескодан): А - юза ва Б - чуқур қатламлар: 1 - бурунннинг латераль артерия ва венаси, 2 - кўзнинг ташқи бурчак артерия ва венаси 3 - лунжнинг дорсаль нерви, 4 - юзнинг қўндаланг артерияси, 5 юз нерви ва унинг тил пояси, 6 - қулоқ олди лимф тугуни, 7 - қовоқ-қулоқ нерви, 8 - чакканинг катта юза артерия ва венаси, 9 - қулоқнинг каудаль нерви, 10- қулоқнинг катта нерви, 11 - қўшимча неврнинг дорсаль тармоғи, 12 - қулоқ олди сўлак бези, 13 - пастки жағ сўлак бези, 14 - терисида жойлашган нерв тармоғи, 15 - юқори жағ венаси, 16 - ташқи бўйинтуруқ венаси, 17- ички жағ венаси, 18 - пастки жағ лимфа тугуни, 19 - қулоқ олди сўлак безнинг оқим йўли (стенонов) ва нерви, 20 - лунж нервнинг бирлаштирувчи тармоғи, 21 - бет артерия ва венаси 22 - лужнинг вентраль нерви, 23-юқори лаб артерияси, 24 - кўз ости нерви ва артерияси, 25 - пастки лаб артерия ва венаси, 26 - лунж сўлак бези, 27 - яноқ сўлак бези, 28 - лужнинг чуқур артерия ва венаси, 29 - шох нерви, 30 - энса венаси, 31- томоқнинг каудолатераль лимф тугуни, 32 - қалқонсимон без, 33 - умумий уйку артерияси ва вагосимпатик нерв тармоғи.*

157 расм. *Отнинг вена томири ичига қуйиш.*

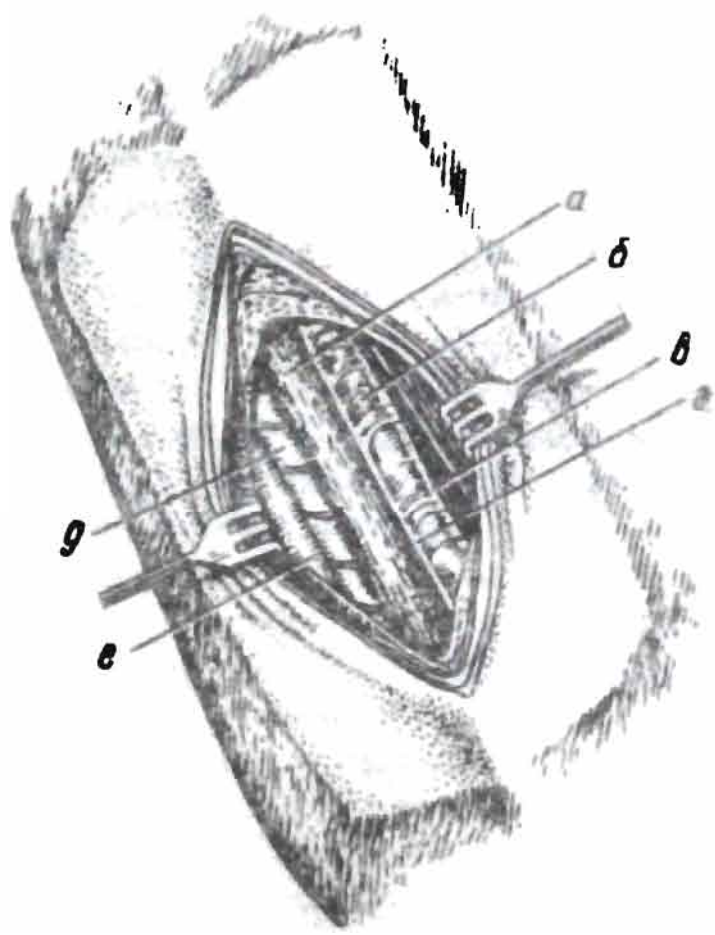

158 расм. *Отнинг қизилўнгачига енгил кириш йўли: а - қизилўнгач, б - умумий уйку артерияси, в - вагосимпатик нерв пояси, г - қайтувчи нерв, д - кекиртак, с - бўйинтуруқ венаси.*

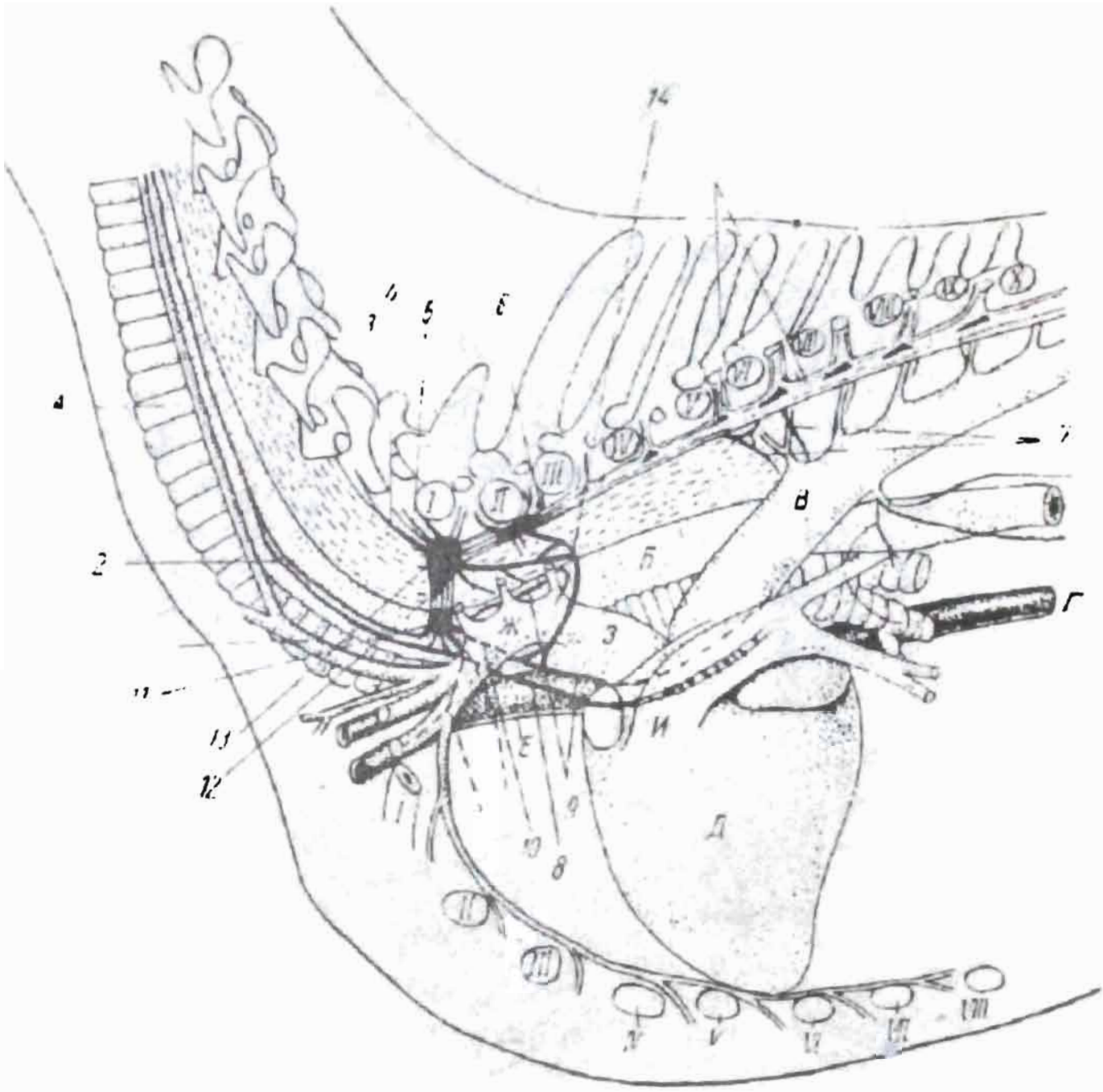

159 расм. *Бўйин чап томонида жойлашган ўрта ва каудаль симпатик чегара тугунининг нерв пояси ва уларнинг тармоқлари. А - кекиртак, Б - қизилўнгач, В - аорта, Г - каудаль ковак венаси, Д - юрак, Е - краниаль ковак венаси, Ж - чапдаги қўлтиқости артерия, З - елка бош томирининг умумий пояси, И - ўпка артерияси, 1 умумий уйку артерия пояси, 2 - умумий вагосимпатик нерв пояси, 3 - бўйиннинг VII-нчи ва VIII-нчи каудаль нервлари тугунини бирлаштирувчи тармоқлари, 6 - I-нчи ва II-нчи кўкрак нерв тугунлари қўшилиши натижасида ҳосил бўлган мураккаб тўплами (ганглия), 7 - кўкрак нервнинг V-нчи, VI-нчи тугунлари ва уларнинг висцераль тармоқлари, 8 - адашган нерв, 9 - бўйин ўрта нерв тугунининг юрак тармоғи, 10 - адашган ва диафрагма нервларининг симпатик тугуни каудаль ва ўрта нерв тугун оралиқ тармоғи, 13 - бўйиннинг каудаль нерв тугуни, 14 - қўлтиқ ости ҳалқасини вентраль тармоғи, I-X юқори жойлашган қовурғалари; I,VIII-пастки қовурғалар тоғайи.*

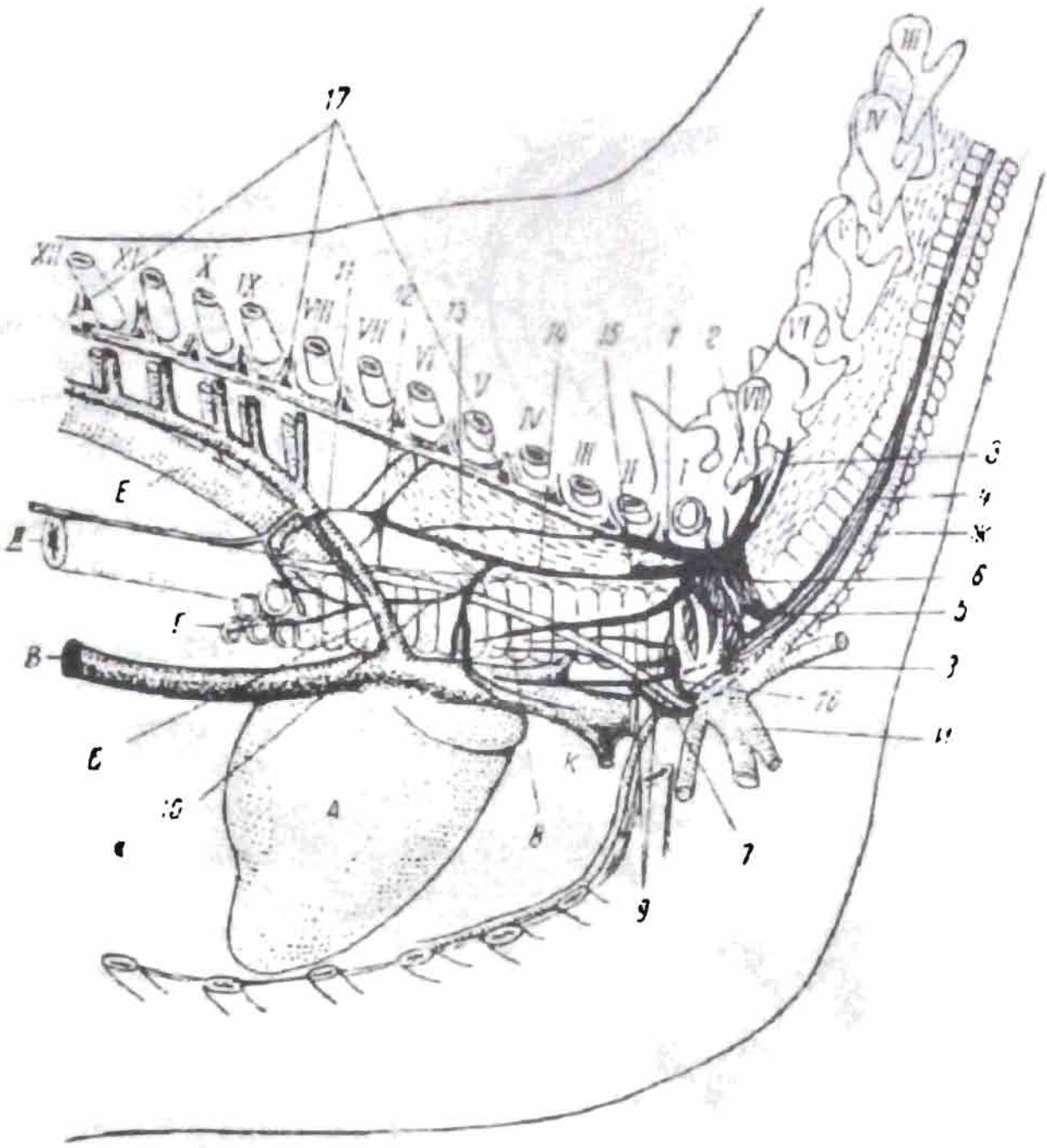

160 расм. *Юлдузсимон ва бўйин ўрта нерв тугуннинг ўнг томонда жойлашган чегара нерв пояси ва уларнинг тармоқлари: А - юрак, Б - ўнг томондаги пойма-пой венаси, В каудаль ковак венаси, Г - ўнг томондаги ўпка венаси, Д - қизилўнгач, Е - аорта, Ж - кекиртак, З - умумий уйку артерияси, К - краниаль ковак вена, I-I-нчи ва II-нчи кўкрак нерв тугунлари қўшилишидан ҳосил бўлган бўйиннинг каудаль юлдузсимон тугуни, 2 - VII-нчи бўйин умуртқасининг қовурға ўситмаси, 3 - умуртка нерви ва VII-нчи, VIII-нчи бўйин нервларидан юлдузсимон тугунига умумий бирлаштирувчи чап тармоғи, 4 - умумий вагосимпатик нерв пояси, 5 - бўйиннинг ўрта тугуни, 6 - бўйиннинг ўрта ва юлдузсимон тугунларининг ўзаро оралиқ тармоқлари - қўлтиқ ости ҳалқасидан ҳосил бўлган, 7 - бўйиннинг ўрта нерв тугунидан юрак тармоғи, 8 - адашган нерв, 9 - юлдузсимон нерв тугунидан юракга борувчи висцераль тармоқ, 10 - ўпка учун коллатераль нерв поясидан ажралган тармоқ, 11 - қизилўнгач вена томири ён томонидаги тармоғи, 12 ва 15 ёнбош поя тугунлари, 14 - коллатераль нерв тугунининг асосий қўшимча тармоқлари, 13 ва 14 - коллатераль поянинг асосий ва қўшимча тармоқлари, 16 - қултиқ ости ҳалқанинг вентраль тармоғи, 17 - симпатик чегара нерв поясининг кўкрак тугуни ва уларни бирлаштирувчи тармоқ (I-XII ковурғалар)..*

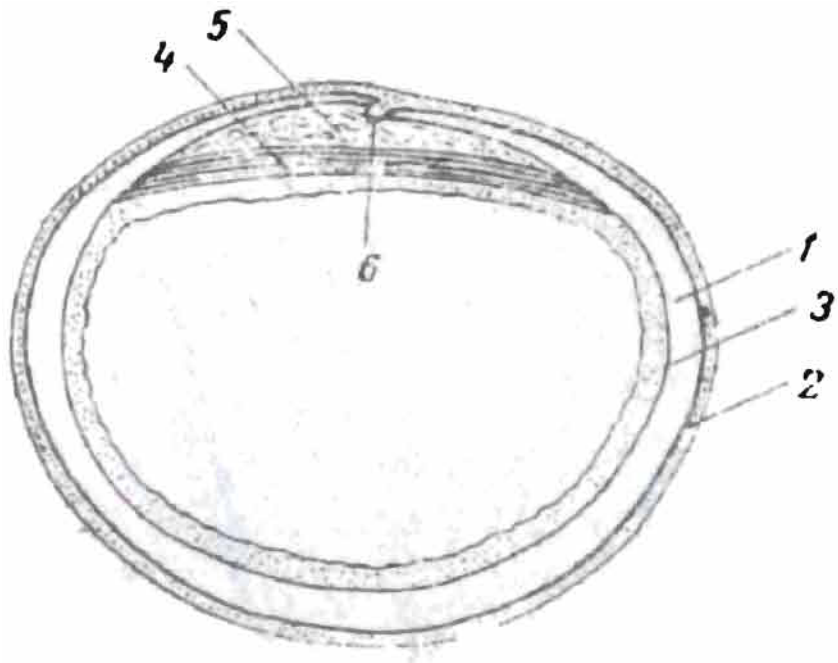

161 расм. *Кекиртакнинг кўндалангига кесилиши: 1 - кемирчак ҳалқа, 2 - фиброз парда, 3 - шилимшиқ парда, 4 - кекиртакниг кўндаланг мускули, 5 - бирлаштирувчи шилимшиқ ости бўшлиқ, 6 - кўндаланг боғлам*

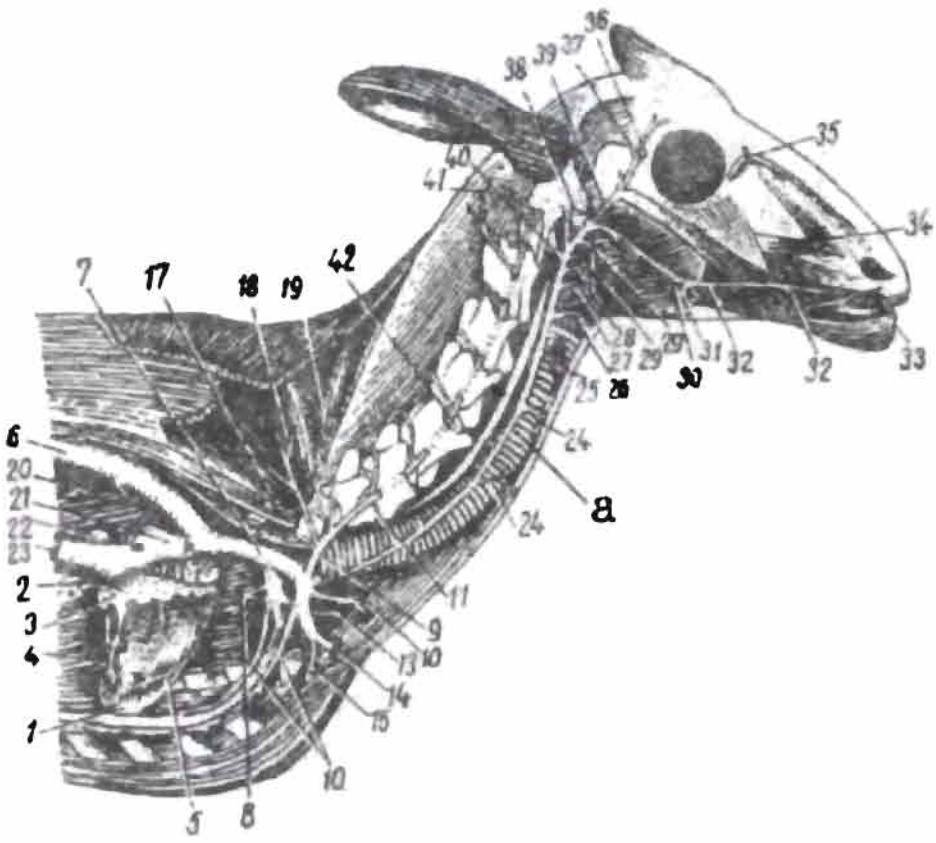

162 расм. *Қорақўл қўйининг бош, бўйин ва кўкрак артериялари: 1-юрак, 2-юракнинг ўнг бўлмаси, 3 - юракнинг ёғ тўқимаси, 4 - ўнг тож артерия, 5 - чап тож артерия, 6 - кўкрак аортаси, 7 - елка - бошнинг умумий пояси, 8 - ўнг ва чап ўмров ости артериялари, 9 - қовурға - бўйиннинг ўнг пояси, 10 умумий уйку артерия пояси, 11 - умумий уйку артерияси, 12 - умуртка артерияси, 13 - елка бўйиннинг ўнг ва чап пояси. 14 - қўлтиқ ости артерияси, 15 - тўшнинг ташқи ўнг артерияси, 16 - тўшнинг ички чап артерияси, 17 - қовурғалараро олдинги артерияси, 18 - бўйиннинг кўндаланг артерияси, 19 - бўйиннинг чуқур артерияси, 20 - қизилўнгач бронха пояси, 21 - олдинги ковак венаси, 22 - ўпка венаси, 23 - каудаль ковак вена, 24 - мускул тармоғи, 25-қалқонсимон без артерияси, 26 - мускул тармоғи, 27 - ҳиқилдоқ артерияси, 28 - жағ ости сўлак без артерияси, 29 - тил артерияси, 29 - Жайнаш мускулининг артерия тармоғи, 30-юзнинг кўндаланг артерияси, 31 - мускул тармоғи, 32 - пастки лаб артерияси, 33 - юқориги лаб артерияси, 34 - кўз ости артерия тармоғи, 35-бурунниг дорсаль артерияси, 36-кўзнинг ташқи артерияси, 37-шох артерияси, 38 - қулоқнинг каудаль ва ўрта артериялари, 39 - чаккани юза артерияси, 40 - энса артерияси, 41 - анастомоз, 42 - мускул тармоғи, а - кекиртак.*

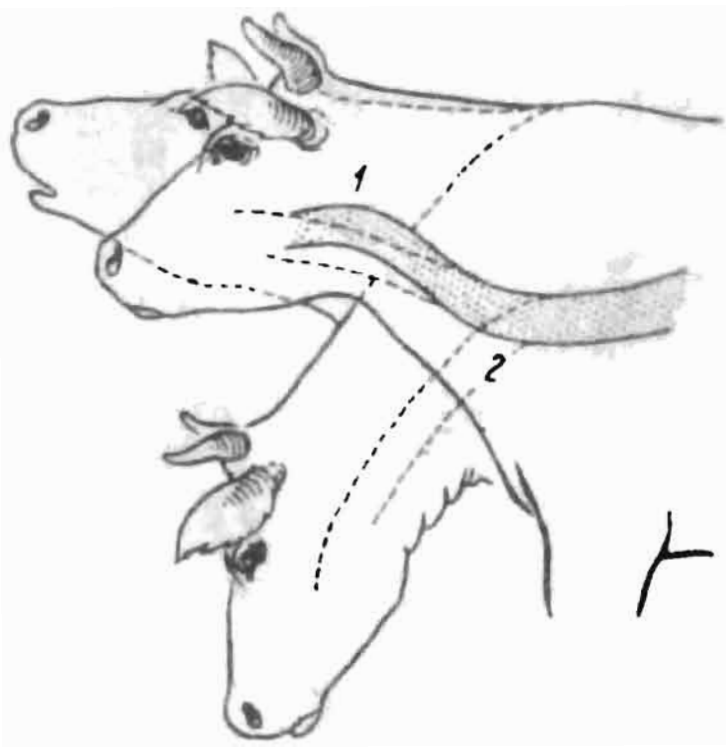

163 расм. *Қорамол бошини букканда қизилўнгачнинг букилган вазияти*



164 расм. *Универсаль трахеотубуслар.*

165 расм. *Томсон томонидан ўзгартирилган трахеотубус.*

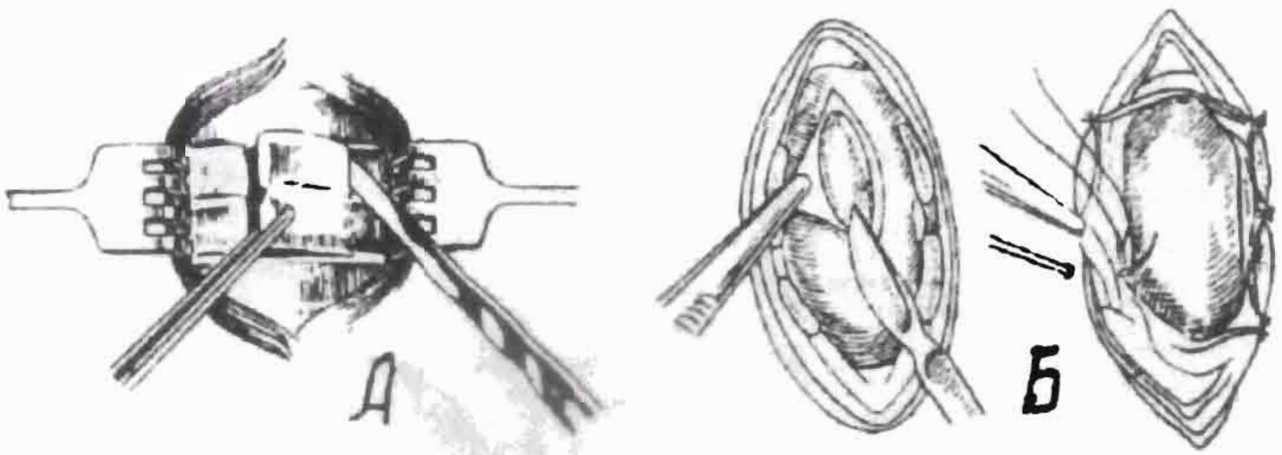

166 расм. *А кекиртакнинг кемирчагини кесиши, Б - кекиртак ёриғини яратиш*

167 расм. *Томсон асбоби орқали кекиртак тоғайини кесиш.*

168 расм. *Томсон трахеотомия асбоби орқали трахеотубусни ҳайвоннинг кекиртак ярасига киргизиш учун уни кенгайтириш*



169 расм. *Кекиртак ёриғини ҳосил килиш.*



170 расм. *Трахеотубус турлари. Кануланинг бир-биридан ажратилган ҳолати.*

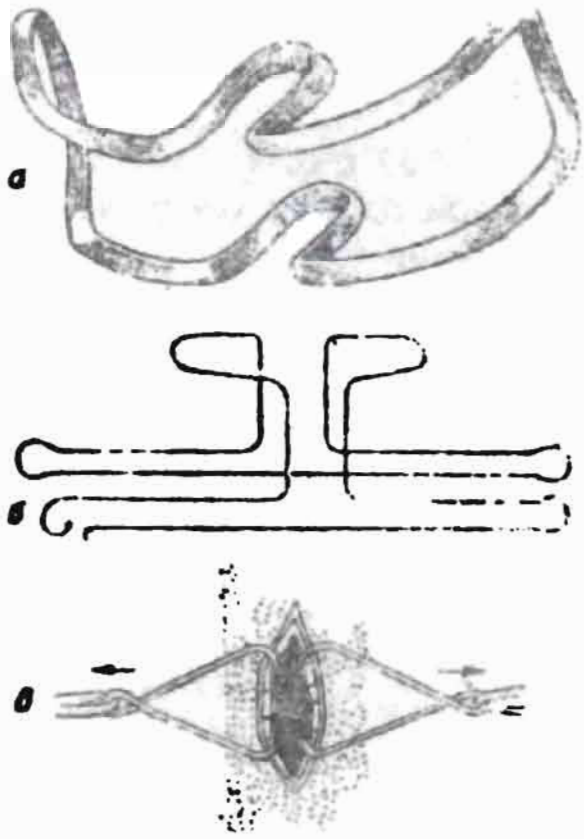

171 расм. *Трахеотомия тешигини кенгайтириш учун уни тартибга солувчи асбоблар: а - Медведов қолипи, б-Янгевич қолипи, в - симдан ясалган илмоқ.*

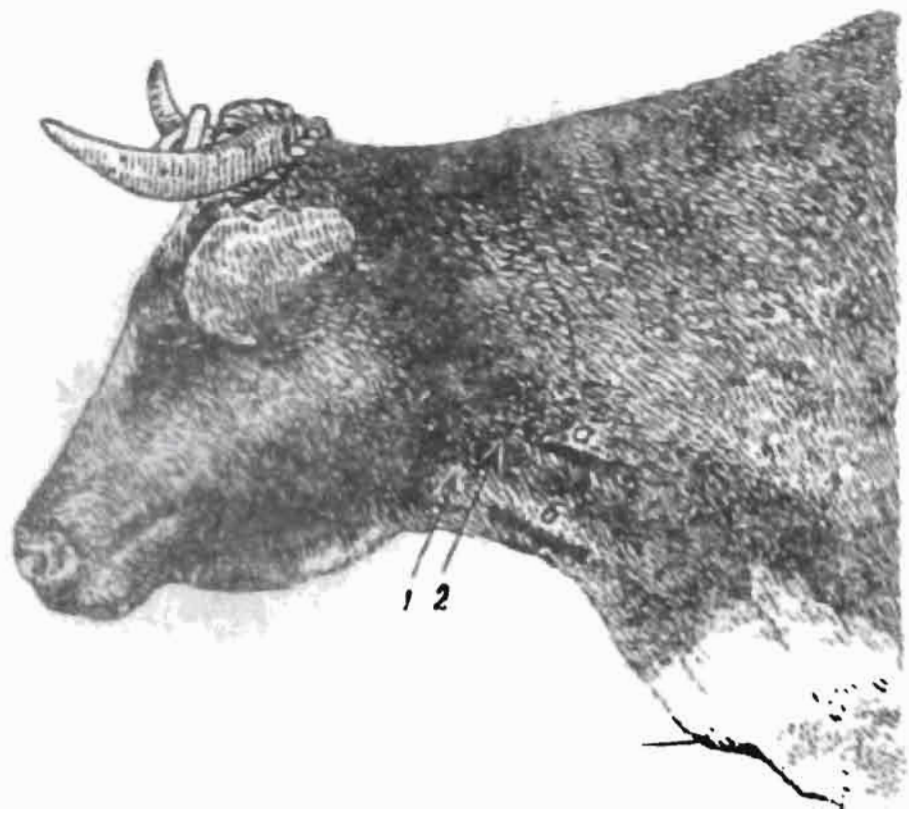

172 расм. *Сигирнинг қизилўнгачида операция ўтказиш йўли: а-юқори, б-пастки, 1-тўш-жағ мускули, 2 - бўйинтуруқ венаси.*

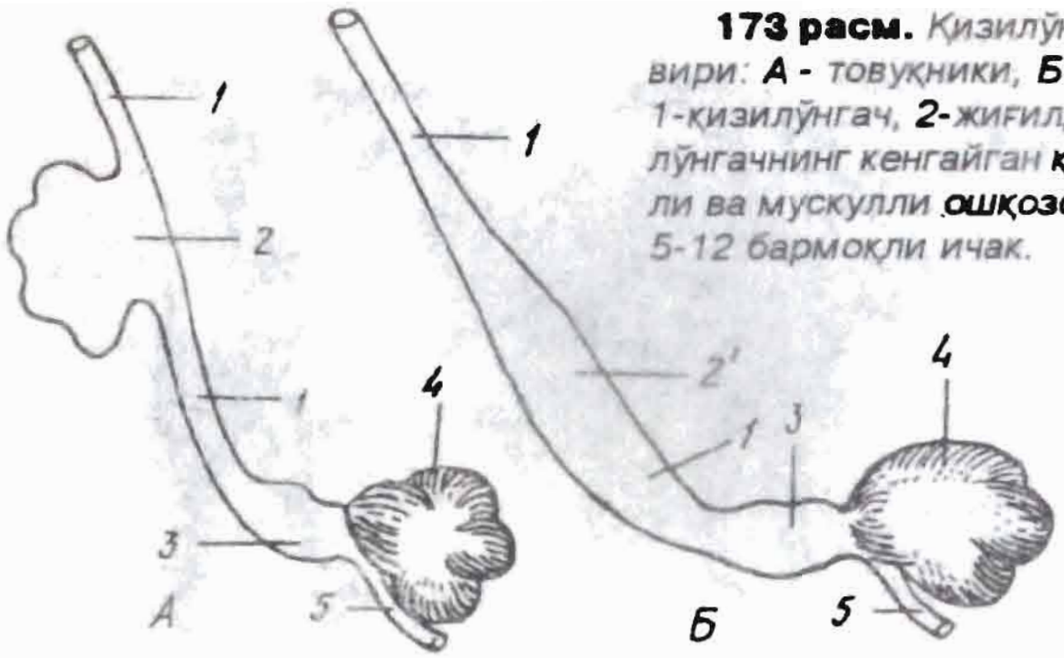

173 расм. *Қизилўнгачнинг тасвири: А - товуқники, Б - ўрдакники, 1-қизилўнгач, 2-жиғилдон, 2'-қизилўнгачнинг кенгайган қисми, 3-безли ва мускулли ошқозон қисмлари, 5-12 бармоқли ичак.*

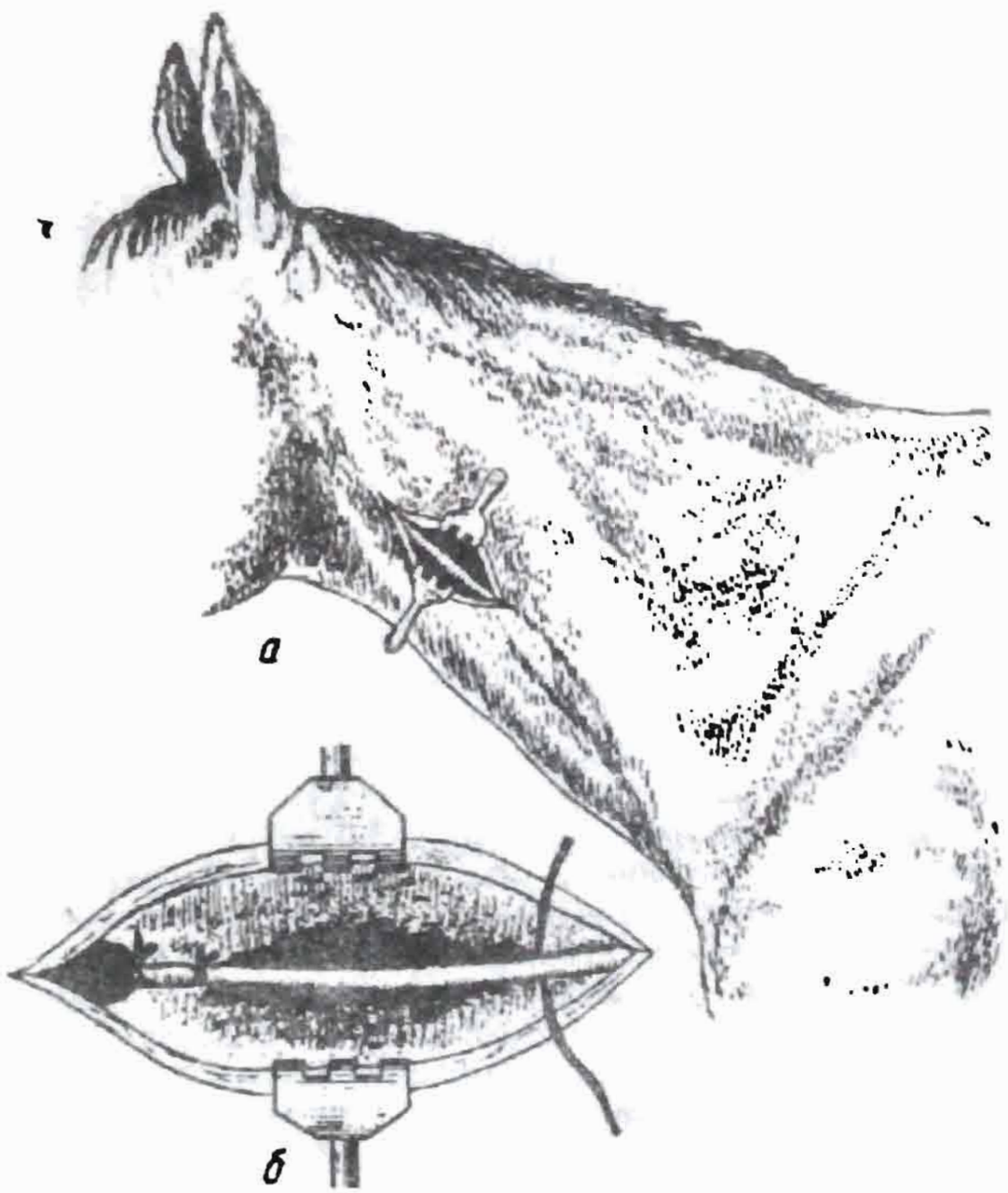

174 расм. *Бўйинтуруқ венасини резекцияси.* **а** *- яккалантирилган томир,* **б** *- лигатурани ўтказиб боғлаш.*

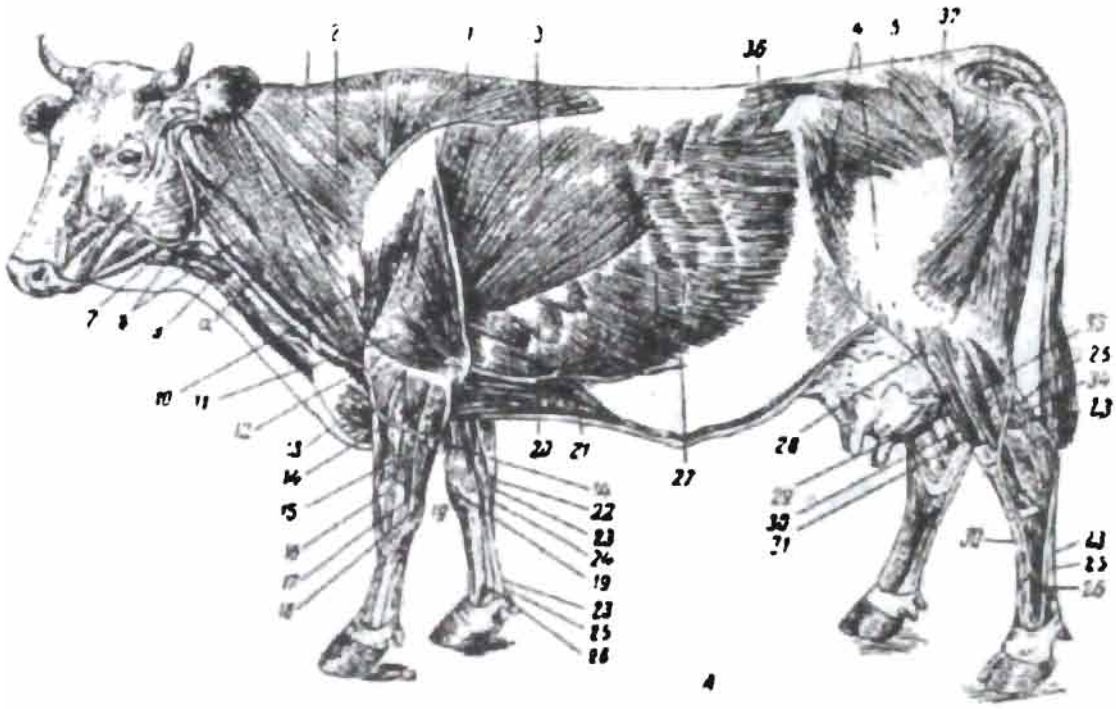

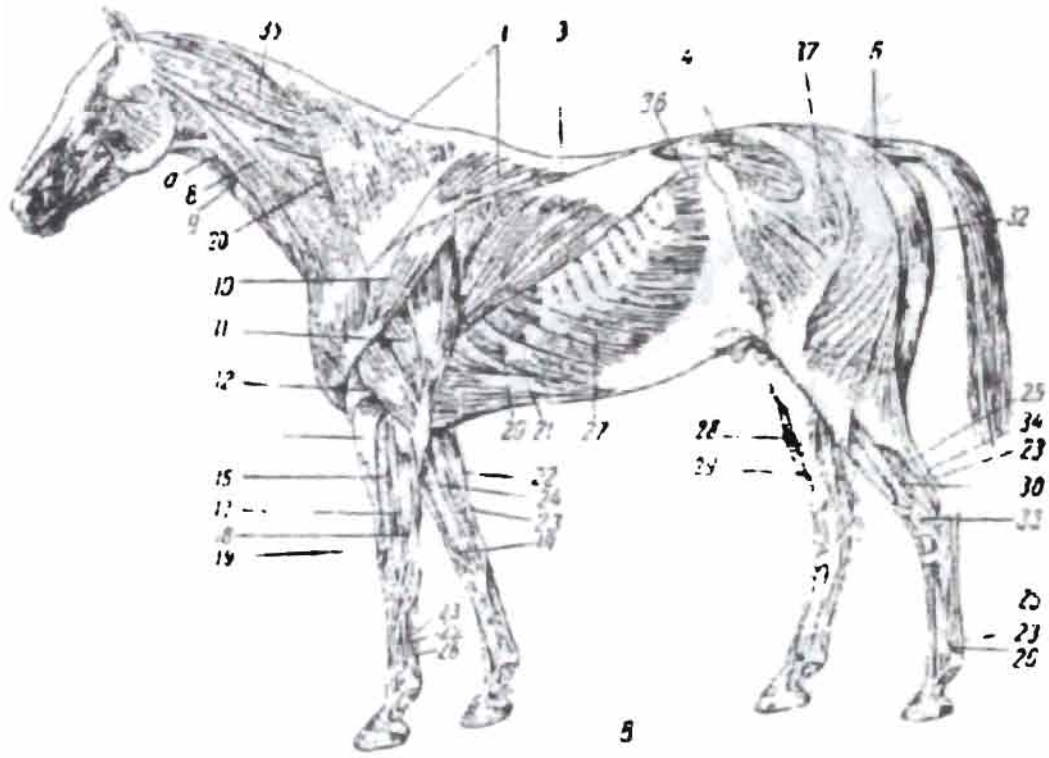

175 расм. *А - қорамал ва В - от танасининг юза жойлашган мускуллари, В: 1- трапециясимон, 2 - елка атлант, 3 - орқанинг кенг, 4 - соннинг кенг фасциясини таранглoвчи, 5 - сағриннинг ўрта, 6 - соннинг икки бошли, 7 - тўш-тил ости, 8 - елка-бош, 9 - тўш-бош, а) уларнинг орасида бўйинтуруқ арикчаси, унда бўйинтуруқ венаси жойлашган, 10- дельтосимон, 11 - елканинг уч бошли, 12 -елка, 13 - кўкракнинг юзаки, 14 - билакузук буғумини ёзувчи, 15 - бармоқларнинг умумий ёзувчи, 16 - III-нчи бармоқни махсус ёзувчи, 17-бармоқларни ён томондан ёзувчи (ёки III-нчи бармоқни махсус ёзувчи), 18 - билакузук бўғимини ёзувчи билак, 19 - катта бармоқнинг ўзоқлаштирувчи узун, 20 - пастки тишсимон, 21 - кўкракнинг чуқур, 22 тирсакни ёзувчи, 23 - бармоқларнинг букувчи юзаки, 24 - билакузук бўғимини букувчи тирсак, 25 - бармоқларни букувчи чуқур, 26 - суякларарo ўрта, 27 - кориннинг ташқи қийшик, 28 - катта болдир олди, 29 - кичик болдирнинг III-нчи, 30 - бармоқларни ён томонидан ёзувчи, 34 - ахилл пайи, 35 - пластирсимон, 36 - қориннинг ички қийшиқ, 37 - сағриннинг юзаки мускуллари.*

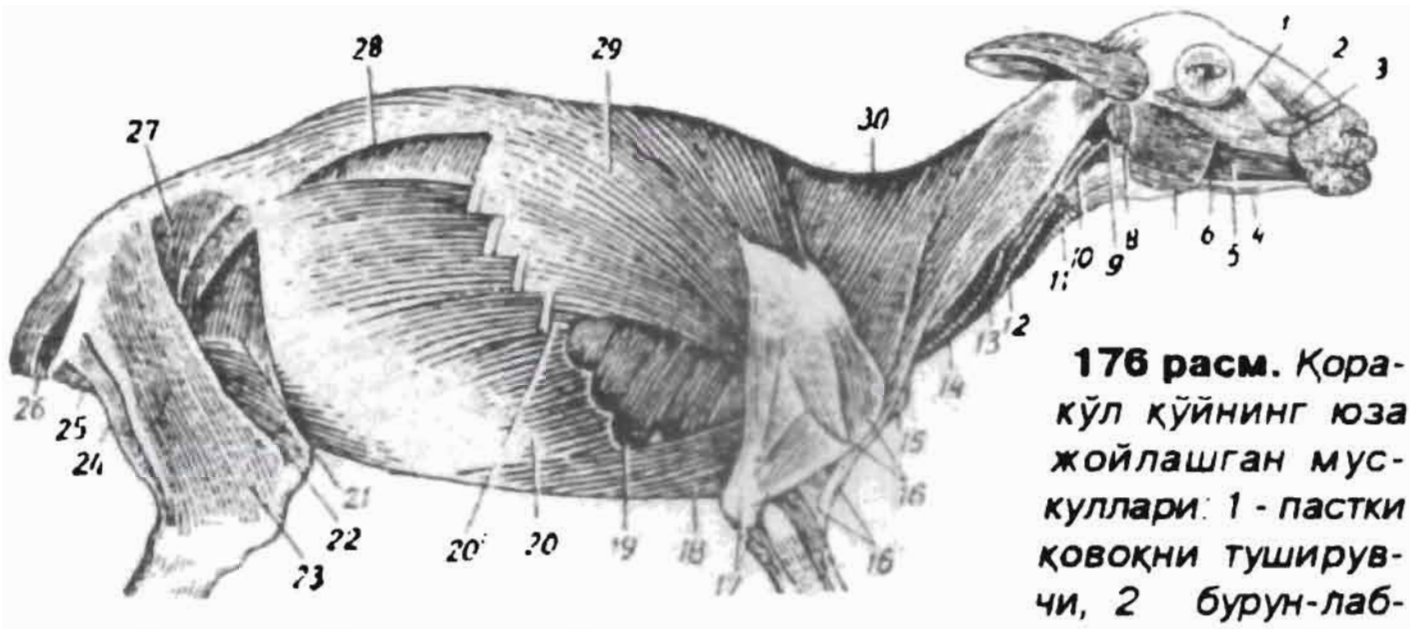

176 расм. *Қоракўл қўйнинг юза жойлашган мускуллари: 1 - пастки қовоқни туширувчи, 2 бурун-лабнинг кўтарувчи, 3 - юқори лабнинг туширувчи, қозиқ ва юқориги лабнинг махсус туширувчи, 4-лунж, 5-пастки лабнинг туширувчи, 6 - юз, 7- катта чайнаш, 8-тил ости, 9-бўйинтуруқ тил ости, 10-умумий уйку, 11-кўкрак қалқонсимон, 12-кўкрак бош, 13-кекиртак, 13' - елка бош, 14 - елка атлант, 15-акромиаль ва дельтосимон мускулини курак қисми, 16 - елка, 17 - елканинг уч бошли мускулини узун ва латераь бошлари, 18 - куракнинг чуқур, 19 - вентраль тишсимон мускулини кўкрак қисми, 20 - қориннинг ташқи қийшиқ, 20' - ташқи қовурғаларараро, 21 - соннинг тарангловчи кенг фасцияси, 22 - соннинг тўрт бошли мускулини латераль боши, 23-соннинг ўрта, 24 - ярим пай, 25 - ярим парда, 26 - дум, 27 - сағриннинг ўрта, 28-қориннинг кўндаланг, 29 - орқанинг кенг, 30 - трапециясимон мускуллари.*

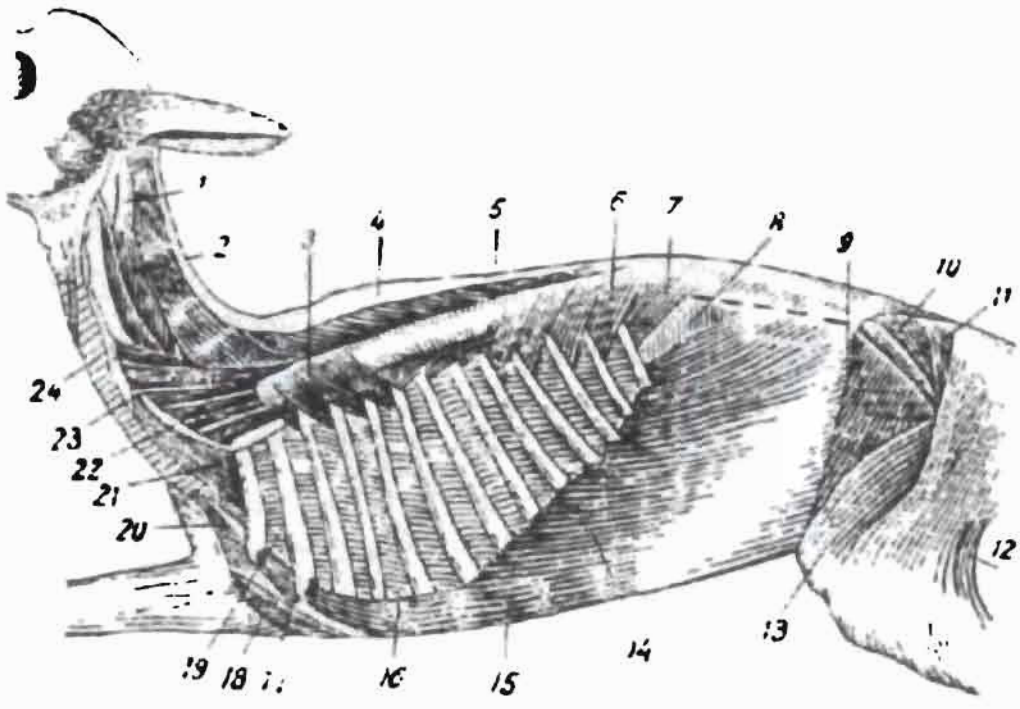

177 расм. *Қоракўл қўйнинг тана мускуллари 1 - бошнинг узун, 2 - бош-елка, 3 - юқориги нафас олиш тишсимон, 4 - бўйин пайи, 5 - орқа ва бўйиннинг қиррали, 6 - дорсаль нафас олиш тишсимон, 7 бел қовурға, 8-қориннинг кўндаланг, 9 соннинг тарангловчи кенг фасцияси 10 - сағриннинг ўрта, 11 - сағриннинг юза, 12 - ярим пай, 13 - соннинг тўрт бошли мускулини латераль боши, 14 - қориннинг ташқи қийшиқ, 15 - қориннинг тўғри, 16 - қовурғаларараро ташқи, 17 - кўкракнинг тўғри, 18 - кўкракнинг чуқур, 19 - қовурғаларараро ички, 20- тўш бош, 21 - норвонсимон, 22 - бўйиннинг ўсимталараро кўндаланг, 23 - атлантнинг узун, 24 - бошнинг узун мускуллари.*

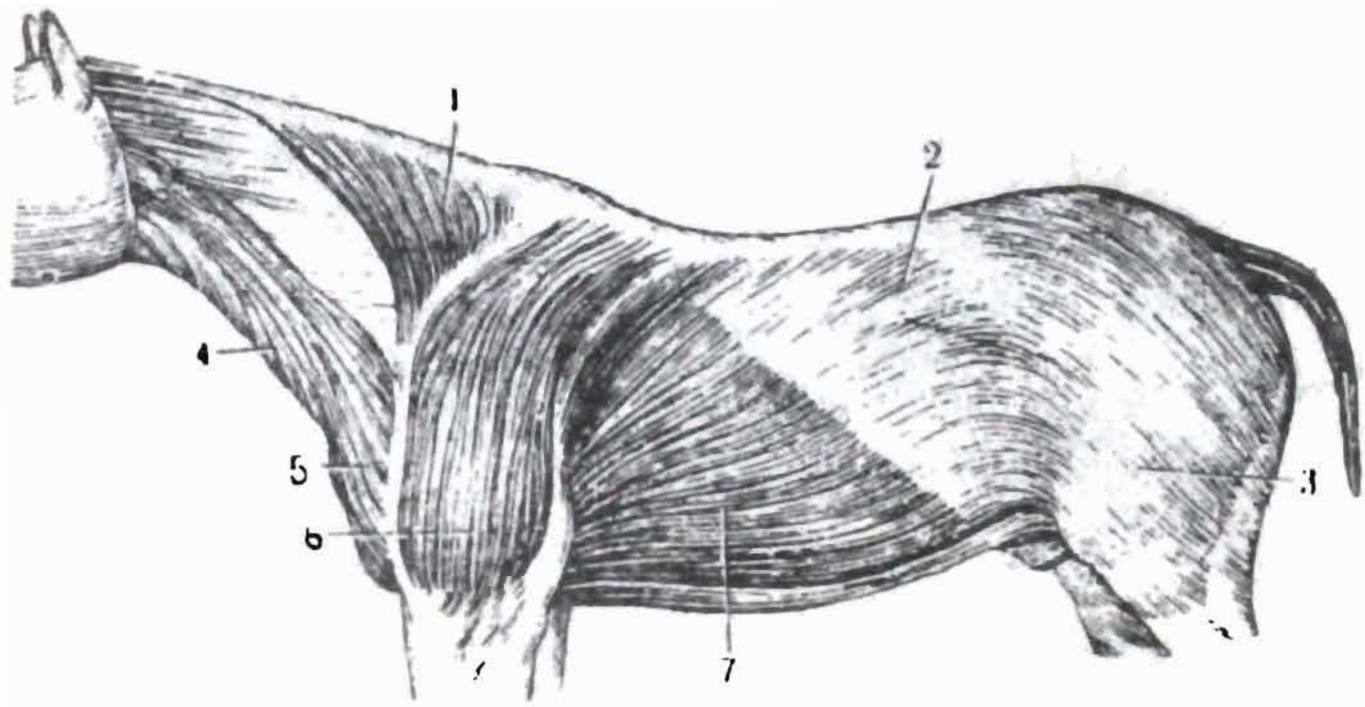

178 расм. *От танасидаги баъзи тери ости ва юзаки мускуллари: 1 - трапециясимон мускул, 2 - кўкрак қорин юзаки фасцияси, 3 - соннинг юзаки фасцияси, 4 - бўйиннинг тери ости мускули, 5 - елка бош мускули, 6 - курак елка тери ости мускули, 7 - терининг катта мускули.*

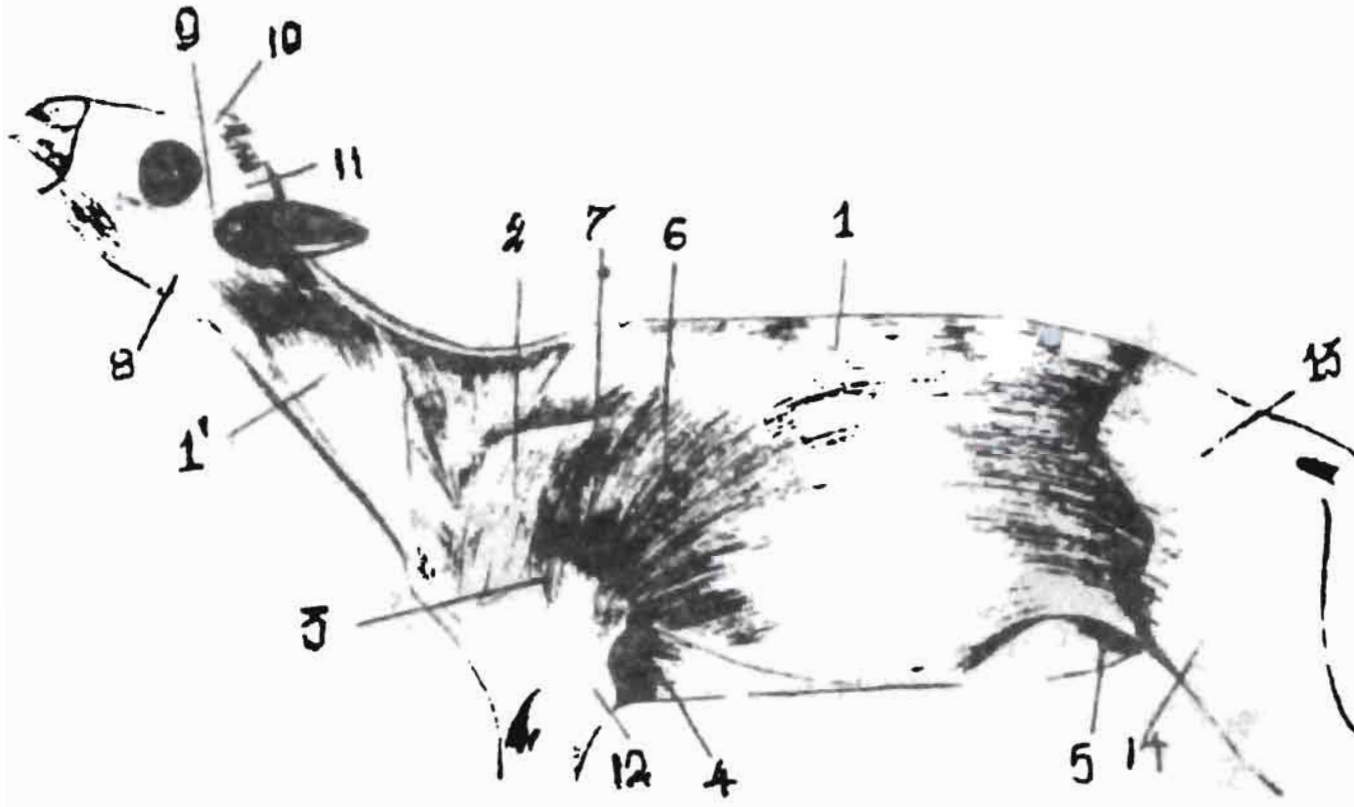

179 расм. *Қоракўл қўй танасидаги баъзи тери ости фасция ва юзаки мускуллари: 1 - тананинг юза фасцияси, 1' - бўйиннинг юза фасцияси, 2 - курак усти фасция, 3 - курак-елка фасцияси, 4 - курак ости ва елкага борувчи юза фасциянинг катта тери ости мускули, 7 - курак-елка тери ости мускули, 13 - сағрин фасцияси, 14 - соннинг кенг фасцияси.*

ЗОБНИ ОЧИШ

Кўрсатма: дағал қотиб қолган масса билан тўлиб кетган-бегона жисмни олиб ташлаш иложи бўлмаган тақдирда операция ўтказилиши лозим.

Операция техникаси. Говуқ боши пастга қаратиб вертикаль вазиятда қўл билан ушланади. Операция доираси йод эритмаси билан тайёрланади. Терини ўртасидан 2 – 3 см узунасига кесади. Зоб ичида бўлган аралашма нарса, қошиқ ёки пинцет билан олиб ташланади. Зоб (2) деворини кеггут билан узлуксиз, тери жароҳати тугунли бахия ёрдамида тикилади.

ҚОРАМОЛЛАРДА КРАНИАЛЬ БЎЙИН СИМПАТИК НЕРВ ТУГУНИ БЛОКАДАСИ

Кўрсатма. Конъюнктивит, панофтальмитнинг бошланиш даври.

Блокада техникаси. (А. Н Голиков ва С. Т. Шитов бўйича). Ҳайвон станокда фиксация қилинади. Боши юқорига қараб кўтарилади. Эпса суяк орасидаги чуқурчадан нерв тугуни пайпаслаб топилади. Унинг олдинги четидан игнани краниодорсаль томонга қараб 3 - 4 см чуқур юбориб, 60—80 мл 0,5% новокаин эритмаси инъекция қилинади.

БЎЙИНТУРУҚ ВЕНАСИНИ БОҒЛАШ

Кўрсатма. Қон оқишлар ва томир оқмаси бўлганда, бу операция ўтказиш зарурияти туғилади.

Операция техникаси. Бу операцияни бажариш икки қулай элементдан: томирни атроф тўқималардан ажратиш ва боғлашдан иборат.

Ҳайвонда тик вазиятда операция ўтказилади, кесиш чизиғи бўйлаб инфильтрация усули билан оғриқсизлантирилади. Тери узунасига кесилади, яъни вена қон томирнинг шикастланган чеккаларига (зарар кўрган қисмидан бироз нари) ип ўтказиш имконияти бўлиши албатта зарур. Вена томирини кесмаслик учун кўкракжағ мускулининг юқори четидан (томир ости), тери ва унинг остида жойлашган тўқималар кесилади. Ажратилган тери ва юза фасцияси билан бирга, тери ости мускул жароҳат лабларини хирургик ҳалка орқали томонларга четлаштиради ва қонаётган томирларни қон тўхтатғич пинцет ёрдамида бураб, қон оқиш тўх-

татилади. Ўтмас усул билан вена томир фасциядан узунасига ажратилади. Яккалантирилган томир остидан Дешан лигатура игнаси (64, ж-расм) орқали икки жойидан ип ўтказиб боғланади (174, б-расм) Ўтказилган иплар орасидан томир кесилади. қолдирган томир учлари (чўлтоқи) 1,5 — 2 см дан кам бўлмаслиги керак.

Операцияга якун ясаш учун тери-фасция қаватига чок ўтказиб тиқилади агар йирингли процесснинг бошланиш белгиси бўлса, жароҳат пастки бурчагидан докали дренаж учун жой қолдирилади.

БЎЙИНТУРУҚ ВЕНАСИНИНГ РЕЗЕКЦИЯСИ

Кўрсатма. Бўйинтуруқ венасининг резекцияси асосан йирингли тромбофлебит бўлганда ўтказилади.

Вена қон томирини очиш ва уни боғлашни қандай бажарган бўлса, бунда ҳам шу усул қўлланилади. Томирни кесиш узунлиги, унинг зарар кўрган қисмига тўғри келиши зарур: а) вена томирининг зарар кўрган қисмини олиб ташлаш; б) томир фасциясини яхши кўриш; в) қон оқаётган томир тармоқларини, венага қўйиладиган қисмларида боғлаш.

Вена резекцияси зарар кўрмаган томир чегарасида пастидан ва юқорисидан, кесишдан олдин боғланади. Венанинг ҳар бир учига, ораси бир-биридан 3—4 см узоқликда иккита ип ўтказилади (174, б-расм), булар орасидаги томир қайчи билан кесилади.

Зарар кўрган вена қон томир қисми қайчи билан кесилади ва уни фасциядан ажратиб ташқарига чиқариб олиб ташланади. Жароҳат лабларига ип ўтказиб қисман ёпилади, пастки қисмида йиринг оқиши ва дренаж қўллаш учун етарли даражада кенг жой қолдиради.

ЎНИНЧИ БОБ

КЎКРАК ОБЛАСТИДА ОПЕРАЦИЯ

КЎКРАКНИНГ ЁН ДЕВОРИДА ОПЕРАЦИЯ

Анатомотопографик маълумотлар. Гавданинг кўкрак бўлимидаги суяк пойдевори, кўкракнинг умуртқа, қовурға ва кўкрак суягидан ташкил топган. Кўкрак деворида елка қамари ҳаракатчан бирлашган

Чегараси: олдинги — кўкракнинг каудаль бурчагидан тирсак дўнглигигача ўтказилган вертикаль чизиқ (тирсак чизиғи); кейингиси — охирги қовурға. юқоридан — елка узун мускулининг остки ташқи қирраси (175, 176-расмлар) кўкракнинг каудаль бурчагидан ёнбош суягининг бўртиғини (маклок) бирлаштирувчи чизиққа тахминан тўғри келади; пастидан — эса ташқи кўкрак венасининг ташқи кўриниши.

Қаватлари: тери ва тери ости қавати, юза фасцияси билан зич ёпишган. варақалар орасида тананинг тери ости мускули—m. cutaneus trunci (178-расм) жойлашган. Қорамолларда унинг юқори чегараси—охирги қовурғанинг юқори учи, орқасидан ёнбош-тизза бурмасига қараб ўтказилган чизиқ. у камон шаклини эслатади, юқоридан сағриннинг энг юқори чўққиси ва ёнбош-тизза бурчагигача бирлаштирувчи чизиқ, пастидан -- юқорида эслатган бурмадан қориннинг сиртқи кўринишидаги бурмасига параллель ўтказилган чизиқ ва олдидан—тирсак чизиғи.

Қоракўл қўйларда (179-расм) юза жойлашган фасция ўзининг толалари орқали тери ости бирлаштирувчи тўқимаси ва чуқур фасциясининг юза варақаси толалари билан бир-бирига мустаҳкам бирлашган. Юза фасция толалари тананинг турли қисмида тери ости мускулига қўшилиб кетади.

Елканинг кенг мускули—m. latissimus dorsi - пастки қисми елка суяги ўртасидан, ёнбош суягининг ички дўнглигигача ўтказилган проекция (тасвири) чизиғи (175, А, В-расм) орасида жойлашган.

Қорин-кўкрак чуқур фасция — fascia thoraco abdominalis profundus — кўкрак деворида бел орқа фасциясининг давоми ҳисобланади. Ўтхўр ҳайвонларда у қорининг сариқ фасцияси деб юритилади.

Юқориги нафас чиқариш тишсимон мускули — m. serratus dorsalis—(176, 3, 6 расм) нафас олиш ва нафас чиқариш қисмлардан тузилган

Тишсимон вентраль мускулнинг кўкрак қисми —-serrati pars thoracalis m. serrati ventralis—отларда 1—9 (175-В, 20-расм) ва қорамолларда 1—8 (А—20) қовурғаларнинг ташқи юзаси пастидан ўз тишлари билан бирлашган. Мускулларнинг орқа қисми эса кўкракнинг орқа бурчаги ва 8—9 қовурғаларнинг туташган ўрнига тўғри келади.

Қоракўл қўйларда юқорида келтирган мускуллар анатомо-топографик жиҳатидан, кўзга ташланадиган

ўзгариш йўқ деса бўлади (177, 180-расмлар), лекин тишсимон вентраль мускул отларникига ухшаб, 1 — 9 қовурға оралиқ пастки чизиғига ўз тишлари орқали бирлашиб олган (180—19-расм).

Қорининг ташқи қийшиқ мускули — m. obliquus abdominis externa — ёнбош суяги бўртиғидан тирсақнинг думбоғига ўтказилган чизиқ орқали қовурғаларга туташган (175-В, 27-расм) Ушбу мускулнинг биринчи бошланиш тиши пастки тишсимон мускулга пона сингари кирган (27).

Қовурга, қовурғаоралиқ мускуллар, ва томир-нерв боғламлари. Қорамолларда қовурғаларнинг пастки қисми отларникига қараганда улар анча кенг, унинг орқа чеккаси, ички томонида эгат билан жиҳозланган, қовурғала қовурғаора артерия ва вена томирлари учун йўлак хизматини бажаради. Қовурғаора ўрта масофа қовурғаларора ташқи ва ички мускуллар билан тўлган. Булардан биринчисининг мускул толалари каудовентраль, иккинчиси эса краниовентраль томонларга қараб йўланган (177—19, 181—15 р-р).

Томир-нерв боғлами — a. v. et n. intercostales — қовурғаоралиқ ички мускулнинг медиаль юза томонида қовурғагача яқин кетма-кет қовурғаоралик вена, кейин артерия. булардан ташқари уларнинг орқасида нерв жойлашган отларда эса қовурғаоралиқ ўрталик масофасидан ўтади. Қовурғаоралиқ нервлар кўкрак сегмент нервларидан ажралиб чиққандан сўнг, умуртқанинг турли узоқлиғидан терининг латераль тармоқларига йўналиб, у кўкрак деворининг пастки қисмига жойлашади (182-расм).

Ички кўкрак фасцияси — f. endothoracica — қовурғаларнинг ички юза томонида қовурғаоралиқ мускул, кўкрак суяги ва кўндаланг мускулга қўшилган.

Девор олди (париэталь) сероз парда — pleuraparietalis — ички кўкрак фасцияси билан бирлашиб, кўкрак деворининг ички томонини қоплаб олган.

Кўкрак бўшлиғи — cavum thoracis — қорин бўшлиғи билан диафрагма пардаси орқали бўлинади (183, 2-расм), турли ҳайвонларда диафрагманинг ёпишган чизиғи ўзгарувчан. Қорамолларнинг диафрагмаси 1-нчи бел умуртқасидан 13-нчи қовурғанинг тўртдан бир қисми юқорисигача ва кейин эса 8-нчи қовурға тоғайи олдидаги қалконсимон тоғайгача чўзилади. Қоракўл қўй ва чўчқаларда ҳам шу чизиқ бўйлаб жойлашган. Отларда — диафрагма 18 нчи қовурға краниаль четига

узунасига ёпишиб, кейин олдинга қараб 17-нчи қовурғанинг қайрилган камонидан 4—5 см ва 16-нчи қовурға сатҳидан 2—3 см юқори, қовурға ёйи узунаси ёқалаб қиличсимон тоғайгача чўзилади.

Кўкрак бўшлиғининг ички томон деворида ёпишиб олган сероз пардаси — pleura — уч марта: вертебраль, стерналь ва диафрагмаль томонларга қараб бурилади. Бу лардан биринчиси умуртқа юқори чегарасининг яқинидан ўтиб кўкрак оралиғи сероз пардасига айланади, варақалар оралиғида вужудга келган бу бўшлиқда — mediostinalis — юрак, қизилўнгач, кекиртак, катта қон томирлари, адашган, қайтувчи ва диафрагма нервлари, лимфа йўллари ва уларнинг тугунлари жойлашган (184, 185-расмлар).

Умуртқа танаси ён томонида жойлашган симпатик нерв танасининг ганглиялари ва ундан ажралган кўкракнинг ички ва корин нервлари ўтади.

КЎКРАК ЁН ДЕВОРИ ОБЛАСТИДА ЎТКАЗУВЧАНЛИК ОҒРИҚСИЗЛАНТИРИШ УСУЛИ

Кўрсатма. Амалиётга тегишли бўлган қовурғаоралиқ ва кўкрак вентраль нервларининг блокадаси ўтказилади.

Қовурғаоралиқ нервларнинг блокадаси доим кўкрак нервларининг дорсаль қисмида жойлашган чегарасига тегишли бўлган, латераль тармоқларини бирга қўшиб бир вақтда блокадаси ўтказилади. Қовурғаоралиқ нервларини оғриқсизлантириш миқдори, операция ўтказиладиган областига боғлиқ. Лекин кесиш зонасидан ташқари латераль ва медиаль томонларда жойлашган нервлар оғриқсизлантирилади.

Игнани-санчиш нуқтаси ҳарбир қовурғанинг орқа чеккасида, яъни елканинг узун ва ён қовурға мускулларининг бир-бирига қўшилиш натижасида вужудга келган жўякчасида (ёнбош суяги чеккасидан умуртқаларга ўтказилган параллель чизиқ) жойлашган. Аввал тери қаватини оғриқлизлантириш учун 3% 10 мл новокаин кўкрак нерви латераль тери тармоғига қарата қуйилади, кейин қовурға орқа дўнг қиррасини мўлжал қилиб, суякга бориб тақалганча игна санчилади, ва орқага 0,5—0,75 см силжитиб, уни чуқурлаштиради, яна шунча эритма юборилади.

Кўкрак вентраль нерви блокадаси — 6-нчи қовурға текислигида, кўкрак ташқи венасига параллель

нерв ўтади, тери ости ва юза фасция оралиғига юқорида кўрсатилган миқдорда эригма қуйилади. Инъекция вақтида игнани юқори ва пастга қараб кўчириш ҳолатига мослаштирилади.

ПЛЕВРАНИ ТЕШИШ — pleurocentesis

Кўрсатма. Плевра бўшлиғида экссудат ёки қон мавжудлигини аниқлаш учун диагностик мақсадида бу операция бажарилади. Баъзан пневмоторакс бўлганида унда тўпланган ҳавони сўриб олиш мақсадида бажарилади.

Асбоблар. Троакар ё резина найчаси уланган Каспер (82, 7 расм) ёки Диккергоф (3) ва (4) йўғон қон олиш игнаси ишлатилади.

Фиксация. Катта ҳайвон тик, майда мол эса ён томони билан стол устида фиксация қилинади.

Операция техникаси. Тешиш жойи, қовурға оралиқ, чап томонидан юракнинг жойлашишига қараб аниқланади. Чунончи: қорамолларда ўнгидан — 6 нчи, ё 7-ичи, чапдан—7-нчи ё 8-нчи, ит ва мушукларда ўнгидан—7-нчи чапидан—8-нчидан ўтказилади.

Троакар ёки игнани ўнг қўлга ушлаб, кўрсатғич бармоқни чеклантириб, тешиш чуқурлиги йирик ҳайвонлар учун 4 — 6 см, кичик моллар учун 2 — 3 см. Чап қўл билан терини бирт омонга силжитиб, ташқи кўкрак венасидан юқори, жойлашган томир-нерв боғламига зиён етказмаслик учун қовурға олди, чеккаси бўйлаб, кўкрак деворига тезлик билан игна санчилади (186-расм). Ҳайвон танасидан қаршилик сезилмаган тақдирдагина, троакар гильзасидан стилет тортиб олинади.

Плевра бўшлиғидан суюқлик олиб ташлагандан сўнг троакар гильзасига стилет жойига ўрнатилади (игна бўлса уни мандренасини) ва кўкрак деворидаги тешик атроф терини бироз қисиб, троакар олинади. Тешилган тери нуқтасига коллодий-иодоформ аралашмасига пахтани ботириб унинг устига босади.

ҚОВУРҒАНИНГ ПАРДА ОСТИ РЕЗЕКЦИЯСИ — resectio costae

Кўрсатма. Қовурғанинг қисман кесилишини кўпинча у синганида, плевранинг тешилишига (перфорация), яллиғланишида ва некроз (остеомиелит, кариес), ўсма; шу билан бирга плевра ва кўкрак бўшли-

ғида жойлашган органларга операция йўлини очиш учун керакли қовурға кесилади.

Асбоблар: Муқаррар асбоблардан ташқари тўғри, қайрилган (Оллиера, Фарабефа) ва илмоқли (Дуайен) қовурға распаторлари. қовурғани кесувчи қайрилган қайчи, занжирли ёки сим арра бўлиши шарт (60-к, и, ж, д расм).

Фиксация. Катта моллар тик турган вазиятида, кичик ҳайвонларга нейролептик моддасини қўллаб ён томони билан стол устида фиксация қилинади.

Оғриқсизлантириш. Игнани санчиш нуқтаси ҳар бир танланган учта қовурға чеккасидан ва булардан ташқари олдинги ва кейинги жойлашган қовурғаларни ҳам қўшиб, нервлари биргаликда оғриқсизлантирилади. Бундан ташқари кўкрак вентраль нерви ҳам анестезия қилинади.

Операция техникаси. Кесиладиган қовурға бўйига қараб суяк ости пардаси томон, керакли узунликда юмшоқ тўқима кесилади. Жароҳат илмоғи орқали уни лабларк томонларга тортилиб, жароҳат ичи кенгайтирилади ва атроф тўқимадан яккалантирган қовурғанинг суяк усти пардасини аввал узунасига, кейин юқори ва пастидан кўндаланг томонларга қараб, биринчи кесилган узун суяк усти кесув учларидан кесади (187, а-расм). Кесилган суяк усти пардасини распатор ёки ништарнинг дастаси билан қовурға суягидан аста-секин ажратади (б). Қовурғанинг четларидаги суяк усти пардани ажратиш учун қайрилган Оллиера распатор асбоби ишлатилади. Шундан сўнг, қовурға ички юза томонида жойлашган суяк усти пардасини суяк тўқимасидан ажратиш учун илмоқсимон—Дуаена распаторини (Б) киргизиб, унинг бутунлигини бузмасдан секинлик билан юқоридан пастга қараб ажратилади. Ажратилган суяк усти парда ва ундан ажратилган суяк, қовурға орасига (б) қовурға қайчини ёки занжирли ёки сим аррасини (60, 4-расм) олдидан ичкарига киргизиб, олдин остидан, кейин юқорисидан жароҳат бурчакигача, қундаланг кесиб олиб ташланади. Қовурғани кесиш натижасида учлари ўткир бўлганда Листон (м) ёки Дуайен (б) суяк омбирлари билан ўткир суяк қирралари кесиб текисланади. Бу усул парда ости қовурға резекцияси деб аталади.

Операция жароҳатини бекитишдан олдин, ажратилган суяк усти парда яна ўз жойига тўғриланади, мускул, тери қаватлари эса тикилади.

Резекция ўтказиладиган қовурға обласида бирон сурункали яллиғланиш ҳодисалари оқибатида операция ўтказиш даврида, ундаги суяк усти пардани суяк тўқимасидан ажратиш жуда оғир ёки иложи бўлмаса, қовурғани ажратиб олишда ундаги суяк, ва парда ҳам бирга қўшилиб олиб ташланади, оқибатда кўкракнинг париэтал пардаси бузилади, натижада пневмоторакс бўлишини албатта кутиш мумкин. Шунда тезлик билан бўлган очиқ жароҳатни тоза дока ёрдамида устидан ёпади ва ҳаво киришини йўқотиш учун шприц орқали плевра бўшлиғидан, кирган ҳавони чиқариб олади.

М. Ш. ШАКУРОВ БУЙИЧА ИЧКИ КЎКРАК ВА СИМПАТИК ЧЕГАРА НЕРВ ТОЛАЛАРИНИНГ ПЛЕВРА УСТИ БЛОКАДАСИ

Кўрсатма. Бу усул кўпинча бузоқларда қўлланилади. Ўткир, ўзига хос бўлмаган респиратор касаллик кўкрак деворидан сўкилиб кирган жароҳатлар, пневмоторакс касаллигининг оғирланиши, плеврит ва пневмония.

Блокада ўтказиш техникаси. Бузоқда ётқизилган вазиятда фиксация ўтказилади. Тегишли томонда бўлган олдинги оёғининг тирсак бўғими тўла равишда ёзилишигача олдинга қараб тортилади. Игна санчилиши 4-нчи қовурға оралиқ масофада, куракнинг каудовентраль чеккасидан 5-нчи қовурға олди чегигача кесилган нуқтасига санчилади. № 0890, 1220 игнани шприцдан ажратган ҳолда, куракнинг каудаль бурчагидан, елканинг уч тармоқли мускул орқа қисмига ўтказилган горизонталь чизиқга қараб 6—8 см чуқурлаштирилади, санчилган игна ўткир учи умуртқа танасига бориб қадалгунча (188 расм). Олдин 0,5% 1—2 мл новокаин эритма юборилади ва шприцдан ажратиб—уни тўғри жойлашганлиги текширилади—синхрон (икки ҳодисани бир вақтда бўлиши) нафас олишида игнадан томчи шаклида суюқлик оқиши керак. Шундан кейин бузоқнинг ҳар бир томонидан шприц ичидаги эритмадан 10—20 мл танага юборилади. Эритмани юбориш вазиятида бузоқни орқага ўзгартирмаслиги учун уни деворга яқинлаштириб фиксация ўтказилиб, инъекцияни бемалол бажариш мумкин. Агар зарурият талаб қилинса, унда 3 кундан сўнг яна қайтариш мумкин.

В. В. МОСИН УСУЛИ БУЙИЧА ИЧКИ ВА СИМПАТИК ЧЕГАРА ТОЛАЛАРИ ПЛЕВРА УСТИ БЛОКАДАСИ

Кўрсатма. Қорин ва тос бўшлигида бўлган яллиғланиш жараёнини даволаш ва унинг олдини олиш, ички органларни оғриқсизлантириш, абдоминаль шок бўлиши олдини олиш, силлиқ мускулларнинг тонусларини нормаллаштириш, ички органларнинг қон билан таъминланишини яхшилаш, овқат ҳазм қиладиган органлар секреция безлари иш қобилиятини кучайтириш.

Блокада техникаси. Йирик ҳайвонлар тик турган ҳолатида фиксация қилинади № 10120 ёки 10150 (катта ҳайвонлар учун) катта игна керак. От ва қорамолларда игнани санчиш жойи, охирги қовурға олдидан, бошқа ҳайвонлар учун унинг орқа чеккасидан аниқланади. Айтилган нуқтага тушиш учун ёнбош қовурға, елканинг узун мускуллари ҳамда юқорида кўрсатилган қовурғалар ҳисобидан вужудга келган чуқурликда игнани санчиш нуқтаси аниқланади. Игна 30—35° бурчак остида танага горизонталь санчилади ва умуртқа танасига бориб текганча чуқурлаштиради (189, а расм). Игнага уланган бўш шприц поршини орқага қараб тортилади ва унинг учи томирдан ташқари бўлганлигига тўла ишонч ҳосил бўлгач, эритма тўлдирган шприц игнага бирлаштиради ва эритма юборилади, игна эгиштирилиб аввалги тутган вазиятини ўзгартириб уни юқори холатга келтиради.

Плевра усти тўқима бўшлиғига эритма оқиб чиқиши ва қуйилишига шароит туғдириш учун, игнани секинлик билан чуқурлаштиради. Эритма кам миқдорда юборилади, шприц игнадан чиқариб олинади, юборган игна тўғри вазиятда турган бўлса, унинг канюласидан эритма томчилаб ташқарига оқади, аорта томири пульсациясининг синхрон уриши ва нафас олиш ҳаракатидан игна тебраниши билиниб туради. Агар игна қорин ички сероз пардасини (брюшина) тешган бўлса ундан эритма оқиб тушмайди, лекин аксинча плевра бўшлиғига ҳаво кирабошлайди. Шу вақтда игнани бироз юқорига тортади ва унинг вазиятини ўзгартиришга тўғри келади (б).

Тананинг 1 кг оғирлигига 0,5% 0,5 мл новокаин эритмаси тенг бўлиниб, икки томонга юборилади.

ҚЎЙЛАРНИНГ ҚОРИН НЕРВЛАРИ ВА ЯРИМОЙ НЕРВ ТУГУНИ БЛОКАДАСИ

Операция майдони тайёр бўлгандан сўнг, ёрдамчи қўйни олдинги оёқларини кўтарган ҳолатда фиксация қилади. Қорин нервини блокада қилишда биринчи бел умуртка ўсимта учини, яримой тугуни блокадасини ўтказишда эса—иккинчи бел умуртқасини пайпаслаб уларнинг жойланиши аниқлаб олинади. Шундан сўнг умуртқанинг каудаль четидан 0,5—1 см орқага чекиниб, ўнг ёки чап томонларидан тегишли бўлган умуртка сурғичсимон ўсимтасига игна учи бориб тақалгунча, перпендикуляр санчилади; шундан сўнг каудаль томонга қараб 2—3 мм силжитилади ва яримой нерв тугунини блокада қилиш учун уни 3—4 бор суриб 4—6 см чуқурлаштиради. Шу билан бирга игна учи белнинг катта ёки кичик мускулларининг қобиғи қалинлигида жойлаштирилиб, қорин нервига яқинлаштирилади (190 расм) Игна шприцга уланади ва поршинни секинлик билан ичкарига итариб, ҳар томонга 10—30 мл 0,25% новокаин эритмаси (ҳайвоннинг тирик оғирлик килограммига 1—1,5 мл тўғри келади) юборилади.

ҚОРИН АОРТАСИНИ САНЧИШ

Кўрсатма. Дори (новокаин, антибиотик, сульфаниламид препараглар) моддаларни елин бачадон ва қорин, тос бўшлиқларида жойлашган бошқа органларга ва орқа оёқта қон орқали тўғридан тўғри таъсир кўрсатиш мақсади учун қон томирига юборилади.

Асбоблар. Маҳаллий оғриқсизлантириш ўтказиш учун шприц ва игна керак.

Қовурға оралиғини тешиш техникаси. Катта моллар станокда, майда ҳайвонлар эса стол устида фиксация қилинади, нейролептик юборилади Игнани санчиш нуқтаси чап томондан, тўғридан-тўғри охирги қовурға олдидан, ёнбош-қовурға мускулининг сиртқи юқори кўринишидан юборилади.

Игнани айтилган нуқтага горизонталь текислигида 35° бурчак остида охирги қовурғанинг олдидан, игна умуртка танасига бориб текганча юборилади. Махсус тешиш игнасини танага оғриқсиз юбориш учун олдин муқаррар игна ёрдамида охирги қовурға оралиқда жойлашган тўқималарни новокаин билан инфильтра-

ция усули орқали оғриқсизлантиради Тешиш игнасини айтилган нуқтага горизонталь текислигида 35 бурчак остида охирги қовурға олдига тегизиб, учи умуртқа танасига тақалгунча юборилади (191 расм). Кейин игна суяк тўсиғидан 2 см орқага тортилади ва 1,5 - 2 см чуқурликга 45° бурчак остида горизонталь силжитиб қўйилади. Игнани жойидан ўзгартириш ва чуқурлаштириш вақтида аорта деворини оғриқсизлантириш учун 5—10 мл анестетик эритма юборилади. Аорта деворига игна тегиши билан унинг пульсацияси билинади Игна тешиб утиши учун яна 0,7—1 см кўрсатилган томонга қараб силжитилади.

Аорта деворини тешиш вақтида хирург қўли ўзига хос каршиликни сезади, қон томири тебраниши, ва оқими канюлада пайдо бўлади Шундан сўнг шприц ё қон қуйиш системаси игнага уланади ва лори эритма моддасини секинлик билан томирга қуяди. Эритмани юбориб бўлгандан сўнг шприц ичига оч-қизил рангли қон аортадан чиқади. Томирнинг уриб турган зарбаси э а, шприц поршинини юқорига итаришга ҳаракат қилади. Парааорталь гематома бўлишининг оллини олиш учун, икки босқич орқали санчилган игна тортиб олинади. Олдин игнани секин тортиб олишида уни канюласидан қон оқишини тугатилишигача, кейин 10 - 15 секунд вақт ўтиши билан уни тортиб олиниши охирига етади. Игна чиқариб олинади, тешилган нуқтага йод эритмаси суртилади.

ЎН БИРНЧИ БОБ

ҚОРИН ОБЛАСТИДА ОПЕРАЦИЯ

Умумий анатомотопографик маълумоглар „Қорин" тушунчаси ҳайвон танасининг энг катта области, белнинг вентраль томонида, диафрагма ва тос бўшлиқ бўлими киришигача чегара оралиғида жойлашган. Бу областга тегишли қорин бўшлиғи ва ички органлар жойлашади.

Чегараси: олдинги доира — тананинг торакаль қисми диафрагмага ёпишган; орқа қисми—тос бўшлиғига киргунча, чов боғламининг текислик даражасига мувофиқ, сонни таранглoвчи кенг фасцияси ва сағрин мускуллар орасидаги жўякларнинг тасвири (176—21, расм); юқоридаги - бел умуртқаларига тушган мускуллар; пастдан—вентраль томонда жойлашган юмшоқ

девор ва ҳанжарсимон тоғай; ёнбош томонлардан—қориннинг биқин юмшоқ девори охирги қовурға қисмига диафрагмага туташган қисми.

Ўтказилган текислик бўйича қоринни шартли равишда икки сегмент ва уч қисмга бўлиш қабул қилиб олинган: биринчи—охирги жуфт қовурғаларнинг орқа қисмлари иккинчи—маклокнинг юкори бурчаклари (192 расм). Олдинги қисм, ёки корин усти области—regio epigastrica—диафрагма оралиғи ва биринчи текисликда жойлашган; ўртадаги қисм, ёки қориннинг ўрта қисми, икки текислик орасида жойлашган—regio mesogastrica; орқанги қисми, ёки корин ости области—regio hypogastrica иккинчи текислик ораси ва тос бўшлиғига киришгача жойлашган.

Юқорида келтирилган қисмларнинг ҳар бири ўз навбатида кичик областларга корин олди қисмида қалқонсимон тоғай—r.Xiphoidea—вентраль текислигида жойлашган, икки томонда ўрнашган қовурғалар ёйи текислигида ва жуфт ўнг ва чап қовурға ости чегараларга—r. r. hypo hondriacus - dexfra et sinistra—бўлинади.

Қориннинг вентраль деворида ва бел умуртқаси кўндаланг ўсимтаси ўрта чегара остида киндик—r.umbilicalis—юқорида бел—r. lumballs—областларига бўлинади (193,194 расмлар).

Бел умуртқаларининг кўндаланг қовурға ўсимталари учлари томонларида ўнг ва чап биқин областлари—r r iliacae dextra et sinistra—ажратилади, уларнинг умурткалар қисмида ҳар томонида учбурчак шаклидаги чуқурлик—оч биқин fossa paralumbalis—жойлашган, булар остида хусусий биқин области ўрин олади.

Корин деворининг пастки қисми орқа томонида вертикаль текисликда ўнг ва чап чов областлари—r.r. unguinali dextra et sinistra—, булар оралиғида чов суяги—r. pubis—жойлашган.

Ёнбош - тизза бурмасидан қовурға ёйига ўтказилган горизонталь текислик клиник нуқтаи-назарга кўра корин остки девори яна ўз навбатида ёнбош ва пастки корин деворига бўлинади. Бу қисмида эркак ҳайвонларда (мушук ва қуёнлардан ташқари) жинсий олат териси, кертмаги—praeputium, урғочи катта ҳайвонларда—сут бези области ажратилади. Киндик орқали ўтказилган текислик бўлимида киндик олди ва киндик орқа (191-А расм) мингақалари алоҳида ажралиб туради.

Қорин деворининг таркибига қовурға ва қовурға тоғайлари кирмайдиган қисми қоринниинг юмшоқ девори деб номланади. Қорамолларда Реттинг томонидан қорин областини бўлиниш усулларини бошқача қилиб баён этган (195 расм).

Қорин юмшоқ деворининг тузилиши (196 расм). Тери қорин деворининг вентраль қисмида анча юпқа. Тери ости ва ундан кейинги юза фасция тўқималари бир-бирига зич ёпишган Тананинг тери ости мускули юзаки фасция варақаларининг орасига жойлашган, қорин юмшоқ деворининг орқа пастки бўлими, а мавжуд бўлиб, биқин тизза бурмасига қўшилади. Фасция ости тўқималаридан кейинги қаватлар яхши ривожланиб, урғочи ҳайвонларнинг сут бези, эркак молларнинг препуцияси яқинида жойлашган, фасция ости қавати яхши ривожланган ва шуларни ўз ичига қамраб олган; соннинг тарангловчи мускул олди, тизза қопқоғи юқорисидаги бириктирувчи тўқимани таркибий қисмида тизза усти лифма тугуни, чов областида эса чов юза лимфа тугунлари ўрнашиб олган.

Шу қаватда қорин тери ости артерияси ва венаси — a. et v. subcutanea abdominis — жойлашган. Қорамолларда вена томири лактация даврида йўғонлашади, кўкрак суягининг қиличсимон ўсимта чегарасида „сут қудуғи" тешиги орқали у ички кўкрак вена томирига қўйилади. Баъзан бу тешик иккита бўлиб, унда вена томири ҳам иккига бўлиниб, тешиклар орқали ичкарига киради.

Қорин сариқ фасцияси — fascia flava abdominis — бел орқа (елка) фасциясининг давоми; у қоринниинг ташқи қийшиқ мускул апоневрозига бирлашади (175—20, расм) ва ундан эркак ҳайвонлар жинсий олатига чуқур фасция ажралиб чиқади, у эркак жинсий аъзосига ва урғочилар учун елинини ушлаб турувчи боғлам вазифасини бажаради.

Қоринниинг ташқи қийшиқ мускули — m. obliquus abdominis externa — (196 8 расм) жуда кенг ялпоқ мускул бўлиб, тананинг ён томонида жойлашган, кўкрак ва қорин деворини ташкил қилишига иштирок этади. У кўкракнинг пастки ёнидан бошлаб тос суяги томонга қар б йўналган. Унинг апоневрози уч қисмга: қорин, тос ва сон бўлакларига ажралади Қорин қисми оқ чизиқ ва қоринниинг тўғри мускули учун ташқи қин пардаси шаклланишига қатнашади; орқа томондан қов суяги дўнглигига ёпишиб олади. Тос бўлаги бироз қа-

линлашиб, маклок ва қов суяги дўнглигига ёпишишдан олдин уни чов ёки пупарта боғлами—lig. inguinale —деб аташади. Бу ва қорин бўшлиғининг охирги қисмида апоневрозлар ажралиши оралиғида чов каналининг тери ости ёки ташқи тешиги (ҳалқаси) ҳосил бўлади.

Қориннинг ички қийшиқ мускули - m obliquus abdominis internus—(181 расм) ўзининг тузилиши жиҳатидан боғламга ўхшаб кетади. Қорамолларда бу оч биқиннинг пастки чегарасини ташкил қилади. Мускул апоневрози қориннинг тўғри мускули (16) қин фасцияси тузилишига кўмаклашади. Шунинг учун бу мускулнинг каудаль қисми пастки томонидан чов боғламига ёпишмаган, мускул ва боғлам ўртасида эгат ҳосил бўлади, айрим қисми чов каналининг ички ёки қорин тешиги деб аташ мумкин

Қориннинг тўғри мускули – m. rectus abdominis – (16) қориннинг қийшиқ ва кўндаланг мускул апоневрозларидан ташкил топган, қин фасциялари ҳар томонларидан ўраб олинган

Қориннинт кўндаланг мускули—m. transversus abdominis – (28). Унинг пайга ўтиш қисми қорин қийшиқ мускули пайига ўтиш чегара текислигига тўғри келади. Шунда пастки ёнбош девори юпқалашади, шунинг учун бу жойни бўшалган қисми деб ҳисоблашади, кўпинча бу ерда шикастланиш оқибатида қорин даббаси вужудга келади. Маклок яқинида мускулларнинг ташқи юзасидан айланма чуқур ён артериясининг иккига ажралган (бифуркация) тармоқлари тарқалади.

Кўндаланг фасция – fascia transversae —қорин олди тўқима—panniculus preperitonealis – ва девор олди парда – peritoneum – бир-бирлари билан зич ёпишган.

Қорин оқ чизиғи—linea alba—қорин девори мускуллари, сариқ ва кўндаланг фасцияларнинг бир-бирига қўшилиши натижасида чўзилган фиброзли учбурчак вужудга келиб, қиличсимон тоғайидан ков суягининг қўшилиш бирикмасигача чўзилган. Оқ чизиқнинг ўрта қисмида чандиқсимон—қаттиқ майдонча—киндик—umbilicalis—бор.

Қорин деворини қон билан таъминланиши. а) қорин тери ости артерия (ташқи уяг артериясидан) б) қисман ташқи кўкрак артерия; в) қовурғаоралиқ артериялар: д) чуқур ёнбош. е) краниаль ва каудаль қорин усти артерияларнинг тармоқлари тарқалади.

Иннервация. Қоринининг юмшоқ қаватиға 13-нчи қовурға оралиқ ва 2-нчи бел нервларнинг тармоқлари тарқалади (2 3 – 1 расм). Номбар этилган нерв таналари умуртка оралиқ ёриғидан ташқарига чиқиб олгандан кейин, улар дорсаль ва вентраль тармоқларга бўлинади, ўз навбатида булардан яна медиаль ва латериаль қисмлар ажралиб чиқади 13-нчи қовурғаоралиқ нерв (а) 1-нчи бел умурткасининг кўндаланг қовурға ўсимта олди четига яқин, охирги қовурғанинг орқа чеккасига нисбатан параллель пастга қараб ёнбош областини каудовентраль қисмига етиб боради. Бел нервларининг дорсаль тармоқлари эса оч биқин тери областига, уларнинг вентраль жойлашган тармоқлари бўлса: (ё бош – қорин ости – iliohypogastricus, ёнбош – чов – ilioinguinalis – ва ташқи уруғ – spermaticus externa) нервлари қоринининг ёнбош қисмининг қолган ҳамма қаватларини, чов. прецуция, елин ва ёрғоқнинг кўпчилик қисмини таъминлайди (197 ва 203 расмлар).

Қоракўл қўйларда қорин деворида жойлашган мускулларнинг тузилиши, формаси ва жойлашиши жиҳатидан қорамолларникига тўғри келади (175, 176, 181р).

Қоракўл қўйларда чов каналининг тузилиши ва жойлашиши қорамолларникига ўхшаш, калта – умумий ўртача узунлиги 2,5 см ташкил қилади. Шунинг билан бирга у тешикли канал шаклида бўлмасдан, балки ёрилган йўлни эслатади, қоринининг ташқи ва ички қийшиқ мускул пайлари орасидаги ясси парча остида жойлашган. Қўчқорларда ташқи тери ости тешиги тузилиш шаклига қараб ҳалқа қиёфаси дейишга тўғри келмайди. Ичкарига қорин бўшлиғига очиладиган қисмининг тузилиши ҳақиқатдан ҳам деярли ҳалқага ўхшаш ва унинг диаметри 1,5 смга яқин.

ҚОРАМОЛЛАРНИНГ ҚОРИН БЎШЛИҒИДА ЖОЙЛАШГАН БАЪЗИ ОРГАНЛАРНИНГ ТОПОГРАФИЯСИ

Қорин бўшлиғига ички томонидан қорин сероз пардаси – peritoneum – ёпишган, қайсиким девор-умуртқалар олди чегарасида париэталь қисми — peritoneum parietale (диафрагма, қорин ва қисман тос деворини ёпади) ва ички – висцераль қисми – peritoneum viscerale, ўтиш даврида у икки хисса-варақа тутғичга – mesenterium бўлинади (198 ва 199 расмлар).

Катта қорин—rumen—(200-Б расм), қорин бўшлиғининг чап томонининг деярлик ҳамма чегарасини эгаллайди. 6-нчи қовурға оралиқ текислигида унинг юқори қисми диафрагмага тегиб туради, катта қорин қоида бўйича диафрагманинг қовурға қисмига ва охирги қовурғаларга ёпишади, фақат кичик бир қисмида талоқ диафрагмани катта қориндан ажратиб туради У 10—12-нчи қовурға бурчаги текислигида катта қорининг дорсаль халтаси париэталь юза қисмига ёпишади

Катта қориннинг ўнг томонида жойлашган висцераль юзаси остида ширдон, бироз юқоридан—қат қорин, ошқозон ости бези ва жигар билан туташган Катта қориннинг тос бўшлиғига яқин бу қисми ўзининг дорсаль томони билан чап буйрак ва ичак ҳалқаларига ёпдошади. Катта қориннинг юқоридаги юзаси диафрагма оёқчалари ва чапда жойлашган бел мускулларига тегиб туради.

Катта қорин тос бўшлиғининг пастига каудаль жуягининг торизонталь тортилишидан ҳосил бўлган ўзининг икки кўр халталари—saccus cecus cranialis dorsalis et ventralis—(200 Б—1,3 р.) билан кириб боради. Катта қориннинг краниаль қисмида жуяк деярли торизонталь ўтиб (8). Иккита кўр халта бошланиши ажратади, булардан дорсаль жойлашган катта қориннинг бошланғич қисми деб аталади. Бу халта вентраль томонида жойлашганига қараганда анчагина чўзилиб, кўкрак томонга чиқади ва 8-нчи қовурга оралиқ текислигида катта қориннинг бошланғич қисми орқали кизилўнгач билан алоқада бўлади (202 расм). Унинг ўнг томони деворида қизилўнгач жўяги, тўр қорин бўшлиғи билан катта тешик—ostium rumeno reticulare—орқали бирлашади (узунаси 18 см, эса 13 см)

Юқорида эслатиб ўтган катта қориннинг иккала ариқчалари бир-бири билан катта қориннинг иккала ёнбош юзасида кўндаланг ариқча билан бирлашиб, катта қоринни алоҳида дорсаль ва вентраль халталарга бўлади.

Катта қориннинг ҳамма чуқур жўяклари ёғ тўқимаси билан тўлган. Катта қорин жўяклари узунасида қориннинг ўнг чап артерия ва вена томирлари жойлашган. Катта қорин жўяклари узунасига қорин ёғ (чарви) ўтиб, паст жойлашган кўр халгаларни ҳар томонлама ўраб оладилар. Кейинчалик катта чарви қориннинг ички ўнг томонидаги деворига ёпишиб, ингичка ва йўғон ичакларни ундан ажратиб туради.

Тўр қорин—reticulum—(201—11 расм) қорин бўшлигида деярли медиан вазиятда жойлашган бўлиб, диафрагма ва жигарга бевосита ёпишиб, қизилўнгачнинг кириш қисмини эгаллаб ва ханжарсимон кемирчакнинг вентраль томонидан нари туради (199—О, 200—Л расмлар). Тўр қориннинг вентраль томони 10 см узунасида ханжарсимон кемирчак оралиқ чегарасини эгаллаб олади. Тўр қорин юрак халтасидан 2—4 см масофа узоқлашган

Тўр қорин иккита тешик орқали катта қорин—ostium rumenoreticulare—ва қат қорин—ostium reticuloruminalis—ларга, қизилўнгачга—қизилўнгач жўяги орқали қўшилади. Қизилўнгач жўяги катта қорин даҳлезини ўнг томондаги девори ва тўр қориннинг узунасида вентраль томонга, тўр қорин ва катта қорин орасида жойлашган тешиккача чўзилади. Катта қорин бўшлиги орқали тўр қорин ҳисобидаги ён деворларидан қизилўнгач жўяги, ва унинг остидаги тешик орқали қат қорингa кириш осон. Тўр қорининг шиллиқ пардаси ўзининг тузилишга кўра асалари уяси шаклини эслатади.

Қат қорин—omasum—кўкрак деворининг 7—12-нчи қовурга оралиқ доирасида ёпишиб, қорин бўшлиғида жой олади. У бир томондан тўр қорин, бошқа томондан эса ширдон билан алоқада бўлади. Унинг ҳажми 7—дан 18 литргача

Ширдон—abomasum—қорин бўшлиғи тагига жойлашган бўлиб, ўрталик вазиятни эгаллайди (200—13, 198—Д расмлар), юқоридан - катта қориннинг вентраль кўр ҳ[illegible] и ва қат қорин, ён томондан—қисман қо[illegible] ҳам[illegible]нг тоғайи ва қорин юмшоқ деворига ёпишиб туради. Унинг пилорик қисми, тана бўйига деярлик кўндаланг томонга қаратиб жойлашган, ўнг томонга кўчиб, қовурга оралиқ деворга ўрнашиб олади. Ширдоннинг пилорик қисми қорингa нисбатан тикка бўлиб боради ва 12 бармоқли ичакга ўтади Ширдоннинг сиғиш ҳажми 20 литргача (200—13 расм).

Қон билан таъминланиш. Жигар, талоқ ва ковшовчи ҳайвонларнинг ошқозонига қорин артерия тармоқлари тарқалади.

ҚОРИН ЮМШОҚ ДЕВОРИДА ЎТКАЗУВЧАНЛИК АНЕСТЕЗИЯ ЎТКАЗИШ

Қорамол ва отларда қорин деворида ўтказувчанлик—паравертебраль ва паралюмбаль усули билан оғриқсизлантиради (202 ва 203 расмлар). Биринчи усул бўйича бел ва кўкрак нервларини умуртка оралиқ нерв чиқиш ёриғи олдидан блокада ўтказилади, иккинчисида – бел умуртқаларининг кўндаланг қовурға ўсимта учи яқинида блокадани амалга оширади.

Кўрсатма. Қорин ёнбош областида ва шунга тегишли қисмларда лапаротомия, руменотомия, кесарево кесиш ва ичакларда тегишли чегарасида бўлган қорин даббасида операция ўтказилади.

Асбоблар: шприц, № 10120 игна.

Паравертебраль анестезия. Қорамолни станокга киргизиб бурун қисқичи ёрдамида фиксация қилади, бордию мол қайсар бўлса унда нейролептик эритмаси қўлланади. 12—13-нчи қовурға оралиғидан 3-нчи бел умуртқа қовурга кўндаланг ўсимтасигача бўлган чегарада игнани санчиш учун операция доирасини тайёрлайди. Ҳар бир инъекция ўтказиш учун 3% ли 10 мл новокаин эритмаси қуйилади.

13-нчи кўкрак нерви блокадаси. Умуртқа ўрта чизиғидан 5 см узоқликда ва охирги қовурға ташқи кўринишини давоми. Перпендикуляр ва умуртқа қирра ўсимтасига нисбатан параллель 6—8 см чуқурликга, игна учи қовурға дўнглигига бориб текгунча юборилади, кейин игнани бироз орқага тортиб бўшатади ва яна 0,5 см уни чуқурлаштиради, ундан кейин эритма қўйилади.

Биринчи иккинчи бел нервлари блокадаси (203,1-а,б расм). Бел умуртқаларининг 1-нчи ва 2-нчи қовурға-кўндаланг ўсимтаси ташқи қирра учининг жойланишини тери устидан пайпаслаб аниқлайди Кейин умуртқанинг ўрта қисмидан 5 см узоқликда, ҳар бир қовурға кўндаланг ўсимтаси негизига қараб 6—8 см чуқурликга навбати билан орқа чети орқали игна вертикаль, суякга бориб текгунча санчилади Кейин игнани суякдан бироз орқага тортиб, уни яна 0,5 см чуқурлаштиради ва эритма қуйилади, шу билан бирга игна учи томирдан ташқари жойлашганига тўла ишонч ҳосил қилиш керак. 10 минут вақт ўтишдан сўнг анестезия бошланади, қорин деворида жойлашган мускулларнинг бўшашиб қолиши қайд қилинади.

2. Отларда анестезия ўтказилиши қорамолларданига ўхшаш бўлиб, охирги кўкрак нерви ва 1—2-нчи бел нервлари блокада қилинади.

Паралюмбаль анестезияси катта ҳайвонларда ўтказилади, қайсики паравертебраль блокада ўтказишда, унинг жойи сезиларли даражада аниқ бўлмаса, ҳар бир нуқтага 3%-ли 10 мл новокаин эритма қуйилади.

1. Қорамолларда. Ҳайвонни станокга киргизиб фиксация қилади, агар ўжар-баджахл бўлса нейролептик қўлланилади № 0890 игна ишлатилади.

Биринчи санчиш-охирги қовурға оралиқ нерви блокадаси. Биринчи бел умуртқасининг қовурға кундаланг ўсимтасининг эркин учи ва охирги қовурғанинг орасида жойлашган юмшоқ тўқима устидан уни пайпаслаб аниқлайди. Суякга бориб тегкунча, умуртқа ўсимтасининг олдинги ташқи бурчакидан игна перпендикуляр юборилади. Игна учини суякдан силжитиб яна 0,5—0,75 см чуқурлаштиради ва секинлик билан новокаин эритмаси қуйилади. Эритмани кенг майдонга юборишга эришиш учун олдинга ва орқага новбати билан игна жойини алмаштириб тугагандан сўнг игнани тортиб, унинг учини тери ости қаватида қолдириб яна юқоридаги миқдорда инъекция қилинади. 13 нчи кўкрак нервининг дорсаль танасига қўшимча равишда санчиш, бу тери ости нерв тармоқларида блокада ўтказиш демакдир (202—2,3 расм).

Иккинчи санчиш—биқин-ёнбош ости нерви, 2-нчи бел умуртқасининг қовурға-кўндаланг ўсимтаси учи ўртасидан тери орқали игна санчилади, юбориш техникаси худди юқоридаги усулдек бажарилади. Бунда ҳам тери остига инъекция такрорланади.

Учинчи санчиш—биқин-ёнбош-чов нерви. Бу нерв ўзининг муқаррар йўлини орқага қараб ўзгартирганлиги сабабига кўра санчиш нуқтаси 3-нчи бел умуртқаси қовурға-кўндаланг ўсимтаси эркин учидан санчишмасдан, балки 4-нчи текислигидан ўтказишга тўғри келади. Инъекцияни бажариш техникаси бу ерда ҳам юқорида баён этилган ўша усулдагидек қайтарилади (203 расм).

2. Отларда, қорамолларда учта нервнинг блокадаси қандай бажарилган бўлса бу ерда ҳам шу операция қайтарилади. Лекин учинчи инъекция (ёнбош-чов нерви блокадаси) 3-нчи бел умуртқаси қовурға кўндаланг ўсимтасининг эркин учидан ўтказилади.

ҚОРИН ДЕВОРИНИ ТЕШИШ — paracentesis abdominis

Кўрсатма. Кўпинча диагностика мақсади учун қорин бўшлиғидан олинадиган нарса характерига қараб у ердаги касалликни аниқлаш (асцит, перитонит), ва оғриқсизлантиувчи эритма, сулфаниламид, антибиотик препарат моддаларини юбориб, перитонит ва бошқа септик ҳолатларда даволаш мақсади учун қўлланади.

Асбоблар. Троакар, турли калибрдаги игналар мандрени билан, суюқлик сақланадиган идишлар.

Фиксация Катта ҳайвонларни станокда боғлаб ушлайди (бурун қискичи, бурун ҳалқаси ва оёқни кўтарган ҳолда), керак бўлганда нейролептик модда қўлланилади.

Тешиш техникаси Қорамол ва отларда операция ўтказишда қорин деворини тешиш нуқтаси қиличсимон тоғай ва киндик орасида, оқ чизиқдан бироз четда жойлашган.

Танани тешишдан олдин шу ердаги тери қавати бир томонга тортилади, қорин деворига нисбатан асбоб қийшиқ йўналишда бўлиши керак. Қорин деворини тешгандан сўнг юборган асбобни 1—2 см чуқурлаштиради Суюқлик кўп миқдорда тўпланган бўлса (асцит) унда коллапсга йўл қуймаслик учун уни астасекинлик билан чиқаришга ҳаракат қилиш керак. Операцияни бажаргандан кейин тешилган нуқтани клейли боғлам орқали бекитади.

ЛАПАРОТОМИЯ — laparotomia

Лапаротомия (қоринни кесиш)—lapara—қорин, tome—кесиш—грекча—қорин деворини кесиб унинг бўшлиғидаги бўлган органларга бориш учун йўл очиш.

Кўрсатма. Бу усул кўпинча даволаш учун ишлатилади. Масалан лапаротомия катта қоринга йўл очиш—руменотомия; бачадон ва тухумдонга (оналик бези) аралашиш—кесарева кесиш, овариэктомия ва бошқалар. Баъзан лапаротомия касаллик диагнозини аниқлаш ва операция ўтказишнинг таъсиротини мақсадга мувофиқлигини аниқлаш учун бажарилади. Башарти қорин бўшлиғини очиб, бирон органда операция ўтказилса буни кейин диагностика ўрнига даволаш лапаротомияси деб ҳисобланади.

Фиксация ўтказиш ҳайвон турига, касаллик характерига, лапаротомия танлаган усулига боқликдир.

Кичик ҳайвонларни ён ёки орқаси билан ётқизади, катта молларда кўпчилик кўрсаткичларда (йиқитмасдан) станокда ушлаб операция ўтказилади. Баъзан уларни ҳам ён ёки орқасига ётқизиб операция ишини бажаришга тўғри келади.

Оғриқсизлантириш. Катта ҳайвонларда лапаротомияни тикка ҳолатида ўтказилганда маҳаллий оғриқсизлантиришдан фойдаланади. Кичик молларни ётқизиб операция бажарилса унда наркоз қўлланади.

Операция техникаси. Операция ўтказиладиган органнинг топографик жойлашишига, ва ҳайвон турига боғлиқ бўлади. Катта молларда қорин деворининг кесилиши бевосита шу орган жойлашиш яқинидан бажарилади; бундан иложи борича унинг юқори қисмида кесишни ўтказиш мақсадга мувофиқ, чунки бу билан кесилган жароҳат орқали ички органларнинг ташқарига чикишининг олдини олиш демакдир (207 расм). Кичик ҳайвонларда эса бу усул аксинча, қорин бўшлиғидаги органларга киришда кесиш кўпинча унинг пастида жойлашган бўлади (204, 205 расмлар). Шу сабабга кўра лапаротомия ўтказишни икки асосий усул билан: қорин бўшлиғининг остидан ва ёнбошнинг бир томонидан белгиланади.

ҚОРИН ДЕВОРИНИ ВЕНТРАЛЬ ТОМОНИДА КЕСИШЛАР

Ҳамма турдаги ҳайвонларда кесиш техникасини бажариш нисбатан енгил ва қон оқиш деярли кам бўлади; ошқозон, ичаклар, бачадон, қисман тухумдон, сийдик халтасига операция йўлини очиш анча осон. Қорин деворида бирнеча кесиш усуллари мавжуд (206 расм).

Медиан кесиш асосан оқ чизиқ бўйлаб олиб борилади. Бу кесиш йўли (а) киндик олди области, аммо киндик ва ков орасида ҳам заруриятга кўра кесиш керак бўлганда қулай жой ҳисобланади. Олдин тери ости, юза фасцияси ва оқ чизиқ кесилади. Жароҳат чеккаларини яра илмоғи билан кенгайтиради, қорин сероз пардасини пинцент орқали кўтаради ва қайчи ёки заруриятга кўра ништар билан кичик қилиб тешади, кейин шу орқали бармоқни ичкарига киргизиб, унинг назорати остида кесишни охирига етказади.

Операцияни бажаргандан кейин қорин деворидаги жароҳатни бекитишга ўтади (узлуклиг чокларни ўтка-

зиб уларнинг ҳар бирига алоҳида тугун ўтказиб боғлайди); кичик ҳайвонларда ички қорин сероз пардаси ва кесилган оқ чизиқ жароҳат лабларини бирга илинтириб узлуксиз узунасига тикади, кейин операциянинг охирида тери ости тўқимаси билан бирга қўшиб узлукли тугун тайлаб тикилади. Катта молларда қорин сероз пардаси ўзи алоҳида, кейин оқ чизиқ ва охирида тери қавати тикилади.

Бу кесиш усулининг жиддий камчилиги шундаки операциядан кейин жароҳатнинг битиши узоқга чўзилади ва унинг лаблари битмасдан бир-биридан ажралиш хавфи ёки катта молларда даббага олиб келиши мумкин.

Парамедиан кесиш операция жароҳатининг битиши мустаҳкам ва бирмунча тезлик билан эришилади. Қорининг тўғри мускулини (трансректаль кесиш) ёки уни айланма йўл орқали кесишни бажариш мумкин. Бундай кесиш усуллари кўпчилик ҳайвонларда қўлланилади.

А. Тўқиманинг трансректаль чизиғи, оқ чизиқга нисбатан параллель, ундан 1,5—2 ё 4—5 см жой қолдиради, бу албатта ҳайвоннинг турига ва катта кичиклигига боғлиқ. Тери, тери ости, юза ва чуқур фасциялар, қоринининг тўғри мускулини ташқи қин пардаси, ўзи, ундан кейин тўғри мускулнинг ички қин пардаси, парда олди ва коринининг сероз пардаси қатлам-қатлам кесилади.

Б. Кичик ҳайвонларда ошқозон, ичаклар ва сийдик халтасига, сигирларда кесарево ёриш ўтказганда (200 – Б расм) тўғри мускулни айланма йўл орқали кесишни лозим топади. Оқ чизиқдан 1,5—2 см, қорамолларда эса 4—5 см узоқлашиб кесилади. Тери ва фасция тўқималари, кейин жароҳатни узунасига буткул очиб ташлайди, тўғри мускулнинг ташқи қавати қин пардасини кесиб ташлайди, сўнгра уни оқ чизиқдан илмоқ асбоби билан ташқарига тортиб чиқаради ва ички қават қин пардаси очилиб кесилади: операция иши якун бўлгандан сўнг тери ости тўқималарига узлукли бахия ўтказиб, тугун тайлаб боғлайди. Бундай усул орқали лапаротомия ўтказганда жароҳатнинг чеккалари бир-бирига мустаҳкам ёпишиб олишига шароит вужудга келади (спайка) ва келажакда дабба бўлиш эҳтимоли олдини олиш демакдир.

Қовурға ёйига параллель кесиш (204—а расм). Отларда кўр ичак ва катта чамбар ичакнинг бу-

рилиш қисмида, итларда — кўпинча жигарга яқинлашиш учун бажарилади. Бу операция тўғрисида тўлиқ ва тегишли равишда юқорида тўхталиб ўтилган.

Чов орқали кесиш ни асосан крипторхид, овариэктомия, шунинг билан бирга чамбар ичакнинг пастга тушувчи қисмида, орқа чиқарув тешиги йўқлигида қўлланилади.

Қорин ён деворидан кесиш ошқозон, тухумдонга аралашиш, бачадон шохи ёрилишида, отларда — кичик чамбар ичак ҳалқасига яқинлашишда ва бошқаларда бажарилади. Тери ва чуқур жойлашган мускулларнинг толаларини бир-биридан ажратмасдан, уларни ўтмас усул билан бузиб операция йўлини очганда.

Қовурға ёнидан кесиш (паракосталь) кўпинча оч биқин орқали руменотомия ўтказганда қўлланилади. Қорин деворининг ҳамма қаватлари кўрсатилган томонларига қараб ва шунда тери ҳам кесилади Бел умуртқасининг қовурға—кўндаланг ўсимта учидан 10 см пастда ва охирги қовурғага параллель 18—20 см узунасига, (қовурғадан уч бармоқ орқа) тўқималар кесилади (204—11, а расм). Қориннинг ташқи ва ички мускуллари, кўндаланг фасция, қориннинг сероз пардаси (икки охирги қорин пардалар бир-бирига зич ёпишиб олган) кесилади. Қон оқишларни синчиклаб тўхтатади. Сероз пардасини ажратиб уни пинцет орқали, бурмасидан ушлаб кичик кесади ва бармоқни ичига киргизиб, унинг назорати остида бўлган жароҳатни кенгайтиради (56 расмга кара). Якунида сероз парда ва шунга яқин—ички фасция қавати, ички қийшиқ мускули бирга узлуксиз кетгут билан, бошқа қолган ҳамма қаватлар ва тери узлукли гугун ўтказиб тикилади.

Паралюмбаль кесиш баъзан қорамолларда руменотомия ўтказишда бу усул бажарилади (204,11—б расм). Бел умуртқалари қовурга-ёнбош ўсимтасининг латераль томонидан уч бармоқ кенглигида 15 см узунасида горизонталь кесилади. Бундай кесишнинг моҳияти шундаким қориннинг ички қийшиқ мускул толалари йўналиши бўйича ажратилади, шунда бошқа биронта мускул толаларига зарар етказмайди.

Оч биқин остидан кесиш чўчқа, сигир ва байталда қориннинг ўнг ё чап томонидан кесарево кесишлар олиб боришда; охиргисининг операцияси ҳайвон тикка турган вазиятида, кесиш чизиғи—ўнг ёки чап томондан адо этилади. Сигирларда бунинг бирнеча тури мавжуд, буларнинг иккитаси (201—1 расм) да

тассавур этилган. Теридан кейин юза, қориннинг сариқ фасцияси, ташқи ва қийшиқ мускуллари, кўндаланг мускулнинг апоневроз қисми, кўндаланг фасция ва қорининг сероз пардаси (охирги икки қаватлар бир-бирига зич ёпишган) кесилади. Қон оқишларни синчиклаб тўхтатиш албатта зарур.

Оч биқин марказидан кесиш сигирларда — оварнэктомия ва отларда — кичик чамбар ичак ҳалқасига йўл очиш (чап томондан): тери 15 см узунасига кесилади 'Мускул толалари ўтмас усул орқали ажратилади, чунки шунда у тикилмайди, сероз парда, тери ва фасция қаватларига чок ўтказиб тикилади (209 расм).

ОШҚОЗОН ОЛДИ ВА ОШҚОЗОНДА ОПЕРАЦИЯ КАТТА ҚОРИННИ ТЕШИШ —

rumenocentesis

Кўрсатма. Катта қорин тимпанияси бу энг хатарли касаллик бўлиб, нафаснинг бўғилишига олиб келади, тупланган газ тезлик билан уни чиқаришга мажбур қилади Шунинг учун баъзи вақтларда операция шошилинч равишда ўтказилади.

Фиксация. Ҳайвоннинг вазиятига қараб уни тикка ёки ётган ҳолатида осонлик билан катта қорин тешилади

Операция техникаси. Тешиш учун троакар керак бўлади (208—а расм). Катта моллар учун троакар гильзаси диаметрининг кенглиги 1 см—гача, кичик ҳайвонларда эса 0,4—0,5 см гача қўлланади

Тешиш нуқтаси—чап оч биқин марказида, (209 расм) чунки катта қоринда тимпания бўлганлиги сабабли унинг чегарасини аниқлаши қийинлашади, шунинг учун маклокнинг ости четидан, охирги қовурғани бирлаштирувчи горизонталь чизиқга қараб игна санчилади Бу ерда операция доирасини тайёрлаб йод эритмаси суртилади. Ўткир троакар учини тери устига тўғрилаб унинг дастасига қўл кафти билан куч ишлатиб қаттиқ уради қорин ички деворига катта қорин дивори ёпишиб турган бир пайтда ҳамма қаватлар бирданига тешилади. Шунда тери қалинлик қилса уни пичоқ билан кесади ёки дастасини ишга солиб тешади. Троакар учини қарама—қарши жойлашган тирсак дўнгига қаратиш керак. Асбоб гильзасини тўсиғигача қорига қараб йуналтиради. Кейин тўсиқ ғовини қорин деворига босиб, троакар гильзасидан стилетни тортиб ола-

ди. Гильза учидаги тешикни тампон орқали вақт-вақти билан ёпиб, аста секин ичкарида тўпланган бодни (газ) чиқариб юборади Агар гильза ичида бирон нарса тикилиб қолса, унда стилет ёки зонд орқали ичини тозалайди Тўпланган бод чиқариб бўлгандан сўнг, троакар гильзаси орқали катта ҳайвонлар учун катта қорин ичига 300—5 0 мл ва майда молларга 50—100 мл ачишга қарши модда воситаси юборилади. Кейин стилетни гильзасига бошқатдан киркизади ва қорин деворини бироз босиб троакарни чиқариб олади. Бўлган жароҳат атрофига йод эритмаси суртилади ва коллодийга ботириб олган кичкина бўлак пахта билан устини ёпади.

КАТТА ҚОРИННИ ЕРИБ ОЧИШ — rumenotomia

Кўрсатма. Травматик ретикулит ва ретикулоперитонит; ёмон ҳазм бўладиган озуқа билан катта қориннинг ҳаддан ташқари тўлиб қолиши, ошқозон олди атонияси, заҳарли ўсимликли озуқани қабул қилгандан сўнг заҳарланиш оқибати. Буғозлик ҳолати операция ўтказишига қарши кўрсатма бўлаолмайди.

Фиксация. Станок ёки девор олдида ҳайвон бурнига бурун қисқичини ишга солиб орқа чап оёғини норвон ё тахта билан тўсиб қўяди.

Оғриқсизлантириш. Маҳаллий инфильтрация усули билан ёки ўтказувчанлик (паравертебраль ё паралюбаль) йўл орқали оғриқсизлантиради. Перитонит бўлишнинг олдини олиш мақсади учун В. В. Мосин усули бўйича ички ва чегара симпатик перв таналарини плеврауст блокадаси, буни маҳаллий оғриқсизлантиришни олиб бораётган вақтда ўтказилади.

Операция техникаси Операцияни бошлашдан олдин хирург оч бицин марказидан тўрқорин ости чегарасигача қўлининг узунаси тўғри келишига ишонч ҳосил қилиши керак. Буни аниқлаш учун хирург олдин ҳайвон танаси устига ўнг қўлини қўйиб чўзганда унинг елка бўғими оч бицин марказ текислигида, бармоқларнинг учи курак орқа четига тегиши керак.

Операция ишига аралишиш—кўпинча чап оч бицинлан паракосталь кесиш усули тарқалган. Охирги қовурға орқасидан уч—бармоқ нари, унга параллель ва бел умуртқаларнинг қовурға—кўндаланг ўсимтаси учидан бир кафт пастга тушиб тери кесилади. Кейин терининг кесилган чизиғи йўлланишига қараб қорин

девори ҳамма қаватлари кесилади. Қорин бўшлиғини яккалантириш учун "мушук" — илмоқча ва резинали тахтача (40x40 см) керак. Бу тахтача ўртаси овал шаклида тешилади (18x9 см), бинт тасмасини боғлаш учун (ҳар бири 1 м. ёки резинали найчани мустаҳкам тутиш учун) икки бурчагидан — кичик тешикча очади (210-а,б расм).

Лапаротомия ўтказиш пайтида, операция ярасининг доира юзасида резинали тахтачани шундай ҳисоб билан жойлаштириш керакки, ундаги тешик тери кесигига тўғри келиши керак. Шундан сўнг тана устидан тасма ёки резинали найчани ўрнатади, қорин чап томонидаги деворида ўрнатган резинали тахтачани (варақани) ушлаб туришга хизмат қилади.

Катта қорин бўшлиғига хирург киргизган қўли билан катта қориннинг дорсокаудаль томонидаги деворини ушлаб, уни ташқари чиқаради ва мушуксимон илмоқчалар билан резинали варақанинг юқори ва пастки тешик четларига уни мустаҳкамлайди, кейин астасекинлик билан қорин деворига ништарни тиқиб кесади ва шиллиқ парда томонидан унга илмоқни илинтиради ва резинкали варақа устига уни ёзиб ўрнатади. Ҳамма томонини ушлаб олиши учун 6—10 дона илмоқ керак бўлади (в).

Катта қорин деворини резинкали варақага қайтариб қўйиши туфайли, унинг фиксацияси учун яхши шароит яратилади, қорин деворидаги тери ва шиллиқ мускул, жароҳат лабларига етарли даражада, бир-бирларига жипслашиб ёпилиши натижасида, ундаги озуқаларни эвакуация қилиш чоғида ёки ўз—ўзидан жароҳат ичига оқиб тушишга халақит беради. Агарда катта қорин деворининг чеккалари резинали варақага зич ёпишмаган бўлса, унда илмоқлар ва қорин девори ости оралиғига докали салфеткалар қўйиб изолация қилинади.

Қорин деворини яхши фиксация қилиш натижасида катта қорин ва тўр қорин бўшлиғига қўлни эркин киргизишга яхши шароит туғилади (211 расм) ва оҳисталик билан ундаги бор нарса чиқариб олинади. Катта қоринда бўлган озуқа чиқариб олингандан сўнг, ичкарига киргизилган қўлни тўр қоринга юбориб, уни синчиклаб текширади. Эркин жойлашган қаттиқ жисмларни магнит ёрдамида илинтириб чиқариб олинади

Катта қорин деворида бўлган жароҳатни икки қатор чок ўтказиб тикади. Жароҳат атрофида бўлган

турли ифлосликларни тоза тампон билан артиб олади, кейин қоринининг юқори қисмидан ўрнатган 2-та илмоқни бўшатади, қўйилган докани олиб ташлайди ва жароҳатга кетгут ёки ипак ипи билан узлуксиз чок ўтказишни бошлайди. Игнани шиллиқ парда томонидан тиқиб ҳамма қаватлардан ўтказиб олади (Шмиден чоки). Катта қорин деворини бора-бора ёпилиши муносибати билан қўйилган илмоқларни аста-секин ечиб олади. Биринчи қаватни тикишни тугатгандан кейин иккинчи устки қават (Ламбер ёки Плахотин, Садовский) чокини қўйишни бошлайди,—узлуксиз тикилади (212 р).

Катта қорин девор жароҳатини икки қаватли ёпиқ (глухой) чок; биринчи қават—узликсиз бахия (сероз парда ва ҳамма қаватлари, қоринининг ички қийшиқ мускули қўшилади), иккинчи қават - тугунли ипак бахия (тери ва шунга тегишли, қоринининг ташқи қийшиқ мускули қўшилади). Тикишни бошлашдан олдин жароҳат юзасига пенициллин сепилади.

Операция ўтказиш чамасига ҳаммаси бўлиб 40—50 минут вақт сарфланади, ҳайвон бунга яхши чидайди. Шунга кўра операция ўтказиш учун, сигирнинг буғозлик ҳолати ҳам сабаб бўлолмайди.

Операция ўтказишнинг бошқача усуллари асосан операция доирасини турлича яккалантиришига боғлиқ, шундагина у ажралиб туради. Бу 213 расмда келтирилган. Агар руменотомияни ўтказишга тегишли хирургик асбоб-ускуналар бўлмаганда, В. Р Тарасов техникаси бўйича уни бажариш жуда қўлай ҳисобланади (а).

Операциядан кейин парвариш ўтказиш. Операция ўтказилган ҳайвонга махсус боқишни талаб қилмайди. Операциядан кейин унга оз миқдорда сув ва хашак берилади. Биринчи тўрт кунликда енгил хашак билан боқилади, ундан сўнг аста-секинлик билан одатдаги рационга ўтади. Терида қўйилган чокни 10-нчи кунда олиб ташлайди. Операциядан кейин 2-нчи кундан бошлаб пенициллин қўлланилади (бир сутка ичида 2 мл) танада бўлган ҳарорат бартараф қилинган ва умумий ҳолатини тиклагандан сўнг уни тўхтатади.

ҚОРАМОЛЛАРНИНГ ШИРДОНИНИ ЕРИБ ОЧИШ— abomasotomia bovis

Кўрсатма. Ширдон ичида бўлган нарса пилорусдан ўтмай қолганда уни бўшатади, тимпания ва ўнг томонига қараб ўралиши ва силжиши, ширдон қорин

бу вақтда ўнг оч биқин чегарасига ўтиб қолади (214-б, 2-а расм).

Оғриқсизлантириш. Ўтказувчанлик (паравертебраль, паралюмбаль) ёки В. В. Мосин бўйича плевра усти блокадаси.

Операция техникаси. (Эсперсен бўйича) руменотомия ўтказишда қандай фиксация ўтказилган бўлса шу қайтарилади. Операция доираси ўнг томондаги оч биқиндан, хирургия қоидасига кўра жуни калта қирқилади ва тозаланади. Охирги қовурғадан уч бармоқ ташлаб ва бел умуртқа қовурға-кўндаланг ўсимтасидан кафт кенглиги пастидан, қорин девори ҳамма қавати паракосталь кесилади. Кесиш узунаси 20—25 см. Ширдон қорин леворининг шишган жойи, қорин сероз пардасининг париэталь қисмига қаттиқ тегиб турганлиги сабабли, уни кесганда, ширдонни шикастламаслик учун эҳтиётлик талаб қилади.

Агар ширдон чарви билан ёпилган бўлса, уни олдинга қараб силжитади. Буни бажаришнинг иложи бўлмаса, унда қорин деворини кесишни узайтиради ва ширдоннинг чарви билан ёпилмаган қисмида операция ўтказади. Ёнбош ўнг томони учдан бир қисми юқорисидан охирги қовурғанинг орқа томонидан тўғридантўғри параллель кесилади (руменотомия операцияси қандай ўтказилган бўлса бу ерда ҳам шу усул қайтарилади). Қорин юмшоқ деворини кесиш қават-қават ўтказилади. Қорин сероз пардасига бориб етганда, пинцет билан унинг бурмасидан ушлаб, аста-секин кесади ва қайчи учи орқали кера́кли ўлчовга нисбатан ўтмас усул билан уни кенгайтиради. Қорин деворида жойлашган яра устига тоза клеёнка тўшаб бошқа атроф тўқима органлардан ажратади. Ширдон деворидаги сероз мускул жароҳатини ажратиб, унга иккита халтачали (кисетный) чок, шундай ҳисоб билан, қайсики уларда ўтказилган тугунлар муносибати бир бирига тескари томонга тушиш керак. Ёрдамчи, ширдонга ўтказилган ипларни ушлайди ва қорин деворидаги жароҳатга тортиб уни ажратади. Хирург (1,5—2 см узунасига) ништар билан ширдон деворини кичик кесади (халтача ичида жойлашган чокнинг ўртасидан).

Ширдон бўшлиғидаги кесув орқали учи бироз ўткир резинали найчани юқори томонга юбориб, кейин уни яна 30-40 см чуқурлаштиради ва сифон қоидасига кўра ширдонда тўпланган суюқликни тортиб олади. Бордию суюқлик чиқиши камайса ёки умуман чиқмас-

Ҳайдар Қодирович
РУСТАМОВ

Ветеринария фанлари доктори, профессор, Самарқанд Анатомия, Гистология ва Эмбриология (А.Г ва Э) уюшмасининг аъзоси У кўп йиллик илмий фаолиятида қоракўлчилик морфологияси ва бошқа соҳаларга доир муаммолар бўйича илмий тадқиқотлар олиб борган Олимнинг илмий кузатишларига доир оригинал расмлар "Ҳайвонлар анатомияси" дарслигида ҳам берилган Талабалар учун "Оператив хирургия" фанининг умумий ва хусусий қисмлари бўйича икки жилддан иборат "Амалий дарслик" ва услубий қўлланмалар нашр эттирган

Профессор Ҳ. Қ. Рустамов қоракўлчиликнинг долзарб муаммоларига боғишланган 80 дан ортиқ илмий асарлар муаллифи Бу илмий асарларнинг кўпчилиги турли (Москва, Ленинград, Харьков, Алма-Ата, Тошкент, Самарқанд) шаҳарларда ҳамда бир неча илмий асарлар ва Ўзбекистон Академиясининг ҳисобот ахборотида нашр қилинган Олим томонидан 30 дан ортиқ докторлик ва номзодлик диссертацияларга мулоҳаза билдирилган, 200 дан ортиқ кишига илмий даража олиш учун фикр берилган 45 йилдан буен Ф Хўжаев номидаги "Ҳурмат Белгиси" нишонли Самарқанд қишлоқ хўжалик институтида талабаларга илмий хирургиянинг 5 соҳаси бўйича дарс берган.

дан қолса, унда резинкали найча ширдон деворига бориб қисилганлигини англатади. Унинг тиқилиб қолишига озуқа миқдори сабаб бўлади, ширдон девори ҳаракатининг кескин пасайганлиги аломати, у вақтда катта шприц орқали найча ичи ювилади. Агар найча билан ювишнинг иложи бўлмаса, унда қорин бўшлиғига тушиш учун девор кесуви орқали қўлни киргизиб, ширдонни қимирлатади ва уни бирнеча маротаба сиқиб қўяди. Айни вақтда найчани ўз ўқи атрофида айлантиради.

Суюқликни ширдондан чиқариб бўлгандан сўнг найчани секинлик билан чиқариб олади ва бир йўла халтача ичида жойлашган ипни таранг тортади. Уни боғлашни фақат ундаги найчани чиқариб олгандан кейин бажаради. Жароҳатда тозалаш ўтказилади, уни антибиотик (гетрациклин, биомицин, пенициллин) эритмалари билан ювади, халтача ташқарисида бўлган ип олиб ташланади (фиксация қилиш учун ўтказилган ип) ва Ламбер усули бўйича устки икки қават чок ўтказилади Тикиш материали учун кетгут қўлланади. Ундан кейин ширдонни силжитиб аввалги ўз ҳолатига келтиради Қорин деворидаги кесувни тикиш усули руменотомия ўтказилганидек бажарилади (П. Нил ва П. Пинсен, 1961). Ширдон буралиб қолган вақтда, айниқса қаттиқ озуқа массаси ёки қум (геодесимент) тўпланса, резинали найча орқали ичида бўлган нарсани чиқариш, одатга кўра уни тўғрилаб бўлмайди. Шунга кўра ширдон ичидаги бор нарсани қўл ёрдамида чиқариш фақатгина катта қорин орқали, бундан ташқари яна руменотомия операциясини бажаргандан сўнг (Г Эсперсен, 1961) ёки корин ички деворига вақтинча аралашишдан кейин ширдон девори тикилади. Шундан сўнг жароҳат тикилади ва ширдоннинг вақтинча қорин деворига (фиксация мақсади учун) уланган иплари ечилиб олиб ташланади (В. Холхед, 1961). Бироқ бу усул билан операция ўтказилганда ширдон яраси регенерацияси, кўпинча пассив даражада (Г. Эсперсен, 1961) ўтади. Шуни қайд қилиш керакки, яъни айтишларича суюқлик ва чунончи ичидаги қаттиқ нарсани олиб ташлагандан сўнг, буралиб қолган ширдонни тўғрилаш баъзан осонлик билан бажарилади, шунга қарамасдан айрим вақтларда эса кўп урунишлар бекорга кетади.

ҚОРАМОЛЛАРДА ШИРДОННИНГ ЧАПГА СИЛЖИГАНИДА УНИ ЎРНИГА ТУШИРИШ

repositio abomasi

Кўрсатма. Ширдоннинг силжишида ва чўзилишидан консерватив усул билан даволаш ижоби бўлмаганда, унда фақат радикаль усулни қўллаш талаб қилинади.

Фиксация ва оғриқсизлантириш. Чап оч биқини томонидан лапаротомия ўтказиш мақсадга мувофиқ бўлади.

Операция техникаси (Дирксен бўйича). Оч биқиннинг ўнг томонидан охирги қовурғага нисбатан параллель, тўқималар қийшиқ кесиб лапаротомия ўтказилади. Қорин бўшлиғига йўл очилгандан сўнг, катта қорин остидан ичак ҳалқаси орқасидан силжиган ширдоннинг орқасига қараб, хирург чап қўлини ичкарига киргизади.

2 метр узунасидаги резинали найча уланган Бобров игнасини ширдон деворининг энг юқори нуқтасига санчади, найчанинг иккинчи учи ташқарига чиқарилади. Тўпланган газ (5—15 литр ҳажмда) 5 минут вақт ичида эвакуация қилинади. Шунда ширдон пастга қараб ўзининг доимий ҳолатига қайтади. Кейин уланган найча игнадан ажратиб олинади, унинг учини бармоқ билан ёпади, чунки ширдон ичидаги озуқа, қорин бўшлиғига тушишининг олди олинади. Даволаш тадбирлари тугаллангандан сўнг, чап қўл қорин бўшлиғига киргизилади, шунда қўлнинг кафт томони қовурға деворига қайрилиб, туриши керак. Қўлни соат стрелкасига нисбатан 180° тескарига айлантириб, катта чарви ва ширдонни ушлаб олади. У ерда бўлган массаларни эҳтиётлик билан юқорига чиқариб олади, шу пайтда ширдоннинг пилорик қисми ёнбошида бўлгаи жароҳат текислигигача кўтарилади. Жароҳатдан 2 см вентраль, ширдоннинг пилорик деворининг каудаль қисмига чок ўтказади (шунда чарвидан бир неча сантиметрини илинтириб олади) ва қорин деворига тегиб турган жойига уни бекитиб қўяди. Иккинчи чокни эса биринчидан 3 см юқоридан ўтказади (215 расм). Қўйидаги ҳаракатлар эҳтиётлик билан ўтказилиб, ичак ҳалқасига зиён етказмаслик керак. Руменатомияни тугатгандан сўнг қорин деворининг кесилган яра қисмига қоида бўйича ип ўтказиб тикади. 3 кун давомида антибиотикли терапия билан даволайди 2—3 кундан кейин ҳайвоннинг иштаҳаси очилиб, яхши бўлиб кетади.

ҚУЙ ШИРДОНИНИ ЕРИШ —
abomasotomia ovis

Қ ў р с а т м а. Кўзиларнинг ширдонида ўсимлик (фитобезоари) ёки ҳайвон ҳисобидан (жун шари—пилобезоар) пайдо бўлганда, уларни олиб ташлаш.

О г р и қ с и з л а н т и р и ш. Нейролептик. Инфильтрация анестезияси ўтказилади.

О п е р а ц и я т е х н и к а с и (С. Г. Ельцов бўйича). Ҳайвон ён томонига ётқизиб фиксация қилинади. Қиличсимон тоғайдан киндик олди чегарасига оқ чизиқ бўйлаб 10—15 см узунасида лапаротомия бажарилади. Бармоқни кесув орқали қорин бўшлиғига юбориб, кўзга кўринган чарвини бироз чапга қараб силжитади. Шунда ширдоннинг пилорик қисмини бармоқ билан ушлаб олади. 12 бармоқли ичакнинг кириш қисмида жойлашган кичик безоарларни жароҳатдан ташқарига чиқариб олади ва тоза дока салфеткага ажратади. Кейин пилорусннинг бошланиш қисмида, ширдон девори чап томонидан унинг эгри қисмига нисбатан параллель кесади. Кесишнинг катта-кичиклигига безоарнинг энг каттаси ҳажмига мослашиш зарур. Ширдон деворн устидан уни пайпаслаб, аста-секинлик билан жароҳат лабига олиб келтирилган сўнг, уларни навбати билан бирма бир ичкаридан чиқариб олади, жароҳатни ифлосланишдан сақлаш керак, иш тугагач, ширдон деворида бўлган жароҳатни, устма-уст икки қават бахия ўтказиб узлуксиз тикади: олдин Шмиден кейин Ламбер усуллари бўйича иш охирига етказилади.

Қорин деворида жойлашган жароҳатни икки қават чок ўтказиб бирлаштиради: шу жумладан сероз парда ва оқ чизиқ—тўхтовсиз, тери, тери, ости ва юза фасцияга—узлукли тугун тайлаб қорин деворидаги жароҳатни тикади. 8—10 кундан кейин теридаги тугунли ўтказилган чоклар олиб ташланади.

ИТ МЕДАСИНИ ЕРИШ —
gastrotomia

А н а т о м о - т о п о г р а ф и к м а ъ л у м о т л а р. Меъданинг кўпчилик қисми ўнг қовурға ости ва қиличсимон тоғай областида жойлашган. Унинг олдинги қисми жигарга тегиб туради, орқадаги қисми 12-нчи

қовурғагача етиб боради; вентраль юза томони — қоринниг катта букилган қисми пастки деворига яқинлашиб туради. Меъданинг букилган кичик томони олдинга қараб боради ва кичик чарви орқали жигарга қўшилади. Катта қайрилган томонда жойлашган чарви медиаль томонга қараб боради, у ерда қоринда жойлашган органларни, қорин деворидан ажратиб туради.

Кўрсатма. Меъда ёки қизилўнгачнинг охирги қисмида бегона жисм тиқилиб қолиши.

Оғриқсизлантириш. Наркоз ёки маҳаллий оғриқсизлантириш, В. В. Мосин бўйича плевра усти блокада ўтказилади.

Операция техникаси. Ҳайвон орқаси билан ётқизиб, фиксация қилинади. Киндик олди чегарасида оқ чизиқ ёки қориннинг тўғри мускулидан бироз силжиб—парамедиан 10 см узунликда қорин бўшлиғига йўл очади. Қўлни қорин бўшлиғига киргизиб, меъдани операция ёриғидан чиқариб олади ва бегона жисмни девори орқали ушлаб, унинг ҳажмини аниқлайди ва шунга қараб меъда девори кесилади, Бегона жисмни ушлаб бўлмаса, унда иложи борича кўпроқ меъдани ичкаридан ташқарига чиқаришга ҳаракат қилади ва юзага чиқарилган қисмини тоза докали салфетка билан ажратади. Кичик ва катта букилган деворининг ён ўрта қисмидан, катта диаметрдаги қон томирлар бўлмаган чегарасини танлаб ёришни бошлайди. Ништар билан аввал сероз—мускул қаватини кесади, кейин шиллик пардани дўппайиб турган жойидан қайчи билан кесади (216 расм).

Бегона жисмни корнцанг ёки бармоқ ёрдамида тортиб чиқаради. Меъдадан чиқараётган жисм тампон билан артилади.

Меъдада бўлган жароҳатни икки қаватли: олдин Шмиден, кейин Ламбер усуллари бўйича узлуксиз тикади. Қорин деворидаги яра ҳам юқорида кўрсатилгандек тикилади.

ЖИГАР БИОПСИЯСИ —

punctio hepatis (opsis — **Қарамоқ**)

Кўрсатма. Касал ҳайвондан бир парча тирик тўқимани кесиб, уни микроскоп остида текшириш ўтказиб, касаллик характерини аниқлаш мақсади учун ўтказилади. Биопсия кўпинча қорамолларда қўлланади.

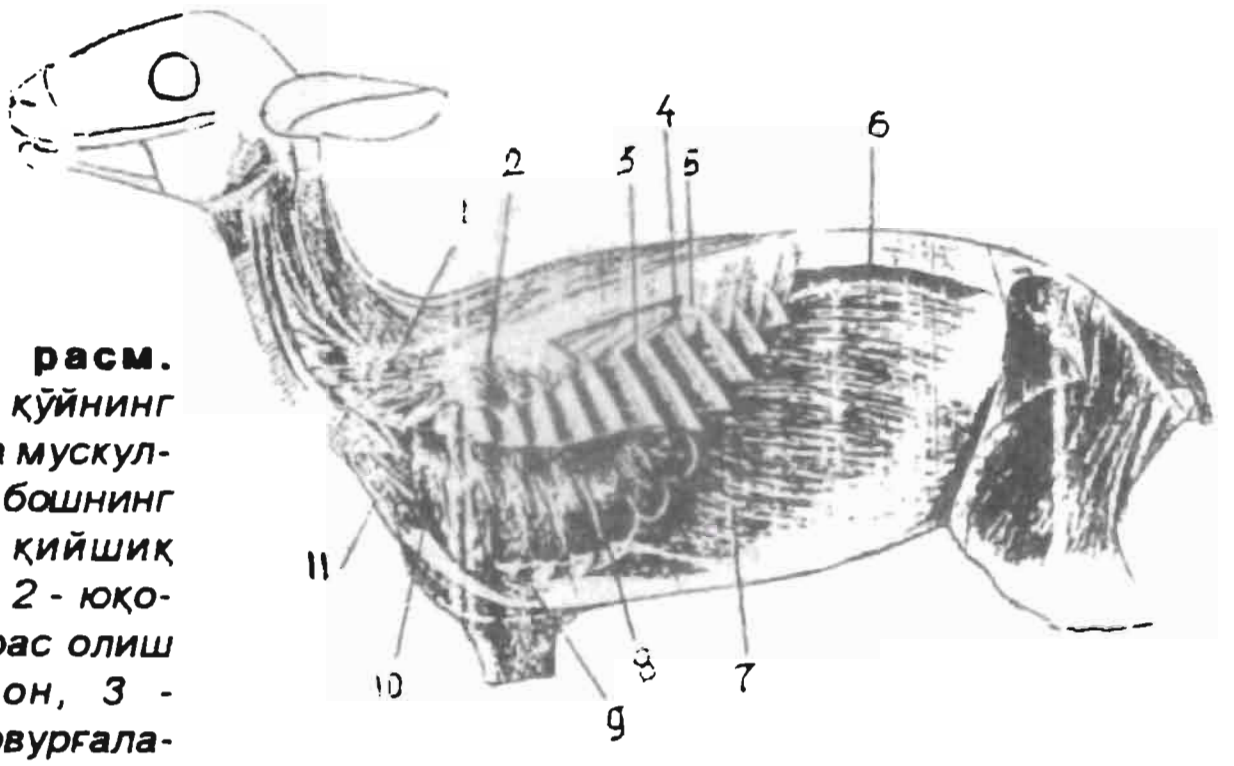

180 расм. *Қоракўл қўйнинг ўрта тана мускуллари: 1 - бошнинг каудаль қийшиқ мускули, 2 - юқорига нафас олиш тишсимон, 3 - ташқи қовурғалараро, 4 - ёнбош қовурға, 5 - юқорига нафас чиқариш тишсимон, 6 - қориннинг кўндаланг, 7 қориннинг ташқи қийшиқ, 8 - кўкракнинг тишсимон вентраль, 9 - кўкракнинг тўғри, 10 - тўш мускуллари, 11 - умумий уйку артерияси.*

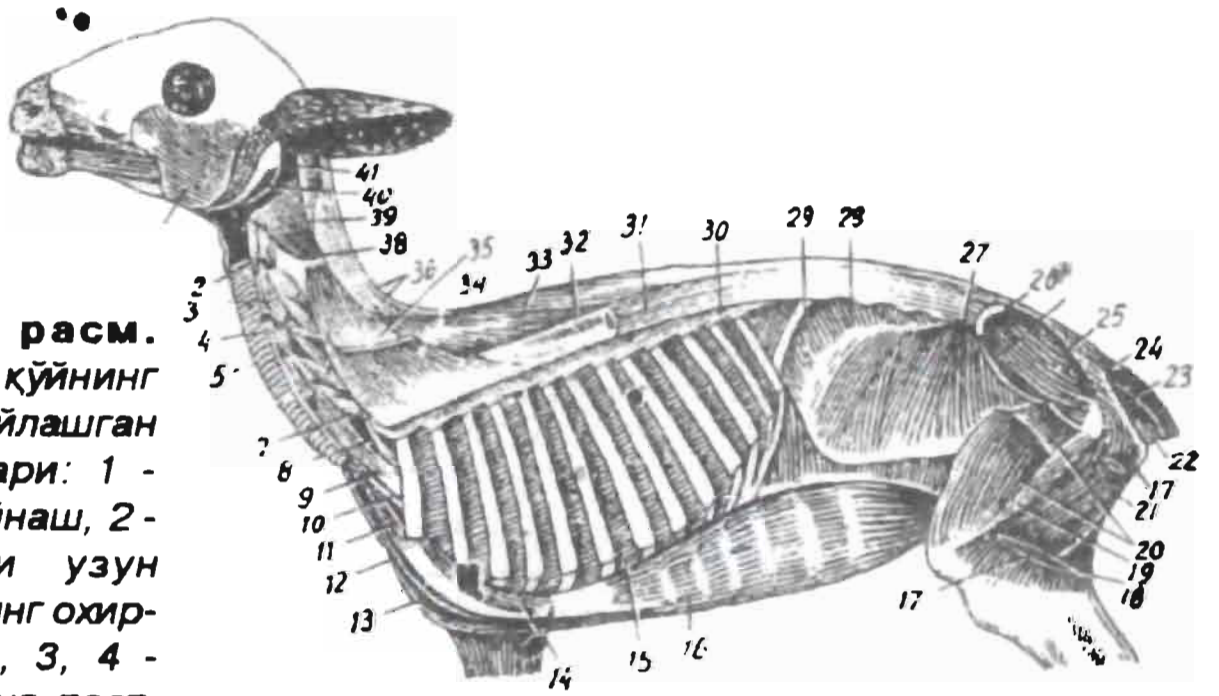

181 расм. *Қоракўл қўйнинг чуқур жойлашган мускуллари: 1 - катта чайнаш, 2 - бошдаги узун мускулнинг охирги тиши, 3, 4 - бўйиннинг пастки ва юқоридаги оралиқ кўндаланг, 5 - бўйиннинг узун, 7,8,9 - нарвонсимон, 10 умумий уйку артерияси. 11 - тўш-бош, 12 - елка бош, 13 - тўшнинг чуқур, 14 - тўшнинг тўғри, 15 - қовурғалараро ички. 16 - қориннинг тўғри, 17 - соннинг икки бошли, 18 - ярим пай, 19 - йиғувчи, 20 соннинг тўрт бошли мускулининг тўғри ва латераь бошлари, 21 - ярим парда, 22 - дум, 23 - думнинг узун ва қисқа кўтарувчи.24 - сағриннинг ўрта, 25 - сағриннинг қўшимча, 26 - тос бўртиғи, 27 - қориннинг қийшиқ ички, 28 - қориннинг кўндаланг, 29 - бел қовурға, 30 - ёнбош қовурға, 31 - орқанинг узун, 32 - орқанинг кўп бўлакли, 33 - орқа ва бўйиннинг қиррали, 34 - бошнинг ярим қиррали, 35 - бўйннинг кўп бўлакли, 36 - бўйин пайи, 38 - бошнинг каудаль қийшиқ, 39 - бошнинг дорсаль тўғри, 40 - бўйинтуруқ тил ости, 41 - тил ости мускуллари.*

182 расм. *Кўкрак ён девори орқали кўндаланг кесим: 1 - кўкрак қорин фасцияси. 2 - қовурғаларарo (ташки ва ички) мускул, 3 - кўкрак бўшлиғи фасцияси, 4- сероз парда, а,в,н - қовурғаларораликартерия,вена ва нервлари.*

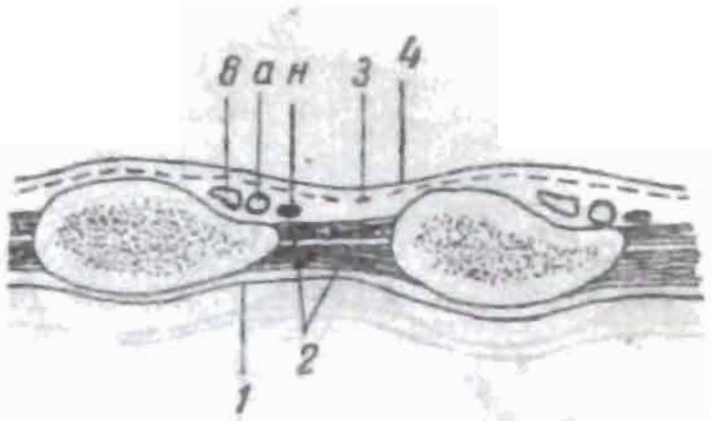

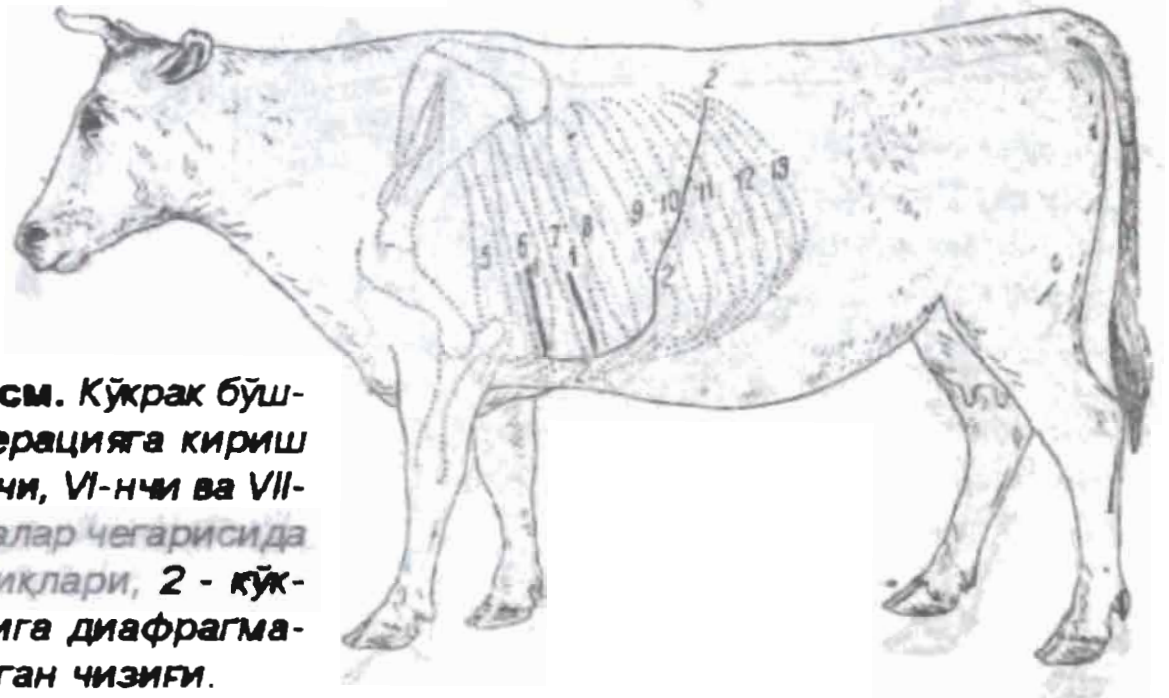

183 расм. *Кўкрак бўшлиғида операцияга кириш жойи: 1 - нчи, VI-нчи ва VII-нчи қовурғалар чегарисида кесиш чизиқлари, 2 - кўкрак деворига диафрагманинг ёпишган чизиғи.*

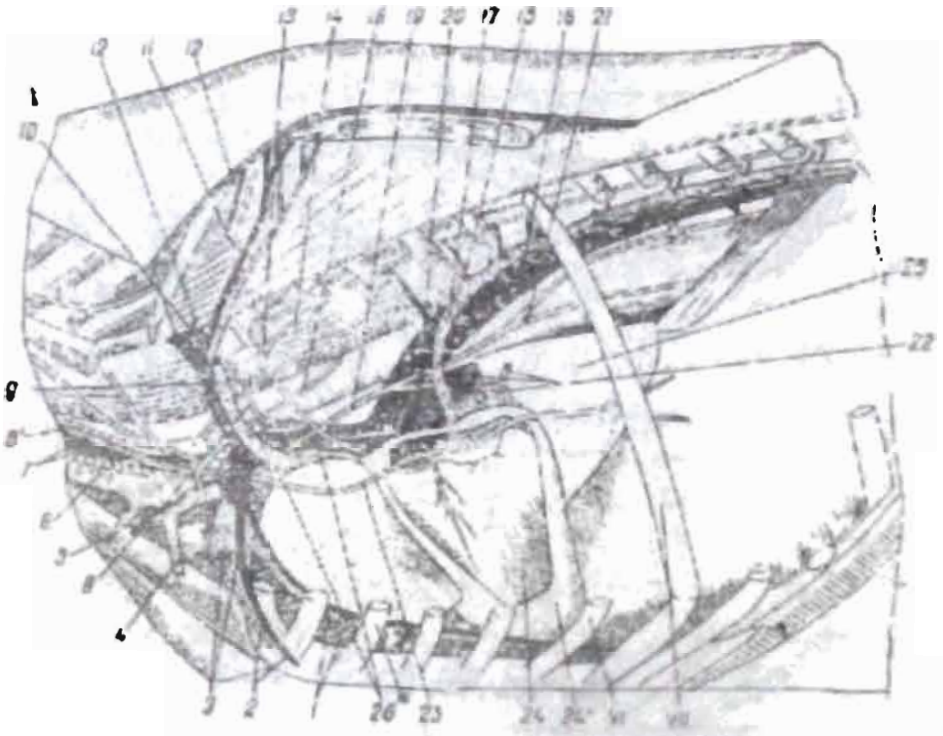

184 расм. *Қорамол кўкрак кафасининг қон томирлари ва нервларч: 1 - тўшнинг ички артерияси ва венаси, 2 - тўшнинг ташқи артерия ва венаси, 3 - қўлтиқ ости артерия ва венаси, 4 - елканинг тери ости венаси, 5 - елканинг бўйин пояси, 6 - ташқи бўйинтуруқ вена. 7- умумий уйқу артерияси ва вагосимпатик нерв пояси, 8 - ўмров ости бурмаси, 9 - бўйин ковурға пояси, 10 - умуртка артерияси ва венаси, 11 - бўйин артерияси ва венаси, 12 - бўйиннинг чуқур артерияси ва венаси 13-юлдузсимон ганглий, 14-симпатик нерв пояси, 15 - қовурғараларо артерия ва вена, 16 - кўкрак аортаси. 17 - чап тоқ вена. 18-кўкрак йўли, 19-сайер нерв,20 - қайтувчи нерв,21 - вагуснинг юқориги ва пастки тармоғи, 22 - ўпка артерияси ва венаси, 23 - диафрагма неври, 24 - юрак, 25 - ўнг ўпка, 26 - крониаль ковак вена ва бош-елка томир пояси, 27 - каудаль ковак вена, III, VI, VII-нчи қовурғалар.*

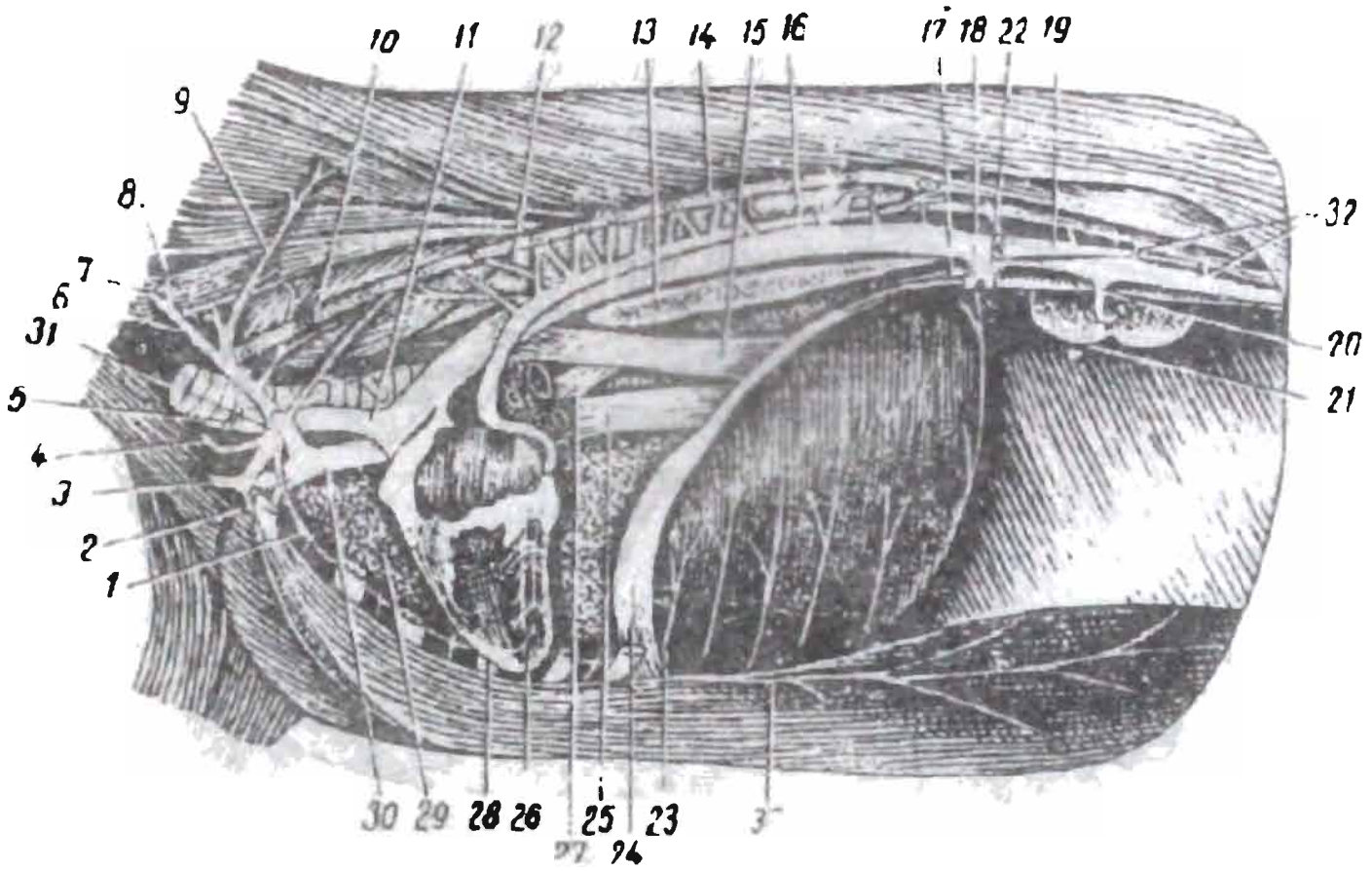

185 расм. *Қоракўл қўй кўкрак кафасининг қон томирлари ва органлари: 1 - тўшнинг ички артерияси. 2 - тўшнинг ташқи артерияси, 3 - қўлтиқ ости артерияси, 4 - елка-бўйин артерия пояси, 5 - умумий уйку артерияси, 6 - қовурға бўйин умуртка артерия пояси, 7 - умуртка артерияси, 8 - кўкрак бўйин артерияси, 9- бўйиннинг кўндаланг артерияси. 10 - олдинги қовурғалараро артерия, 11 - елка-бош артерия пояси, 12 - қоварғалараро артерия, 13 - лимфа тугуни, 14 - тоқ вена, 15 - қизилўнгач, 16 - кўкрак аортаси, 17 - диафрагмани ўрта артерияси, 18 - қориннинг ички артерияси, 19 - диафрагма оёқчалари, 20 - буйрак артерияси, 21 - буйрак, 22 олдинги ичак парда артерияси, 23 - диафрагма-мускул артерияси, 24 - диафрагма гумбази, 25 - каудаль ковак вена. 26 - тож артерия, 27 - ўпка венаси, 28 - юрак, 29 - ўпка, 30-краниаль ковак вена, 31 - чап ўмров ости артерияси, 32 - бел артерияси, 33 - краниаль қорин усти артерияси.*

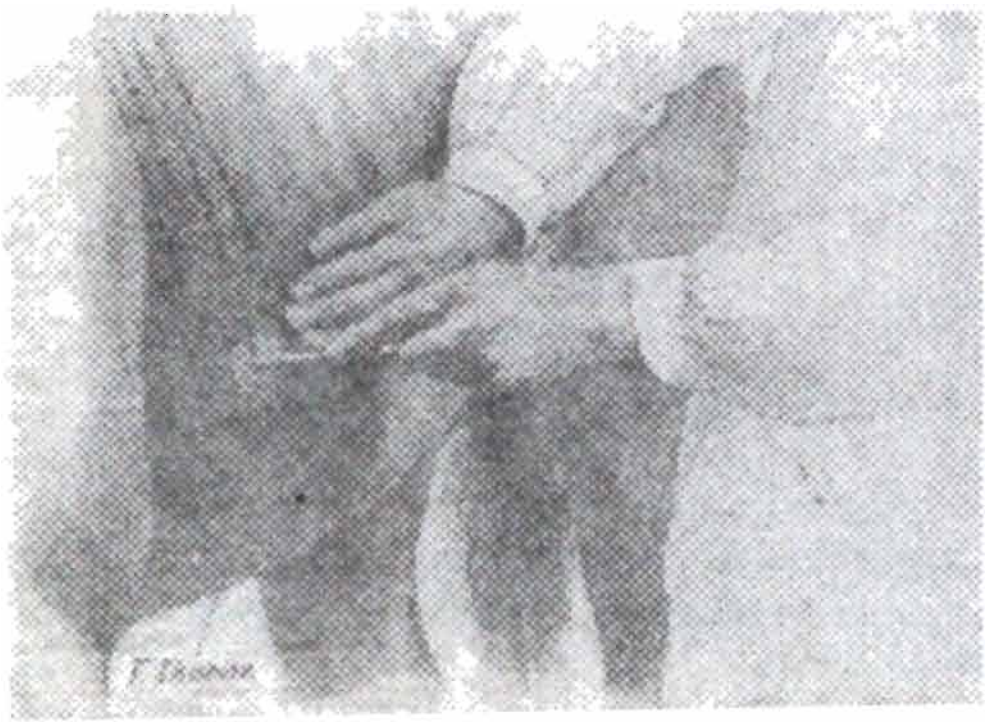

186 расм. *Торакосентез - кўкрак бўшлиғини тешиш.*

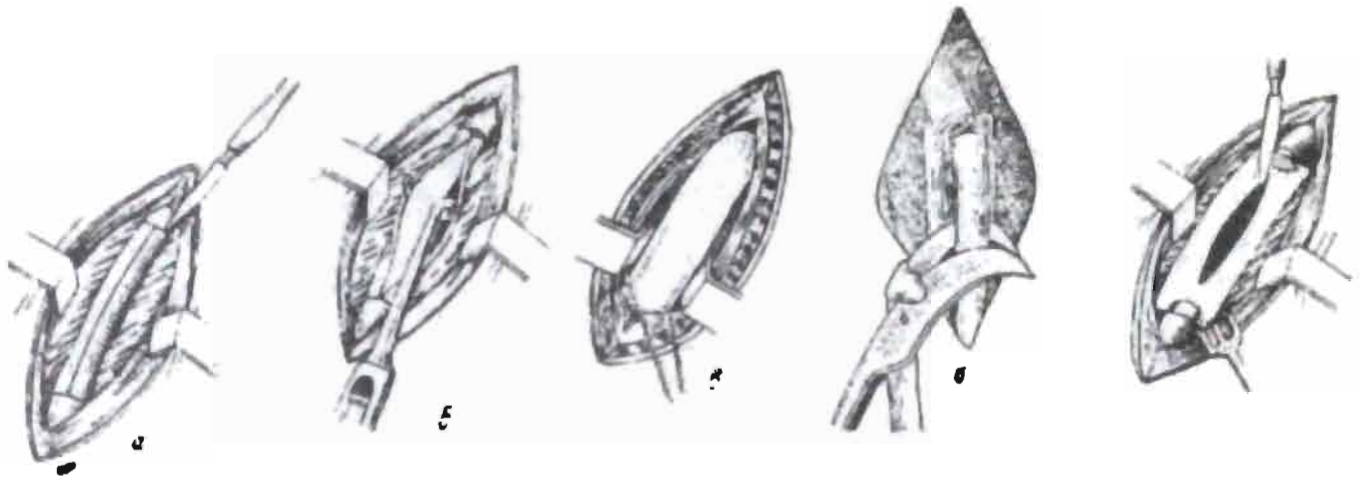

187 расм. *Қовурғада резекция ўтказиш босқичлари: а - қовурғанинг суяк усти пардасини кесиш, б - қовурғанининг ички томонидан суяк усти пардасини ажратиш, в - симли арра билан қовурғани арралаш ёки, г - қовурға қайчиси орқали уни кесиш, д - плевра бўшлиғини очиш.*

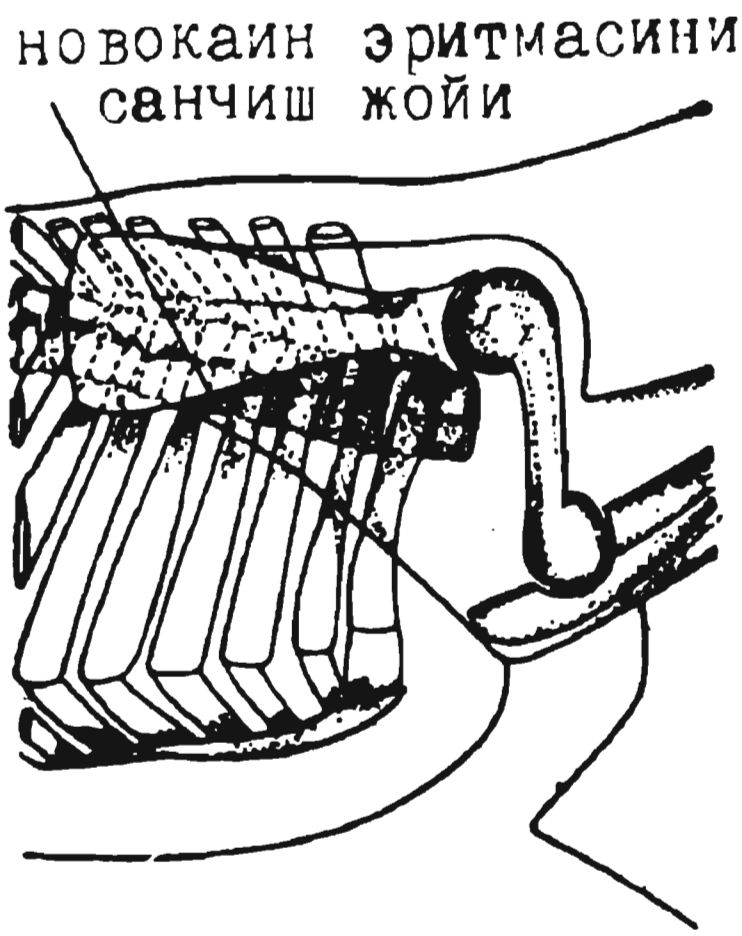

188 расм. *Ички кўкрак ва симпатик чегара нерв поясида плевра усти блокадасининг тасвири (М.Ш.Шакуров бўйича).*

189 расм. *Ички ва симпатик чегара нерв таналарида плерва усти блокадаси (В.В.Мосин бўйича).*

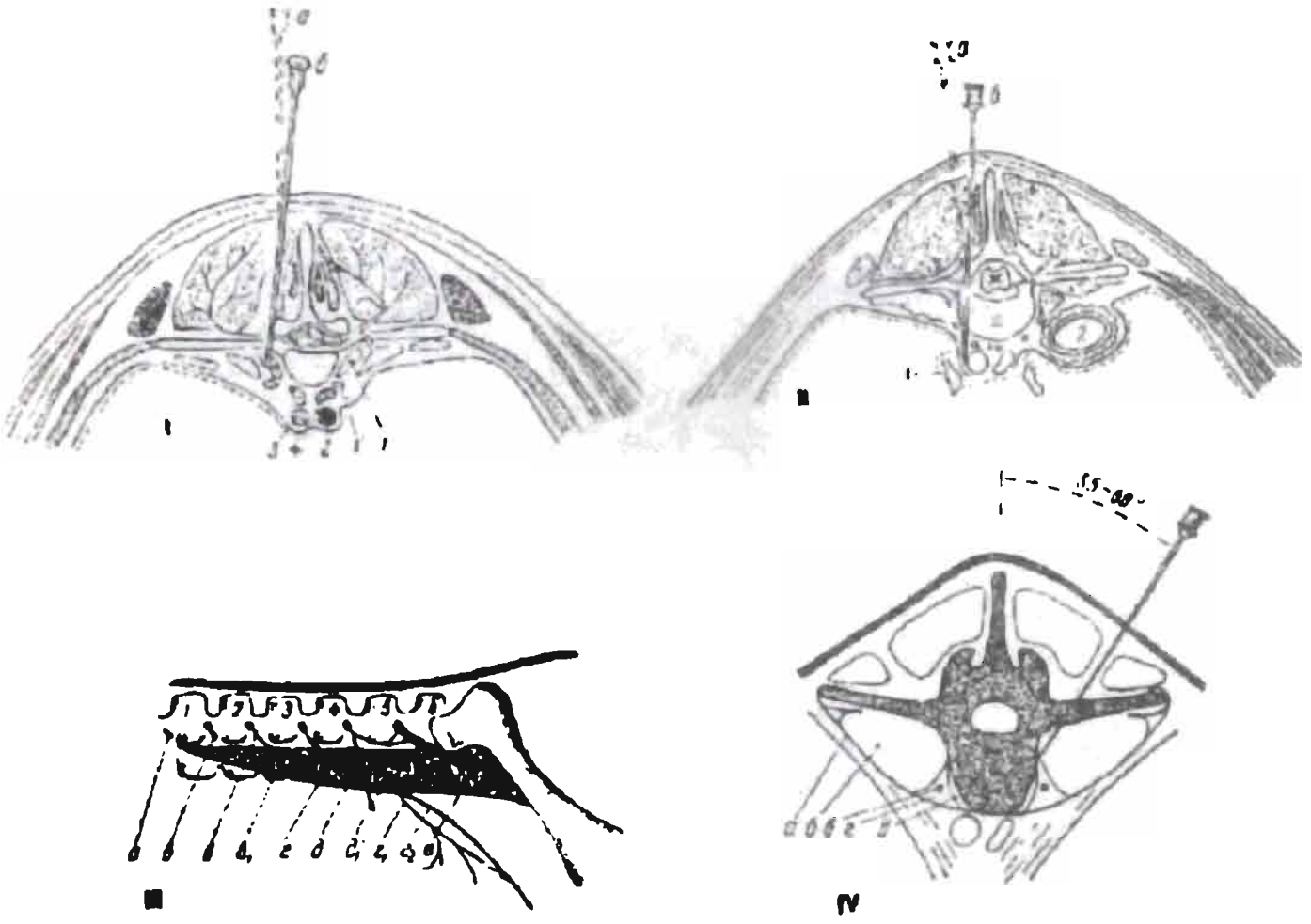

190 расм. *Қўйларнинг ички нервлари ва яримой нерв тугунининг блокадаси: (а, б) - катта қорин нервида блокада ўтказишда игнанинг тутган вазиятти (кўриниши олди томондан), 1 - симпатик нерв пояси, 1' - катта қорин нерви, 2 - аорта. 3 - каудаль ковак вена, 4 - диафрагма оёқчаси, II - ярим ой нерв тугунини блокада қилишда игнанинг тутган вазияти (кўриниши орқа томондан); 1 - ярим ой нерв тугуни, 2 - ўнг буйрак, III қорамоллар ташқи уруғ нервнинг блокадаси (Башкиров бўйича ташқи уруғдон нервининг жойлашиш тасвири: а - XIII қовурға нерви, б - ёнбош қорин ости нерви, в - ёнбош чов нерви, в' унинг бирлаштирувчи тармоғи, г - ташқи уруғ нерви, г' - унинг олдинги ва г" - орқанги тармоқлари, д - соннинг латераль тери нерви, д' - унинг бирлаштирувчи тармоғи, е - сон нерви, Белнинг катта ва кичик мускулларини бириктирувчи тўқима орасидаги бўшлиқ уни бўёқ билан хиралаштирилган, IV - ташқи уруғ нервини блокада қилишда йгнанинг тутган вазияти: а - бел ёнбош фасцияси, б - белнинг катта мускули, в-уруғнинг ташқи нерви, 2 - белнинг катта ва кичик мускулларини бирлаштирувчи тўқима орасидаги бўшлиқ, д - белнинг кичик мускули.*



191 расм. *Қорин аортасини санчиш тасвири. (Игналарнинг тутган ўрни); а - умуртқа танасига бориб тиралиши, б - аортани тешиш жараёни (Воронин бўйича).*

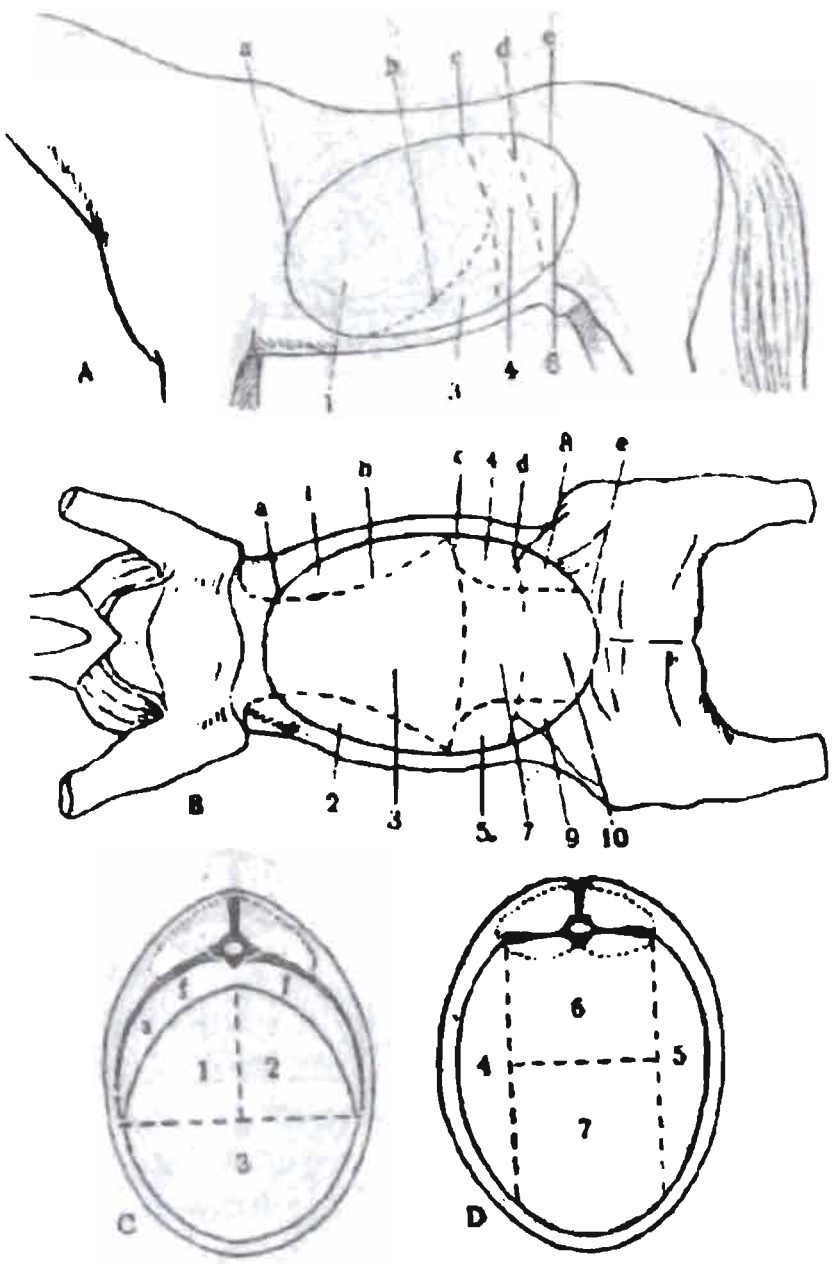

192 расм. *Қорин бўшлиғининг чегараларга бўлиниш тасвири: А - ён томонидан, В - вентраль томонидан, С - қорин бўшлиғининг олдинги қисми, Д - қорин бўшлиғининг ўрта қисми. Қорин бўшлиғининг 1,2,3 - олдинги 4,5,6,7 - ўрта ва 8,9,10 - орқанги қисмлари; 1 - ўнг ва чап қовурға ости; 3 - ханжарсимон тоғай қисми; 4 - чап ва 5 - ўнг ёнбош қисми: 6 - бел қисми; 7 - киндик қисми; 8 - чап ва 9-ўнг чов қисми; 10-қов қисми; а - диаграфма; б - қовурға ёйи; с - қорин бўшлиғининг олдинги ва ўрта қисмлари оралиғидаги сегменталь текислик даражаси; d - қорин бўшлиғининг ўрта ва орқанги қисмлари оралиғидаги сегменталь текислик даражаси; е - тос бўшлиғининг чегараси; f - кўкрак бўшлиғи.*

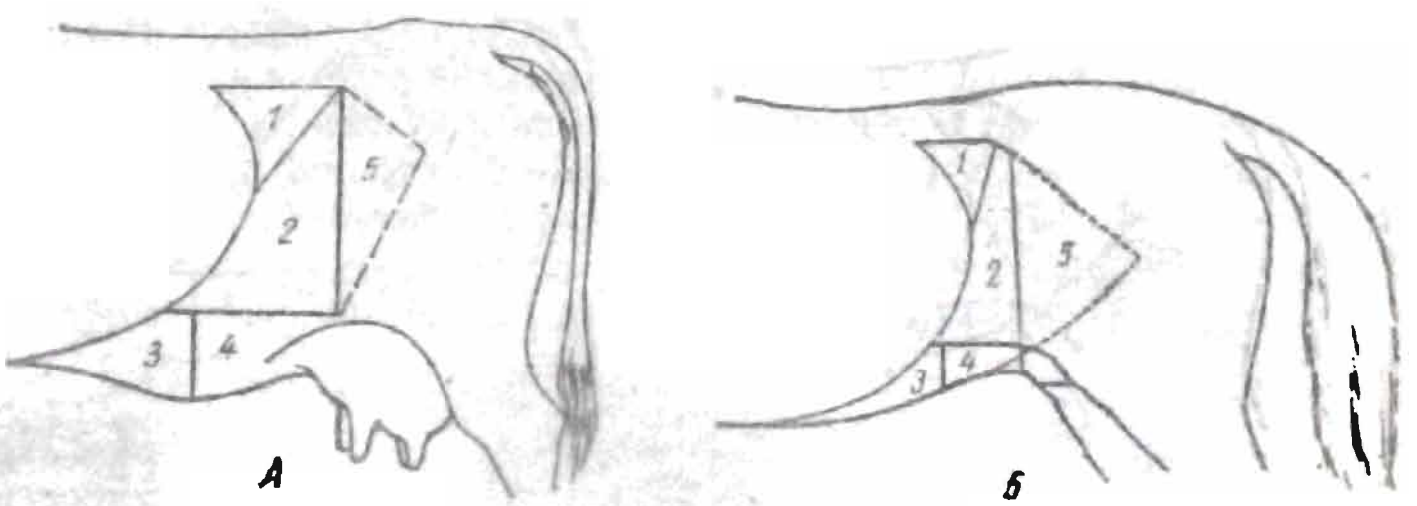

193 расм. *Қорин юмшоқ деворининг қисмларга бўлиниши: А - қорамол, Б - от, 1 - оч биқин, 2 - ёнбош, 3 - қориннинг вентраль девори - киндик олди қисми, 4 - қориннинг вентраль девори - киндик орқа қисми. 5 - чов қисми (Садовский бўйича)*

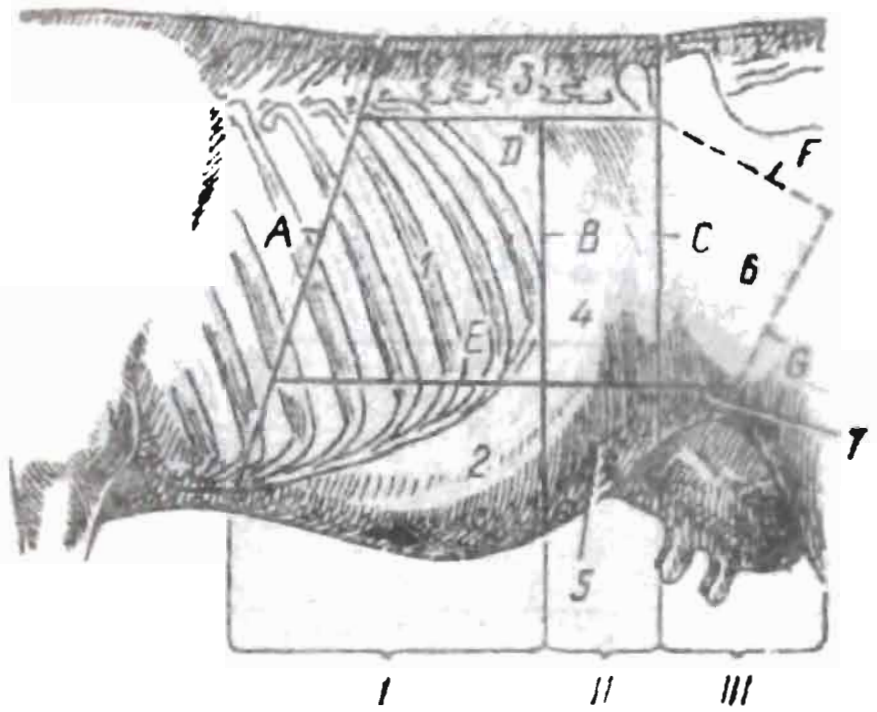

194 расм. *Қорамолнинг қорин области: А - 13-нчи умуртқа дўнглигидан ханжарсимон тоғайига қарата ўтказилган чизиқ, В - охирги қовурғанинг каудаль нуқтасидан ўтказилган чизиқ, С - ёнбош суяги дўнглигининг орқа чеккасидан ўтказилган чизиқ, Д-ёнбош суякнинг дўнглиги текислигидан горизонталь чизиқ, Е - тизза қопқоғининг усти орқали горизонталь чизиқ, Ф,Г-қориннинг орқа чегариси, I,II,III - қориннинг олдинги, ўрта ва орқадаги қисмлари, 1 - қовурға ости, 2 - ханжарсимон, 3 - бел, 4 - ёнбош (оч бикин томонидан), 5 киндик, 6 - чов, 7 - қов областлари (Реттинг бўйича).*

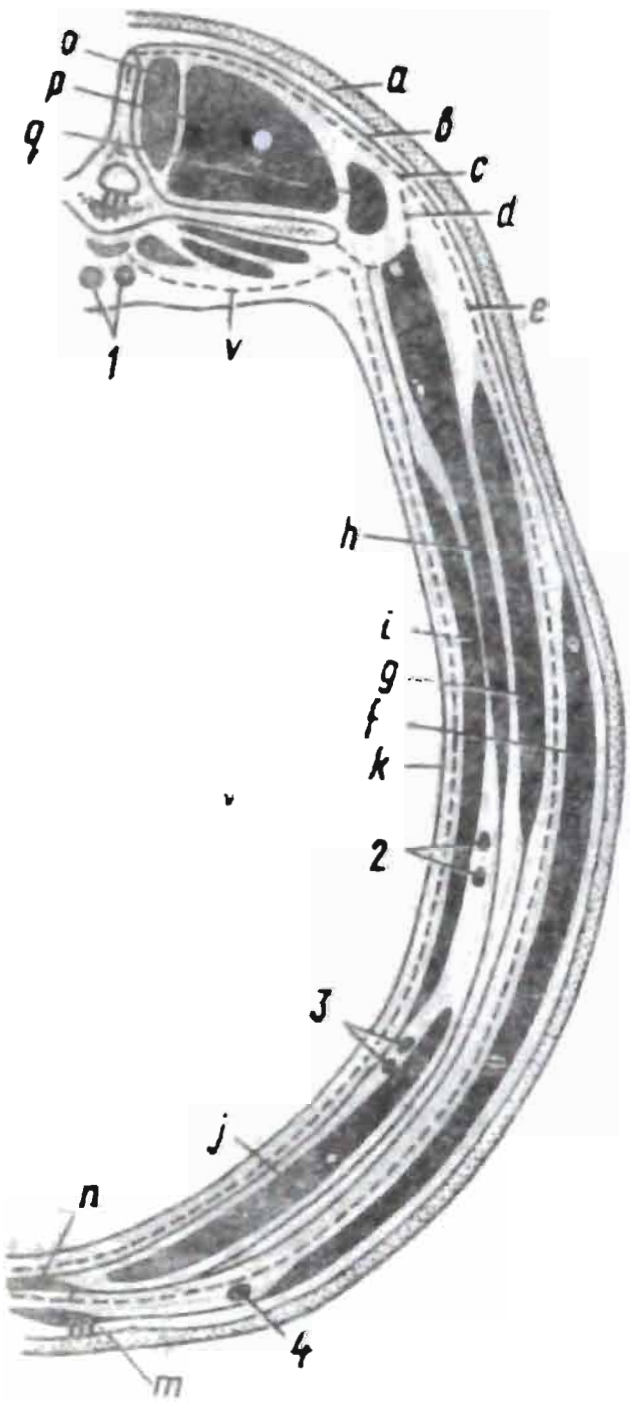

195 расм. *Бел умурткаси III-нчи текислигида жойлашган қорин областидаги тўқима қатламлари. а тери, б, f - тери ости мускули ва юза фасцияси, с,д - бел орқа фасцияси, g,h,i,j - ташқи ва ички қийшиқ, кўндаланг ва қориннинг тўғри мускуллари, v - қориннинг кўндаланг фасцияси, к - сероз парда, m - препуция мускули, n - қориннинг оқ чизиғи, o,p,q кўп бўлакли, узун ва ёнбош қовурға мускуллари 1 аорта ва каудаль ковак вена, 2 - ёнбошнинг айланиб ўтувчи чуқур артерияси ва венанинг краниаль тармоқлари, 3 - қорин усти краниаль артерия ва венаси, 4 - қориннинг тери ости венаси.*

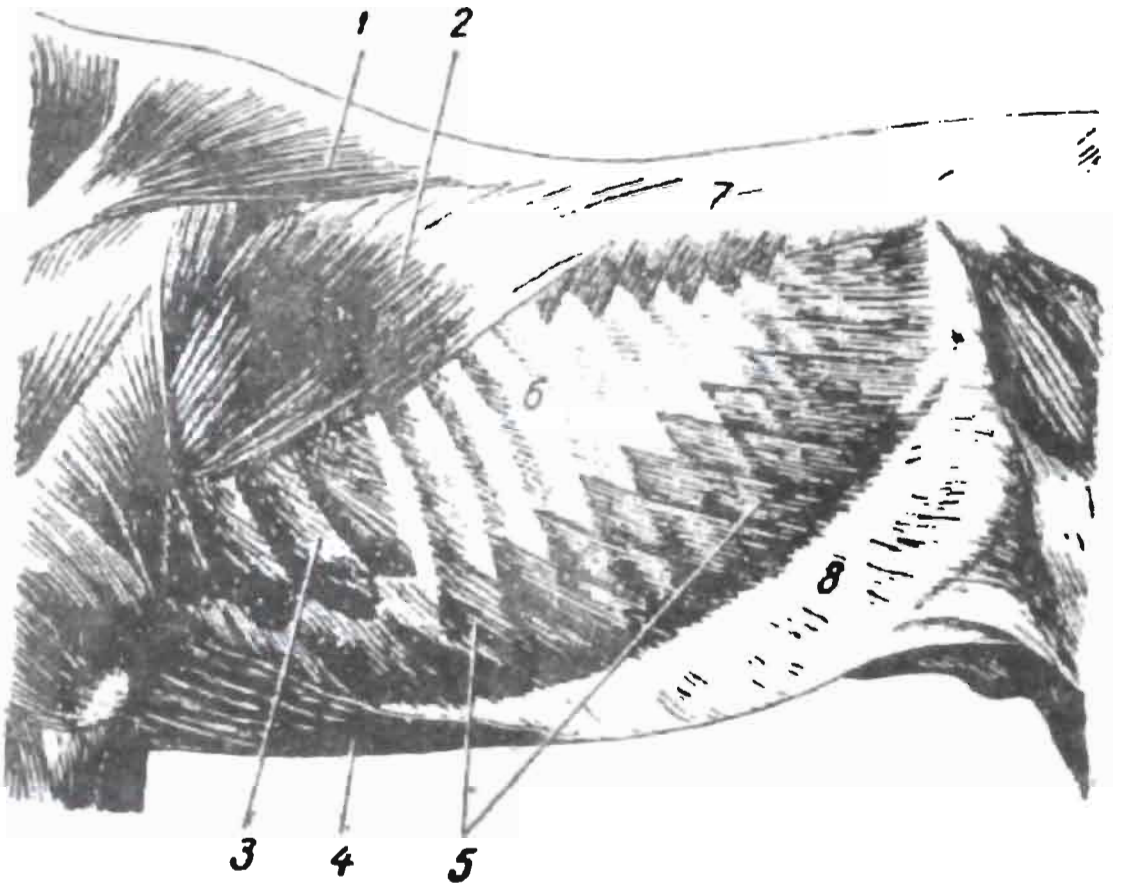

196 расм. *Отнинг кўкрак ва қорин деворида жойлашган мускуллари: 1 - трапециясимон, (кўкрак қисми); 2 - елканинг кенг, 3 - вентраль тишсимон, 4 - кўкракнинг чуқур (елка қисми), 5 - қориннинг ташқи қийшиқ, 6 - ташқи қовурғалараро, 7 - бел фасцияси, 8 - қорин ташқи қийшиқ мускулининг апоневрози.*

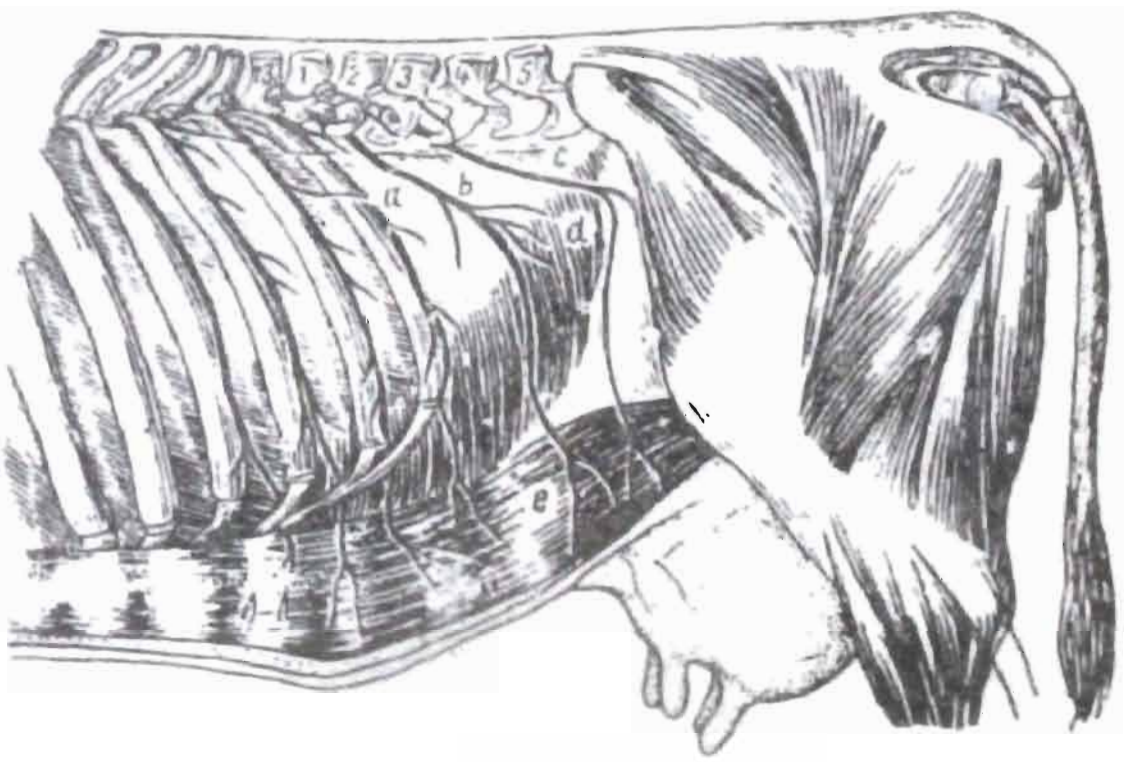

197 расм. *Қорамолларда юмшоқ қорин деворининг иннервацияси - кўкрак (n.n inter-costales) ва бел нервларининг вентраль тармоқлари: а-охирги қовурғалараро нерв, б - ёнбош - қорин ости нерв, с - ёнбош - чов нерви, d - кўндаланг ва е - қориннинг тўғри мускуллари. Тегишли сегментлар дорсаль тармоқларининг кўндаланг - қовурға ўсимталарининг устидан кесилган.*



198 расм. *Қорамолларнинг қорин бўшлиғида жойлашган органларини топографияси: (чап томондан кўриниши): 1,1' - қизилўнгачнинг ариқчаси, 2 - катта қорин ва тўрқорин ўртасида жойлашган тешик, 3 - краниаль ва 4,5 - катта қориннинг каудаль ва дорсаль халталари, 6,7- краниовентраль халталар, 8 - катта қориннинг каудовентраль кўр халталари, 9,10,11,12,13 - катта қориннинг бўлак - бўлакчаларга ажратадиган мускул қаватининг қалинлашган жойи, 15,16 - катта қорин деворини ариқчалари, 0 - тўр қорин, Д - ширдон, В - XIII-нчи, 11,17,18 - катта қорин хужралари (камералари).*

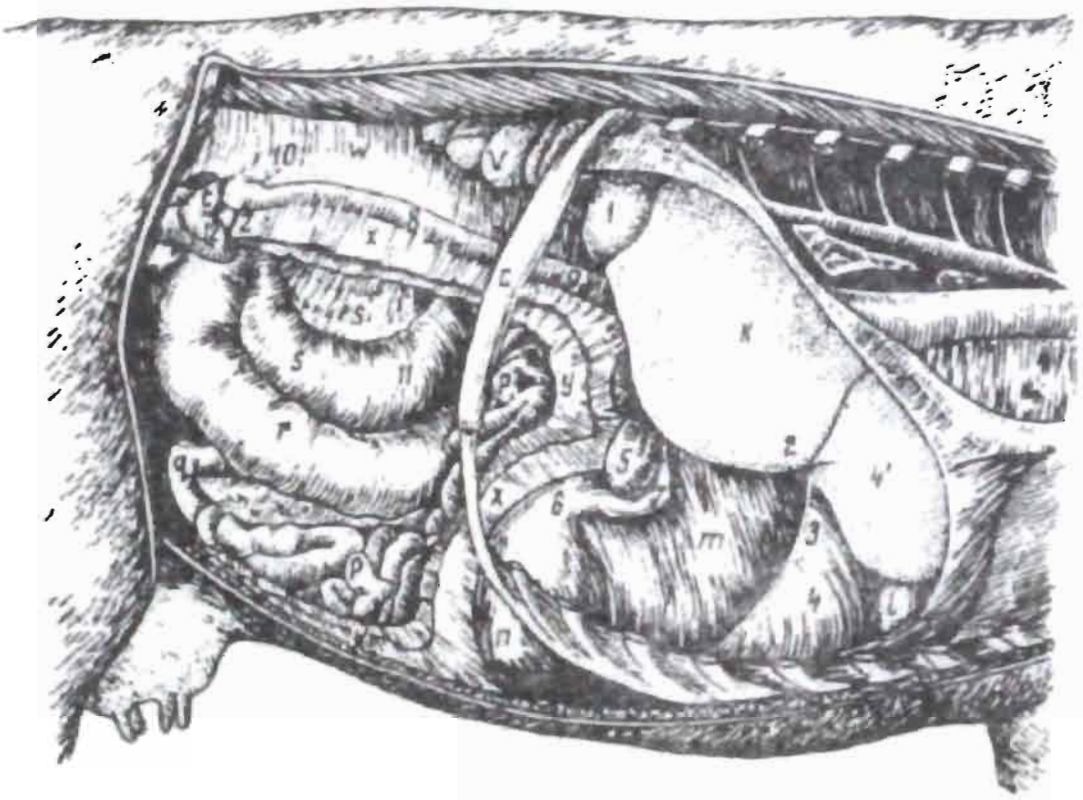

199 расм. *Қорамолларнинг қорин бўшлиғида жойлашган органлари топографияси тасвири (кўриниши ўнг томондан): к - жигар, l - тўр қорин, m - кичик ва x,y,z - катта чарви, n - ширдон, p,p - ингичка ичаклари, q - ёнбош ичак, z кўр ичак, s -йўғон ичакнинг кўтарилувчи ичаклар, t - шуни тушувчи ҳалкаси, v - бўйрак, w - тутғич, 1 - жигарнинг дум ўсимтаси, 2 - узунасидаги оралиқ жўяк, 3,4 - жигар боғлами, 5 - ўт пуфаги, 6 - пилорус, 7,10 - ўн икки бармоқ ичак, 11 - йўғон ичакнинг кўтарувчи қисмини проксималь ҳалкаси ва 12 - йўғон ичакнинг тушувчини қайрилиши.*

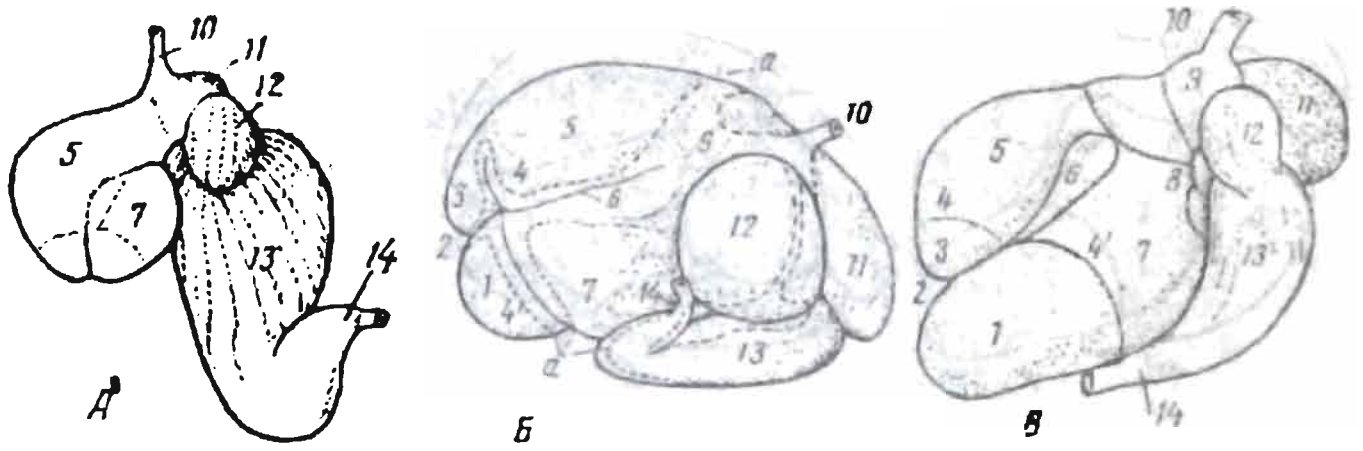

200 расм. *Кўп қоринли ошқозон: А - янги туғилган бузоқ, Б - катта сигир (ўнг томондан), В - қўй, 1 - каудовентраль кўр халта, 2 - каудаль эгат, 3 - каудодорсаль кўр халта, 4, 4 - дорсаль ва вентраль тожсимон эгат, 5 - дорсаль халта, 6 - ўнг ва чап узунасидаги эгат, 7 - вентраль халта, 8 - краниаль эгат, 9 - катта қорин бўлмаси, 10 - қизилўнгач, 11-тўр корин, 12-катқорин, 13-ширдон, 14 - пилорус, а - томирнинг олиб ташлагандан сўнг сероз пардасини кесиш чизиғи.*

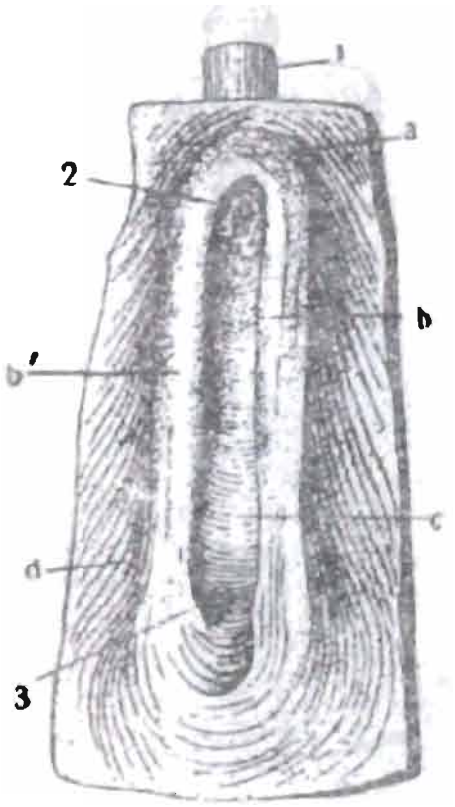

201 расм. *Кавшовчи ҳайвонларнинг ошқозонида бўлган қизилўнгач ариқчаси. Шиллиқ парда олиб ташланган: 1 - қизилўнгач, 2 - кардиа (ошқозоннинг қизилўнгач билан туташган ери) 3 - тўр қориндан катқоринга кириш, а, б, d - қизилўнгач ариқчаси мускул ҳалкаси, унинг лабига жойлашган (б, б) ва кардиа қисмини ўраб олган (а), с - ариқча остида кўндаланг мускул толалари жойлашган, d - тўр корин деворига мускул толалари туташиб кетишади.*

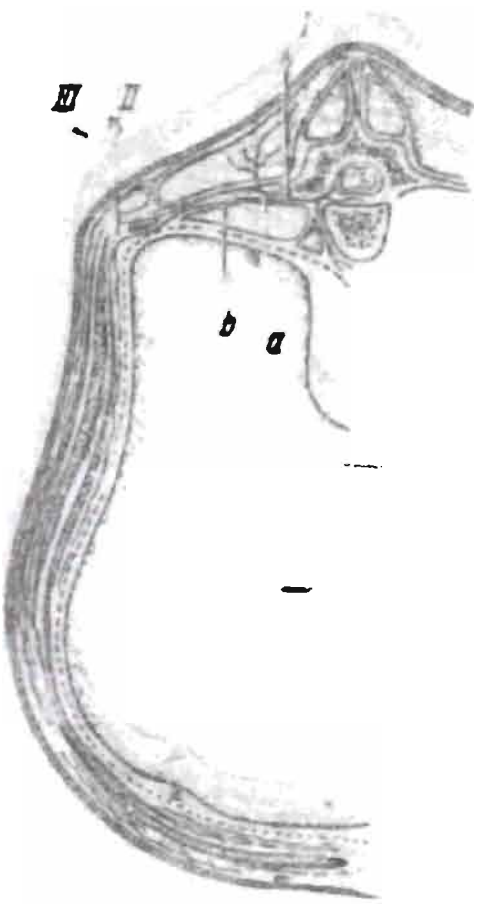

202 расм. *Қорамолларда паравертебраль ва паралюмбаль анестезия-ўтказиш тасвири (ёзмада баён этилган)*

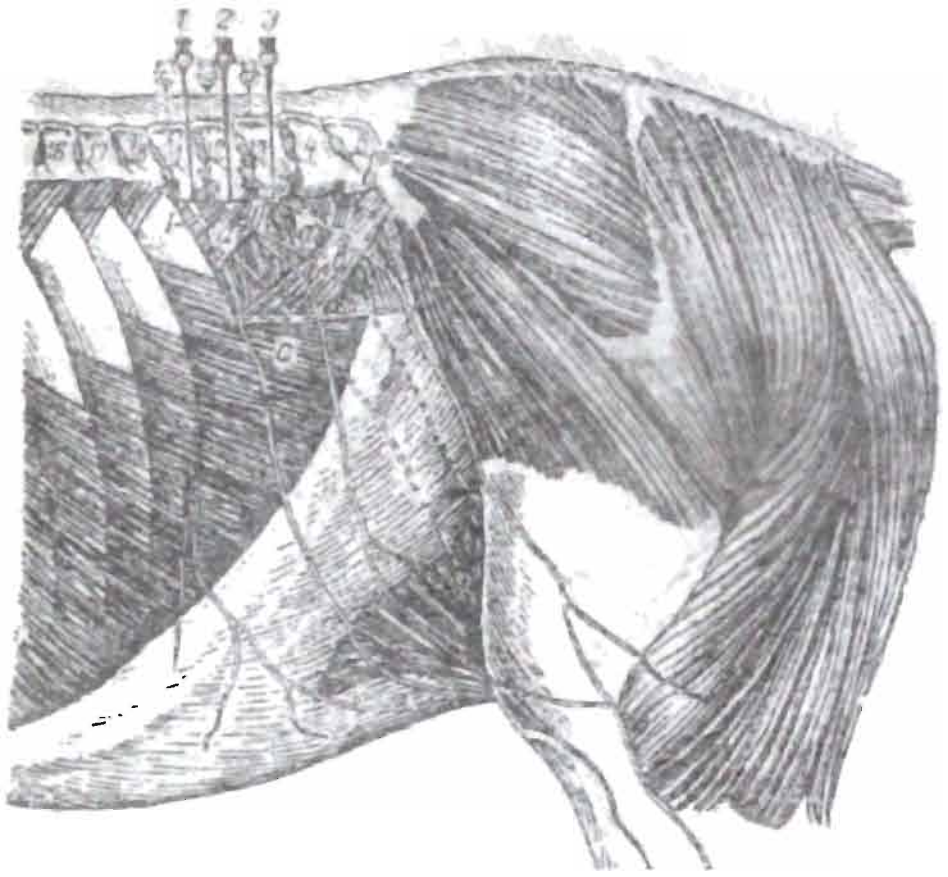

203 расм. *Отларнинг юмшоқ қорин деворида иннервация тасвири: паравертебраль (чизиқлардан иборат) ва паралюмбаль анестезия ўтказиш учун игналарнинг тутган ўрни (Магда бўйич), I,XVIII - гача қовурғалараро, 11-ёнбош қорин ости, III - ёнбош чов нервлари, а - қориннинг кўндаланг, в-қориннинг ички қийшиқ, қориннинг ташқи қийшиқ мускуллари.*

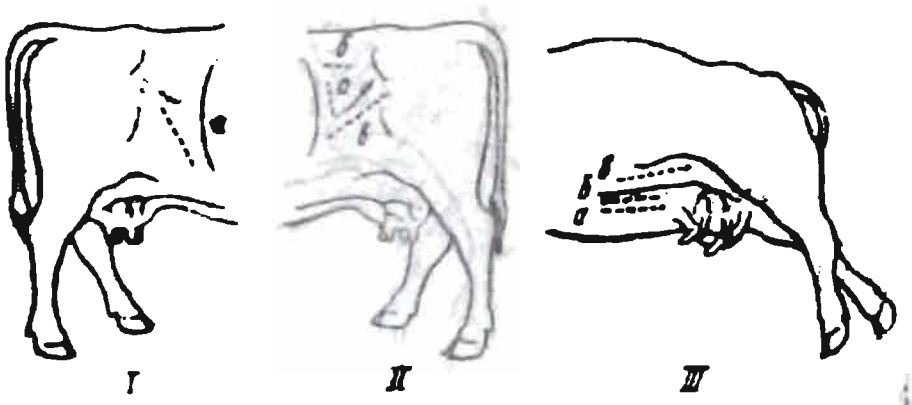

204 расм. *Қорамолларда лапоротомия ўтказиш усуллари: 1 - биқиннинг ўнг томонидан (кесарев кесишда) лапаротомия, II - биқиннинг чап томонидан лапаротомия ўтказиш, а - қовурғага яқин кесиш (паракосталь), б - бел олди (паралюмбаль), в - қориннинг ички қийшиқ мускул толаси йўналишига қараб кесиш, III - қориннинг вентраль деворидан кесишлар (а-медиан, б-трансректаль, в-қориннинг қориноқти вена томирига нисбатан параллель кесиш).*

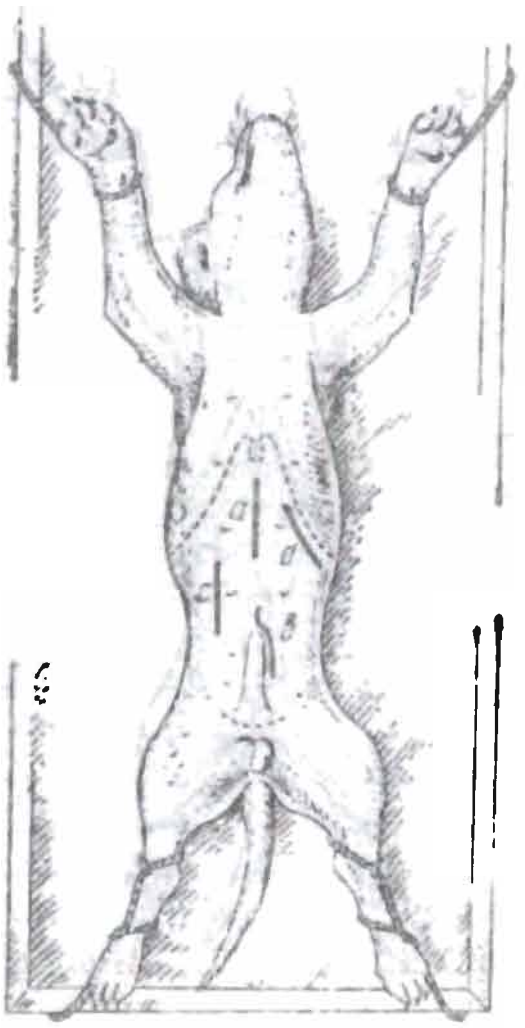

205 расм. *Итларда лапаротомия ўтказиш чизиқлари: а - киндик олди, медиан, б - киндик орқаси (эркак ҳайвонлар учун, унинг ўзи), с - парамедиан, j - қовурға ёйига параллель.*

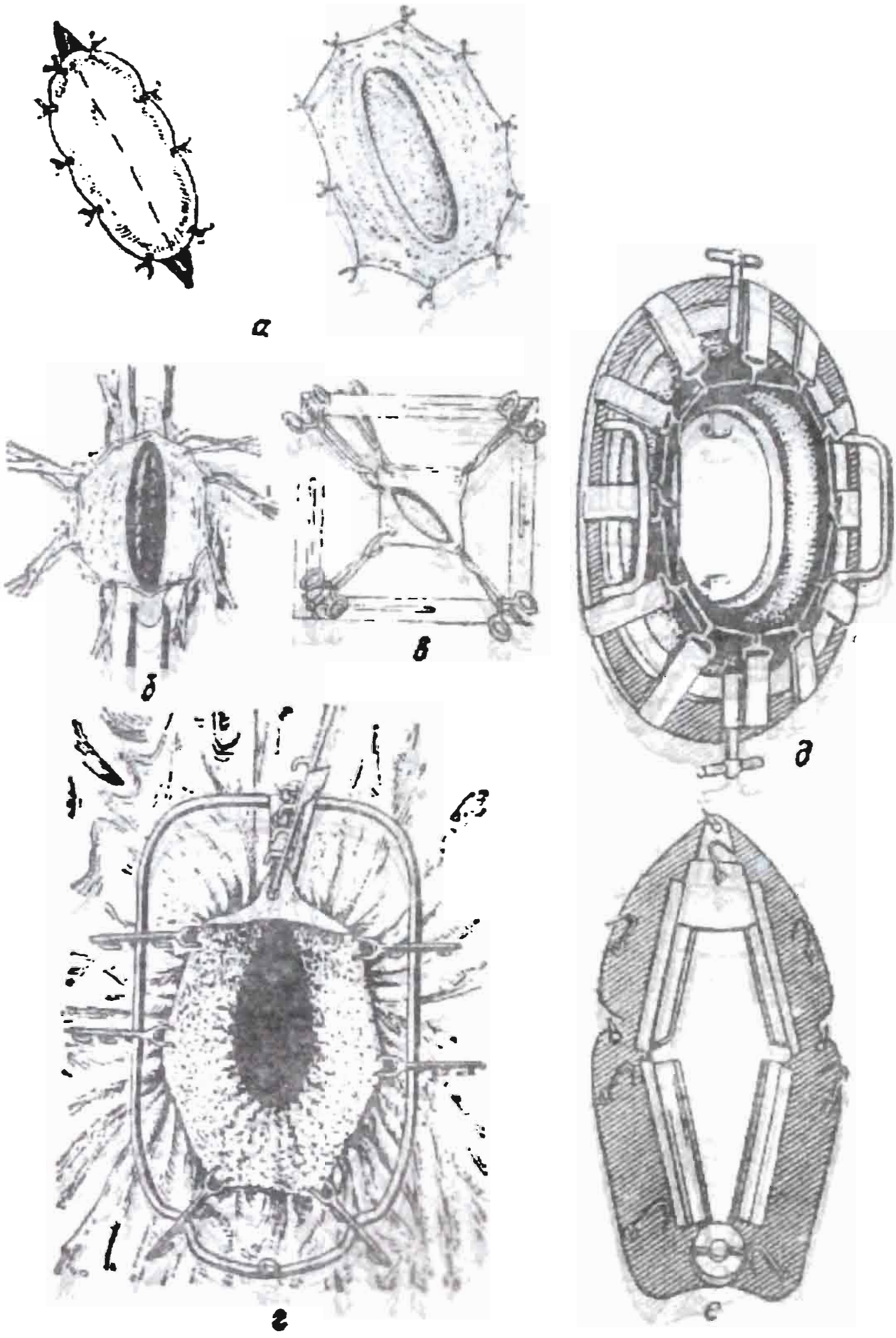

213 расм. *Руменотомия ўтказишда катта қоринни фиксация қилиш учун турли хилдаги асбобларни қўллаш а - Тарасов, б - Тильман, в - Клекер, г - Аейнгарт, д - П.П.Герсен, е - К. А. Петраковлар бўйича.*

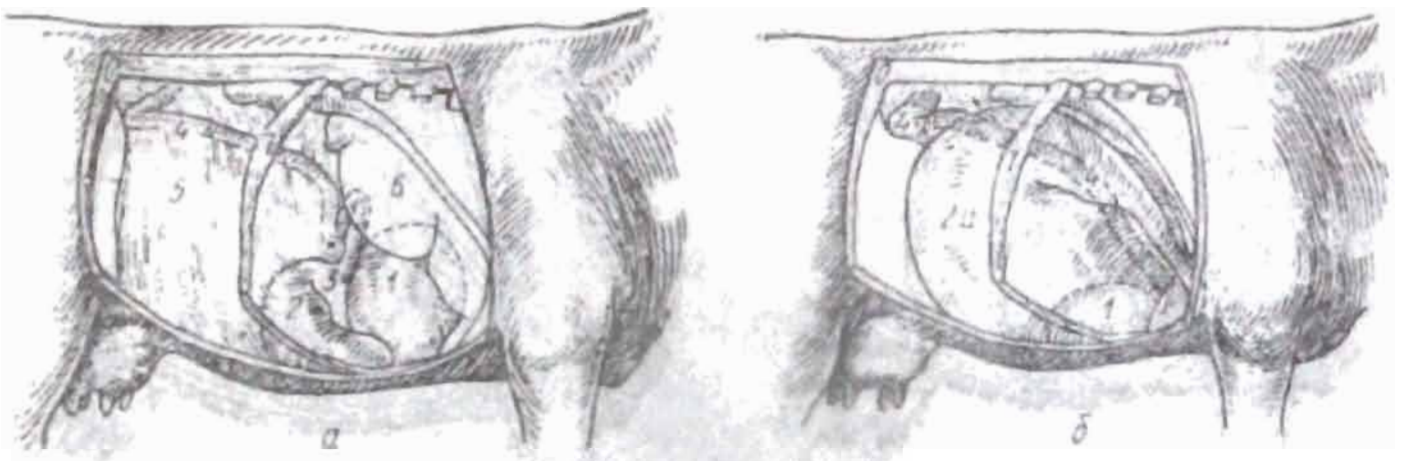

214 расм. *Ширдоннинг топографияси: а - нормада, б - ўнг томонга қарата кенгайган ва силжиган, 1 - қатқорин, 2, 2а - ширдон, нормада ва кенгайганда, 3 - пилорус (ошкозоннинг ўн икки бармоқ ичакга ўтиш жойи), 4 - ўн икки бармоқ ичак, 5 - чарви, 6 - жигар, 7 - XIII-нчи қовурға.*

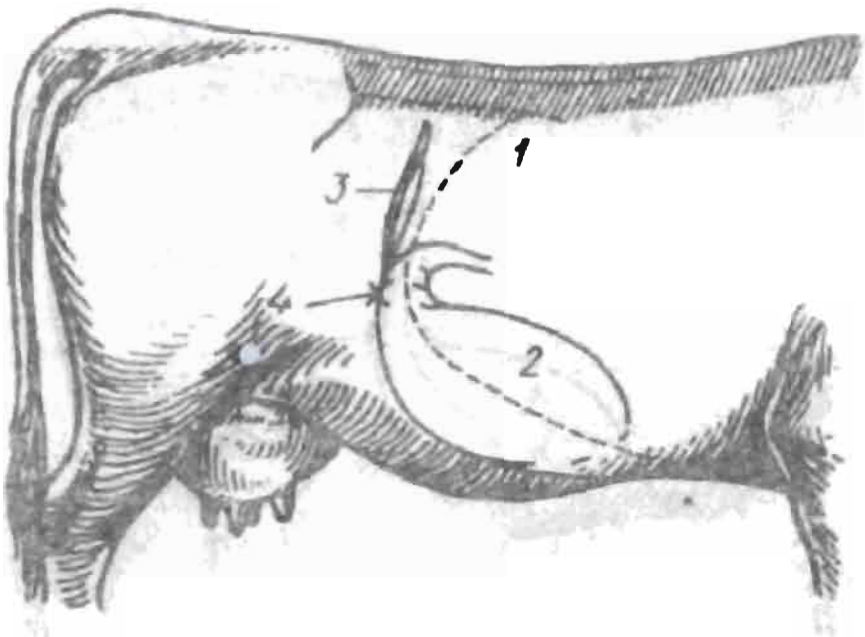

215 расм. *Сигир ширдонини ўрнига туширириш ва фиксация қилиш 1 - қовурға ёйи, 2 - ширдон, 3 - лапаротомия ўтказиш жойи, 4 - пилорус ва ширдоннинг тиқиладиган жойи (х).*



216 расм. *Итларда гастротомия ўтказиш боскичлари.*



217 расм. *Игна учини учбурчак шаклига келтириш учун уни чархлаб ўткирлаган*

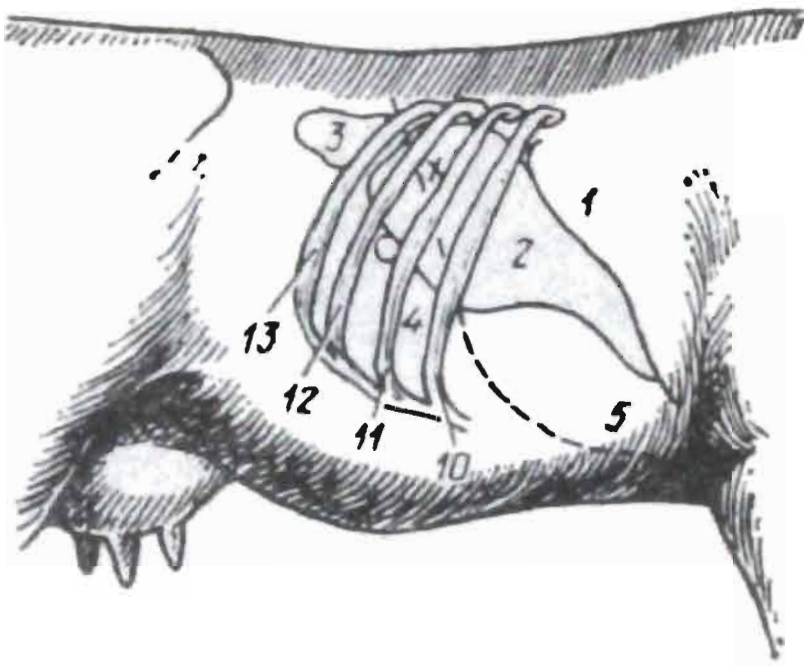

218 расм. *Жигарни тешиш (х). 1-ўпка, 2-жигар, 3-буйрак, 4-ўт халтаси, 5 - диафрагманинг ёпишган чизиғи.*

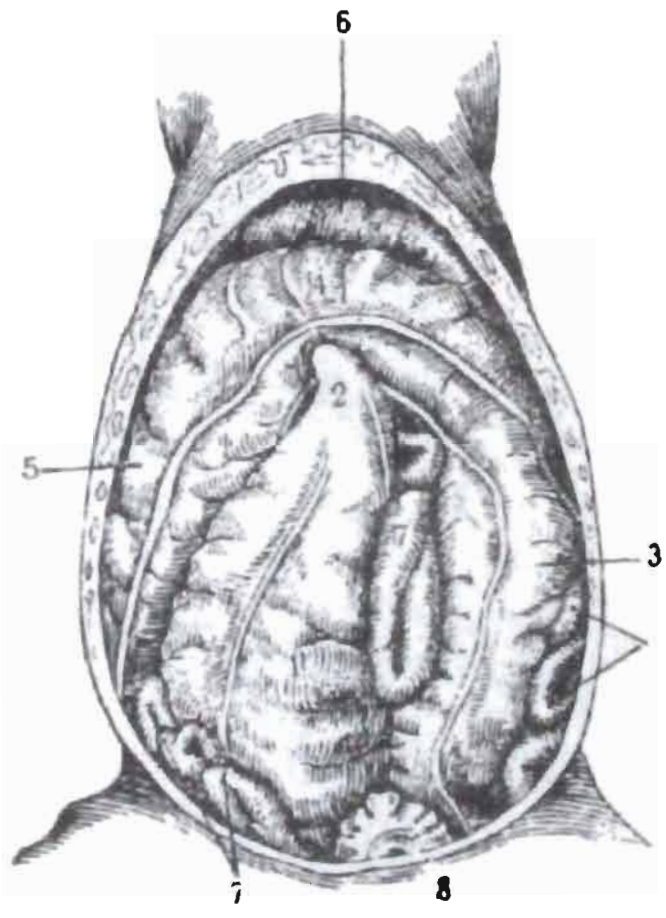

219 расм. *Оч ичакларнинг вентраль томондан тутган ўринлари (қорин девори четлаштирилган: 1- Кўр ичак танаси, 2 - унинг боши, 3- чамбар ичакнинг чап томонидаги вентраль вазияти, 4- диафрагманинг вентраль тутган вазияти, 5 - чамбар ичакнинг ўн томонидаги вентраль вазияти, 6 диафрагманинг дорсаль вазияти, 7 - ингичка ичакларнинг ҳалкали қисмлари, 8 - кичик чамбар ичак.*

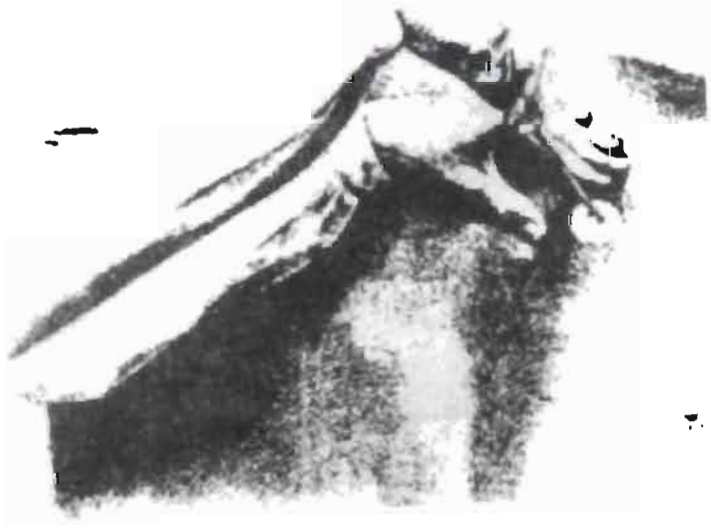

220 расм. *Кўр ичакни санчиб тешиш.*

Асбоблар. Узунаси 18 см кенглиги 2 мм игна, учи уч тишли уткир бўлиши шарт (217 расм). Игнанинг мандренаси шу қисмга яхши тегиб туриши керак.

Операция техникаси. Ҳайвоннинг бурнига қисқич ўтказиб станокда ушлайди Нотинч—хатарли ҳайвон нейролептик ва инфильтрация усули билан оғриқсизлантиради. Тешиш нуқтаси—жигарнинг мутлақо ўтмас зонасида 11-нчи қовурға оралиқ масофада, маклок текислик даражасидан ўтказилган чизиқдан 2—3 см пастида (218 расм) жойлашган. Бу оралиқ кўкрак умуртқасидан 20—3 см пастига тўғри келади Бордию жигар катталашган бўлса унда 12-нчи қовурға оралиқ текислик чегарасида тешишни ўтказиш мумкин 1—16 кунлик ёшдаги бузоқчаларда 12 ёки 11 нчи қовурға орасида, тешиш нуқтаси аниқланади. Гериннинг кўрсатилган қисмига кичик ҳайвонларнинг катта қорнини тешиш учун мўлжалланган, учи ўткир ништар ёки троакар стилети суқиб тешилади (а) Қовурғанинг оллинги чеккаси орқали чап тирсак суягининг дўнгига қарата игна санчилади. Шундан кейин игнани жигарга суқади. Мандренани сугириб олади ва асбобни яна 3—4 см чуқурлаштиради. Игнани тортиб олишдан олдин, уни ўз ўки атрофида 180—360° айлантириб игна ичидаги пунктатнинг тўқималардан ажраши таъминланади. Игна суғириб олиниб, унинг ичидаги пунктатни текшириш учун, мандрен билан итариб чиқаришади. Тери жароҳатини коллодий елими билан бекитади.

ИЧАКЛАРДА ОПЕРАЦИЯ

ОТЛАРДА КЎР ИЧАКНИ ТЕШИШ — caecocentesis

Анатомо-топографик маълумотлар. Кўр ичак—intestinum caeci—(219 1,2 расм) тузилиш жиҳатидан вергул шаклини эслатади. У 4-та: боши ёки асоси, ўрғаси, танаси ва учи қисмларидан иборат. Энг кенгайган—бош қисми, оч биқин ва қовурға ости областининг ўнг томонида жойлашган бўлиб, бел умуртқа таналарига тегиб туради: ўртанги қисми эса 12 бармоқли ичакнинг орқа томонида жойлашган бўлиб, ёнбош суягининг ташқи бурмасидан охирги қовурға чегарасигача масофани эгаллаб олади. Ичакнинг тана қисми юқорилашиб бевосита қиличсимон тоғайигача чўзилиб тугайди.

Кўрсатма. Кўр ичакда ўткир метеоризм, шамоллашдан ҳосил бўладиган санчиш дейилади, асфиксия, ичак ёки диафрагма йиртилиши оқибатида ҳайвонни ўлимга олиб келади. Бу оғир ҳодисанинг олдини олиш учун, кечиктириб бўлмайдиган операция ўтказилади.

Операция техникаси. От тикка турган вазиятида операция бажарилади, лабига бурама қўйилиб, олдинги ўнг оёғини кўтаради. Нейролептик қўлланади Операция ўнг томондаги оч биқиндан олиб борилади. Бордию оч биқин дамламаган бўлса, унда тўғри ичак орқали йўғон ичакларда бод чиқаолмасдан тўпланиб қолганлиги, уларнинг деворлари қаттиқ шишганлиги текшириб аниқланади. Бундай ҳолда мумкин қадар тўғри ичак орқали тешади. Баъзан катта чамбар ичакда бод тўплаганда ҳам санчиш ўтказилади.

Ўнг оч биқин орқали тешиш маклок ва охирги қовурга чегара оралиғида санчиш нуқтаси жойлашган Троакар асбоби ёрдамида иш бажарилади (унинг диаметри 0,3—0 5 см). Асбоб дастасини ўнг кафт билан ушлаб, гильзасига эса кўрсатғич бармоқни ёзиб қўяди. Троакар учини тезлик билан итариб, қиличсимон тоғайига қараб йўналтиради, шунда оч биқин ва ичак деворига тақалиб, қаватлар бирданига тешилади (220 расм). Гильзала ўрнашган қолпоқчани (шитка) терига қараб босади, стилетни гильзадан чиқариб олади ва унинг юқори тешигини тампон билан ёпиб, ичкарида тўпланган бодни аста-секинлик билан чиқариб юборади. Шундан кейин шприц ёки пуркайдиган асбоб орқали танада турган гильзадан ичак ичига бижғишига қарши 300—500 мл эритма юборилади. Кейин гильзага стилетни ўрнатади ва троакарни танадан тортиб олади. Тери жароҳатини коллодий елими билан ёпади.

Тўғри ичак девори орқали тешиш. Станокда отни фиксация қилади, оёқнинг иккинчи бармоғига тушов ва қуюшқонсимон (шлея) асбобини солади. Тўғри ичакни 1:1000 этакридин ёки перманганат калий эритмаси билан ювади; от думини ўраб бир томонга тортиб боғлайди ва орқа чиқарув тешик атрофини, йод-спирт эритмасига ҳўллаб артади. Отнинг тўғри ичагига резинали найча уланган Бобров игнасини қўл билан бирга тиқади. Дамлаган ичакнинг шишган жойини топиб, тўғри ичак орқали унинг девори тешилади ва аста секинлик билан тўпланган бод чиқарилади Ичкаридан чиқаётган бодни текшириш учун, сув солин-

ган стакан ичига найчанинг охирги учини ботиради бод пуфакчалари чиқиши тугаллаши билан игна тўғри ичакдан тортиб олинади

КИЧИК ҲАЙВОНЛАРДА ИЧАКНИ ЕРИШ—

enterotomia

Кўрсатма. Ҳайвонлар ичакларида бегона жисм ёки конкрементларнинг тиқилиб қолиши натижасида озуқаларнинг ўтмай қолиши, учрайди.

Асбоблар. Одатдаги асбоблардан ташқи бир жуфт юмшоқ ичак қисқичи (жом) керак (221 расм).

Оғриқсизлантириш—наркоз.

Операция техникаси Ҳайвонни орқасига ёки ён томони билан фиксация қилинади. Тиқилиб қолган ичакларнинг жойлашиши ва ҳайвон танасининг катталигига боғлиқ ҳолда қорин бўшлигига йўл очгандан сўнг, ичакнинг тегишли зарар кўрган қисмини ташқарига чиқариб, уни салфеткага ўраб жароҳат чеккаси ва қорин бўшлиғидан ажратиб олади Ичак ўрамаларида бўлган ноаниқ кўкариш ёки қизарган жойлар мавжудлиги, уларда яшаш қобилиятининг йўқлигига гувоҳлик беради, шунга кўра уларда тезлик билан резекция ўтказишга тўғри келади. Ичак ичида бўлган озуқа бармоқ ёрдамида аста секинлик билан кесишга мўлжалланган жойдан соғлом томонларга қисиб ўтказилади ва икки томонлама ичак қисқичларини ўрнатади. Жисм тиқилиб қолган чегарадан бироз нарироқда, ичакнинг соғлом қисмидан кесилади Ичакда бўлган бор нарса олиб ташлангандан кейин ичак жароҳат чеккалари тампон билан тозаланади. Икки қават чок ўтказиб тикилади.

Операциядан кейинги даврларда антибиотик, иккинчи кундан бошлаб сув, келасида суюқ атала, чўчқаларга сут, итга гўштли қуруқ шўрва тайинланади, 5-нчи кундан бошлаб мукаррар рационга ўгади.

ИЧАК ЖАРОҲАТЛАРИНИ ТИКИШ

Кўрсатма. Ичак деворида биргина ёки бирнеча жароҳатлар бўлганда.

Фиксация ва оғриқсизлантириш юқорида кўрсатилганидек бажарилади

Операция техникаси. Катталиги ва сонига қараб жароҳатга турлича мунособатда бўлишлик. Қорин

бўшлиғидан ичак ўрамаларини ташқарига чиқариб, ичида бўлган бор нарса томонларга силжитади ва жароҳат жойлашган қисмига ичак қисқичини ўрнатиб, шу чегарани ажратади ва жароҳатни тикишга ўтади. Бунда эҳтиётликни сақлаб, қорин бўшлиғини ифлосланишининг олдини олишга ҳаракат қилиш керак Унча катта бўлмаган жароҳатларни сероз мускул қаватидан ип ўтказиб тикади. Жароҳат лабларини пинцет билан тортганда улар ичкарига қараб қайрилади, натижада сероз парда чеккалари бир-бирига етарлича тегиб туришга шароит яратилади. Катта, кўндаланг жойлашган жароҳат лабларини Шмиден ёки Ламбер усуллари билан, ичак икки қават устма уст бахия ўтказиб тикилади Бу усулда ичак бўшлиги тораймаслиги учун уни кундаланг ига қараб тикилади.

ИЧАКЛАР РЕЗЕКЦИЯСИ — resectio intestini

Кўрсатма. Ичак девори перфорацияси ёки некрозга учраши, қисилиш хавфи некрозга олиб боришга сабаб бўлади; бартараф қилиб бўлмайдиган бир-бирига нотўғри битиши ёки инвагинация, ўсма ва ёт жисм. Бундай операция ҳамма турдаги ҳайвонларда ўтказилади.

Асбоблар. Ништар, қайчи, игна, игнатутгич, тикув материаллари ичак, қисқичи, ип ўтказадиган Дешан игнаси, артерия қисқичи.

Оғриқсизлантириш—наркоз.

Операция техникаси. Жароҳатланган ичакнинг жойланишига қараб маълум чегарада лапаротомия ўтказилиши аниқланади. Кичик ҳайвонлар учун парамедиан, катта молларда—кўпинча оч биқин ёки ёнбош областининг бошқа чегараларидан лапаротомияни бажаради. Ичак резекцияси ҳамма ҳайвонлар учун бир усулда бажарилади.

Лапаротомия ўтказилгандан сўнг, ичкаридан чиқариб олинган ичак ҳалқасини тоза дока сальфеткаси билан уни қорин бўшлиғидан ажратади ва ичидаги массани бармоқ билан қисиб томонларга қараб силжитади Шундан кейин резекцияга тегишли бўлган чегарани олдиндан белгилаб, ичак қисқичини соғлом тўқима қисмларига ўрнатади. Ичак тутгичлар томирларига Дешан игнаси билан, ҳар бирига иккитадан лигатура ўтказиб боғланади (222 расм). Ҳарбир ичак қисқичи олдидан қайчи ёки ништар билан ичак деворини қий-

шиқ йўналишда кесади. Шундай қилиб, кесишда ичак қаршисида жойлашган тутғич қисми узун кесилади, бу усул билан уларнинг ўтказувчанлиги ва озиқланиши яхшиланади. Тутғичлар ўтказилган лигатуралар орасидан кесилади. Ичакнинг шиллиқ пардаси ичида бўлган масса қолдиқларини диққат билан спиртли тампон ёрдамида артиб тозалайди.

Кесилган ичак ёриғининг катта-кичиклигига қараб, уни охирги икки учларини бир-бирига бирлаштириш 2 усул билан бажарилади:

1 „Охирини охирига" тикиши, (223 расм) ичак ёриғининг кенглиги етарли даражада бўлса, яъни бу усулни асосан катта ҳайвонларда бажариш керак. Ичакнинг кесилган учларини, бирини иккинчисига қўшиб яқинлаштирали ва Шмиден усули бўйича ичак деворининг ҳамма қаватларидан лигатура ўтказиб узлуксиз тикади. Сунгра Ламбер бўйича иккинчи юза қавати—сероз ва мускул қатламларидан чок ўтказиб тикилади Операция охирида ичак тутғичи тикилади.

2. „Ёнини ёнига қўшиб тикиш" Эни тор бўлган ичакларда резекция ўтказишда бу усул татбиқ этилади, резекция ўтказиш вақтида тегишли ичак ҳалқасини қорин бўшлиғидан ташкарига чиқариб, уни салфетка билан яккалантиради ва артерия қисқичи билан қисади. Ундан кейин кесилган учларини (чўлтоқ) тикишга тайёргарлик ўтказилади. Катта ҳайвонларда ичакнинг кесиладиган жойининг икки томонларини Занд қисқичи билан қисиш мумкин (241—1 расм). Ичакнинг кесилган жойига иккита лигатура ўтказиб боғлайди, булар орасида жойлашган қисмидан ичак кесилади. Пайдо бўлган чўлтоқ учлари Ламбер усули бўйича тикилади.

Шунда қарама-қарши томонларга қараб турган ичак чўлтоқ учлари бир-бирининг ён томонларига жипслаштириб, деворларини ёришдан олдин фиксация мақсадида сероз мускул қаватларидан вақтинча узлуксиз ип ўтказиб тикади. Шундан кейин туташтирилган икки ичакнинг юза деворларидан узунлиги ва йўналиши тенг бўлган узунчоқ қилиб кесади, шунда ушлаб туриш учун ўтказилган чок чизиғидан кесилган жароҳат чеккалари 0,5—0,8 см узоқ бўлиши керак. Икки кесилган ичакда ҳосил бўлган яранинг ички лабларига ип ўтказиб узлуксиз тикади. Узун қолдирган ип орқали Ламбер бўйича тикишни давом эттириб, жароҳат-

ни иккинчи олди лабини қўшиб олади. Операцияни якунлаш олдидан Ламбер бўйича сероз-мускул қаватларига узлуксиз чок ўтказиб, тикишни тугатади (224—1,10 расм).

ТЎҒРИ ИЧАКНИНГ РЕЗЕКЦИЯСИ

resectio intestinum recti

Анатомо-топографик маълумотлар. Тўғри ичак—intestinum recti—тос бўшлиғининг кўпчилик қисмини эгаллаб олади; у икки бўлакдан: олдинги—қорин қисми ва орқанги—ретроперитониаль—бириктирувчи тўқималар билан ўраб олинган У дорсаль томондан думғозанинг вентраль ва думнинг бошланиш қисмига тегиб туради Эркак ҳайвонларда унинг вентраль томонида сийдик халта, қўшимча жинсий безлар, сийдик йўлининг бир қисми, тизимча ва қин жойлашган (225 расм). Юқорида келтирилган органлар: тўғри ичак, қорин девори ва тос ҳисобидан эркак ҳайвонлар учун учта, урғочиларда туртта қорин пардасида дўппайиш (выпячивания) ҳосил бўлади.

Тос суягининг ўрта текислигида тўғри ичак ампула шаклида кенгаяди, кейин у торайиб орқа чиқарув тешигига бориб тугайди. От ва қорамолларда тўғри ичак узунлиги 20—30 см-ни ташкил қилади. Ўрта ва каудаль геморроидаль тос ва қорин ости симпатик тугун нерв тармоқлари иннервация қилади.

Кўрсатма. Тўғри ичак ташқарига тушганида (проляпсус) ва уни бартараф қилишининг иложи бўлмаслиги, ташқарига осилиб чиқган қисми некрозга учраши сабабли радикаль усул қўлланади.

Тайёргарлик. Ташқарига тушган тўғри ичак қисмини синчиклаб ювади ва дезинфекция ўтказилади.

Фиксация. Йирик моллар тикка турган вазиятида, майда ҳайвонларни ён томони билан операция столига ётқизади.

Оғриқсизлантириш. Катта моллар учун думғаза, майда ҳайвонларда юзаки—тўғри ичакнинг ташқарига чиққан қисмини 5% новокаин эритмасига тампон ботириб намлайди.

Операция техникаси. Б. М. Оливков усули—ҳайвоннинг турига ва катталигига нисбатан учлари кайрилган 2-та тўқийдиган симча ёки узун игнанинг мандрени керак. Игнанинг ўзини ҳам ишлатиш мум-

кин. Иккита мандренани (игнани) тўғридан-тўғри орқа чиқарув тешиги олдида ичакнинг ташқарида осилиб турган қисмига ҳамма қаватларидан тешиб ўтказади. Чиқиб турган органнинг игна билан тешилган жойига 1—1,5 см етмасдан айланма шаклида уни тўлиқ кесиб ташлайди (226 расм). Кесилган тўғри ичакнинг тос бўшлигига кириб кетмаслигининг олдини олиш учун, ўтказилган мандрен фиксация вазифасини бажариб туради. Ҳосил бўлган ичак чўлтоғи лаблари ташқи томондан ичкарига қараб ўтказиб, яхши қайрилган игна ёрдамида узлуклн (в, г) тугун ташлаб тикади. Ҳар бир ўтказилган тугун, оралиқ масофаси бир-биридан 0,5—0,75 см бўлиши шарт. Операцияни бажаргандан сўнг мандрен ичакдан суғуриб олинади, тикилган чултоқ жароҳатига малҳам сургилиб, дезинфекция қилинади Ичак чўлтоғи ўз-ўзидан тос бўшлиғига кириб кетади.

Мюллер Фрик усули. Мандрен ўрнига бут шаклида ўтказилган (чорси) ип ишлатилади. Узун ип ўтказилган юмоқ тўғри игна орқали ичакнинг зарарланмаган орқа томонидан ип ўтказилади. Жойлашган лигатура чегарасидан 0 75—1 см ичкари ва ташқарида бўлган қисмидан ичак айланма шаклида кесиб ташланади. Ичак ёриғига пинцетни юбориб, бир-бирига кесилган ипни тортиб ташқарига чиқаради ва уларни қайчи билан кесади. Натижада ичак чултоғида 4-та алохида ип ҳосил бўлади, уларнинг ҳар бирига тугун тайлайди. Шундан кейин буларнинг орасидан қўшимча тугунли чок ўтказилади (2 7 расм). Тикишда юмолоқ игна ишлатилади (бу ўтказилган ҳар бир чок ораси 0,4—0,7 см). Кейин уларнинг тугун тайлаган учлари қирқилади. Биринчи ўтказилган иплар фиксация вазифасини бажаради.

СУНЪИЙ ОРҚА ЧИҚАРУВ ТЕШИГИНИ ҲОСИЛ ҚИЛИШ — anus arteficialis

Кўрсатма. Чўчқа боласида, қўзи, ўлоқ, ит боласида орқа чиқарув тешиги бўлмаганда бу операция ўтказилади.

Фиксация. Ҳайвон орқа оёқларидан ушлаб, боши пастга қаратилади.

Оғриқсизлантириш. Инфильтрацияли анестезия ўтказилади.

Операция техникаси. Одатга кўра муқаррар жойлашиши лозим бўлган орқа чиқарув тешик ўрнида тухумсимон шаклда тери дўппайиб, ёки чуқурча бўлиб туради. Шу ердан тери парчаси айланма шаклида кесиб, олиб ташланади. Кейин ҳайвонни ён ҳолатига келтириб, жароҳатига қарайди, тери остн бириктирувчи тўқималар орқали чуқурликда тўғри ичакнинг кўр халтаси дуппайиб тургани билинади, уни пинцет билан ушлаб тортиб олади ва кесиб, унинг лабларини тери жароҳатини чеккаларига яқинлаштириб бир неча чок ўтказиб тикади.

ТЕШИКНИНГ ЧУҚУР БЕРКИЛИБ ҚОЛИШИДА ЧОТ ОПЕРАЦИЯСИ

Орқа чиқарув тешик жойида тери қавати узунасига, тухумсимон ёки кўндаланг (крестик) кесишма шаклида кесилади, кўр халтага қадар юқори томонга қараб препаровка ўтказилади. Кўр ичак халтасига тегишли бўлмаган орқа чиқарув ташқи сфинктер (қисувчи) мускули, шундай пайтларда ўзини муқаррар жойида ривожланади, Препаровка ўтказиш даврида уни иложи борича авайламоқ керак Зарурият талаб қилган тақдирда ташқи сфинктер мускулини юқори ва пастидан кераклича кесиш мумкин ва операция тугаллангандан сўнг кесилган томонларини қайталан тикиб, ўз холатига қайтариш керак. Кўр халта айланма ига қараб ва уни чўзмасдан ўз ўрнига—орқа чиқарув тешигига тортиб туширади. Бу мускул шиллиқ парда билан қопланган бўлиб, суюқлик ва газлар учун резервуар идиш вазифасини бажаради. Мускул қаватини ташқи сфинктерга тугунли алоҳида чок ўтказиб фиксация қилинади, кейин кўр халта тегишлича кесилиб, кўр ичакни айланма бўйлаб уни шиллиқ четидан тугунли чок ўтказиб тери жароҳат лабига фиксация қилинади Орқа чиқарув тешик чандиқини (тўқиманинг патологик тикланиш маҳсулоти) текис битиши учун уни бироз кенг қилишни маслаҳат беришади.

Медицинада бажарадиган юқорида кўрсатилган усул —ветеринария хирургияси амалиётида, операцияни бажаришида баъзи камчиликлар яъни орқа чиқарув тешигини бунёд этишда, ташқи сфинктер мускулига диққат—эътиборсизлик билан операция ўтказилиб уни кўр халтага тикиб фиксация қилинмайди. Иккинчи камчи-

лик шундан иборат: кўр халтани ичкаридан жароҳат чегарасига тортиб чиқаришида ўтмас усул билан атроф тўқималарни кенгайтириш маросимида ташқи сфинктер мускули бузилиб, ўз хизматини тула равишда йўқотади. Бунинг оқибаги керак бўлган чоқда йиғилган ахлат тўғри ичаклан қаттиқ шаклида ўтаолмасдан, суюқлигича доимий равишда чиқади, чунки операция йўли билан бунёд этилган орқа чиқарув тешиги сфинктерсиз, оқибатда ҳайвоннинг чот областидаги териси доимий равишда суюқ ахлат билан булғаниб туради.

ҚОРИН ДАББАСИНИ ОПЕРАЦИЯ УСУЛИ БИЛАН ДАВОЛАШ hernio'omia

Қорин ташқи дабба ҳалқаси (дарвозаси, тешиги), шу орқали ичак—чаваклар чиқади; қорин сероз пардасининг париэталь варағининг дўппайиб чиқиши—дабба халтаси, дабба ичидаги массаси (бор нарса)—ичак ҳалқаси, чарви, сийдик халтаси ва бошқалар. Баъзи муаллифлар даббани яна икки турга ажратадилар: ташқи, терининг чўзилиб, дўппайиб чиқишидан иборат ва ичкаридаги, қорин сероз пардасининг париэталь варақаси тери остида буртайиб чиқиши (228 расм). Мускул апоневроз қаватлари ва сероз пардасининг йиртилиши натижасида ичкаридаги массаси тери остига „чиқиш" (prolabsus) деб аташади.

Қорин ташқи даббаси топографик жойлашига қараб киндик, қорин ён девори, чот оралиқ (интравагиналь) чов ва бошқаларга бўлинади. Бу қайд этилган дабба турлари ўз навбатида, ўзининг ичидаги массасининг чал аш-чулкаш бўлиш даражасига қараб қуйидаги 2 гуруҳга: 1) осонлик билан массани ўз ўрнига қайтариш—h. libera — дабба ичидаги бор нарса қорин бўшлигига ва у ердан ташқарига енгил қайтиб чиқадиган; 2) ўрнига қайтарилиб тушмайдиган—h. irreponibilis — дабба халтаси ичидаги бор нарса ёпишганлиги сабабли у ичқарига қайтарилиб бўлмайди.

Тўғри бўлмайдиган даббанинг бир тури бу қисилган дабба—h. incarcerata, энг хавфли ҳисобланади. ичак ҳалқасида бод тўпланиши ва қаттиқ массанинг тиқилиб қолиши, дабба ичидаги бор нарсани кенгайиши натижасида дабба тешиги қисилади. Баъзан буни эгилувчан (эластик) қисилиш деб аташади, ичак ҳал-

қалари ичидаги масса ҳисобига тўлиб қолмасдан, балким дабба ҳалқасига янги ичак қисми тўсатдан кириб қолганлиги бунга сабаб бўлади.

КИНДИК ДАББАСИДА ОПЕРАЦИЯ

Киндик даббасида операция турли усулларда ўтказилади, бу ҳайвоннинг турига, дабба катта кичиклигига, ёпишиш мавжудлигига ва бошқа сабабларга боғлиқ

Тайёргарлик. 12 соатлик оч диет сақлаш Эркак ҳайвонларда жинсий олат бошчасидаги тери халтасини тозалаш, ичак ва сийдик халтасини бўшатиш.

Фиксация ва оғриқсизлантириш. Кўпчилик ҳайвонлар учун наркоз ёки маҳаллий оғриқсизлантириш қўлланилади. Ҳайвонга орқа вазият туғдириш (229).

Операция техникаси. Ҳамма ҳайвонлар учун операция чизиғи умумий ҳисобланади. 1) дабба тешиги кенг, лекин дабба ичида бор нарса уни халтасига ёпишиб қолган Унда қуйидаги усул қўлланилади дабба халтасининг узунасига айланма шаклида кесилади, кейин Мюзо қисқичи орқали унинг чеккасидан ушлаб олади. Дабба тешигини ҳам бирга чеккасидан ушлаб олади. Дабба тешиги чеккасидан терини 2 — 4 см нари силжитиб, дабба халтасини яккалантиради ва қорин бўшлиғига жўнатишга киришади (230 расм). Бордию дабба тешиги тор ёки ёпишган бўлса, тўғрилаш иложи бўлмаса у вақтда уни оқ чизиқ орқали олдинга қараб кесиб кенгайтиради Дабба халтасини ичкарига жўнатиб, кейин кесилган жароҳатни тикади Дабба тешиги орқали чап қўлни киргизиб бармоқ назорати остида ҳалқа ташлаб тикишни бошлайди, шунда эҳтиётлик қилиб, қорин сероз пардасини тешмаслиқга ҳаракат қилишади. Игнани санчиб ўтказиши дабба тешиги четидан 1 5 – 2 см ташлаб икки томондан тикишни бажаради.

Лигатурани ўтказиб тортгандан сўнг дабба тешиги четлари ёпишиб бурма шаклига эга бўлади. Тикиш материали учун ипак ёки капрон ип ишлатилади Тери жароҳатига узлукли тўгун тайлаб тикилади. 10 кундан кейин ўтказилган лигатурани олиб ташлайди.

2) Дабба халтасида резекция ўтказиш бўлган вақтда (нотўғри битиш, йўғонлашиш). Бу ҳолда операция қуйидагича олиб борилади, дабба халтасини қўл билан ат-

роф тўқималардан ажратиб ушлаб, унинг ҳалкаси чеккасидан 1,5—2 см наридан циркуляр кесилади ва ёпишиб қолган жойни ажратиб, халта ичидаги бор нарса қорин бўшлиғига киргизилади. Дабба тешиги тикилади: бу операцияни бажариши учун қорин бўшлиғига кўрсатгич бармоқни киргизиб, унинг назорати остида дабба тешиги атрофига ҳалқасимон чок ўтказиб тикади. Дабба тешигининг чеккасидан 2—3 см узоқда игна ўтказилади (Б). Терига узлукли чок кўйиб тикади. 10 кун ўтгандан кейин ўтказилган лигатура олиб ташланади.

3) Дабба тешигини аллопластика (мато) ёрдамида ёпиш. Бу усулни бажариш учун капрон ё лавсанли материал қўлланилади. Дабба халтасини ташқарига чиқариб унинг ичида бўлган бор нарса билан қўшиб қорин бўшлиғига киргизади ва дабба тешигига мўлжаллаб, унга муносиб тўқима парчасини кесиб бичади, чеккалари дабба тешигидан 2—3 см ташқари чиқиб туриши керак. Кейин дабба ҳалқаси атрофидан капронли ип билан узлукли чок ташлаб тикади (231 расм). Тери жароҳати ҳам узлукли чок билан тикилади. Операция жароҳати бирламчи битиш орқали битабошлайди. Ўрнатилган синтетик материал яхши мослашиб, дабба тешигини кагтиқ ёпишда хизмат қилади. Тери жароҳати чеккаларига тугунли чок ўтказиб тикилади.

ҚОРИН ЁН ДЕВОРИДА ЖОЙЛАШГАН ДАББАДА ОПЕРАЦИЯ

Кўпинча бундаҳ даббалар, қорин ён деворида мускул элементлари йўқ жойларида учраб туради. Бундай жой, қорин ёнбош области ўртасини эгаллаб олган бўлиб, апоневроз тўқимаси жойлашган қисми ҳисобланади

Оғриқсизлантириш. Наркоз ёки катта ҳайвонларда паралюмбаль ё паравертебраль усуллар қўлланилади. Кичик моллардa эса инфильтрацияли анестезия ўтказилади.

Операция техникаси. Ҳайвон ён томонига фиксация қилинади. Киндик даббасида операция қандай бажарилган бўлса бу ерда ҳам шу усул қайтарилади.

ТОМОНИДАН ИШЛАБ ЧИҚИЛГАН УСУЛ БЎЙИЧА ҚИНДИК ДАББАСИНИ ОПЕРАЦИЯ ЙЎЛИ БИЛАН ДАВОЛАШ

Кўрсатма. Бу операцияни кўпинча дабба тешиги кенг ва ўзи хаддан ташқари катта бўлганда (ўрнига тушадиган) бу усул қўлланилади.

Дабба халтаси ниҳоят даражада катта, ўзининг ўки атрофида айлантиришнинг иложи бўлмайди, уни ичкари қоринга қараб юбориш қийин, шу билан бирга уни ўз жойига қолдириб биологик тампон сифатида ишлатишнинг иложи бўлмасдан қолади, шунда халта девори (асосий) қисмидан кесиб, олиб ташланади ва дабба тешигини тўла равишда бекитишга имконият туғилади.

Тайёргарлик. Ҳайвонни камида 12 соат оч қолдиради, эркак бўлса унда жинсий олат бошчасининг териси (препуция) атрофини яхши тозалаш, далага — тоза ҳавога чиқариб ичак ва сийдик халтасини бўшатиши талаб қилинади.

Асбоблар. Муқаррар асбоблардан ташқари ичакларда резекция ўтказишида қўлланиладиган ичакнинг тўғри қисқичи (жом) керак. (221 расм).

Фиксация ва оғриқсизлантириш. Ҳайвон орқаси билан ётқазилади. Наркоз ёки махаллий (инфильтрация) анестезия қўлланилади.

Операция техникаси. Дабба халтаси ичидаги масса қорин бўшлиғига тушганлигига ишонч ҳосил қилгандан сўнг унинг учидан чап қўл билан юқорига қараб яхшигина тортилади, ўнг қўлда ушлаб турган очиқ қисқични дабба халтасини ҳалқасига яқинлаштириб, узунасига қорин деворига нисбатан горизонталь ўтказиб қисилади ва тезлик билан тўқималар кесилади. Дабба халтасини кесиш бирнеча босқичлар билан олиб борилади, яъни: ўрнатилган ичак қисқичининг учи остидан тахминан 1 см узунасига дабба халтаси чеккасидан ништар ёки тўғри Купер қайчисини ишлатиб, қорин бўшлиғига йўл очилади ва шунда тезлик билан ўрнатилган қисқични ҳалқа атрофидан чаққонлик билан бўшатиб хирург ўзига тортади. Шу кесилган жароҳат лабларига битта узлукли чок ўтказиб гугунли боғлайди.

Ушбу усул билан дабба тешигининг узунасига қараб жароҳатни иккинчи бурчагига етгунча, ҳар бир кесилган жароҳат лабларига чок ўтказиб операцияни охирига етказишга ҳаракат қилади, шунда узлукли ўтказилган хар бир бахия дабба ҳалқа тўқимасининг ҳамма қаватларидан ўтиши албатта зарур

ЎН ИККИНЧИ БОБ

СИЙДИК-ЖИНСИЙ ОРГАНЛАРИДА ОПЕРАЦИЯ

АХТАЛАШ—БИЧИШ

Ахталаш (кастрация)—бу жинсий безлар иш қобилиятини сунъий равишда тугатиш демакдир. Уни бажаришда турли усулларни қўллаб амалга оширади. Буни кўпинча жинсий безни бичиш йўли орқали бажаради Шунинг билан бирга эркак ҳайвонларда шундай операция ўтказиш усуллари мавжуд, натижада қон билан таъминланиши ва иннервация қобилиятининг бузилиши, уларнинг таркибий қисмидаги элементларнинг емирилиши, жинсий безлар тўла равишда ё қисман атрофияга учрашидир. Бу билан жинсий безларнинг физиологик иш қобилияти тўхтаб қолади, чунончи кимиявий ва гармональ, махсус дорилар, радиактив нурлар ва бошқа таъсиротлар асосий сабаб булади. Ҳозирги кунда иммунологик ахталаш ўтказишга уриниб кўрмоқдалар. Бундай операция ўтказишга эришилганда чорвочилик учун муҳим масала ҳал қилинган бўларди.

Ахталаш натижасида ҳайвон танасида модда алмашиш қобилияти тубдан ўзгаради ва бу муносабат туфайли унинг тараққиётида турли морфологик ўзгаришларни кўриш мумкин. Ҳайвон ахталанганидан кейин, уни боқиб семиртириш яхши бўлади, гўшти юмшоқ ва кучлироқ, эркак ҳайвонларга хос бўлган ҳид ва таъм тубдан ўзгаради; жун сифати яхшиланади, ишлатиладиган ҳайвон беозор ва чидамли бўлади; ахталанган сигирда лактация даври кўп давом этилади деган фикр-хулосалар бор.

Эркак ҳайвонларни ахта қилиб жинсий безини бутунлай олиб ташласа—орхидектомия (orchis—тухум—мояк, ectome—кесиш—лотинча), урғочиларники эса овариэктомия (ovarium—тухумдон, оналик бези—лотинча) деб аташади.

Бичишга кўрсатма ва унга қарши гувоҳлик бериш. Чорвачилик фермер хўжаликларида ортиқча мой ва бўрдоқи ҳайвонлардан гўшт маҳсулоти, қўйлардан жун қирқиб олишни кўпайтириш, наслдорчиликга яроқсиз эркак ҳайвонлардан тасодифий бўғоз бўлишнинг олдини олиш, учун олдиндан уни бартараф қилиш мақсадида, шунинг билан бирга уларни тўдалаб боқиш, иш қиладиган ва боқиб семиртирадиган ҳайвонлардан фойдаланиш иш қобилиятини енгиллаштириш. Кўпинча зотсиз ишлатиладиган эркак ҳайвонлар ахталанади.

Қишлоқ хўжалик эркак ҳайвонларда учраб турадиган қин ичи (интравагиналь) дабба, моякнинг таъ ирот харобаси (атрофияси), уларнинг сурункали яллиғланиши, умумий қин пардасида сариқ сув тўпланиши, ўсма, уруғдон йўли венасининг кенгайиши учраганда даволаш кўрсатмасига кўра ягона операция чораси ахталашдир Сигирларда ахталаш ўтказиш мақсади, уларни семиртириш, чунки тухумдон яллиғланиши оқибатида наслсизликга олиб келади, уларни даволаш фойдасиз ҳисобланади.

ЭРТАК ҲАЙВОНЛАРНИ АХТАЛАШ

Анатомо-топографик маълумотлар.

Чов канали—Canalis ingvinalis—корин деворининг вентраль томонида чукур ёриқлик (айгирларда узунаси 10—12 см), қориннинг қийшиқ мускулларидан ташкил топилган икки: ташқи (тери ости) ва ички (қорин) тешик ҳалқалардан иборат Булардан биринчиси қориннинг ташқи қийшиқ мускулининг тос ва қоринга қарашли апоневроз ҳисобидан тузилган унда орқа ва олдинги бурчаклар келиб чиқади. Айғирларда унинг узунаси 12—15 см. Иккинчиси эса қориннинг ички қийшиқ мускулининг орқа қирра олдидан чекланади ва орқадан бўлса чов (пупарти) боғлами; бунда ички орқа ва ташқи олди бурчаклар мавжуд (232—1,2 расм), узунаси 2-4 см. Отларда чот каналининг кенглиги ахталаш ўтқазишда унинг аниқланиши катта аҳамиятга эга. Буқаларда каналнинг узунаси энг катта ҳисобланади, лекин айғирларда канал ҳалқаси бироз узун. Қуёнларда эса чов канали жуда кенг Қорин пардасининг париэталь қисми чов канали ичида жойлашган ва уни қоплаб олган, (кўндаланг фасция ўрайди) чов канали—Canalis ingvinalis вужудга келади (1 ва 2). Қин ка-

нали ёрғоқ атрофида кенгаяди ва умумий қин пардасини бўшлигига (Cavum vaginalis) ўтади. Қин канали ташқи ва ички ҳалқаларга эга. ўзининг тутган мавқеига кўра у чот ҳалқасига муносиб келади. (Чов) каналида қин каналидан ташқари, моякнинг ташқи кўтариб олувчи мускули, ташқи уятлик артерияси ва венаси, ташқи мояк нерв тармоги ва лимфа томирлари, айғирларда баъзан қўшимча (6) лимфа тугунлари жойлашиб олган.

Мояк халтаси (saccus testiculorum) (233-а расм) кавш қайтарувчи ва бир туёқли ҳайвонларда икки сон орасида жойлашган. қолган ҳайвонларда у орқа чиқарув тешигига яқин—чот областида жойлашган. Жуфт бўшлиқ—ёргоқи, қўшалоқ ташқи уруғ безини кўтариб турувчи мускул (З, К) иккита қин пардалардан (г, ж) тузилган

Ёрғоқ — scro'um—қуйидаги қаватлардан тузилган. Ёргоқ териси хўкизларда айниқса қалин (233 расм), унда тер ва ёғ безлари жойлашган. Ўрталиқ чизиғида ёрғоқнинг чоки (sutura) ўтади (пм).

Мускул эластик парда (б) — tunica dartos — тери қаватига зич ёпишган ва мускул толалари таркибий қисмида кўп тарқалган. у ўрталиқ чизиғида қалинлашиб девор вазифасини бажариб (пм), ёрғоқни иккита бўшлиқга ажратади. Қари қўйларда (234 расм) шу парда остида ривожланган ёғ моддаси жойлашган.

Ёрғоқ фасцияси — fascia subdartoica — хусусан хўкиз ва чўчқаларда яхши ривожланган, қайсики юқорида айтиб ўтилган қаватлар билан биргаликда шакли намоён бўлиб мустаҳкам ёпишган, лекин умумий қин пардаси унга зичлашмаган (233—г расм).

Умумий қин пардаси — tunica vaginalis communis—(г) Умумий қин пардасини фиброз варақаси—lamina fibrosa—уни вентраль қисми айниқса кучли ривожланган. У қориннинг кўндаланг фасциясидан ҳосил бўлган. Сероз варақаси— lamina serosa—ёрғоқ бўшлиғини давоми, қориннинг париэталь пардаси ҳисобланади ва ёрғоқни ҳар бир бўлагини ўраб, умумий қин пардасини—cavum vaginale—ташкил қилади ва қин канали орқали қорин бўшлиғига йўл очади. Бу парданинг латераль томонида уруғдонни ташқи кўтариб турувчи мускул—m. cremaster externa (3) лекин ёрғоқ билан бўш қўшилган.

Махсус қин пардаси—tunica vaginalis propria—(233 ж расм) уруғдон, унинг ортиғи ва уруғ йўлини

ўраб олади. Каудаль қисмида уруғдон ортиғининг думи ва уруғ йўлини орқа чеккасининг ҳамма узунасига чўзилиб, кейин бу парда умумий қин пардасига ўтиб, умумий қин пардаси ҳосил бўлади ва иккига ажралиб уруғ бези ва уруғ йўли — mesofuniculum —учун тутгич вазифасини бажаради. Унинг остида жойлашган қисми анча йўғонлашган бўлиб, мояк ортиғининг охирида умумий қин пардасига қўшилади. Уни уруғдон чов боғлами—lig. testis inguinale—ёки уруғдон йўналтириш скелети (lig gubernaculum testis) деб аташади. Уни клиника амалиётида қин ёки ўтиш боғлами (lig. vaginale) дейди Ҳайвонни очиқ усул билан ахталаганда доимо бу йўғонлашган қисми кесилади, проксималь чегарасида ўрнашган бўлак тутгични уруғ безидан бармоқ ёрдамида йиртиб ажратиб олади.

Уруғ бези — testis (didymus, s. orchis)—. Махсус қин пардаси уруғ безини, шунинг билан бирга мояк ортиғи, унинг чилвирини ва уларнинг тутгичи устидан ўраб олади, шу орқали умумий қин пардаси билан бирлаштиради. Махсус қин пардаси уруғ безини ўраб олган—оқ парда (tunica albuginea) билан яқин алоқада бўлади Ўзи уруғ безининг бош қисмидан ичкарига қараб тортмалар тарқатади, натижада ундан тўсиқлар мавжуд бўлади. Безнинг ичкарисида жойлашган элементларида тўла ҳужайралар вужудга келади, қаерда жинсий протоплазма—сперма ва тестестерон гармон ишлаб чиқаради. Турли қиёфада бўлган ҳайвонларда уруғ без бошининг охири турли вазиятни эгаллайди: масалан буқаларда у юқори, айғирларда—олдин, чўчқалар да пастга қараб туради.

Мояк ортиғи — epididymis — ковш қайтарувчи хайвонларда (236-расм) моякнинг каудолатераль томонида, айғир (235 расм), чўчқа, ит ва мушукларда—дорсолатераль томонида мояк ортиғи жойлашиб олган. Унда бош, тана ва дум мавжуд Бошининг тутган ўрни мояк бош қисмини сақлаб қолишига мувофиқ келади. Мояк без ортиғини дум қисмидан унинг чилвири бошланади. Мояк ортиги ўзининг боғлами орқали уруғ безига, қин боғлами эса умумий қинга туташган

Уруғ безининг тизимчаси — funiculus spermaticus—(236-б, 1 расм) қорин сероз пардасининг ташқи висцераль бурмаси ёпиб олади, уруғ безига тутгичнинг ўтиши ва унинг ёрдами билан умумий қин пардасига қўшилади. Унинг таркибий қисмида қуйидагилар: А. (1) ички уруғ артерияси—a. spermatica interna—қо-

рин аортасидан ажралиб чиқади. Ўруғ бези олдида ундан томир конуси (4) вужудга келади, артерия томири эгри-бугри бўлиб, икки қаватли бурама чизиқни ташкил қилади. Томир конуси чўққисидан шу артериядан мояк ортиги артерияси (Б—5 6, a. a epididymus) 1—3 тармоқ бўлиб ажралади, булар мояк ортиғи боши, тана ва дум чегараларига тарқаладилар. Номлош вена томири ўруғ тизимчаси олдида пойма-пой новдаси чигилини (plexus pampiniformis) ҳосил қилади (4).

б) олиб чиқарувчи артерияси (a. deferentis) киндик артериясидан ажралиб чиқади ва ўруғ чилвирида жойлашиб ўруғ йўли билан биргаликда боради, томир конусининг юқори чегарасида ички мояк артериясига қўшилади (анастомоз).

Ташқи ўруғ артерияси (a. spermatica externa) (5) соннинг чуқур артериясидан ёки қорин усти—уятлик поясидан (truncus pudenda epigastricus) ажралиб чиқади. Лекин бу артерия ўруғ бези тизимчасининг таркибий қисмига кирмайди, аммо ўруғ безининг тащқи кўтарувчи мускул ва унинг пардасига тарқалади.

Қоракўл қўчқорларнинг жинсий аъзосини қон билан таъминланиш хусусиятлари

Ички мояк артерияси—a. testicularis interna (237—3 расм) қўчқорларда 5-нчи бел умуртқа текислик даражасида қорин аортасидан ассиметрик жуфт бўлиб ажралади, тос бўшлиғига кириб сийдик—жинсий ён деворини бурмасига ботади, шу ерда унга ташқи мояк артерияси яқинлашади. Иккала артериялар бир бирига нисбатан параллель жойлашади ва каудовентраль томонга қараб бироз силжийди. Бу ерда унга ўруғдон найчаси қўшилади. Баён этилган артерияга ҳамном вена томири қўшилади ва иккаласи биргаликда ўруғдон найчаси (йўли) тутғичига кириб тўлқин шаклига ўхшаб чигиллашади ва унга ёпишиб томир цилиндри шаклида саноқсиз қийшиқ қайрилишлар вужудга келади (238—1,2 расм). Томир цилиндри дисталь томонидан, ички мояк артериясидан ўруғдон артерияси ажралиб чиқади. Бу артерия мояк безининг чеккасида жойлашган.

Ўруғ чиқарувчи оқим артерияси унча катта бўлмаган жуфт артерия ҳисобланади. Буларнинг ҳар бири мустақил равишда тегишли томондаги сийдик халтаси дорсаль тармоғидан ажралади ва серoз пардасига кириб олади. Кейин мояк бези чилвири билан биргалик-

да қоринниинг ички тешиги орқали чот каналига ўтиб олади, ва уруғ чиқарувчи оқим артерияси сифатида тугалланади.

Ташқи мояк артерияси ё мояк безини кўтарувчи артерияси (4). киндик артериясидан ажралади, каудаль ва пастга қиялаб чот каналининг ички тешигига қараб боради, мояк бези чилвирини тузишга қатнашади. Чот каналининг ташқи тери ости тешиги орқали чиқиб, умумий қин пардасига тармоқлар тарқатиб, ўзи ёрғоқга бориб тугалланади.

Ички уятлик артерияси (239—14 расм) ёнбош суягининг қуймич ўсимта зонасида ички ёнбош артерияси икки катта тармоқ: ички уятлик ва каудаль думба артерияларига бўлинади. Шунда томир бифуркациясидан бироз юқорида, жинсий аъзосининг простата ва пиёзчасимон безлари учун артерия тармоқлари ажралиб чиқади.

Жинсий аъзо дорсаль артерияси —a. dorsalis penis— ички уятлик артерия тармоғи ҳисобланади.

в) моякнинг ички кўтарувчи мускули—шиллиқ мушак толаларидан тузилган бўлиб, моякнинг без чилвири узунаси бўйлаб чўзилади ва уруглон оқ пардасига тарқалади (қора моллар, а бу мускул бўлмайди).

г) мояк ички чигали тутғичининг каудаль тугуни, постганглионар толаларидан ташкил топган.

д) лимфатик томирлар жами 18—38 тагача (айғирларда) катта ва майда таналари (стволлари) мояк бези ва ортиғидан мояк безининг чилвири бўйлаб бориб бел лимфатик тугунига қўйилади:

е) уруғ чиқарувчи йўл (ductus spermaticus s. ductus deferens) без ортиғи каналининг давоми ҳисобланади. Унинг думидан бошланади. Мояк без чилвирининг медиаль томонида жойлашган. Қорин бўшлиғи ва сийдик халтасининг бўйин орқа қисмига қин канали орқали боради. Пуфаксимон безнинг чиқарув йўли билан бирлашади, ҳар томонидан уруғ отилиб чиқувчи йўл вужудга келади. Уруғ узатувчи йўлнинг охирги қисми кенгайиб ампула шаклини эслатади, қаерда мунчоқсимон (гвоздевик) без жойлашган Уруғдон йўлида, ички мояк артерия ва вена томирларининг қисми деб аташади, уруғдон йўлини ўз ичига олади ва уруғ узатувчи йўл эса медиаль жойлашади.

Ёрғоқнинг нерв, қон билан таъминланиши

Ёрғоқ ва уруғ безининг ташқи кўтарувчи, моякнинг ташқи ва уятлик артерияларини тармоқлари тарқалади. Ёрғоқ ва умумий қин парда, мояк безига эса ёнбошнинг ташқи, ички ва чот нерв тармоқлари тарқалади. Кўп миқдордаги кичик лимфа томирларининг бир-бирига қўшилиши натижасида 6—8 дона катта лимфа тугун таналари вужудга келиб, улар ёрғоқнинг ён девори орқали ўтиб чот юза тугунига қўйилади.

АХТАЛАШГА ҲАЙВОННИНГ ЕШИ, УНИ ТАЙЕРЛАШ, ЎТКАЗИШ ПАЙТИ ВА БИЧИШ ЖОЙИ

Ҳайвонда истаган ёшида ахталашни бажариш мумкин, лекин маҳсуллор ҳайвонларда бирмунча тўғри ва қайси муддатда операцияни ўтказиш муаммоси ҳозирга қадар охиригача ҳал бўлмаган. Эркак ҳайвонларнинг турига, ҳаётига, шароитига, эрта етилишига қараб ахта қилинади, бичиш мақсади (боқиш учун ёки юк ташувчи ҳайвон сифатида ишлатиш учун) ва операцияни бажариш усули. Шу муносабатга кўра айғирларни 3—4 ёшлигида бичади. Шу билан бирга умумий қин парда ичида уруғдон бези борлигини, ташқаридан ўраб олган тўқималар устидан пайпаслаб ахталаш ишларини ўтказиш зарурлигини назарда тутиш керак. Эшак ва хачирлар 3—4 ёшида ахта қилинади. Буқа, қўчқор ва такаларни семиртириш учун сақлаганларда 5—6 ойлигида операция ўтқазилади ва бирмунча катта ёшида ҳам уни бажариш мумкин, аммо буларни сўйишда 6—8 ойдан кечиктирмаса албатта яхши бўлади. Бундан ташқари қўчқор ва такалар 2—3 ойлигида экспрессия (таъсирчанлик) усулида операция ўтқазилади: чўчқалар 4—8—12 ҳафталикда ахталанади.

Катта молларда ахталаш ўтқазишдан олдин бир аниқ муддатгача улар боқишдан маҳрум этилади, операция ўтқазиш куни ичак ва сийдик халтасини бор нарсадан бўшатади. Айғирларда операция ўтқазиш арафасида, тўғри ичак орқали чот ички ҳалқасини текширишдан ўтказади; ахта ўтказиш усули унинг катта-кичиклигига боғлиқ. Агар чот канали ҳалқасига уч бармоқ учининг кириши мумкин бўлса, у ҳолда улар ёпиқ усул билан ахта қилинади. Умуман айтганда катта молларда ахталаш ўтқазиш очиқ ўтлоқ жойда бажариш мақсадга мувофиқ ҳисобланади.

ЭРКАК ҲАЙВОНЛАРНИ БИЧИШ УСУЛЛАРИНИНГ УМУМИЙ ХУСУСИЯТИ

Эркак ҳайвонларни ахталаш усуллари жуда кўп. Лекин буларнинг ҳаммасини бирга қўшиб икки асосий усулга — қонли ва қонсиз (перкутан) га бўлиш мумкин. Буларнинг ҳар бири ўзига хос, турли усуллар билан бажариш мумкинлигини, операциянинг қабул қилинишини, бири бошқасидан техникавий бажариши жиҳатидан ажралиб туради, қайсики ҳайвонда ишни олиб бориш турига, операциянинг ҳаракат мақсадига, операция ўтказадиган областда бўлган патологик ўзгаришига ва қўлланадиган хирургик асбоб хусусиятига боғлиқ. (шу варақдаги схемага қаранг).

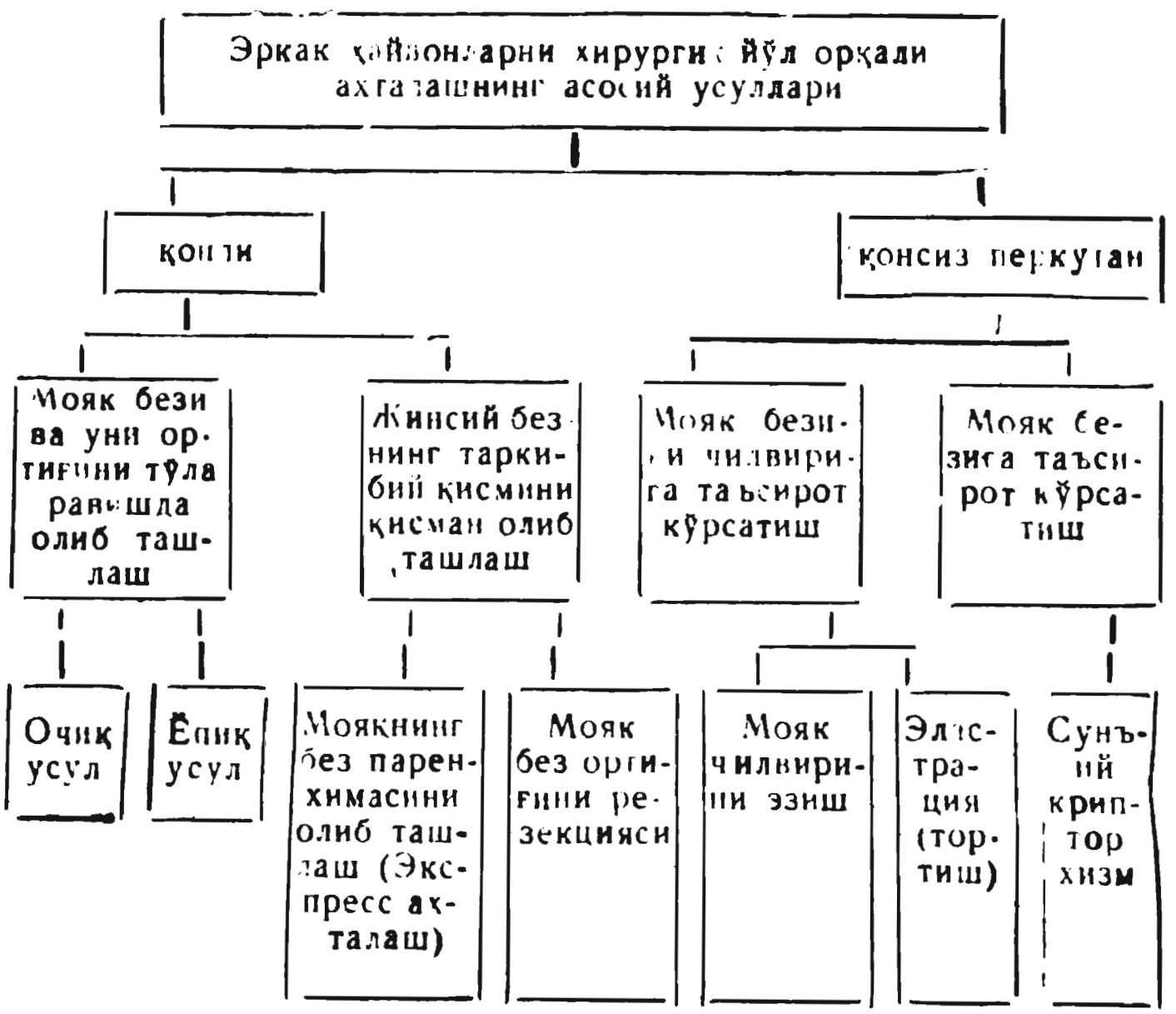

Қонли ахталаш усули кенг тарқалган ва ҳамма ҳайвон турларида қўлланади; кўпинча бу усулла мояк бези ва унинг ортиғи тўла равишда олиб ташланади. Очиқ ва ёпиқ деб айтиладиган усулларни бажариш, кўпинча амалга тадбиқ этадилар Биринчиси бўйича — ёрғоқни кесгандан сўнг умумий қин пардаси кеси-

лади, ичидан мояк безини чиқариб олинади ва у билан бирга унинг ортиғини олиб ташланади.

Иккинчи усул бўйича умумий қин пардаси кесилмасдан бутун қолдирилади уруғдон бези ва унинг ортиғини ўраб олган умумий қин пардаси билан бирга қўшиб ҳаммаси кесилиб олиб ташланади.

Жинсий без элементларини қисман олиб ташлашнинг асосий мақсади—уруғдон безидан уруғ суюқлигининг чиқишини тақиқламоқ, уруғлатиш лаёқатсизлиги сабабли, ажралиб тушадиган жинсий гармон (тестестерон), ҳайвон танасининг тараққиётига, ўсишини бирмунча тартибга келтиришга муносиб кўмаклашади. Кўрсатилган ҳозирги усуллар мазмунини тушуниб, ахталаш дейишга ҳеч тўғри келмайди, унинг аниқ номини жинсий стерилизация дейишга тўғри келади. Хусусан икки усул кўпинча тарқалган:

а) жинсий безнинг паренхимасини олиб ташлаш (экспрессион ахталаш) уларнинг асосан, бириктирувчи тўқимаси ва мояк ортиғини сақлаб қолиш;

б) тухумдон дум ортиғининг резекцияси—қўчқор ва буқачаларда баъзан бу усул қўлланади. Операция ўтказилган йиртқич ҳайвонда бу иштилиш уларда йўқолмайди, аммо ургочи ҳайвонларни уруғлатиш имконияти бўлмайди (жинсий стерилизация). Эркак ҳайвонларни синаш мақсади учун тайёрлаган бу операцияни ўтказишга ўринли таклифлар киргизилган.

Қонсиз бичиш усуллари, перкутан ахталаш—маҳсулдор ҳайвонлар учун бу хил кастрация кенг тарқалган ҳисобланади. Уни ўзига қарам бўлмаган икки асосий усули: тери остидан жинсий без чилвирининг бутунлигини ё уруғдон безини бузиш демакдир.

Моякнинг без чилвири бутунлигини тери устидан, асосий икки усул билан бузиш мумкин

а) жинсий тизимчани тери устидан ёки махсус бичиш асбоби билан ёрғоқнинг бўйин қисмида мажақламоқ, тери устидан чилвир бутунлигини узиш воситаси орқали, унинг иш қобилиятини йўқотиш Мояк без тизимчасини мажақлаганда, уруғ безининг озиқланиш жараёнини бузиш оқибатида уни атрофияга олиб боради. Бошқа усулларга қараганда тери устидан бичиш, жинсий безнинг тўла равишда олиб ташлашдан, уруғдонни жойида қолдириш алоҳида нагижа беради. Бунда тана ўз маҳсулотини ўзи сўриб олиши ҳайвоннинг ўсишига ва тараққиётини ривожлантирувчи бўлиб хизмат қилади;

б) эластрация—жинсий чилвирни қисиш (ёрғоқ бўйнига эластик резинали ҳалқа) бу тўла некрозга ва мояк безлари билан бирга ёрғоқнинг ажраб тушиши демакдир:

в) сунъий крипторхизмни вужудга келтириш. Қин канали бўшлиғига жинсий безларни куч билан ичкарига итариб жойлаштириб қўйиш ва уларнинг ўша жойида ёрғоқнинг пастки қисмидан эластик ҳалқа ўтказиб фиксация қилинади.

АЙҒИРЛАРНИ АХТАЛАШ КАСТРАЦИЯ

Айғир (эшак ва хачир) ларни умуман очиқ усул билан ахта қилади, бошқача айтганда умумий қин пардасини ёриб очади. Ҳайвон чов каналининг ички—қорин ҳалқаси кенг, периорхит ёки умумий қин пардасида сув тўплаганда, унда ёпиқ усул билан ахталанади Очиқ усул билан ахталаш ўтказилганда от ётқизилган вазиятда ва тикка турган ҳолатида бу операция амалга оширилади.

Ётган ҳолатида айғирни ахталаш Ҳайвон чап ён томонига фиксация қилинади (русча ёки Решетняк усули билан йиқитиш) (8, 9, 12 расмларга қараш керак). Ўнг орқа оёқ, от бўйнига ўтказилган йиқитиш тасмаси ҳалқасига қараб тортилади. Қолган уч оёқларнинг ҳаммасини йиғиштириб бирга қўшиб алоҳида боғлайди. Ёрғоқ чегараси ифлос бўлмаслиги учун операцияни бошлашдан олдин дум қилини бинт билан ўраб боғлайди.

Оғриқсизлантириш катта аҳамиятга эга, агар ҳайвоннинг хулқи ёмон ва кучли бўлса, фиксация ва операция бошлашдан олдин хлорал гидратли наркоз қўллаб, уни бирданига тезлик билан йиқитиб, ахталашни бажарса бу мақсадга мувофиқ бўлади чунки фиксация тез бажа илади ва операция ниши оғриқсиз, бўлади бунда куч ишлатиш кам талаб қилинади. Лекин наркоздан кейин қуйида келтирилган маҳаллий анестезия усулларидан биронтасини қуллашга тўғри келади

1) Л. С Сапожниковнинг интратестикуляр анестезияси бўйича (240, а расм) ёргоқни қуйидагича ушлайди, бу ишни иккинчи маротаба қайтармаслик учун. нима деганда жинсий безнинг таранг бўлганлигини тери усти орқали пухта назорат қилиб туриш мумкин. Ёргоқ устига 5% йод эритмаси суртилади Бу нуқталарга навбати билан ҳар бир жинсий без учун игна

учини паренхима тўқимасига киргизиб 4% 10 мл новокаин эритмасини юборишади.

2) Жинсий без ортиғининг думи яққол чиқиб турган қисмига игнани ҳамма узунлигига суқиб унинг танаси томон юборилади;

3) Ёрғоқнинг бўйин чегараси орқали игна санчилади, шунда ушлаб турган жинсий без чилвири мағзига игна учи киради, ва шу миқдорда новокаин эритмаси юборилади (б).

Анестезия бошланиш аломати 5—6 минут вақт ўтиши билан бошланади. Танага олдин хлорал гидрат юборганлиги сабабли, ёрғоқнинг ўрталик чизиғига қараб алоҳида оғриқсизлантириш ўтказилишини талаб қилмайди. Борди-ю хлорал гидрат қўлламаганда унда ёрғоқнинг ўрта тери ости кесилиш чизиғига мўлжаллаб 0,5% новокаин эритмасини қуйиш зарур.

Очиқ усул билан операция ўтказиш техникаси. Ягона план бўйича операцияни олиб бориш учун турли хил ахта ўтказиш қисқичлари қўлланилади (241 расм). Бу қўлланиладиган асбобларнинг асосий иш хизмати уруғ чилвирини мажағлаш ва уруғдон безини ажратиб олишдан олдин, узилган артерия томири учидаги чўлтоғида тромбани вужудга келтириш, шу муносибат билан қон оқишининг олдини олиш демакдир.

Жинсий безларнинг фиксацияси. Операцияни олиб борувчи, от сағрини орқа томонида туриб, уруғдон безини чап қўл билан мустаҳкам ушлаб олади. (240 расм), шунда ёрғоқнинг тери қатлами тўла равишда ёзилиб, (у силлиқ бўлиши албатта керак) ва унинг ўртада жойлашган ёрғоқ чоки, иккала уруғдонларнинг орасида жойлашса бу албатта мақсадга мувофиқ бўлади Бордию у катта бўлса, унда ҳар бир уруғдон безларини алоҳида чап қўл билан ушлайди. Маҳаллий оғриқсизлантиришдан олдин (241 расм) маълум даражада уларнинг бирданига икки қўл билан ёрғоқнинг бўйин қисми устидан ушлайди ва эластик резина найча — жгут ўрнатилади. Уруғ чилвиридан қисқични бўшатиб олиш пайти келгунча у тураверади (242 расм).

Ёрғоқ, умумий қин пардаси ва уруғ безини очиш. Қоидага кўра ёрғоқнинг ҳар иккала бўлагини чап қўл билан ушлаб, (243 расм), қарамақарши, олдидан-орқа томонга бирданига иккала томо-

ни юқори чўққисигача кесиб очилади, шунда ёрғоқ териси, эластик мускул, фасция ва умумий қин пардаси ништар билан ҳамма қаватлар кесилади, шу пайтда тасодифан уруғдон шикастланса, бу муҳим аҳамиятга эга эмас. Умумий қин пардани кесиш тери кесувига тўғри келиши шарт. Ақс ҳолда унда қистача ҳосил бўлади. Келасида шу охиргида яллиғланиш бўлиб, суюклик пастга қараб оқиб тушмасдан балки кистачада инфекцияни ривожланишига қулай шароит туғилади. Шундақа воқеалар бўлишининг олдини олиш учун, кесишни умумий қин парда каватигача бажаришни такрор қилади, кейин умумий қин парда юқори ва пастидан узунасига 1 см кесилади, кейин уларни қайчи учини киргизиб аввал иккаласини бирлаштиради ва бир харакат билан оралиқ тўқима кесилиб етарли узунликда кесик ҳосил бўлади, ана шунда кистача бўлмасдан катта етарли йўл вужудга келади, яъни тери кесувининг олди бурчагига тўғри келади.

Қин боғламини (қўшилиш) кесиш. Яккалантирилган жинсий без, чап қўл билан ушланади ва унинг ташқи кўтарувчи мушагининг қаршилигини бартараф қилади, секинлик билан яра ичидан қин боғламини чиқариб олади. Охиргини қўл ёки пинцет ёрдами орқали тўғрилайди ва ёрдамчига, унинг умумий қин пардаси яқинидан кесишни топширади (244 расм). Жинсий без ортиғи олдидан (яқинидан) кесиш мумкин эмас, чунки деференциалис (шаҳват чиқарувчи йўлга тегишли) артериясига зиён етказиш ва уни умумий қин пардаси билан бирга ажратади. Кейинги уруғ чилвирни кесиш учун қайчини унинг устидан ўтказганда, шунда артерия остига тушмаслиги сабабли қон оқишлар учрайди. Кейин уруғдон безини чап қўлга ушлаб умумий қин пардасини 7—10 см узунасида узиб олади. Охирги пайт, ажралган қин пардасини қин каналига киритиб уни ичкарига тўғрилайди.

Жинсий безни олиб ташлаш. Қин боғламини кесгандан кейин, уруғдон бези ва умумий қин парда чилвирдан ажратилади, хирург чап қўл бармоқлари билан кесилган ёрғоқ ва умумий қин пардани чотнинг юқори томонига қараб суради, ўнг қўлига уруғдон безини ушлайди. Шу билан бирга чилвирни яккалантиради. Борди-ю бирданига икки безда ҳаракат қилмоқчи бўлса, унда чилвирнинг иккаласини ҳам якка-

да жойидан ажратиб кўчиради, чунки булар бир-бирига бириктирувчи тўқима орқали ёпишиб олган. Шунда бу иш тезлик билан бажарилади. Лекин қари айғирларда фақат орқа қисмида фиброз тўсиғи (ёрғоқ боғлами) мавжудлиги сабаби, у бироз мустаҳкам қўшилган, шу сабабли уни кесишга тўғри келади. Ёрғоқни кесгандан сўнг умумий қин пардасини мояк устидаги таранглoвчи билан бирга қўшиб уларни ёрғоқнинг бўйин қисмига қараб юқорилаштиради.

Ёпиқ усул билан ахталаганда уруғ безини икки усул: чилвир танасига лещетка ўрнатиш ёки унга лигатура қўллаб мажақлаш ва уни (моякни) олиб ташлаш (246 ва 247 расмлар).

Лещетка қўллаб ахталаш. Лещеткани қўллашдан олдин уни бир томони бақувват каноп ипи билан боғланади, кейин уларни автоклав ёки стерилизаторда стерилизация килади. Ёрғоқни уруғдон учидан ташқари тортиб секинлик билан умумий қин пардасигача қаватма-қават кесилади, сўнгра бўлган жароҳат чеккалари ўтмас усул билан кенгайтирилади, ёрғоқ қавати умумий қин парда ва ташқи уруғдон мускулдан ажратилади. Умумий қин парда бўшлиғининг ичида бошқа нарса йўқлигига тўла ишонч ҳосил килганданна, уруғдан билан бирга қўшиб уни 180° ўз ўқи атрофига айлантирилади ва ундан учи юқори, лещетканн ҳайвон тонасига параллель ўрнатилади. (246 расм). Лещетканинг охирги орқа учига ўзи учун махсус бурама асбоб, (241—4,5 расм) винт Обиха ёки қисқич ўрнатиб томонлар бир-бирига яқинлаштирилади ва каноп ипи билан мустаҳкам қилиб боғланади. Лещетканинг остки қисмидан 2 — 2,5 см пастга тушиб умумий қин пардасига ўралган чилвир қайчи билан кесиб ташланади, ҳосил бўлган чўлтоқга йод эритмаси суртилади. 8 кун ўтгандан сўнг ўрнатилган лещетканинг орқадаги ипини кесиб уни бўшатиб олади, ёки ўз-ўзидан уларнинг тушиши кутилади.

Лигатура қўллаб ахталаш. Умумий қин пардасини яккалантиргандан сўнг ажралган ёргоқ қаватини қорин томонга сиқиб чиқариб қўяди ва умумий қин пардага ўралган уруғдон, без чилвирига Занд қисқичини уруғдон безидан мумкин қадар узоқроқда қўяди. Бир неча дақиқа ўтиши билан қўйилган қисқич бўшатиб олинади, уруғдон бези билан умумий қин парда 180° ўзи ўқи атрофига айлантирилади ва иккинчи маротаба қисқич ёрдамида чилвирни қисиб олади. Кей-

ин қисқични бўшатиб ва тезлик билан бу жойда қалин ва узун кетгут лигатура ўтказиб боғлайди (248 расм). Тизимчадан уч бармоқ пастга тушиб эмаскулятор (245 расм) ёки қайчи билан уни кесиб олиб ташлайди. Кесилган тизимчанинг қолган чўлтоғи ўзи тушганча лигатура учи қолдирилади.

АЙҒИРНИ ТИК ТУРГАН ВАЗИЯТИДА АХТАЛАШ. Айғирнинг ётган ҳолатида етарли тажриба даражасига эга бўлган шахс, бу операцияни бажариши мумкин. Ахталаш асосан очиқ усул билан олиб борилади. Айғирнинг чап орқа оёғини станок устунига қаттиқ тортиб боғланган ҳолатида фиксация қилинади. Карахт қилиш учун мўлжалланган миқдорда хлоралгидрат ичкизилади ёки вена томирига юборади. Ёки ромпунни вена томири орқали юборади,, ,,новокаин эритмаси интратестикуляр инъекция қилинади. Ёрдамчи,, ҳайвон лабига ўрнатилган бурамани ушлаб туради. Операцияни бошлашдан олдин ёрғоқ дезинфекция қилинади. Сўнгра унинг бўйин қисмига эластик жгут солади.

Операция олиб борувчи тиззасини бироз эгиб айғирнинг чап ёнбошига яқин туради, шунда унинг елкаси ҳайвоннинг қорин деворининг пастки текислик даражасида бўлади. Ундан кейин у тез ҳаракат қилиб моякни ушлаб навбатма-навбат умумий қин пардаси билан биргаликда бир йўла краниокаудаль томонга қараб ёрғоқ териси кесади (249 расм).

Мояклар ялангоч бўлгандан сўнг навбати билан уларда бўлган, ўтувчи боғламлари қайчи билан кесилади ва уруғдон чилвирига бирданига ёки навбати билан Занд қисқичини қўяди. Мояклларнинг ҳар бирини ўзининг ўқи атрофига айлантириб ёки уларнинг ҳар бирини алоҳида эмаскулятор ёрдамида олиб ташлайди. Агар операция ўтказиш чоғида ҳайвон томонидан безовталик рўй берса, унда бурамани лабидан бўшатиб арпа бериш маъқул бўлади.

БУҚАЛАРНИ АХТАЛАШ

Фиксация. Ҳайвонда ётган ёки тик турган вазиятида ахталаш ўтказилади. Биринчи ҳодиса бўйича буқа чап томонга йиқитилади, шунда йиқитишнинг биронта турини қўллайди, қайсики унга орқа оёқни шундай қилиб тортади, шунда операция ўтказиладиган жой яхши кўриниши учун қулайлик вужудга кела-

ди. Қолган оёқлар боғланмасдан шундай қолдиради. Қари ва кучли буқалар бундай шароитдан мустасно, оёғига тушов ўтказиб боғлайди. Иккинчи ҳодиса бўйича (ёш буқачаларни бичишида) ҳайвон устунга калта қилиб боғланади, бурун қисқичини ўтказиб ушлайди (14-Б расмга кара). Ҳайвон оғзига озуқа бериб уни диққатини бошқа томонга чалғитиш. Операция олиб борувчи хирург, ҳайвон орқасида туради.

Оғриқсизлантириш бир ва ундан катта ёшдаги буқаларда анестезия ўтказиш маъқул. Айғирларда буни кандай ўтказган бўлса бу ерда ҳам шуни ўтказиш мақсадга муфовиқ бўлади, ёки ёрғоқнинг бўйин қисмини орқа томондан чилвирга қараб, ёки интратестикуляр санчиш. Ёрғоқни ўрта кесиш чизиғидан яна қўшимча равишда инфильтрация ўтказилади.

Кесиш усуллари турлича бажарилади: 1) ёрғоқнинг остидан қайчи билан 2,3 см юқори ампутация ўтказилади, шунда умумий қин пардасига ўраб олинган иккала жинсий безлар терининг кесилган жойидан дўппайиб чиқишади (қин пардаси катта зичлик натижасида у қайчидан бузилмасдан қочади), 2) ёрғоқ остида жойлашган чокнинг кўндалангига кесиш. 3) мақсадга эришиш учун ёрғоқнинг остидан узунасида латераль, олдидан ва орқасидан кесишлар (250 расм).

Буқаларни ахталаш икки усул билан: қонсиз (тери устидан) ва қонли йўллар орқали ўтказилади.

Қонсиз (перкутан) усул — уруғдон тизимчасига механик таъсирот кўрсатиб уни амалга оширади.

Уруғдон тизимчасини тери устидан мажақлаш мақсади уруғдоннинг қон билан таъминланиш ва иннервация қобилиятини йўқ қилишдир. Бундай ахталашни ўтказиш учун қуйидаги асбоблар: Бурдиццо — (241—6), И. А. Телятников (7), М. А. Ханина — Тинибеков (8) ва бошқа қисқичлар ишлатилади.

Чап қўл билан ёрғоқ бўйни ушланади, томонлардан чилвирнинг бирини пайпаслаб шишган жойи топиб олинади ва латераль томонга қараб тортилади, сўнгра унинг устига Бурдиццо қисқичи босилади, тери устидан уруғдон тизимчаси қисилади ва 0,5 — 1 минут уни ушлаб туради, кейин 1,5 — 2 см, асбобни пастга қараб кўчиради ва яна иккинчи маротаба қисади. Бундан кейин иккинчи томондаги уруғдон без чилвирига ўтади.

Телятников (2-нчи намуна) ёки Ханин-Тинибеков қисқичлари билан уруғдон чилвирини одатга кўра фақат бир маротаба босади, мумкин қадар иложи борича уруғдонга яқинроқ (томир конусини атрофида) босади (236-Б 251 расмлар). Чилвирни ёрғоқнинг бўйин чекка томонига кўчирса, унда қисқич лабларининг орасида тизимча жойлашган, сўнгра икки қўл ёрдамида уларнинг дастасини тезлик билан қисади ва 5 дақиқа ушлаб туради. Агар мўлжаллаган иш тўғри бажарилса, шунда қирсиллаш товуши сезилади, демак чилвирнинг узилганлигини билдиради. Борди-ю қирсиллаш сезилмаса, унда қисқични фақат 1,5 — 2 см юқорига караб силжитади. Иккинчи томонида ҳам шу иш харакати қайтарилади. Қисқич қўйилган жойига чилвирнинг узилган учлари оралиғида чўқма билинади, 10—15 минут вақт ўтиши билан бу чуқмада гематома юз беради.

Ахтадан бир ой ўтгандан кейин оқибатини текширади, агар уруғдон ҳажми камаймаган бўлса, унда амалга оширган ишни қайтадан такрорлайди. Баъзи тажрибакор кишиларнинг фикрларига қараганда Телятников қисқичини бир жойнинг ўзида икки маротаба қўйиб қисишни, олдин томир конусидан 2 см юқори: кейин эса бу кузатиш нуқтаси пастидан лозим топади. Бунда катта муваффақиятга эришиш далили шундаким уруғдонни қон билан таъминлашнинг тугаллaниши ва унинг регенерация процессининг олдини олиш демакдир.

Сунъий крипторхизмни амалга ошириши 1,5 — 2 ойлик бузоқчаларда уруғдонларини юқори қин каналига жўнатиб, ёрғоқ юқорисида эластратор (ампутатор) ёрдамида резинадан ҳалқа тайёрлаб ўрнатиш. 15 кун ўтгандан кейин ёрғоқнинг дисталь қисмининг ажралиши оқибатида уруғдонлар ривожланмайди. Оз миқдорда ишлаб чиқарилган тестестерон (инкреиця) маҳсулоти масса бирлигининг етилишига ва тананинг жадал тараққиётига ёрдамлашади. Бу усул АҚШда тузилган.

ҚОНЛИ УСУЛ. Бунинг бир неча хиллари мавжуд, техникавий бажаришида ёлғиз фарқ қилмасдан, балки олинадиган натижадир.

Лигатура қўллаб ахталаш. Ҳайвон орқасида туриб ёрғоқни бор нарсаси билан ушлаб уни икки сон оралиғиға тортади ва ёрғоқ каудаль то-

монларидан, уруғдоннинг узунасига тўқима вертикаль кесилади. Шунда ёрғоқнинг ҳамма қаватини ва умумий қин пардасини очади (248 расм). Бўлган яра пастидан қин боғламини (244 расм) кесади, сўнгра уруғдон чилвирининг юпқалашган проксималь қисмигача тутғичнинг охиридан юлиб ажратади. Чилвирнинг юпқалашган қисмига 8—10 рақамли ипак ёки синтетик ип ўтказиб, ахта тугунини (ҳалқасини) ичига солиб боғлайди, (252 расм) 2—2,5 см бичиш тугуни остидан уруғдон чилвири қайчи билан кесиб ташланади. Вужудга келган чултоқга йод эритмаси, яра лабларига синтомицин малҳами суртилади.

Уруғдон ортиғи думининг резекцияси. Ҳайвон танасида жинсий ҳўжайра ажратиш қобилиятидан маҳрум қилиб, фақат гармон чиқариш хизмати сақланиб қолади. Бу усул асосан жинсий стерилизация ҳисобланади. Ҳайвонда тикка турган вазиятида операция бажарилади (249 расм). Ёрғоқ терисида яхши стерилизация ўтказгандан сўнг хирург унинг ичида бор парса билан бирга пастга қараб тортади. Бунда ёргоқнинг тери бурмалари текисланади. Ёрғоқ ўрталик тери чокига нисбатан перпендикуляр чап ва ўнг томонларидан, ёрғоқ остидаги қаватлар ҳамда умумий қин пардаси билан бирга қўшиб кесилади. Ҳар томонларнинг кесув узунаси 1,5—2 см га тўғри келади. Кесилган яра орқали уруғдон безини, навбати билан секин ўзига босиб, ортиғи думини ташқарига чиқариб ва улар қайчи билан кесилади. Тери яра атрофига йод эритмаси суртилади. Яра яхши битабошлайди. Ҳайвон бошқа сигирлардан алоҳида сақланади.

ҚУЧҚОР ВА ТАКАЛАРНИ АХТАЛАШ

Қўчқор ва такаларда ахта ўтказилиши ҳудди бўқачаларни бичишнинг ўзгинасини қайта такрорлайди, бу ерда ҳам қонсиз (тери ости) ва қонли усуллар қўллаб бичилади.

Фиксация. Ҳайвоннинг тўрт оёқини жуфт ушлаб думғоза қирра орқа вазиятига ётқизади (253 расм).

Қонсиз (перкутан) усул. Перкутан ахталанган қўчқорлар массасининг ўсиши 10—15% ошади, сўйилган молнинг нимталанган гўшт вазни 8—12% кўп, уруғдон безини тўла равишда бичиб олиб ташлаганга нисбатан.

Эластрация — ёрғоқнинг бўйин қисмига эластик резина ҳалкасини ўрнатиб ахта ўтказиш, икки ҳафталик қўчқорчаларга бу усул кўпинча қўлланади. Махсус қисқич — эластратор (130 расм). Резинали ҳалкани тортиб чўзади ва ёрғоқ бўйнини узайтириб унга ўтказади. 12 — 15 кундан кейин ёрғоқ ва ичида бор нарса билан бирга ҳаммаси некрозга айланиб, қўйилган ҳалка билан бирга танадан ажралиб тушади.

ҚОНЛИ УСУЛ. Турли усулларни ишга солиб уруғдон бези тўла ва қисман олиб ташланади. Биринчи воқеада кўпинча ёпиқ усул билан ахталаниши, ёрғоқда ампутация ўтказиш орқали бажарилади, бу айниқса қари қўйларда, қайсики уларнинг ёрғоқлари ҳаддан ташқари кўп осилган, шу сабабга кўра у ерга қараб яқинлашади, натижада ифлосланиш ҳодисалари вужудга келади, операция ярасининг ифлосланишига ҳавф туғдиради ва йирингли касал чақирадиган инфекция тарқалишига имконият туғилади.

Ёш қўзи ва такаларни тўла равишда ахталаш усули, айниқса кўп тарқалган бўлиб, бунда қўйидаги техника воситалари қўлланади.

1) Операция доирасини қоида бўйича тайёрлагандан сўнг, ёрғоқ учидан ушлаб паст ва орқага қарата тортади, ва ўткир қайчи билан унинг икки яримта қисмини кесиб ташлайди. Шунинг билан бирга ёрғоқ ўрталик тери чизиғига нисбатан параллель, узунасига кесилади. Ёрғоқни қисиб унинг ичидан умумий қин пардасига ўралган уруғдон безини чиқариб олади ва пинцет орқали чилвирни ушлайди (234 ва 235 расмлар), шу нуқтадан бироз юқорисидан уни кетгут билан боғлайди, кейин (1 расм) охирги пастидан қирқади (247 расм). Бўлган жароҳат ичига антисептик талқон сепилади.

2) Ҳайвоннинг бошини пастга қаратиб икки орқа оёқларини фиксация қилади. Операция ишини олиб борувчи киши, етарли даражада ёрғоқни ўзига қараб тортади ва тез харакат қилиб қайчи ёки ништар билан унинг учидан кесади, шунда умумий қин пардасидан ёрғоқ чултоғини чов областига қисиб чиқаради, уруғдон ташқарига тортилади ва унинг чилвирига Занд ахта қисқичи ўрнатилади, шунда унинг олдидан уруғдонлар қайчи билан кесиб олиб ташланади.

ЭРКАК ЧЎЧҚАЛАРНИ АХТАЛАШ

Чўчқаларни ахталаш тўла равишда уруғдон бези ва унинг ортиғини (қонли) очиқ ё ёпиқ усуллар билан ўтказилади. Охирги усул кўпинча кенг миқёсда тавсия қилинади, негаки чўчқаларда чов каналининг кенглиги кўпинча кузатилади ёки дабба юзага келиши, ёки ахтани очиқ усул билан бажарганда операция ярасидан ички органларнинг тушиш (проляпус) сабаблари учраб туради. Ахтани ўтказиш арафасида мумкин қадар озиқлантиришдан ҳайвон маҳрум этилади, ахталашни бошлашдан олдин тўғридан тўғри уларни ташқарига мацион қилдирмоқ керак, шу пайтда ичак ва сийдик халтаси бўшалади.

Уруғдон йўлини узиб ахталаш («узиш») Ёш чўчқаларда — эмишдан ажратишдан олдин бу очиқ усул орқали ахта ўтказилади.

Фиксация. Ҳайвонни орқа ёки ён томон вазиятида ушланади, шунда ҳамма тўрт оёқлари бир-бирига яқинлаштиради; Ҳайвон бошини пастга қаратиб ушлаб туриш мумкин. Оғриқсизлантириш ишлатилмайди.

Операция техникаси. Уруғдон безини чап қўли билан ушлаб ёрғоқ терисини тортиб таранг қилади, уни ўрталик тери чокига параллель (23 расм) (ундан 1 — 1,5 см нари қорин томонига караб) ништар билан уруғдонни узунасига кесади. Умумий қин пардасини кесишдан олдин, қин боғламини (2) ништар ё қайчи билан кесади, ундан сўнг умумий қин пардаси, уруғ ортиғи ва уруғ йўлидан безни ажратади. Кейин гемостатик пинцет билан уруғ йўлини мустаҳкам қисади (чов каналига яқин). Ўнг қўли билан уруғ йўлини ушлайди ва қўйилган пинцет олдида кучли зарба билан чилвирни узиб ташлайди ва пинцетни бўшатиб олади. Операция жароҳатига антисептик талқон сепади.

Лигатура қўллаб ахталаш (ипак ипи билан боғламоқ) катта ёшдаги эркак чўчқаларда қуйидаги асосий икки усуллар ишлатилади.

Операция техникаси. Очиқ усул. Ёрғоқ ва умумий қин пардасини кесгандан кейин, қин боғламини кесиб ташлайди ва умумий қин пардасидан уруғдон бези ва чилвирни ажратиб олади.. Уруғдон чилвирининг юпқалашган қисмига ипак ип ўтказиб боғлайди (ахта тугуни ўтказиб) (252 расмга қара).

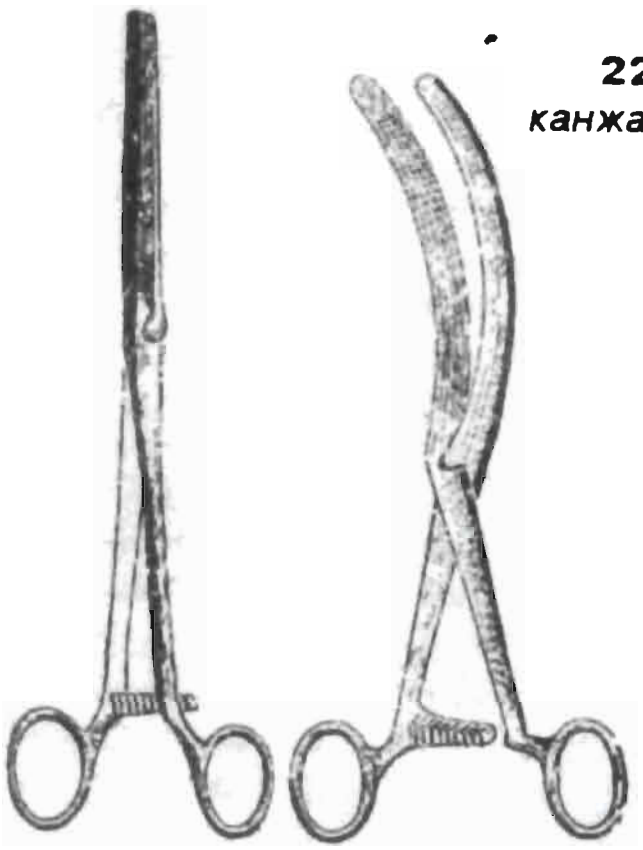

221 расм. *Ичакларнинг юмшоқ исканжаси (жом): тўғри ва эгилган.*

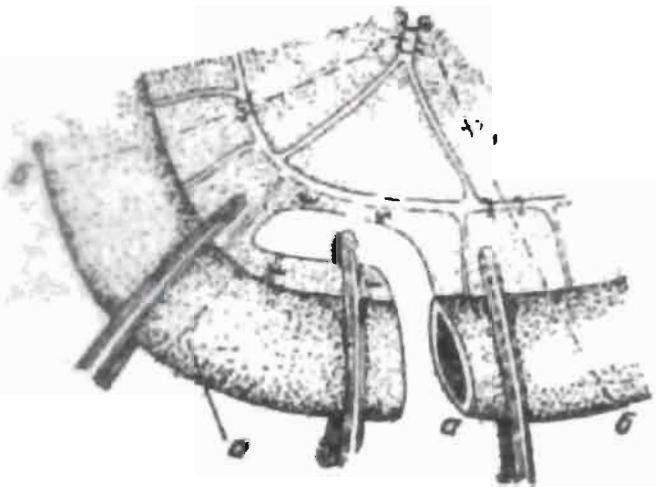

222 расм. *Томирларни боғлаш ва ичактутғичларни кесиш: а-ичакларнинг кичкина жойда резекция ўтказиш, б - ичакларнинг йирик қисмида резекция ўтказиш.*

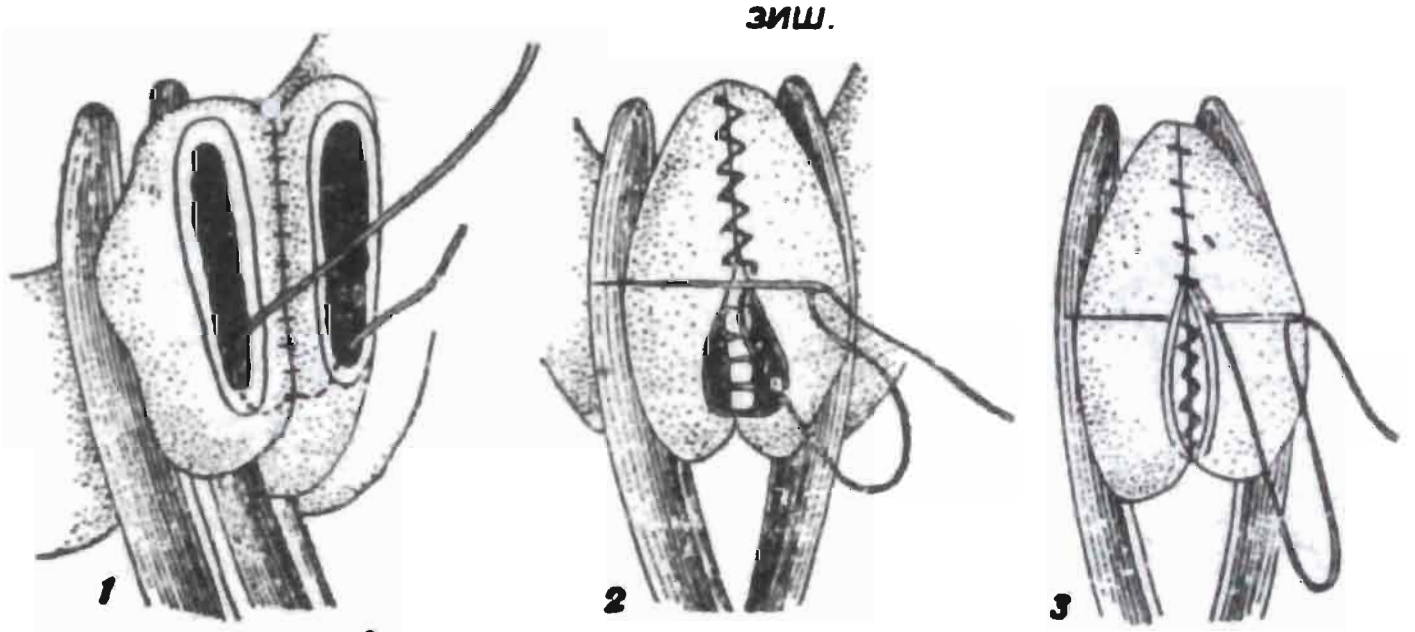

223 расм. *Уч босқич билан ичакларнинг "охирини охирига" туташтириш.*



224 расм. *Кичик ҳайвонлар ичакларида резекция ўтказиш босқичлари ва уларни "Ёнини ёнига" туташтириш.*

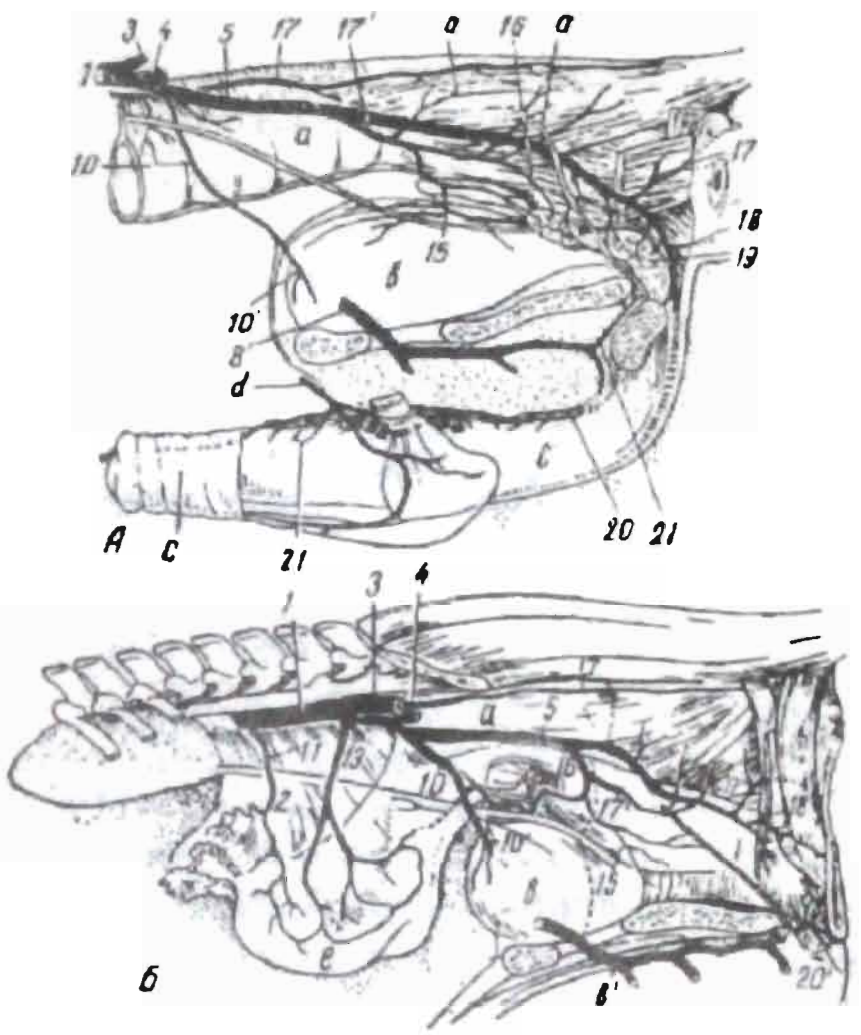

225 расм. *Тос артериялари: А - айғир ва Б - биялар, 1 - қорин аортаси 2 - тухумдон, 3 - ёнбошни ташқи, 4 - ёнбошнинг ички, 5 - уятлик, 8 - ёпқич, 9-киндик, 10 - сийдик пуфагининг краниаль, 11 тухумдон ва бачадон артерия тармоғи, 13 - бачадон, 15-сийдик пуфагининг каудаль, 16 - простата, 16-қин, 17 тўғри ичакнинг краниаль, 17' - тўғри ичакнинг каудаль, 18 - чот, 19-пенисининг йўғон, 20 - пенисининг дорсаль, 20'- клитор, 21 - пенисининг чуқур, а - тўғри ичак, б - сийдик пуфак, с -жинсий аъзонинг ташқи артериялари, е-бачадон*

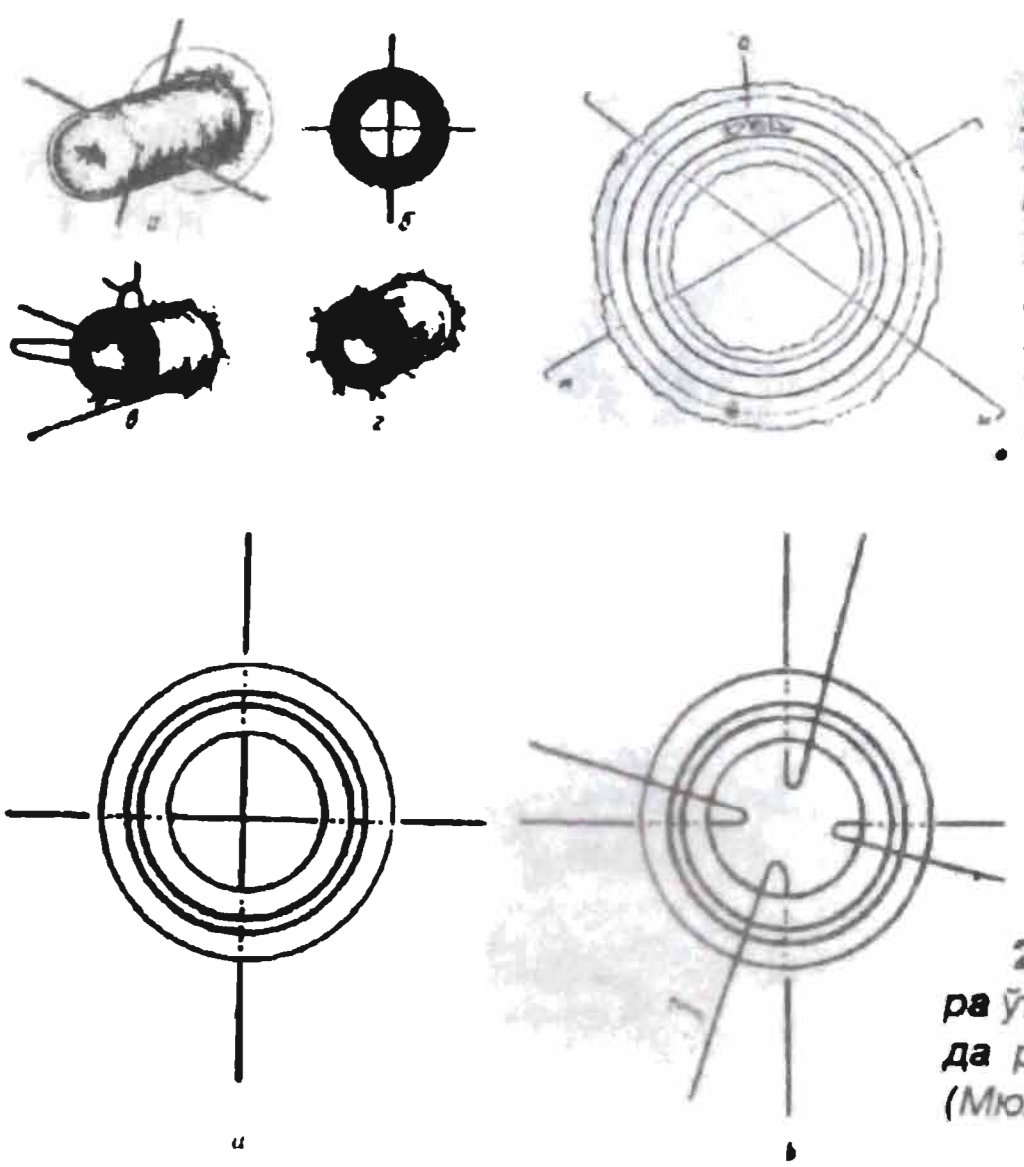

226 расм. *Мандрен (спиц) ўтказиб тўғри ичакда резекция ўтказиш босқичлари ва кейинчалик ҳосил бўлган чўлтоқлари атрофига чок ўтказиб, тугун тайлаб боғлаш (Оливков усули).*

227 расм. *Лигатура ўтказиб, тўғри ичакда резекция ўтказиш (Мюллер Фрик усули).*



228 расм. *Ташқи даббанинг ўзига хос намунаси А, 1 дабба ҳалқаси, 2 - даббанинг сероз халқаси, 3 - дабба массаси, 4 - дабба тери халтаси, 5 - қорин девори, Б - киндик даббаси а - дабба ичида бўлган бор нарса, б - ичкарида жойлашган қисмлар, б' - дабба халтасининг сероз пардаси ва б" - қориннинг кўндаланг фасцияси, f - қорин мускули, е - дабба ҳалкаси*

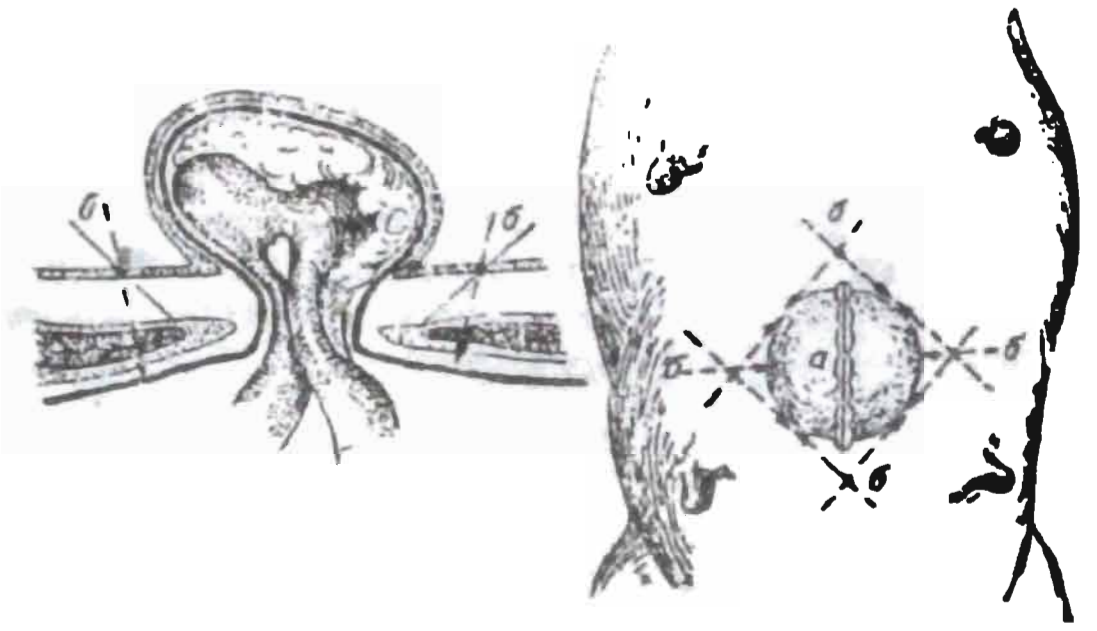

229 расм. *Киндик даббасида операция ўтказишда инфильтрация анестезиясининг тасвири: а - кесиш чизиғи бўйлаб эритмани юбориш, б - дабба халтаси пойдеворига сепиш*

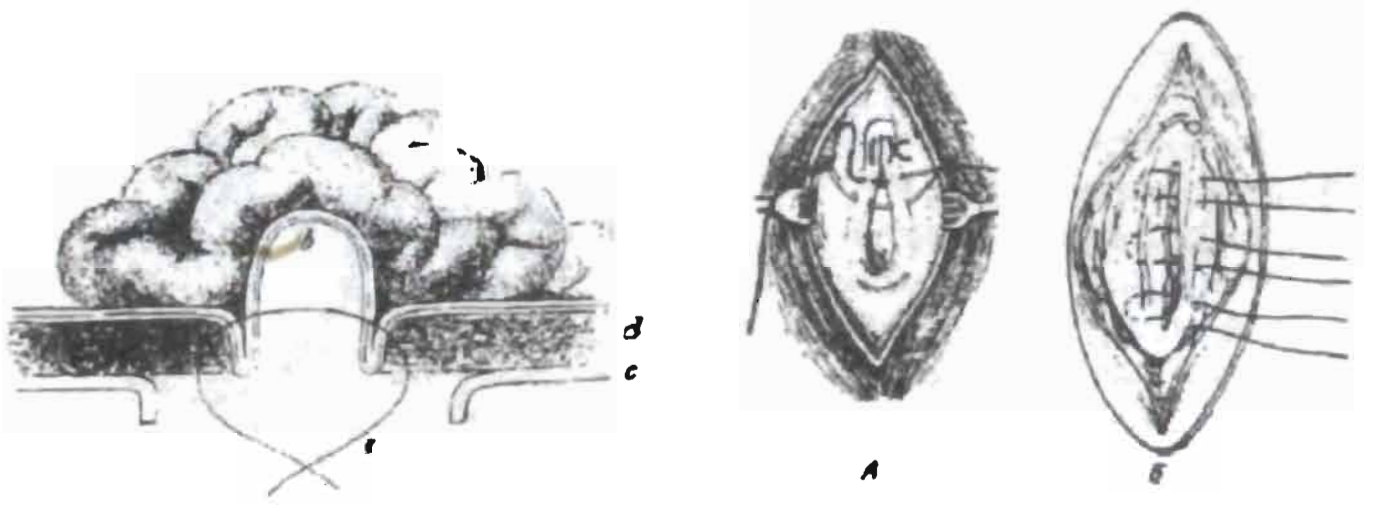

230 расм. *Киндик даббасида операция: А - Дабба халтасини қолдирганда, Б - дабба халтасини кесиб олиб ташлаганда ва ҳалканинг иккала лабидан бутунлай тешиб ўтилган лигатура.*

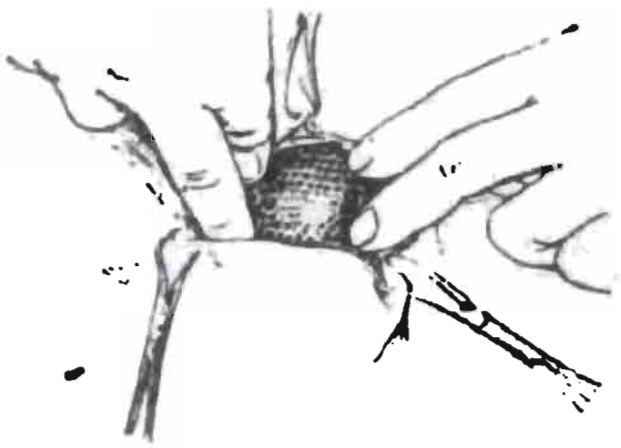

231 расм. *Синтетик йўл билан дабба тешигини ёпиш (И.Ф.Бут).*

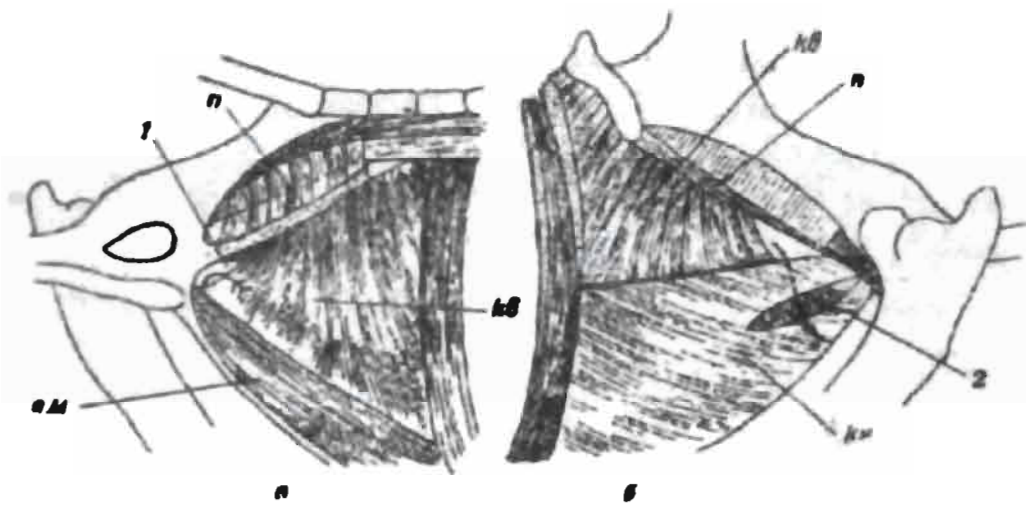

232 расм. *Отларда чов каналининг тасвири: а- кўриниш ичкаридан, б- кўриниши ташқаридан, 1 - човнинг ички халқаси, 2-човнинг ташқи ҳалқаси, п- чов боғлами, кв - қориннинг ички қийшиқ мускули пм - қориннинг тўғри мускули, кн - қориннинг ташқи қийшиқ мускул апоневрози.*

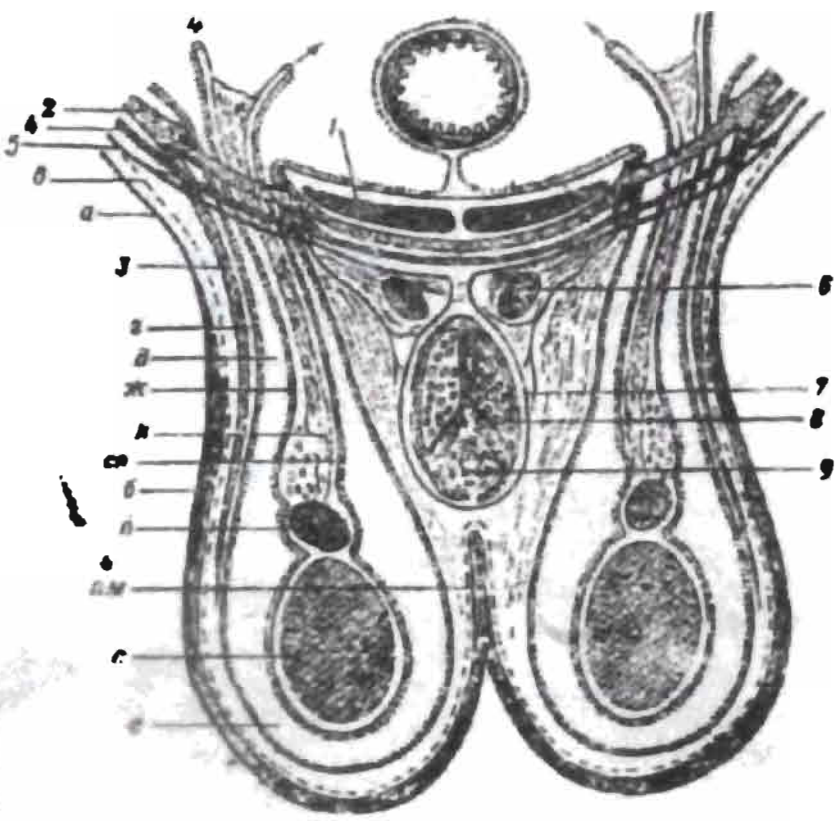

233 расм. *Отнинг ёрғоқ (уруғдон халтаси) доираси орқали кўндаланг кесилиш тасвири: 1 - Қориннинг тўғри мускули, 2 - қориннинг ички қийшиқ мускули, 3 - уруғдонни ташқи кўтарувчи мускули, 4 - қориннинг ташқи қийшиқ мускули, 5 - қориннинг сариқ фасцияси, 6 - човнинг ташқи лимфа тугуни, 7 - жинсий аъзонинг фасцияси, 8 - унинг ковак пояси, 9 - сийдик чиқарув канали (уретра). Ёрғоқнинг қаватлари: а - тери, б - эластик мускул пардаси, в - ёрғоқ фасцияси, г - умумий қин пардаси, д - қин канали, е - қин бўшлиғи, ж - қиннинг махсус пардаси, с - уруғдон, п - унинг ортиғи, к - уруғдоннинг ички кўтарувчи мускули, сп - уруғ йўли, пм - ёрғоқ.тўсиқи.*

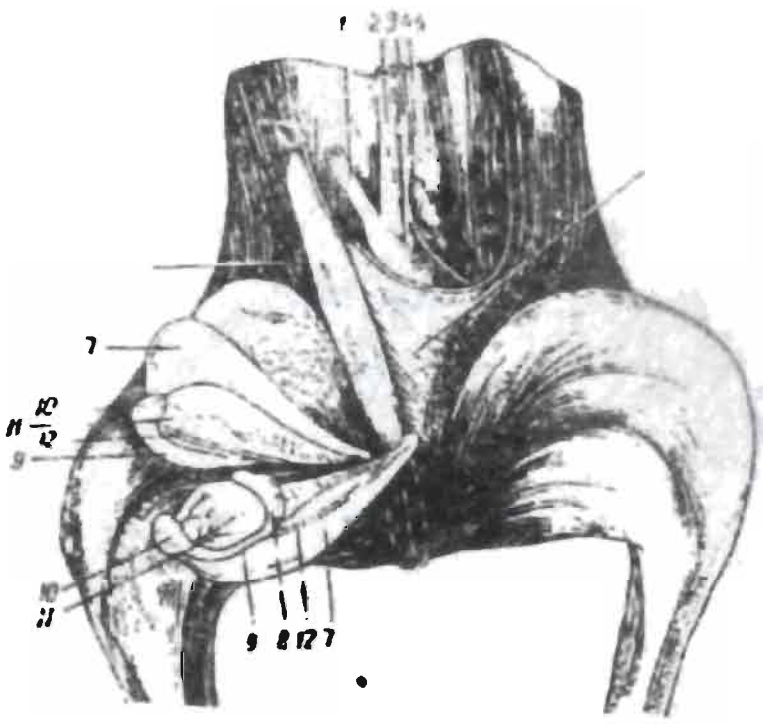

234 расм. *Қоракўл қўчқорнинг уруғдони: 1 - тўғри ичак, 2 - орқа томон ковак венаси, 3 - қорин аортаси, 4 - лимфа тугуни, 5 - қорин девори, 6 - жинсий аъзо, 7 - умумий қин пардаси 8 - уруғдон ортиғининг боши, 9 - унинг танаси, 10 - уруғдон ортиғининг думи, 11 - уруғдон, 12 - уруғдон йўли.*

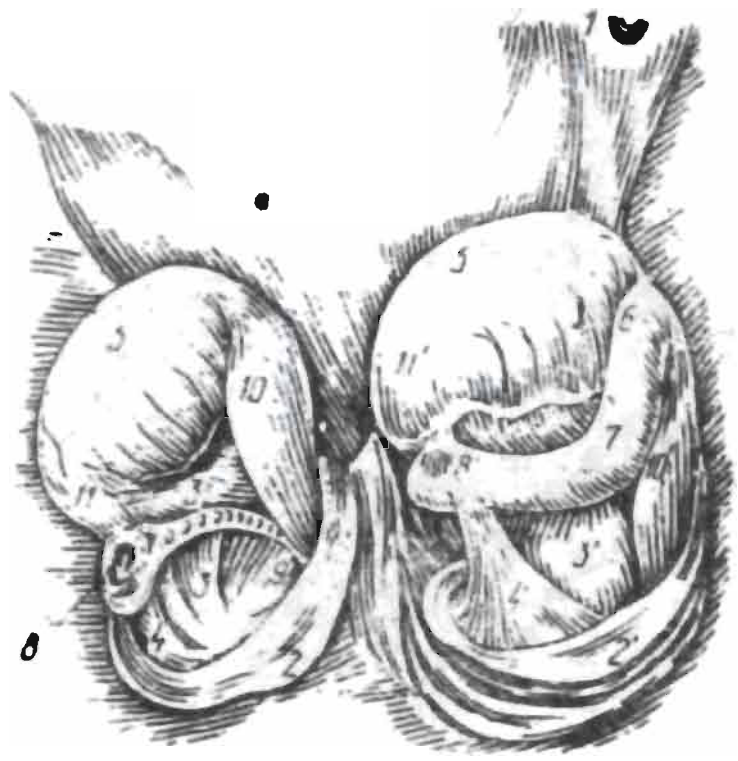

235 расм. *Отнинг жинсий аъзолари (икки томонлама уруғдон халтаси очилган): 1 - жинсий олат бошчасининг тешиги, 2,2' - умумий қин пардаси, 3,3'- мезархиум (тутғич), 4,4' - қин боғлами, 5,5' - уруғдонлар, 6 - мояк ортиғи боши, 7 - мояк ортиғи танаси, 8,8' - уруғдон ортиғи думи. 9 - уруғ йўли, 10,10'- уруғ йўлининг томир қисми, 11 - уруғдон боғлами.*

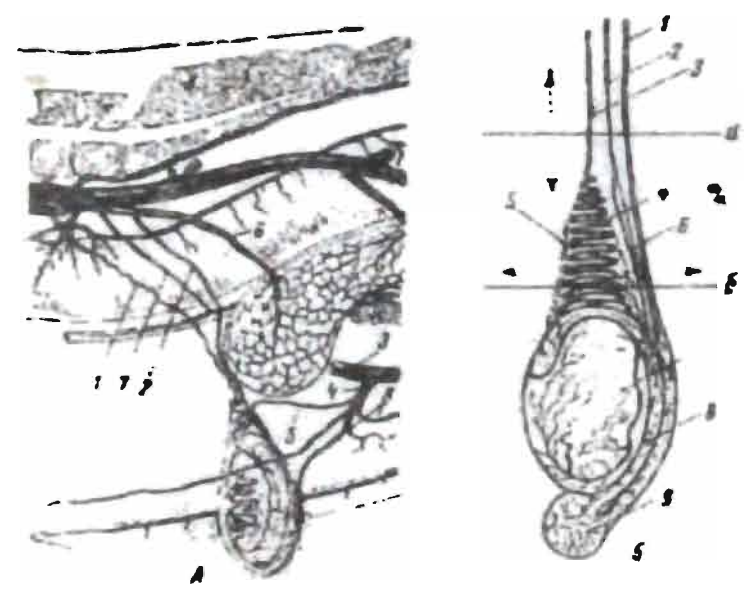

236 расм. *Буқа уруғдони қон томирларининг тасвири. А - 1 - ички уруғдон, 2 - тизимча йўли, 3 - соннинг чуқур, 4 - қорин усти ўятлик артерия пояси, 5 - ташқи уруғ, 6 - киндик, 7 - сийдик йўли, 8 - ташқи уруғ, Б - В.В.Мосин бўйича томирларнинг тармоқланиши: 1 - уруғ йўли, 2 - уруғ, 3 - ички уруғ, 4 - тизимчани томирли конуси, 5 - 6 - уруғдон ортиғининг артериялари, 7 - уруғдон, 8 - уруғдон ортиғининг пояси, 9 - уруғдон ортиғининг думи. Қисқичларни ўрнатши жойи: а - тўғри, б - нотўғри.*

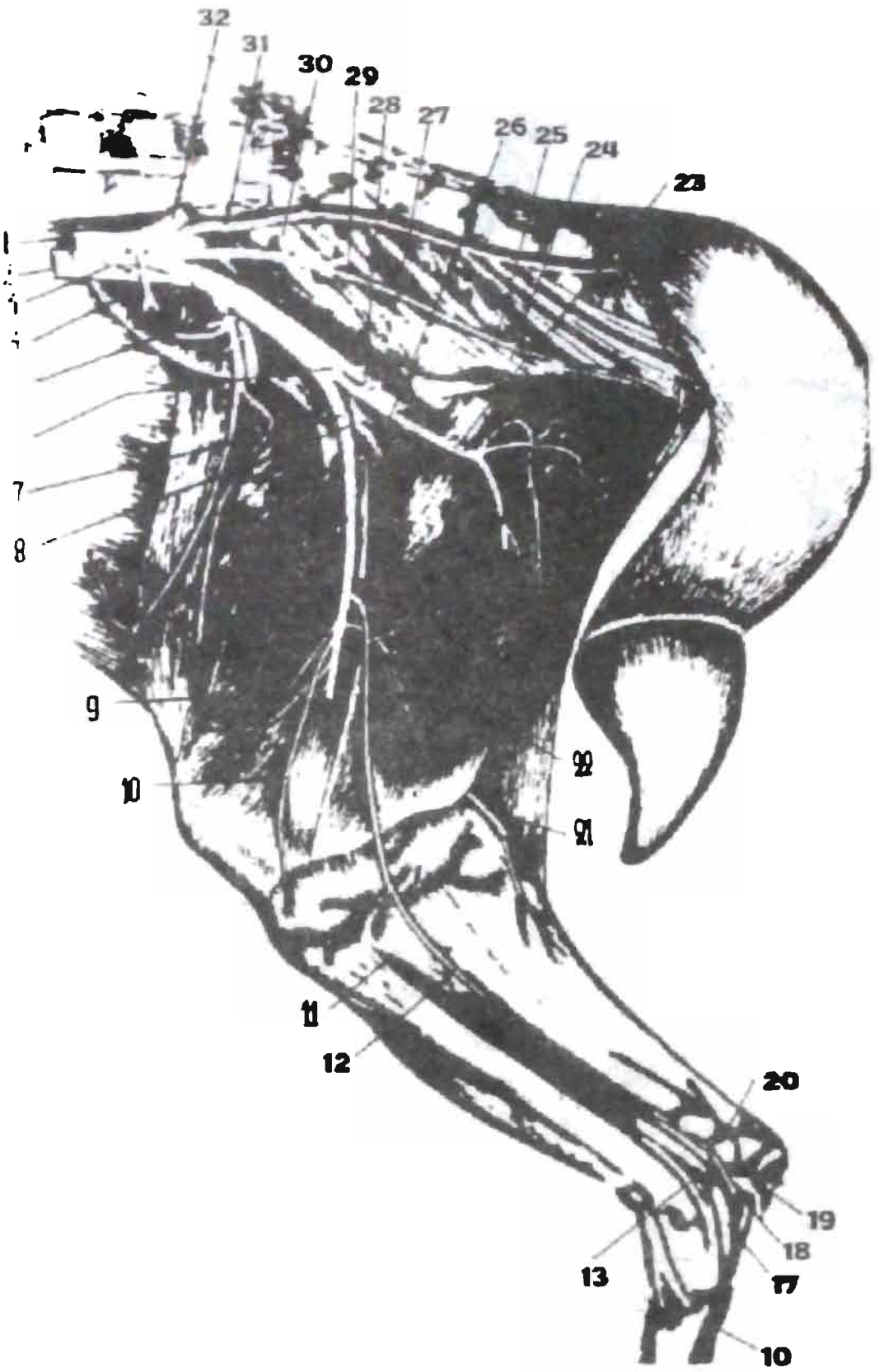

237 расм. *Қорақул қўйнинг ўнг орқа оёғи (медиаль томони): 1 қорин аортаси, 2 - ковак каудаль венаси, 3 - уруғ ички. 4 - тутғичнинг каудаль, 5 - ёнбошнинг чуқур айланма, 6 - соннинг чуқур, 7 - сон, 8 - соннинг латераль айланма, 9 - тиззанинг медиаль чуқур, 10 - тиззанинг проксималь, 11 - катта болдир орқа, 12 - яширинчи, 13-товоннинг медиаль тармоғи, 14 - III-нчи оёқ кафти дорсаль 15- (III-нчи) оёқ кафти ички плантар, 16 оёқ кафтини тешиб ўтувчи (плантар) проксималь. 17- оёқ кафтининг ички плантар, 18 - товоннинг латераль плантар, 19- товон теппачасининг пастки, 20 - товон теппчасининг юқори, 21 - соннинг каудаль, 22 - тешувчи, 23 - соннинг медиаль айланиб ўтувчи, 24 - соннинг каудаль, 25 - сийдик таносил, 26 - мускул тармоғи 27 - ёпғич, 28 - ёнбош ички, 29 - сағриннинг краниаль, 30 - бел ёнбош, 31- думғозанинг ўрта, 32 - ёнбошнинг ташқари артериялари.*

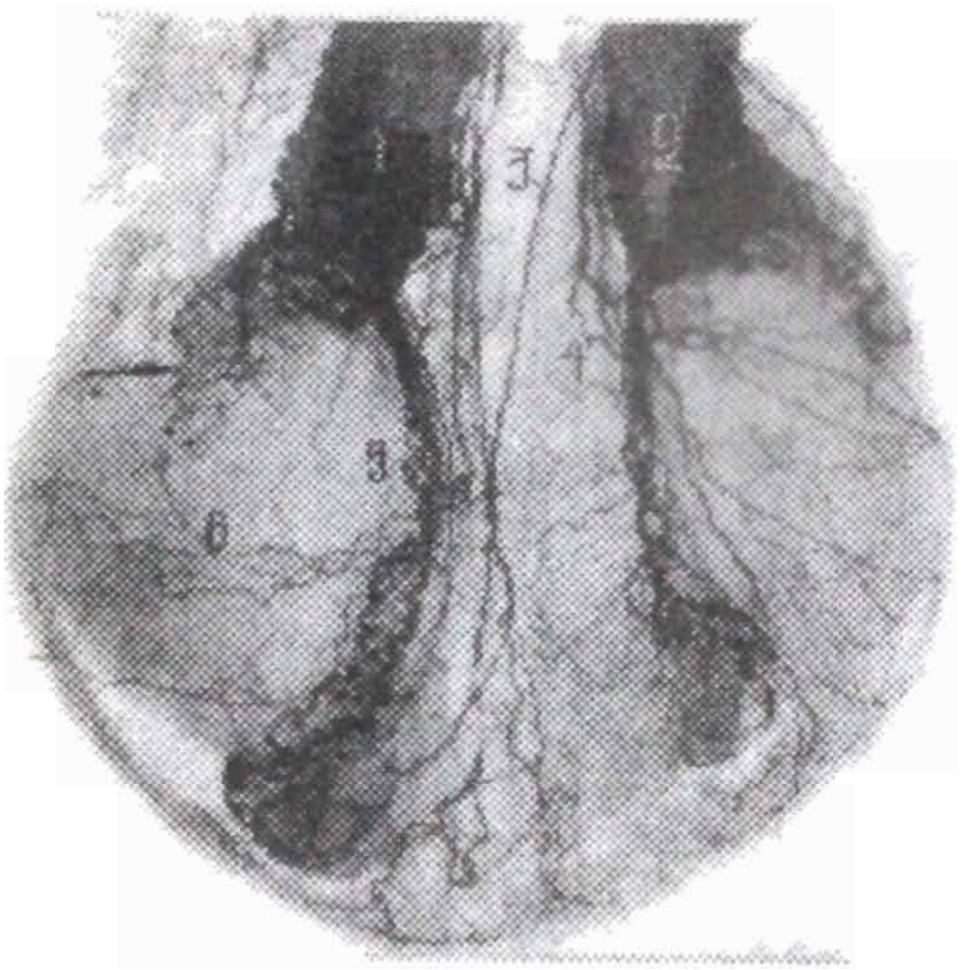

238 расм. *Қоракўл қўчкор ёрғоғи ички уруғ артериясининг ўнг (1) ва чап (2) тармоқларининг томир чигили, 3 - ёрғоқ артерияси, 4 - уруғнинг ташқи артерияси, 5 - уруғдон ортиғи артерияси, 6 - уруғ артерияси.*

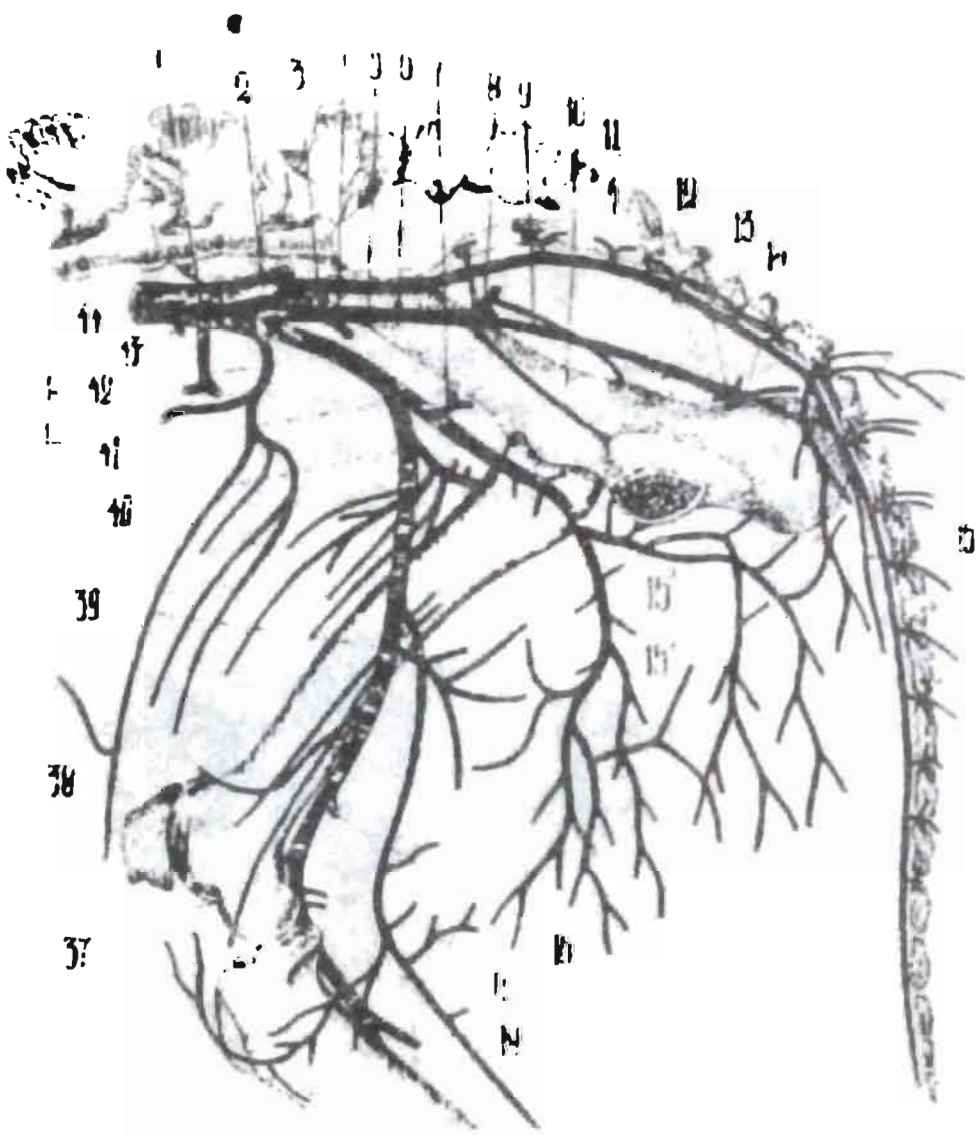

239 расм. *Қоракўл қўйлар ўнг орқа оёғининг суякларига туширилган артериялар (медиаль томонидан): 1 тутғичнинг каудаль, 2 - чап ёнбошнинг ташқи, 3 - думғозанинг ўрта, 4 киндик, 5, 9 - енбошнинг ички, 6- ёнбош бел, 7 - қорин усти-уятлик пояси, 8 - сағриннинг каудаль, 10 - ёпғич, 13- думнинг ўрта, 14 ички уятлик, 15- чот, 15' - сон чуқур артериясининг мускул тармоғи, 15"- соннинг медиаль айланиб ўтувчи, 16 - соннинг каудаль, 17 - тизза ости, 18 - катта болдирнинг орқа, 37 - тиззанинг проксималь, 38 - тиззанинг чуқур медиаль, 39 - тешувчи, 40 - соннинг айланиб ўтувчи латераль, 41 - соннинг чуқур, 42 - ёнбошнинг айланиб ўтувчи чуқур, 44 - аорта.*

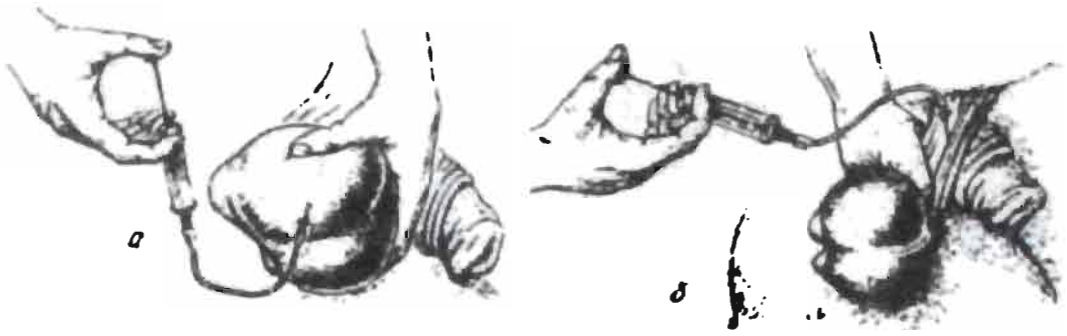

240 расм. *Инъекция орқали оғриқсизлантиришнинг икки усули.*

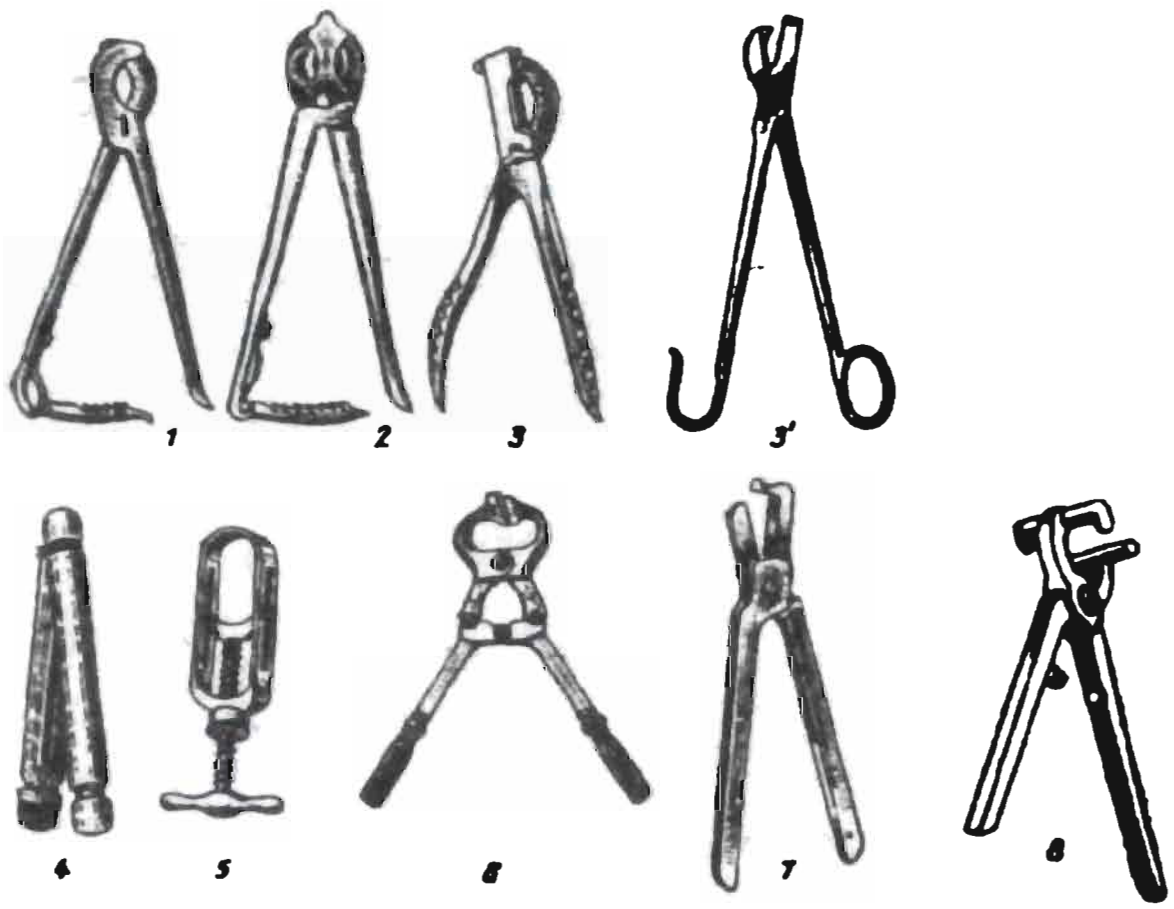

241 расм. *Ахталаш учун асбоблар. 1 - Занд омбири, 2 - Амосов омбири, 3 - эмаскулятор, 3' - чўчқаларда овариэктомия ўтказиш учун Никифоровнинг эмаскулятори, 4 - лещетка, 5 - лещетка бурамаси (Обиха), 6 - Бурдиццо омбири, 7 - Телятников омбири. 8 - Ханин-Тинибеков омбири.*



242 расм. *Ёрғоқ ичида уруғдонларни икки қўл ёрдамида қисиб фиксация қилиш.*

243 расм. *Ёрғоқ ичида уруғдонларни бир қўл ёрдамида бўйинида қисиб фиксация қилиш.*

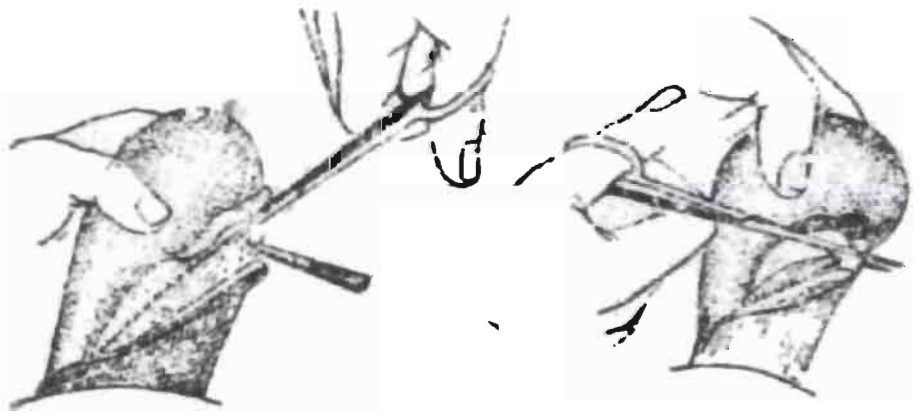

244 расм. *Ахталаш ўтказиш вақтида қин боғламини ажратиб уни узиш усуллари.*

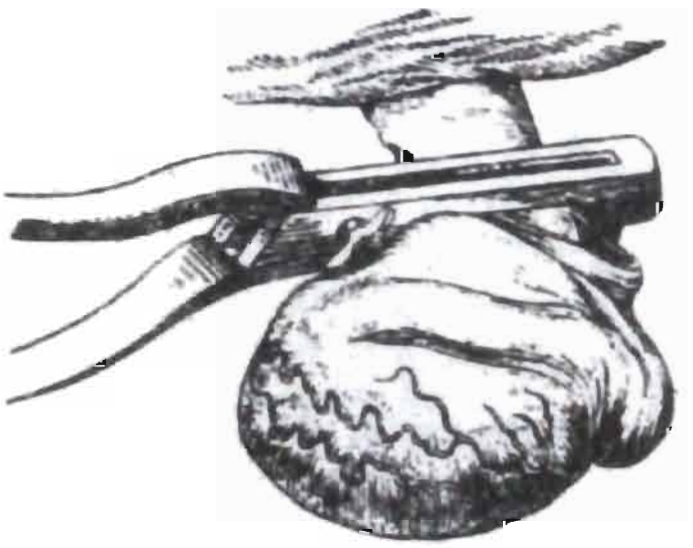

245 расм. *Айғирнинг уруғ тизмасига ағдарилган умумий қин пардаси билан биргаликда эмаскуляторни ўтказиб қисиш.*

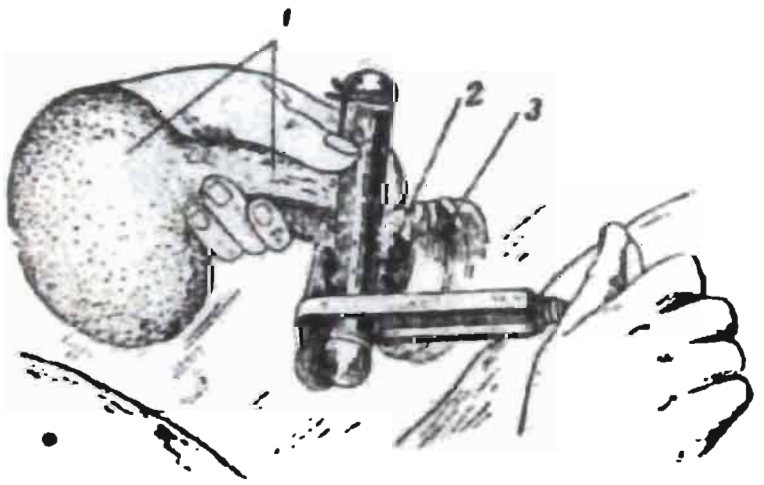

246 расм. *Уруғ тизмаси устига лещеткани ўрнатиш ва уларни бурама (Обиха) билан қисиш.*



247 расм. *Лигатурада ёпиқ усул билан майда ковшавчи ҳайвонларни ахталаш*

248 расм. *Очиқ усул билан чўчқани ахталаганда уруғ тизмасини боғлаш*

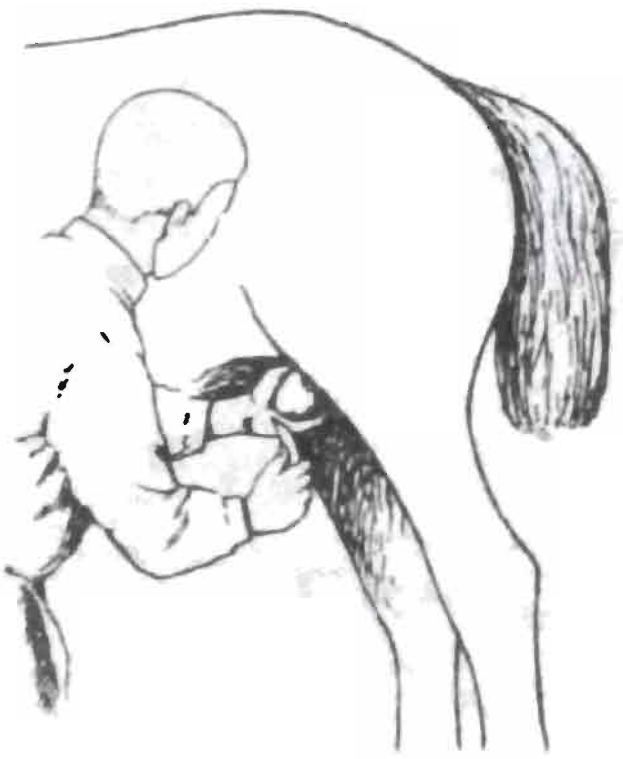

249 расм. *Тик турган вазиятда айғирни ахталаш. а - уруғдон халтасини ёриб очиш.*

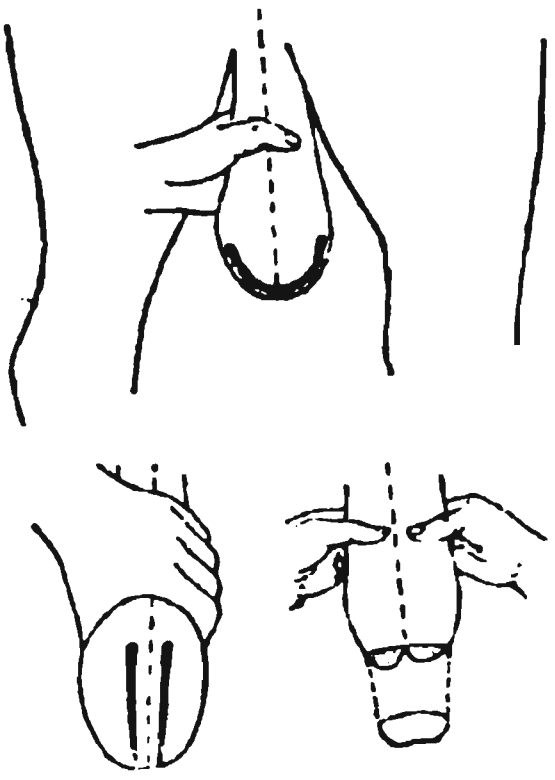

250 расм. *Буқаларни ахталашда ёрғоқни кесиш усуллари.*

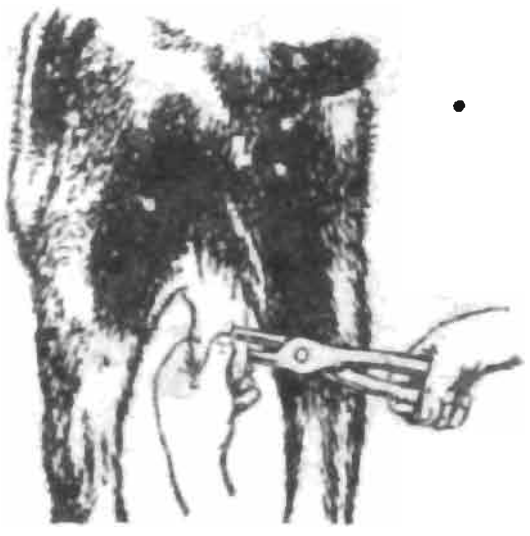

251 расм. *И.А.Телятников омбири билан буқани тери устидан (перкутан) ахталаш.*

252 расм. *Уруғдон чилвири учун бичиш ҳалкаси ва унинг ўтказиш техникаси.*

253 расм. *Ахталашда майда қовшавчи ҳайвонларни фиксация қилиш.*

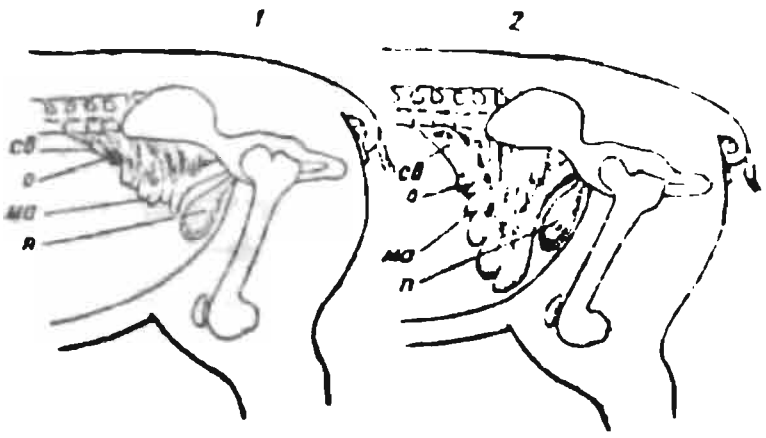

254 расм. *Бачадон ва тухумдонларнинг топографияси: 1 - ёш чўчқачада, 2-катта чўчқада, о - тухумдон, св тухумдон тутғичи (боғлами), ма - бачадон, п - сийдик пуфаки*

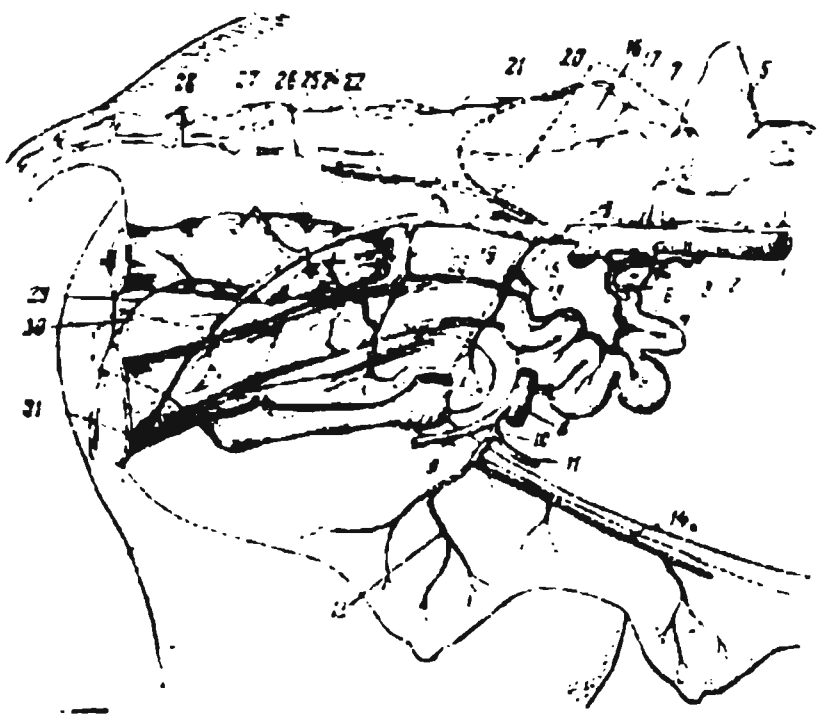

255 расм. *Чўчқа жинсий аъзоларининг қон билан таъминланиши: 1 - аорта, 2 - уруғдоннинг ички, 3 тухумдон. 4 бачадоннинг краниаль, 5 - тутғичнинг орқанги, 6 - айланиб ўтувчи ва 7 - ёнбошнинг ташқи, 8- сон, 9 - соннинг чуқур, 10 - қорин усти-уятлик пояси, 11- қорин усти чуқур каудаль, 12 - ташқи уятлик ва 13 - сут безига унинг тармоғи, 14 қорин усти юзаки каудаль, 15 - ёнбошнинг ички, 16 - думғозанинг ўрта, 17 бачадонинг ўрта артерияси учун умумий пояси, (18 ва 19) сийдик пуфагининг краниаль, 20 - бел-ёнбош, 21 - сағриннинг олди, 22 - ўрта геморроидаль, 23 - бачадоннинг каудаль, 24 - унинг тўғри ичак тармоғи, 25 - сийдик пуфагининг каудаль, 26 - қин, 27 сағриннинг орқа, 28 - геморроидаль каудаль, 29 - чот артериялари, 30, 31 - клиторга тармоғи.*



261 расм. *Қоракўл она қўйининг тос бўшлиғида жойлашган органлари (ўнг томондан): 1 - аорта, 2 - ички уруғ а., 3 - тутғичнинг каудаль а., 4 - геморроидаль краниаль а., 5 - киндик. а., 6 - бачадоннинг ўрта а., 7 - уруғнинг ички артериясининг шох тармоғи, 8 - уруғдон ички артериясининг бачадон-тухумдон тармоғи, 9 - сийдик пуфагининг краниаль а., 10 - бачадон ўрта артериясининг ён ости тармоғи, 11 - сийдик пуфаги, 12 - сийдик пуфагининг каудаль а., 13 - геморроидаль каудаль а,, 14 - бачадоннинг каудаль а., 15 - сийдик-жинсий артерия пояси, 16 - думнинг ўрта а., 17 - думғозанинг ўрта а., 18 - ён ташқи артерияси.*

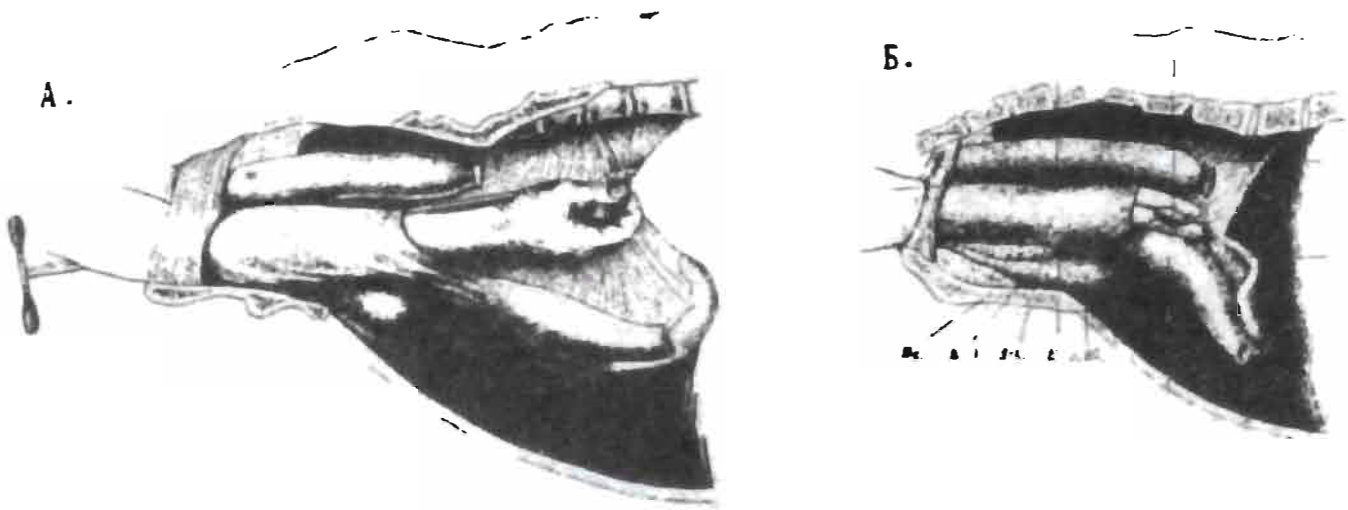

262 расм. *Байталлар колпотомияси (А, Б): қиннинг дорсаль деворини кесиб қорин бўшлиғига қўлни киргизиб бармоқлар ёрдамида тухумдонни фиксация қилиш.*

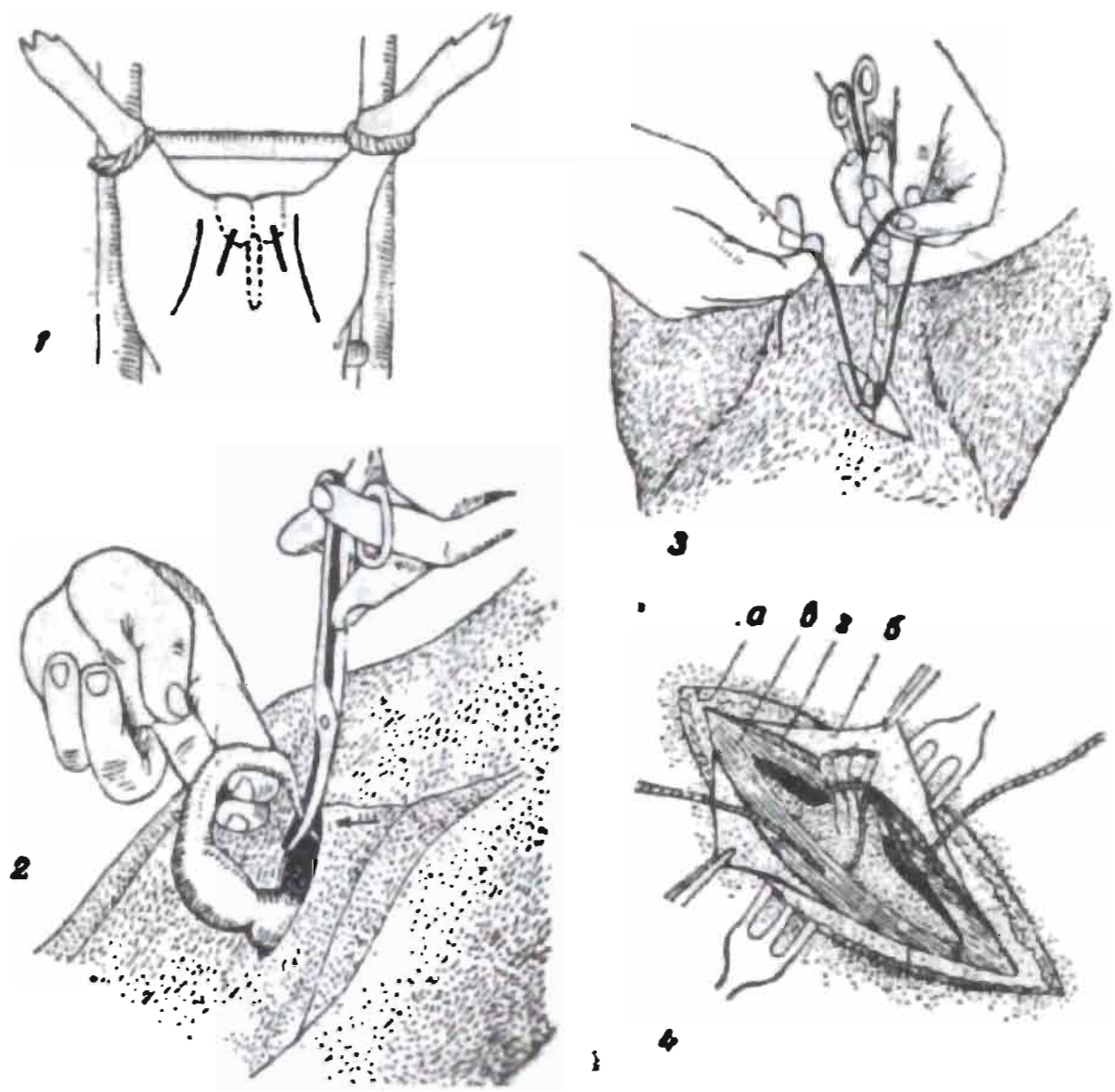

263 расм. *Чўчқада қин ичидаги чов-ёрғоқ даббасида операция ўтказиш усулининг тасвири: 1 - кесиш жойи (ёрғоқ ва жинсий олат бошчаси терисининг ташқи кўринишини нуқтали чизиқ билан кўрсатган), 2 - серозли дабба халтасини (умумий қин пардадан) ёрғоқ деворидан ажратишнинг охирги босқичи - ёрғоқ боғламини кесиш, 3 - сероз халтанинг ўралган қисмига лигатурани ўтказиб боғлаш, 4 - ташқи чов халтаси атрофига лигатура учларини боғламоқ, а - тери ва тери ости тўқимаси, б - фасция, в - қориннинг ташқи қийшиқ мускул апоневрози (човнинг ташқи ҳалқа томонидан), г - унинг сон пластинкаси*

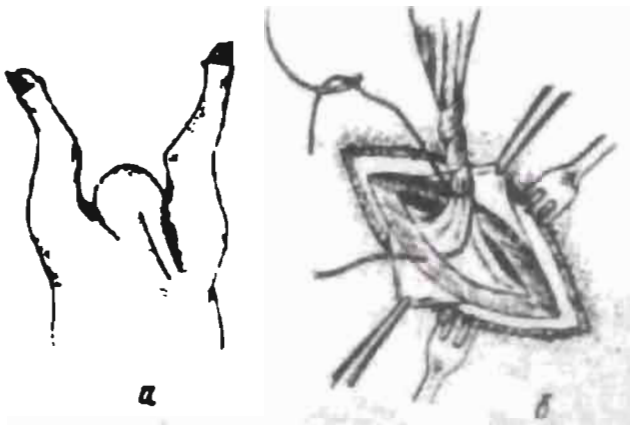

264 расм. *Чўчқада интравагиналь дабба операция ўтказиш: а - кесиш жойи, б - чов ташқи ҳалқасининг четидан лигатура учларини ўтказиш.*



265 расм. *Бачадоннинг ён томонларидан кесиб, операция ўтказиш йўллари а - операцияга ўртадан кириш йўли, б - операцияга юқоридан кириш йўли, 1 - вертикаль кесиш, 2 - қийшиқ кесиш*

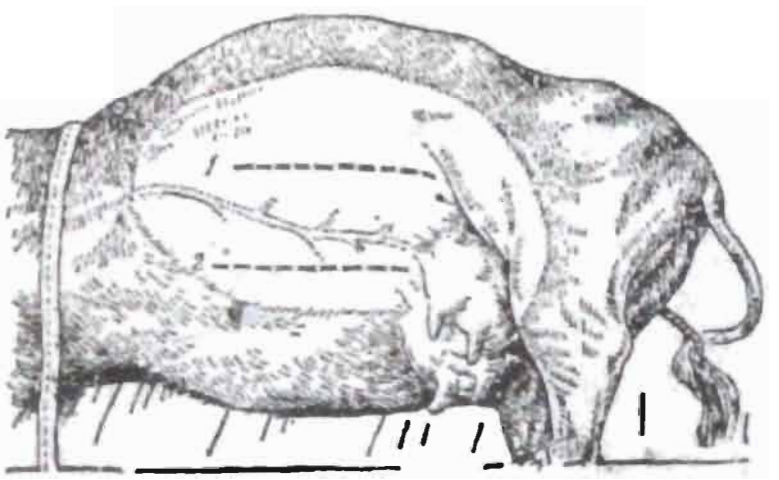

266 расм. *Бачадоннинг пастки томонидан операцияга кириш йўллари: 1 - вентролатераль, 2 - парамедиан.*

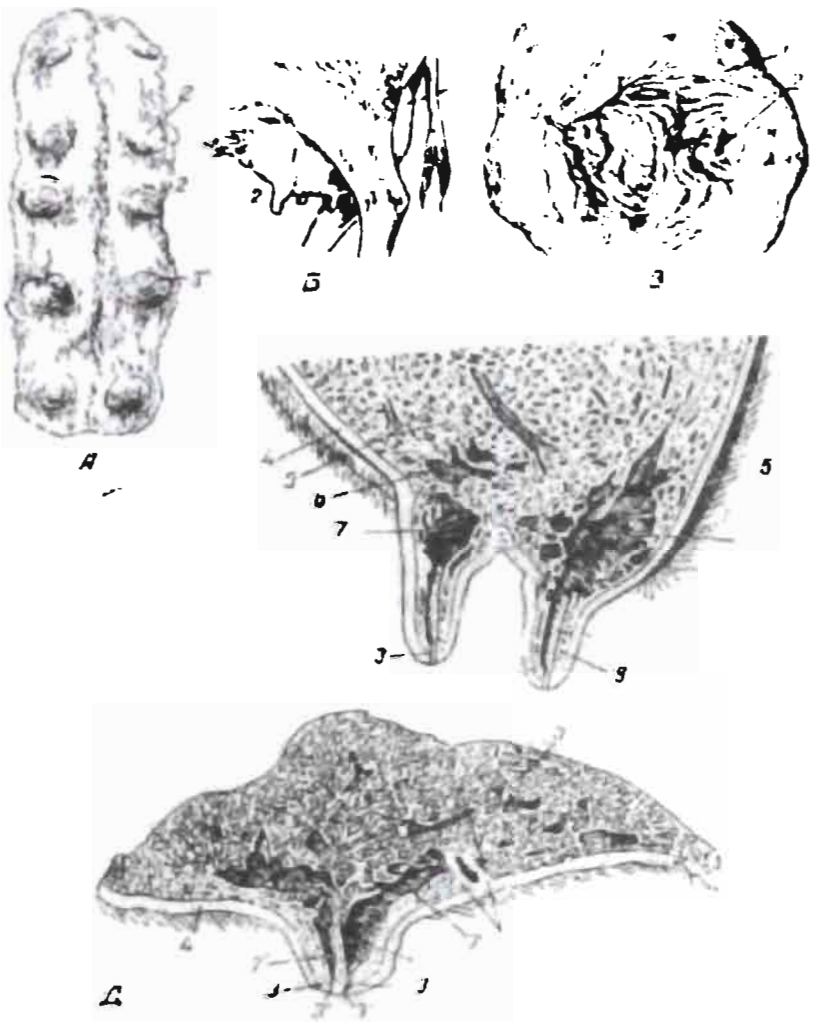

267 расм. *Сут безларининг тузилиши: А - итнинг сут безлари, Б - сигир елинининг ёнидан кўриниши, В - бия елини, Д - бия сут безининг кесиб кўрсатилгани, Г - сигир сут безининг кесиб кўрсатилгани, 1- елин танаси, 1' - елиннинг ялтироқ юзаси, 2-сурғичи, 3 - сурғич канали, 3' - сурғич каналининг тешиги, 4 - елин териси, 5 - елин бўлаги, 6 - сут йўли 7 - сут цистернаси, 7' - сурғич бўлими, 8 - сурғичнинг ковак танаси.*

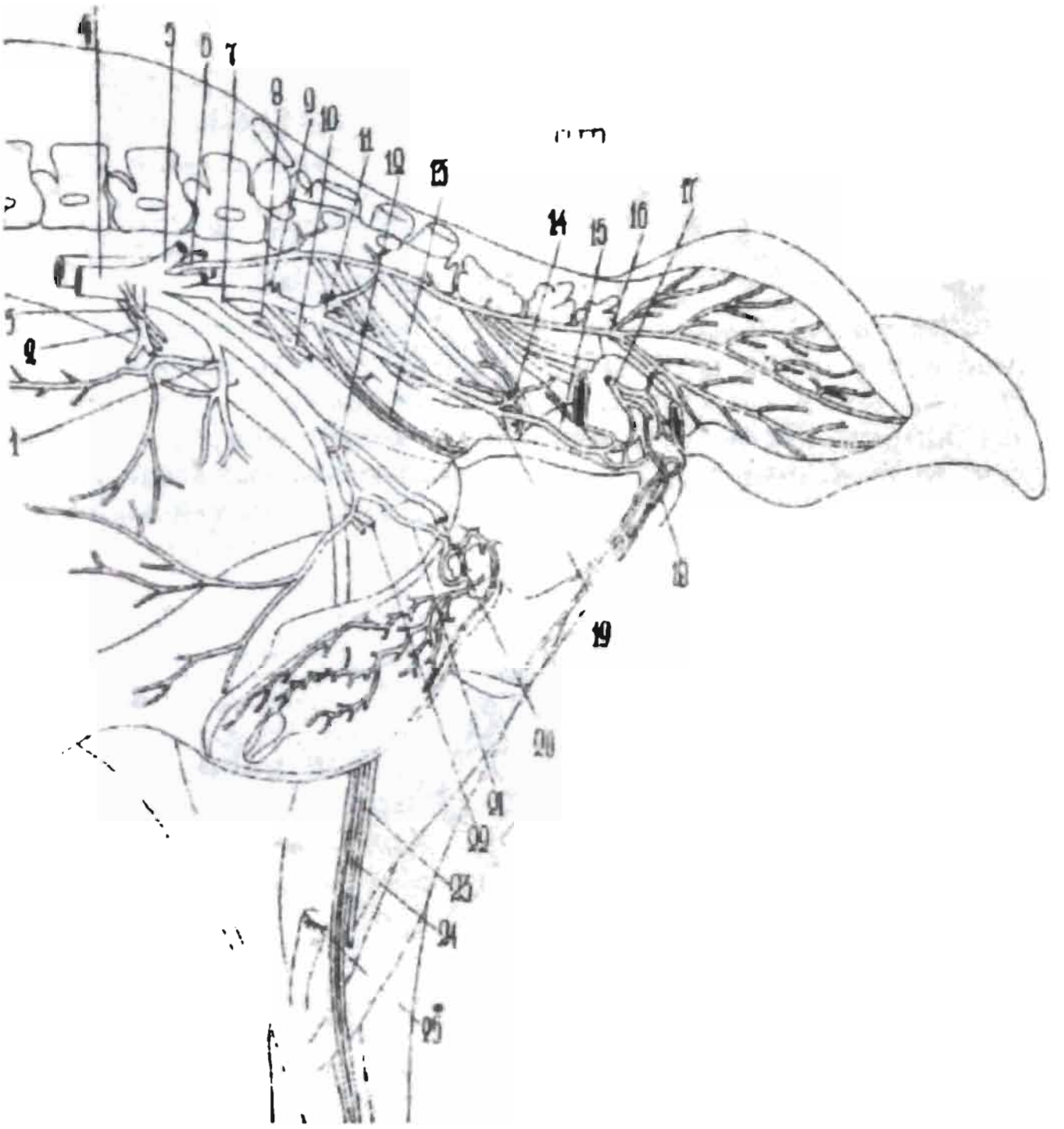

268 расм. *Қоракўл она қўйнинг тос ва орқа оёқ артерияларининг ўнг томондан кўриниши (елиннинг чап томони олиб ташланган: 1 - ёнбошнинг чуқур айланиб ўтувчи, 2 - тутғичнинг каудаль, 3 - уруғ и ки, 4 - қорин аортаси, 5 - ёнбошнинг ташқи, 6 - ёнбошнинг ташқи венаси, 7 - ёнбошнинг ички, 8 - бачадон ўрта, 9 - бел ёнбош, 10 - киндик, 11 - сағриннинг краниаль. 12 - қорин усти-уятлик, 13 - ёпғич, 14 - сағриннинг каудаль, 15 - ички уятлик, 16 - думнинг ўрта, 17 - ички уятлик артериясининг чап тармоғи. 18 - чот, 19 - сийдик-жинсий артерия пояси, 20 - каудаль қорин усти, 21 - уятлик ташқи [illegible] нинг айланиб ўтувчи латераль, 23 - уятлик нерв, 24 - уятлик. [illegible] ўриялари, 25 - уятлик венаси.*

[illegible] ица-
[illegible] учрай-
[illegible]ма вақт
[illegible] шок-
[illegible]лос.

Унинг остидан 1,5—2 см уруғ йўлини кесиб ташлайди. Операция жароҳатига юқорида ўтказилган усулларда ишлатилган фармакологик моддалар қўлланилади.

Ёпиқ усул. Уруғдон безини таранг бўлиб турган ҳолатида ништар билан секин ёрғоқ терисини уруғдон узунасига кесад. Кейин қўшимча қилиб эластик мускул парда ва фасциясини, шунда умумий қин пардани бутунлигини сақлайди. Тезлик билан харакат қилиб, чап қўлда ушлаб турган, умумий қин пардасига ўралган безни ярадан қисиб чиқариб олади ва ёрғоқ яра чеккаларини чот ҳалқаси томон силжитади умумий қин пардасига ўралган тизимчага ип ўтказиб иккаласи бирга боғланади. Тугундан 2 см пастга тушиб чилвирни қайчи билан кесиб олиб ташлайди.

ТУЯЛАРНИ АХТАЛАШ

Ёрғоқ ва умумий қин пардасининг ўзига ҳос анатомик тузилиш хусусияти сабабларга кўра туяларни очиқ усул билан ахталаш ўтказади.

Фиксация ва оғриқсизлантириш. От ахтасида қандай уни ушлаган бўлса бу ерда ҳам ўша яъни ётқизган вазиятида фиксация ўтказилади. Новокаин эритмаси билан интратестикуляр анестезия ва тери ости инфильтрация қўлланади.

Операция техникаси. Ёрғоқ ва умумий қин пардаси очилгандан кейин охирги томонларидан кенглиги 3 см парчани кесиб ташлайди. Уруғдон безининг ташқи кўтарувчи ва ёрғоқ фасцияси умумий қин пардага зич ёпишиб олганлиги сабабли, келасида ахта ярасидан парданинг осилиш имконияти бўлиши мумкин, акс ҳолда жароҳатдан унинг чўлтоғи тушиши эҳтимоли бор. Шунинг учун Занд ахта қисқичи ёки эмаскулятор асбобини ишга солиб уруғдон безини ам- [illegible] қилади. Асбоб ўрнига лигатура ишлатиш [illegible]

ҚУЁНЛАРНИ АХТАЛАШ

[illegible]нига тор[illegible]гма. Боқувга қўйишини яхшилаш. қонаётган[illegible]сация. Чов канали кенглиги катталиги оки- тўхта[illegible] ёрғ[illegible]да кремастерларнинг эркин ҳаракат қилиши сабабли қуённинг уруғдон бези кўпинча қорин бўшлиғи- а ўтиб кетади. Шунинг учун қуённи ахталаганда

қулайлик яратиш мақсадида ҳайвонни думғоза кирра вазиятида мустахкамланиб, олдинги ва орқа оёклари жуфтлаб ушланади.

Операция техникаси. Операция доирасини тайёрлагандан сўнг, олдидан орқага қараб қорин деворини секин босади ва безни ёргоқга суриб чиқаради. Ёргоқни умумий қин пардани очмасдан ҳамма қаватлари ёриб ташланади. Кейин навбати билан умумий қин пардасига ўралган чилвирни пинцет ёрдамида ушлаб олади, ип ўтказиб боғлаган жойдан 1 см пастга тушиб уни кесиб ташлайди.

АХТАЛАШДАН КЕЙИН КУЗАТИЛАДИГАН АСОРАТЛАР

1. Отни йиқитиш ва фиксация ўтказишда бошқа касалликга: суяклар синиши, мускул толалари, пайларнинг узилиши ва нервларнинг шикастланиши айниқса тез-тез учрайдиган омиллардан бири, оёқнинг қаттик ёзилиш пайтида кўпинча бу ҳодисалар учраб турриши мумкин. От катта куч билан ҳаракат қилганда оёқларида бундай ҳодисаларнинг бўлишига имконият туғилади. Бу ножўя воқеаларнинг олдини олиш мақсадида аввал оёқни букиб кейин фиксация ўтказиш керак, шунда ҳайвон мускулига кучли зўр бериш имкониятига чек қўйилади. Кафедрамиз тарихидан шок ҳодисаси тўғрисида битта мисол келтириш мумкин. Самарқанд шахар ИИБ бўлимига Украинадан келтирилган қимматбаҳо зотли айғирни ахта қилиш учун фиксация ўтказиш вақтида ерга ётган от қаттиқшиддат билан оёқларини боғлашига қаршилик кўрсатиб, натижада кучли ҳарақат оқибатида кафт суягининг тўла кўндаланг ёпиқ синишига биз кафедра ходимлари гувоҳ бўлган эдик...

2. Шок. Ветеринария хирургия адабиётлари маълумотларига кўра ахта ўтказиш вақтида ҳайвонларда шок (зарба—организмнинг одатдан ташқари қўзғатувчилар таъсирига ўзига хос жавоби сифатида вужудга келадиган хатарли симптомокомплекс) ҳодисалари рўй бериши мумкин, лекин бу камдан кам учрайди, шундай бўлса ҳам унинг бўлишини ҳамма вақт кутиш мумкин. Чўчқаларни ахталаш вақтида шокнинг бошланиш клиник белгиси етарлича ўзига хос. Операцияни бошлашдан олдин ҳайвонда кучли ҳаяжон — қўзғалиш сезилиб туради, уларни ушлаш жуда қийинлашади, фиксация ўтказиш чоғида ҳайвон томо-

нидан кучли қаршилик кўрсатилади, биринчи тестикулани кесиб олиш вақтида кучли чинқириб юборади.

Шунда операция ишини тугатмасдан ва иккинчи тестикулани олиб ташласа унда унинг хатти-харакати ва қаршилик кўрсатиши пасаяди, бу албатта кўзга яққол намоён бўлиб туради, чунки оғриқни сезиш қобилияти йўқолади, чилвирни босганда, корнеаль-рефлекс билинмайди.

3. Қорин бўшлиғига кирган ҳавони тортиб чиқариш — аспирация. Ахталаш вақтида умумий қин пардаси бўшлиғи очилиб қолганда — қорин бўшлиғига ташқаридан ҳаво қириб олади, бу ҳодиса ўзига хос — жилдираш ёки ширилдаш шовқини кузатилади. Бу кутилмаган товуш кўпга чўзилмайди ва ўз-ўзидан тўхтайди.

Ҳавонинг қорин бўшлиғига киришини кучайтирадиган пайти қин каналининг кенглиги, операция бошлашдан олдин ҳайвонни кўп оч қолдирмоқ, унинг ножуя харакатлари, чов канали тери ости тешигини тортиб, кенгайтирганлик ва бошқа воқеалар сабаб бўлади. Агар қорин бўшлиғига ифлосланмаган ва кам миқдорда ҳаво кирган бўлса, унда бу катта ҳавф туғдирмайди—хатарли эмас.

Кўп ёки узоқ давом этган ҳаво аспирация пневмоперитонит-қориннинг дамлашини яққол кўрсатади. Аспирация белгиси тугалгандан сўнг, ҳаво атмосфераси қорин сероз парда шишини кетгизади, бўлмагур ҳодисалар учрамайди.

Бу ҳамма кийинчиликларнинг олдини олиш учун етарли даражада ҳайвонга операциядан олдин, ёрғоқни бўйин қисмига жгут ўтказади.

4. Ёрғоқ томирларидан қон оқишлар. Бу кўпинча учрайди. Ёрғоқнинг ички томонидан қисман томчилаб ўзига хос қон чиқиб туради. Яқин орада операциядан кейин ярим соат орасида қон оқиш башарти тўхтамаса, унда уни тўхтатишга киришади. Ҳайвон станокда фиксация қилинади. Ёрдамчи тегишли кўкрак оёғини кўтаради,, орқа оёқини эса арқон билан станок устунига тортади. Ёрғоқ орасини пинцет ёки илмоқ билан қонаётган томирни гемостатик пинцетни ишга солиб тўхтатишга киришади. Агар томир топилмаса, унда ёрғоқ бўшлиғига докали стериль тампон тиқади, яра лабларига 1—2 чок ўтказиб вақтинча уни боғлайди, шунда кисилиш натижасида қонаётган томир учида гематома ҳосил бўлиб қон оқиш тўхтайди.

5. Уруғдон йўли артериясидан қон оқишлар. Мабодо қин боғламини уруғдон ортиғи думига тўғридан-тўғри яқин кесганда албатта қон оқишлар бўлади. Ҳайвонни ўтган давридагидай фиксация қилади. Терини яра текислигида умумий қин пардасининг кесилган лабларини пинцет билан ташқарига қараб чиқаради, кейин унинг бўшлиғига бирнеча докали тампон тиқади, бирмунча соатга ёрғоқ ярасига 2 — 3 чок ўтказиб, чеккаларини яқинлаштиради. Баъзан умумий қин пардаси бўшлиғини диққат билан кўрганда, қон оқиш манбаи кўринади, уни гемостатик пинцет билан ушлайди ва бураб тўхтатади. Шунда тампон қўйиш зарурияти бўлмайди.

6. Кесилган уруғ йўлининг қолган чўлтоғидан қон оқишлар — буқаларда тез учрайдиган касаллик таъсироти, уруғдон йўлига нотўғри ип ўтказиб, боғлаш оқибатида (уруғ йўлининг кенгайган қисмида —томир конусига тугунни бўш боғлаши). Ҳайвон ён томони билан фиксация қилинади. Қонаётган чултоқга қин канали орқали йўл очиш ёки корнцанг асбобини киргизиб, ярага яқинлаштиради. Отларда қон тўтғич пинцети ёки ичақ қискичи билан чўлтоқни қисиб олади (керак бўлганда лещетка ишлатилади). Бир суткадан сўнг қўйилган асбобни бўшатиб олади.

7. Умумий қин пардасининг тушиши. Бу одатга кўра айғирларда, қачон уни калта кесганда учрайди, натижада кистача ҳосил бўлади, танадан ажралган суюқлик тўпланиб, натижада ахта ярасини қитиқлайди ва оқма келиб чиқади. Ҳайвон тикка турган холатида фиксация қилинади. Уруғ йўлининг чиқиб турган чўлтоғига аввал кетгут ипи ўтказиб боғлайди, кейин эмаскулятор ёрдамида уни ампутация ёки қайчи билан учини кесиб ташлайди.

8. Қорин чарвисининг осилиб тушиши. Кўпинча бу ҳодиса отларда қайд қилинади. Одатга кўра ахта ярасидан оқ-қизил бурма осилиб туради, ва кўпайишига интилиши бор. Хлорал гидрат эритмасини вена томирига юбориб, наркоз чақириб, отни хушдан кеткизади ва операция ишини охирига етқазади. Яъни секинлик билан чиқиб турган чарвини бироз ташқарига тортиб 5 — 10 см чиқаради, кетгут ипи билан боғлайди ва 2 см ундан пастга тушиб, кесиб ташлайди. Ҳосил бўлган чўлтоқ қорин бўшлиғига пинцет билан киргизилади. Шунда ёрғоқдан умумий қин пардасини ажратиб

олади ва умумий қин парданинг қолган чўлтоғи билан бирга қўшиб ўзининг ўки атрофида 1,5 — 2 марта айлантирилади ва лещетка ўтказиб ёпиқ усул билан қайта ахта ўтказади. 8 кун ўтгандан сўнг қуйилган лещетка олинади. Бу операцияни рекастрация деб аташади.

9. Ичак ҳалқасининг тушиши чўчқа ва отларда бу кўпинча учраб туради. Отларда тезлик билан суспензор боғлам ўрнатиб, келасида тушишининг олдини олади. Мосин усули бўйича плеврауст блокадаси ўтказилгандан кейин, вена томирига хлоралгидрат қўллаб наркоз чақирилади, сўнгра ҳайвон орқа ёки ёнбош ҳолатига келтирилади, ташқарига тушган ичак ҳалқаси физиологик ёки этакридин эритнасига новокаин қўшилиб ювилади. Секинлик билан тушган ичак халқаси ўз жойига қараб тўғриланади. Агар бажариш ўнгидан келмаса, унда чов-ёрғоқ дабба операциясини қандай бажарса, бу ерда ҳам шундай ҳаракат талаб қилади.

КРИПТОРХИДЛАРНИ АХТАЛАШ

Крипторхид бу аномалия ҳисобланади (бир ёки иккала мояк ёргоқга тушмасдан дастлаб жойлашган ерида (буйракларнинг пастки чегарасидан чов йўлининг ташқи тешигига қадар жойда) ушланиб колиши билан таърифланадиган ривожланиш аномалияси) — одатдаги ҳолдан четга чикиш. Туғиш олдидан баъзи органлар ўз жойига тушмасдан балки қорин бўшлиғида ушланиб қолади, чунончи: уругдон безининг биттаси ё иккаласи қорин бўшлиғида (қорин крипторхизм) ушланиб, умумий қин пардасига тушмасдан қолади. Бу ҳодиса кўпинча чўчқаларда учраб туради.

Кўрсатма. Қорин крипторхизм ҳодисаси операциясининг ўтказилиши айниқса кенг тарқалган ҳисобланади.

Тайёргарлик. Операцияни бошлашдан олдин ҳайвонни 12 соат оч қолдиради.

Оғриқсизлантириш. Нейролептик, инфильтрация анестезияси қўлланади.

Операция техникаси. Эркак чўчқа боласида кўпинча 4 — 6 ойлигида операция ўтказилади. Қорин девори вентраль томонидан (қаерда жинсий аъзо жойлашган текислик даражасидан 2 см нари) парамедин лапоротомия ўтказилади. Кесиш чов канали ташқи тешиги олдидан бошланади, кесишнинг

ўрта қисми сут бези охиридан олдинги сурғичнинг ковак танаси текислигига тўғри келиши керак. Шу сабабли қориннинг тўғри мускули кесилади. 6 ойдан катта бўлган ҳайвонларда ўрта чизиғидан ўтказиш яхши бўлади, маклок билан сурғичнинг охиргидан, олдинги қўшилиш орасида. Икки ҳодиса бўйича кесиш катталиги қорин бўшлиғига икки бармоқ эркин кириши шарт. Қорин деворига бармоқ бориб тегадиган қисмини синчиклаб текширади ва уруғдон безини топади, кейин тери яра чеккасига қараб тортилади ва ип қўллаб ажратилади. Охирида қорин пардасига, мускул қаватига ва терига чок ўтказиб тикилади.

УРҒОЧИ ҲАЙВОНЛАРНИ БИЧИШ — Ovariectomia

УРҒОЧИ ЧЎЧҚАЛАРНИ АХТА ҚИЛИШ

Анатомо-топографик маълумотлар. Балоғатга етган чўчқа тухумдонининг (оналик бези) шакли маймунжон (ежевика) мевасига ўхшайди. Унинг узунаси 1,5 — 4 см. Чап томондаги тухумдон ўнгига қараганда катта. Тухум халтачаси — бахромка (тухум чилвирини кенгайган қисми) яхши ривожланган ва тухумни ёпади. Тухумлар ўзларининг боғламларига (брыжейка) осилган, булардан чап томондагиси ўнгига қараганда 1 — 2 см узунроқ. 3 — 4 ойлик чўчқалар тухуми бел умуртқанинг охиридан олди текислик даражасида, қорин бўшлиғи учдан бир қисмининг юқорисида жойлашган. Катта чўчқаларда тухум қорин бўшлиғи ўрта текислигигача ва ҳатто пастга боради (254 расм), агар ичаклар ўртача тўлганда тухум ва бачадон шохи қорин бўшлигининг ўрталик вазиятини эгаллайди ва қорин девори ўнг томонида тор ичак ҳалқаси, чапдан эса кўр ичак билан чегараланади.

Кўпинча тухумдон қорин девори ўнг томонига тегиб туриши мумкин. Агар кўр ичак лиқ тўлган бўлса уни қисиб олади. Чўчқа бошини пастга қаратиб фиксация қилганда, ингичка ичаклар бир-бирига аралашиб пастга кўкрак бўшлиғига қараб тушади, натижада қориннинг тос томондаги бўшлиғи бўшалади. Шунда чўчқа бачадони ва унинг икки шохи мавжудлиги яққол ажралиб туради. Баъзан бачадон шохи узунаси 15 см-га етади.

Қон билан таъминланиш асосан икки манбалардан тармоқлар бошланади. Ички уруғ артерияси, аортадан ажралиб чиқади, тухумдонга қараб боради (тухум артерияси) ва бачадон тармоғи — краниаль бачадон артерия ажралиб чиқади; ўрта бачадон ва каудаль бачадон артериялар эса ички ёнбош артериясининг тармоғи ҳисобланади (255 расм)

Иннервацияси тутғич тугунининг постганглионар ва тос парасимпатик нерв толалари амалга оширади.

Кўрсатма. Боқишни яхшилаш. Ю. Қ. Кутеповнинг олиб борган текширишига кўра ахта қилинмаган чўчқага қараганда овриэктомия қилинган чўчқа гўштининг оғирлик вазни 30% ортиқ. Шунинг учун чўчқаларни ахталаш иқтисодий жиҳатидан мақсадга мувофиқ деб гувоҳлик беради. Чўчқаларни 4 — 8 ойлик ёшида овриэктомия қилиш мумкин. Еши катта бўлган чўчқаларда ҳам овариэктомия ўтказиш мумкин ,қачонки улардан зотли ҳайвон сифатида фойдаланилмаса.

Тайёргарлик ва ишни ташкиллаштириш. Чўчқачилик ҳўжалигида оммавий ахта ўтказиш даврида юқумли касаллик бўлмаслиги керак. Операция ўтказишда асосан бақувват соғлам, иситмаси бўлмаган ҳайвонларни танлаб олишга харакат қилинади. Операцияни бошлашдан олдин уларнинг бир кун оч қолдириш керак ва далага чиқариб, ичида бўлган бор нарсани ўзлари чиқаришга харакат қиладилар.

Иссиқ кунларда операция ишларини очиқ дала шароитида ўтказиш маъқул бўлади.

Фиксация. Махсус ясалган норвон ёки тахта устида 45° бурчак остида деворга суяб қўяди (23 ва 24 расмлар) Ҳайвоннинг боши пастга қаратиб, чап томонига ётқазиб фиксацияси амалга оширилади.

Оғриқсизлантириш тинч турмайдиган ҳайвонларга қўлланилади. Бу учун ҳайвоннинг ҳар бир 25 кг оғирлигига 2,5 %ли 1 мл аминазин мускул оралигига юборилади. Энг қулай усул бу 0,5 — 1% новокаин эритмаси билан инфильтрация қилинади.

Операция техникаси. Ёнбоши ўнг томонида операция доираси тайёрланади; оқ чизиқ орқали лапаротомияни ўтказмайди, чунки дабба ёки ички органларнинг тушиш эҳтимоли бўлиши мумкин. Кесиш

жойи 2 — 3 см пастга тушиб (ёки ёнбош чов уч бурчакида) операция майдони тайёрланади. (256 расм) Енбош чегараси ўнг томони орқасидан пастга ва олдинда вертикаль ё қийшиқ (257 расм) тери ва ёғ қатлами, мускулгача кесилади; кесиш узунаси 4 — 7 см, туққан чўчқаларни кесиш узунаси 10 см. Ташқи, ички қийшиқ ва кўндаланг қорин мускулларининг толалари ништар дастаси билан, уларнинг йўналишига қараб ажратилади, кейин шу чуқурлашган жойдан бармоқ ичкарига киргизилиб, экстраперитониаль ёғни пайпаслаб, кейин қорин сероз пардаси топилади. Охиргини кўрсатғич бармоқ ёрдамида тимталаб ҳаракат қилиб ёриб у бузилади (258 расм). Қорин сероз пардасини пинцет билан ушлаб бурмаси жароҳат чеккасига чиқарилади ва қайчи билан кесилади. Сероз парда пуқсони керакли ўлчовга кенгайтирилади (в). Қорин бўшлиғига чап қўлнинг катта ва кўрсатғич бармоқлари киргизилади, тухумдон ё бачадон шохини топишга харакат қилинади ва у ташқарига чиқариб олинади. Бордию ташқарига чиқарган орган ва ичак халқаси бўлса уни яна ичкарига қайта юборилади. Бачадон шохини ташқарига чиқариб, ундан тухумдонни топиб олганча уни чалкаштириб туради. Тухум бахромкаси билан бирга қўшилиб гемостатик пинцет ўтказилади. Биринчи тухумдонни ичкарига жўнатиб бошқа шохини алмаштириб у топиб олинади (250 расм). Уни бахромкасига ҳам пинцет ўрнатилади. Ҳар бир қўйилган пинцет орқасидан лигатура ўрнатиб, тухумдон боғламлари боғланади, кейин ҳар бир тухумдонни пинцет устидан бахромкаси билан бирга қўшиб, ништар орқали кесиб олиб ташланади. Тухумларни олиб ташлаши учун Н. И. Никифоровнинг махсус эмаскулятори қўлланади (241 — 3 расм), қайсики ҳар бир тухумни алоҳида боғлашга пинцетни қўллашидан олдин у тахминсиз ишлатилмайди. Кейин бачадон шохи ичкарига қараб юборилади 250 — 500 минг ТБ пенициллин юборилади. Қорин сероз пардасига 1 — 2 тугунли чок ўтказиб тиқилади. Одатга кўра ажралган мускул толалари тикилмайди, тери жароҳатига 3—4 тугунли чок ўтказиб тикилади. Йод эритмаси билан жароҳат чеккалари ишлов берилади.

Овариогистеректомия — балоғатга етмаган чўчқачаларнинг бачадонини муқаррар бир бўлаги-

ни шохи билан бирга қўшиб овариэктомия ўтказилади. Одатдаги чегарада лапаротомия ўтказилгандан сўнг, шунда бачадон бир қисмига артерия қисқичини мустаҳкам қилиб ўрнатади, кейин уларнинг ҳаммасини (бачадон шохи, тухумдон) қўшилиш чегарасидан жароҳат чеккасига чиқариб олиб ташланади (260 расм). Бу органларнинг зўрлик билан қўл ёрдамида қисиб, узилганча харакат қилиб айлантирилади Натижада узилишдан хосил бўлган чўлтоғни қорин бўшлиғига киргизилади. Жароҳатга олдинги усул билан ишлов беришади.

Овариэктомиядан кейинги парвариш. Ҳайвон қўруқ лахол тўшалган тоза станокда (каерда 5 бошдан кўп бўлмаслиги керак) жойлаштирилади. Яқин соатларда сув ва кепакдан ясалган 0,5 литр атала пишириб берилади. Кейинги кунларда атала бериш кўпайтирилади. 5-нчи кундан бошлаб ҳайвон муқаррар рационга ўтади. 7—10 кун орасида жароҳат битабошлайди. Жароҳатга қўйилган лигатурани олиб ташлаш шарт эмас.

Овариэктомиянинг асоратлари (оғирланиши). Айланиб ўтувчи ёнбош артерия тармоқларининг бузилиши оқибатида қон оқишлар учрайди. Операция ўтказиш даврида қон томирини яхшигина бурайди ёки боғлайди. Тухумдон боғламига қўйилган лигатура тугуни бўшалиши натижасида ички қон оқишлар учрайди. Одатга кўра, ҳайвоннинг умумий ҳолати ўзгаради — бу албатта иккинчи кунда билинади, шиллиқ пардаларнинг ранги оқаради, тана ҳарорати пасаяди, оёқлар совий бошлайди. Унда жароҳатни бошқатдан очишга тўғри келади, шунда қон оқиш манъбаини топиш ва иккинчи маротаба қонаётган томирга лигатура ўтказиб боғлаш, қорин деворида жойлашган жароҳатни тиқиш мақсадга мувофиқ бўлади.

Перитонит белгилари: қусиш, овқат емаслик, қорин оғриғи, тана ҳарорати кўтарилади, рўҳан қийинлашади.

Шунда ички ва чегара симпатик нерв танасига Мосин бўйича плевра усти новокаин эритмаси билан блокада (қамал) ва антибиотерапия ўтказилади. Яқин бир неча кунда бордию, ҳайвоннинг саломатлиги ўзгармаса у гўштга топширилади.

СИГИР ВА БУЗОҚЛАР ОВАРИЭКТОМИЯСИ

Анатомо-топографик маълумотлар. Сигирларнинг оналик бези шакли тухумсимон, калтагина тутғичга осилган; Бунинг устига чап томондаги тухумдон ўнгига нисбатан доимо кичик; катта сигирларда охиргисининг узунаси 4 — 5 см ва кенглиги 2,8 см гача келади. Бироқ буларнинг катта-кичиклиги беқарорликга дучор бўлади. Бачадон боғламининг кенг медиаль томонида тухумдон жойлашиб олган, тахминан у тосга кириш текислигида ва қари сигирларда унинг жойланиши фақат чеккасида.

Бачадон танаси калта, шоҳ қисми эса тос бўшлиғига кириш олдида жойлашган ва қисман қорин бўшлиғида улар бачадоннинг кенг боғламида осилган, орқа ва юқори томонлари қайрилган. Қиннинг бўйин қисми устида юқори гумбаз-равок дўппайиб туради. Қиннинг ташқи олди қисми сероз парда билан қоплаган, қайси қорин бўшлиғида бачадон-тўғри ичак ва бачадон-сийдик халта чуқурчасини вужудга келтиради. Қин томонидан овариэктомия ўтқазиш учун булар қорин бўшлиғига кириш жойи вазифасини бажаради.

Қон билан таъмин этиш ва иннервация чўчқаларда қандай бўлса ва бу ерда ҳам ўшалар мавжуд.

Қоракўл қўйларда жинсий аъзо — бачадон ва тухумдонга қон таъминотининг ўзгача хусусиятлари.

Бачадон-тухум артерияси (261 — 8 расм), чап ва ўнг томонлардан буларнинг ҳар бир қорин аортасидан алоҳида бўлиб, ажралиб чиқади, ҳамном вена ва нерв билан биргаликда тухумдон тутғичига кириб олади, кейин тухумдоннинг каудовентраль томонига кириб олади ва шу ерда майда тармоқларга бўлинади. Шунга асосланиб бу тармоқлар тухумдон артерияси деб айтилади. Охирги ажралиб чиқгандан сўнг бачадон-тухумдон артериясидан олдинги бачадон артерияси ажралиб чиқади.

Урғочи қоракўл қўйларда киндик артерияси (5) қўчқорларникига нисбатан яхши ривожланган.

Бачадон ўрта артерияси (6) киндик артерияси бошланғич тармоқларининг бири ҳисобланади. Бу артерия бачадон тутғичи ичига кириб, тос бўшлигидан чиқиб, бачадоннинг кенг боғламида жойлашиб, кейин бачадоннинг ён остидан унинг шохида қараб

боради. Бачадоннинг краниаль артерияси тухумдон текислигида у турли тармоқларга бўлиниб, бачадон ва унинг шохига тарқалиб кетади.

Урғочи қўйларда ички уятлик артерияси катталик жиҳатидан қўчқорларникидан қолишмайди. У ёнбош ички артериясидан ажралиб чиқади. Ташқи жинсий лаб чокини пастига етмасдан, ички уятлик артерияси бир неча тармоқларга бўлиниб, жинсий аъзонинг ташқи лаби, клитор ва чот тери қаватида тугалланади.

Каудаль бачадон артерия тармоғи хамном вена билан бирга қин ён томонидан узунасига қараб боради ва бачадоннинг сероз пардасига тармоқлар тарқатиб, ўзи тухумдон чегарасида, бачадон ўрта артериясига қўшилади.

Қоракўл қўйларнинг бачадонига қон билан таъминот хусусиятларига тўхталиб: тухумдон, ўрта ва каудаль бачадон артериялари ўртасидаги қўшилиш (анастомоз) хусусиятлари ўзига хос, чунки тана қисмининг қон билан таъминланиши, муҳит билан организмнинг ўртасидаги муносабатлар (экология) асосий сабаб бўлиши мумкин.

Кўрсатма. Семиртиришни яхшилаш ва сигирларда лактация даврини узайтириш; яроқсиз сигирларни гўшт маҳсулотига топширишдан олдин уларни боқишини яхшилаш.

Операция ўтқазиш усуллари. Тухумдонга йўл очиш ўтказиладиган операциянинг характерига боғлиқ. Бу икки усулда олиб борилади: 1) ёш сигир ва бузоқчаларда овариэктомия ён ва чап томонидан бажарилади; 2) катта сигирларнинг қини етарли даражада кенг бўлгандагина, унда фақат дорсаль ва вентраль томонларидан кесиб овариэктомияни ўтказилади.

Ҳайвонларни операцияга тайёрлаш. 18 — 24 соат оч қолдирилади. Операцияни бошлашдан олдин сийдик халтаси ва тўғри ичак ичида бўлган бор нарсани бўшатиш керак. Агар қорин девори орқали йўл очиш мўлжалланган бўлса, унда шу ердаги жунлар диққат билан тоза қирқиб олинади, бордию қин орқали операция ўтказиш фикри туғилса, унда унинг ичини антибиотик эритмаси билан яхшигина ювиб тозаланади (1:5000 фурацилин). Шунинг билан бирга ташқи гениталия атрофлари ва думи иссиқ сув, совун билан ювилади ва уни артиб қуритилади, кейин 5% йод эритмаси терига суртилади.

Фиксация станокда ўтказилади. Ҳайвон бурнига қисқич ўрнатилади, бошини бир киши ушлайди, иккинчиси эса думини қайириб бир томонга ёки уни юқори кўтаради. Бузоқчаларни ўнг ён томонига ётказиб фиксация ўтказилади (шунда чап орқа оёғи томонга тортилади).

Оғриқсизлантириш. Тухумдонни қорин орқали олиб ташлашда ўтказувчанлик паралюмбаль ёки инфильтрация усули қўлланилади, агар тухумдонга кириш йўли қин орқали ўтказилса, унда пастки сакраль (2% — 8, 10 новокаин эритма) анестезиясини ўтказилади, шу туфайли қин девори тортилиб таранг бўлади, шунда перфорация ўтказиш анча осон бўлади. Энг сўнги тадбирлардан бири анестезиясиз кольпотомия ўтказиш мумкин.

Операция техникаси. Оч биқин орқали қорин бўшлиғига йўл очиш. Чап оч биқиннинг ўрта қисмидан бел умуртқасининг қовурға-кўндаланг ўсимтаси учидан 8 — 10 см пастга тушиб, тери, юза, ва қориннинг сариқ фасциялари кесилади; унинг узунаси 12 — 15 см. Ташқи, ички қийшиқ ва кўндаланг қорин мускул толаларига қараб, бир-биридан ажратилади. Девор пардаси кўндаланг фасцияси билан бирга қўшиб, пинцет ёрдамида ушлаб, ичкаридан ташқарига чиқариб олинади ва қайчи билан кесилади, кейин ичкарига киргизилган бармоқ ҳимоясида кесув қайчи ёрдамида узайтирилади. Қорин бўшлиғи орқа қисмига киргизилган қўл бачадон шохига тахминан юборилиб, ўнг бачадон шохини, тухуми билан бирга қўшиб, жароҳат чеккасига қараб тортади. Мезовариягa (тухумдон ўртаси) экразер занжири ёки эмаскуляторни, тухум йўли тизимчасига ўрнатилади ва шу билан тухумдон кесиб олиб ташланади. Чап томондаги тухумдонда ҳам шундай операция такрорланади. Сўнгра қорин сероз парда, кўндаланг фасция ва кўндаланг мускул (ёки апоневроз) кетгут билан узлуксиз тикилади. Тери қавати, қориннинг сариқ фасциясини бирга қўшиб, тугунли узлукли чок ўтказиб тикилади, 10 кундан кейин ўтказилган лигатура олиб ташланади.

Колпотомия — vaginotomia — қорин бўшлиғини қин орқали кесиш. Қин ичидан сигирларда овариэктомия ўтказиш жуда қулай, чунки қорин бўшлиғига кириш қийин эмас. Паст сакраль анес-

тезия ўтказилади. Ҳайвоннинг қорин томонидан тасмани ўтказиб қаттиқ тортилади ва фиксация қилинади. Операция ўтказиш пайтида ҳайвон оч қолдирилади, чунки бўш ичак ҳалқаларида манипуляция ўтказилганда улар шу вақтда беланиб, натижада тўсқинлик кўрсатишлари мумкин.

Байталларнинг тухумини қин ичидан тешик орқали уйнинг юқори деворига тортиб чиқариши аҳён-аҳёнда бу иш ўнгидан келиши мумкин. Шунинг учун уларни чиқариб олишда қорин бўшлиғига узунчоқ корнцанг ёрдамида у ердаги боғлам олдин фиксация қилиниб кейин қўлни ичкарига киргизиб, тухум бураб олинади ёки экразер ишлатилади (262 расм)

1) Дорсаль колпотомия усули. Ўнг қўл билан ништарнинг ўткир қисмини бекитиб, қинга қараб юборади, уни шундай қилиб ушлайдики, ўткир томони икки бармоқ орасидан 2 см ташқарига чиқиши керак. Бачадоннинг бўйин қисмида жойлашган қин дорсаль гумбази ва қорин девори пардасига ёпишган бачадон-тўғри ичакларнинг олди қисмидан 2 - 4 см. кесилади. Навбати билан аввал биринчи кейин иккинчи бармоқлар ёрдамида уларни чўзади ва жароҳат кенгайтирилади, кейин бироз пастга тушиб, пайпаслаб бачадон-тўғри ичакларнинг олди қисмидан 2 — 4 тухумдон топилади.

Қин бўшлиғига қараб ичкаридан тухумдон чиқариб олинади (262 расм) ва чап қўл билан экразер занжирига илинтириб, у кесиб олиб ташланади. Керак бўлган тақдирда шу тарзда бошқа томондаги тухумдон олиб ташланади, лекин операция давомида қин ичида турган қўл ташқарига чиқарилади.

2) Вентраль колпотомия усули биринчига қараганда фарқи шундаки, кесиш чизиғи бачадоннинг бўйин қисмидан 2 — 3 см пастидан, вентраль қин гумбазида бажарилади. Колпотомия тешиги тухумдон ўрнашган жойидан чиқарилади. Уларнинг қин бўшлиғига чиқариш учун яхши шароит туғилади. Бундан кейинги фаолият худди дорсаль колпотомия ўтказишнинг ўзгинаси.

Қин жароҳати тикилмайди, чунки унинг чеккалари тезлик билан бир-бирига ёпишиб кетади. 6 соат вақт ўтиши билан ҳайвонга сув ва тез ҳазм бўладиган озуқа берилади.

ЧОВ—ЁРҒОҚ ДАББАСИНИНҒ ОПЕРАЦИЯСИ

Қорин бўшлиғидаги ички бор нарсалар аралаш бўлиб, ўзининг чегарасидан чов канали (бўшлиқ) canalis inguinalis (spotium) ва ёрғоқ областига тушса, чов—ёргоқ даббаси деб аташади. Ички бор нарсалар чов каналига ва умумий қин парда бўшлиғига тушади. Бундай дабба тез-тез учраб туради. Булардан қин ичидаги дабба hernia intravaginalis (ёргоқни ёлғон даббаси) деб айтишади. Чарви ёки ичак ҳалқалари, девор олди сероз пардаси билан бирга ёргоқ ва умумий қин пардасининг орасига кириб олишни қин ташқи даббаси деб аташади — hernia extravaginalis, s. scrotalis vera — ҳақиқий даббаси). Буларнинг орасида биринчиси кўп тарқалган; бунинг асосий намояндаси умуман чўчқалар, камдан-кам айғирларда ва бошқа турдаги эркак ҳайвонларда учраб туради. (263 расм).

ЧЎЧҚАЛАРДА ОПЕРАЦИЯ

Чўчқа ва бошқа турдаги ҳайвонларда бир вақтнинг ўзида операция ҳамда ахталаш ўтказиш мумкин.

Оғриқсизлантириш ва фиксация. Операция столида ёки махсус нарвонда (овариэктомия ўтказиш учун ясаган) чўчқа бошини паст томонга тўғрилаб фиксация ўтқазилади. Инфильтрация усули ва интеротестикуляр новокаин эритмаси қўлланади.

Операция техникаси Чов атрофидан ёрғоқ олдигача тери, фасция узунасига 8—9 см кесилади (264, а расм) ва уруғдон йўл канал деворини, атроф тўқималардан яккалантиради. Ёпилган қайчи учи ёки тампон орқали ёрғоқ ичидан канал девори ва умумий қин пардасини ташқарига чиқариб олади. Баъзи жойларда ёпишиб олган қаватларни, қайчи билан кесиб ажратади. Умумий қин парданинг бўшлиғида бўлган бор нарсалар қорин бўшлиғига қайтариб ўз ўрнига туширилади. Умумий қин парда бўшлиғида бошқа нарсалар бўлмаслигига ишонч ҳосил қилингандан кейин уни ўз ўқи атрофида, уруғдон билан бирга икки маротаба бураб айлантирилади. Узун ипак ёки синтетик ип билан ўзига буралган тизимча боғланади. Шунда уруғдон бези олдидан, умумий қин пардасини бироз кесиб, ичкарида бошқа нарса йўқлиги учун текшириш олиб борилади, кейин уни узун лигатурали игна ёрдами-

да, чов каналининг тери ости ташқи ва ички чеккаларидан, навбати билан лигатура ўтказилади (кисетный) (б). Лигатура учларини бир-биридан ўтказиб қаттиқ тортилади. Чов ташқи ҳалқасидан 1=1,5 см юқори тугун боғлашдан олдин тизимча кесилади Шунда чов каналида мустаҳкам биологик тампон ҳосил бўлади. Тери жароҳатини тугунли узлукли бахия ўтказиб тикилади.

БАЧАДОН ВА ЕЛИНДА ОПЕРАЦИЯ

Онанинг қорнини ёриб болани чиқариб олиш — sectiocaesarea.

Кўрсатма. Ҳамма ургочи уй ҳайвонларда қоринда бўлган болани табиий йўл орқали туғиши қийинлашганда—бошқа иложи бўлмаганда, шунинг билан бирга ҳайвон ҳаётини сақлаш учун бу операция ўтказилади

Фиксация ва оғриқсизлантириш. Қоида бўйича катта ҳайвонларни станокда тик ҳолатида ёки сомон тўшалган очиқ далада ётқизиб фиксация қилинади. Ёрдамчи, сигир бошини бурнидан, шохидан ёки нуктасидан мустаҳкам ушлайди ва ҳайвон танасини ўзининг гавдаси билан босиб туради Ўнг орқа оёқнинг тушоғига арқон ўтказиб уни узун учини тана олдига чиқаради, керак бўлганда бу ҳайвонни йиқитиш ҳолатига келтиради. Ҳайвон ўнг томонига ётқизилади. Кичик ҳайвонлар орка ёки ён томони билан ётқизилади. Йирик моллар учун паралюмбаль анестезия қўлланади; баъзи вақтларда (операция ўтқазиш даврида) қўшимча инфильтрация қўлланади.

Операция техникаси. Кесарево кесиш асосан икки қисмдан иборат— лапаротомия ва гистеротомия (ачадонни очиш) изчиллик билан болани ичкаридан тортиб чиқариш.

Қорамолларда операция ўтқазиш йўлини танлаб олиш, вазиятга боғлиқ ё ёнбош области чап томонидан лапаротомия (тик турганда) ёки парамедиан—қоринниг тери ости венаси жойлашишига параллель бажарилади (265 расм),

Сигирни тик турган вазиятида операцияси—ёнбош области ўртасидан қориннинг ички қийшиқ мускул толасининг йўналиш қиясига нисбатдан параллель ёки вертикаль, чап оч биқиннинг пастки чеккасидан кесишни олиб борилади. Кесиш узунаси 35—40 см. Ла-

паротомия ўтказилгандан сўнг катта қорин девори ва чарви олдинга қараб силжитилади ва шунда бачадон яккаланади. Хирург икки қўлини болали бачадон шохи учининг остига юборади ва уни қисман қорин бўшлиғидан чиқаради. Қорин бўшлиғини ажратиш учун шох атрофига докали салфетка жойлаштиради. Ассистент хирург кейин бачадон шохидан ушлайди, амалга оширадиган унинг катта қайрилган девор томонидан узунасига 20—30 см кесиб очади. Кесиш маросими бошланади, бачадон танасидан 10—20 см тухумдонга етмасдан қирқиш тугайди. Шунда карункуланинг бузилмаслигига диққат қилиб туриш хирурглан талаб қилинади. Бачадон жароҳати чеккасидан тортилади. бола пардаси ушланади ва секинлик билан улар кесилади. Қонда бўйича бола сувининг қорин бўшлиғига тушмаслигига ҳаракат қилиш керак, чунки у ернинг ифлосланишига бу катта аҳамиятга эга. Бордию тушадиган сув ифлос бўлмаса, унда тушган тақдирда бу тана учун хавф туғдирмайди. Осилиб турган бачадон бўшлиғига қўл киргизилади, тегишли бола оёғини (агар мумкин бўлса ва бошини) ушлаб уни секинлик билан киндигигича ичкаридан ташқарига чиқариб олишга ҳаракат қилинади: ассистент хирург бўлса уни ушлаб олади, қорин бўшлиғида киндигини узилмаслиги учун у ушланади, чиқариб олган болани киндигига ипилов берилади, оғиз ва бурунда бўлган шиллиқ нарсалар тозаланади. Кейин бола пардаси билан алоқаси мустаҳкамлиги текширилади. Агар осонлик билан карункулалар ажралса улар олиб ташланади, акс ҳолда ички сабаблар натижасида вужудга келган бўлса, улар кейинчалик ўз ўзидан ажралиб кетиши учун бачадон ичида қолдирилади. Шунда бачадон ичига 1000000 ТБ пенициллин юборилади. Бачадон деворидаги жароҳатни икки қаватли (устма - уст) узлуксиз — "ёлкасимон" Шмиден ва Ламбер усуллари билан жароҳат лабларига бахия ўтқазиб бачадон шох деворини тикади. Бачадон қорин бўшлиғига жўнатилади Қорин деворини икки қават: биринчиси — қорининг сероз пардаси билан кўндаланг фасция, қорининг қийшиқ мускуллари; иккинчиси — қолган ҳамма қаватлари ва шу жумладан тери тугунли узлукли тикилади. Операция ўтқазиш иши ҳаммаси бўлиб ўртача 50—60 минут чўзилади.

Сигирни ётқизган вазиятида операция ўтқазиш. Қорин бўшлиғига-қорин тери ости венасидан 5—10 см дорсолатераль ёки вена ва оч чизиқ

жароҳатидан парамедиаль йўл очилади (266 расм). Сут безининг олдидан 30—40 см узунасига шу ердаги тўқималар кесилади. Тери, фасция ва тўғри мускул апоневроз қавати ништар дастаси орқали ажратилади, кейин қориннинг мускул пайи, номдош фасция, ва қориннинг сероз пардаси кичик қилиб кесилади, бармоқ назорати остида кесилган жароҳат қайчи билан узайтирилади.

Катта қорин ва устидаги чарви олдинга қараб силжитилади, бачадоннинг болали шохи тери жароҳат чеккасига тортиб яқинлаштирилади. Келасидаги ишлар, юқоридаги операция қоидалари қайтадан такрорланади.

Қорин сероз пардасига узлуксиз чок ўтқазиб тикилади, тўғри мускул ўзининг қин пардаси билан бирга қўшиб ва тери, қориннинг сариқ фасциясига алоҳида тугун ташлаб тикилади. Терига қўйилган чоклар 12—14 кундан кейин олиб ташланади.

СИГИР СУТ БЕЗИДА (ЕЛИНИДА) ОПЕРАЦИЯ ЎТКАЗИШ

Анатомо—топографик маълумотлар. Сигир елини қов областида жойлашган ва иккита палла бўлак—бўлак сут безларидан тузилган, қайсики буларнинг ҳар бирининг вентраль томонида эмчак учи—сурғич канали билан тамом бўлади (267 расм). Паллалинг ҳар бири мураккаб паренхима тўқималардан иборат. Юза фасцияси чуқур фасция билан чегарасиз кўзга ташланмасдан бирга қўшилади. Охирги фасция эса елин боғламининг осилиб турган ён томонида жойлашган бўлиб, унинг давоми ҳисобланиб—қориннинг сариқ фасцияси ҳисобидан ажралиб чиқган, сут бези ўнг ва чап паллалари ўз навбатида бўлакларга бўлинади. Икки юза ва чуқур фасциялар ҳисобидан сут бези учун мустаҳкам бирлаштирувчи тўқима, унинг устини қоплайдиган парда-капсула ташкил топган. Ундан ажралиб чиқган тармоқлар сут безини ўз навбатида 4—та алоҳида паллаларга бўлиб ташлайди,

Сурғичлар девори тери, бирлаштирувчи тўқима ва шиллиқ парда ҳисобидан тузилган. Тери таркибида тер, ёғ безлари ва жун қопламасидан буткул маҳрум этилган. Энг йўғон бирлаштирувчи тўқимани ўрта қавати эластик, коллаген ва шиллиқ мускул тўқима толалари бир-бири билан чигиллашган тутамлардан иборат.

Сўргич учида жойлашган мускул толалари йиғилиб сўргич канали учун сфинктер хизматини бажаради.

Қон билан таъминланиш. Сут безини асосан ташқи уятлик артерияси ҳисобидан тармоқлар тарқалади. У чов каналидан чиқиб олганидан сўнг елинга олди ва орқа елин негизи артериялари ажралиб чиқади ва уларнинг давоми сут артериясига ўтади. Елин областидан асосан қон оқиб чиқиб кетишини уч жуфт: ташқи уятлик, қорин тери ости ва ички уятлик вена томирлари амалга оширадилар

Қоракўл қўйларнинг эмчагида артерия қон таъминотининг ўзига хос хусусиятлари. Қўй ва эчкиларнинг эмчагида артерия қони билан таъминланиши тўғрисида илмий текшириш ишлари тўғрисида морфологлар орасида ягона назария йўқ. Баъзиларининг ёзишларига қараганда қўйларда ташқи уятлик артериянинг эмчак қон таъминотида, унинг борлигини рад этадилар. Лекин баъзи морфологлар бу тўғрида унинг борлигини рад этмадилар. Қоракўл қўйларда қорин усти – уятлик артерия (268— 2 расм) пояси тенг иккига ташқи уятлик ва қорин усти каудаль артерия тармоқларига бўлинади. Демак, эмчакнинг ҳар бир ярим палласи асосий ва қўшимча областларга бўлинади. Асосий қисмига ташқи уятлик, қўшимчасига эса ички уятлик (15) артериялар тарқалади.

Ташқи уятлик артерияси эмчак усти бўлимида у бир неча бор қайрилиб, пупарта боғламининг остида жойлашиб, бўш тўқималарни тешиб ичкари киради, лекин унинг юқори чегарасида эмчак усти лимфа тугуни жойлашган артерия айланиб унинг орқа томонига ўтиб олади. Шу ерда эмчакнинг асосий қисми олдинги ва орқа томонларига турли диаметрда бўлган тармоқларга бўлиниб кетади.

Демак, қоракўл қўйларда ҳар бир эмчак палласи асосий ва қўшимча зоналарига, ташқи уятлик ва ички уятлик артериялар тарқалади. Қўй эмчаги ўзининг топографик тузилиши ва қон билан таъминланиши, бошқа ҳайвонлардан ажралиб туради. Қўйларда мастит касаллигига алоқадор бўлган тез битмас оқма белгиси бунга яққол мисол бўлиши мумкин. Эмчак областида турли хирургик операция ишларини олиб бориш жараёнида, хирургдан у ерда бўлган артерия тармоқларининг топографо - анатомик жойлашишини пухта ўзлаштириши ва бу томирларни керак бўлмаган жароҳатлардан сақлаш зарурдир. Шундагина операцияни олиб бориши муваффақиятли чиқишига яхши имконият туғилади.

Иннервация. Бу зонада жойлашган орган ва тўқималарнинг нервлар билан таъминланишининг асосий манбаи ташқи уруғ нерви ҳисобидан бажарилади. Ўзи чов каналидан чиқиб сут безига киради ва у ерда кўп тармоқларга бўлиниб, елиннинг ялтироқ юзасидан ташқари унинг ҳамма чегарасини нервлантиради (269 расм). Шунинг билан бирга сут безининг ковак тўқимасига ёнбош—қорин ости, ёнбош—чот ва чов нервлари тарқалади.

Сут безини оғриқсизлантириш. Б. А. Башкиров усули бўйича ўтказувчанлик йўли орқали амалга оширилади (270 расм).

Оғриқсизлантириш техникаси. Ташқи уруғ нерви вужудга келган жойида тананинг 100 кг масса оғирлигига 7—8 мл миқдорда 3% новокаин эритмасини паравертебраль, мускул оралиғига юборади. Игнани санчиш нуқтаси бел умуртқаси 3—4-нчи қўндаланг ўсимталарининг ораси, ўрта чизиқдан 7—8 см узоқ жойлашган. Игнани 55—60° бурчак остида умуртқа танасига бориб тақалганча юборади, кейин уни 2-5 мм узига қайта тортиб эритма қуйилади. Сут безининг орқа томонини оғриқсизлантириш учун, чов нервига қўшимча эритма юборади (269 расм).

Сурғичларни оғриқсизлантириш. Хлор этил ёрдамида юзаки анестезия ўтказилади. 50 см узоқликдан туриб сурғичга қараб унинг ранги оқаргунча эритма сепилади. Шунда ҳаммаси бўлиб оғриқни сезмаслиги 3—4 дақиқа давом этилади.

СУТ ЦИСТЕРНАЛАРИНИНГ ОҚМАСИ ВА СУРҒИЧ ЖАРОҲАТЛАРИНИ ОПЕРАЦИЯ УСУЛИ БИЛАН ДАВОЛАШ

Кўрсатма. Жароҳат ва оқмаларни нотўғри ва кечикиб ёпиш оқибатида бу касаллик келиб чиқади.

Оғриқсизлантириш. Премедикация, ўтказувчанлик, инфильтрация ёки вена томири орқали анестетик модда эритмаси юборилади

Операция техникаси. Тешилмаган ва чуқурлашмаган жароҳатлар кам хавф туғдиради ва битгандан сўнг ўзгариш қолдирмайди. Хирургик қоида бўйича жароҳат лабларини тўғрилайди ва туалет ўтказилади. Офтальмологик қайчи ёрдамида ёпишган, кистача бўлган қисмлари кесиб олиб ташланади Сўнгра жароҳат ичига антисептик йўллар билан ишлов берилади

ва силиргга чок ўтказилиб у тикилади (271 расм). Агар жароҳатда кўпгина тўқималар ўлган бўлса, уларни тикмасдан очиқ қолдириб даволанади. Лактация даврида бўлган сигир сутини махсус сут катетери (272 расм) ёрдамида соғиб олинади. Соғадиган сигирларга суқулиб кирган жароҳат ва оқмаларни герметик усул билан ёпилади ва операциядан кейинги даврларда тўпланган сути ўз вақтида у ердан эвакуация қилинади. Оғриқсизлантиргандан кейин сурғич канали танасига резинали ҳалка ўтказиб, қон оқишнинг олди олинади. Жароҳатга диққат билан хирургик ишлов берилади. Оқма атрофида жойлашган ўлган тўқималар олиб ташланади. Иллат—нуқсонларни тўғри шаклга келтиришга киришилади. Операциядан кейинги жароҳатларни герметик ёпиш учун, икки қаватли турлича тикиш мақсадга мувофиқ. Бунда пиокрин клейи ишлатилади. Жароҳат юзасига юпқа қилиб клей суртилади ва тезлик билан жароҳат лаблари бир-бирига яқинлаштирилади, сўнгра уларни бир неча секунд босилиб мустаҳкамланади. Клей боғламлар юқори герметик хусусиятдан ташқари у бактерицид хоссага ҳам эга.

СУТ БЕЗИНИНГ СУРҒИЧЛАРИГА КАТЕТЕР ЎРНАТИШ

Кўрсатма. Жароҳат ва оқмаларни операциядан кейинги даволаш, суг соғишининг қийинлашишини йўқотиш.

Катетер ўрнатиш усули. Кўп ва давомли катетер ёрдамида тўпланган маҳсулотни, сут цистернасидан чиқариш учун, шу қаторда тўқимани қитиқламаслик енгил, эластик, ўз ўзидан ушлай иган катетер ишлатилади. Пластмасса полиэтилендан ясалган суг катетери талабга жавоб беради. Уни полиэтилен найчасидан тегишли диаметрда осон йўл билан ясаш мумкин.

СУРҒИЧ КАНАЛИ ТОРАЙИШИНИ ОПЕРАЦИЯ УСУЛИ БИЛАН ДАВОЛАШ

Кўрсатма Туғма ёки орттирилган, қисиб соғадиган сигирларда.

Оғриқсизлантириш ўтказувчанлик, инфильтрация усуллари.

Операция техникаси Махсус тайёрланган пичоқлар (273 расм) ёрдамида сўрғич учида жойлашган

сфинктерларни кесиб, унлаги сут каналларини кенгайтириш амалга оширилади. Ҳайвон станокда фиксация қилинади Асептика қоидасига риоя қилинади. Сўрғич каналининг бир, икки томонидан ёки бут шаклида кесилади. Операциядан кейинги даврда учрайдиган шилимшиқ яллиғланиш ва қайта кесилишининг олдини олиш, битиш даврида ўзини фиксацияловчи катетер қўйиш ёки соғиб туришни кучайтириш керак.

Сўрғич каналини консервация қилиш учун махсус кенгайтирувчилар билан эришиш мумкин.

СУТ БЕЗИНИНГ СЎРҒИЧЛАРИНИ АМПУТАЦИЯ ҚИЛИШ

Кўрсатма. Елин сўрғичлари урилиши натижасида ундаги тўқималарнинг мажақланиши.

Оғриқсизлантириш, Б. А. Башкиров усули бўйича ўтказилади Агар операция ўтказиш ишини сурғичнинг орқа томонида ўтказмоқчи бўлса, унда қўшимча равишда чот нервини оғриқсизлантирилади.

Операция техникаси. Сўрғич учи кам зарарланган бўлса унда қисман ампутация ўтказилади. Шунда соғиш учун пайдо бўлган чўлтоқ қолдирилади. Мажақланган тўқималарни кесиш вақтида, у ерда жойлашган шиллиқ парда қолдирилади, чунки битиб кетишга яхши шароит бўлмайди. Жароҳат очиқ усул билан даволанади.

Кенг миқёсда зарарланган сўрғич сут танасидан олиб ташланади, кейинчалик унга устма—уст икки қаватли сидирга чок ўтказиб тикилади.

ПАТОГЕНЕТИК ДАВОЛАШ МАҚСАДИ ВА СУТ БЕЗИ НЕРВЛАРИНИНГ БЛОКАДАСИ

Кўрсатма. Профилактика ва маститларни даволаш.

Блокада ўтказиш техникаси. Няура ва Д. Д. Локвинов бўйича ташқи уруғдон нерв чов каналидан чиқиб, елин усти бўшлиғига кириш олдида, 0,5% новокаин эритмаси юборилади. Елин танаси орқа томони ўрталик чизиғидан 1—2 см четга чиқиб шу тарафда жойлашган билакузук бўғимига қараб 8—12 см игнани чуқурликга киргизиб 0,5% 80—100 мл новокаин эритмаси қуйилади. Юқорида кўрсатилган Башкиров усули билан ҳар томонлама шу миқдорда алоҳида блокада ўтказилади

ЖИНСИЙ АЪЗО ВА ЖИНСИЙ ОЛАТ ТЕРИСИ БОШЧАСИДА (КЕРТМАГИДА) ОПЕРАЦИЯ

Анатомо-топографик маълумотлар. Жинсий орган—penis—(274 расм) унинг пойдевор қисми қуймич суягининг тегишли томонларидан фиброз оёқчалар билан бошланиб, сўнг улардан ғалвирак—тешик—corpus cavernosum—(275 расм) тўқимаси—ҳосил бўлади Бу оёқчалар келасида қўшилиб, пенис илдизини вужудга келтиради. Чот ва уятлик областида цилиндр шаклидаги уни танаси жойлашади. Каверна тўқимасини оқ парда қоплаган. Пенисининг дорсаль томонида томир ва нерв учун жўяк, вентраль томонида—canalis urogenitalis — жойлашади. Пенис икки: маҳкам ва эркин қисмларга бўлинади Ковшовчи ҳайвонларда „S" симон бурилиши—flecsura sigmoidea—ёрғоқнинг орқасида (276 расм), чўчқаларда эса олдида жойлашган (277-б расм). Эрекция пайтида у тўғриланади, масалан отнинг жинсий аъзоси узунаси 0,3 метрни ташкил қилса эрекция даврида 1 метрга тўғри келади Айғирларда жинсий аъзонинг бош қисмида қалпоқчаси яхши ривожланган (274 расм). Унинг олдинги томонида ўйилган жой аниқ тассавур этилган, шунинг остида сийдик-жинсий каналининг эркин учи чиқиб туради (processus uretralis). Бошнинг асосий қисмида вена кавернаси яхши тараққий этилган. Қорамоллар жинсий аъзосининг учи ўткир (278 расм), мунча катта бўлмаган тепалик—бошча ғилофи жойлашган. Майда ковшавчи ҳайвонларнинг сийдик-жинсий ўсимтасидан 4—5 см ташқари чиқиб туради. Итларда пенис бошчаси цилиндрли—узунчоқ Бош охирида уретра очилади. Унинг асосий қисмида узунаси 8—10 см жинсий аъзонинг суяги жойлашган(277-А,17 расм),

Жинсий олат бошчасининг халтаси—препуция. Ковш қайтарувчи, ҳаммахўр ва гўштхўрларда ташқи ва ички, икки қаватдан иборат. Ташқи тери қаваги ҳисобидан киндик орқасида препуция тешиги вужудга келган. Ички шиллиқ парда қисми ўзига хос париэталь ва висцераль қаватлардан тузилган бўлиб, препуция халта бўшлиғи ҳосил қилади Чўчқаларда унинг дорсаль деворида препуция дивертикула (киртмаги) бўшлиғи жойлашиб олган Айғирларда препуция икки қаватли, (ташқи ва ички) бунинг устига буларнинг ҳар бири яна ташқи ва ички варақлардан ташкил топган. Препуциянинг ички қаватини ички варақаси жинсий аъзога ўтиб, айланма валик—цилиндр шаклига эга бўлади.

Жинсий аъзова препуция мускуллари. Жинсий аъзонинг тортувчи мускули (m retractor penis) катта аҳамиятга эга. Шиллиқ пардадан тузилган бўлиб, ўзи жуфт 1—2 нчи дум умуртқалардан бошланади ва жинсий аъзонинг вентраль томонидан бориб унинг учига етмасдан тугалланади. Қорамол ва чўчқаларда ретрактор мускули жинсий аъзонинг „S" симон қайрилишининг бурилиш остига ёпишган (278 A—R1 расм) бўлади.

Жинсий аъзода учта: юза, чуқур ва хусусий фасциялар мавжуд.

Препуция мускуллари (m. praeputialis) қорамол чўчқаларга хос бўлиб, улар қорин ости мускулининг краниаль ва каудаль бўлаклари дан тузилган (276 17 ва 18 расм). Краниаль қисми иккита тасма шаклида бўлиб, қалқонсимон тоғайи областидан бошланиб, каудаль томонга қараб силжийди ва препуция тешиги (19) орқа қисмига ёпишади, уни ҳалқа тариқасида ўраб олади. Каудаль мускуллари эса чот области тегишли томонларидан бошланади. Мускул толалари краниаль томонга қараб силжийди ва препуция тешигининг олдинги қисмида тугалланади.

Жинсий сийдик канали (canalis urogenitalis,— urethra) сийдик халтанинг бўйин қисмидан бошланади (278, W расм) жинсий аъзонинг бош қисми ва юқорида баён этилган ўсимталарида тугалланади. Унинг тос қисми тос бўшлиғининг остида жойлашган бўлиб, устини тос фасциясининг висцераль варақаси ўраб олади. Каналнинг ўзи бўлса жинсий аъзонинг махсус новида жойлашиб олган.

Қаватлари. Шиллиқ пардаси узунасига бурма шаклида ажралиб туради. Пуфаксимон, простата ва пиёзсимон безлар (279—17, 18 расм) уруғлондан чиқаётган уруғни суюқлантириш учун хизмат қилишади. Бу безларнинг ишлаб чиқарган маҳсулотлари сийдик—жинсий каналига очилади. Тос бўшлиғининг орқа қисмида жойлашган, канал тешиги торайган. Қорамол ва чўчқалар каналининг шиллиқ пардаси ўроқсимон бурма шаклини эслатади, бундан ташқари у ерда дивертикула ҳосил бўлади. Бунинг мавжудлигига кўра каналга катетер юборганда қаршилик бўлишини ҳисобга олиш албатта шарт.

Уретра танасидаги ғалвирак қисмида вена томирларининг қалинлашган чигали—каверна трабекулаларнинг кенгайганлиги кўзга ташланади (275 а ва б 3—4 расм),

ва кўп миқдорда шиллиқ мускулларни ўз ичига олади Жинсий аъзо тешигини ташқи томондан фиброз тўқимаси мустаҳкам ўраб туради.

Қон билан таъминланиш ички, ташқи уятлик ва ёрғоқ артериялар тармоқлари жинсий аъзога тарқалади.

Иннервация. Жинсий аъзо ва унинг кертмагини қуйидаги нервлар таъминлайди (276 расм):

Уятлик нерви (n. pudentus) хўкиз ва отларда думғоза нервнинг III ва IV вентраль жуфт тармоқлари ҳисобидан келиб чиқган. Бу нерв тос бўшлиғида дум мускулига, терига тармоқлар бериб, давоми эса жинсий дорсаль нерв (n dorsalis penis) тариқасида тарқалади.

Ўрта тўғри ичак нерви (n. rectalis medius) (IV думғоза нервининг вентраль тармоғи) тўғри ичак ва орқа чиқарув тешигини кўтарувчи мускулга тармоқ бериб, ўзи бўлса жинсий аъзо ретракторига тарқалади.

Тўғри ичакнинг каудаль нерви (n. rectalis caudalis) V—нчи думғоза нервнинг вентраль тармоғи ҳисобланади. Тўғри ичак ва ануснинг кўтарувчи мускули учун нерв тармоқлари билан таъминлайди.

Тоснинг вегетатив чигали (plexus pelvicus) тос бўшлиғида жойлашган бўлиб, уретрага кўп тармоқлар беради ва қон томирлари билан биргаликда белгиланган аъзоларга борадилар.

ЖИНСИЙ АЪЗОНИ ЎТКАЗУВЧАНЛИК УСУЛИ БИЛАН УЯТЛИК НЕРВЛАРИНИ ОҒРИҚСИЗЛАНТИРИШ

Кўрсатма. Жинсий аъзода текшириш ўтказиш ва уни препуция тешигидан чиқариб олиш, даволаш ишларини олиб бориш, уретра каналига, сийдик халтасига катетер юбориш, ўсмани экстирпация, ампутация ва бошқалар.

Отларда анестезия ўтказиш техникаси. Ануснинг остидан чот юмшоқ тўқималари ўстидан чап қўл ёрдамида пайпаслаб қуймич суягининг қайрилган жойи аниқланади. Шу ерда жойлашган юмшоқ тўқимасини ўрта чизиғидан силжитиб қўяди. Қуймич ёйи ўртасининг қаршисига ўнг томондан игна санчилади (280 расм). Шунда чот областида жойлашган юмшоқ тўқималар қаватидан игна ўтиб, унинг учи суякга бориб тегади, жинсий аъзо оёқчаларининг орасига 3% 20 мл новокаин эритмаси қўйилади 5—7 минут ўтгандан сўнг отнинг жинсий аъзоси ўзининг препуция халтасидан чиқа бошлайди. Парез ва анестезия ҳолати 2 соат чўзилади.

Буқаларда анестезия ўтказиш. Буқани станокга киргизиб, бурнига ҳалқа ўтказиб тик ушланади. Санчиш нуқтаси тегишли томонлар думғоза—қуймич боғламининг чекка кўриниши, қуймич-тўғри ичак чуқурчасининг ўрта текислигида жойлашган Санчиш учун иккита: йўналтирувчи ва санчиш игналари керак. Биринчисига Бобров, иккинчиси—қўйиш игнаси қайсики йўналтирувчи игнанинг каналига эркин сиғиши керак. Анестезия ўтказиш учун 2% новокаин эритмаси ишлатилади.

Санчиш жойини тайёрлагандан сўнг чап томондан мўлжалга олинган нуқтага йўналтирувчи игна терига киргизилади. Шунда игнани краниовентраль томонга қўшимча қилиб чуқурлаштирилади. Игнанинг учи чап оёқнинг тирсак дўнгисининг устига қараб бориши керак (281 расм). Игна кўрсатилган томон орқали тос бўшлигига тушади, унинг учи думғоза—қуймич ички деворига борганлиги ҳамма вақт сезилиб туради. Сўнгра қўйиш игнаси йўналтирувчи игна ёриғига қараб юборилади. Унга шприц уланади, секинлик билан 40 мл анестетик эритма жўнатилади (катта хўкизларга). Шунда уятлик нерви ва қисман тос ичидаги тугашган тармоқлари қамал қилинади. Эритмани жўнатиш чоғида, игнани аста-секин тос бўшлигидан бироз тортиб, уни фронталь текислигига қараб ўтказилади. Шундай қилиб инъекция ўтказишда тўғри ичак нервлари ва тос ичида тугашган тармоқлари оғриқсизлантирилади. Ўнг томонда жойлашган нервлар ҳам шу усул билан оғриқсизлантирилади

5—10 минут вақт ўтиши билан ёрғоқнинг кўндаланг жойлашган бурмаси текисланади, уруғдон безлари ўз жойларига тушадилар, чот ва ёрғоқ терисининг сезиш қобилияти йўқолади, жинсий аъзонинг сигмасимон қайрилиши (277, 13 расм) тўғриланади, жинсий аъзо учи ўз-ўзидан ташқарига чиқади ёки кертмаг халтасидан осонлик билан ташқарига чиқариб олинади. Жинсий аъзо ва препуция 1,5—2 соат давомида ўзининг сезиш қобилиятини йўқотади.

ХЎКИЗНИНГ ЖИНСИЙ АЪЗОСИДА ЖОЙЛАШГАН ЎСМАЛАРНИНГ ЭКСТИРПАЦИЯСИ

Кўрсатма Битта-иккита ёки кўплик сонда учрайдиган турли ҳажмдаги ва жойлашиб олган фибропапиломалар.

Оғриқсизлантириш. Ўтказувчанлик усули билан жинсий аъзода анестезияси ўтказилади.

Операция техникаси. Ҳайвон станокда тик турган вазиятида ушланади. Жинсий аъзо (ўсма юқорисидан) ўралган бинт устидан фиксация қилинади. Кўпчилик асосий ўсмалар ўткир ништар ёки қайчи билан кесиб олиб ташланади, қолдиқ ўсма тўқималарни қиздирилган темир билан куйдириб йўқотилади. Қонаётган қон томирларни атроф тўқимаси билан бирга қўшиб устига кетгут (3—нчи рақамли) орқали ҳалқа тайлаб у боғланади, уретра ўсимтасида тасодифий ҳодисалар бўлишининг олдини олиш учун, унинг ёриғига катетер ёки зонд юборилади, қайсики жойланишини аниқлаш учун хизмат қилади. Агар ўсма ўсимта ташқи деворида жойлашган бўлса ва ундаги шиллиқ пардани сақланишининг имконияти бўлмаса, у тақдирда жинсий аъзо ўсимтасининг зарарланган қисми билан бирга олиб ташланади. Қолган уретра деворини жинсий аъзо томонга қараб турган препуция варақасига тиқилади, натижада пастки уретростомия келиб чиқади.

ОТЛАРНИНГ ЖИНСИЙ АЪЗОСИНИНГ АМПУТАЦИЯСИ

Жинсий аъзонинг шикастланган областига ва унинг хусусиятига қараб иккига: пастидан ёки юқори қисмидан ампутация ўтказилади.

Жинсий сийдик канали учида доимий оқма ташкил этиб (пастки уретростомия) — urethrostomia inferior — унинг охиридан ампутациясини амалга ошириш (282. д—е расм).

Кўрсатма. Некроз, паралич, турли хил жароҳатлар, парафимоз.

Оғриқсизлантириш. Ўтказувчанлик анестезия билан бирга наркоз ўтказилади.

1. Оливков томонидан ўзгартирилган Байер усули. Ҳайвонни ўнг ён томонига ётқизган вазиятда операция олиб борилади. Орқа чап оёқ елка бўғимига қараб тортилади (яъни кастрация ўтказиш ҳолатини қайтаради). Операция доирасини етарлича тайёрлагандан сўнг, препуция ичидан жинсий аъзо иложи борича ташқарига тортиб чиқарилади. Мюзо қисқичи билан у фиксация қилинади ва горизонталь ҳолатда сақланади. Қон оқишнинг олдини олиш учун операция ўтказиш

чизиғидан бироз юқорига эластик ип ўтказиб, пенис танаси боғланади. Сўнгра учи қайрилган ичак қайчи билан сийдик жинсий каналининг ўрта чизиқидан тери ва унинг остида бўлган тўқималар кесилади (282-*а* расм). Ампутация ўтказиладиган нуқтадан, 10 см юқорида тўқимани кесиш тугатилади, 6—7 см узунасига уреграда ги жароҳат чеккалари тери четига яқинлаштириб тикилади (Б). Биринчи чок жароҳатнинг юқори бурчагидан ўтказилади, кейинги чоклар бўлса, улар бир-бирларидан 5 мм узоқлаштиради Жинсий аъзо уретрасининг олдинги қисмидаги чокидан жой ташлаб ип қаттиқ боғланади, кейин ундан 2—3 см ташлаб пенисниг олдинги қисми кесилади Ҳосил бўлган чултоқга йод эритмаси сургилади Операция иши бажарилгандан сўнг қон тўхтатғич эластик ип ечиб олинади.

Тихонин усули. Операция доирасида яхши туалет ўтказиб уретра ичига стериллаган катетер юборилади Шунда иложи борича жинсий аъзонинг юқори қисмига эластик бинт қўйилади. Жинсий аъзони боши билан ўсмани бирга қўшиб докали салфеткага ўрайди Пенисниг тери ва тери ости тўқимаси ёмоқсимон шаклида кесилади, кейин уни дорсаль томонининг ўрта чизиғидан бошлаб, вентраль ўрта чизиғида кесиш тугатилади. Шу ишни бошқа томонга ҳам давом эттирилади. Ён томонларида жойлашган тухумсимон ёмоқни юқорига қараб ажратиб боради ва манжеткани (энг учи) ўраб олади Жинсий аъзонинг вентраль томонида парча ости яқинидан тери ва тери остидаги тўқима учбурчак шаклида кесилади ва у уретрадан ажратилади (283-расм). Пенисниг зарарланган пастки қисми юқори чегарасида айланма қилиб кесиб ампутация ўтказилади, ҳосил бўлган чўлтоқни тери қийқими билан ўраб олинади, 8—10 кун ўтгандан кейин ўтказилган иплар ўз-ўзидан тушиб кетади.

Тарасеевич усули. Чўлтоқдан қон оқишининг олдини олиш учун, калтагина лигатура (кисетный): шуларнинг иккитаси ковак танага ва биттаси пенис атрофи бўйлаб ўтказилади

Жинсий аъзода яширин (глухой) ип ўтказиб ампутациясини бажариш. Ампутацияни бажариб бўлгандан кейин, жинсий аъзонинг кесилган дорсаль артериясига диққат билан тўқималараро ўтга лигатура ўтказиб боғлаб олинади. Уретранинг ковак танасига юқоридан пастга қараб тугунли чок ўрнати-

лади, шунда у ерда бўлган трабекулаларни илинтириб олишга шароит туғилади. Фасция ва тери қаватлари учун алоҳида тикишлар бажарилади. Тикишни бошлашдан олдин, чўлтоқнинг ён томонидан тери тўқимаси учбурчак шаклида кесиб олиб ташланади, тўқималар тикилгандан сўнг чултоқ шакли айланма бўлади.

Магда усули. Препуция халтасидан чиқариб олинган жинсий аъзонинг уретрасига катетер юборилади ва юқорида баён этилгандек қон оқишларини тўхтатиш мақсади учун жгут ишлатилади. Сўнгра гумон қилинган жойдан ампутация ўтказишдан олдин, уретра чегарасига борганча уни бузмасликга ҳаракат қилиш албатта зарур. Шу ерда бўлган тери ва чуқур жойлашган тўқималар айланма шаклида кесилади. Уретранинг бош томон қисмига қарата 5—6 см узунасига, уни атроф тўқималардан яккалантирилади ва сўнгра кесилади. Уретранинг эркин учидан бироз тортиб, иккита ҳалкали бахия ўтказиб манжеткани ичкарига қайтаради ва атроф тўқималарга чок ўтказиб тикилади. Натижада ясама — сунъий сийдик чиқариш тешиги — processus urethralis — ҳосил бўлади. Уретростомия узунаси 4 см дан кам бўлмаслиги шарт ва унинг юқори учи қуймич кесуви пастки ёқасида бўлиши керак Борди-ю шу шарт-шароит бўлмаган тақдирда сийдик оқиши оёқга сачраб, натижада шу ерда жойлашган тери экземага учрайди. Ўтказилган чок 9—10 кундан кейин олиб ташланади (282- расм).

Манжеткани тикиш Қачон жинсий аъзо манжетка киёфасида қалинлашиб, склерозга айланган ҳалкаси торгиб олишда препуцияга тусқинлик қилади, шунда уни олиб ташлашга тўғри келади. Бу мақсадни кўзда тутиб манжетканинг танасидан бармоқ билан ва кенглиги 1,5—2 см ундан халқа ўтказиб, унинг атрофидан тикилади, бунинг устига ҳар бир келаси ўтказилган лигатура, олдинги тешиги орқали ўтиши керак. Ҳамда ўтказилган ипларнинг учларига тугун тайлаб, улар боғланади ва кесилади, 0,3—0,5 см ундан узоқликда манжетка қайчи билан ажратиб олинади (И. И. Магда). Агар манжетка пойдевори кенг ва қисишга берилмаса, унинг юқори ва пастки қисмларидан айланма шаклида кесилади ва манжетка олиб ташланади. Жароҳат чеккаларига тугунли бахия ўтказиб бир-бирига жипслаштириб тикилади (284- расм).

2. Ампутациядан кейин чўлтоқ ҳосил қилиш ва яширинча (глухой) ип ўтказиб уни бекитиш. Операция ўтказилиши юқорида баён этилган усулларнинг ўзгинаси яна қайтарилади. Яллиғланган жинсий сийдик канали узунасига кесилади ва уретранинг шиллиқ пардаси 7—8 см бўйига тикилади, унинг чекка қисми 2 см узунасида атроф тўқималардан яккалантириб кейин кесилади ва қайрилган чеккалари тўғриланади. Шу текисликда жинсий аъзо ҳам бевосита кесилади. Шунда. ажралиб кетган уретра ўзини чўлтоғидан чиқиб турган бўлади. Кейин жинсий аъзони дорсаль томонида жойлашган қон томирлари боғланади, чўлтоқнинг ковак танаси дорсовентраль томонида жойлашган оқ пардани қаттиқ тортиб унга тугунли лигатура ўтказиб боғланади Чўлтоқ бетида бўлган ковак тана тўғриланади ва уретрадаги қолдиқ шиллиқ парда қисми ва жинсий аъзонинг териси фасция билан биргаликда қўшиб тикилади. шунда чўлтоқда бўлган ковак тана шиллиқ пардага тўла ёпилиши албатта керак. Чўлтоқнинг текис бўлиши учун ундаги ортиқча ён томонларида жойлашган тери тўқимаси кесилиб олинади ва кейин тикилади (Б—Д).

Жинсий аъзонинг юқори ампутацияси — ure hrotomia superior —.

Кўрсатма. Паралич, жинсий аъзонинг кенг некрозга учраганида, препуция цилиндригача ва ундан юқори катта ўсма.

Оғриқсизлантириш. Хлорал гидрат, юқори сакраль анестезия.

Операция техникаси. Операция асосан икки босқич билан олиб борилади. Олдин чот областида сунъий сийдик чиқарадиган канал оқмасини вужудга келтиради (чот уретротомияси) (287-расм). Шундан кейин жинсий аъзо яхшилаб ювилади ва тозаланади, йод эритмаси суртилади. Ампутация ўтказиладиган чегарада (одатга кўра препуция цилиндридан юқори) тери тўқимаси айланма шаклида кесилади ва қалин ипак ипи билан, кесиш натижасида ҳосил бўлган жўяк тикилади. 2—3 см лигатура остидан зарарланган жинсий аъзо тўла кесиб олиб ташланади. Ҳосил бўлган чўлтоқга йод эритмаси суртилади. У 12—15 кундан кейин ўзи ажралиб тушади.

ЭРКАК ҲАЙВОНЛАРНИНГ ЧОТ — perimealis ОБЛАСТИДА ОПЕРАЦИЯ

Анатомо-топографик маълумотлар. Чот области тор чегарадан иборат бўлиб, юқоридан дум илдизи, остидан эса ёрғоқнинг тана қисми, ён томонлардан эса думғоза-қуймич боғлами ва сон мускуллари ўрин оладилар. Ўзи икки бўлимдан — орқа чиқарув тешиги ва сийдик жинсий, охиргисида жинсий аъзо ва сийдик чиқарув канали — urethra — жойлашган (286-расм).

Қаватлари: териси юпка (уни ўртасида чот чизиғи кўзга ташланади). Тери ости, фасция ва мускул қаватлари бўш ривожланган, чот юқори қисмида орқа чиқарув тешигининг сфинктери (кисувчи), анусни кўтарувчи ва дум мускуллари; пастки қисмида эса жинсий аъзонинг ретрактори (таранг тортувчи) жойлашган. Жинсий аъзо билан сийдик—жинсий канали чотнинг сийдик—жинсий қисмида жойлашиб олган.

Қон билан таъминланиши асосан чот, ёпғич, бульба уретраль артерияларнинг тармоқлари ҳисобидан амалга оширилади.

Иннервация. Чот нервлари (уятлик нерв тармоғи ҳисобидан). Охирги (ўнг ва чап томонларга) юза (тери ости) ва чуқур (фасция ости) тармоқларига бўлиниб кетади, қайсики чот орқали пастга қараб силжишади ва унинг ҳамма чегарасида, ёрғоқ терисининг орқа томонига тарқалади.

Айғирларда чот областида ўтказувчанлик усули билан оғриқсизлантириш ўтказилади.

Кўрсатма Уретротомия, уретростомия ва шунга ўхшаш операциялар.

Операция техникаси. Қуймич ёйи устидан пов — тўғри ичак бўшлиғининг пастидан жуни қирқилади ва шу ерда анестезия қилинади. Кейин қуймич ёнидан бир бармоқ кенглигида анусни ўнг томонидан шу билан бирга ундан яна шунча узоқликда, ингичка игна билан тери остига 3% 5—10 мл новокаин эритмаси қуйилади. Бу иккала санчиш билан ўнг томонда жойлашган чот нервининг юза ва чуқур тармоқлари қамал бўлишади (280- расм)

Чап томонда ҳам шу иш қайтарилади. Уретротомия ва уретростомияни бажаришда жинсий аъзога қўшимча равишда ўтказувчанлик анестезия ўтказилади.

Кўрсатма. Уретротомияни ўтказиш мақсади, сийдик чиқишига йўл очиш, чунки унинг оқиши ушланиб қолади, шунда сийдик жинсий каналида ўсма, шиш, тош, бегона жисм тиқилиб қолиш оқибатида операция ўтказиш талаб қилинади. Унинг операцияси энг муҳим ва мураккаб ҳисобланади. Сийдик халтасида тиқилиб қолган тошни олиб ташлаш учун жинсий аъзони кесиб сийдик халтасига йўл очиш демакдир.

Фиксация. Ҳайвон кўпинча станокга киргизилади ва тик турган вазиятда операция бажарилади. Баъзан ёткизган ҳолатда ҳам бу операцияни бажариш мумкин

Оғриқсизлантириш учун наркоз, сакраль ёки ўтказувчанлик усули билан анестезия бажарилади.

Операция техникаси. Операция ўтказиш жойини танлаш, тўпланган сийдик оқиши учун пайдо бўлган тўсиқнинг жойлашига боғлиқ. Хўкиз ва чўчқаларда пениснинг қайрилган чегараси олдида ёки орқасида жойлашган бўлиши мумкин. Бошқа вақтларда қуймичнинг кесма областида уретромия ўтказилади. Операцияни бошлашдан олдин уретра ичига катетер киргизилади (285-1 расм), кейин шунга қараб чот области ўрта чизиғидан кесишни бошлайди, 6 см узунасида тери, тери ости тўқималари, чот фасцияси, жинсий аъзо мускули ва уретра қавати устма-уст кесилади. Сийдик тошини (бегона жисм) олиб ташлагандан сўнг шу ерда бўлган жароҳат кетгут билан тикилади.

Уретра оқимини (вақтинча) вужудга келтириш — urethrotomia — Чот областида уретра каналининг торайиши оқибатида сийдик чиқиши қийинлашади, шунда уретротомия операцияси ўтказилади (уретрага вақтинча кириш тешигини вужудга келтиради) (285-расм).

Чот ўрталик чизиғидан 2—3 см қуймич кесмасидан пастга чекиниб тери кесилади. Уретростомия операциясини қандай бажарган бўлса, бу ерда ҳам шу операцияни ўзгинаси бошқатдан қайтарилади, лекин фарқи шундаким кесилган тери чеккаларига кесилган уретра каналининг шиллиқ пардаси тикилади.

СИЙДИК ХАЛТАСИДА ОПЕРАЦИЯ

Анатомо-топографик маълумотлар. Тос бўшлиғида сийдик халтаси жойлашган (278—BI, 279—3-расмлар) ва тўлиб кетиши даражасига кўра ўзининг

тутган вазиятини ўзгартиради. Ўтхўрларда бошка ҳайвонларга қараганда у олдинга қараб чиқган Эркак ҳайвонларда сийдик халтанинг дорсаль томонида тўғри ичак, урғочиларникида эса бачадон танаси тегиб турали. Сийдик халта бўйинини яқинида унинг дорсаль деворига сийдик йўли (2) тушиб жойлашади. Сийдик халта сероз пардаси қориннинг ички пардаси икки варақа бурмасидан — сийдик халта боғлами: халта-киндик ўрталик ков халта ва бикиндаги жуфт боғламлардан ташкил топган.

Қон билан таъминланиши. Краниаль халта артерияси, ўрта геморроидаль артериянинг тармоғи ҳисобланади.

Қоракўл қўйларнинг сийдик пуфагида жойлашган артерия қон таъминотини ўзига хос хосусуятлари.

Киндик артерия думгоза-қуймич боғламини ён чети қабиғи қалинлигида ташқи тухумдон, дорсаль ва краниаль сийдик пуфак артерия тармоқларига бўлинади. Булар орасида краниаль пуфак артерия сийдик жинсий каналини тос қисмида предстатель без остида бўлиниб, биттаси сийдик пуфакининг каудаль артерия номи билан унинг шу қисмидаги сероз пардасига тарқалади.

Иннервация. Тос парасимпатик нерв тармоқлари ва тос симпатик чигали амалга оширади.

СИЙДИК ПУФАКИНИ САНЧИШ — punctio vesicae

Кўрсатма. Майда ва камдан-кам йирик ҳайвонларда сийдик пуфакини тешиш қўлланади, сабаб, сийдик йўлида сийдик тутилиб қолади, лекин катетер ёрдамида ҳам уни чиқаришнинг иложи бўлмасдан қолади.

Фиксация. Кичик ҳайвонлар ён томонида йирик моллар тик турган вазиятда мустаҳкамланади.

Оғриқсизлантириш шарт эмас.

Операция техникаси. Кичик ҳайвонлар учун Бобров игнасига мандрен киргизиб инъекция ўтказилади. Тешиш нуқтаси — киндик ва ков ўрталик орасида жойлашган чизиқ, тўғридан-тўғри шунинг ёнидан игна ичкарига қараб киргизилади. Терини бироз силжитиб қорин девори ва сийдик халтасига тўғрилаб, кучли зарба билан ҳаракат қилиб, бирданига игнани ичкари пуфакга қараб жўнатади, кейин мандрен игна-

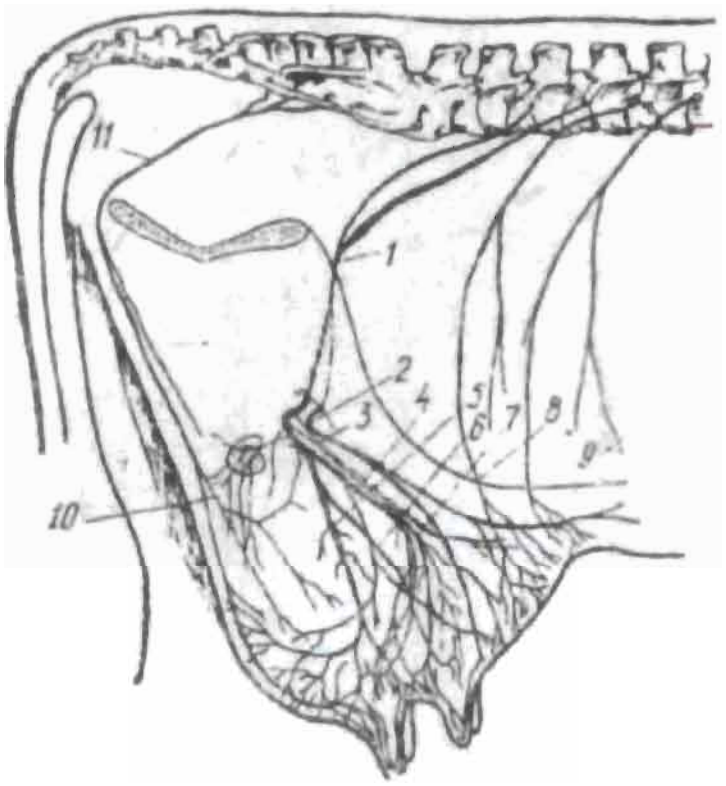

269 расм. *Сигир сут безининг (елин) иннервация тасвири (А. П. Елисеев бўйича) 1 - уруғнинг ташқи нерви, 2 - уруғ ташқи нервнинг олдинги тармоғи, 3 олдинги томирлар тармоғи, 4 - тери тармоғи ва орқа сўрғичларнинг тўртдан бири, 6 - ва 7 - цистерна ва сурғичлар тармоғи, 8 - ёнбош чов нерви, 9 - ёнбош қорин ости нерви, 10, 11 - чот нерви.*

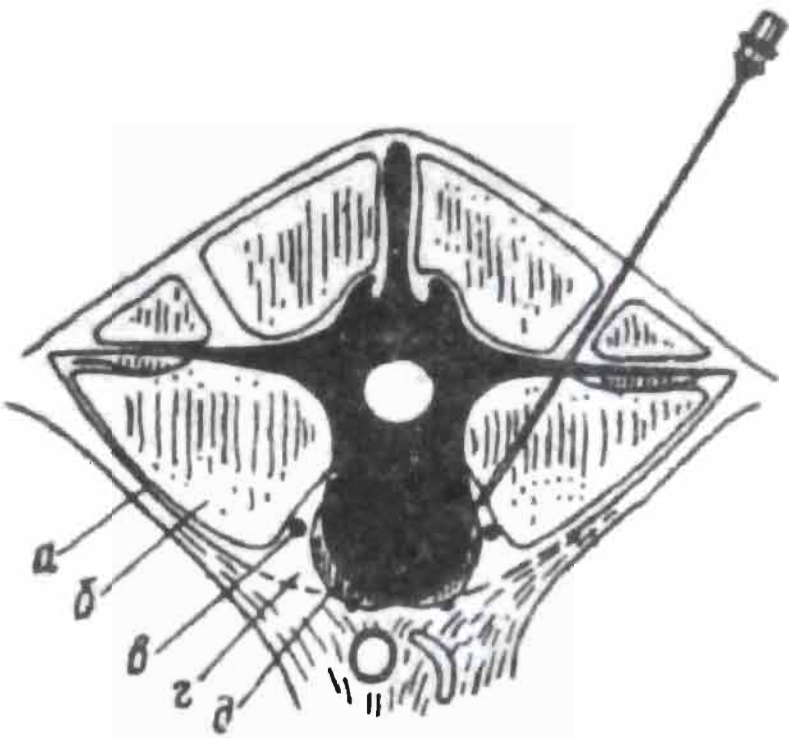

270 расм. *Уруғ ташқи нервнинг блокадаси (Башкиров бўйича) а - бел ёнбош фасицяси, б - белнинг катта мускули, в - уруғнинг ташқи нерви, г белнинг катта ва кичик мускуллари оралиғидаги бириктирувчи тўқималар бўшлиғи, д - белнинг кичик мускули.*

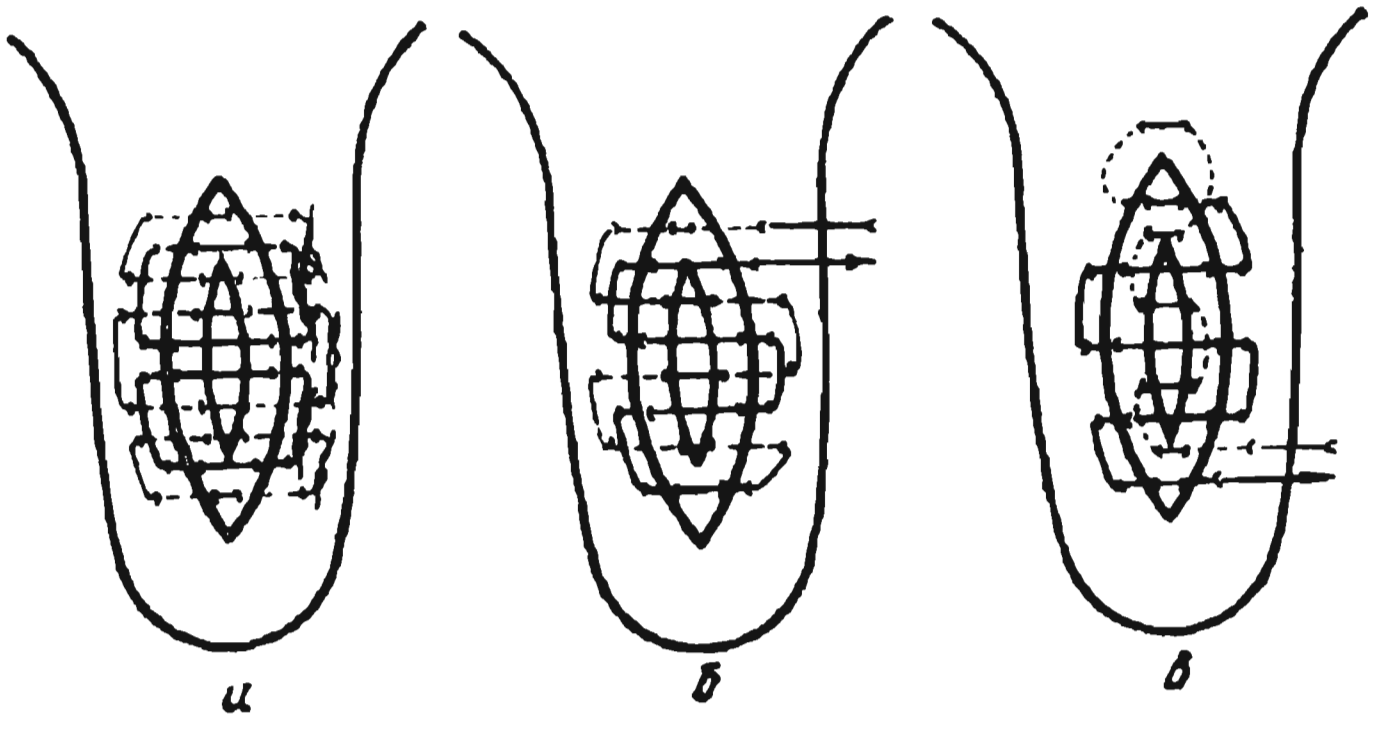

271 расм. *Сут бези сурғичлари яраларига кўк қўйиб тикиш тасвири.*

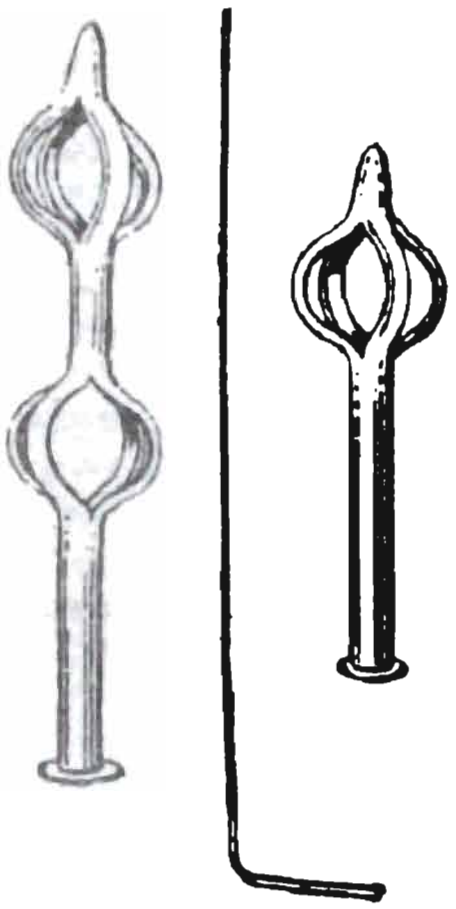

272 расм. *Ўз-ўзидан фиксация бўладиган сут катетерлари (Понамаренко бўйича).*

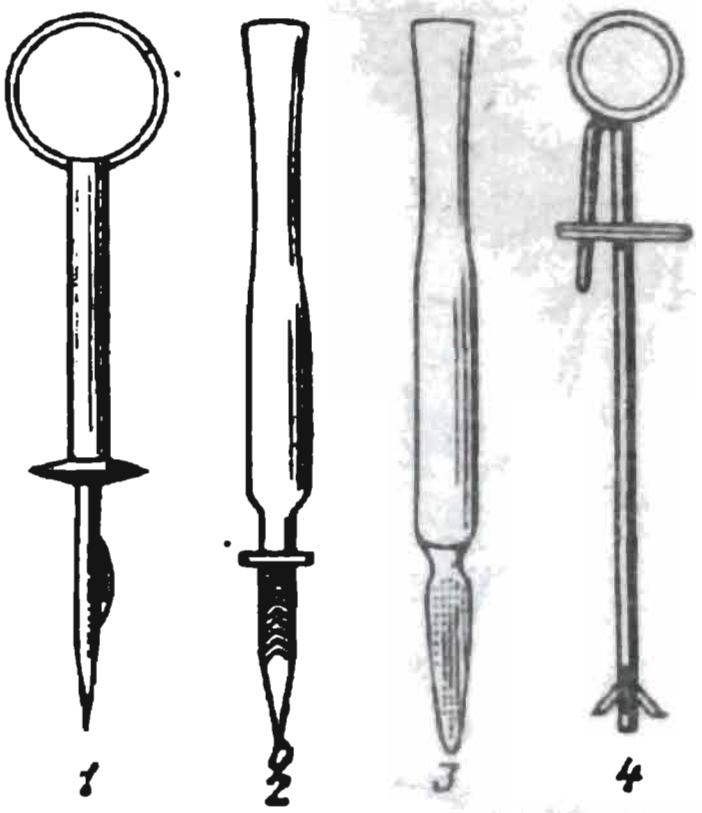

273 расм. *Сурғич каналидаги деворни кесиш учун ништарлар: 1 - Школниковнинг дискасимон ништари, 2 - Карташовнинг универсаль ништари, 3 - Рещенконинг икки томонлама ништари, 4 - бекитадиган ништар.*

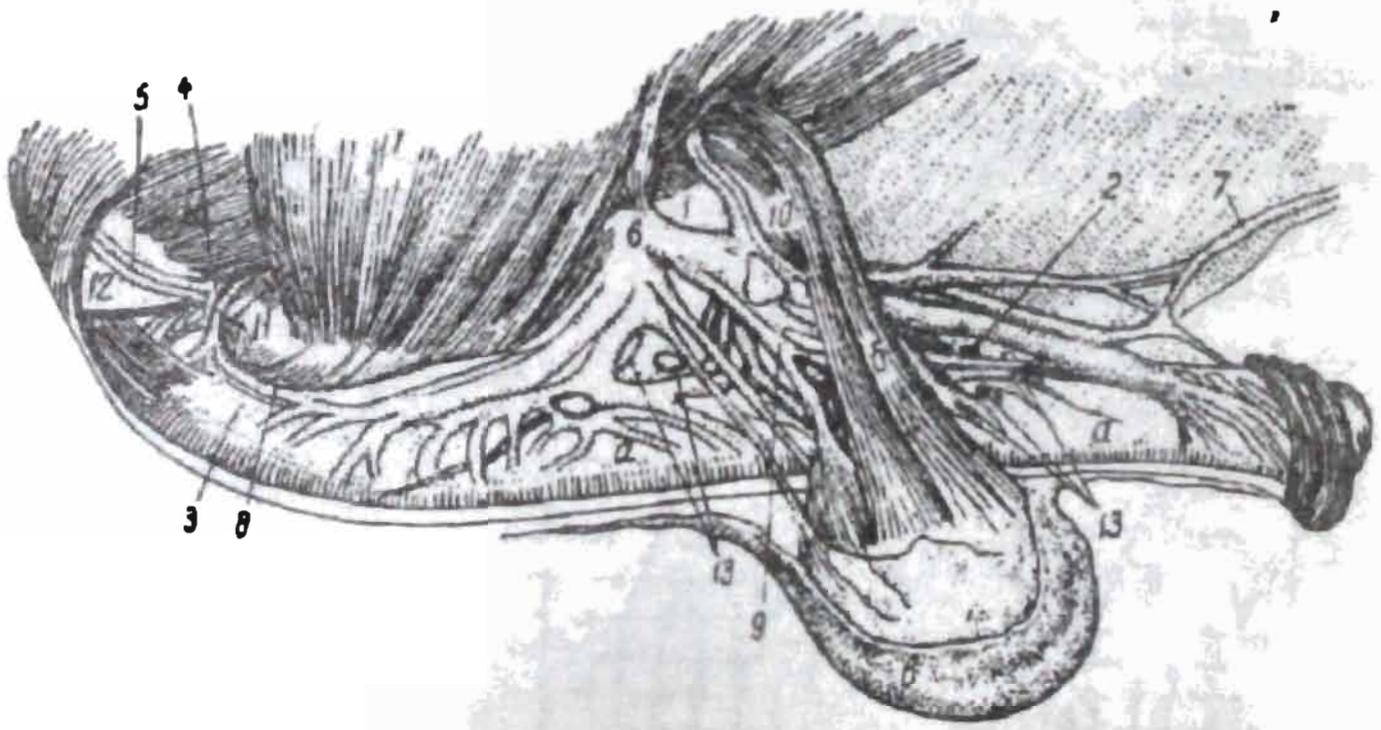

274 расм. *Отлар женсий аъзоснинг томирлари: 1 - ташқи уятлик артериясини ингичка венаси кузотиб боради (10), 2 - жинсий олатнинг (пенис) дорсаль артерияси, 3 - ташқи уятлик артериясининг бирлаштирувчи тармоғи, 4-ёпқич артерия, 5-ёпқич артерия тармоғи ички уятлик артериясига қўшилган, 6-ташқи уятлик венаси, 7 ва 8-қориннинг тери ости венаси, ёпғич венаси билан қўшилиши, 9 - ташқи уруғдон венаси, 11-ёпғич венаси, 12-ёпғич вена тармоғи ички уятлик венасига қўшилиш жойи, а-жинсий олат, б-тухумдонни ушлаб турувчи мускул, в-ёрғоқ.*

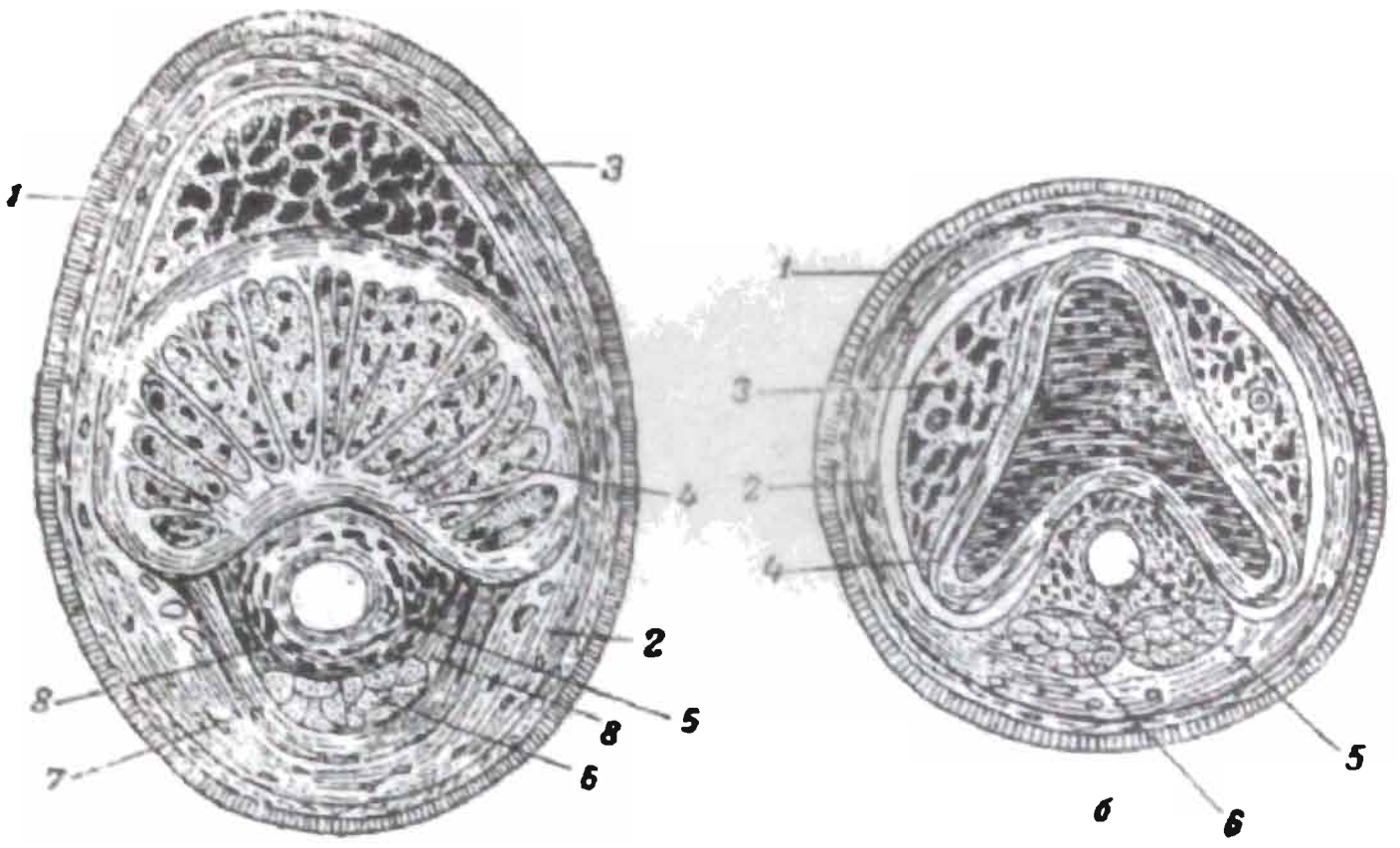

а

275 расм. *От жинсий олатининг кўндаланг кесуви: а кертмак ҳалқанинг бевосита пастидан, б - жинсий аъзога яқин, 1 - тери ва тери ости тўқимаси, 2 -бирлаштирувчи қават, 3 - жинсий олатнинг бош қисмидаги ковак тана, 4 - жинсий олатнинг ковак танаси, 5 - уретра (у билан ковак тана биргаликда), 6 -жинсий аъзонинг ретрактори, 7 - мускул тўқималарининг кўндаланг жойлашган қавати, 8 - ковак пиёзсимон мускул.*

276 расм. *Буқанинг жинсий аъзоси фасциялари ва иннервацияси (нервлар билан таъминланиши): 1-яширинчи нерв, 2-унинг чот тери тармоғи, 3-жинсий дорсаль нерви, 4,5-унинг ёрғоқ ва препуция трамоқлари, 6-геморридаль ўрта нерви, 7-гемороидаль каудаль нерви, 8-охирги ковурғалараро нерв, 9-ёнбош-қорин ости нерви, 10-ёнбош-чов нерви, 11-жинсий аъзонинг чуқур фасицяси, 12-қориннинг сариқ фасцияси, 13-юза варақаси, 14-ички варақаси, 15-чуқур варақаси, 16-париэталь варақаси, 17-препуциянинг краниаль мускули, 18-препуциянинг каудаль мускули, 19 - препуция тешиги.*

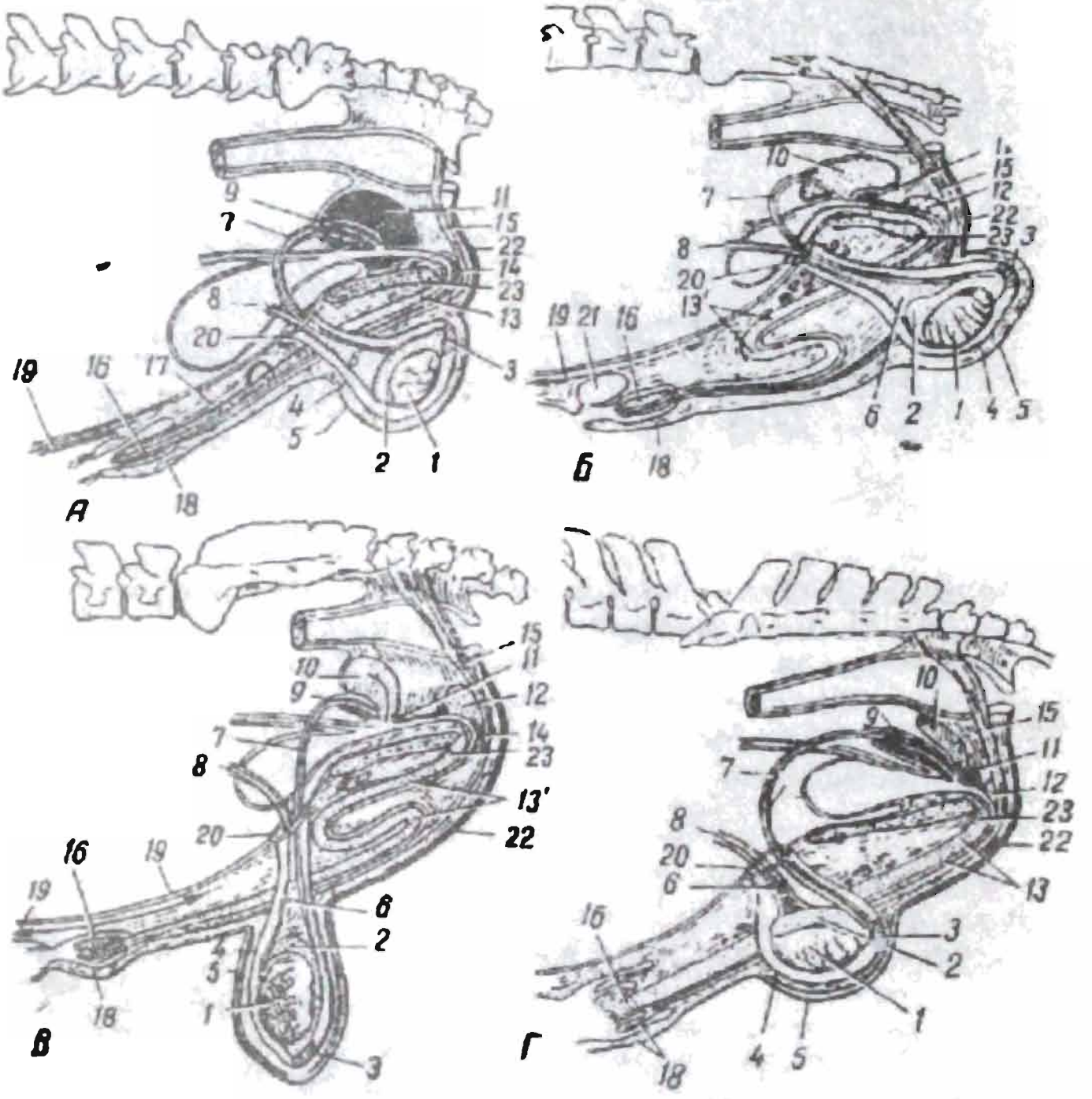

277 расм. *Эркак ҳайвонларнинг жинсий органлари: А - ит, Б - чўчқа, В - қорамол, Г - отларнинг жинсий органи, 1-уруғдон, 2 - уруғдон ортиғи, 3 - уруғдоннинг чов пайи, 4 - қин пардаси, 5 - уруғдон халтаси, 6 - уруғдонни тизимчаси,7 - уруғ йўли, 8 - нерв ва қон томирлари, 9 - ампула, 10 - пуфаксимон без, 13 - жинсий аъзо, 13' - жинсий ағзо бурмаси. 14 - пиёзсимон ковак мускул, 15 - жинсий аъзо мускули, 16 - жинсий аъзонинг боши, 17 - жинсий аъзонинг суяги, 18 - тери халтача, 19 - тери халтача мускули, 20 - чов каналининг ички тешиги. 21 -.тери халтача дивертикуласи, 22 - оралиқ, 23 - тос суягининг девори.*

280 расм. *Отнинг ички яширинчи нерви блокадаси (Магда бўйича).*

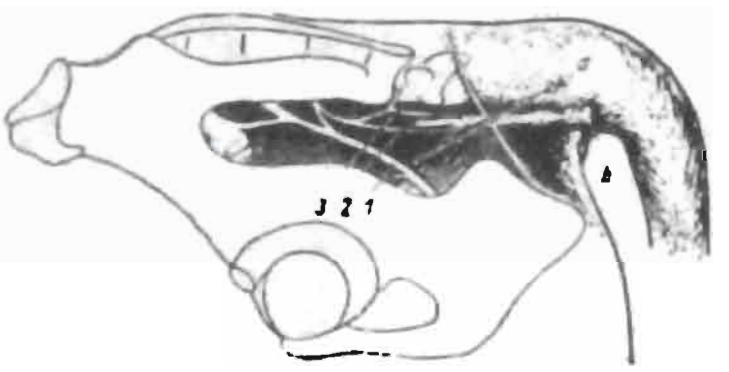

281 расм. *Уятлик (а) ва тўғри ичак (б) нервларида блокада ўтказишда игнанинг тутган вазияти (чап томонидан): 1 - уятлик нерв, 2,3 ўрта ва тўғри ичакнинг каудаль нервлари.*

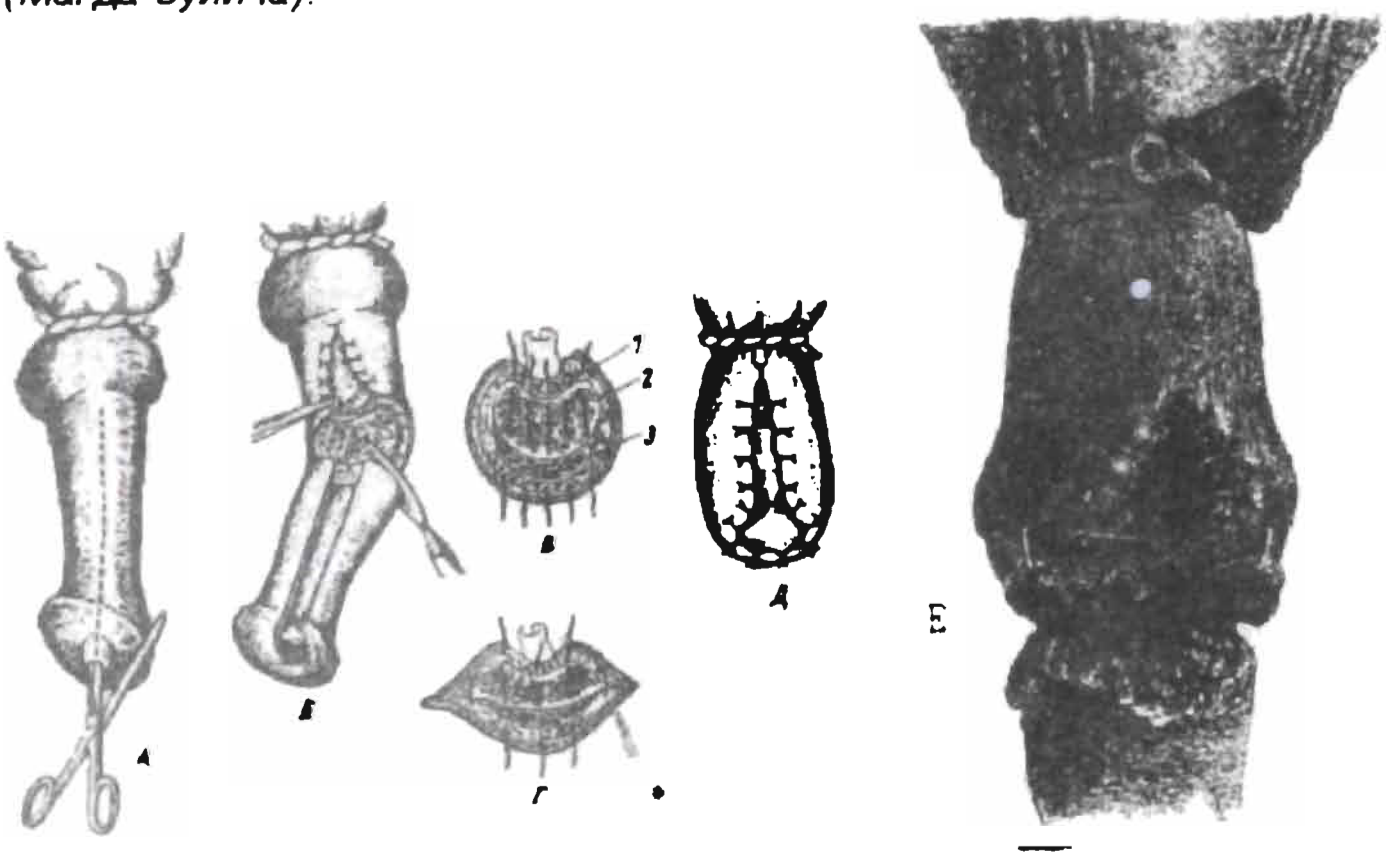

282 расм. *Жинсий аъзонинг ампутацияси (энг кейинги уретростомия): А - қайчи билан уретра каналини кесиш, Б - уретранинг шиллиқ парда четини қайириб тикиш ва унинг учини ажратиш, жинсий аъзони кесиб ташлаш, В - ковак тана учининг кўриниши ва уретрага қовиқ ўтказиб уни тикиш, Г - жинсий аъзо учининг четидан иккита қовиқ ўтказиб уларни мустаҳкамлаш, Д - операциядан сўнг жинсий аъзо учининг кўриниши, Е - жинсий аъзонинг ампутацияси (пастки уретростомия).*

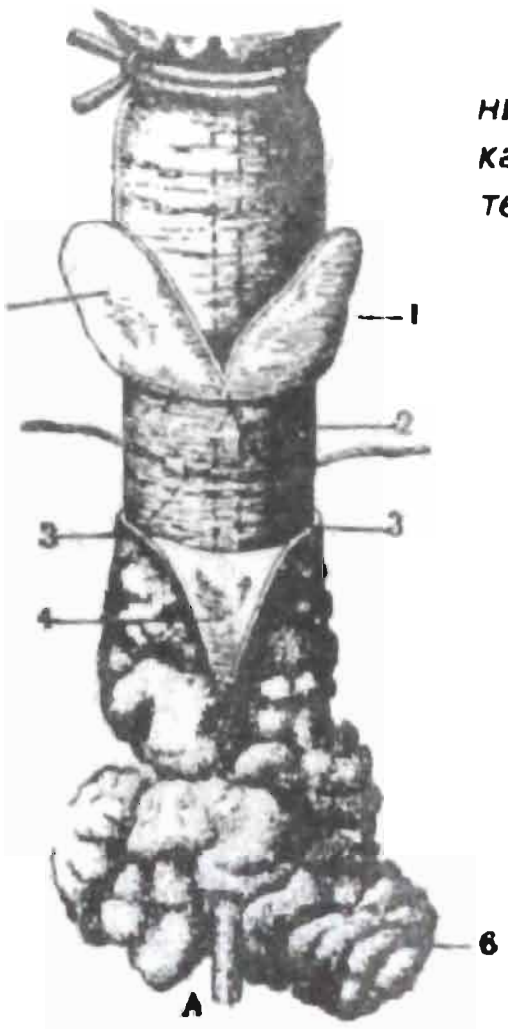

283 расм. *Тихонин бўйича жинсий аъзонинг ампутацияси А. 1 тери парчаси 2 катетер, 3 - тикиб, қўйишга тегишли бўлган тери парчаси, В. 1 уретранинг янги тешиги*





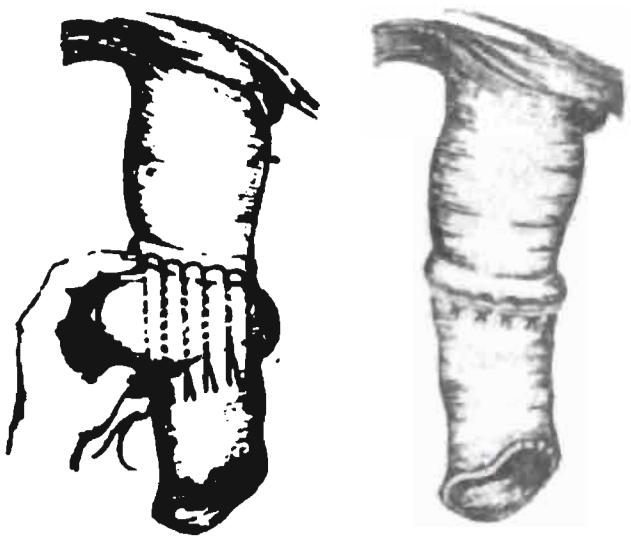

284 расм. *Отларда парафимоз манжеткасини кесиб ташлаш*

285 расм. *Чот областида уретротомия: д - уретра каналининг шиллиқ пардаси, с уретранинг ковак танаси, б - сўғон ковак мускул, а - жинсий аъзонинг ретрактори, ф катетер, е - тери*

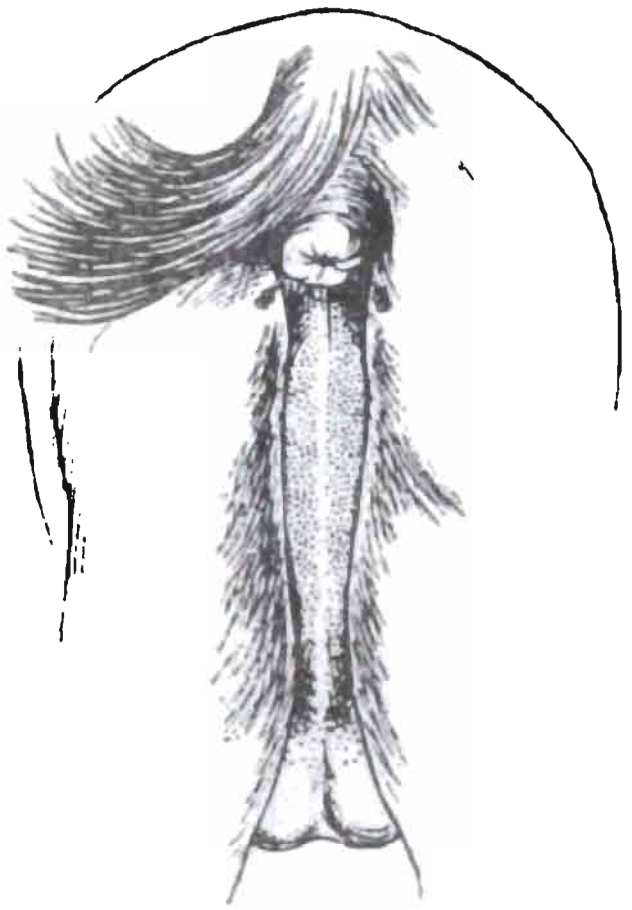

286 расм. *От чотида ўтказувчанлик усули билан оғриқсизлантириш. Игнани санчиш нуқтаси, оғриқсизланган зона чегараси.*



287 расм. *Отларнинг чот областида уретростомияси.*

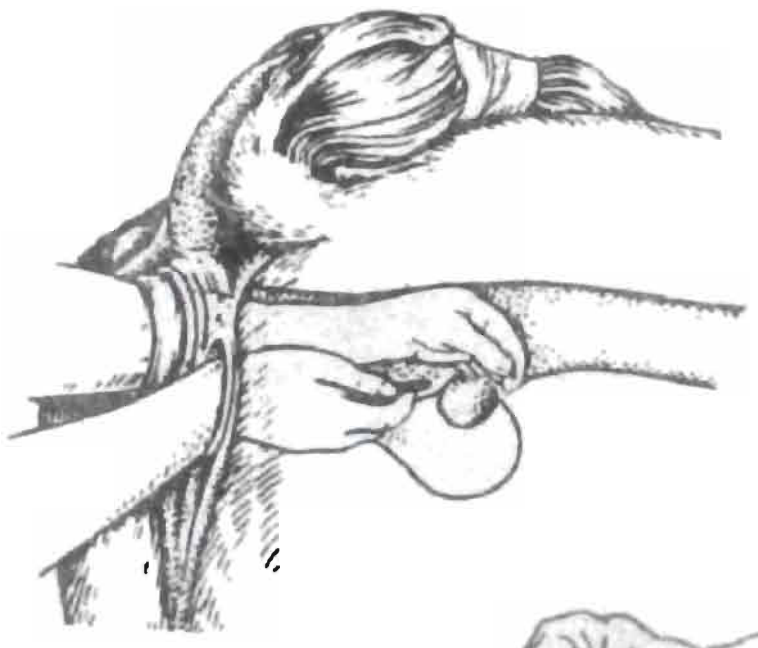

288 расм. *Отларда цистомия ўтказиш: тўғри ичакга чап қўл киргизилган, ўнг қўл билан асбобнинг сийдик ҳал тасига якинлаштирган.*

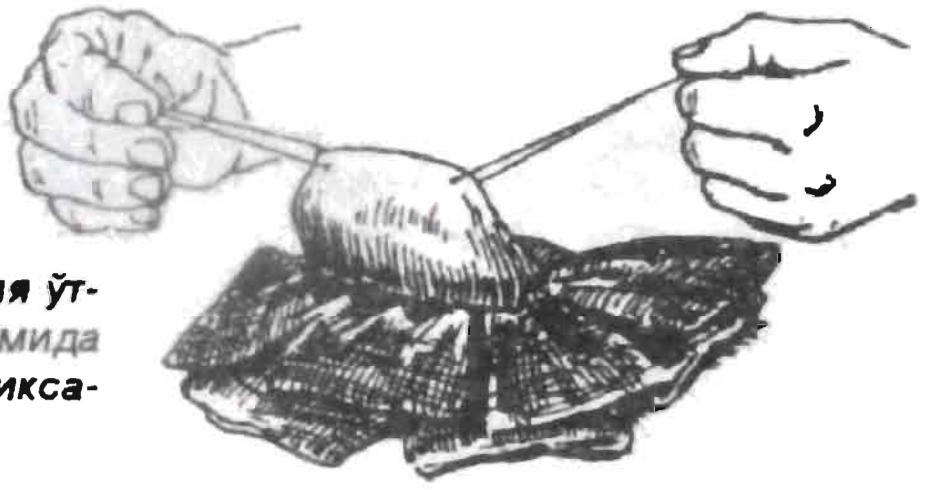

289 расм. *Цистомия ўтказишда лигатура ёрдамида сийдик ҳалтасининг фиксацияси.*

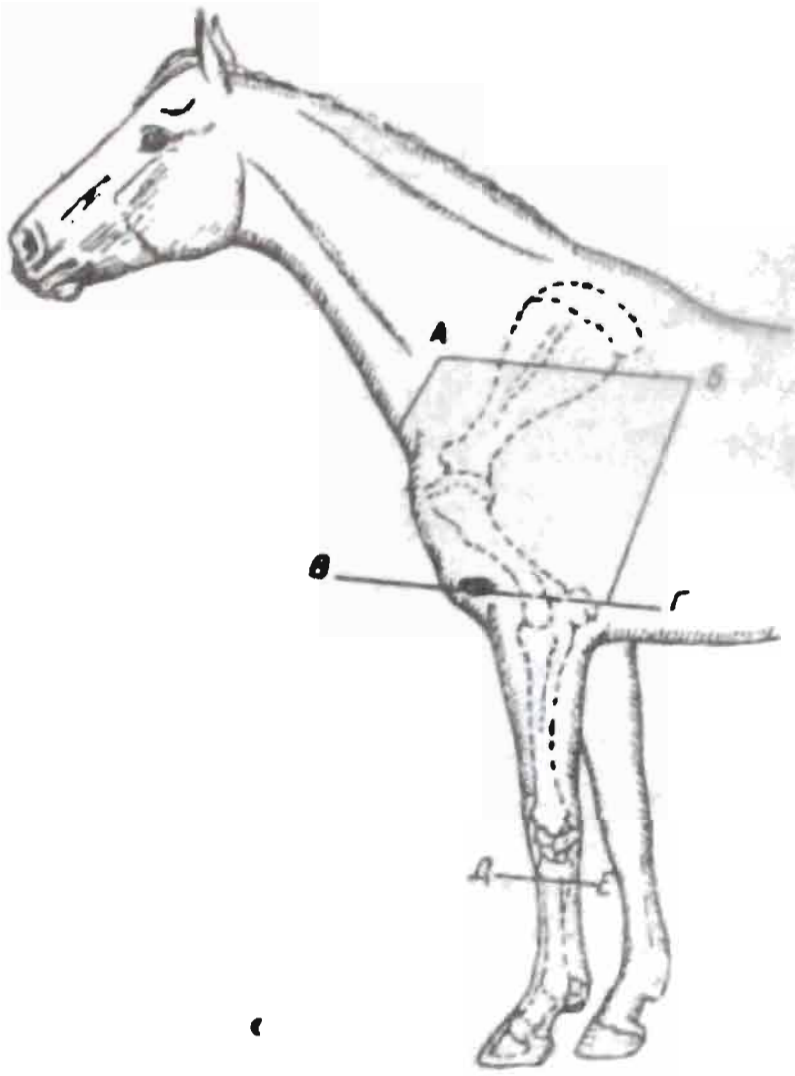

290 расм. *Олдинги оёқнинг анатомо-топографик областларга бўлиниши АБ - курак ва елка областларининг пастки чегаралари, ДЕ - тирсак бўғими, билак ва билакузук бўғими областларининг пастки чегаралари*

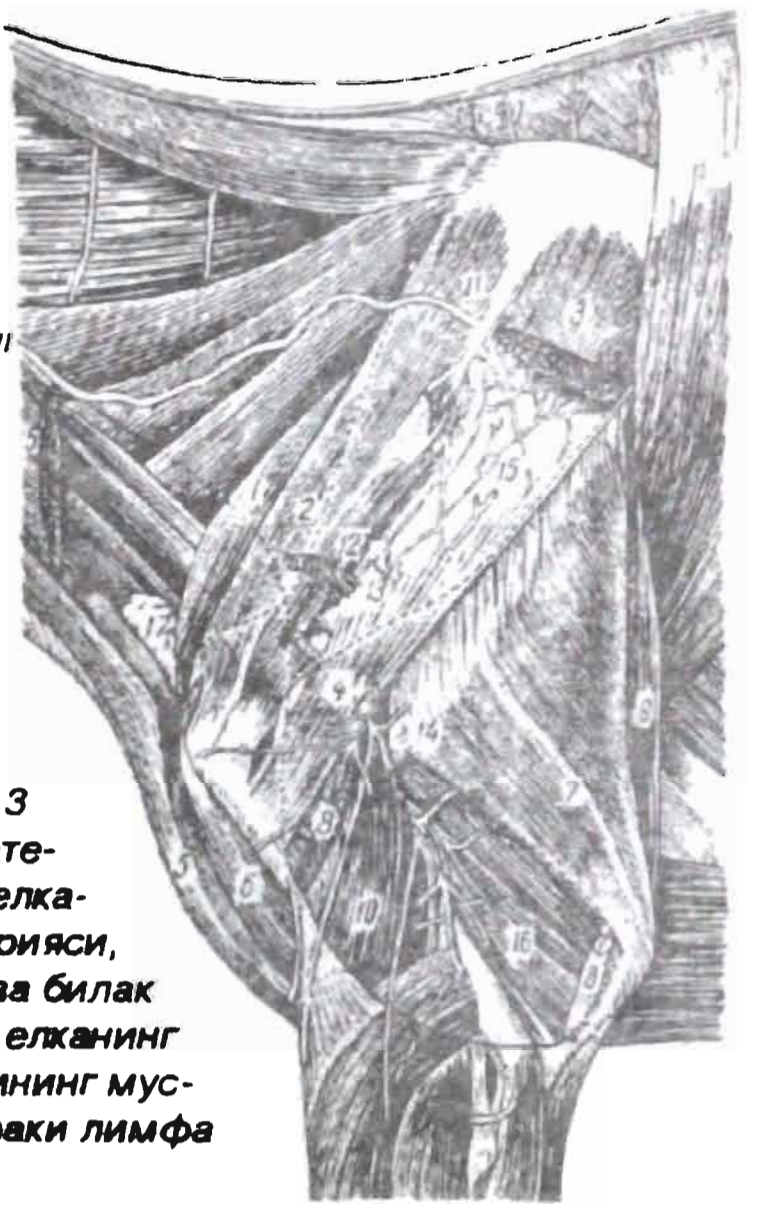

291 расм. *Курак ва елка областларининг латераль жойлашган мускул, томир ва нервлари (Шмальц бўйича): 1 - курак ўқ олди қисмидаги чуқурча, 2 - курак ўқ олди, 3 - ўқ оркаси (кесилган), 4 - кичик юмолоқ, 5 - елка бош, 6 - елка суягининг икки бошли, 7 - елка суягининг уч бошли мускулини узун боши, 8 - елка суяги уч бошли мускулининг латераль боши (кесилган, 9 - елка олди фасциясини таранглoвчи, 10 - елка мускуллари, 11 - қўшимча ва 12 - курак-олди нервлари, 13 - куракнинг айланиб ўтувчи артерияси, 14 - қўлтиқ ости нерв ва елканинг айланиб ўтувчи орқа артерияси, 15 - елканинг чуқур артерияси ва билак нервининг мускул тармоғи, 16 - елканинг чуқур артерияси ва билак нервининг мускул тармоғи, 17 - буйиннинг юзаки лимфа тугуни.*

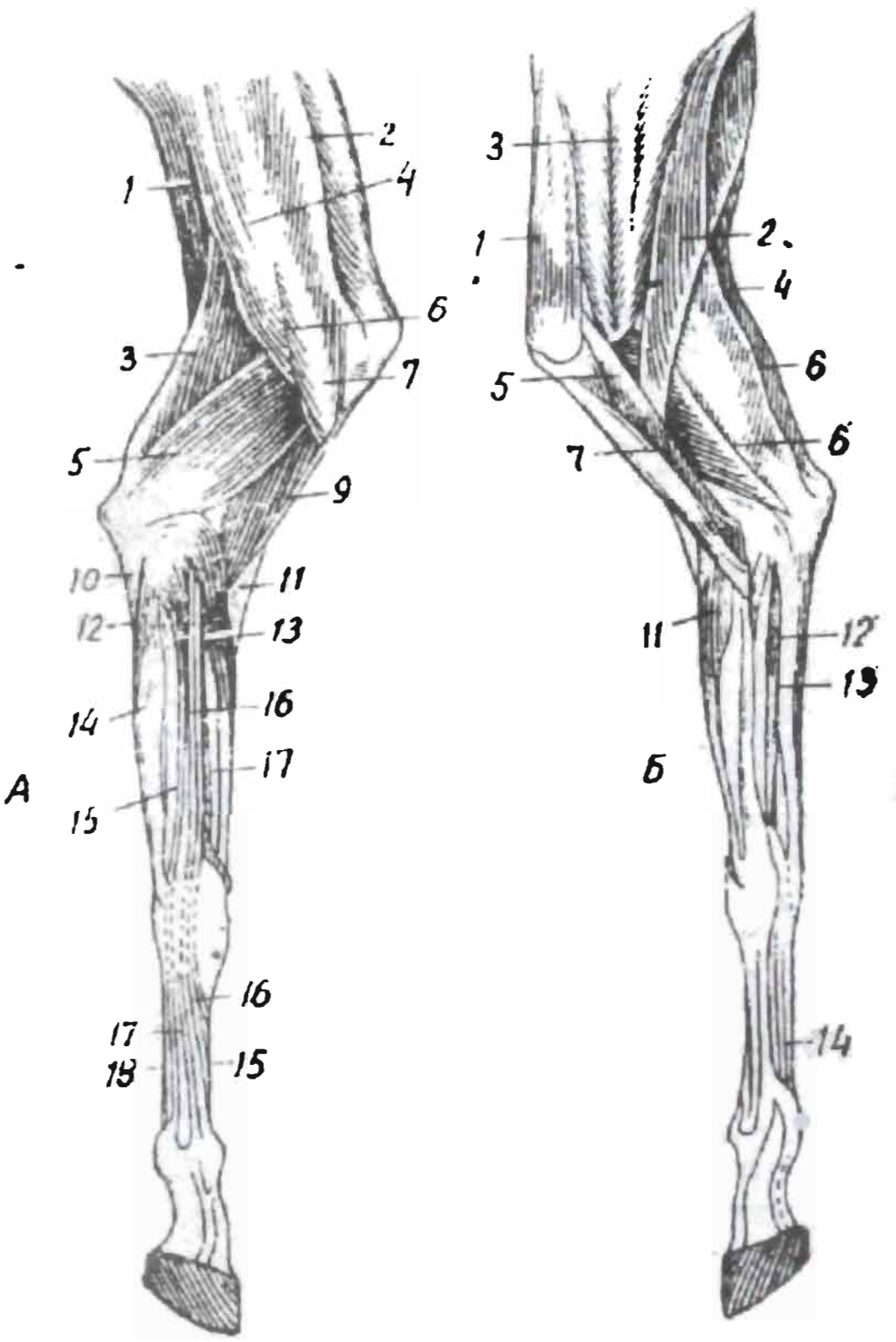

292 расм. *Қаролўл қўйининг олдинги оёқ мускуллари (А - латераль ва Б - медиаль томонларидан):*

А, 1 - елканинг кенг, 2 - курак ўқ олди, 3- билак тирсакни таранглoвчи Фасция, 4 - курак ўқ орқаси, 5 - елкадаги уч бошли мускулнинг узун ва ён томон бошлари, 6, 7 дельтосимон, 9 - елканинг икки бошли, 10 - бармоқни букувчи мускулининг тирсак боши, 11 - елка, 12 - билакузук тирсагини букувчи, 13 - билакузук билагини букувчи, 14 - билакузук тирсагини ёзувчи, 15 - бармоқни ён томонга ёзувчи, ёб - биринчи бармоқларни узатувчи, 17 - бармоқларнинг умумий ёзувчи, 18 - суякларарo мускуллари, Б - 1 - кўкрак ўқ олди, 2 - катта юмолоқ, 3 - курак ости, 4 - билак тирсакни таранглoвчи фасция, 5 - елканинг тумшуқсимон, 6 - елка суяги уч бошли мускулининг узун ва медиаль бошлари, 7 - елка суягини икки бошли, 11 - билакузук бўғимини ёзувчи билак, 12 - бармоқларнинг чуқур букувчи мускулининг билак боши, 13 - бармоқларнинг чуқур букувчи мускулининг тирсак боши, 14 - суякларарo мускуллари.

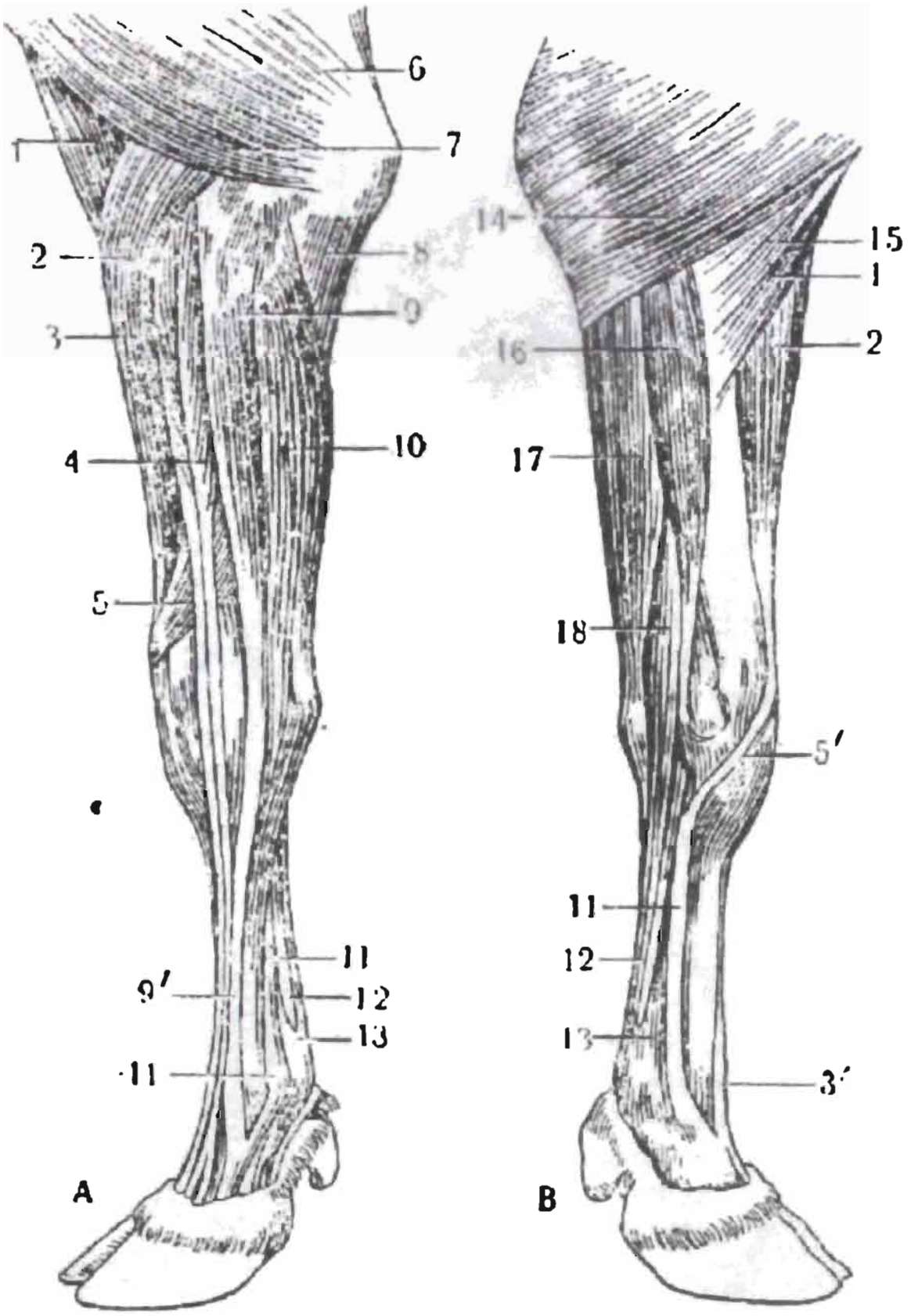

293 расм. *Қорамолларнинг олдинги оёк мускуллари; А - латераль томони; В - медиаль томони:*

1 - елканинг (ички) мускули, 2 - билакузук бўғимини ёзувчи билак, 3- III-нчи бармоқни ёзувчи махсус, 3 - унинг пайи, 4 - бармоқларни умумий ёзувчи, 5 - катта бармоқнинг узун абдуктори, 5 - унинг пайи, 6 - елка суягининг уч бошли мускулининг узун ва латераль томондаги бошлари, 7 - унинг латераль боши, 8 - бармоқларни букувчи чуқур мускулининг тирсак боши, 9 - бармоқларни ён томонидан ёзувчи, 9' - унинг пайи, 10- билакузук бўғимини ёзувчи тирсак, 11 - суякларарo, 12 - бармоқларнинг юза ва чуқур пайлари, 13 - суякларарo мускулнинг юза пластинкаси, 14- елка олди фасциясини таранглoвчи, 15 - елка суягининг икки бошли, 16-билакузук бўғимини букувчи билак, 17 - билакузук бўғимини тирсак, 18 - бармоқларининг юза мускуллари.

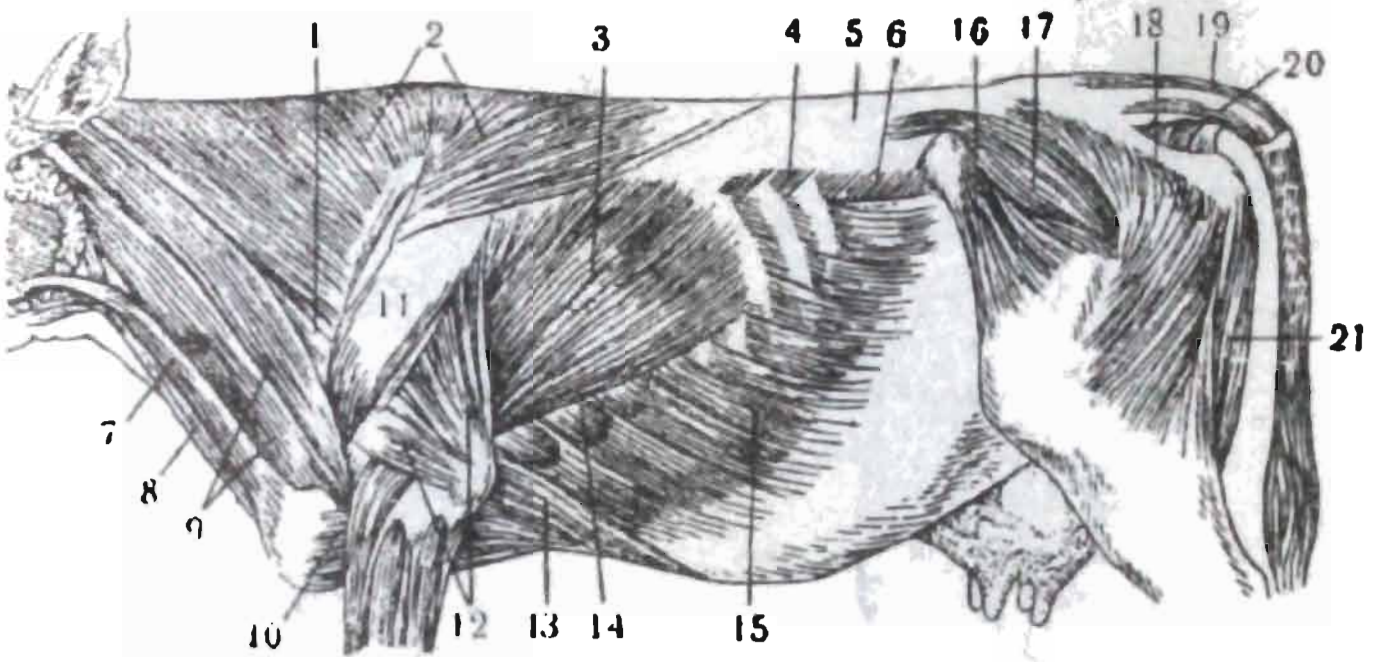

294 расм. *Қорамолнинг юзаки жойлашган мускуллари:*

1 - елка бош, 2 - трапециясимон, 3 - елканинг кенг, 4 - нафас чиқариш тишсимон дорсаль, 5 - бел орқа фасцияси, 6 - қориннинг ички қийшиқ, 7 - тўш бош, 8 - тўш сўрғичсимон, 9 - кўкрак бош, 10 - тўш юза, 11 - дельтосимон, 12 - елка уч бошли мускулнинг узун ва латераль бошлари, 13 - тўшнинг чукур, 14 - вентраль тишсимон, 15 - қориннинг ташқи қийшиқ, 16 - соннинг кенг фасциясини таранглoвчи, 17 - сағриннинг ўрта, 18 - соннинг икки бошли, 19 - думнинг узун ва калта кўтарувчи, 20 - дум, 21 - ярим пай мускуллари.

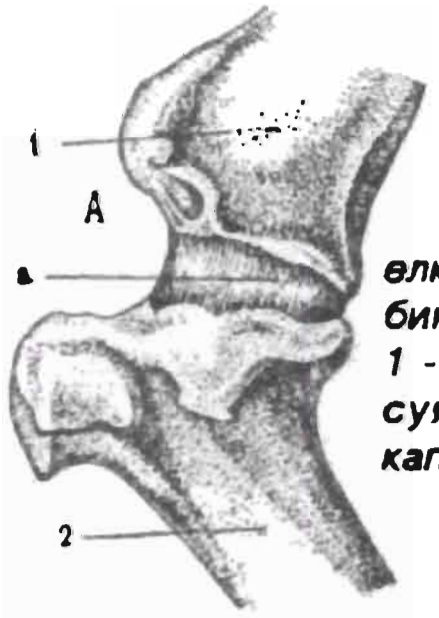

295 расм. *От елка бўғимнинг қобиғи (капсуласи): 1 - курак, 2 - елка суяги, а - бўғим капсуласи.*

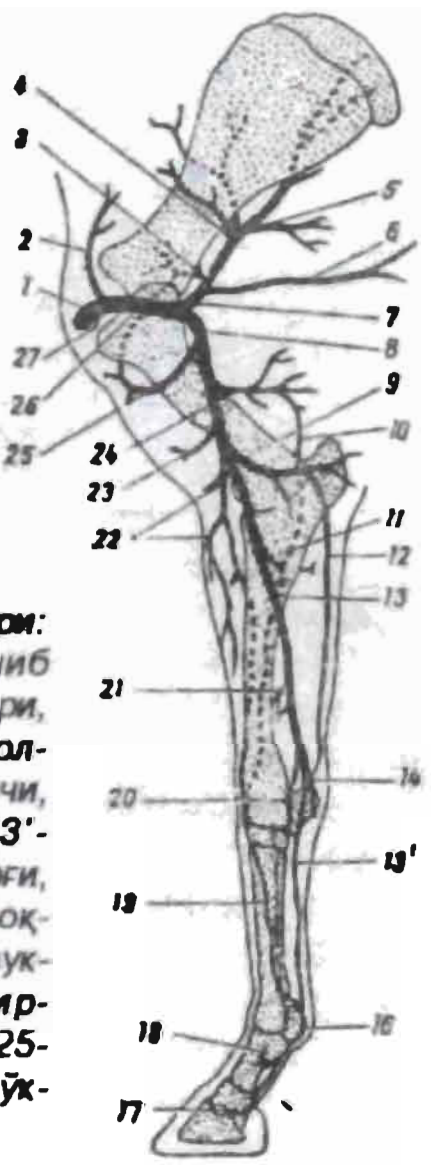

296 расм. *От олдинги оёғининг артерия томирлари: 1-умров ости, 2-курак усти, 3-елканинг каудаль айланиб ўтувчи, 4-куракнинг айланиб ўтувчи, 5-мускул тармоқлари, 6-тўшнинг дорсаль, 7-курак ости, 8-елка, 9-тирсакнинг коллатераль, 10 - билак коллатераль ва суякларарo қайтувчи, 11-умумий суякларарo, 12-тирсак, 13-билакнинг ўрта, 13'-пальмарнинг юза тармоғи, 14-пальмарнинг чукур тармоғи, 16-бармоқларнинг умумий пальмар, 17-тож, 18-бармоқнинг проксималь пальмар, 19-дорсаль кафт, 20-билакузуккнинг дорсаль томир тўри, 21-билакнинг чукур, 22-тирсакнинг кўндаланг, 23-икки бошли, 24-елканинг чукур, 25-елканинг айланиб ўтувчи краниаль, 26-қўлтиқ ости, 27-кўкракнинг ташқи артериялари.*

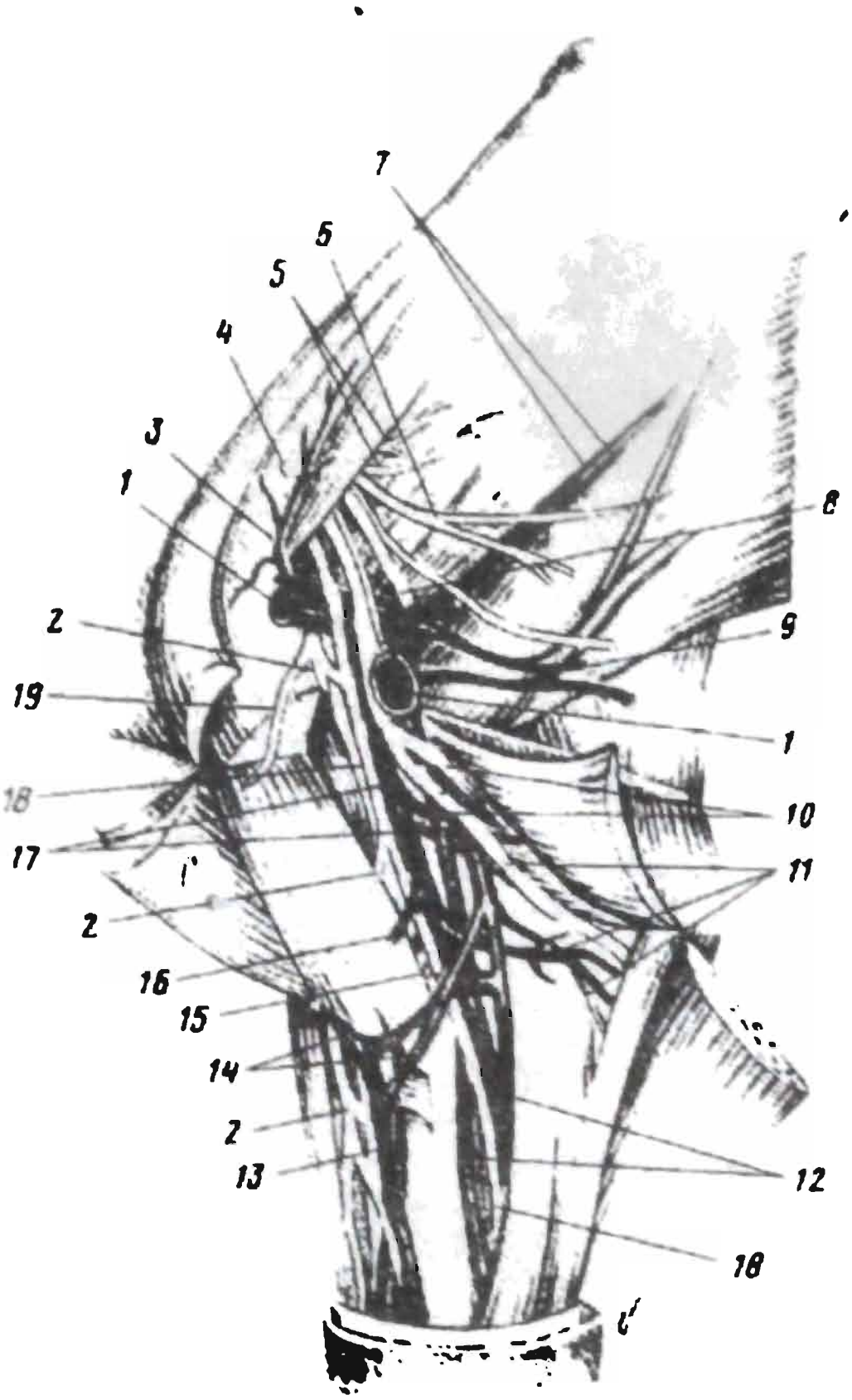

297 расм. *Отнинг олдинги оёғини қон томир ва нервлари*

1-қўлтиқ ости артерия ва венаси, 2-мускул тери нерви, 3-акромиаль артерияси, 4-курак олди нерви, 5-курак ости нерви, 6-куракнинг каудаль нервлари, 7-курак ости артерия ва венаси, 8-қўлтиқ ости нерви, 9-кўкракнинг дорсаль артерияси, 10-билак нерви, 11-тирсак нерви, 12-билакнинг ўрта артерия ва венаси, 13 - елканинг тери ости венаси, 14-бирлаштирувчи тармоқ, 15-елка артерияси, 16-икки бошли мускул артерияси, 17-елканинг артерия ва венаси, 18-билакнинг ўрта нерви, 19-куракнинг краниаль нервлари.

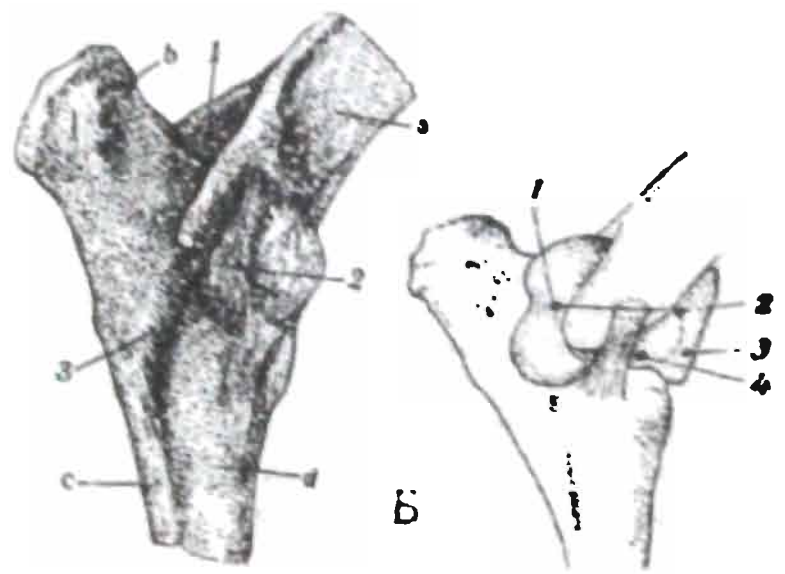

298 расм. *Отнинг тирсак бўғимининг боғламлари. 1-тирсак чуқурчаси, 2-латераль боғлам, 3-кўндаланг суякларарo боғлами, а-елка суяги, б-тирсак ўсимтаси, с-тирсак суяги, d-билак суяги. Б - Бўғимни санчиш жойи. 1-Оливков бўйича, 2-Харченко бўйича, 3-Плахотин бўйича, 4-Весттуес бўйича*

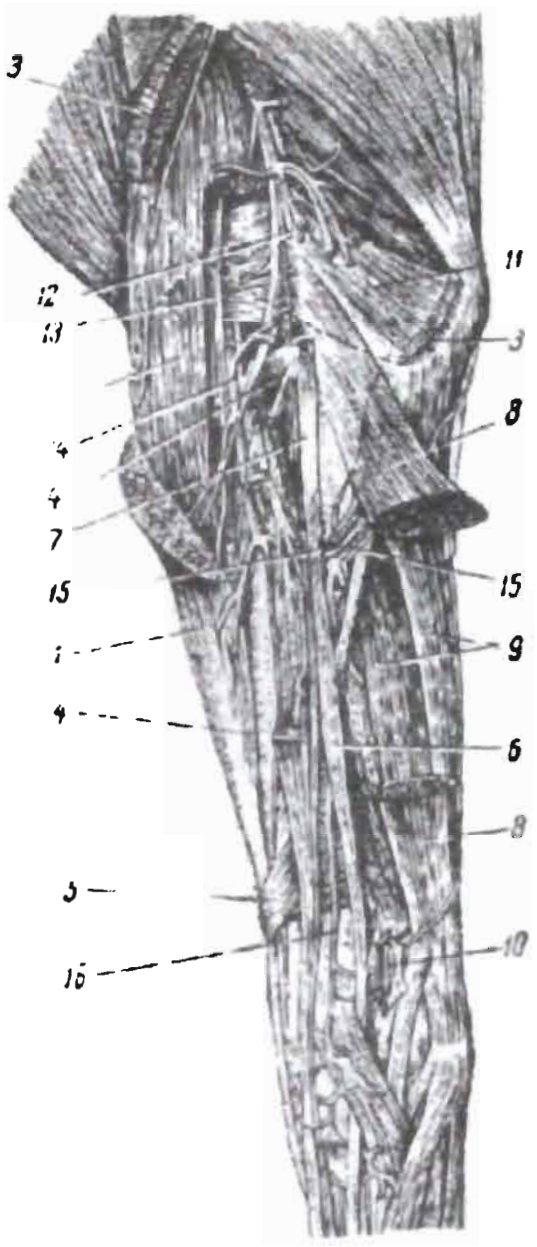

299 расм. *Билак ва билакузук областининг латераль томонидаги мускул, томир ва нервлари (Шмальц бўйича):*

1 - билакузук бўғимини ёзувчи билак мускули (кесилган), 2 - елка мускули, 3,3-елканинг уч бошли мускулини латераль боши, 4,4 - бармоқларни умумий ёзувчи мускул пайи, 5 - катта бармоқнинг узун абдуктори, 6 - бармоқларни ён томондан ёзувчи мускул, 7-коллатераль латераль боғлами, 8,8 - билакузук бўғимини ёзувчи тирсак мускули, 9 - бармоқларни букувчи чуқур мускули, 10 - бармоқларни букувчи билакузук қин пайи, 11 - тирсак мускули, 12 - елканинг ички мускули, 13 - билак нерви, 14 - билакни коллатераль артерияси, 15 умумий суяклараро артерия тармоғи, 16 - суяклараро дорсаль артерия.

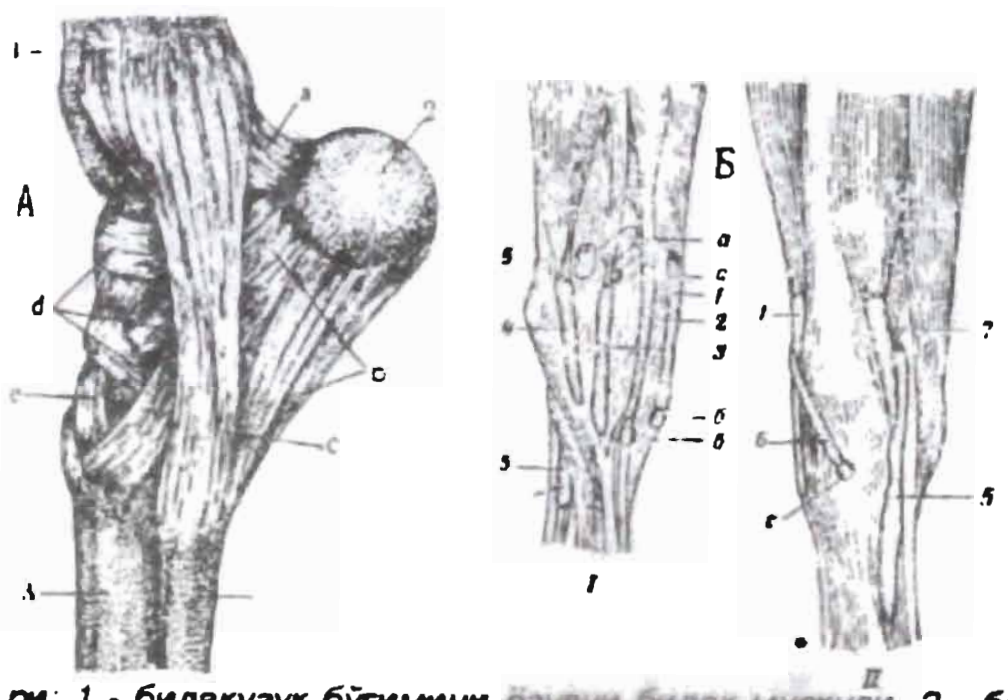

300 расм. *Отнинг билакузук бўғими:*

А - от билакузук бўғимининг боғламлари латераль томондан: 1-билак суяги, 2 - қўшимча суяк, 3 - III-нчи кафт суяги, 4 - IV-нчи кафт суяги, а,б - қўшимча суякнинг боғлами, d - суяклараро боғлам, с - узун латераль боғлам, е - қатор оралиқ боғлам.

Б - 1 - латераль томонидан, II - медиаль томондан. Пай қинлари: 1 - билакузук бўғимини ёзувчи билак мускули, 2 - бармоқларнинг умумий ёзувчи мускули, 3 бармоқларни ён томондан ёзувчи мускул, 4 - билакузук бўғимини ёзувчи тирсак мускули, 5 - бармоқни букувчи, 6 - катта бармоқнинг узун абдуктори, 7 - билакузук бўғимини букувчи тирсак мускули, Шиллиқ бурсалар: а - фасция ости, б - билакнинг ёзувчи пайи, в - бармоқнинг умумий ёзувчи пайи, г - катта бармоқ абдукторининг узун пайи, с - бўғимнинг ташқарига орқа юқори тўнтарилганини тасвири (Бўғим ва билакузук пай қинини санчиш жойини камон билан кўрсатилган)

301 расм. *Қоракўл қўйнинг олдинги оёқ артериялари (медиаль томондан):*

1 буйиннинг кўндаланг артерияси тишсимон тармоғи, 2 - бўйиннинг кўндаланг артерияси тишсимон тармоғи, 2 - бўйиннинг кўндаланг артериясини ромбосимон тармоғи, 3 - елканинг уч бошли мускулини проксималь артерияси, 4 - кўкрак елка артерияси, 5 - тирсакнинг коллатераль артерияси, 6- тирсакнинг қайтувчи артерияси, 7 - суякларарo умумий артерияси, 8,9 - билакнинг ўрта артерияси, 10 - билакузукнинг пальмар юза артерияси, 11 - билакузукнинг дорсаль тармоғи, 12 - кафтнинг пальмар юза артерияси, 13 - II-нчи кафтнинг пальмар медиаль артерияси, 14 - кафтнинг тешиб ўтувчи дисталь артерияси, 15 - бармоқнинг умумий артерияси, 16 - бармоқларнинг махсус медиаль артерияси, 17 - юмшоқ товон артерияси, 18 - туёқнинг жияк артерияси, 19 - бармоқ оралиқ дорсаль артерияси, 20 - суякларарo пальмар артериясининг билакузук дорсаль тармоғи, 21 - билакнинг ўрта артерияси, 22 - елка артериясининг мускул тармоғи, 23 - елканинг икки бошли мускули артерияси, 24 - елкани уч бошли мускулининг дисталь артерияси, 25 - елка артерияси, 26 - куракости артерия, 27 - қултиқ ости артерия, 28- елка буйин артерияси.

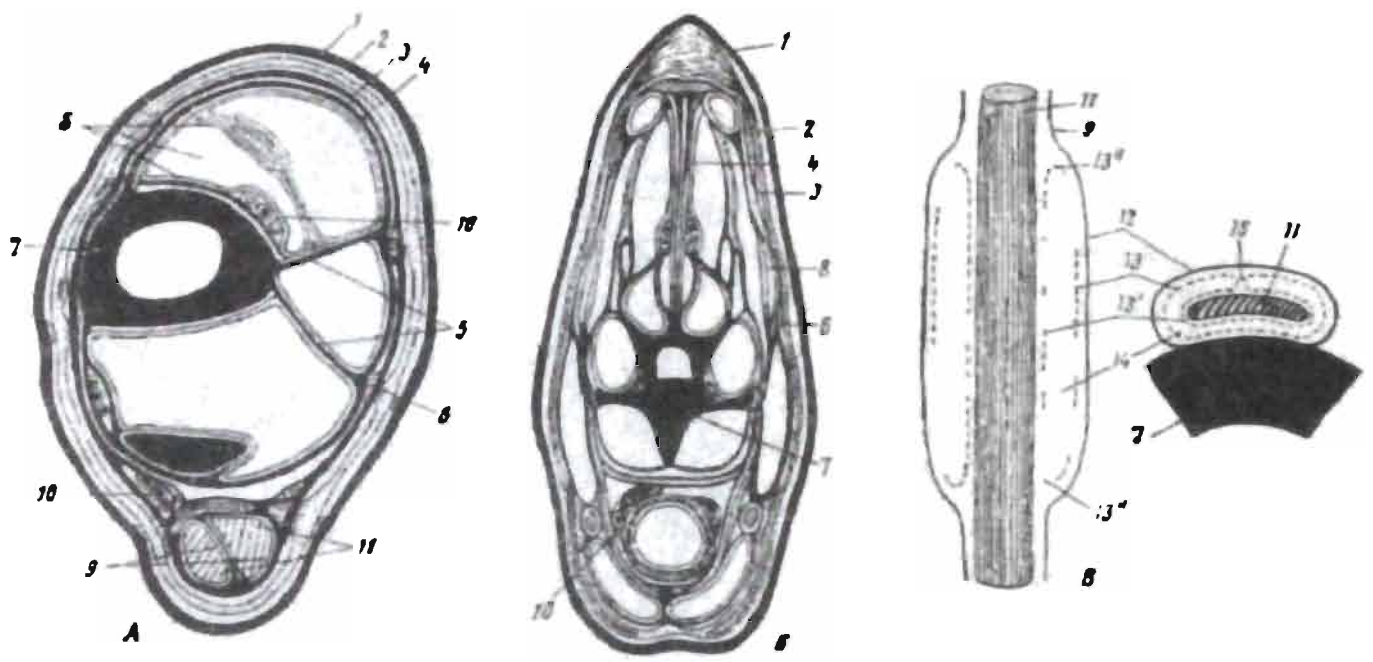

302 расм. *Мускулларнинг ёрдамчи воситалари:*

А ва Б - отларда болдир ва бўйиннинг кўндаланг кесимидаги фасция қатламларининг жойлашиш тасвири (Плахотин буйича); В - синовиаль қиннинг узунасига ва кўндаланг тузилиш кесимининг тасвири: 1 - тери, 2 - юза фасцияси, 3 - юза ва 4 - чуқур фасцияларнинг ичкари варақалари, 5 - мускуллараро тўсик, 6 - фасцияларнинг терида ўзаро бир-бирларига қўшилган майдони, 7 - суяк, 8 - шахсий фасцияларига (перемизий) ўралган мускул, 9 - пайнинг хусусий фасциялари, 10 - томир-нерв боғламлари, 11 - мускул пайлари, 12 - мускул пайининг фиброз қини, 13 - париэталь, 13 - висцераль ва 13 - мускул пай қисмининг висцеральдан париэталь қаватига ўтиш жойи, 14 - синовиаль бўшлиғи, 15 - пай қини тутғичи.

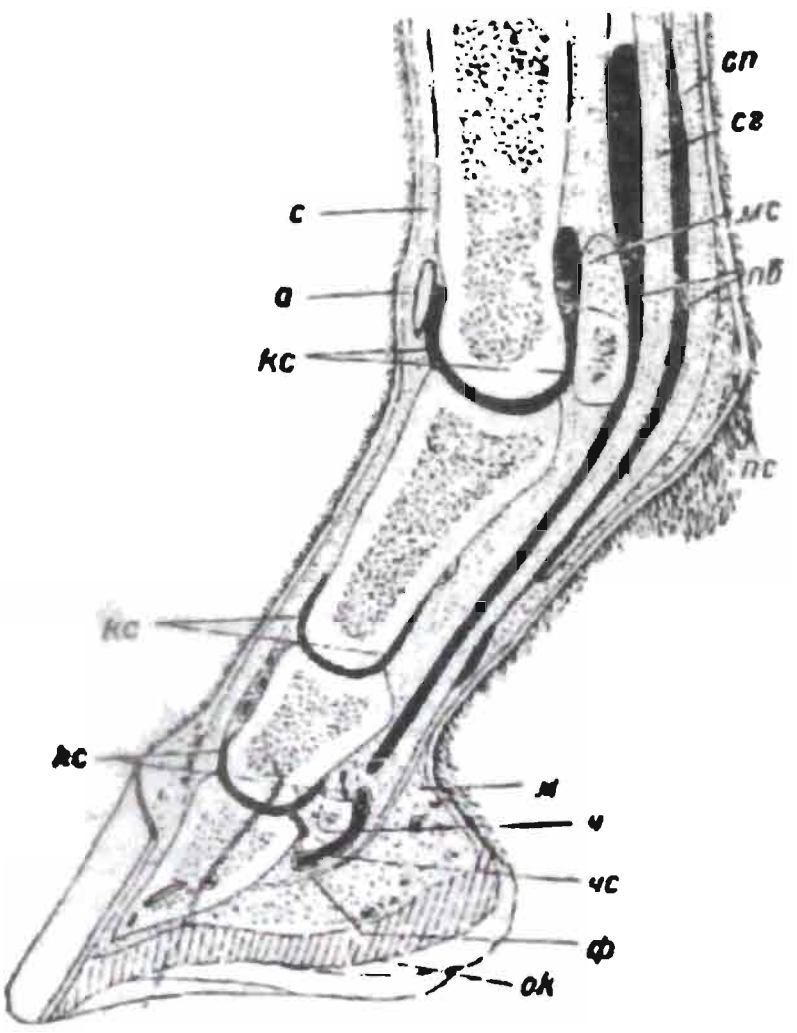

303 расм. *От бармоқ областининг узунасига кесилиши: с-умумий ёзувчи пай, а-унинг қини, кс-бармоқ бўғимларининг буралиб чиқиб кетиши, сп-бармоқларнинг букувчи юза пайи, сг-бармоқларнинг букувчи чуқур пайи, мс-кунжитсимон оралиқ боғлами, пв-бармоқларнинг пай қини, ч-мокисимон суякча, ф-кафт ости фасцияси, м-юмшоқ товон, туёқнинг оқ тери асосий қисми, пс-тери ости бурсаси, чс-мокисимон бурса.*

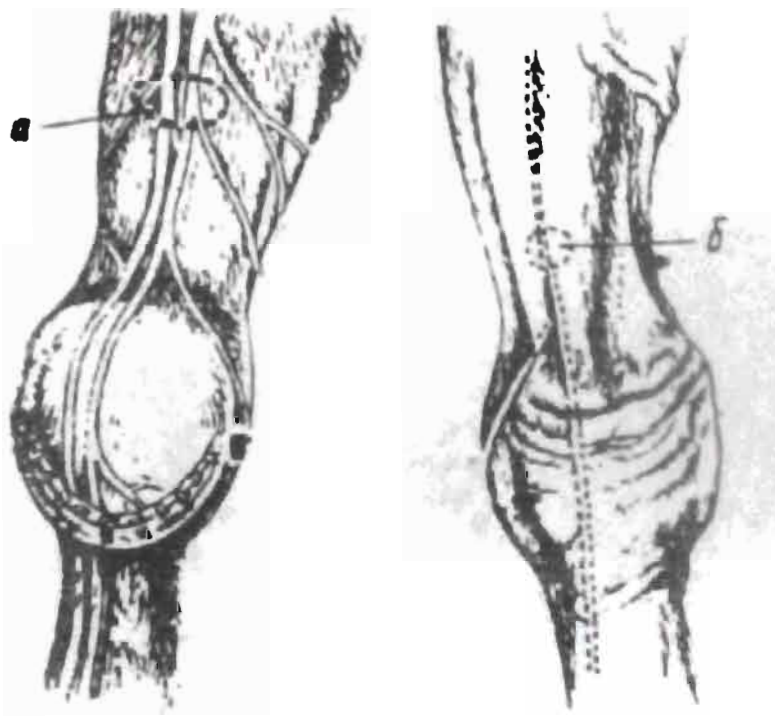

304 расм. Қорамолларнинг билакузук бўғимини оғриқсизлантириш (Артмейер бўйича). а-билак тери тармоқлари ва тери ости мускул нервларнинг блокадаси, б-тирсак нервнинг блокадаси.

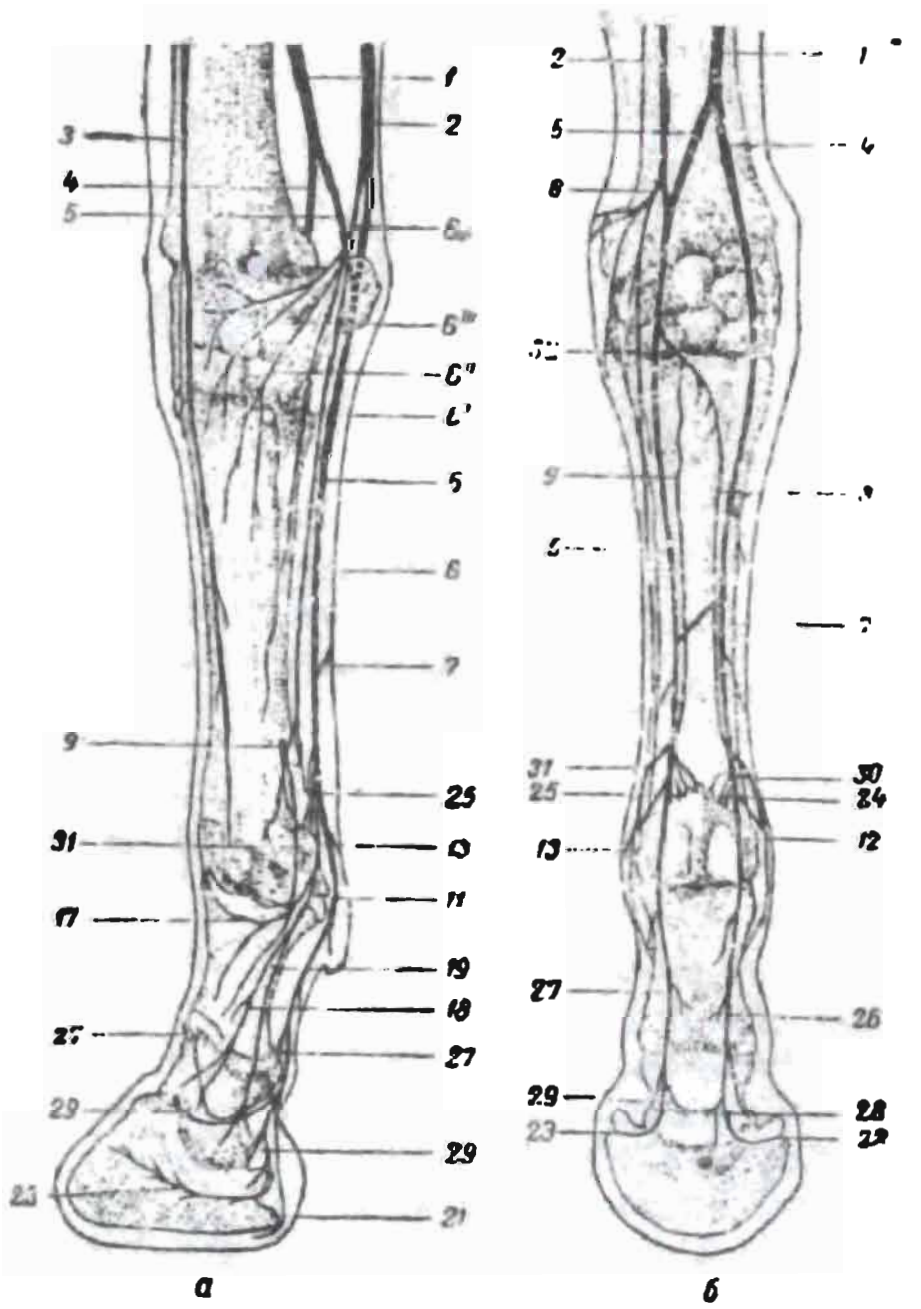

305 расм. Отнинг олдинги оёғи дисталь бўлимидаги нервларининг тармоқланиши а-кўриниш латераль томондан, б-кўриниш орқасидан 1-билакнинг ўрта, 2-тирсак, 3-тери мускули, 4,5-латераль ва медиопальмар нервлари, 6-панжанинг дорсаль нерви ва унинг тармоқлари (6, 6", 6"7-бирлаштирувчи тармоқ, 8,9-медиаль ва пальмар чуқур кафт нервлари, суякларарo ўрта нервдан ажралади (32), 11-бармоқларнинг пальмар нерви, 13-бармоқларнинг дорсаль нерви ва унинг тармоқлари, (17-олдинги, 18-ўртадаги ва 19-орқанги); бармоқ нерваларининг охирги тармоқлари; 21-юмшоқ товон учун, 22,23-туёқнинг мўғуз девори учун, 24,31 бўғим тармоқлари.

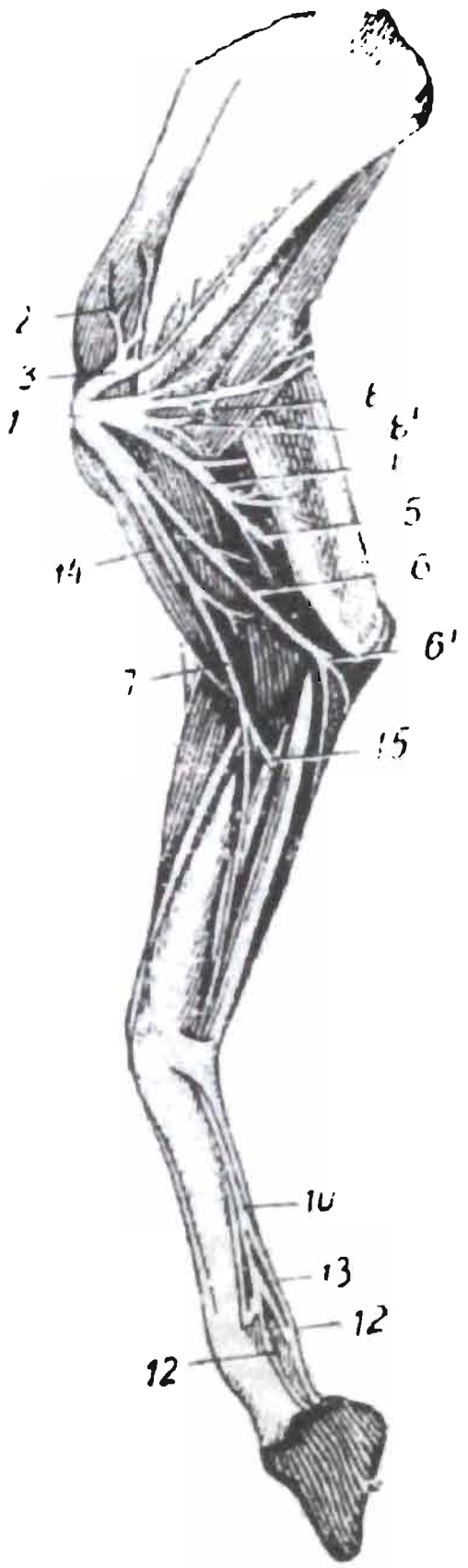

306 расм. *Қоракўл қўй олдинги оёғининг нервлари: 1-елка чигали, 2-курак олди нерви, 3-курак ости нерви, 4-қанот ости нерви, 5-билак нерви, 6-тирсак нерви, 7-ўрта нерв, 8-кўкракнинг проксималь нерви, 9-тери мускул нерви, 10-ўрта орқа нервнинг умумий пояси, 11-ўрта каудаль нерв, 12-каудаль нерв тармоғи, 13-анастамоз тармоғи, 14-икки бошли мускул тармоғи, 15-ўрта нервнинг тармоғи.*

307 расм. *Отнинг ўрта нервини блокаҳаси: билакузук бўғимининг букувчи а-билак, ва б-тирсак мускуллари.*

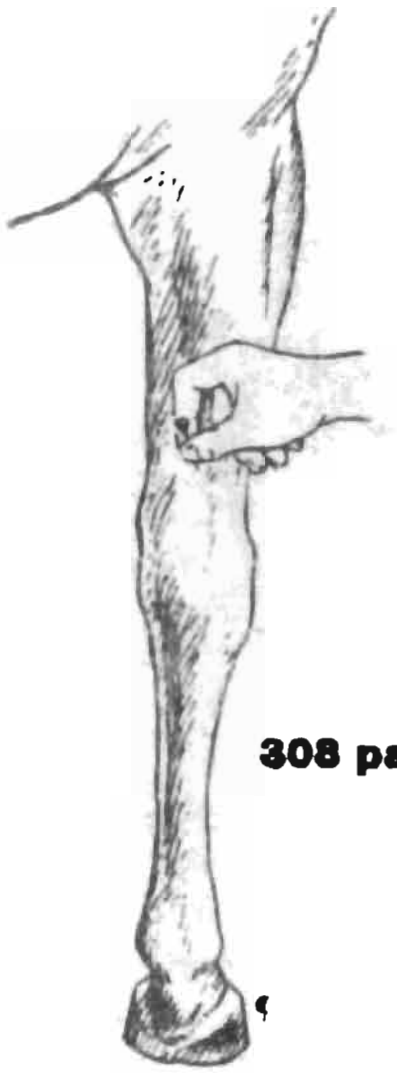

308 расм. *Отнинг тирсак нервини блокадаси.*

309 расм. *А-Блокада ўтказиш жойи: 2,2-бармоқ нервларининг пальмар (плантар) тармоқлари; 1-тирсак нерви, 3,3'-пальмар (плантар) нервлари; а,б-билакузук ёзувчи ва тирсакни букувчини ташқи кўринишлари. Б-Отни кафт ва бармоқ областидаги нервларнинг блокадаси (медиаль томонидан), 1-медиопальмар ва кафт ўртасига, 2-биринчи бармоқ бўғими устида ва медиопальмар нерви; 3-грифель суягини учида кафтнинг чуқур пальмар нервини пальмар тармоғи.*

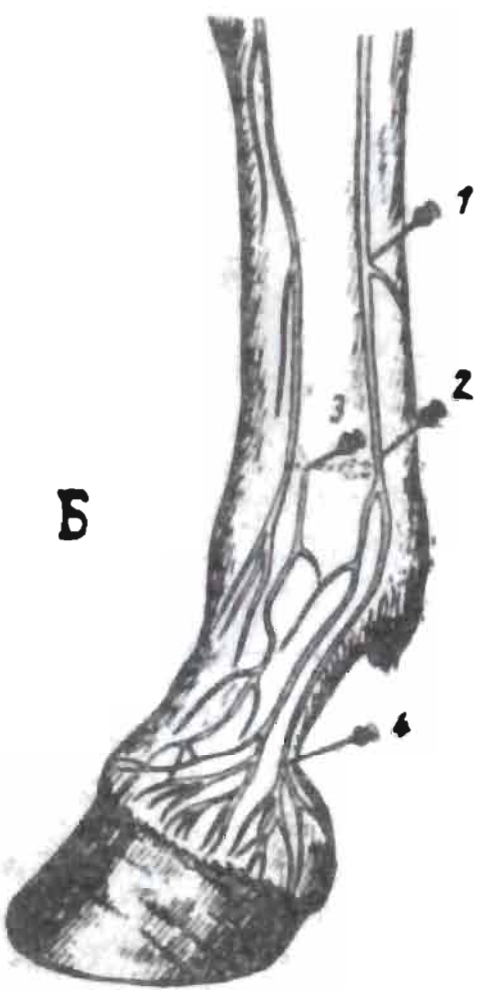

310 расм. *Тери мускул нервининг тери тармоқларини блокадаси*

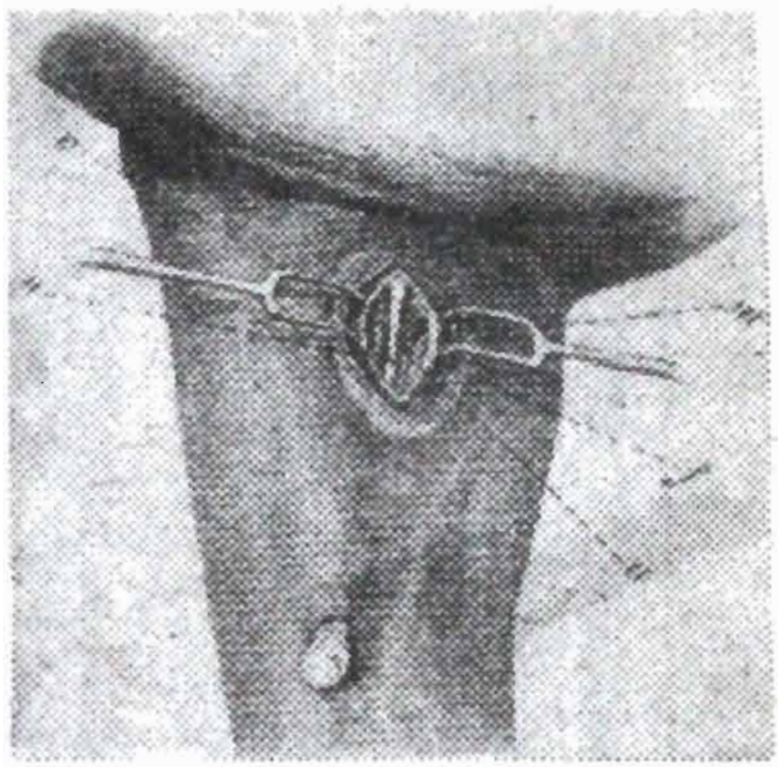

311 расм. *Ўрта нервнинг невректомияси: а-ўрта артерия, f-билак фасцияси, т-кўкракнинг юза мускули, и-ўрта нерв, v-ўрта венаси.*

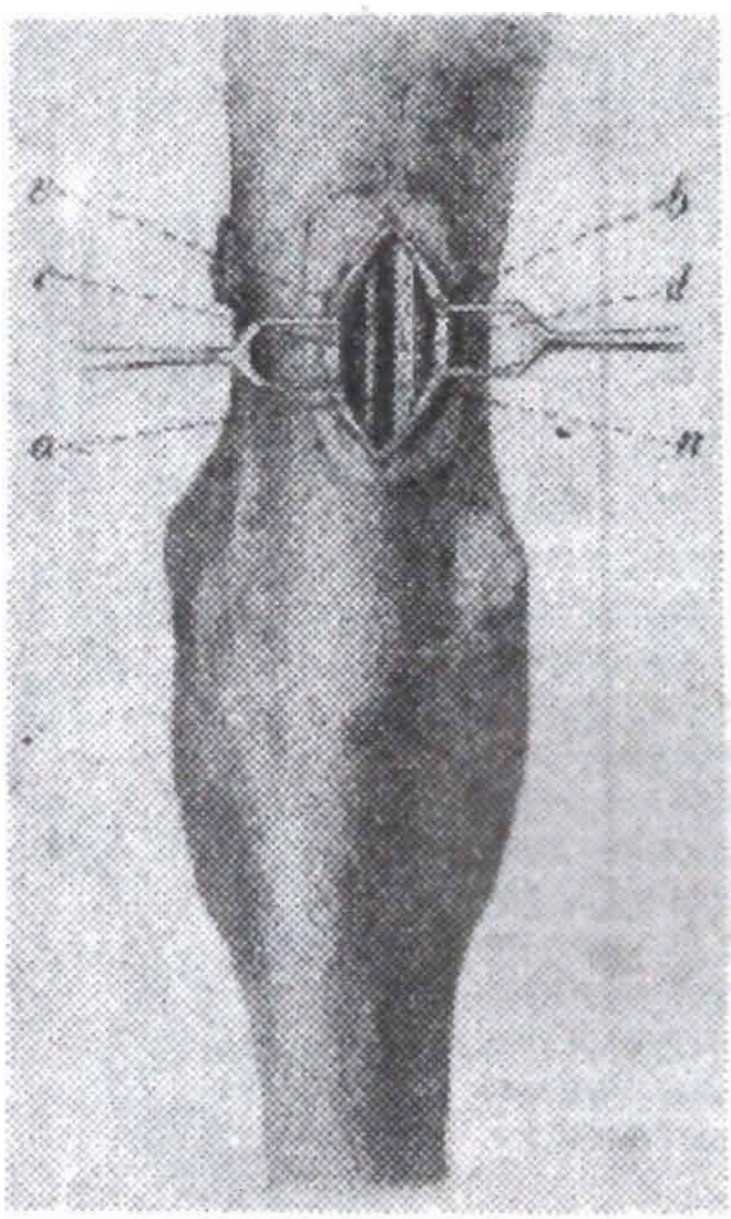

312 расм. *Тирсак нервининг нервектомияси: а-тирсакнинг коллатераль артерияси, б-билак фасцияси, с-билакузукни букувчи тирсак мускули, d-билакузукни ёзувчи тирсак мускули, п-тирсак нерви, v-тирсакнинг коллатераль венаси.*

дан бўшатилиб олинади ва чиқаётган сийдик тўхтатиб-тўхтатиб ичкаридан чиқарилади.

Катта эркак ҳайвонларда сийдик пуфакини тешиш — тўғри ичак орқали, ичида бор нарсадан бўшатади ва дезинфекция қилинади. Бу мақсадни бажариш учун махсус қайрилган узун троакар ёки резина найча уланган қон олиш игнасини ишга солади. Тўғри ичакнинг вентраль девори орқали тешади.

СИЙДИК ПУФАКИНИ ЕРИШ — Cystomia

Кўрсатма Сийдик пуфагида йиғилган тошларни олиб ташлаш. Отларда операция ўтказиш амалиёти чот областидан, майда ҳайвонларда қорин девори орқали олиб борилади.

Оғриқсизлантириш. Отларда — паст сакраль анестезия, кичик ҳайвонларда — наркоз қўлланилади.

Операция техникаси. Отларда Гекел усули бўйича цистомия чот области орқали ўтказилади. Тик турган отнинг сийдик пуфакига катетер юбориб уни ичини тозалайди, анус ва чот областларида дезинфекция ўтказилади, орқа чиқарув тешиги атрофидан ушлаб секин чапга қараб тортилади, шунда орқа чиқарув тешиги бир томонда, қов думбоғи ва яримпардасимон мускул бир томонида, шуларнинг орасидан 10—15 см узунлигига тери ва тери ости қаватлари вертикаль шаклида кесилади. Ҳосил бўлган жароҳатнинг икки четига узун лигатура ўтказилиб, уларнинг эркин учларини ассистент хирург, томонларга ажратиб туради. Кейин жароҳат орқали қўл бармоқларини бир нуқтага йиғиб, тўғри ичакга параллель сийдик халтасининг бўйин қисмига бориб етганча, 15—20 см чуқурликда, тос бўшлиғига йўл очилади. Шундан сўнг операция ишини олиб борувчи отнинг тўғри ичакига чап қўлини юборади ва тошни сийдик пуфакдан унинг бўйин қисмига кўчиришга ҳаракат қилади, яъни ўнг қўлнинг панжалари тош турган жойда бўлиши керак. Бу бажарадиган иш тартибини ассистентга юклаш мумкин. Шунда хирург ўнг қўлини жароҳат ичидан чиқариб қайчини олади, халтанинг бўйин яқинида тош турган қаршисидан девор тешилади, 2—3 см кенгликда тешик ҳосил бўлади (288-расм) Ичкарида ясалган тешик орқали корнцанг қисқичини ичкарига юбориб, ҳосил бўлган тошни яхлит ёки қисмларга бўлиб уларни навбати билан чиқарабошлайди. Тасвирда сийдик халтасидаги

жароҳат тешиги ретроперитониаль томонга қараб туради. Жароҳат ичига антибиотик эмульсия суртилади. Ҳосил бўлган бўшлиқ ичига стерилланган дока тампон киргизиб, уни бир суткага вақтинча тикиб қўяди. Операция натижасида сийдик оқмаси келиб чиқади, икки ҳафта вақт ўтиши билан у ўз-ўзидан чекалари ёпилиб бита и.

Кичик ҳайвонларда сийдик пуфакига кириш йўли кўпинча қорин девори орқали, қов суягининг симфиси (қўшилиш) олдидан бажарилади — Cystotomia antepubica transperitonealis.

Ҳайвон орқа томони билан фиксация қилинади ва операция доираси тайёрланади, яъни лапаротомия ўтказилади. Эркак ҳайвонларда кертмакнинг ён томонидан 1 см нари лапаротомияси олиб борилади. Тери остида жойлашган ташқи уятлик артерия тармоқларини олдин боғлаб, кейин тўқимани кесиш бошланади. Лапаротомия қорининг тўғри мускули ён томонидан, қов бирикмасининг чеккасидан бошланади ва олдинга қараб, узунаси 8—10 см кесиш давом этилади Қорининг сероз пардасига яқинлашганда у пинцет билан ушланади ва тери кесувига бураб чиқариб қўйилади. Жароҳат усти дока билан бекитилади. Сийдик пуфакнинг остига бармоқ юборилади ва у жароҳат текислигилан бироз юқори кўтарилади, шунда сийдик пуфакининг дорсаль томони операторга қараган бўлади, шприц ёки резинали шланга уланган санчиш игнаси пуфакга туширилади ва тўпланган сийдик чиқарилади, сийдик халтасида кесишни тахмин қилган чегарада, ташқарига ушлаб туриш учун бўшалган сийдик пуфак деворига, биттадан лигатура ўтказилади (шунда шиллиқ пардани тешмаслик керак) (269-расм). Охиргини девори ништар билан кесилади, шунда ундан бармоқ кириши керак. Корнцанг, махсус қошиқча ёки бармоқ орқали тош ва тўпланган сийдик қуми олиб ташланади. Операция ўтказиш ишлари тамом бўлгандан сўнг жинсий-сийдик каналнинг охирги қисмидан катетер ёрдамида физиологик ёки 0,25% новокаин эритмаси юборилади, шунда канал ва сийдик пуфак бўйин қисмидан тўла ўтишига ишонч ҳосил қилинади.

Кичик ҳайвонларда олдин лапаротомия ўтказилади, кейин сийдик пуфаги — очилади, у ердаги сийдик тошлари олиб ташланади — lithotripsia - Ургочи ҳайвонларда оқ чизиқдан 1—1,5 см нари қорин девори кесилади. Кейин бир томонга қараб сут безини ўтмас усул

билан силжитиб қўйилади. Тикиш вақтида лигатура кесилган сийдик пуфагини ҳамма қаватидан ўтмаслиги керак (унда шиллик парда тешмасдан чок ўткизилади).

Сийдик пуфагида бўлган жароҳатни Черни ва Ламбер бўйича лигатура ўтказиб тикилади, қорин девори уч қават билан: аввал сероз парда билан қориннинг тўғри мускулини ички қин пластинкаси, кейин унинг ташқи пластинкаси, (қориннинг тўғри мускулини илинтиради) ва охирида тери қўшилиб олинади

ЎН УЧИНЧИ БОБ

ОЁҚЛАРДА ОПЕРАЦИЯ

КЎКРАК ОЕҚДА ОПЕРАЦИЯ

Кўкрак оёгининг анатомо-топографик тушунчасига асосланиб: 1) курак ва елка, 2) тирсак бўғими, билак ва билакузук бўғими, 3) кафт ва бармоқлар (фалангис) областларга бўлинади.

КУРАК ВА ЕЛКА ОБЛАСТИДА ОПЕРАЦИЯ

Анатомо-топографик маълумотлар. Курак ва елка области — regio scapulohumeralis — чегараси: дорсаль томондан курак ўқининг ўрта дўмбоги орқали ўтказилган горизонталь чизиқ; вентраль томондан — тирсак ўсимтасининг проксималь учидан ўтказилган горизонталь чизиқ; олдиндан — курак-елка бўғими ва кўкрак чуқур мускулининг курак олди қисмининг олдинги ташқи кўриниши; орқадан — тирсак ўсимтаси учидан (куракнинг каудаль бурчагидан тирсак ўсимтасигача) елканинг уч бошли мускули узун бошининг орқа чеккасига ўтказилган тирсак чизигига тўғри келади (29)- расм).

Қаватлар бу чегарада қуйидагича:

1. Териси юпқа ва осонлик билан силжийди, унинг остида тери ости тўқимаси жойлашган.

2. Икки варақадан иборат юза фасцияси ўзига елка ва курак тери ости мускулларни ўраб олади. Курак елка бўғими остида бу мускул юпқаланади ва тирсак бўғимидан пастга тушиб тугалланади.

3. Чуқур фасция бир неча варақалардан тузилган бўлиб, шу ерда жойлашган мускулларни ўзига ўраб

олади. Бу чуқур фасциянинг ички варақаси ҳисобидан мускуллараро тўсиқлар вужудга келади.

Курак-елка областининг латераль томонида қуйидагилар жойлашган:

4. Трапециясимон мускулнинг — m. trapezius — бўйин ва кўкрак қисмлари, куракнинг учдан бир қисмини ўзига олади

5. Кўкрак чуқур мускулининг курак олди қисми — pars praescapularis m li pectoralis profundi (291, 1-расм) курак ўқи олдида жойлашган бўлиб, унга орқа чеккаси яқинлашиб туради. Куракнинг юқори ва ўрта чегарасида курак ўқининг олдинги фасциясига қўшилади. Қорамолларда кўкракни чуқур мускулининг курак ўқи олди фасция қисми ажратилмайди.

6. Куракнинг ўқ олди мускули (2) — m. supraspinatus — трапециясимон мускулнинг бўйин қисми остига кириб олади. Мускулнинг ўзи курак олди юза қисмидан бошланиб, курак дўмбоқчасига етмасдан бўлинади ва елканинг икки бошли мускулининг бошланиш пай бўлагини ўзидан ўтказади.

Қоракул қўйларда куракнинг ўқ олди мускули, курак усти кемирчакнинг олдинги қирраси ва унинг дорсокраниаль бурчагидан бошланиб, куракнинг ўқ олди чукурчасини тўла эгаллаб олади (292, 2-расм).

7. Елканинг икки бошли мускули — m. biceps brachii — (291, 6-расм) курак елка бўғими, елка суяги ва тирсак бўғими устида жойлашиб, унинг устига елка бош мускулининг дорсаль бўлаги ёпишиб олган Бу мускул елка суяги устидан ўтиб, билак суягининг проксималь қисмида тугалланади. Мускул пайининг бошланиши остида синовиаль бурса жойлашган. Унинг узунлиги 8—10 см ва кенглиги 5-6 см ташкил қилади.

Қорамолларда елканинг икки бошли мускули (293, 15-расм) отларникига нисбатан кам тараққий этган.

Қоракўл қўйларда елканинг икки бошли мускули (292, 9-расм) статодинамика типига тўла алоқадор бўлиб, уни икки бошли деб ҳисоблаш топографик жиҳатидан бу ҳайвон учун тўғри келмайди, чунки бу мускул яхши ривожланган битта танадан ташкил топган бўлиб, иккинчи латераль пай танаси ингичкалиги яққол кўриниб турибди. Шу муносабат билан унга сифат ўзгаришлари яққол намоён бўлган.

8. Елка бош мускули — m. brachio cephalicus — (291, 5-расм) елка суяги тароғидан бошланиб, дельтосимон ғадир-будур юзада жойлашади. Юқори ва олдинга қа-

раб, энса томонга боради, шу билан бирга бўйинтуруқ вена чуқурлигини ташкил қилишга қатнашади ва бўйин умуртқаларининг V-IV-III II-нчи қовурга кўндаланг ўсимталарига алоҳида алоҳида тиш тариқасида ёпишиб олади.

9. Дельтасимон мускул — m. deltoideus — куракнинг ўрта қирраси орқасида жойлашган. Курак ўк орқа мускулини деярли ёпади. Ўзи курак ўртасидаги қирра-сидан апоневроз шаклида бошланади. Куракнинг ўрта текислик тенглигидан елка суягининг катта дўмбоғи ва дельтасимон ғадир-будур юзасида тугалланади.

Қорамолларда дельтасимон мускул (294, 11-расм) икки қисмдан: акромиаль номдош ўсимтага ёпишиб, олади ва курак ўқи орқа мускулининг апоневрози ва куракнинг каудаль четидан бошланади, дельтосимон майда дўмбоқли юзада тугалланади; курак қисмининг маълум бўлаги пайга айланиб, елка суягининг уч бошли мускул фасциясига қўшилиб кетади.

10. Курак ўк орқа мускули — m. infraspinatus — унинг орқа чуқурида жойлашади ва тўла эгаллаб олади. Унинг мускул қисми яхши ривожланган ва курак-елка бўғими томон боради. Унга етмасдан у пай тўқимасига айланиб икки тармоқга бўлинади. Буларнинг чуқур жойлашиши елка суягининг ташқи орқа дўмбоқчасига бориб тугайди, юзаки жойлашган биринчисига нисбатан катта, юқорида номбар этилган дўмбоқча устидан ўтиб, пайга айланиб, унинг остида тугайди. Шу жойда бурса жойлашиб олган.

11. Кичик юмолоқ мускул — m. teres minor — кичик ва юпқа бўлиб, курак ўқ орқаси ҳамда дельтосимон мускуллар орасида ўрин олади ва курак суягининг пастки қисмидан бошланиб, елка суягининг тирсак чизиғида тугайди.

Қоракўл қўйларда бу мускул учбурчак шаклида бўлиб, устки юзаси пайсимон парда билан қопланган.

12. Елка суяги уч бошли мускулининг узун бошчаси — caput longum m-li trisipitis brachialis асосий ҳисобланади (291, 7-расм). У курак ўк орқа ва дельтосимон мускуллар орқа томонида жойлашган. Бу узун боши пай шаклида бўлиб, куракнинг каудаль чегининг узунасидан бошланиб, тирсак ўсимтасида тугайди ва ўзининг орқа чети билан тирсак чизиғини вужудга келтиради.

Мускулнинг латераль боши елка областининг ташқи томонида жойлашади ва кучли ривожланган бўлиб,

тўртбурчак, шаклида юқорига қараб кўтарилади, уни тери остида пайпаслаб, жойланишини аниқлаш осон. Калтагина пай шаклида елка суяги тирсак чизиғининг дельтосимон юзасидан бошланади ва тирсак суягининг латераль ўсимтаси охирига бориб етади.

13. Елканинг ички мускули — m. brachialis (internus) — (291, 1 расм) елка мускулига тегиб туради, унинг пальмар, латераль ва дорсаль томонларидан айланма шаклида ўраб олади. Ўзи елка суягининг бўйин пальмар томонидан бошланади ва пастга қараб тушади, тирсак суягининг проксималь қисмида, елканинг икки бошли мускули остида тугайди. Елка суяги дисталь томонининг учдан бир қисмида бевосита фасция остида елканинг икки бошли ва билакузук бўғимини ёзувчи тирсак мускулларининг орасида жойлашган.

14. Елка олди фасциясини таранглoвчи мускули — m. tensor fasciae - antibrahii — (9) елка суягининг уч бошли мускули узун бошининг орқа ва ичқарисида жойлашган. Буни тери устидан пайпаслаб аниқлаш мумкин. Мускул курак суягининг каудаль четида пай пластинка шаклида ўтабошлайди. Унинг тана қисми тирсак дўнги томон боради, бу ерда мускул остидан билакузук фасцияси ўтади.

Қорамолларда елка олди фасциясини таранглoвчи мускули, кучсиз ўсган

Қоракўл қўйларда (292- А, 3- расм) елка олди фасциясини таранглoвчи мускули ўзининг шакли ва жойланиши қорамолларникига ўхшаш, лекин буларда унинг тугаш пай остида, елка уч бошли мускулининг узун бошининг, узун тирсак дўмбоғининг медиаль томонида унча катта бўлмаган (1 см) пай ости шиллиқ бурсаси жойлашган

15. Катта юмолоқ мускул — m. teres major — елка суяги уч бошли мускули узун бошининг медиаль томонига тегиб туради. Мускул бошланиш қисмининг олдинги чеккаси билан, курак ости мускулининг орқа қиррасига ёндошади.

Катта юмолоқ мускул курак суягининг каудаль чети ва орқа бурчагидан бошланади; унинг тана қисми курак-елка бўғимига қараб боради ва пайга ўтиб олади, орқа кенг мускулининг сўнги пайи билан қўшилиб елка суяги кичик дўмбоқчаси қирраси:а тугайди.

Елка суяги уч бошли мускулининг медиаль боши елка суягининг медиаль ўрта қисмидан бошланади ва

катта юмолоқ мускул остида тугайди. Мускулнинг тана қисми кам тараққий этган, елка суягининг медиаль томони орқали пастга тушиб, тирсак ўсимтасига бориб тамом бўлади (291, 7—8-расм)

Қорамолларда отникига қараганда елка суяги уч бошли мускулнинг медиаль боши анча кучли ва елка суягининг бўйин қисмидан бошланади

16. Курак ости мускул — m. supscapularis — катта юмолоқ мускул олдида жойлашган курак ости юзасининг ҳамма қисмини эгаллайди. Медиаль томондан уни, қаттиқ ялтироқ курак ости фасцияси бутунлай қоплаб олади Ўзи текис пайга айланиб, елка суягининг медиаль мускул дўнглигида тугайди ва у бўғим пардасига (капсуласига) зич ёпишиб олади.

17. Елканинг тил ости мускули — m. brachiohyaldeus — курак ости мускулнинг медиаль томонида жойлашган курак — елка бўғими яқинида ўрнашган курак ости фасциядан бошланади.

18. Тумшуқ имон — елка мускули — m. coracobrachialis — елка суяги дор омедиаль чеккасидан, елка икки бошли мускулининг медиаль томонида жойлашади ва кичик дўнглик остида тугайди

Кўкракнинг юза мускули елка қисми, елка суягининг дорсаль томонидан ўтади ва кўкрак суяги дастасида тугайди.

Бўғим капсуласини тортувчи мускул кичгина тасма, курак — елка бўғимининг каудаль юза қисмида қаттиқ ёпишган. Қорамол ва қоракўл қўйларда бу номбар этилган мускул йўқ.

19. Курак — елка ёки елка бўғими — articulatio humeri — (295-расм) курак суягининг бўғим чуқурчаси ва елка суягининг бўғим дўмбоғи бир-бирига қўшилиши натижасида курак — елка бўғим ҳосил бўлган. Бўғим тузилиш жиҳатидан оддий, кўп ўқли, асосий ҳаракати букилиш ва ёзилишдан иборат. Чунки куракнинг ўқ орқа ва курак ости мускуллари бўғимнинг ён томонидаги боғлами вазифасини бажаради Шунинг учун бу бўғимда айланиш ва ён томонларга ҳаракатни тўла равишда бажаришга юқорида айтилган мускуллар йўл қуймайди. Бўғим капсуласи курак суяги бўғим чуқурчаси ва елка суягининг бўғим бошчаси четига ёпишиб олган Елка суяги бўғим бошчасининг юза томони, куракнинг бўғим чуқурчасига нисбатан анча катта, шунинг учун елка ва курак юза томонларига бўғим капсуласи жипс ёпишган,

БЎҒИМЛАРНИ ТЕШИШ — АРТРОЦЕНТЕЗ

Бўғимларнинг капсуласи икки: ташқи — фиброз ва ички — синовиаль қаватлардан тузилган. Фиброз қавати бириктирувчи тўқимадан ташкил топган. Синовиаль қавати бўғим томонига қаратилган бўлиб, ундан синовия суюқлиги ажралиб туради. Баъзи жойларда (букувчи ва ёзувчи юза томонларида), бўғим капсуласи боғлам ва фасциялар ёрдамчи куч сифатида ўралмаган, шунда у юпқалашади ва тери остида кўр халта шаклида дўппайиб чиқади. Бу ҳосил бўлган дўнг жойнинг — дивертикулани хирургия амалиётида бўғим бўшлиғига кириш учун қулай жой ҳисоблайди.

Кўрсатма. Бўғимларни тешиш қуйидаги вазиятларда ўтказилади:

1) Диагностика мақсадида — касалликларни фарқлаш (дифференциялаш): а) бўшлиқдаги бор нарсани чиқариб олиш, унинг хусусиятини, патологик жараёнига алоқадорлигини аниқлаш усули; б) анестезик эритма юбориш, шундан кейин касаллик аломати буткул йўқолади ёки оқсаш, оғриқ белгиси секинлашади; в) бўғим яқин — атрофида бўлган очиқ жароҳатлар унинг ичига суқилиб кирганлигини аниқлаш учун унга бирон фармакологик эритма юборилади.

2) Даволаш мақсадида: а) бўшлиқ ичидаги моддани чиқазиб юбориш ва дориларни мунтазам равишда танага юбориб туриш (ёпиқ асептик яллиғланишларда); б) бўшлиқни антисептик эритмалар билан ювиш (очиқ ёки ёпиқ йирингли жараёнда); в) оғриқ кучини камайтириш мақсадида анестезик эритмасини юбориш

Асбоблар. Бўғим капсуласини тешиш учун узунчоқ, мустаҳкам Бобров игнаси ишлатилади. Синаб кўриш ва бўшатиш мақсадиди (йирингли жараёнларда) ингичка троакардан фойдаланиш қулай бўлади.

Операция техникаси. От бурама (закрутка) ёрдамида тикка вазиятда фиксация қилинади. Тешиш чегараси жуни олинади ва кетма-кет икки маротаба 5% йод эритмаси терига суртилади. Игнани санчишлан олдин терини бир томонга қараб силжитади, чунки синовиаль суюқлик чиқиб, инфекцияни такроран кириш ҳавфини камайтиради. Санчилган игнани ҳаддан ташқари чуқур юбориш тавсия этилмайди, чунки бўғимда бўлган тоғайини ёки суяк тўқимасини шикастламаслиги учун, тешилган нуқтага йод эритмаси сур-

тилади ва бир бўлак пахтани елимга ҳўллаб уни танага босади

Елка бўғимини тешиш. Отни тик турган вазиятида елка суяги катта дўмбоғининг орқа (мускул) қисмини пайпаслаб, унинг жойланишини аниқлайди. Игнани курак ўқ орқа мускул пайининг олдинги чеккасидан, мускул дўмбоғидан тахминан бир бармоқ ёнидан ичкарига қараб горизонталь санчийди. Юборилган игна елка суяги дўмбоғига ёки куракнинг бўғим чуқурчаси атрофидаги фиброз қисмига бориб текганча (295-расм).

Қон билан таъминланиш (297, 1-расм) қўлтиқ ости артерияси кўкрак бўшлиғига биринчи қовурға олдидан ташқарига чиқиб, елка — курак бўғими яқинида акромиаль артерия тармоғини ажратади, бу эса курак олди мускулига ва шу ердаги органларга тармоқлар беради. Қўлтиқ ости артериясидан тармоқлар ажралиб, улар курак суягининг орқа томонида жойлашган уч бошли, ўқ олди, ўқ орқа, дельтосимон мускулларни қон билан таъминлашга хизмат қилади. Шунинг билан бирга шу артериядан қуйидаги артерия тармоқлари: елка суягининг айланма артерияси, кўкрак, елка ва курак суягининг айланма артерия тармоқлари ажралади Қўлтиқ ости артерияси курак—елка бўғим областида елка артериясига ўтиб олади, у ерда тирсак ва билак нерв таналарининг остида жойлашиб, пастга тирсак бўғими томон ўтади ва ундан суякларарo артерия ажралиб чиқади (296, 11-расм). Ундан кейин елка артериясидан (297, 15-расм) бир неча тармоқлар ажралади (елканинг ички юза айланма, елканинг икки бошли мускул, билакнинг коллатераль елканинг чуқур, тирсакнинг коллатераль, тирсакнинг қайтувчи артериялари).

Нервлар билан таъминланиши — иннервацияси. Курак олди нервидан (297, 4 расм) ташқари елканинг ҳамма нерв боғламлари норвонсимон мускул остидан чиқади, кейин умумий боғлам шаклида курак ости бўшлиғига киради ва курак — елка бўғимининг медиаль томонида жойлашиб олади. Бу нерв боғлами кўкракнинг I ва II-нчи, бўйиннинг VI, VII, VIII-нчи вентраль тармоқларидан: кўкрак олди, кўкрак ости, қўлтиқ ости, тери — мушак, билак нервларидан ташкил бўлган ва шулар ҳисобидан иннервация бажарилади.

ТИРСАК БЎҒИМИ, БИЛАК ВА БИЛАКУЗУК БЎҒИМИ ОБЛАСТЛАРИДА ОПЕРАЦИЯ

Анатомо-топографик маълумотлар. Чегаралари: юқоридан — тирсак дўнглигининг учидан горизонталь чизиқ ўтказилади; пастидан — кафт грифель суяклари дўнглиги остидан горизонталь чизиқ ўтказилади (290- расм).

Қаватлар. Бу областда жойлашади:

1. Терининг ички томони юпқа латераль томони эса анчагина қалин; отларга қараганда қорамолларда қалин.

Билак областида тери ости тўқимаси бироз кам ривожланган, лекин билакузук бўғимининг дорсаль ва пальмар томонлари бирмунча қалинлашган. Тирсак суяги дўнглигида шилимшиқ халтача жойлашган — bursa mucosa subcutanea olecrani.

2. Икки варақали юзаки фасцияси, тирсак бўғимининг латераль томонида унинг варақаси курак тери ости мускулининг охирги қисмини ўзига бириктириб олади. Бу фасция остидан тери ости томир ва нервлари ўтади. Билакузук бўғими дорсаль томонида бармоқларнинг умумий ёзувчи мускул пайи остида бурса жойлашади — bursa mucosa praecarpalis — у қорамолларда катта ҳажмга эга ва билакузук бўғимининг чегарасидан чиқиб кафт областига етиб боради.

3. Билак — тирсак чуқур фасцияси — fascia antibrachii — икки ташқи ва ички қаватлардан иборат бўлиб, билакда жойлашган мускулларни ўз ичига олади. Ички варақа ҳисобидан бир неча пластинкалар ажралиб, мускуллар орасига кириб ва ўрда билак суягига ёпишиб олада. Натижада бу областда бир неча фасцияларга ажралади, булар шу ерда и мускуллар учун алоҳида ёки уларнинг туплами учун қин вазифасини бажарадилар

Билакузук бўғимининг орқа томонида чуқур фасция қалинлашади ва бўғимнинг капсуласига ёпишиб, бўғим пальмар боғламининг келиб чиқишига асос бўлади — lig. carpi palmare —. Бунинг натижасида бўғим капсуласи ва боғлами орасида пай қини, ундан бармоқларни букувчи пай томир ва нервлари ўтадилар.

Чуқур фасция бўғимнинг дорсаль томонида билакузук бўғими учун боғлам вазифасини бажаради, у ёзувчи пайларни аниқ вазиятда ушлайди ҳамда қин

вазифасини бажаради. Қорамолларда билак — тирсак фасцияси отларникига кўра анча юпқа.

4. Билакузук бўғимини ёзувчи билак мускули — m. extensor carpi radialis — (99, 1-расм) билак суягининг дорсаль томонидан ўтади ва фасция қини уни ўраб олади. Елка суягини ёзувчи дўнг ўсиғи ва дельтосимон текислигида жойлашган апоневроздан бошланади. Билак суягининг дисталь, учдан бир қисмида дельтосимон мускул танаси чидамли пайга ўтиб олади, III-нчи кафт суягининг проксималь текислигига бориб тугайди. Қорамолларда билакузук бўғимини ёзувчи билак мускули унча кўп тараққий этмаган, иккинчи асосий танаси медиаль чети орқали узунасига бирга кузатилади. Мускулнинг пай қисми кафт суягида тугайди, тугалланиш нуқтасидан бироз юқорида пай ости шиллиқ халтача — bursa mucosa — жойлашган.

Қоракўл қўйларда билакузук бўғимини ёзувчи билак мускули пай остининг учида, III-нчи кафт суягининг ғадир-будур дўмбоғининг устида, унча катта бўлмаган синовиаль бурса жойлашган У билакузук бўғимининг дисталь қисмига жойлашган бўғим капсуласи билан бирга қўшилган. Қорамолларда III-нчи бармоқни ёзувчи махсус мускул — m extensor digitis tertius proprius — (293, 3-расм) билакузук бўғимини ёзувчи билак мускулининг латераль томонида жойлашган, елка суягининг дўнг ўсиғидан бошланади, билакнинг пастки тўртдан бир қисмида мускул пайга айланади, сўнгра бармоқларнинг умумий ёзувчи мускул пайи билан бирга умумий пай қини, билакузук бўғимидан 3—4 см юқоридан бошланади ва шунча узоқликда унинг пастки қисмида тугайди.

5. Бармоқларнинг умумий ёзувчи мускули — m. extensor digitalis communis — (299—4, 4-расм) Отларда билак суягининг дорсаль томонида жойлашган. Мускул, елка суягининг латераль томонида жойлашган дўнг ўсиги ва билак боғлами дўнглигидан бошланади, мускулнинг тана қисми эса, билак ўртасида учдан бир қисми тенглигида пайга айланади ва пай қинига ўралади.

Қорамолларда бармоқнинг умумий ёзувчи мускули (293, 4 расм) елка ва тирсак суяклари латераль томонида алоҳида икки мускул бош тана шаклида бошланади (Sisson) бу икки мускул боши III-нчи бармоқнинг ёзувчи махсус, бармоқларнинг умумий ёзувчи ва бармоқларнинг ён томонида, ёзувчи мускулларнинг

орасида жойлашади. Билакнинг ўртаси ва пастки учдан бир қисми чегарасида, улар бир-бирига қўшилиб битта пайга ўтади, III-нчи бармоқнинг махсус ёзувчи мускули билан бирга умумий пай қини ўраб олади ва билак — узукнинг дорсаль томони орқали кафтга қараб боради.

Қоракўл қўйларда бармоқларнинг умумий ёзувчи мускулининг бошланиш қисми отларникидан муҳим керакли фарқ қилмайди (292—17 расм).

6 Бармоқларни ён томонидан ёзувчи мускул — m. extensor digitalis lateralis — (299—6 расм) билак, тирсакнинг латераль томонида, бармоқлар орқасида жойлашган. Билакнинг дисталь учдан бир қисмида мускул танаси бутунлай юпқагина пайга айланади ва уни пай қини ўраб олади Қорамолларда (293—9 расм) бу мускул отларникига нисбатан анчагина тараққий этган.

7. Билакузук бўғимини ёзувчи тирсак мускули — m. extensor carpi ulnaris — (299—4, 300—8, 8 расмлар) билакнинг ташқи орқа томонида жойлашган, олдинги қирраси билан бармоқларнинг ёнбош ёзувчи мускулига тегиб туради. Мускулнинг пайга айланиши елка суягининг дўнг ўсиғидан бошланади, унинг синовиаль халтача — bursa synovialis m-li extensoris carpi ulnaris — жойлашган ва билакузукнинг ортиқча суяги остида икки тармоқга бўлинади, буларнинг бири шу ерда тугайли бошқаси эса IV-нчи кафт суягига борib тугайди

8. Билакузук бўғими букувчи тирсак мускули — m. flexor carpi ulnaris — (300 расм) билакнинг орқа ички томонида жойлашган. Ўзи елка суяги медиаль дўнг ўсиғи ва тирсак — тирсак ўсимтаси проксималь учидан икки мускул бошчаси билан бошланади Билакнинг юқориги учдан бир қисмида икки бошча бир-бирига қўшилиб, яландоқ текис бўлади, кейин пастга қараб тушади, бармоқлар букувчисининг пальмар томонига ёпишади ва ортиқча суягининг медиаль юзасида тугайди.

Қоракўл қўйларида билакузук бўғимини букувчи тирсак ва бармоқларни букувчи чуқур мускуллари (292—А, Б 10, 12 расм) пайнинг бошланиши остида тирсак ўсимтасининг медиаль томонида шиллиқ халтача жойлашган.

9. Билакузук бўғимини букувчи билак мускули — m. flexor carpi radialis — билакнинг медиаль томонида, билакузук бўғимини ёзувчи тирсак мускули (300, 1 расм)

олдида жойлашган. Унинг пайга ўтиши елка суягининг медиаль дўнг ўсиғидан бошланади, у ерда — bursa mucosa subtendinea m li flexoris carpi radialis — жойлашган. Билакнинг медиопальмар томонида кам ривожланган мускулнинг тана қисми пастга қараб силжийди ва билак — узук бўғим чегарасига етмасдан у пайга айланади. Билакузук бўғимининг буқувчи билак мускул пайи остида бурса жойлашган. Узи II-нчи кафт суягида тугайди

Қоракўл қўйларда билакузук бўғимини букувчи билак мускули пайга айланган бошланғич қисмининг остида ва бармоқларни букувчи чуқур мускулининг пайга айланиб бошланиш остида, синовиаль бурса билан биргаликда тирсак бўғими капсуласига туташган (292—13 расм). Мускулнинг пайга айланган охирги қисми, III-нчи бармоқ суяги пальмар томони проксималь учида тугайди.

10. Бармоқларни букувчи юза мускули — m. flexor digitalis sublimis — (300—5 расм) билакузук бўғимини букувчи тирсак мускулининг остида жойлашган. Ўзи елка суягининг медиаль дўнг ўсиғидан бошланади, билак области пастида мускул танаси пайга ўтади, кейин билакузукнинг кўндаланг жойлашган боғлами остидан пальмар томонга ўтиб олади.

Қорамолларда юқорида айтилган мускулнинг (293—12 расм) бошланиши отларникига ўхшайди, лекин унинг бош қисми билакузук бўғимини букувчи тирсак мускули билан қўшилган Мускул икки танадан иборат бўлиб, билакнинг медиопальмар томонидан ўтади. Суякнинг дистаиль қисмида мускул таналари мустақил пайларга ўтиб олади.

Қоракўл қўйларда бармоқни букувчи юза мускулининг (292—А, 10 расм) бошланиш қисми эса қорамоллардан фарқ қилмайди, лекин чуқур жойлашган мускул пай бошчасининг таркибий қисмида мушак толалари кўпроғини ташкил қилади.

11. Бармоқларни букувчи чуқур мускул — m. flexor digitalis profundus — (299—9, 300—5 расмлар), билак суягининг пальмар томонида жойлашган. Ўзи уч бошчалардан тузилган: елка — елка суягининг медиаль дўнг ўсиғидан бошланади, суякнинг ўрта ва пастки чегарасининг учдан бир қисмида мускул танаси пайга айланади; тирсак — тирсак ўсимтаси пальмар томонида (мускул танаси унча яхши тараққий этмаган, билак-

нинг юқори учдан бир қисмида пайга айланади); билак бошчаси — билак суяги орқа томонининг учдан бир қисмидан бошланади. Мускулнинг текис танаси тезлик билан юпка пай шаклига ўтади. Билакнинг дисталь қисмида уччала бошчалар бир-бирига қўшилиб битта тана ҳосил қилади ва билакузук бўғимига қараб боради. Бу чегарада бармоқларнинг чуқур ва юза пайлари учун умумий пай қини мавжуд.

Қорамолларда тирсакнинг нозик пай бошчаси билакнинг учдан бир қисмида, елканинг ўрта бўлаги бошчасига қўшилади. Билакузукнинг пальмар томонида мускулнинг чуқур жойлашган бошчаси, бармоқларни букувчи юза мускулининг чуқур бошчаси, пай боғлами билан алоқада (293—8, 12 расм).

Қоракўл қўйларнинг бармоқларини букувчи чуқур мускулининг (292—Б 12, 13 расм) ўзига хос хусусияти шундаки у беш бошчалардан тузилган: учта елка, тўртинчи — тирсак ва бешинчи — билак. Учта елка бошчалари ўзаро бир-бирларига чирмашиб қўшилади, бунинг устида жойлашган иккитаси алоҳида мустаҳкам ёпишиб олган.

Елка бошчаси — caput humerale — елка суягини букувчи дўнг ўсиғидан бошланади, билакузукнинг пальмар томонига боради. Бир-бирига қўшилган икки бошчаларни алоҳида бўлиб, ажралгани шу ерда яққол кўриниши ифодаланган, тирсак билак суякларнинг дисталь учида бошланади. Елка бошчасининг пайга ўтиш даражаси, бошқа бошчаларига нисбатан юқори ва икки пай бошчаларининг умумий танага айланиши, билак суягининг дисталь учидан 2 см юқорида бошланади.

Тирсак бошчаси — caput ulnare — унча кучли ўсмаган, тирсак суяги тирсак ўсимтасининг медиаль томонида жойлашган дўмбоқ остидан бошланади. Унинг текис, пай қисми тирсак — билак областининг юқориги тўртдан бир қисмидан бошланади ва билакузук бўғимини ёзувчи тирсак ва бармоқларни букувчи чуқур мускуллари оралиғида жойлашади.

Билак бошчаси (caput radialis) юпқа текис ўзи мушак толаларидан иборат, билак суяги пальмар томонидан бошланади. Бунда пай тўқима толалари кам ривожланган. Ўзи елка пай бошчаси медиаль чеккаси билан бориб ва суякнинг дисталь учидан 2 см юқорида ушбу пайга бирлашади.

Билакузук бўғимининг юқори областида номбар этилган ҳамма беш бошчалар бир-бирига қўшилиши

натижасида бармоқларни букувчи чуқур мускулининг умумий пай танаси ҳосил бўлади.

Мускулнинг текис пай қисми тирсак — билак областининг тўртдан бир қисмидан бошланади, кейинчалик билакузук бўғимини ёзувчи, тирсак ва бармоқларни букувчи чуқур мускуллар орасида ўрин олади.

12. Тирсак бўғими — articulatio cubiti — (298 расм) анатомик тузилиши оддий бир ўқли Унинг капсуласининг ҳисобидан: олдинги, орқа ва иккита ён томонларга қараб 4 та буралиб (вывороти) чиқишлар мавжуд (Б) буларнинг орасида орқада жойлашгани кенг, тирсак чуқурчасининг ҳаммасини деярли ўзига қамраб олади. Унинг юқори девори тирсак (кичик) мускулига зич ёпишиб олган. Олдинга қараб чиққан бурма мускулнинг қалин қавати билан ёпилган; унинг олдинги ташқи томонидан тирсак нерви ва коллатераль билак артерия ва вена тармоқлари ўтади Кичик ён бурмалар тирсак бўғими ён боғламлари орқасида жойлашиб олган. Тирсак бўғими капсуласидан ташқари латераль ва медиаль боғламлар ёрдамида мустаҳкам ушланиб туради Уларнинг ҳаммаси фиброз тўқимасидан ташкил топган бўлиб, 1,5—2 см кенглиги, 8—9 см узунаси ва тери устидан аниқ пайпаслаш мумкин.

13. Билакузук бўғимининг — art. carpea — тузилиши мураккаб, ҳаракат қобилияти бир ўқли. Икки қатор, билакузук майда суякчалари, улар билак — тирсак суякларининг дисталь учлари, II, III ва IV-нчи кафт суяклари проксималь томонлари билан қўшилиши натижасида: билак билакузук, қатор оралиқ ва билакузук — кафт, уч қаватли мураккаб бўғимлар вужудга келади. Ҳаракат қилиш қобилияти асосан проксималь билак — билакузук бўғимида ва кам даражада қаторораликбўғимида; дисталь жойлашган қатор — билакузук-кафт бўғимида ҳаракат тамоман йўқ. Дисталь бу икки қатор бўғимлар, боғламлар ёрдамида таранг тортилган (299—А расм).

Бўғим капсуласи фиброз қавати билак суягининг дисталь учида жойлашиб олган қисми уни ташқи қирраси узунасида ёпишиб олган ва кафт суяклари проксималь учида бўғим лабининг узунасида тугайди. Дорсаль ва пальмар томонларда жойлашган капсуланинг фиброз қавати қалинлашади ва шу ердаги чуқур жойлашган фасциялар билан бирга пай ва пай қини, томир, нервлар учун тўшак (ложа) ташкил қилишига қатнашади.

Ички синовиаль қатлами ҳар бир қават учун алоҳида учта синовиаль халтача (сумка) ташкил этади. Буларнинг орасида проксималь жойлашган сумка хусусан кенг, у билак — билакузук бўғимини тўла эгаллаб олади. Ўртада жойлашган сумка (қатор оралиқ) бирмунча тортилган, дисталь қатори (билакузук-кафт) таранглашган.

Билак — билакузук бўғими синовиаль қаватининг бурмалари асосан дорсаль ва пальмар томонларида жойлашиб олган, буларнинг охиргиси анча кенг (300—Б расм).

Пальмар томонда жойлашган бурмаси қачон ўзи тўлган ҳолатда бўғимнинг ортиқча суякчасидан, бармоқларнинг ён томонидан, ва билакузук бўғимини ёзувчи тирсак мускул пайлари орасидан анча латераль томонга қараб юқорига чиқиб олади.

Дорсаль томонга чиқиб турган синовиаль бурма билак-билакузук бўғими букилиш томонида ва бармоқларнинг умумий ёзувчи мускул пайлари орасида жойлашиб олган.

Қон ва нерв билан таъминланиши. 1. Ўрта артерия, вена ва нерв билакузук бўғимини букувчи билак мускули ва билак суягининг медиопальмар чеккаёриғидан пастга қараб ўтишадилар.

Елка чигалининг энг катта тармоғи ўрта нерв — n. medianus ҳисобланади. Елка областида (297—18, 12 расм) номдош артериянинг олдинги чети узунасига эргашиб боради. Тирсак бўғими медиаль томонида у тери остида жойлашган. У билак области чегарасида ўрта артериянинг орқасида жойлашган. Билак юқорисининг учдан бир қисмида, томир ва нерв юзада жойлашган қаерда блокада ва невректомия ўтказиш учун энг қулай жой ҳисобланади. Томир-нерв боғлами қанча пастга қараб тушаверса, билакузук бўғимини букувчи тирсак мускулининг остига кириб, улар чуқурлашадилар. Елка артериясидан умумий суяклараро артерия танаси ажралиб чиққандан сўнг унинг давоми ўрта артерия ҳисобланади (12). Ўрта венаси кўпинча иккита бўлади ва ўрта нервнинг орқасида жойлашади (18).

2. Тирсак артерияси — a ulnares — (296—12 расм) шу жумладан номдош вена ва нерв билакузук бўғимини ёзувчи ва букувчи мускуллар ҳисобидан ташкил бўлган чуқурча орқали ўтадилар. Томир — нерв боғлами бевосита тирсак чуқур фасцияси остида, қаерда вена

томири медиаль, нерв эса латераль вазиятни эгаллайдилар, буларнинг орасида артерия томири бироз чуқур ўрнашган.

Тирсак нерви — n. ulnaris — (297—11 расм) елка нерв чигилидан ажралиб чиққандан кейин, унга ўрта нерв (18) қўшилган ҳолатида қолади. Тирсак бўғимига етмасдан, ундан ажралгандан сўнг артерия ва вена орқасидан, тирсак нерви олдидан боради. Елка суягининг дисталь учида тирсак нервидан пальмар томонга қараб, тери нерв тармоқлари ажралиб чиқади ва билак—тирсакнинг пальмар томонига тарқалади

3. Суяклараро умумий артерияси — a. interossea communis — (296—11 расм) елка артерияси тармоғи ҳисобланади. Билак тирсак проксималь областининг тўртдан бир қисмида, суяклараро нерв билан бармоқларнинг чуқур букувчи мускуллари остига кириб олади. Билак тирсак оралиғидан унинг дорсолатераль томонига ўтади, қаерда билак коллатераль артерияси билан қўшилади ва (299—16 расм) суяклараро дорсаль артерия сифатида давом этади.

4. Суяклараро дорсаль артерия ва вена — a. et v. interossea dorsalis — (16) бармоқларни умумий ёзувчи ва бармоқларни ён томонидан ёзувчи мускуллар ҳисобидан вужудга келган эгатида жойлашган.

5. Коллатераль билак артерия, вена ва чуқур билак нерв — a. et v. collateralis radialis et n. radialis profundus — (296—10 расм) билакузук бўғими ёзувчи, бил[illegible] ва бармоқларни умумий ёзувчи мускуллар ҳисобидан вужудга келган, мускул оралиқ эгатидан тўғридан-тўғри билак суяги устидан ўтади.

Намуна тариқасида кўрсатилган расмлар (297 расм) ва ўқув қуроли ёзувларида келтирилган турли ҳайвонларда, тирсак бўғими, билак-тирсак ва билакузук бўғими таркибий қисмларида артерия билан таъминланиш маълумотлари қоракўл қўйлар учун кўпчилик жиҳатидан бир хилда бўлиб чиқмаслиги сабаби ҳайвоннинг тури буни англатса керак. Чунончи у ерда: ўрта тирсак, суяклараро умумий, суяклараро дорсаль ва коллатераль билак артериялар ва уларнинг тармоқлари ҳисобидан қон билан таъминланади деган хулосага келган.

Бу маълумотларни диққат билан ўрганиб чиққанда, муҳим анатомо-топографик фарқ қилиш тафсилотлари борлиги аён бўлди. Масалан қоракўл қўйларда юқорида келтирилган артерия қон манъбаларидан ташқари:

билак проксималь, тирсак коллатераль, ўрта билак, билакнинг қайтувчиси, суякларарo пальмар, билакузук олди ва орқа юза томир тўрларини ҳосил қилувчи, тирсак бўғими капсуласи ва бошқалар борлиги аниқ бўлиб қолади. Бу келтирилган артериялар ва уларнинг тармоқлари жойлашиши муносабатини расмларда уларни кўриш мумкин (301 расм). Қоракўл қўйда юқорида номбар этилган ҳамма артерия томирлари ва уларнинг тармоқлари ҳамма томонлардан ёндошиб, ўзига хос чегараларни қон билан таъмин этади.

МУСКУЛЛАР ТАРКИБИДА КУМАКЧИЛАР ВУЖУДГА КЕЛИШИ

Мускуллар билан скелетнинг бир-бири орасидаги муносабатларни тўғри йўлга, шу қаторда уларнинг ҳаракат қобилиятини осонлаштириш учун бир қатор махсус ёрдамчи тўқималар билан таъмин этилади. Буларга: фасция, шиллиқ халтача (бурса), фиброз ва шиллиқ пай қини, суяк иттифоқчилари (блок) кунжутсимон суякчалар киради.

1. Фасция — fasciae — тўқималарни бир-бири билан боғловчи, яхлит мураккаб ялоқ парча, қалинлиги пухталиги ва улар учун қандай қилиб бўлса ҳам юмшоқ хилоф вазифасини бажаради. Умумий қилиб айтганда суяк скелет асосида қўшимча равишда юмшоқ яхлит ясси парча вужудга келган. Фасциялар ҳаракат қилганда улар бир-бирларига яқинлашади ёки бир-биридан узоқлашади. Бунга асосий сабаб фасция оралиқ бириктирувчи тўқима қаватларини бўш бўлишига имконият туғдиради (202 расм).

2. Халтача ёки сумка — bursa —. Кўп ҳаракатга эга бўлган, чунончи оёқ бўғими ёки суякнинг анчагина чиқиб турган, мускул, пай остида ҳаракат қилиши учун, кийинчиликка учрайдиган ерда, тери ости ёпиқ бўш махсус халтача — сумка ёки бурсалар жойлашган. Бу халтачалар деворлари бириктирувчи атроф тўқималардан тўла ажралмаган, ичида бирқанча чўзилувчан шиллиқ суюқлик — бўғим синовиясига ўхшайди. Шунга кўра уларни шиллиқ халтача — bursae mucosae — номи билан айтилади. Бурсалар ҳажми жиҳатидан турли катталикда, яъни кенг — торлиги ўзгарувчан, чунончи: 1) ўзига хос бўлмаган — доимий эмас. Булар тананинг турли жойларида, эзилиш, қисилишига йўлиқадиган нуқтада пайдо бўладилар. Шунинг билан бирга ўз жо-

йидан кўчадиган шаклари ҳам учраб туради. Баъзан бурсалар бўғим яқинида жойлашиб олади ва у ердаги бўшлиқ билан алоқада бўлиб ичида синовиаль суюқлик сақланади. Бу турдагиларини синовиаль бурса — bursae synoviales — деб аташади. Бурса ва уларнинг классификациясини билиш клиник нуқтаи назарига кўра бу катта аҳамиятга эга, чунки ишловчи ҳайвонларда (от) бурсалари тез-тез касалликга учраб туради. Бурсалар ўзлари жойлашиб олганликларига кўра: а) пай ости — bursae subtendinea —, б) мускул ости — bursae submusculares, в) боғлам ости — bursae subligamentes, г) тери ости — bursae subcutanea бурсаларга бўлинади.

Оёқларда жойлашган бурсалар яхши ривожланган, булар кўпинча ишловчи ва тананинг серҳаракат қисмларида, айниқса пай остида жойлашиши бу доимий ҳолат ҳисобланади, буларнинг кўпчилиги синовиаль бурса деб ҳисобланади, чунки бўғим бўшлиги билан алоқада (бунга билакузук ва товон бўғимлари мисол бўлади).

Пай қини (В — 12). Оёқларнинг мускул пайлари одатга кўра алоҳида пай қинига ўралган, уларнинг ҳаракатларини осонлаштиради. Пай қини иккига: фиброзли ва шиллиқлиларга бўлинадилар. Фиброзли пай қини — Vaginae tendinum fibrosae — ўзининг тузилиши оддий, мускул тана пайи фасциянинг лавомидан ташкил бўлган. Пай областининг ўзида бўлганда бу фасцияларнинг қалинлашиб мустаҳкам ва пишиқланиши демакдир. Фасциялар пайларнинг орқа ва ён томонларини ўраб, кейин суякларнинг четларига ёпишиб қолади, бунинг натижасида пайни узунасига ушлаб туриш учун ғилоф вазифасини бажаради, ўзини эркин тутиб, керак бўлганда ўзи тутган вазиятни ўзгартириши мумкин. Шиллиқ пай қини (Vaginae tendinum — mucosae) ўзининг тузилиши жиҳатидан мураккаб, пай остида ўрнашади; уни айланма ва узунасига ўраб олади (302 расм), шундай қилиб ёпиқ шиллиқ қиннинг ёриқ бўшлиғи ҳисобланади.

Бўғим капсуласинининг буралиб чиқиши кўпинча ҳаракатчан бўғимларда етарли даражада ҳажми катталашган бўлади, айниқса серҳаракат бўғимларда (билакузук ва товон) ва кунжитсимон суякчалар ўрнашган бўғимларда (бармоқларнинг орқа деворида) (303 расм).

НЕРВЛАРДА ОПЕРАЦИЯ

Нерв тузилиши тўғрисида умумий мулоҳаза. Ҳар бир нервнинг таркибий қисмида сезиш, ҳаракат ва вегетатив 3 турли толалар жойлашиб олган. Нерв ҳужайра ўсимталари аксонлар (цилиндр ўқи) нерв толаларидан ташкил топган. Аксонларнинг устини миэлин толалари ёпиб олади. Ҳар бир нерв боғлами устини эса бириктирувчи тўқима ўраб олган — периневрий. Периневрийдан нерв негизига ажратиш пластинкалар киради — эндоневрий, қайсики бу ерда бўлган толаларни ўзига қамраб олади. Атрофда бўлган бириктирувчи тўқималар, уларни тўплаб бирлаштириб олади, натижада нерв танаси келиб чиқади, ташқаридан уни эпиневрий — ташқи парда ўрайди. Бу парда ҳисобидан нерв ичкарисига ўзининг элементлари боғлам орасига кириб жойлашади ва ички эпиневрия вужудга келади.

НЕРВЛАРНИНГ БЛОКАДАСИ
(қамали)

Қорамолларнинг олдинги оёғида ўтказувчанлик оғриқсизлантириш — анестезия. Оёқнинг дисталь қисми иннервацияси: асосан ўрта, тирсак, билак ва тери — мускул нерв таналари ҳисобидан амалга оширилади (304 расм).

Анатомо-топографик маълумотлар.

Ўрта нерв — n. medianus — (305—1 расм) билакузук бўғими ўрта қисмининг медиопальмар томонида жойлашган, тери қаватига тармоқларини тарқатади. Кафтнинг ўрта қисмида латераль ва медиопальмар тармоқларга бўлинади, ўз навбатида рудимент туяқчаларнинг юқори қисмида медиаль ва латераль тармоқларни ажратади. Кенжаси ҳисобидан III-нчи ва IV-нчи ва V-нчи бармоқлар учун нерв толаларини тарқатади.

Тирсак нерви — n. ulnaris — (2) олдин ўрта нерв билан қўшилади, кейин ундан ажралиб чиқади, елка артерияси ва венасининг орқа томонидан пастга қараб боради, шунинг билан бирга елка суягининг пастки қисмидан иккита тери тармоқлари тирсак ва билак обласги пальмар томонига тарқаладилар. Тирсак нерви билакузук бўғимининг устки томонида сезувчи дорсаль тармоқ ажратади, сўнгра ўзи кафтнинг латераль ва IV-нчи бармоқнинг ички юза томонига ўтиб тарқалади.

Қоракўл қўйларида тирсак нерви (306—6 расм) билакузук бўғимини букувчи тирсак, билакузук бўғимини ёзувчи тирсак ва билакузук бўғимини букувчи билак мускулларига тармоқлар тарқатиб, ўзи бўлса учтўртта тармоқларга бўлиниб шу ерда жойлашган мускулларга тарқалиб кетади.

Билак нерви билак тирсак области пастининг учдан бир қисмида, тери-мускул нерви билан қўшилиб, шу чегарага тармоқлар тарқатиб, кейин кафт томонга қараб боришади, шунда булар III-нчи ва IV-нчи бармоқларнинг дорсаль ва панжа оралиқ эгати орқали тушиб — n. dorsalis lateralis digiti III et digiti IV medialis тармоқларга бўлинади.

Тери—мускул (3) нервидан тери тармоғи ажралиб чиқади — n. cutaneus antibrachii medialis — билакузук ва кафт чегараларига тарқалади. Умумий нерв танасининг охири эса — n metarpeus communis dorsalis et n. dorsalis medialis — га бўлинади.

НЕРВЛАРНИНГ БЛОКАДАСИ

Ўрта нервнинг блокадаси.

Кўрсатма. Оқсаш сабабини аниқлаш учун тирсак нерви билан биргаликда блокада ўтказилади.

Фиксация ҳайвонни тикка турган вазиятида, олдинги оёқни тескари кўтарган ҳолатида блокада ўтказилади

Блокада ўтказиш техникаси. Тирсак — билак медиаль томонида жойлашган каштаннинг юқори чегарасидан бир кафт (8—9 см) кенгликда ташлаб, билак суяги медиопальмар томонига қараб тирсак ва билак мускуллар оралиқ чуқурлиги орқали игна горизонталь санчилади. Игна учи суякга бориб тақалгандан сўнг уни бироз орқага тортиб бўшатади ва 3% 15 мл новокаин эритмаси қўйилади. Шунда кафт ва фалангнинг медиопальмар томони сезиш қобилиятини вақтинча йўқотади (307 расм).

Тирсак нервининг блокадаси.

Кўрсатма. Тирсак нервнинг блокадаси ўрта нерв билан бирга олиб борилади. чунки бу областни иккала нервлар бошқаради. Оқсашни келтириб чиқарган огриқнинг жойлашиш жойини аниқлаш.

Фиксация. Ҳайвон тикка турган ҳолатида, шу билан олдинги оёқ тескари кўтарилади.

Операция техникаси. Тирсак — билак пальмар томонидан пайпаслаб тирсак эгатини топиб олади, у билакузук бўғимини ёзувчи ва букувчи тирсак мушагидан ҳосил бўлади. Билакузукнинг ортиқча суяги устидан бир кафт юқори мускул эгати орқали 1—2 см чуқурликга ингичка игна санчилади (308 расм) ва 3% 10 мл новокаин эритмаси юборилади. Шунда билакузук ва кафтнинг латераль томони оғриқсизланади.

Пальмар нервлар ва уларнинг тармоқларини оғриқсизлантириш. Кафт области ўрта текислигидан, шу ердаги нервлар оғриқсизлантиради.

Кўрсатма. Фаланг, I-нчи бармоқ бўғими ва бармоқларнинг пай қинларини оғриқсизлантиради.

Блокада техникаси. Олдин медиопальмар нервини, медиаль томондан оғриқсизлантириш ўтказилади. Ёрдамчи, отнинг шу оёғини букиб, уни олдинга қараб тортади, бунда оёқнинг кафт области ички томони бироз очиқ кўринади, инъекция ўтказиш учун қулай шароит вужудга келади.

Бармоқни букувчи чуқур пайининг медиаль чеккасидан, тери ости билакузук томонга қараб игна санчилади (309—Б, 3 расм) ва 3% 10 мл эритма юборади, бунда грифель суягининг ички юза томонига қарата игна учи киргизилади, шунда метакарпаль чуқур пальмар нерви ҳам блокадага учрайди. Операция ўтказиш учун қўшимча оғриқсизлантириш ўтказилиши керак. Латераль томондан, латераль пальмар нервига блокада ўтказишда игна тескари, яъни I-нчи бармоқ бўғимига киритилади. Анестезия чегараси бармоқ ён томони ва кафтнинг пальмар томонларига тарқалади.

Биринчи бармоқ бўғими устидан пальмар нервларнинг блокадаси.

Кўрсатма аввалги блокада ўтказилгандай (пай қини бунга кирмайди).

Операция техникаси. Аввал инъекцияни оёқнинг медиаль томонидан бошлайди, шунда оёқни кўтариб, уни тескарисига букади, грифель суяги йўғонлашган (пуговчати) дисталь учига бармоқларни букувчи чуқур пай четининг узунасига эритмани юборади. Санчилган нуқтадан игнани грифель суяги йўғонлашган дисталь учи остига 3—4 мл эритмани қуяди. Латераль томонида ҳам шу ишни қайтаради. Бу қўшимча ўтказилган инъекция метакарпаль чуқур пальмар нервларни қамал қилиб олади, шунда кенг зона оғриқсизланади (309—Б, 2 расм).

Пальмар нервларнинг пальмар тармоқлари блокадаси.

Кўрсатма. Туёқ областида учрайдиган касалликларни бир-биридан фарқ қилиб олиш (дифференциялаш). Мокисимон блок (иттифок) элементлари тамоман сезиш қобилиятини йўқотади, лекин туёқ бўғими сезиш қобилиятини тула сақлайди. Бу усул билан оғриқсизлантирганда бошқа касалликлардан бўғим касалланганлигини (А—2, 2—3, 3) ажратиб олиш, жуда қулай ҳисобланади

Блокада ўтказиш техникаси. Бармоқларни букувчи чуқур пайнинг ташқи кўриниши жойлашиш текислигидан юмшоқ товон кемирчагининг устки чеккасидан бармоқ венаси орқа томонидан тери остига игна санчилади.

Оғриқсизлантириш учун ҳар бир нервга 3% 3—1 мл анестетик эритма сарфланади.

Тери—мускул нервининг тери тармоғини оғриқсизлантириш.

Кўрсатма. Оёқнинг дисталь қисмини оғриқсизлантириш учун билакузук бўғими остидан бир вақтда ўрта ва тирсак нервларининг анестезияси ўтказилади.

Фиксация. Оғнинг олдинги тескари оёғи кўтарилади.

Блокада техникаси. Билак — тирсагнинг лорсомедиаль томонидан шу область тери ости венаси ва қўшимча олдиндаги венасининг жойлашишини аниқлайди. Диққат билан бу иккала веналарнинг оралиғи устидан уларни бир-бирига қўшилиш нуқтасида нерв танаси қалинлиги гугурт чўпидай, уни пайпаслаб аниқлайди, ва тери ости 3% новокаин эритмаси қуйилади (310 расм).

НЕВРЕКТОМИЯ

Невректомия — бир парча нерв толасини кесиб ташлаш — паллиатив операция, отларда қайси нерв ҳисобидан оқсаш белгиси келиб чиқишини аниқлаш, шунда уни тўлиқ бартараф этиш учун ягона чора, операция ўтказиш усули орқали нерв толасининг бир қисмини кесиб олиб ташлаш, чунки бошқа қўлланадиган даволаш усуллари ижобий натижа бермайди, шу сабабли бу усул ягона ва охирги даволаш ҳисобланади. Ҳ қиқатдан ҳам ҳозирги кунда невректомияни кўпинча оёқнинг дисталь қисмида олиб бориш тавсия қили-

нади, чунки у ерда нервлар жуфт жойлашган, шунга кўра юқорида номбар этилган касалликнинг кузатилиши бўлмаганлиги, ҳайвонни енгил ишларга ишлатиш мумкинлиги кўзда тутилади.

Ўрта нервнинг невректомияси.

Кўрсатма. Оёқнинг дисталь областида қайтариб бўлмайдиган сурункали яллиғланишининг кучайиши.

Операция техникаси. Операция комбинацион наркоз остида (хлоралгидрат билан новокаин биргаликда) олиб борилади. Отни шикастланган оёқ томонига қарата ётқизиб фиксация қилинади Тирсак бўғимидан 2—3 см пастга—билакузук бўғимини букувчи билак мускули ва билак суягининг ички четида жойлашган ёриғи орасидан, узунасига 6—8 см кесиш чизиқи ҳисобланади. Шу ерда тери, тери ости тўқималари кесиб очилади.

Тери ярасининг узунасида билак тери ости венасини белгилаб, уни фасция билан бирга жойидан бир томонга қараб силжитади. Қон оқишни тўхтатиб нервнинг жойланишини аниқлаш учун чуқур жойлашган фасция кесилади, яра лаблари кенгайтирилиб, нервнинг ўрта артериянинг орқасида жойлашганини аниқлаб олади (311 расм). Нерв танасини атроф тўқималардан ажратади, сўнгра унинг остига лигатура илгаки ўтказилади, ва олдинга юқорига бироз тортилади, кейин жароҳат бурчагининг пастки қисмидан нерв танаси кесилади. Невректомия иши тугаллангач, унинг марказий ва сиртқи кесилган учлари тўқималар ичига қаратиб силжитилиши шарт. Операцияни фасция ва терига тугунли бахия ўтказиш билан якунлайди

Тирсак нервнинг невректомияси. От ён томони билан фиксация қилинади Кесиш йўналиши билакнинг пальмар томонидан, ўрта чизиқдан бироз ташқарига қараб — билакузук бўғимини букувчи ва ёзувчи тирсак орасидаги мускуллар чуқурлиги орқали, каштан текислигида тери, тери ости тўқимаси 6—8 см узунасига пастга қаратиб кесилади (312 расм). Қон оқишни тўхтатади, яра лаблари кенгайтирилади, чуқур жойлашган фасция остидан топиб олинади Унинг 2—3 см қисмини кесиб олиб ташлайди, шундан кейин ўрта нервнинг невректомиясига ўхшаш яра тикилади.

Катта болдир нервининг невректомияси.

Кўрсатма. Ўрта ва тирсак нервларининг невректомиясида ўтказилган ишлар бу ерда ҳам қайтарилади.

Катта болдир нервини очиш товон дўмбоқининг устидан, ичкарида жойлашган эгат орқали, 1—2 см ахилла пайига нисбатан параллель олиб борилади, шу билан бирга яранинг устунги учи товон тепасидан 10—12 см юқори бўлиши зарур.

Тери, юза фасцияси ва чуқур жойлашган боғламнинг ташқи қаватларини кесиб фасция ғилофини очади ва томир — нерв боғлами топилади. Катта болдир нервини топиб унинг остига илмоқли игна ёрдамида ип ўтказиб, у томирлардан ажратилади. Сунгра нервни жароҳат юзасига тортиб аввал юқоридан кейин пастидан ўткир ништар билан 5—6 см узунликда нерв толасини кесиб олиб ташлайди. Операция охирида фасция ва терини бирга қўшиб тикади (313 расм).

Пальмар (плантар) нервларнинг невректомияси.

Кўрсатма. Суякларда мокисимон блокда, сурункали асептик яллиғланиш натижасида товоннинг юмшоқ кемирчаги суяк тўқимасига айланиши ва бошқалар, даволаб бўлмайдиган оқсашга олиб боради.

Невректомия ўтказишдан олдин пальмар жойлашган нервларга ўтказувчанлик оғриқсизлантириш усули қўлланади. Бу билан зарарланган томонларни аниқлаб олади. Анестезия бу олдиндан касалликнинг аломатини белгилаб бериш аҳамиятига эга. Пальмар (плантар) томондан жойлашган нервларнинг медиаль ёки латераль томонларининг бирида резекция ўтказишига чек қўяди.

Фиксация, ён вазиятида операция иши олиб борилади.

Оғриқсизлантириш хлоралгидрат наркоз ва тегишли жойлашган пальмар нерв тармоқларига блокада ўтказилади.

Операция ўтказиш техникаси. Операция ўтказиладиган оёқ олдинга қараб тортиб чиқарилади ва уни махсус ясаган ёстиқча устига ўрнаштиради. Қон тўхтатувчи жгут ўрнатади. Операция ўтказиш жойи кафт пастининг учдан бир қисми юза томонида Бармоқларни букувчи чуқур пайнинг ташқи четидан 5—6 см узунасида тери кесилади. Кесишнинг бошланиш қисми грифель суяги тугмасимон қалинлашган текислигига тўғри келиши керак. Кесилган тери яраси чеккаларини бир-бирига тортиб, унинг чуқури ичида жойлашган тўқимани ушлайди. Унинг қобиғида ўрнашиб олган пальмар (плантар) нерв толаси кўринади. Уни

секинлик билан атроф тўқималардан ажратади ва яра чеккасига тортиб яқинлаштиради. Ўткир ништар билан аввал юқори, кейин пастидан жами 4 см узунликда нерв толаси кесиб олиб ташланади. Ҳосил бўлган жароҳат чеккаларига узлукли чок ўтказиб, боғлайди. 8—10 кун ўтгандан сўнг ўтказилган бахиялар олиб ташланади, ҳайвонни ишга қўяди (314 расм).

СИНОВИАЛЬ ХАЛТАЧАЛАР (БУРСАЛАР), ПАЙ ҚИНЛАРИ ВА БУҒИМЛАРДА ОПЕРАЦИЯ

Умумий анатомик мулоҳаза. Синовиаль халтачалар — бурсалар — ҳайвон танасида кўп миқдорда тарқалган бўлиб, улар асосан тананинг чиқиб турган жойи орқали тери, мускул, фасция, пай ва бошқалар ўтишида уларнинг ҳаракат қилишлари учун енгиллик ва яхши шароит яратади. Бурсаларнинг девори тўрт қаватдан тузилган

Пай қинининг синовиаль пардаси икки қаватли цилиндр шаклида бўлиб, буларнинг бири — висцераль варақаси (эпитенон) бевосита пайга зич ёпишиб олган, иккинчи эса — париэталь варақаси (перитенон) бириктирувчи атроф тўқимасига ёпишган. Бу икки номбар этилган варақалар бири иккинчисига қараб турган юза томонлари синовиаль пардаси билан қопланган, куюқлашган чузилувчан тиниқ — синовиаль суюқлик ишлаб чиқаради, у пай қин деворининг сирғаниш қобилиятини енгиллаштиради. Висцераль варақасининг париэталь қисмига ўтиш жойининининг чегараси пай қинининг тугғичи — мезотенон деб аташади

Бўғимлар. Бўғим капсуласи (пардаси) иккита — синовиаль ва фиброз парда қаватларидан тузилган. Синовиаль пардаси ўз навбатида икки қаватдан тузилган Ички қавати бўғимнинг ички юза томонида жойлашиб олган, у синовия суюқлигини ишлаб чиқаради. Юза қавати ёғ ҳужайра ва бириктирувчи тўқималардан тузилган Бу ерда қон, лимфа томирлари ва нерв толалари яхши тараққий этган. Бўғим капсуласи боғлам ва фасциялар билан алоқадор бўлмаган жойда — синовиаль қавати — бўғим дивертикуласи — ҳосил бўлади, юпқалашади ва тери остида баъзан дўппайиб туради (315 расм). Бу бўғим бўшлиғига кириш учун, хирургик амалиётида фойдаланади.

Синовия (Synovia) чўзилувчан суюқлик — ранги сариқ, суякнинг нотекис бўғим юза устини универсаль

мойлаб туради. Бўғим кемирчаги учун озиқ берувчи муҳит вазифасини бажаради. Бўғим суяк учларини ёпиштириб қўйиш ва улар бир-бирига суянганда, оралиқ зарбасидан қайтариш (буфер) хизматини адо этади.

БУҒИМ, СИНОВИАЛЬ БУРСА ВА ПАЙ ҚИНЛАРИГА САНЧИШ

Кўрсатма. Синовиаль бўшлиқларни тешиш қуйидагича бажарилади: а) диагностика мақсадида тешиб у ердан пунктат олиш учун ёки оқсаш жойлашиш нуқтасини аниқлаш мақсади учун анестетик эритмани юбориш; б) даволаш мақсади учун дори препаратини бўшлиқга юбориш.

Санчиш техникаси тўғрисида умумий тушунчалар. Буни кўпинча катта ҳайвонларда ўтказади. Ўтказиш техникаси ҳамма ҳайвонлар учун бир хил бажарилади. Тешиш нуқтаси синовиаль бўшлиғининг девори тери остида дўппайиб чиқиб туриш жойи (дивертикула). Операцияни бошлашдан олдин терига яхшигина диққат билан ишлов берилади, санчишдан олдин тери бир томонга қараб тортилади. Синовиаль суюқлигининг игнадан оқиши — тўғри ўлчов бўлиб хизмат қилади, оёққа оғирлик тушган вазиятида ундан суюқликнинг чиқиши тезлашади. Тешилган нуқта устига елим суртилади.

Елка суягининг икки бошли тепа оралиқ синовиаль бурсасига санчиш. Елка суягининг икки бошли мускулининг юқори жойлашган пайи остида тепа оралиқ синовиаль бурса жойлашган, лекин у бўғим бўшлиғи билан алоқада эмас. Елка суягининг дельтосимон ғадир-будур чегарасининг юқори қисмига бурсанинг пастки томони тегиб туради. Бу нотекисликни назарга тутиб бурса санчилади (316-б расм)

Куракнинг ўқ орқа мускули пай ости бурсасини санчиш. Елка суяги ташқи орқасида жойлашган дўнглигида, курак-елка бўғимида тери устидан пайпаслаб унинг жойланишини аниқлайди. Ушбу бурса пай остида жойлашган бўлиб, унинг олдинги четидан бўртайиб туради. Игна мускулнинг пайи олдидан 20° бурчак остида юқоридан пастга ва ичкари томонга қараб санчилади (Б б, б').

Тирсак бўғимини санчиш. Бўғимнинг латераль томонида икки дўнглик (Суларнинг биттаси юқори, бошқаси эса пастида) елка ва билак суякларининг латераль боғлам бўртиқлар жойлашиши аниқланади. Бу иккала суякларнинг нуқталари коллатераль боғлами орқали қаттиқ туташганлар, уларни осонлик билан пайпаслаш мумкин. Боғламнинг олди, бармоқларнинг умумий ёзувчиси ўтиши натижасида қисман бекитилади. Игнани санчиш учун энг қулай нуқта ҳисобланади. Чап бармоқ ёрдамида мускулларни бироз силжитиб, оралиғига боғламнинг олдинги четига қараб у санчилади. игнани секин юқори томонга қараб тиқади, шунда у бўғимнинг ташқи дивертикуласига киради. Санчиш чуқурлиги 1—2 см (298-Б ва 315—1, 2, 3 расмлар).

Билакузук бўғимини санчиш Юқори жойлашган қаватидаги тирсак — билакузук бўғимида буни амалга оширади. Бўғимнинг латераль томонида жойлашган учбурчакда санчиш нуқтасини аниқлайди, билакузук бўғими ортиқча суяги пастининг юқориги чети, олдидан билак суяги ва орқадан билакузук бўғимини ёзувчи тирсак мускулининг пайи билан чегараланади. Игна бўғимнинг ташқари дивертикуласига қараб, 1—2 см чуқурликга санчилади (315 расм).

Кафт — биринчи бармоқ бўғимини (тушок) санчиш. Латераль чегарасининг орқасидан, орқадаги дивертикула олдидан кафтнинг III-нчи суяги; орқадан эса суякларарo ўрта мускул пайининг латераль жойлашган оёқчаси; пастдан — ташқи кунжитсимон суякча, учбурчак ҳосил бўлади. Шу ташкил бўлган учбурчакнинг ўртасига игна суякга бориб тақилгунча уни горизонталь санчийди, шунда суякнинг орқа ташқи томонига бориб текгунча йўналтиради, кейин игнани ўзига қараб бироз тортади ва синовиаль суюқлиги оқишини кутади Игнанинг кириш чуқурлиги 2,5—3 см атрофида ўзгартириш лозим. Эритма миқдори 20 мл (317—А, 2 ва Б—в расмлар).

Биринчи бармоқ бўғимини тешиш (Чубарь бўйича) Ог оёқга тик турган ҳолатида латераль ёки медиаль томонларидан 3—4 см чуқурликла санчиш бажарилади. Суякларарo мускул ва кафт суякларининг оралиғида жойлашган эгати орқали, кунжутсимон суягидан 0,5—1 см юқори игнани пастлаб олдин ва ичкарига қарата тўғридан-тўғри юборилади (Б—к).

Иккинчи бармоқ бўғимини санчиш. Бўғимнинг орқасида жойлашган дивертикулага қараб санчиш ўтказилади Ҳайвоннинг шу оёғи букилган ҳолатида: биринчи бармоқ суяги ва бармоқларни букувчи чуқур мускул пайи оралиғидан игна санчилали (А—3 ва Б—3, 3')

III-нчи бармоқ — туёқ бўғими, ёки туёқ бўғимини тешиш. 1—4 см чуқурликда игна санчилади. Агар оғир юк юклаб ўтказилганда бу жуда ҳам қулай ҳисобланади (башарти бу мумкин бўлса). Игнани шохсимон капсуласининг юқори чеккасидан 2 см узоқлашиб, ўрта чизиқнинг латераль томонидан шунақа масофада дивертикуланинг дорсаль сатхига иккинчи бармоқ суягининг чиқиб турган юзасига қараб у санчилади. Шунда игна учи дивертикуланинг устини ёпиб турган, бармоқларни умумий ёзувчи пайи остига киради. Санчиш чуқурлиги 1—4 см (А—4 ва Б—4).

ТИРСАК ТЕРИ ОСТИ СИНОВИАЛ БУРСАСИНИНГ ЭКСТИРПАЦИЯСИ

Кўрсатма. Сурункали серо-фибриноз ё йирингли бурсит, шунда бурсанинг девори фиброз тўқимаси билан йўғонлашади, катталашиб кетади. Бу операцияни кўпинча отларда ўтказади.

Фиксация шикастланган оёқнинг тескари ён ҳолатида ётқизиб операция иши олиб борилади.

Оғриқсизлантириш. Хлоралгидратли наркоз, инфильтрация анестезияси билан бирга олиб борилади. Новокаин эритмаси турли нуқталардан санчилади. Шунда бурса деворини қалинлашган тери чегарасини ажратиб олишга ҳаракат қилиш албатта зарур.

Операция техникаси. Бурсани остидан яримой ёки орқада турган дўмбоқнинг томонидан кесилади. Бурса деворининг бутунлигини секинлик билан теридан ажратиб олади. Қонаётган томирларнинг бураш ёки лигатура ишлатиб қон оқишини тўхтатиш. Яра ичига кўп антибиотик кукуни сепилади. Жароҳат чеккаларига тугун ва ҳалка тайлаб тикилади.

Бурса бутунлиги бузилса ва йиринг экссудати оқиб тушса, унда йодоформ — эфир билан уни ювиб тозалайди, кейин дренаж ўрнатиш учун тешик ўрнатади (контраапертура , қайсики 3—4 кун ўтгандан кейин у ичкаридан тортиб чиқарилади. Ўтказилган иплар 12 кундан сўнг олинади (318 расм).

БИЛАКУЗУКОЛДИ ТЕРИ ОСТИ СИНОВИАЛЬ БУРСАСИНИНГ ЭКСТИРПАЦИЯСИ

Кўрсатма. Бу операция кўпинча қорамолларда ўтказилади, қачон синовиаль бурсада сурункали серофибринозли яллигланиш оқибатида шу ерни қоплаб олган терида бузилиш ҳодисалари баъзан вужудга келади, чунки у осилиб ерга яқинлашади.

Фиксация. Соглом оёқ томонига ётқизиб мустаҳкамланади.

Огриқсизлантириш. Билак-тирсак областида жойлашган нервларда ўтказувчанлик анестезия ўтказилади.

Операция техникаси. Билак областида эластик жгут қўйилади Шишган жойнинг ён томонидан тери яримой вертикаль кесилади ва қалинлашган бурса деворидан диққат билан уни ажратади. Қачон терининг ҳамма томонларидан яккалантиргандан сўнг, Мюзо қисқичи билан бурса деворидан ушлаб, унинг пойдевор қисмидан қайчи билан кесиб ажратиб олинади. Шу вазиятда хушёрликни талаб қилади, чунки билакузук бўгимини ёзувчи билак ёки бармоқларни умумий ёзувчи мускулнинг пай қинлари очилмаслиги керак. Агар бу воқеа рўй берган тақдирда унда бурсани қисман кўпоришга тўғри келади. Қолдиқ ички қавати ўткир қошиқча билан у қирқиб олиб ташланади. Бурса капсуласини қўпориб ташлангандан сўнг операция яраси ичига антибиотик ёки сульфиниламид талқони сепилади. Тери ярасига узлукли бахия ўтказиб тугун ташлайди. Агар бурса ичи тўла равишда тозаламаган бўлса, унда дренаж қўлланади (319 расм).

Операция ўтказишнинг бошқа усули бўлиши эҳтимоли мумкин. Бурсани экстирпация қилишдан 4–8 кун олдин унинг бўшлиғига йўл очиб ичини 3% мис сульфат эритмаси билан шприц орқали уни тўлдиради. Кўрсатилган вақт ўтиши билан бурса бўшлиғини бузади, некрозга айланган деворини ўткир қошиқча ёрдамида ўлган тўқималарни қирқиб олиб ташлайди, кейин унинг ичини антисептик эритма билан ювиб чиқади. Яра чеккаларига чок ўтказиб тикади, ва боғлам қўлланади. 14 кундан кейин ўтказилган иплар олиб ташланади.

ОТ БАРМОҒИНИНГ — ЧУҚУР БУКУВЧИ МУСКУЛ ПАЙИНИНГ ТЕНОТОМИЯСИ

Кўрсатма. Сурункали яллигланиш оқибатида бармоқнинг чуқур букувчи мускул пайи ёки унинг ортиқча бошида чандиқ кузатилиши натижасида унда қисқариш ҳодисалари учрайди.

Тайёргарлик. Туёқни тозалаб уни ўз шаклига келтириш.

Оғриқсизлантириш ва фиксация. Кафтнинг ўрта текислик даражасидан пальмар нервларни блокаси ўтказилади, йиқитиш учун уни гаранг қилишда хлоралгидрат, нейролептик моддалари ишлатилади. Ҳайвон касалланган оёғи томонига йиқитиб фиксация қилинади. Хасталанган оёқ тагига махсус ёстиқ қўйилади.

Операция техникаси. Операция икки — ёпиқ (тери ости) ва очиқ усуллар билан олиб борилади. Охиргиси бироз афзал, чунки томир — нерв боғламлари фавқулодда бузилишлардан мустасно бўлишадилар. Кафт ўртасида яъни билакузук ва бармоқнинг чуқур букувчи пай қини чегарасида операция олиб борилади. Чуқур букувчи пайининг латераль томонида (3 см гача) узунасига тери кесилади, учи қайрилган қайчи киргизилганда, шунда унинг олдида жойлашган томир—нерв боғлами қисилиш натижасида бир томонга қараб силжишади, қайчи олинади ва ҳосил бўлган жўякка учи тугмали ништар ёки махсус тенотом асбобини киргизади, шунда унинг ўткир томонини туёқ томонга қаратиш керак. Шу пайтда ёрдамчи, от бармоқ бўғимларини ростлайди, асбобнинг ўткир томони чуқур букувчи пайга қаратилади ва секин осойишта ҳаракат билан у кесилади (320 расм). Шу вақтда енгил қирсиллаш товуш ва узилган пайнинг бир-бнридан айрилиши эшитилади. Борди-ю қоидага кўра операцияни олиб борилган такдирда қон оқишлар кам ва тампон босилгандан сўнг у тезлик билан тўхтайди. Тугунли бахия ўтказилади ва 3 ҳафталик муддат ичида унинг устига гипс боғлами қўйилади. Мол сақланадиган жойга кўп похол тўшалади, ҳайвоннинг эркин ҳаракат қилишига шароит тўғдиради.

ОТ БАРМОҚИНИНГ ЧУҚУР БУКУВЧИ МУСКУЛ ПАЙИНИНГ РЕЗЕКЦИЯСИ

Анатомо-топографик маълумотлар. Оғларда бармоқнинг чуқур букувчи мускул пайи, тушоқ суягининг ўрта қисмида бармоқнинг юза букувчи мускул пайининг, оёқчалари орасига кириб олади (303 расм) ва кейин иккинчи бармоқ, мокисимон суякларнинг пальмар (плантар) томони орқали узоқлашиб пастга қараб боради ва туёқ суягини букиш майдончасида тугайди. Мокисимон суяк ва бармоқнинг чуқур букувчи мускул пайининг орасида, мокисимон суягини синовиаль бурсаси жойлашган — bursae synoviales trochlearis. — Бурсани пастки чегарасида туёқ суягини букиш майдончасига пай ёпишадиган текислигигача чўзилади. Юқори учи эса иккинчи бармоқ суягининг ўрта тепалигигача давом этилади. Шуни қайд қилиш зарурки, яъни мокисимон синовиаль бурсанинг юқори орқа учи туёқ бўғимидаги синовиаль пардасининг буралиб чиқиб турган қисмига тегиниб туради. Мокисимон суяк ва ундаги бурса туёқ негизида жойлашиш проекцияси (акси) стрелканинг орқаси ва ўртасининг учдан бир қисмига тўғри келади. Пайнинг охири, мокисимон бурса ва мокисимон суяк туёқнинг тагчарм томонидан стрелка билан қоплаган.

Кўрсатма. Мокисимон бурсанинг (bursae podotrochlearis) йирингли яллиғланиши ва бармоқнинг чуқур букувчи мускул пайининг охирги қисми некрозга учраши. Операция ўтказиш мақсади пайнинг некрозга ўтган қисмини олиб ташламоқ, мокисимон бурса очилади ва йирингли экссудатнинг тўла оқиши учун ишончли йўл орқали таъмин этиш.

Тайёргарлик. Операцияни бошлашдан бир кун олдин кафтнинг юмшоқ товон областида бўлган жунлар олинади, ўлик мокисимон тўқималар олиб ташланади. Юмшатиш учун ва дезинфекция ўтказишда 2—3% лизол ёки 0,1—0,2% калий перманганат қуйилган катта идишдаги иссиқ эритмада касал оёқ 1—1,5 соат давомида ушланади. Кейин операция бошлашга қадар туёқни тоза докага ўрайдилар.

Фиксация ва оғриқсизлантириш. Касал оёқ ташқари вазиятга келтириб, ҳайвон ён томонига ётқизади ва боғланади. Хлоралгидрат эритмаси вена

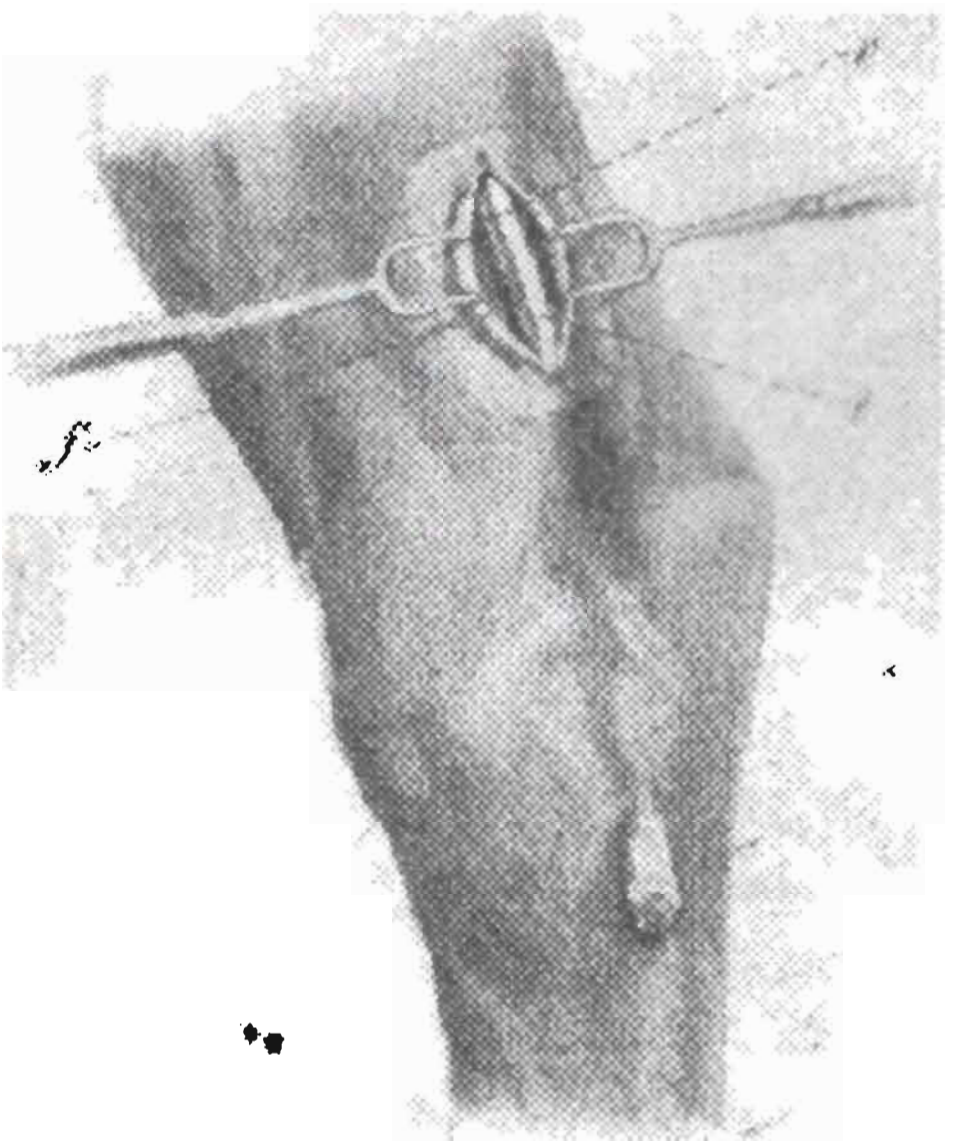

313 расм. *Катта болдир нервининг невректомияси:f-болдир фасцияси, n-катта болдир нерви, v-катта болдирнинг қайтувчи венаси.*

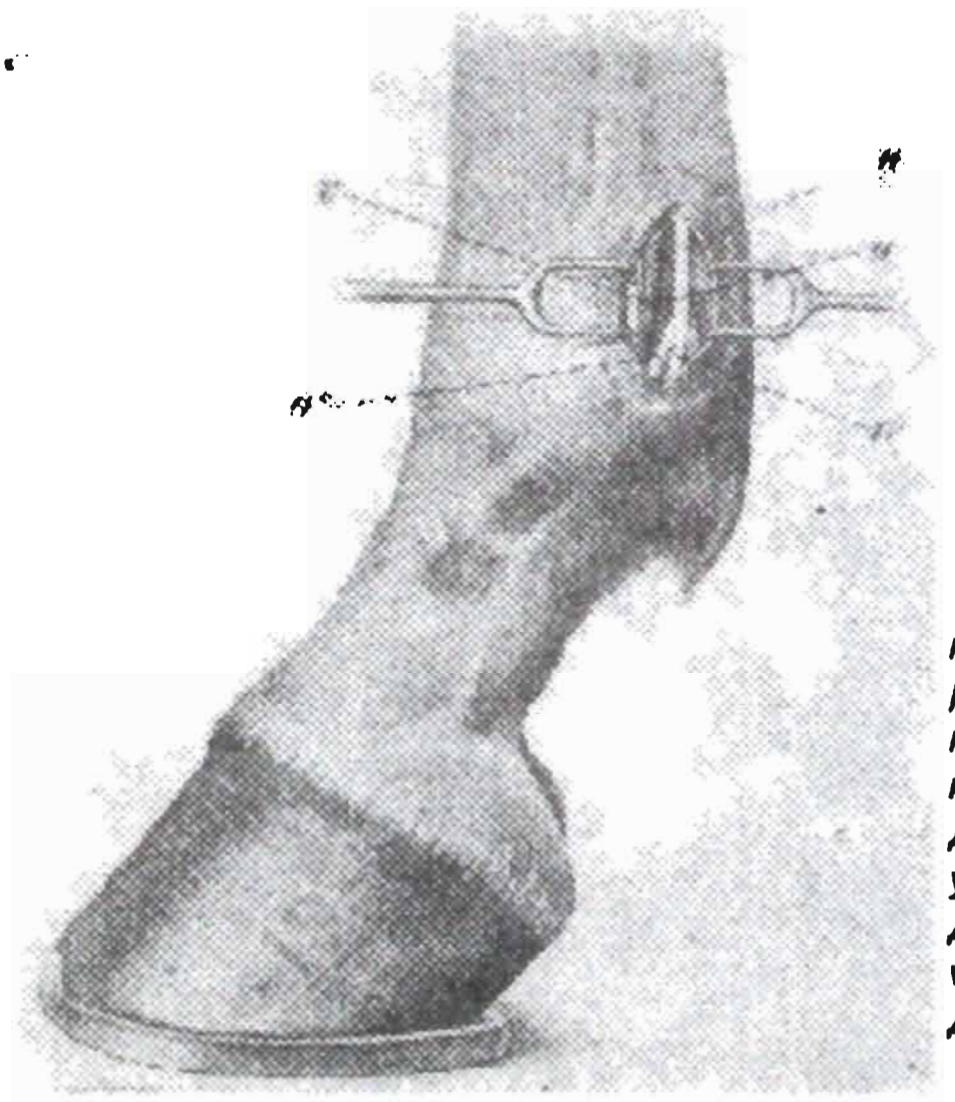

314 расм. *Пальмар нервининг невректомияси: а-бармоқнинг медиопальмар артерияси, n-медиопальмар нерв ва унинг nI nII пальмар ва дорсаль тармоқлари, v-бармоқларнинг медиопальмар венаси.*

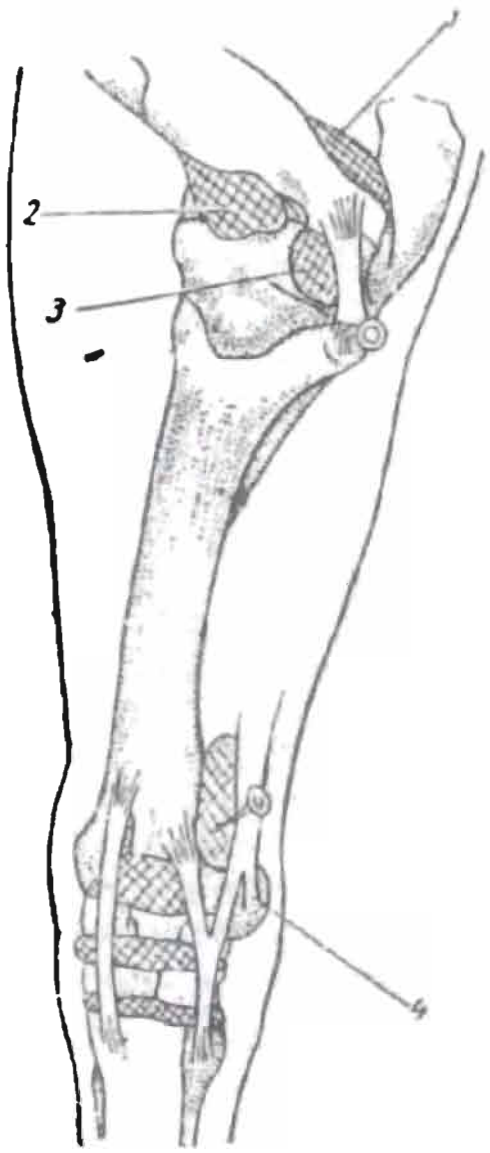

315 расм. *Тирсак ва карпаль бўғимлари синовиаль пардаларининг буралиб чиқиши: 1-орқанги буралиш, 2-олдинги буралиш, 3-тирсак бўғимининг ён томон буралиши, 4-билакузук бўғимининг кейинги буралиши.*

316 расм. *Санчиш: 1-курак елка бўғими, 2-курак ўқ олди мускул пайининг синовиаль бурсаси, 3-дўмбоқ оралиқ шиллиқ бурсаси, а-дельтосимон ғадир-будур, б-икки бошли мускулнинг пайи, с-дўмбоқ оралиқ шиллиқ бурса, d-дўмбоқнинг ташқи блоки, е-думбоқининг ўрта блоки, f-мускулнинг ташқи блоки, g-курак ости мускул пайи, h-курак елка капсуласи, i-курак ўк олди мускулнинг синовиаль бурсаси.*

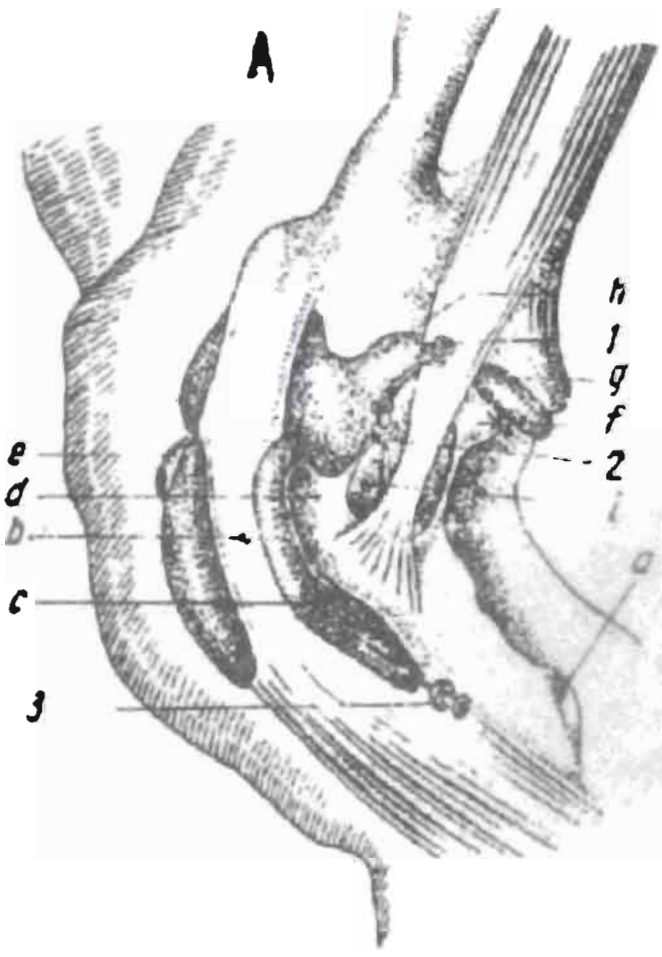

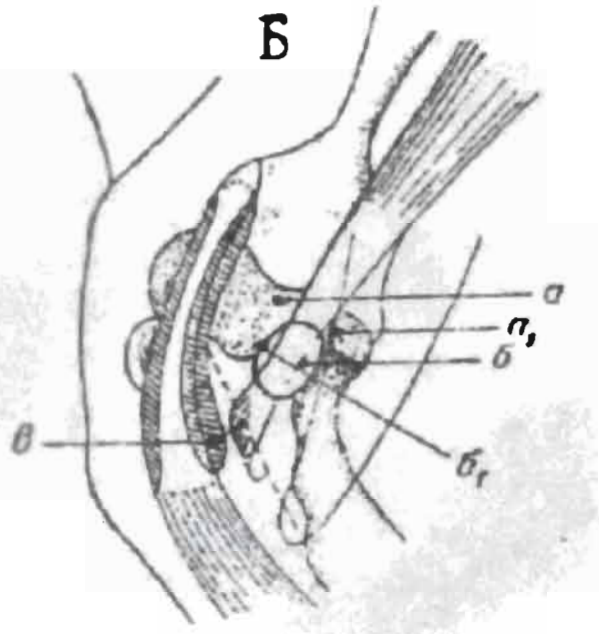

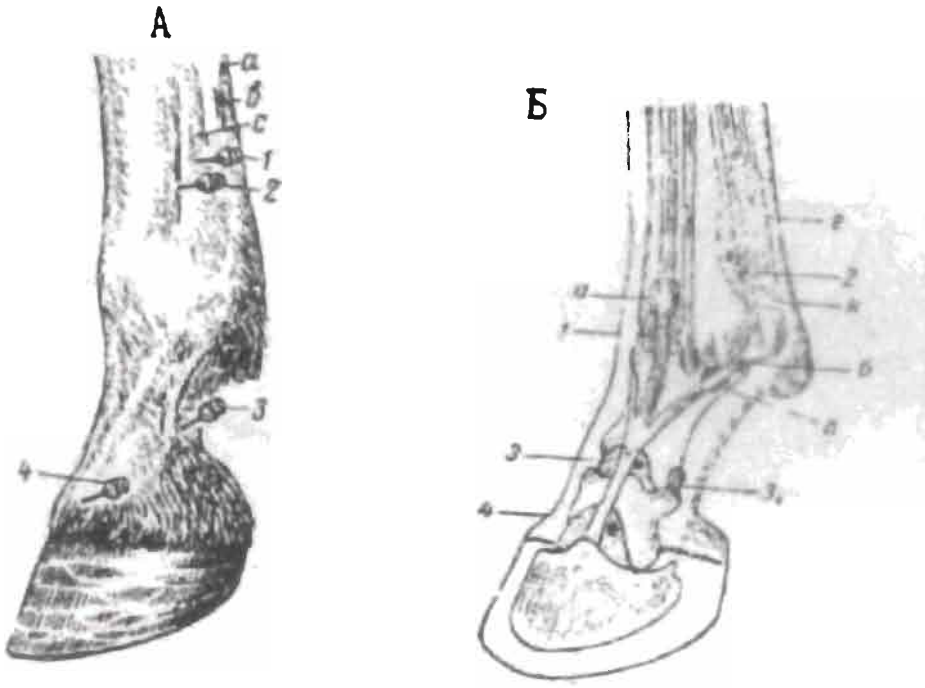

317 расм. *А-Санчиш. 1-бармоқларнинг пай қини, 2-тушоқ, 3-П-нчи бармоқ ва 4 - туёқ бўғимлари, а-юза ва б-чуқур бармоқларнинг чуқур букувчи пайлари, с-суякларарo ўрта мускули. Б-Отнинг олдинги оёқининг бармоқ области ташқи томондан 1-юқори олди ва 2-тушоқ бўғимининг юқори орқа буралиши, 3-юқори олди ва 3'-III-нчи бармоқ бўғимининг буралиши, юқоридан олдинга, г-бармоқларнинг пай қини, а-бармоқларнинг умумий ёзувчи шиллиқ пай бурсаси, б-бармоқларнинг ён томондан ёзувчи шиллиқ пай бурсаси, в-суякларарo ўрта мускулнинг дисталь оёқча шиллиқ пардаси, к-кунжутсимон суякча (санчиш жойини кора гардишлар орқали кўрсатилган), 4-туёқ бўғимининг юқори олди буралиши.*

318 расм. *Тирсак бурситида операциянинг охирги тугатиш босқичи.*

319 расм. *Прекарпаль тери ости шиллиқ бурсасини экстирмация ўтказишда тери ни кесиш тасвири: АБ-ташқари томондан, ВГ-ичкари томондан.*

320 расм. *Кафт областида бармоқларни букувчи чуқур пайининг тенотомияси.*

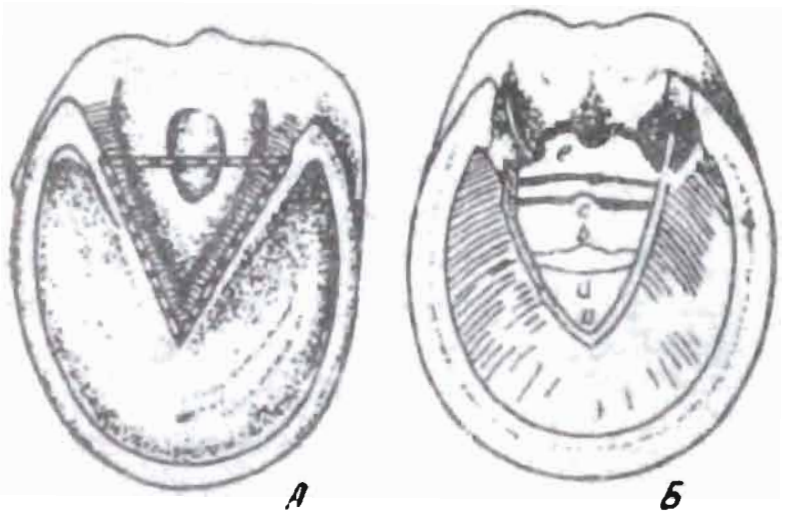

321 расм. *Отларда бармоқларни букувчи чуқур пайининг резекцияси: А-туёқнинг стрелка муғузини кесиш, Б-пайда резекция ўтказилгандан кейинги операция жароҳатининг кўриниши, а-туёқ устига асосий тери ости қавати ёпишган, б-кунжутсимон суякча, d-бармоқларни букувчи чуқур пай, е-тери ости стрелкаси.*

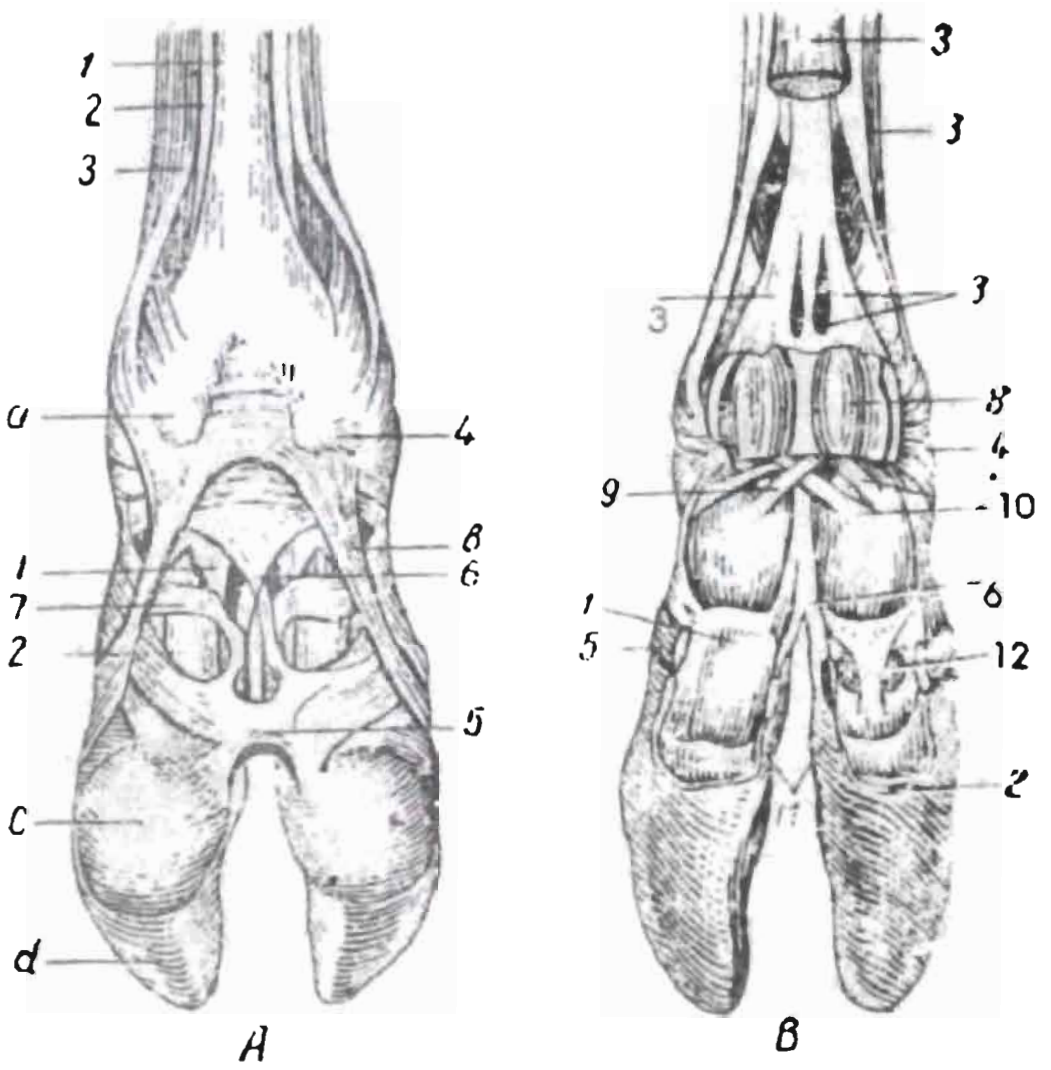

322 расм. *Қорамолнинг бармоқ пайлари; А-юза жойлашган пайлар; В-чуқур жойлашган пайлар (орқа томондан кўриниши): 1-бармоқларнинг букувчи юзаки пайи, 2-бармоқларнинг букувчи чуқур пайи, 3-суякларарo мускул, 4-ён томон кунжутсимон суяк пайи, 5,6-бармоқлараро кесишган пастки ва бош томон пайи, 7-кўндаланг пай, 8-кунжутсимон суякларарo пай, 9-тушоқ кунжутсимон пай, 12-орқа томон пайи, а-қолдиқ туёқча ёстиқчаси ва унинг пайи, с-юмшоқ товон, d-туёқчасимон суяк.*

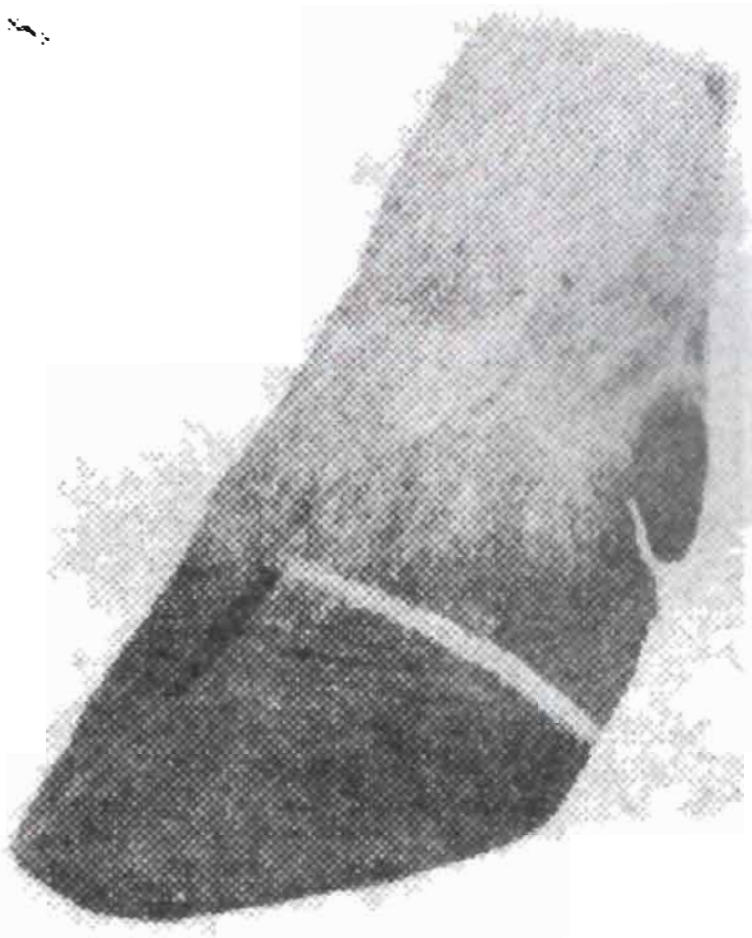

323 расм. *Ампутация ўтказишда туёқнинг муғуз деворида арралаш чизиғини белгилаш.*

324 расм. *Қорамол бармоғининг ампутацияси a, c, e, d-кесиш чизизиқларининг тугаш нуқталари; e-учбурчак тери қисми олиб ташланади.*

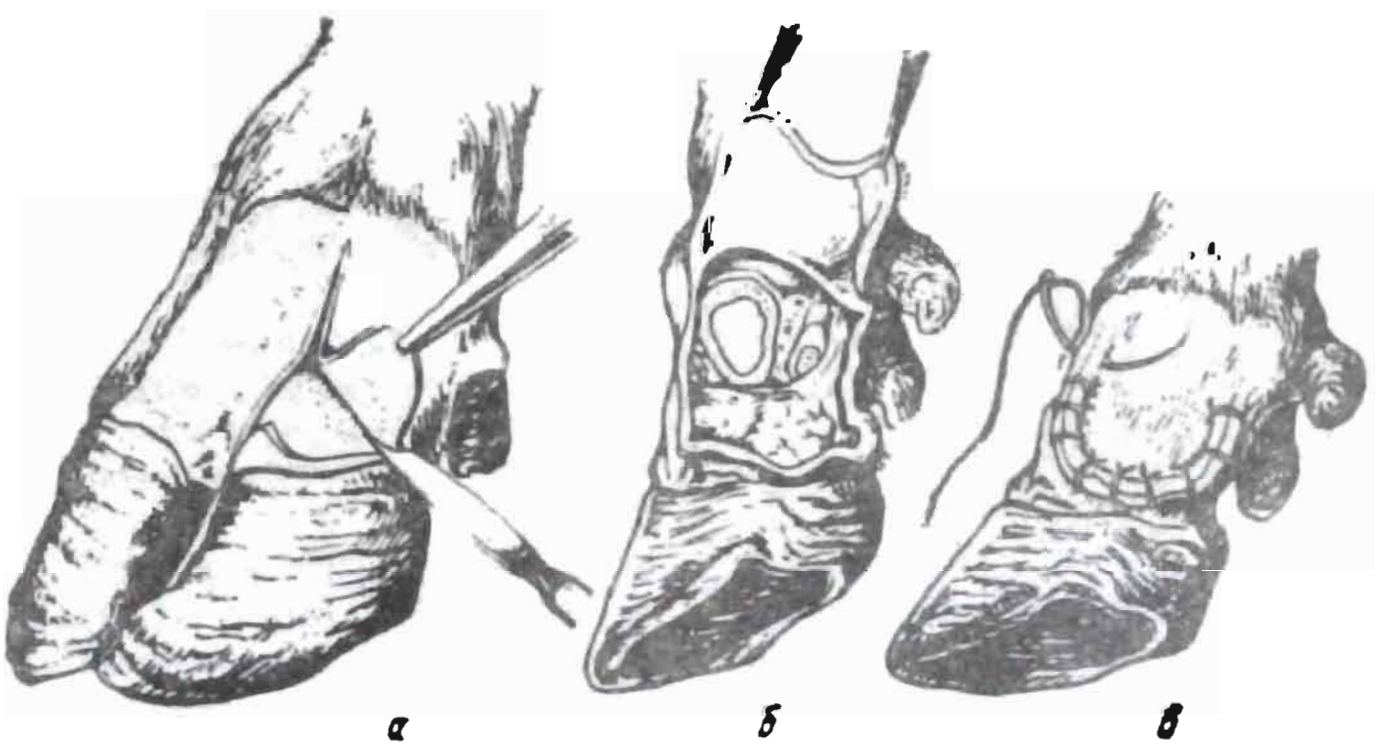

325 расм. *Қорамолларга бармоқ ампутацияси: а—тери парчасини ажратиш (ишлаб чиқариш), б—1-нчи бармоқнинг ампутацияси тугатилган, в—ампутация чўлтоғига чок ўтказиш.*

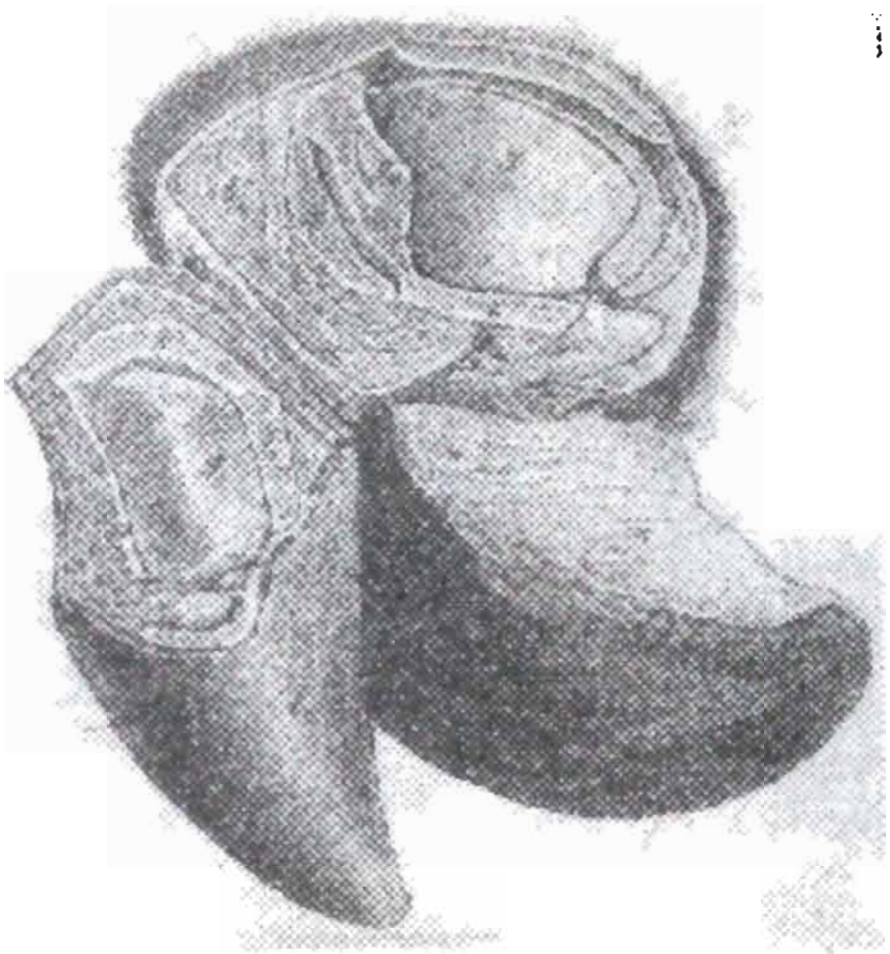

326 расм. *Қорамол туёғини арралагандан сўнги кўриниши.*

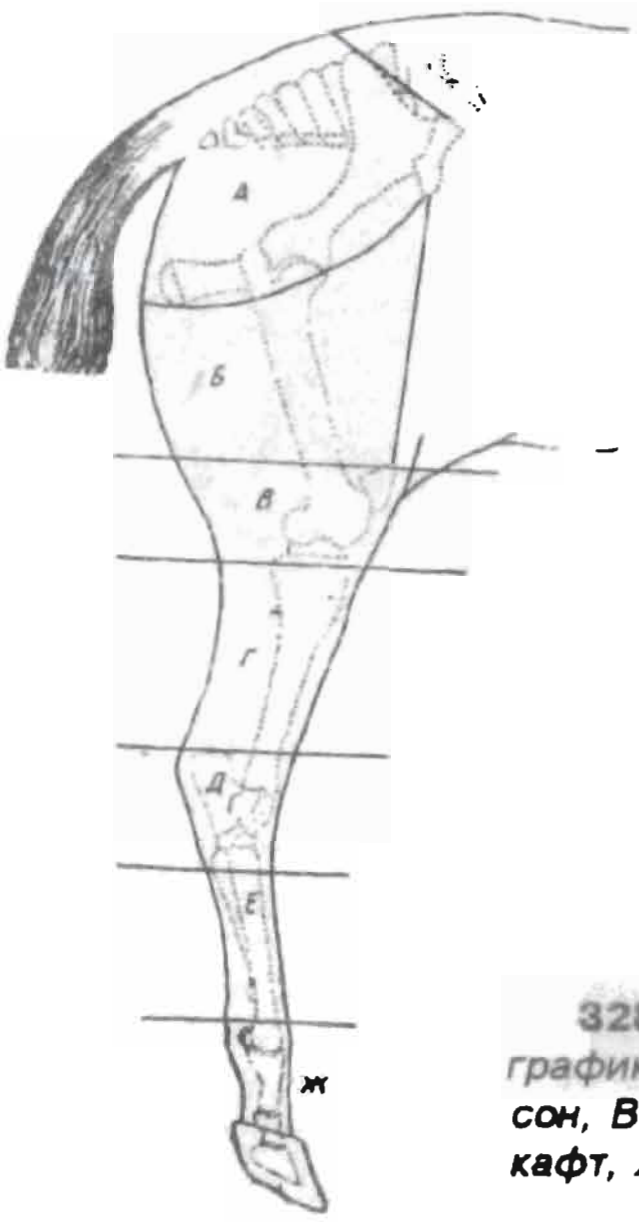

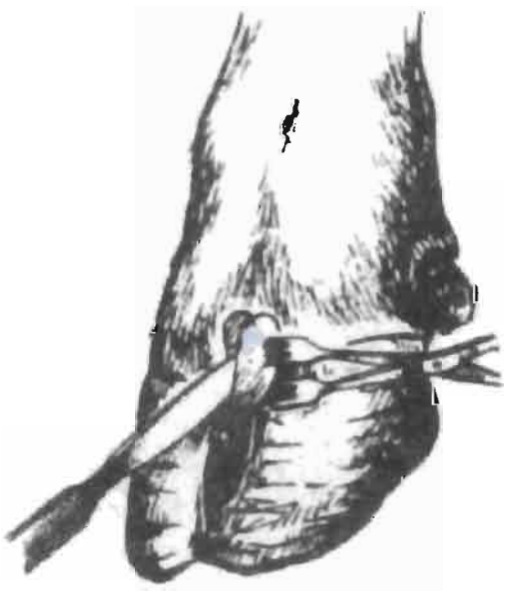

327 расм. *Туёқ оралиқ ёриғ гумбазида тери қавариб қалинлашган қисмининг экстирпацияси.*

328 расм. *Орқа оёқнинг анатомотопографик областларга бўлиниши: А-сағрин, Б-сон, В-тизза бўғими, Г-болдир, Д-товон, Е-кафт, Ж-барморқлар (I-II-III).*

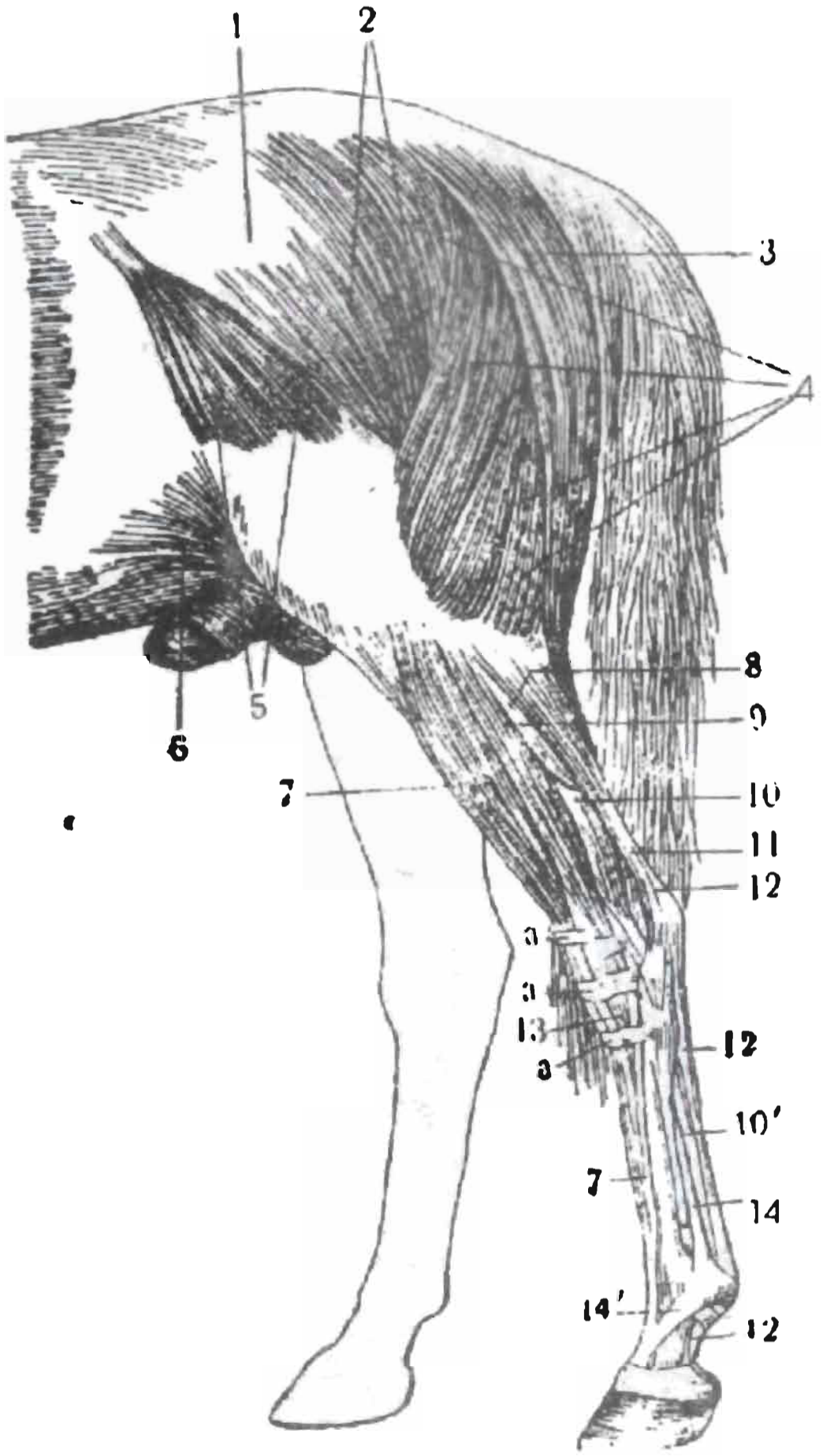

329 расм. *От орқа оёғининг мускуллари, латераль томондан: 1-сағрин фасцияси, 2-сағриннинг юза мускули, 3-ярим пайсимон мускул, 4-соннинг икки бошли мускули, 5-соннинг кенг фасциясини таранглов-чи мускули, 6-кўкрак қорин фасциясининг тизза бурмаси, 7-бармоқлар-ни ёзувчи узун мускул, 8-товон мускули, 9-бармоқларнинг ён томонга ёзувчи мускул, 10,10,-бармоқларни букувчи мускул, 11-ахилл мускули, 12,12'-бармоқларни букувчи юзаки мускул, 13-бармоқларнинг ёзувчи калта мускули, 14,14-суякларарo ўрта мускул, а-пай учун кўндаланг боғлам.*

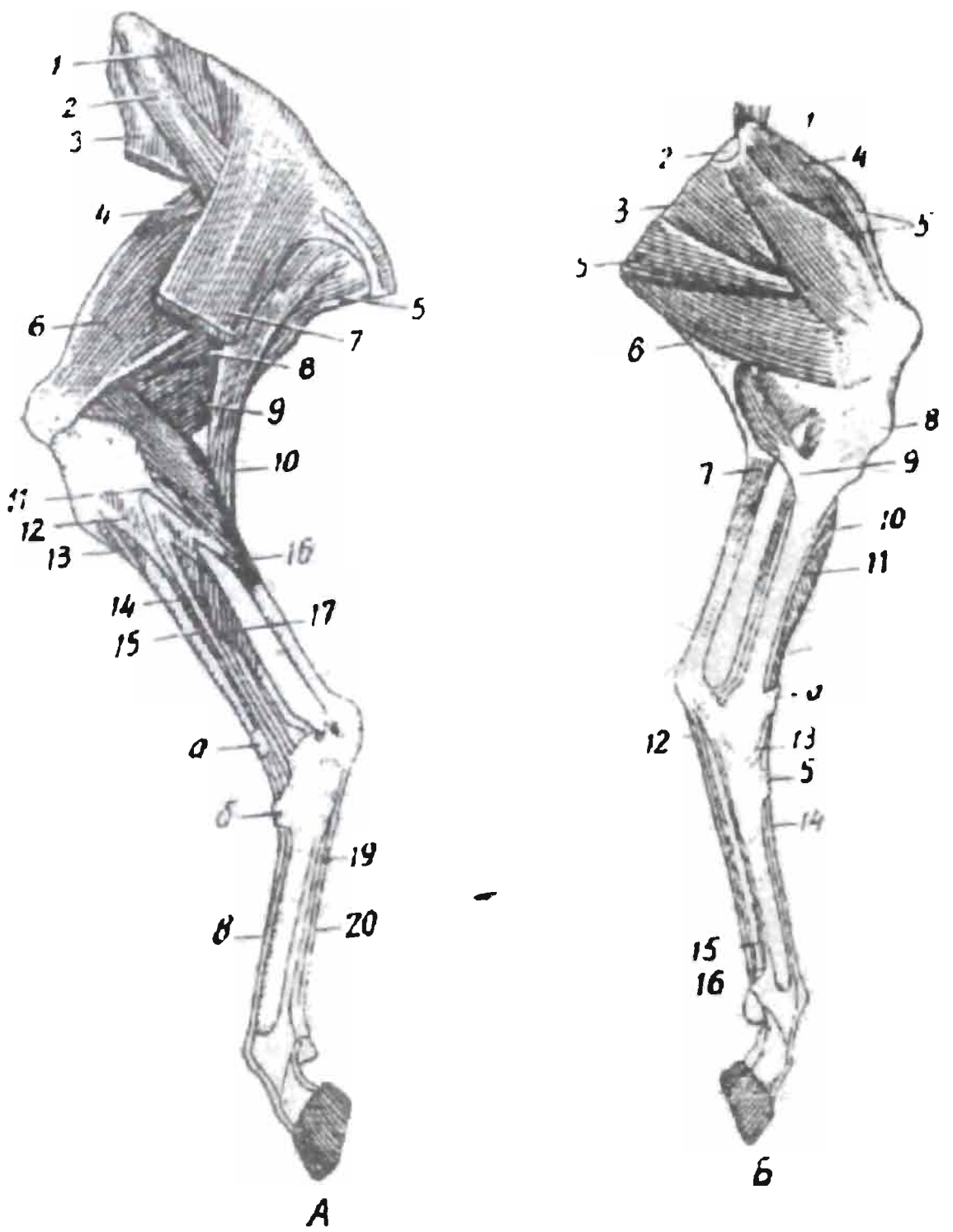

330 расм. *Қоралўл қўйнинг орқанги чап оёқ мускуллари; А-ён томон юзаси: 1-сағриннинг қўшимча, 2-сағриннинг ўрта, 3-соннинг кенг фасциясини таранглoвчи, 4-соннинг тўрт бошли мускулнинг тўғри боши, 5,9-ярим пардасимон, 6-тўрт бошли мускулнинг латераль боши; 7-соннинг икки бошли, 8-йиғувчи, 10-11-ярим пайсимон, 12-болдир кичик суягининг, 13-болдир катта суягининг, 14-бармоқларнинг латераль ёзувчи, 15,18-бармоқларнинг узун ёзувчи, 16-болдир, 17-бармоқларнинг букувчи чуқур, 19-суяклараро ўрта, 20-бармоқларнинг юза букувчи; Б-ички юзаси: 1-сағриннинг ўрта, 2,3,-йиғувчи, 4,5-соннинг тўрт бошли мускулининг тўғри ва медиаль бошлари, 6-ярим пардасимон, 7-болдир, 8-бармоқларнинг букувчи чуқур, 9-ярим пайсимон, 10-13-болдир катта суягининг олди, 11,14-бармоқларнинг узун ёзувчи, 12-бармоқларнинг юза букувчи, 15-суяклараро ўрта. 16-бармоқларнинг букувчи чуқур мускуллари, а,б,в-пай қинлари.*

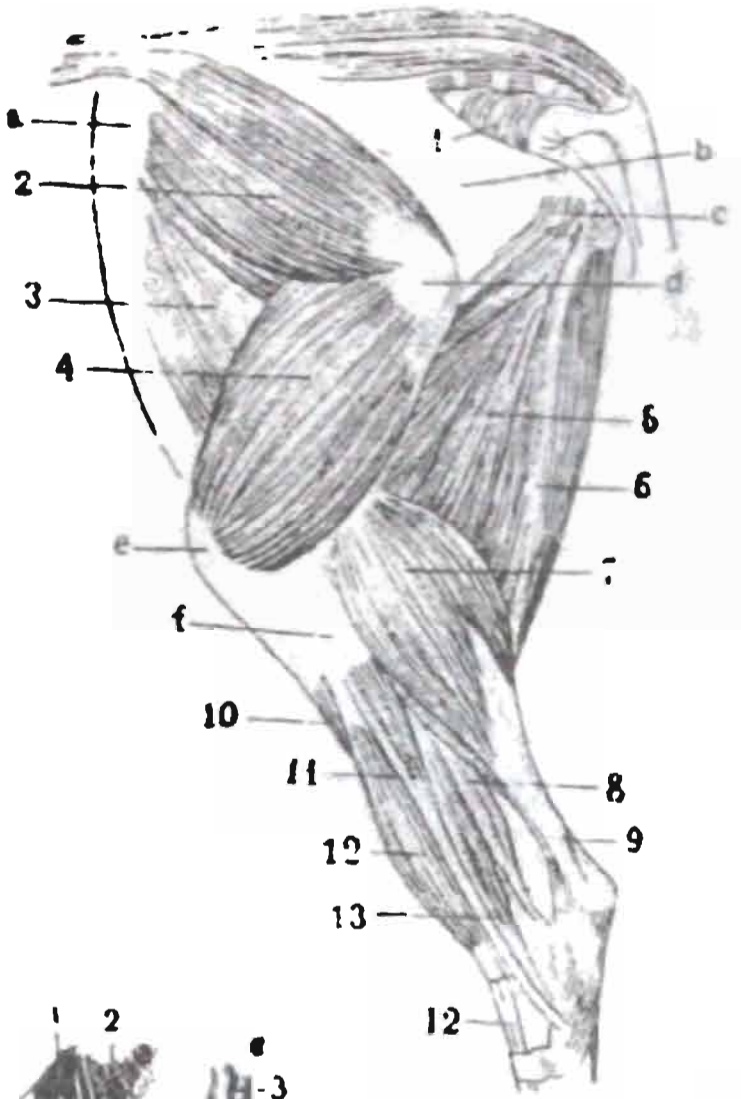

331 расм. *Қорамоллар орқа оёғининг чуқур жойлашган мускуллари, латераль томондан.*

1-дум, 2-сағриннинг ўрта. 3-соннинг кенг фасциясини таранглочи, 4-соннинг тўрт бошли, 5-ярим пардасимон, 6-ярим пайсимон, 7-болдир, 8-бармоқни букувчи чуқур, 9-ахилл пайи, 10-болдир катта суягининг, 11-болдир кичик суягининг узун, 12-бармоқларнинг ёзувчи узун, 13-бармоқларнинг ён томондан ёзувчи мускуллари, а-қуймич суягининг дўнглиги (маклок), б-думғоза қуймич боғлами, с-қуймич дўнглиги, катта кўст (вертел), е-тиззи қопқоғи, 1-болдир катта суягининг дўнгисимон ўсиғи.

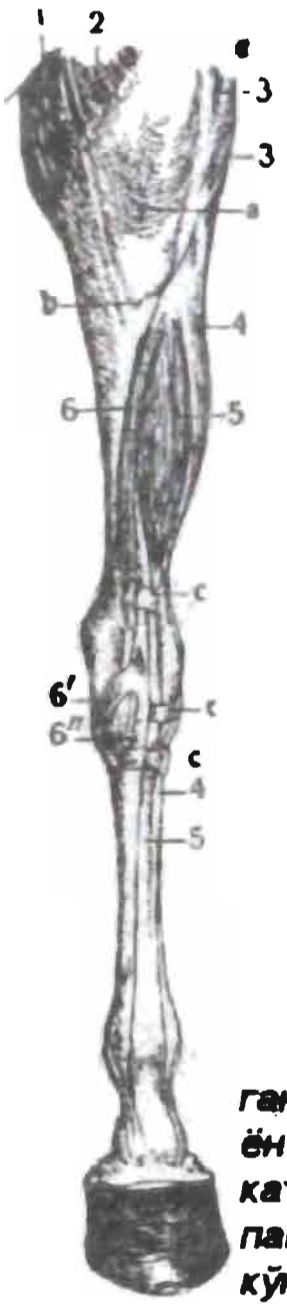

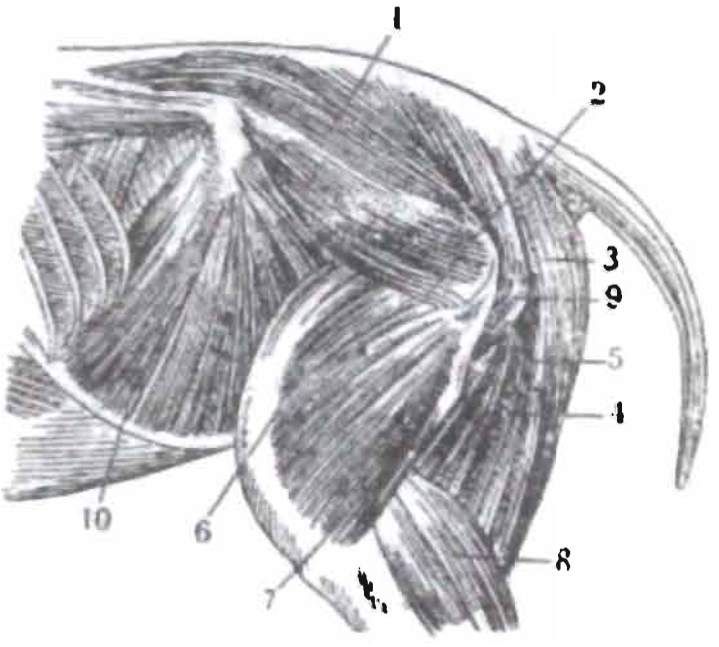

332 расм. *Отнинг сағрин ва сон чуқур мускуллари: 1-сағриннинг ўрта, 2-сағриннинг чуқур, 3-ярим пайсимон, 4-яримпардасимон, 5-яқинлаштирувчи, 6-7-соннинг тўрт бошли, 8-болдир, 9-соннинг квадрат, 10-қориннинг ички қийшик мускуллари.*

333 расм. *Отнинг чап орқа оёқ мускуллари: 1-келишган, 2-тикувчи, 3-соннинг икки бошли, 4,4-бармоқларни ён томон ёзувчи, 5-бармоқларнинг узун ёзувчи, 6-болдир катта суягининг олдинги мускуллари, 6,6′-унинг охирги пайи, а-тирсак, б-болдир катта суягининг тароғи, с-пайнинг кўндаланг боғлами.*

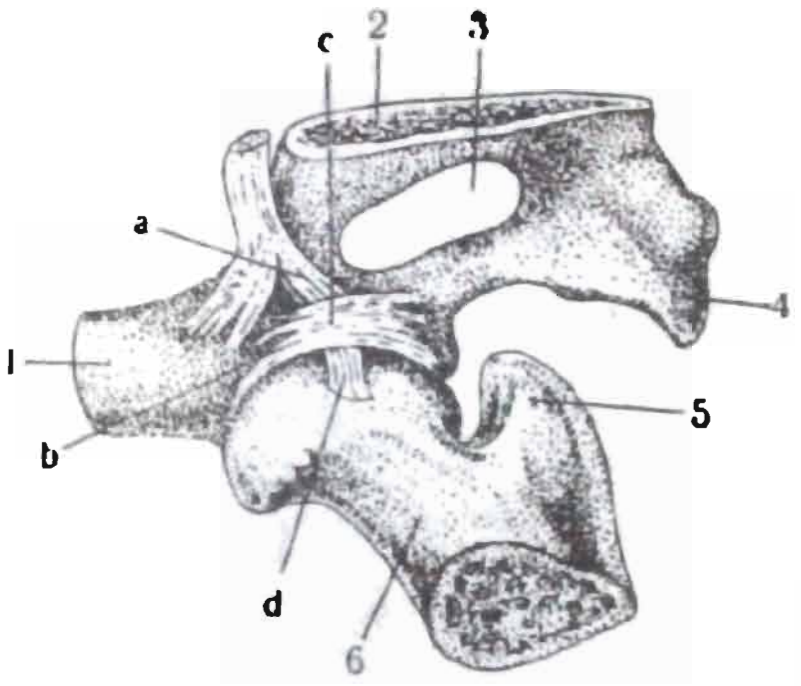

334 расм. *От тос-сон бўғимининг боғламлари (ички олдинги томонидан): а-ортиқча боғлам, б-бўғимнинг чети, с-чўкманинг кўндаланг боғлами, d-юмолоқ боғлам 1-ёнбош суягининг танаси, 2-тос чоки, 3-берг тешики, 4-қуймич теппалиги, 5-катта кўст, 6-сон суяги.*

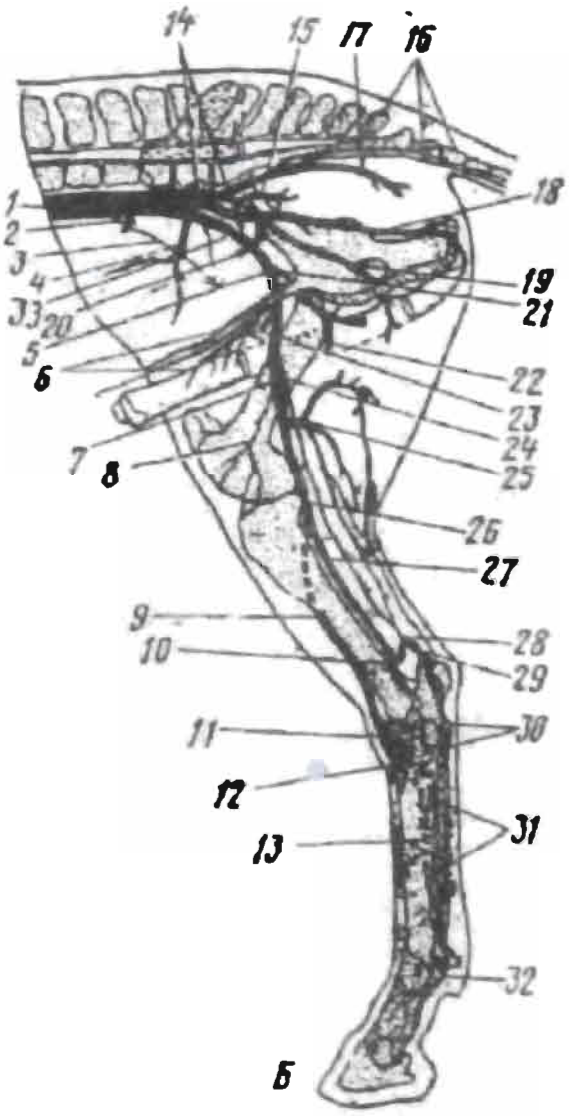

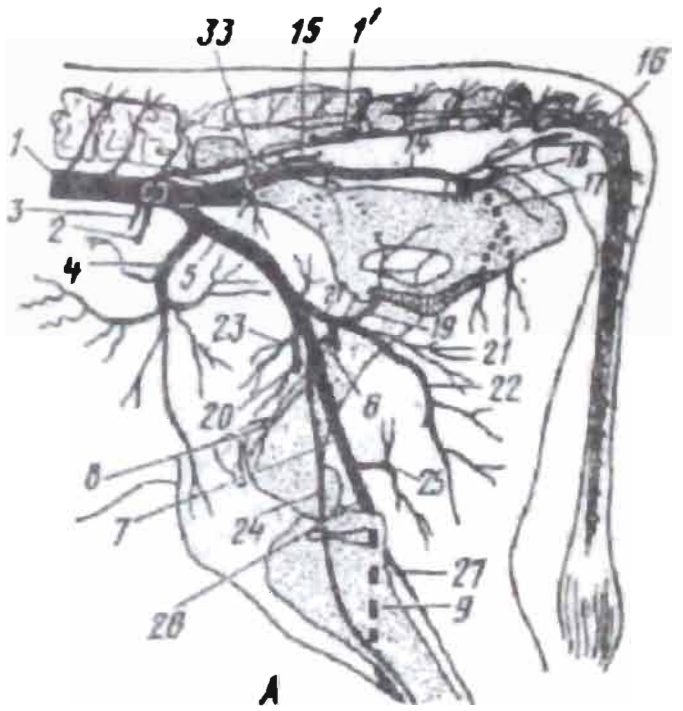

335 расм. *Орқа оёқ артериялари: А-сигир, Б-от, 1-қорин аортаси, 1-думғоза, 2-тутғичнинг каудаль, 3-уруғдон, 4-биқиннинг чуқур айланиб ўтувчи 5-ташқи ёнбош, 6-қорин усти уятлик артерия танаси, 7-сон, 8-тизза тушувчи, 9-болдир катта суягининг краниаль, 10-яширинчи, 11-бармоқларнинг дорсаль, 12-кафтнинг тешиб ўтувчи, 13-III-нчи кафтнинг дорсаль ва дисталь тешиб ўтувчи тармоғи, 14-ёнбошнинг ички, 15-сағриннинг краниаль, 16-дум, 17-сағриннинг каудаль, 18-уятликлик, 19-ёпғич, 19'-ёнбош, 20-сон, 21-соннинг чуқур, 22-соннинг айланиб ўтувчи, 23-соннинг айланиб ўтувчи латераль артериясининг тушувчи тармоғи, 24-яширинчи, 25-соннинг каудаль, тизза ости, 27-болдир катта суягининг каудаль, 28-яширинчи артериянинг каудаль тармоғи, 29-медиоплантар, 30-медиоплантар артериясининг юза ва чуқур тармоқлари, 31-II-нчи оёқ кафтининг плантар, 32-бармоқларнинг медиаль, 33-бел ёнбош артериялари.*

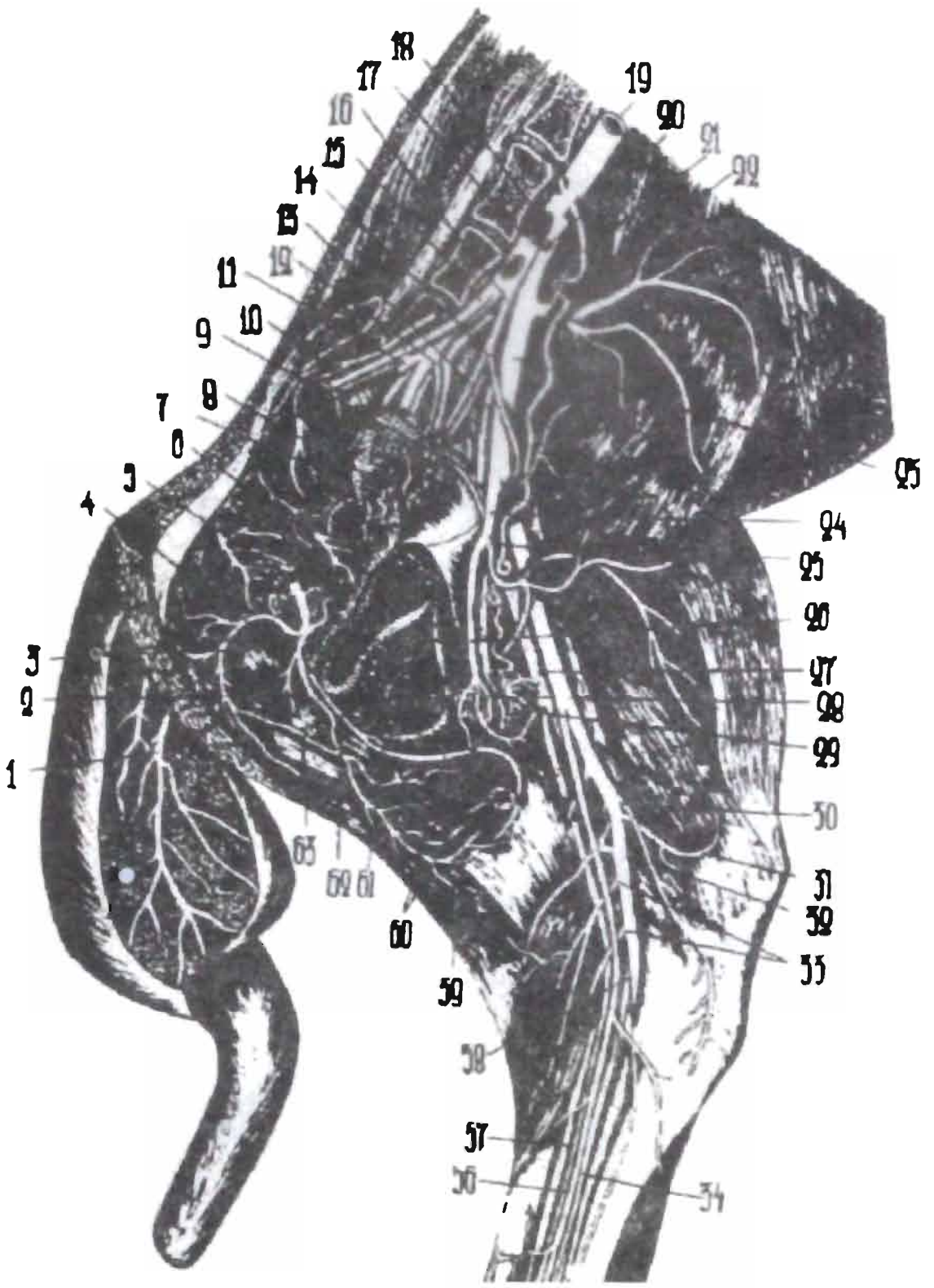

336 расм. *Қоракўл қўйнинг орқа оёқ артериялари (медиаль томондан): 1-думнинг ўрта, 2-жинчий аъзонинг дорсаль, 3-жинсий аъзо оёқчаси артерия тармоқлари, 4-каудаль геморроидаль, 5-ички уятлик, 6-сийдик-жинсий артерия пояси, 7-сийдик халтаси каудаль, 8,13-сийдик халтаси дорсаль, 9-тизимча, 10,20-тутғичнинг каудаль, 11-сағриннинг краниаль, 12-беркитувчи, 14-моякнинг ташқи, 15-ёнбошнинг ички, 16-киндик, 17-бел, 18-ўнг томондаги ёнбошнинг ташқи, 19-қорин аортаси, 21-моякнинг ички, 22-ёнбошнинг айланиб ўтувчи чуқур, 23-чап томондаги ёнбошнинг ташқи, 24-қорин усти яширинчи артерия пояси, 25-қорин усти каудаль, 26-ташқи уятлик, 27-қорин усти каудаль, 26-ташқи уятлик, 27-сон, 28-қориннинг медиаль, 29-соннинг тери ости медаль, 30-тиззанинг проксималь, 31-тиззанинг чуқур медиаль, 32-соннинг каудаль, 33-болдир катта суягининг каудаль, 34-уятлик нерв, 56-яширинчи а, 57-яширинчи венаси, 58-тизза ости, 59-ёрғоқ, 60-жинсий аъзо, 61-жинсий аъзонинг дорсал, 62-ички уятлик (чап), 63-чот артерйялари.*

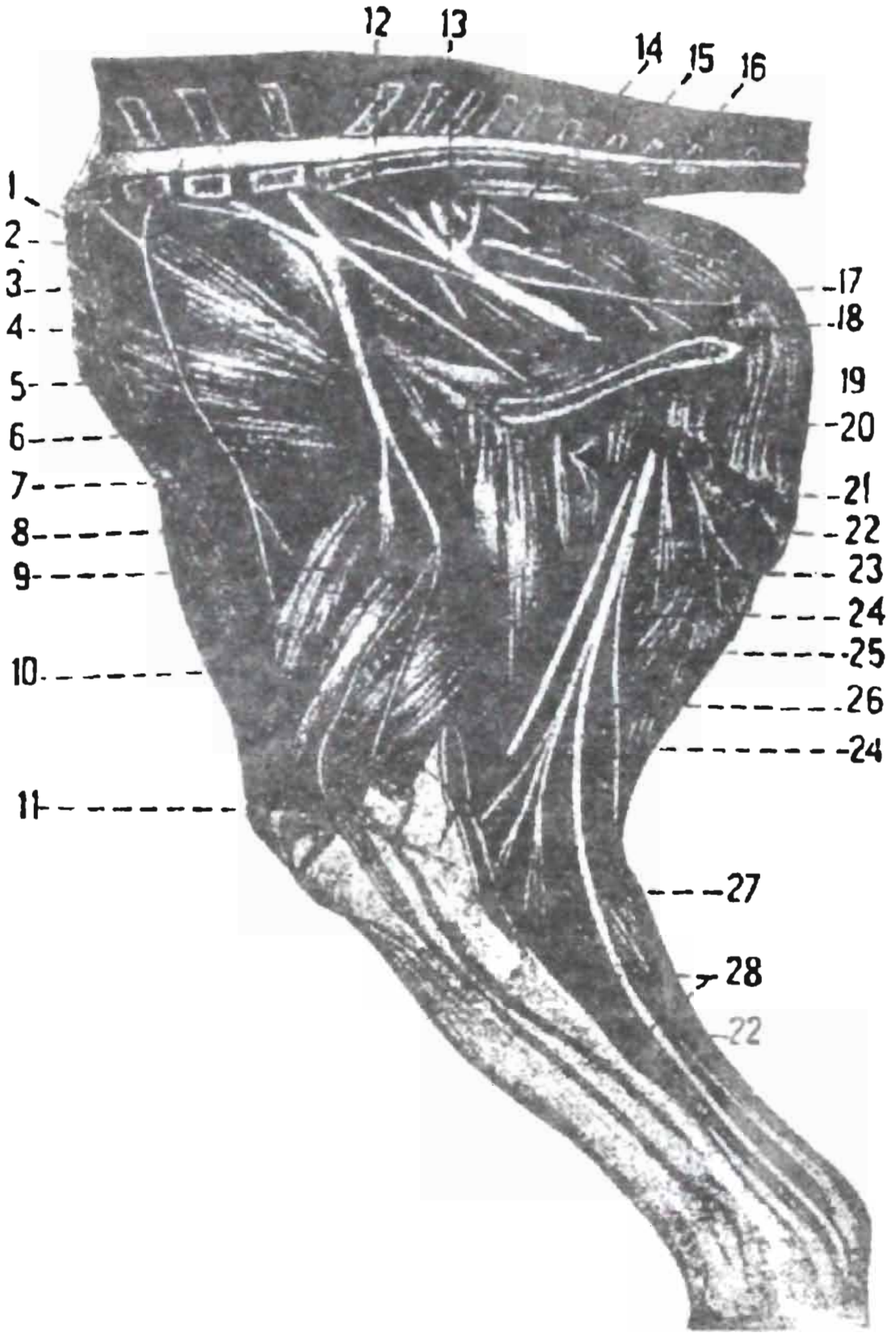

337 расм. *Отнинг бел, думғоза ва дум нерв тугунлари: 1-белнинг кичик мускули, 2-ташқи уруғ, 3-соннинг латераль тери, 4-сон ва ёнбош бел, 5-белнинг катта мускули, 6-ёнбош мускул, 7-сон нерв тармоғи, 8-соннинг кенг фасциясини таранглoвчи мускули, 9-яширинчи н, 10-соннинг тўрт бошли мускули, 11-тикувчи, нозик, ярим пайсимон, яқинлаштирувчи ва ярим пардасимон мускулларнинг охирги пайлари, 12-ёпғич, 13-сағриннинг краниаль, 14-ички уятлик, 15-сағриннинг каудаль, 16-геморроидаль орқа, 17-соннинг орқанги тери, 18-куймич, 19-ярим пайсимон ва ярим пардасимон мускуллари, 20-ёпғичнинг ички мускули, 21-куймич нервининг мускул тармоғлари, 22-катта болдир, 23-кичик болдир нервлари, 24-соннинг икки бошли мускули, 25-болдирнинг тери каудаль, 26-катта болдир нервининг мускул тармоғлари, 27-болдир мускулнинг латераль боши, 28-бармоқларнинг букувчи чуқур мускули.*

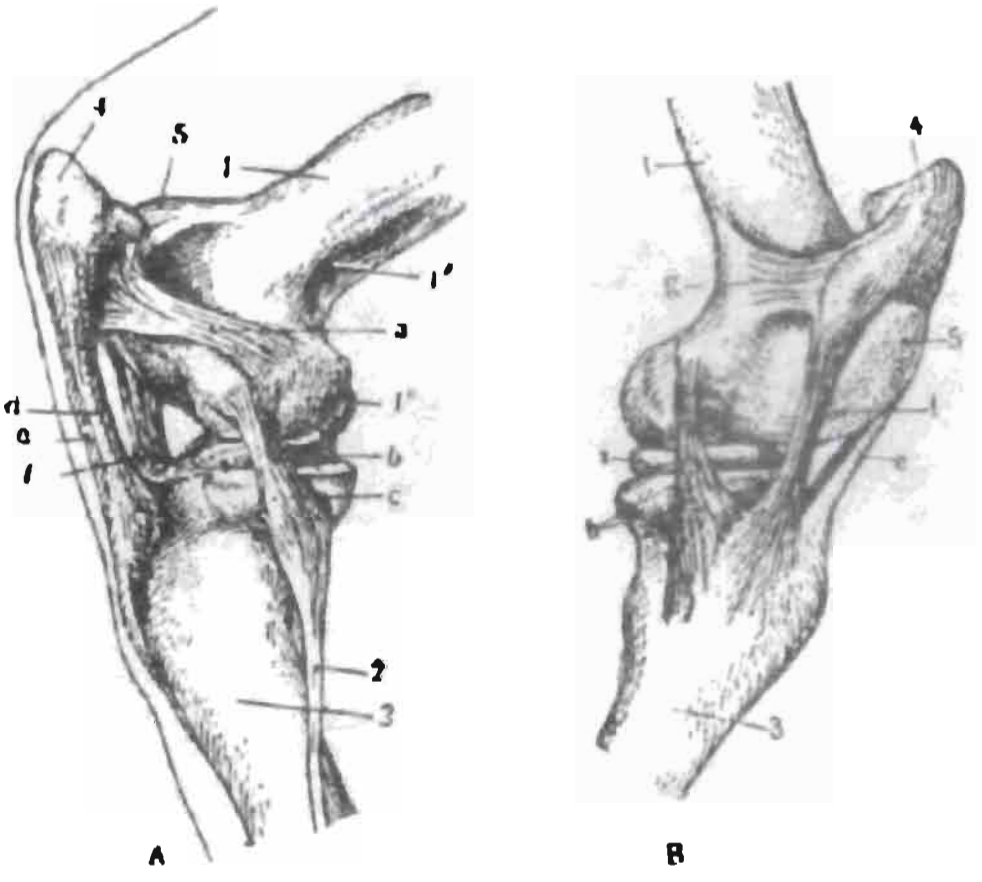

338 расм. *От тизза бўғимининг боғламлари: А-латераль томондан, В-медиаль томондан; 1-сон суяги, 1-плантар чуқур, 1'-латераль ғуддасимон ўсимта, 2-болдир кичик суяги, 3-болдир катта суяги, 4-тизза қопқоғи, 5-тизза қопқоғи учун блок, а-тизза қопқоғининг латераль боғлами, б-латераль мениск, с-тиззанинг коллатераль латераль боғлами, d,e,f-тизза қопқоғининг латераль боғлами, h-тизза бўғимининг медиаль боғлами, i-медиаль мениск.*

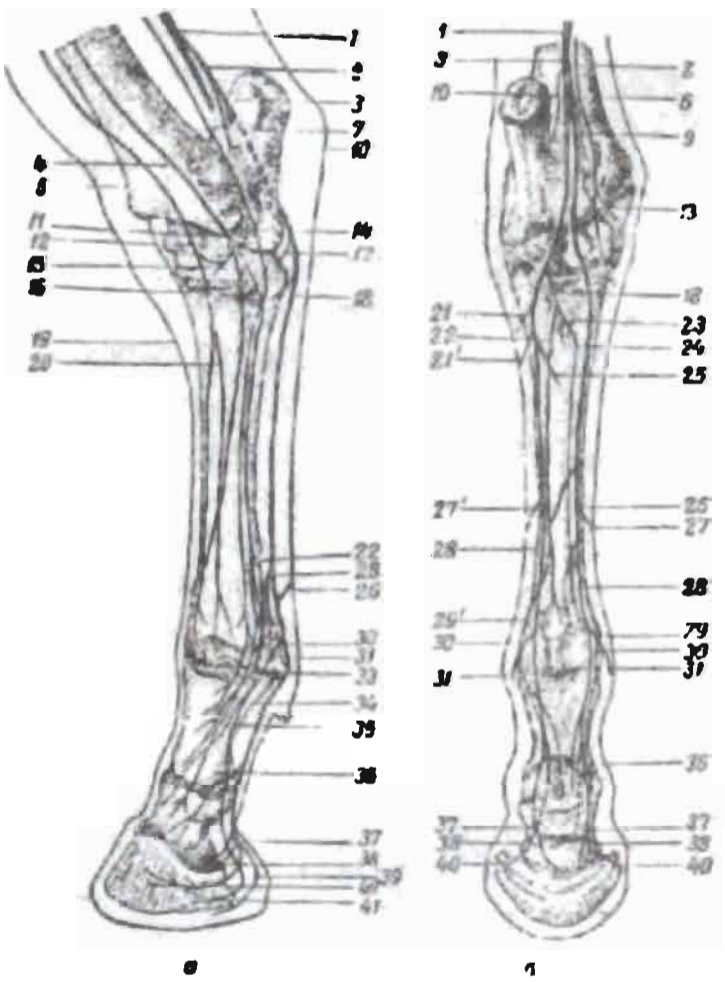

339 расм. *От орқа оёғининг дисталь қисмидаги нервларини тармоқланиши: а-латераль томондан кўриниши, б-орқадан кўриниши (А.Ф.Рыжих бўйча) 1-катта болдир нерв ва унинг медиаль ва латераль плантар томондаги нервларини тармоқлари (2,3); 4-кичик болдир нерви ва унинг сўнги тармоқлари (11, 12), 5-болдир юзаки нерви ва унинг сўнги медиаль ва латераль тармоқлари (19,20), 6-болдир нервини ички томон териси, 7-болдир нервининг плантар жойлашган териси, 18-суякларарo ўрта нерв ва унин-оёқ кафтининг плантар чуқур тармоқлари (22, 24) ва суякларарo ўрта мускул учун тармоқ (23), 25-плантар латераль нервдан суякларарo ўрта мускул учун тармоқ, 2-бирлаштирувчи тармоқ, 30-бармоқларнинг плантар нервлари, 31-бармоқларнинг дорсаль нервлари ва уларнинг олдинги ва ўртанги (34), 33, 35-бирлаштирувчи тармоқлари, 9,10,13,14,15,16,17,28.29,36,37,38-бўғим тармоқлари, 21,27,27-тери тармоқлари, 39-юмшоқ товон учун, 40,41-туёқ девори учун.*

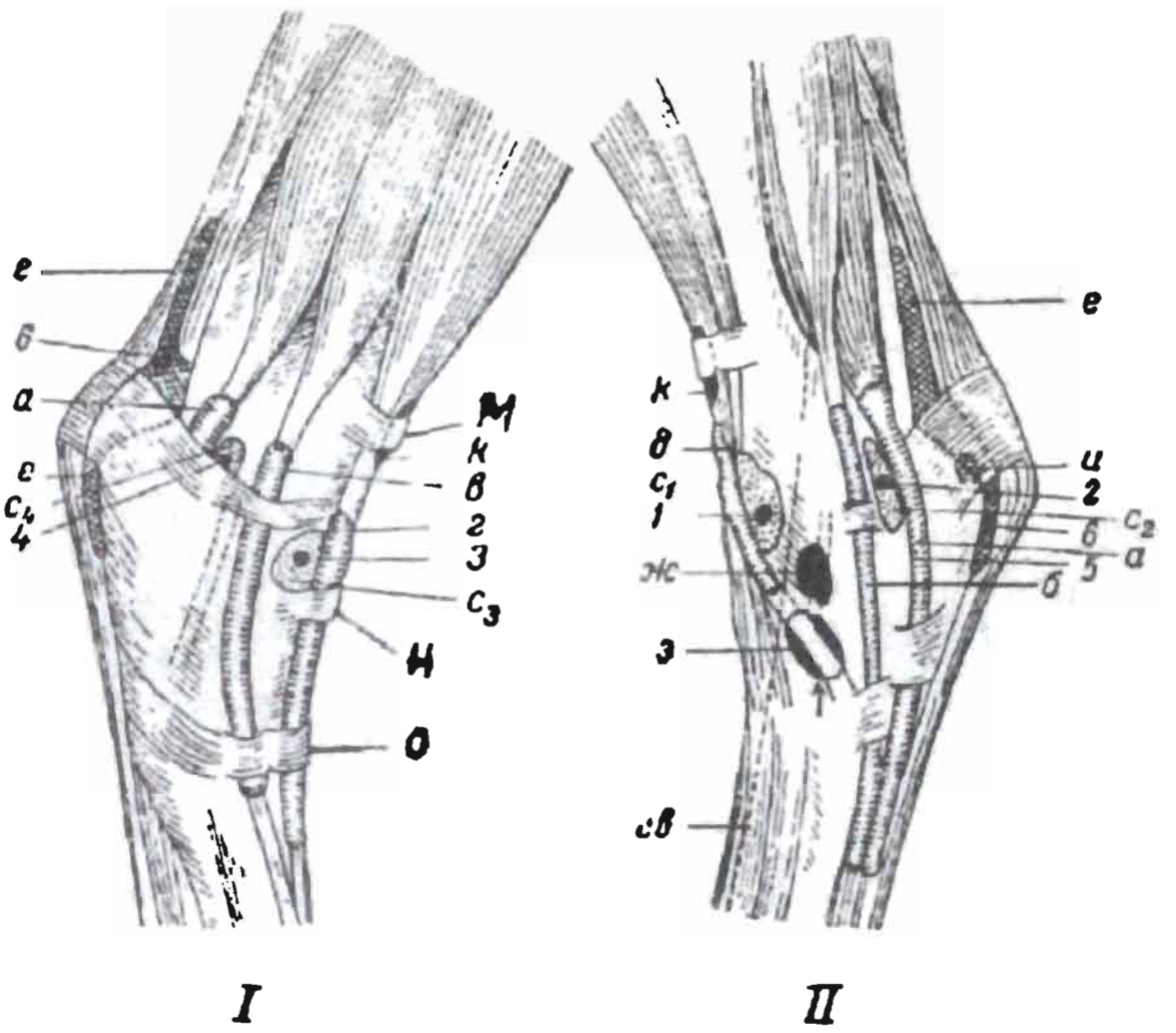

340 расм. *Отнинг товон бўғими: 1-ташқи томондан, II-ички томондан, Бўғим капсуласининг буралиб чиқиши, с-ичкари олди, с"-ичкари орқа, сIII -ташқи олди, с""-ташқи орқаси, 1,2,3,4-бўғимнинг санчиш жойи.*

Қин пайлари: г-бармоқларнинг ёзувчи узун, в-бармоқларнинг ён томондан ёзувчи, д-катта болдир суягининг олдинги мускули, а-катта бармоқларнинг букувчи узун умумий пайи ва катта болдир суягининг орқа мускули (тарсаль), б-бармоқларнинг букувчи узун мускули, 5-тарсаль қиннинг санчиш жойи. Шиллиқ сумкалар (бурсалар): е-товон (уни санчиш жойи) ва ахилл пайи, з-шпат (уни санчиш жойи камон билан кўрсатилган); ж-ички ён томон боғлами, к-фасция ости товон, св-яширинчи венаси (нуқталар орқали кўрсатилган).

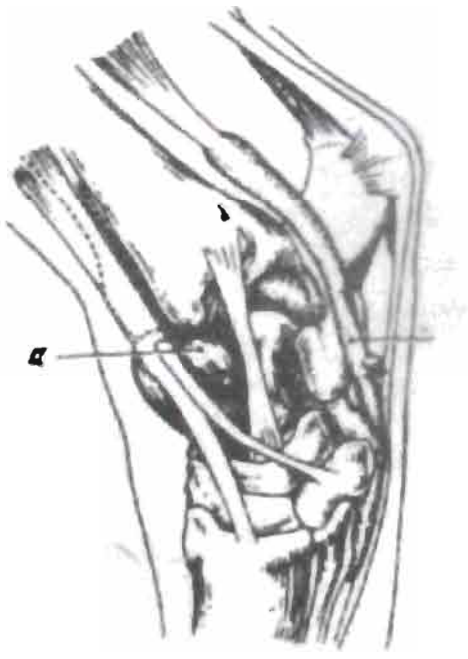

341 расм. *Болдир ошиқ бўғим (а) ва тарсал пай қинини (б) санчиш.*

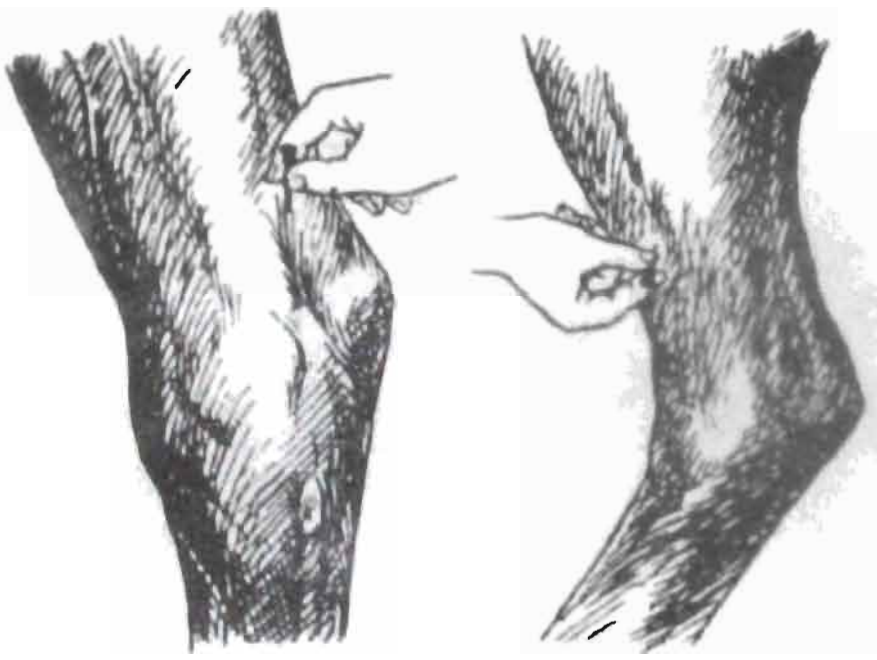

а б

342 расм. *Отнинг катта болдир (а) ва кичик болдир (б) нервларининг блокадаси*

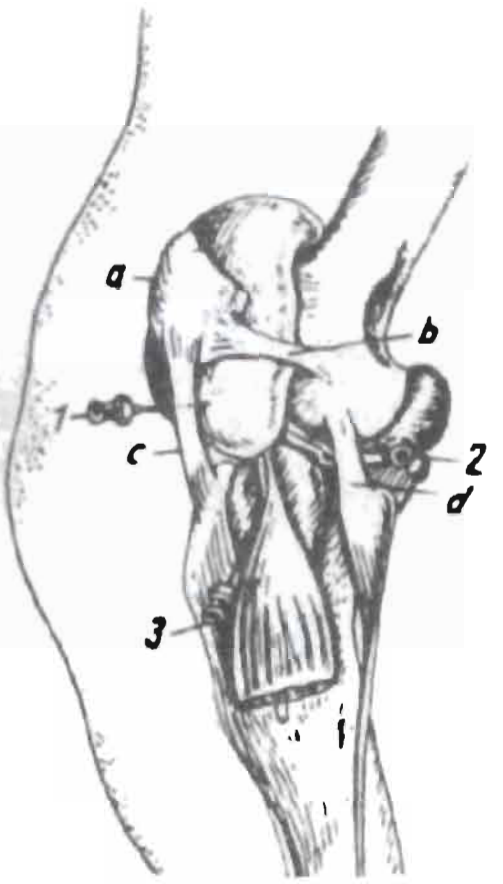

342 расм. *От тизза бўғимининг бўлимларига игна суқиш нуқталари: 1-тизза қопқоғи, 2-сон-болдирнинг ташқи бўлимига, 3-бармоқ бўғимларини ёзувчи узун пай остидаги синовиаль бурсасида, а-қопқоғи, б-тизза қопқоғи латераль боғламига, d-тизза бўғимини латераль боғламига.*

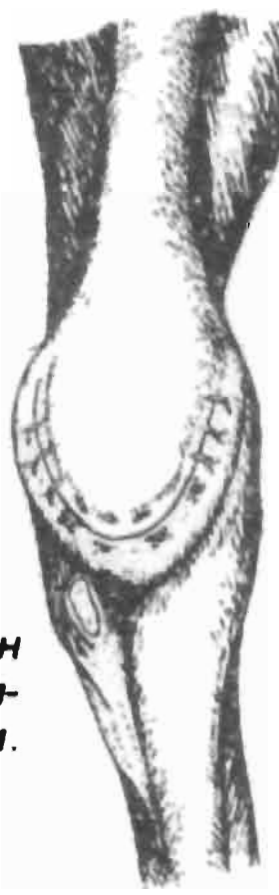

344 расм. *Товон бурсасида операцияни сўнги босқичлари.*

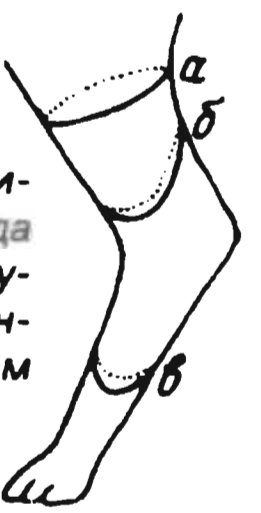

346 расм. *Кичик ҳайвонларда оёқларини ампутацияси: а-айланма, б,в-қийқим (лоскутный).*

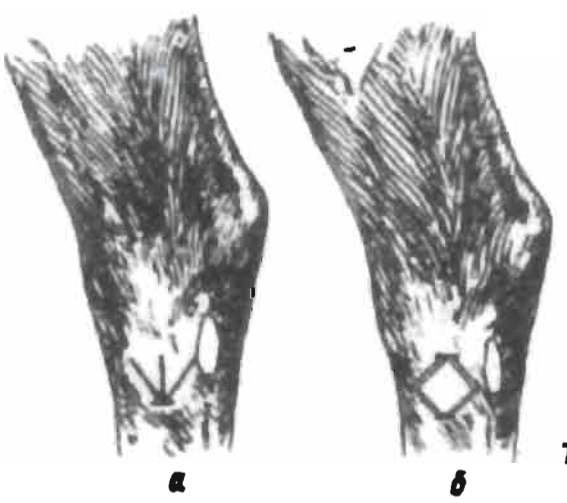

а б

345 расм. *Шпатда операция: а-Петерс бўйича, б-Вамберг бўйича.*

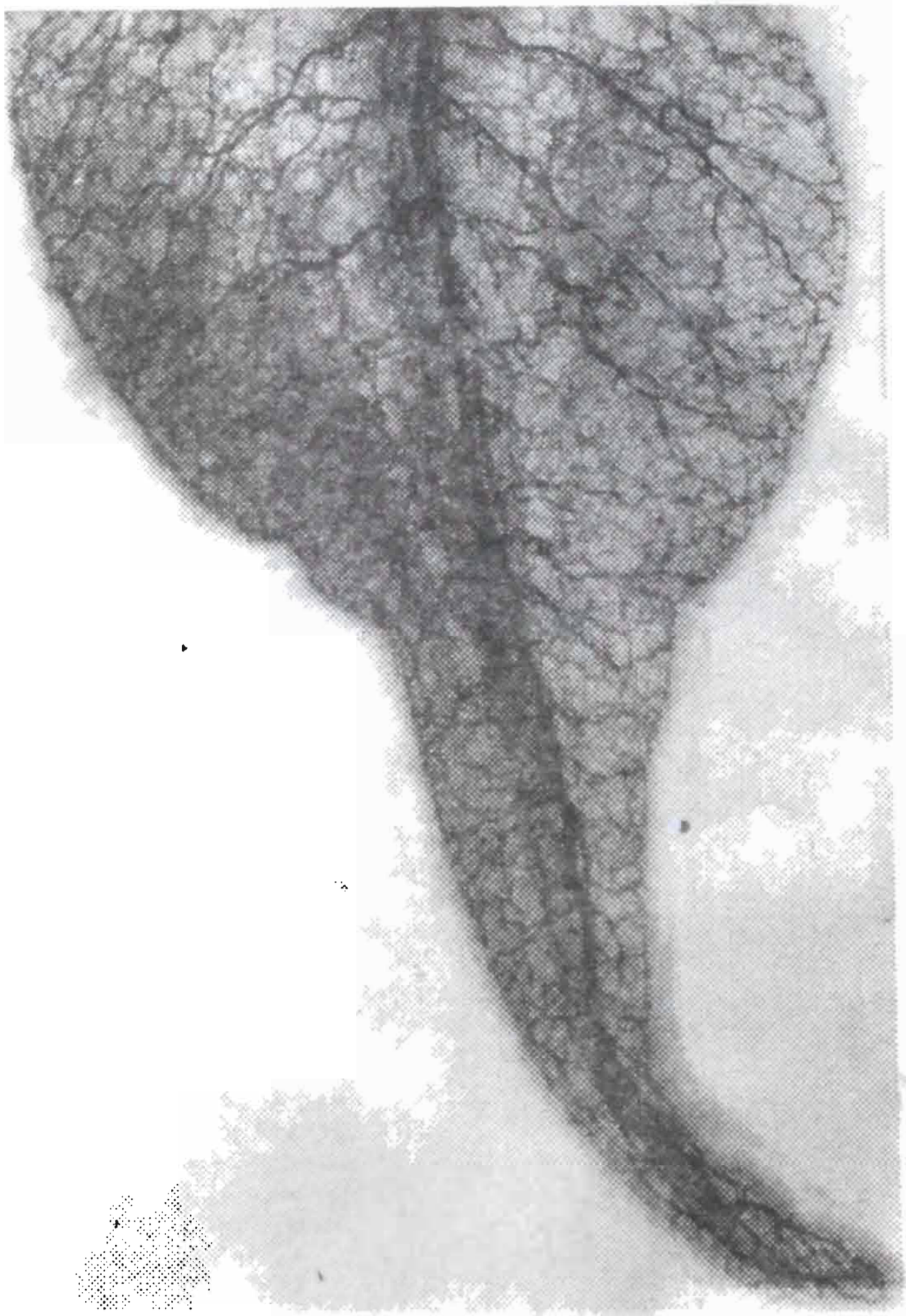

347 расм. *Қоракўл қўйларнинг дум ўрта артериясини тармоқланиши.*

томирига юбориб, наркоз чақиради ва ҳамда пальмар жойлашган нервларни блокада қилади.

Операция-техникаси. Операция доираси туёқ ости ва стрелкани 10% йод эритмаси билан дезинфекция ўтказади. Билак областига резина жгути ўрнатилади. Операция йўли стрелка томони орқали бажарилади. Стрелканинг ён жўяғидан 0,5 см ташлаб, терининг асосий қавати икки томонлама (шохсимон тўқима) кесилади, шунда стрелканинг учига 1 см етмасдан улар бир-бирига дуч келишлари керак (321 расм). Туёқ деворининг бурчак бурмасида бу икки чизиқ стрелкада ўтказилган учинчи кўндаланг чизиқ билан бирлашади. Ундан кейин ажратилган стрелка қисми баргсимон (лавровидный) пичоқ билан қўпориб олиб ташланади. Яланғоч стрелканинг тери пойдевор юзасида бўлган қон ва ифлосликларни тозалайди, шохсимон ён жуяклар текисланади ва ундан 0,5 см нари чекиниб, стрелка тери негизи ва тери ости қаватлари кесилади. Номбар этилган тўқималар ва бармоқни чуқур букувчи мускул пайи пастки қаватидан ажратилади, чунки оқ ялтироқ рангидан уни ўзгарганлигини осонлик билан англаб олиш қийин эмас. Яккалантирилган пай учида ўлган тўқима ва оқма йўллари кўриниб туғади, мокисимон бурсада тўпланган экссудатлар шулар орқали оқиб тушади, чунки охиргининг некрозга учраганлиги унинг белгиси ҳисобланади ва шунда бармоқнинг чуқур букувчи мускул пайини тезлик билан резекция қилиш чорасини кўришликни билдиради.

Бу операцияни бажариш учун мокисимон суягининг жойлашишини перкуссия ёки пальпация усулларини қўллаб, унинг турган жойини аниқлаб олиш албатта керак. Шунда туёқ бўғими бутунлигини бузмаслик учун мокисимон суякнинг ўрта текислигидан пайни ялпи кўндалангига кесилади. Мокисимон суякнинг кесилиши латераль ва медиаль томонларидан бажарилади ва орқа қисмидан кўндаланг кесиб уларни бирлаштиради. Мюзо қисқичи орқали олиб ташлаш мўлжалланган пай охирини ушлаб, туёқ суягида жойлашган букиш майдончасидан ажратиб олади.

Пайни резекция қилгандан сўнг очиқ мокисимон бурсада тўпланган экссудатни чиқаришга ҳаракат қилиш керак. Яланғоч бўлган мокисимон суякни кўрикдан ўтказади ва керак бўлганда унинг юза томонидан ўткир қошиқча билан ёт нарсалардан тозалайди. Там-

пон билан қаттиқ ифлосликларни артиб олади ва яра ичини 1 : 10 йодоформ-эфир билан ювади. Яра ичини, Вишневский эмульсиясига ботириб олган тампон билан тўлдиради ва туёқни ҳар томонлама мустаҳкам боғлаб ташлайди, боғлам қаватлари ифлос бўлмаслиги учун унинг устидан брезент этик қийдиради. Агар ҳайвон танаси ҳарорати кўтарилмаса ўраган бинтни 8—10 кундан кейин ечиб олади

Пайнинг резекция қилинган қисмининг ўрнини чандиқ тўқимаси алмаштиради.

ҚОРАМОЛЛАРДА III-нчи БАРМОҚНИНГ ЭКЗАРТИКУЛЯЦИЯСИ

Анатомо-топографик маълумотлар. 1) Дорсаль томонда жойлашган кафт териси қалин. Тери ости тўқимаси кам тараққий этган, юза фасцияси тери қатлами билан зич ёпишган

2) III-нчи бармоқни ёзувчи махсус мускул (293—3 расм) бармоқларнинг умумий ёзувчи мускул пайининг медиаль томонида жойлашган (4). Кафтнинг дорсолатераль томони орқали пастга тушиб тушоқ суягининг дорсаль томонида тугайди.

Қоракўл қўйларда III-нчи бармоқни ёзувчи махсус мускул бармоқнинг умумий ёзувчи мускулига нисбатан яхши тараққий этган (292—17 расм), елка суягининг латераль дўнг чўлтоғидан бошланади.

3) Бармоқларнинг умумий ёзувчи мускули (293—4 расм) кафт — фаланг бўғими устидан ўтиш даврида умумий синовиаль бурса жойлашган. Кафт листаль учининг учдан бир қисмида иккита пайга бўлинади. Буларнинг ҳар бири тегишли бармоқлар дорсаль томони орқали тушиб, бармоқларнинг ёзувчи ўсимтасида тугайди.

4) Бармоқларни ён томонидан ёзувчи мускул пайи бармоқларнинг умумий ёзувчи мускули пайининг ташқи томонида жойлашган ва II-нчи, IV-нчи туёқчаларда тугайди (9) Қоракўл қўйларда эса II-нчи ва IV-нчи бармоқларни ёзувчи махсус мускуллари алоҳида ажралиб туради (292—15 расм).

III-нчи бармоқни ёзувчи махсус мускули, бармоқларнинг умумий ёзувчи мускулига нисбатан яхши ривожланган. У билакузук бўғимини ёзувчи билак ва бармоқларнинг умумий ёзувчи мускулларнинг орасида

жойлашган ва ўзининг танаси билан бу иккала мускулларга ёпишиб олган (293—3 расм). Ўзи елка суягининг латераль дўнг чўлтогидан бошланади. Тирсак—билак области ўрта қисмида мускул танаси кенг пайга ўтиб олади Пайнинг охири III-нчи бармоқни, I ва II-нчи фаланг устидан пастга тушиб, иккинчи фалангнинг проксималь қисмида тугайди.

IV-нчи бармоқни ёзувчи махсус мускул танаси ўзининг юқори қисми билан ёзувчи гуруҳ мускулларга нисбатан латеропальмар вазиятни эгаллайди. Унинг кенг бошланиш қисми елка суягининг латераль дўнг чўлтоги, тирсак бўгими ён боғлами ва билак суяги боғлам дўнгидан ўтади. Мускулнинг пай қисми, суяклараро ўрта мускулнинг латераль пай тортмасида тугайди.

5) Бармоқларни букувчи юза мускул пайи (322—А, 1 расм) чуқур ва юза пайларнинг кафт области учдан бир бўлак қисмида бир-бирига қўшилиши натижасида вужудга келган.

Охирги, қоракўл қўйларда (292—А, 10 расм) елка суягининг медиаль ўсиги пастидан бошланади ва билакузук бўгимини букувчи тирсак мускули остида кенг лента шаклида бўлиб, билакузук томонга қараб боради Мускул танаси иккита: юза ва чуқур бошчалардан иборат бўлиб, кейинчалик бирлашиб бир бўлиб кетган.

6) Бармоқларни букувчи чуқур мускул пайи (322-А, 2 расм) кафт суяги пальмар томонида бармоқни букувчи юза ва суяклараро ўрта мускул пайларининг олдинги орасида жойлашган. Пай қисми кафт области дисталь учининг учдан бир қисми текислигида икки тармоқга бўлинади, буларнинг ҳар бири бармоқни букувчи юза мускул пайини тешиб ўтади ва III-нчи бармоқ суягига бориб тугайди.

Қоракўл қўйларда бармоқларни букувчи чуқур мускули (292—Б, 12, 13 расм). 5-та бошчаларга: учта елка, битта—тирсак ва билакга бўлинади. Мускул танасининг ўзи тирсак ва билак областининг медиопальмар томонда ҳамном юза мускул остида жойлашган.

Елканинг учта бошчалари бир бирларига қўшилган, лекин булардан иккитаси бир-бирига ниҳоят даражада ёпишиб олган, учинчиси иккала бошчаларнинг олдида ва медиаль томонида жойлашиб, улар осонлик билан ажралади.

Тирсак бошчаси яхши тараққий этмаган. Ушбу бошча билакузук ортиқча суягидан 1,5—2 см юқори, елка бошчаси пай қисмига қўшилади.

Билак бошчаси, билак суягининг учидан 2 см юқори ва унга қўшилади.

Билакузук бўғими текислигида мускулнинг ҳамма беш бошчалари бир-бирига қўшилиб, битта умумий пай танасини вужудга келтиради. Проксималь кунжутсимон суякчалардан юқори, бу пай танаси бир хилда иккига бўлиниб, III ва IV-нчи бармоқларга, дисталь кунжутсимон суякчалар ва туёқча суягининг муғуз томонида ёпишиб оладилар.

Суякларарo ўрта мускул бармоқларни букувчи чуқур мускул остида пальмар томонидан ўтади Унинг бошланиши ҳам катта ҳайвонларникига ухшайди. Қоракўл қўйларда бу мускул рудимент бўлганлиги натижасида оддий боғлам хизматини бажаради (А-18, Б-14).

Суякларарo ўрта мускул қоракўл қўйлар учун кафтнинг ён суяклари ўўлмаслиги сабабли, буни мускул сўзи ўрнига пай торгмаси десак тўғри бўлади, чунки унинг таркибий қисмида мускул толалари буткуллай йўқолган.

Кўрсатма. Туёқ бўғимида йирингнинг тўпланиши, бармоқларни букувчи мускул пайларининг некрозга айланиши, йирингли подотрохлеит, III-нчи бармоқ парези. Қўй ва чўчқаларда ҳам бу операция ўтказилади.

Тайёргарлик. Ҳайвоннинг бармоқларини иссиқ сув, совун, щетка ишлатиб яхшигина ювади.

Фиксация. Касал бўлган оёқ томонига ҳайвонни ётқизади.

Оғриқсизлантириш. Нейролептик, интрамускуляр, циркуляр ёки ўтказувчанлик анестезия қўлланади.

Операция техникаси Қон тўхтатғич жгут қўйилади. Туёқнинг муғуз деворида арралаш чизиғини белгилайди (323 расм), тўғридан-тўғри туёқ жиягининг олдидан бошлаб, унинг юмшоқ товонига қараб 3 см пастидан боради. Кўрсатилган чизиқ билан шох капсуласини ва унда бўлган бор тўқимани арралайди. Шундан кейин ништар билан туёқ ва кунжутсимон суякчаларни ажратади, бўғим юза томонида ёпишган гиалин кемирчакини ўткир қошиқча билан қирқиб олиб ташлайди. Узилган тўқималарни синчиклаб тозалайди.

Чўлтоқнинг устига антибиотик сепиб, дока билан ёпади ва дегётга ботириб олган боғлам қўйиб яхшигина боғлайди. 10—12 кундан кечикмасдан уни янгилайди. Чўлтоқ учининг вақт ўтиши билан юза томони текисланади, шох қавати қоплаб олади.

ҚОРАМОЛЛАР БАРМОҒИНИНГ АМПУТАЦИЯСИ

Кўрсатма. I-нчи ва II-нчи бармоқ бўғимларининг йириングли яллиғланиши, фаланг бўғим боғламларининг яшур касаллигидан кейинги оғирланиши, некроз ва бошқалар

Тайёргарлик. Бир сутка олдин оёқни сувда яхшигина ювади ва ҳимоя боғлами қўллйди. Операциядан олдин перекись водород билан йирингланган жойларга ишлов берилади.

Фиксация. Экзартикуляция ўтказишда қандай бўлса бу ерда ҳам шуни қайтаради, ҳайвон ён томони билан ётқизилади Зарар кўрган оёқни ташқарига чиқариб алоҳида уни боғлайди.

Оғриқсизлантириш. Нейролептика, айланма ёки ўтказувчанлик анестезия қўлланади.

Операция техникаси. Оёқнинг дисталь қисмига қон тўхтатгич эластик жгут ўрнатилади. Иккинчи бармоқ суяги устидан ампутация ўтказилади. Бармоқ I-нчи фаланги проксималь учининг олдинги томонидан операция бошланиб ва II-нчи фаланги дорсаль томонининг проксималь қисмидан ва 0,5—1 см II-нчи фалангнинг юқорисида тугатади. Тери юза ўрталиғидан, юқоридан пастга қараб кесилади (324 расм). Кейин уни ярим ой шаклда медиаль туёқ оралиқ томонига туёқ жиянининг айланма узунасига ҳамда латераль томонга қараб кесиш давом этади. Шунга ўхшаш кесиш бармоқнинг пальмар томонидан ҳам вертикаль бажарилади. Шунда олдинги латераль ва медиаль кесилган чизиқлар бир-бирига қўшилади Бармоқ устида ҳосил бўлган тери парчасини проксималь I-нчи фалангнинг юқори томонига ва шунингдек бармоқ оралиқ ёриғининг латераль томон чегарасига қараб, тери қавати ажратилади ва уни тескари бураб қўяди (325-б расм). II-нчи бармоқнинг дорсаль томонида терини ажратиш натижасида унча катта бўлмаган бир парча учбурчак қолади. Қонаётган томирлар ўз вақтида боғланади. I-нчи бармоқ суягининг дисталь қисми текислигигача тушоқ, кунжутсимон суяк оралиқ боғлами (322—4,8 расм) ва панжаоралик ёғ туқималарини қайчи билан

кесади. Кейин тушоқ суягини арралайди (326 расм). Охирида парчаланган тўқималарни олиб ташлайди, томирлар боғланади ва ўткир қошиқча билан суяк илигини қириб олиб ташлайди. Антибиотик талқони сепилади, ташқи ва ички тери парча қуроқлари бир-бирига яқинлаштириб узлукли чок ўтказиб тикилади (325-в расм). Дренёга бўланган боғлам қўйилади. Бордию мускулнинг пай учлари ва атроф тўқималари йиринг билан зарарланмаган бўлса, яра биринчи тортилиш билан битабошлайди, 10—12 кундан кейин қўйилган боғламни алмаштиради.

БАРМОҚ ОРАЛИҚ ЁРИҒИДАГИ ТЕРИНИНГ ҚАВАРГАН ЙЎҒОН ҚИСМИНИНГ ЭКСТИРПАЦИЯСИ

Кўрсатма. Панжаоралиқ ёриғидаги терининг қавариб йўғонлашиши оқсаш чақиришга сабаб бўлади.

Фиксация. Соглом оёқ томонига ҳайвон йикитилади, зарарланган чегарани яхши кўринишига шароит яратиш учун уни тасма билан мустаҳкамлайди.

Оғриқсизлантириш. Нейролептик, ўтказувчанлик ёки айланма (циркуляр) усуллар қўлланади.

Операция техникаси. Қон оқишни тўхтатиш учун эластик жгут кафт областига қўйилади. Бақувватўткир қисқич билан туёқ ташқи томонини иложи борича томонларга қараб тортади, шунда Мюзо қисқичи билан зарарланган қисмини ушлайди ва олдинга қараб, уни максималь чиқаради. Терида жойлашиб олган қаварган қисми тубининг икки томонидан ништар билан кесади (327 расм). Бармоқ орасидаги ёриқ ўргасида жойлашиб олган қаварма ястиқчасини (валик) тагидан ништар ёки қайчи билан кесиб олиб ташлайди. Ҳосил бўлган яра лаблари бир-биридан узоқ бўлмаса уни ип ўтказиб тикади, агар у кенг бўлса яқинлаштиришнинг ҳожати йўқ, чунки ўсишга имконият бўлмайди. Ярани иодоформ-эфир билан ювади, антибиотик талқони сепади ва дока билан ўрайди. 8—10 кундан кейин тўлиқ эпителизациягача қўйилган боғламни алмаштириб туради

ОРҚА ОЁҚ

Анатомо-топографик маълумотларга асосланиб қуйидаги областларга бўлинади:

Сағрин области — regio glutae — (328-А расм). Танани тос (думба) қисмини иккала номдош томонлар бир-бирига қўшилиш области сағрин — gluteus — деб аташади.

Ҳарбир сағрин области қуйидагича: юқоридан-тананинг ўрта дорсаль чизиғи; пастдан-маклокнинг пастки бурчаги орқали тос-сон бўғими қуймич думбоғининг остки чеккасига ўтказилган ёйсимон чизиқ; олдиндан-маклок юқори бурчагидан ёнбош суягининг думгоза бўртиғи билан қўшилиш чизиғи орқали чегараланади.

Сон области-r. femoralis-(Б) тўғридан-тўғри сағрин остида; у дисталь томондан сон-болдир бўғимдан тизза қопқоғининг юқори чети орқали ўтказилган горизонталь текислигида; олди ва ичкаридан қориннинг ёнбош қисмида жойлашган юмшоқ девори, тери қавати, сон области ташқи томонига бирдан чегарасиз ўтади; олдидан сон области маклокнинг пастки бурчагидан тизза қопқоғига қўшилиш чизиғи ҳисобланади.

Сағрин ва сон областларида жойлашган тўқималарнинг қаватма-қават жойлашиши ва уларнинг хусусиятлари:

1) Тери сағрин области ва соннинг ташқи юза қисмида қалинлашган ва зич ёпишган; сон ва болдир бўғими ички томонларида жойлашгани юпқа осонлик билан бурма бўлади.

2) Тери остн қаваги ҳамма вақт бирхил ривожланмаган, бу албатта ҳайвоннинг семизлигига боғлиқ.

3) Юза фасцияси тегишли ҳамма қаватларни ёпади; думба областидаги фасция чуқур жойлашган фасцияси билан зич ёпишиб олган; сон ва болдир бўғим областида жойлашгани ундан юпқа бириктирувчи тўқима орқали ажралиб туради.

4) Чуқур фасция сағрин областида думба, сон ва болдир бўғимида эса кенг—f. latus—фасция деб аташади. У бир неча варақлардан тузилган бўлиб, бунинг устига охиргиси думба областида бир-бирига ва юза фасцияси билан бирга қўшилиб мустаҳкам парда ҳосил қилиб, мускулларга зич ёпишади. Сон ва тизза бўғимида бу қўшилган варақлар бир-биридан юмшоқ бириктирувчи тўқима орқали ажралиб туришади.

5) Соннинг кенг фасциясини таранглoвчи мускули—m. tensor fasciae latae—(329-5 расм). Соннинг латераль томони олдида учдан бир қисмида чуқур фасция остида жойлашган. Маклокнинг пастки бурчагидан бошланади, пастга қараб елпиғичсимон кенгаяди. Тизза қопқоғи ва маклок оралиғида ясси пай шаклига ўтиб, чуқур фасциясига қўшилади.

Қоракўл қўйларда соннинг кенг фасциясини таранг-

ловчи мускули қориннинг юза ва сариқ фасцияларига қўшилиб кетади (330- расм).

6) Сағриннинг юза мускули—m. gluteus superficialis (329—2 расм) отларда бу аввалги мускулнинг орқа томонида жойлашган. Ўзи бўлса сағриннинг юза фасциясидан бошланади, лекин олдинги оз қисми чаноқ (маклок) суягига ёпишиб олган. Мускул вентро-каудаль томонга қараб боради, сон суяги устида тугайди.

Қорамолларда сағриннинг юза мускули мустақил бўлиб ажралмаган, чунки унинг олдинги бўлаги соннинг кенг фасциясини тарангловчи мускулига қўшилиб кетган (331-3 расм), орқа қисми эса соннинг икки бошли мускули таркибига киради (294-18 расм).

Соннинг икки бошли мускули—m. biceps femoris—(333-3 расм) отларда сағриннинг юза мускули умуртқа бошчаси қисмига ёндошиб туради. Қорамолларники эса анча кенг, чунки сағрин юза мускулининг орқа бўлагига қўшилган

8) Ярим пай мускули—m. semitendinosus—(332,3 расм) олдинги мускулнинг орқа чаккасида жойлашган бўлиб, соннинг орқа ташқи кўринишига қатнашади. Отларда бу мускуллдан умуртқа ва қуймич бошчалари ажралиб туради, қорамолларникида эса мускул танасини фақат қуймич бошчаси бошлаб беради. Қоракўл қўйларда (330—10 расм) фарқи шундаким, қуймич бошчаси ташқарига қараб қайрилган ва суяк дўнглиги яримидан ва қисман сағрин фасциясидан бошланади.

Соннинг икки бошли ва ярим пай мускуллари орасида, соннинг ташқи юза томонидан тизза бўғимигача, тери устида узун эгат мавжуд.

9) Ярим парда мускули m. semimenbranosus отларда умуртқа бошчаси ярим пай мускулининг ҳамном бошчасига ёндошади ва қуймич дўнглигига қуймич бошчаси ёпишиб олган. Қорамолларда бу мускулнинг фақат қуймич бошчаси мавжуд (331,5 расм). Қоракўл қўйларда бу мускулнинг (330-5 расм) қуймич бошчаси букилган бўлиб, қисман сағрин фасциясидан ҳам бошланади. Мускулнинг кенг катта сон тана бўлаги ва ярим пай мускули оралиғида, соннинг ташқи орқа кўринишини вужудга келтиради

10) Нозик мускул-m. gracilis (333-1 расм) соннинг ички томонида чуқур фасция остида жойлашган, унинг ҳамма орқа қисмини эгаллайди.

11) Тикувчи мускул-m. sartorius-(2) сон области медиаль олди томонининг ярмидан қамбар лента шак-

лида, юқоридан пастга қараб чўзилади. Отларда нозик мускулнинг олдинги чеккаси ва тикувчи мускулнинг орқа ёққаси ҳисобидан сон области юқори қисмида, мускулларо эгат ҳосил бўлади, у ерда сон канали жойлашган.

Сон канали—Canalis femoralis от ва итларда эгатдан иборат бўлиб, сон суягининг ички ўрта қисмида тикувчи мускулнинг орқа ва тароқсимон мускулнинг олдинги чеккасида жойлашган; каналнинг медиаль девори соннинг чуқур фасцияси, латераль томонини бўлса-соннинг тўрт бошли мускулининг медиаль боши ташкил қилади Қорамолларда сон канали медиаль деворини тикувчи мускул ташкил қилади. Каналнинг кириш тешигини (проксималь: орқадан ков суягининг олдинги қирраси, тикувчи мускули ичкаридан чот боғлами, ташқаридан ёнбош-бел мускуллари чегаралайди. Канал тешигини қорин бўшлиғидан қориннинг сероз пардаси ва қориннинг кўндаланг фасцияси ажратиб туради, чунки сон даббаси hernia-femoralis-бўлишини мумкинлиги бор. Канал соннинг дисталь қисмининг учдан бирида, соннинг тўрт бошли ва яқинлаштирувчи мускуллар орасидан пастга қараб боради, болдир ва тизза ости мускулларини бириктирувчи бўш тўқималар оралиғида каналнинг чиқиш тешиги очилади Канал ичида сон артерияси, ҳамном венаси, лимфа томирлари, отларда эса булардан ташқари чот лимфа тугунлари жойлашиб олган.

Қоракўл қўйларда сон канали учбурчак ёриғ шаклида бўлиб, тос суяги вентраль деворидан ва катта болдир суягининг тизза ости кесувигача, соннинг медиаль томонида мускуллар оралиқ областида жойлашиб олган Бу канал ичида томир ва нервдан ташқари чуқур лимфа тугунлари жойлашган. Каналнинг қорин бўшлиғига кириш тешиги-қориннинг сариқ фасцияси, чот боғлами, кўндаланг мускулнинг орқанги чети, ёнбош суягининг қалин тароғи ва ёнбошбел мускуллари орқали чегараланиб туради Канал ўзи узунасида тикувчи, соннинг тўрт бошли мускулининг медиаль боши, яқинлаштирувчи мускулнинг узун ва катта бошлари, ярим парда ва нозик мускуллар билан чегаралананади Канал. ичкаридан-тароқсимон, ташқаридан эса—ёнбош-бел мускуллари орқали чекланади. Ўзининг дисталь қисмида болдир мускулларининг бошланиш қисми ва тизза ости мускулнинг юқори чети, каналнинг дисталь тешигини ёпиб олади.

12) Тос-сон бўғими—articulatio coxofemoralis—тос чаноқ суякларининг қуймич бўғим косаси (acetabuloris) ва сон суяги бошчасидан ташкил бўлган. Бўғим косаси қиррасини (лаби) каттиқ толали бириктирувчи тўқима лаби айлантириб ўраб олган. Шу туфайли у кўпроқ чуқурлашган, шундай бўлса ҳам, аммо сон суягининг бошчасини тўла равишда ўраб олмаган (334 расм). Косанинг ички лаби олдида ўйиқлиқ мавжуд, қайсики у орқали косанинг кўндаланг боғлами кўприк қиёфасида ошиб ўтади (lig transversum acetabuli). (с) Бўғим капсуласи, бўғим косасининг проксималь чеккасига, сон суягининг дисталь қисмига ёпишиб олган, у ерда кенг ҳалқа бўшлиғи вужудга келади.

Бўғим капсуласи бўшлиғида кенг халта вужудга келади қаерда юмолоқ мустаҳкам боғлам (lig. teres) жойлашади, бўғим косасини кесувчи ва сон суяги бошчасидаги боғлами коса чуқурчасига яхши ёпишиб олган. Отларда бу боғлам, ортиқча боғлам (lig. accessorium) (а) билан қўшилишади, қайсики қорин тўғри мускулининг пайи ҳисобидан вужудга келган.

Тос-сон бўғими ҳамма томондан салмоқли мускуллар билан ўралган. Сон суягининг ташқари юза томонидан чиқиб турган суяк кўстлари (вертел) нинг ҳимоясида бўлмаганлиги учун уни кузатиш вақтида бу бўғим деярли ташқаридан билинмайди. Лекин сон суягининг, юқори ва ўртада жойлашган кўстларини тери устидан пайпаслаб, жойлашиш вазиятини аниқлаш мумкин.

Қон билан таъминланиши. Сағрин ва сон тўқималарига ташқи ва ички ёнбош артерияларнинг тармоқлари тарқалади (335-Б5, 14 расм). Вена қонларининг қайтиши шу ҳамном вена томирлари орқали амалга оширилади, улар қоидага кўра артерия томирлари билан бирга ёнма-ён боришадилар.

1) Ички ёнбош артерияси-а. iliaca internum (14) танаси калтагина, бел умуртқасининг охирги вентраль ўрта қисмидан чиқади ва шу ерда жойлашиб олган. Бу томир қоракўл қўйларда ўртача диаметри 3 мм ташкил қилади (336-15 расм).

2) Ички уятлик артерияси-а pudenda interna-отларда (335-18 расм) диаметри 6 мм-га яқин, қорамолларда (А-18) унинг кенглиги анчагина кичик, қоракўл қўйларда (335-5 расм) эса унинг диаметри 2,5 мм. Отларда бу артерия ёнбош ички артерияси тармоғи бўлиб, ажралиб чиққандан кейин бел-қуймич боғламининг ички

томони орқали қуймич камони томон боради, сийдик халта, тўғри ичак ва чот областига тарқалади. Қоракўл қўйларда ички уятлик артерияси ёнбош суягининг қуймич ўрта текислигида иккига айрилган катта тармоқларга: биринчи ўзининг давоми, иккинчиси эса каудаль сағрин артериясига ажралиб чиқади.

3) Сағриннинг краниаль артерияси-a glutaea cranialis отларда калта танадан иборат бўлиб, ёнбош суяги қаноти остидан чиқиб думғоза-қуймич боғламининг юза томонида бир неча тармоқларга бўлиниб, булардан ажралганлари эса сағриннинг ўрта мускулига, шулардан битта тармоғи сағриннинг чуқур мускулига боради. (335-Б, 15 расм).

Қорамолларда бу артерия ички ёнбош артериясидан бир неча тармоқ бўлиб чиқади. (А-18).

4) Сағриннинг каудаль артерияси-a. glutae caudalis (Б-17) бу ёнбош ички артерия тармоғи, думғоза-қуймич боғлами ичқарисидан, кейин гашқи томони орқали каудаль томонга қараб боради, қаерда ярим пай, ярим парда ва икки бошли мускулнинг умуртқа қисмида тугайди.

Қорамолларда бу артерия (Б-17) ёнбош ички артериясидан бир неча тармоқ тариқасида ажралиб чиқади. Қоракўл қўйларда сағриннинг каудаль артерияси (268-14 расм), ёнбош ички артериясидан икки бўлакка бўлинган тармоқ бўлиб чиқади, буларнинг ҳар бирининг ўртача диаметри 1,3 мм.

5) Беркитувчи артерия-a. obturatoria-(335-Б,19 расм) ҳамном нерв билан бирга эргашиб, ёнбош суягининг ички юзаси орқали беркитувчи тешикга киради, кейин ундан чиқиб, сон суягининг медиаль томонидаги мускулларга ва жинсий аъзога тарқалади.

6) Соннинг айланиб ўтувчи латераль артерияси-a. circumflexa-femoralis lateralis (Б-23) беркитувчи артериядан ажралиб, латераль томонга қараб боради, сағрин ўрта ва ёнбош мускулларга тармоқлар тарқатади.

7) Ёнбош ташқи артерияси-a. iliaca externa-(Б-5) қорин аортасининг катта тармоғи ҳисобланади, ёнбош суяги танасининг ички томонида пастга қараб боради, уни кўндалангига кесиб ўтади, кейин сағриннинг ўрта ва ёнбош мускуллар орасига кириб бўлиниб, сағриннинг ўрта ва юза мускулларига, шунинг билан бирга соннинг кенг фасциясини тарангловчи ва соннинг тўрт бошли мускулига тармоқлар тарқатади.

Артериянинг чиқиш жойи ёнбош суяк танаси остидан.

8) Сон артерияси — a femoralis — ёнбош артериясидан соннинг чуқур артерияси ажралиб чиқгандан сўнг, унинг давоми сон артерияси ҳисобланади. У ҳамном вена билан биргаликда сон суягини айланиб сон канали — canalis femoralis — оркали дисталь томонга караб боради, шунда бу сон суягини юкори учдан бир қисмида дорсаль юзасида, ўрта учдан бир қисмида ичкарисида ва пастида эса плантарь томонларидл ўрнашиб олади.

Сон артериясини асосий танаси сон областини медиаль юза тери остида бўлиб, уни топографик жойлашишини тери устидан яширин венасини тасвири (проекция) кўрсатиб беради.

9) Яширин артерияси-a. saphena-(В-24) диаметри 2—3 мм ҳамном венанинг олдинги томонини эгаллаб, сон узунлиги ўртасида сон каналидан чиқади ва пастга юза фасцияси қалинлигида ўзининг тармоқларини тарқатиб қон билан таъминлайди.

Қорамолларда яширин артерия отларникига қараганда бироз яхши ривожланган, шунга кўра ўзининг охирги тармоқларини болдир ва товон областларига тарқатади (335 А,24 расм).

Қоракўл қўйларда яширин артериянинг ўртача диаметри 1,7 мм (336—56 расм) сон артериясининг иккинчи тармоғи ҳисобланади. Бу артерия ўзининг бошланиш қисмида тикувчи мускулни ёпиб олади. Болдир суягининг проксималь томонининг учдан бир қисмида, яширин артериянинг медиоплантар вазиятини эгаллайди. Сон областида яширин артерия ўзидан бир неча тармоқлар ажратади, улар ёнбош чуқур айланма, ташқи уятлик, проксималь товон ва жинсий ён артериялари билан туташадилар. Болдир области дисталь томоннинг учдан бир қисмида яширин артериядан товоннинг проксималь артерияси ажралиб чиқади. Шундан сўнг яширин артерияси давоми бироз пастга қараб боради, ундан товоннинг медиоплантар артерияси, товон суяги тутғич зонасида, товоннинг дисталь краниаль ва медиаль тўпиқ артерия тармоқлари ажралиб чиқади. Ундан кейин яширинчи артериянинг охирги қисми иккига: латераль ва медиаль плантар товон артерияларига бўлинади (в — 5,10).

Латераль плантар товон артерияси оёқ кафт суягининг проксимал қисмида, охирги латераль плантар кафт

артериясига ўтиб олади, у кафт суяги четки қирраси ва ўртаоралиқ мускул пайи ҳисобидан мавжуд бўлган тор эгатига жойлашиб, кейинчалик плантар вазиятни эгаллайди.

Медиаль плантар товон артерияси яширинчи артериянинг иккинчи охирги тармоғи бўлиб, ҳамном нервнинг узунасида орқа томони орқали кафт областининг тор медиаль эгатига жойлашган.

Юқорида айтиб ўтилган яширинчи артериянинг икки охирги тармоқлари кафт суягининг дисталь қисмида „учи ёнбошига" усули билан бир-бирларига туташиб оладилар

Қоракўл қўйларда яширинчи артерия бошқа ҳайвонларга (от ва сигир) қараганда унинг анатомик тузилиши ва топографик жиҳатидан солиштирганда бу томир бўйича сезиларли ўзгалик кўзга яққол ташланади. Бу айримлик ҳайвоннинг турига, наслига ва муҳит билан организм ўртасидаги муносабатларига албатта боғлиқ.

Иннервация. 1) Қуймич нерви-n. ischiadicus (337-18 расм) орқа оёқнинг катта нерви, катта қуймич тешиги орқали думғоза-қуймичнинг ташқи томонига чиқиб олади. Думғозанинг кичик кесуви олдидан пастга қараб тушади. Қуймич тешиги текислигининг пастида, қуймич нерви катта ва кичик нерв тармоқларига бўлинади. Сон области-пастки томонининг учдан бир қисмида, улар бирга соннинг орқа бўшлиғига ўтиб оладилар. Отларда қуймич нерви сағрин зонасида жойлашган тери қаватига тарқалади.

2) Катта болдир нерви n. tibialis-(22). Мускул тармоқлари ажралиб чиққандан кейин, болдир мускули бошчаларининг орасига киради ва шу оралиқдан у болдир областига ўтиб олади.

3) Кичик болдир нерви-n. peroneus-(23) болдир мускул бошчаларининг оралигидан чиқиб олгандан сўнг, нерв бироз четга бурилиб болдир мускули латераль бошчасининг юза томони орқали болдир областига боради. Бу икки катта ва кичик нервлар, сон областининг латераль томонида жойлашганлигини мўлжалга олиш мумкин.

4) Сон нерви -n. femoralis-(4) соннинг юқори учдан бир қисмида тикувчи мускул остида, соннинг тўрт бошли мускулининг ичига кириб олади.

5) Яширин нерв-n saphenus-(9) сон ва сон-болдир бўғими медиаль томонидан ҳамном вена олди орқали боради ва терига тарқалади.

ТИЗЗА БЎҒИМ ОБЛАСТИДА ОПЕРАЦИЯ

Анатомо-топографик маълумотлар. Тизза бўғими-articulotio genus-сон болдир ва сон-тизза икки бўғимлардан иборат (338 расм).

Сон-болдир бўғими-articulatio femorotibialis-сон суяги дисталь учи ва катта болдир суягининг проксималь боши бир-бирига тегиниб турган оралиғида, латераль ва медиаль менисклар (ўртаси тешик тоғай), бўғим юза томонларининг номуносиблиги ва бўғимнинг барқарор бўлиши учун уларни жойлаштирган.

Суяк бўғим учларини, бўғим капсуласида тўғри вазиятда уланиши учун ёнбош ва бутсимон боғламлар билан таъминланган.

Бўғим капсуласининг фиброз пардаси бўғимнинг ҳамма қисми учун у яхлит, ҳар бир дўнгсимон ўсик учун алоҳида ёпиқ синовиаль халта вужудга келади, шунга кўра сон-болдир бўғим, латераль ва медиаль қисмларга бўлинади. Бу бўғимлар кўпчилик отларда бир-биридан ажралиб туради ва 6–8% ўзаро алоқада бўлади.

Сон-болдир бўғимида ёзилиш ва букилиш ҳаракатлари эркин бажарилади, бўғимнинг букилиш ҳолатида ўзининг ўқи атрофида айланиши учун чек қўйилган. Бундай ҳаракатлар бўғимнинг (болдир мениски) фақат юқори қаватида бажарилади. Синовиаль парда ҳисобидан эҳтиёт учун етарли даражада бита олдиндан, иккинчиси эса орқасида бурама (вывороти) қиёфасида жойлашган.

Тизза қопқоғи бўғими-articulatio, femorapatellaris-сон суяги блоки ва тизза қапқоғини учта: ташқи, ўрта ва ички боғлам ҳамда соннинг тўрт бошли мускули ушлаб туради. Тўғри боғламлар бўғимнинг олдинги қисмида бир-бирига параллель ўрнашган. Ўртада жойлашган тўғри пай боғламининг остида унча катта бўлмаган дисталь ва проксималь шиллиқ бурсачалар жойлашган (338–4 ва 343–1 расмлар).

БОЛДИР ОБЛАСТИДА ОПЕРАЦИЯ

Анатомо-топографик маълумотлар. Болдир области юқоридан-катта болдир суяги дўнглигига (tuberositas tibiae)-горизонталь текислиги ва пастидан товон суягининг учи текислигига параллель ўтказилган чегара орқали ажралади (328-Г расм).

Тўқима қаватларининг хусусиятлари:

1) Тери қатлами латераль ва плантар томонлари кўпроқ қалинлашган.

2) Юза фасцияси шу ерда жойлашиб олган тўқималарни ўзига ўраб олади.

3) Чуқур фасцияси яхши ривожланган, ўзи ташқи ва чуқур варақалардан тузилган. Улар юпқа бириктирувчи тўқима қавати билан ажралиб туради.

Ташқи варақаси болдирнинг орқа ярим томонида икки пластинкага бўлинади; томир-нерв тугуни учун ғилоф вазифасини бажаришида хизмат қилишади.

Ички қавати эса эслатиб ўтилган ғилоф учун қатнашмайди. плантар томони орқали бармоқнинг чуқур букувчи пайининг икки юзаси бўйлаб пастга қараб чўзилади.

Болдирнинг ички томонида ташқи ва чуқур варақалар бирлашадилар катта болдирнинг ичкари томонидаги ёпилмаган мускулларни фиксация қилади.

4) Бу тўртинчи қаватда мускуллар, уларнинг пайлари, шунинг билан бирга томир ва нервлар жойлашиб олган.

Болдирнинг олди ва ташқи-олди томонида бармоқнинг ёзувчи узун, кичик болдир суягининг учинчи мускули ва катта болдир суягининг олдинги мускули жойлашган.

Бармоқларни ёзувчи узун мускули — m. extensor digitalis longus — (334-5 расм) отларда чуқур фасция остидан ўтади, ички юза қавати катта болдир суягига тегиниб туради. Бармоқларнинг ёзувчи узун ва кичик болдир суягининг учинчи мускули, катта болдир суягининг юқори учдан бир қисмида бўлган мускул эгатида жойлашган. Шуларнинг остида кенг синовиаль бурса мавжуд.

Қорамолларда бармоқларни ёзувчи узун мускули (331—12 расм) иккита тана қисмига бўлинади, булардан чуқур жойлашгани учинчи кичик болдир мускулига, юзаки жойлашгани шахсан ўзи ҳисобланади.

Қоракўл қўйларда бармоқларнинг ёзувчи узун ва учинчи кичик болдир мускулларининг ҳар бири алоҳида ташкил топган (330-Б 11,14 расм).

Бармоқларни ёзувчи узун мускулининг танаси икки қисмдан иборат бўлиб, ўзи фасциясига ўралган. Медиаль жойлашган пай навдаси 1-нчи ва 2-нчи фаланг

юза томонидан ўтиб II-нчи фалангнинг проксималь учида тугайди.

Латераль пай новдаси III-нчи ва IV-нчи бармоқлар учун ёзувчи пай вазифасини бажаради.

Кичик болдир суягининг учинчи мускул танаси айланама шаклида. Ўзи катта болдир суягининг олдинги ва бармоқларни ёзувчи узун мускуллари олдида ва бирозгина латераль томонида жойлашган. Ўзи кичик болдир суягининг учинчи мускули билан бирга, сон суягининг ёзувчи чуқурчасидан бошланади. Орқа оёқ кафтининг проксималь қисмида медиаль ва латераль тармоқларга бўлинади. Медиаль тармоғи II-III нчи товон суякларига, латераль тармоғи кафт суягининг проксималь қисмига бориб тугайди.

Оглар болдирининг юза томонида ва бармоқларни ён томонга ёзувчи узун мускулининг орқасида бармоқларни ёзувчи ва букувчи чуқур мускуллари жойлашган.

Бармоқларни букувчи чуқур мускул (329 — 10,10 расм)· m. flexor digitalis profundus-катта болдир суягининг орқа томонида жойлашган. Болдир суяги плантар томонининг юқори учдан бир қисмида мускул бошаси оралигидан бармоқларни букувчи юза мускули ўтади.

Болдир области пастининг учдан бир қисмила бармоқларни букувчи чуқур мускулининг ҳамма бошчалари пайга айланиб умумий яхлит тана бўлиб, товон орқасида тугайди.

Қон билан таъминланиш ва иннервацияси:

1) Катта болдир суягининг олдинги артерияси – a. tibialis cranialis (335-Б 9 расм) болдир областининг учдан бир қисмида катта ва кичик болдир суяклари оралиқ ёриғида ҳамном вена билан жойлашган. Шу обласгда катта болдир суягининг олдинги артериясидан, кичик болдир артерияси ажралиб чиқиб, (катта болдир суягининг олдинги мускули, бармоқларни ён томонидан ёзувчи ва бармоқларни букувчи чуқур мускулини латераль чуқур бошчасига), кейин товон бўғимида жойлашган мускуллар, тери ва бўғимнинг ўзига, ҳам тармоқлар тарқатиб, шундан кейин товонининг юза томони орқали давом этиб, товон олди артерияси сифатида ўтиб олади.

Қорамолларда кичик болдир артерияси отларга қараганда кучли ривожланган ва унинг жойлашиб олиши

тўқималар орасида бироз чуқурлашган. Қоракўл қўйларда кичик болдир артериясининг ажралиб чиқиш жойи ўзгарувчан, яъни болдир областининг ўрта ёки пастки қисмидан бошланади (336-35 расм).

2) Катта болдир суягининг орқа артерияси-a. tibialis caudalis-(335-Б 27 расм) болдир областининг юқори учдан бир қисмида катта болдир суягининг орқа томонида жойлашган, уни тизза ости мускули ёпиб олади. Бу артериядан тўпиқ ташқи артерияси ажралиб чиқади—a malleoralis-lateralis.

Товон суягининг дўмбоқ текислигида, катта болдир суягининг орқа артериясидан, катта болдир суягининг қайтувчи артерияси ажралиб чиқади, ҳамном вена ва перв боғлами билан бирга юқори кўтарилади, кейин булар биргалашиб қайта пастга қараб, товон областида тармоқларга бўлиниб кетади.

Қоракўл қўйларда катта болдир суягининг орқа артерияси, (336-33 расм) проксималь ва дисталь тармоқлардан тузилган Проксималь тармоғи бармоқларни букувчи юза мускулига тарқалиб кетади. Дисталь тармоғи ҳамном вена билан бирга бармоқларни букувчи чуқур мускулнинг юза томони орқали пастга тушиб, катта бармоқларни букувчи мускулнинг латераль ва чуқур медиаль бошчаларига кириб тарқалиб кетади.

Қорамолларда катта болдир суягининг орқа артерияси (335-А 27 расм) отникига қараганда кам ривожланган ва катта болдир суягининг орқа томонида жойлашиб шу ердаги мускулларга тарқалади.

3) Катта болдир нерви-n. tibialis-(337-22 расм) болдир областининг юқори учдан бир қисмида болдир мускулининг бошчалари оралиғида жойлашиб олган, сон области ўрта текислигага товон плантар тери нерви, (n. cutaneus surae plantaris) ахилла пайининг проксималь текислигида товоннинг медиаль тери нервини (n. cutaneus surae medialis) ажратади. Булар товон бўғимининг медиоплантар юза томонини иннервация қилади. Катта болдир нерв, катта болдир суяги товон думбоқ текислигида икки тармоқга, қайсики у медиаль ва плантар нервларга бўлинади.

Плантар латераль нерв (n. plantaris lateralis) бармоқларни букувчи чуқур мускули пай чеккаси орқали боради, ундан суякларарo мускул томонларига 2-та тармоқ: кафтнинг плантар чуқур медиаль ва латераль нервлари ажралиб чиқади. Улар кафт ва бармоқларнинг плантар томони орқали дисталь борадилар.

Плантар медиаль нерв (n. plantaris medialis) латераль тармоқга ўхшаш бармоқни букувчи чуқур пайнинг медиаль чеккаси орқали узунасига чўзилади.

Бу иккала плантар нервлар ҳамма бармоқларнинг капсула, мокисимон суяк, бурса ва бармоқнинг пай қинларида иннервация вазифасини бажаради. Плантар нерв кейин биринчи бармоқ бўғимида иккига: энг кучли плантар ва кучсиз дорсаль тармоқларга бўлинади

4) Кичик болдир нерв — n. peroneus, s. fibularis-(23) қуймич нервнинг бирмунча кучсиз тармоғи, катта болдир суягининг юқори жойлашган думбоғида иккига, юза ва чуқур болдир таналарига бўлинади.

Кичик болдирнинг юза нерви—n. peroneus superficialis (339-а, 5 расм) бармоқларнинг узун ёзувчи пай тўқимасига ўтиш чегарасида, мускул эгатини ташлаб, пай билан биргаликда боради ва товоннинг юқори қисми ўрталарида икки тармоқга бўлиниб, кафтнинг дорсаль томонида улар бир-бирларига нисбатан параллель бўлиб дисталь томонга, тушоқ бўғимигача боришади ва оёқ терисига тарқалади.

Кичик болдирнинг чуқур нерви—n. peroneus, profundus- (а—4) мускул эгатини дисталь учида уни ташлаб, юзага чиқади ва иккига: латераль ва медиаль тармоқларга бўлинади (19, 20).

Кичик болдирнинг латераль тармоғи, латераль жойлашган грифель суягининг учидаги тўғнағич (булавка) қалинлигидан бу нерв дисталь томонга, иккинчи бармоқ суяги юзасига етиб боради. У туёқ деворининг асосий тери қавати ва иккинчи бармоқ зонасига тарқалади.

Кичик болдирнинг медиаль тармоғи, медиаль томон орқали пастга қараб тушади, кафтнинг ўрта ва дисталь учдан бир қисмига етиб бармоқга боради

5) Яширин нерв-n. saphenus—(337·9 расм) сон нервидан ажралиб чиқади. Олдин у сон каналида сон артерияси билан бирга боради ва тикувчи, тароқсимон, ва келишган мускулларга тармоқлар тарқатади, сон каналидан чиқиб олгандан кейин, у 3—5 тармоқларга бўлиниб ҳамном вена билан биргаликда сон, болдир, товон ва кафт областларининг медиаль томонда жойлашган тери қаватига тармоқлар тарқатиб, тушоқ бўғимигача етиб боради.

Қорамолларда кичик болдирнинг юза нерви, кафтнинг дисталь учигача бориб, бармоқларнинг дорсаль нервининг вужудга келтиради.

Қорамолларда катта болдирнинг дисталь қисмида плантар, медиаль ва латераль нервларига бўлинади, пальмар нервларнинг олдинги оёқда тарқалишига ўхшайди.

ОРҚА ОЁҚ КАФТ ОЛДИ ОБЛАСТИДА ОПЕРАЦИЯ

Анатомо-топографик маълумотлар. Кафт олди области қуйидагича чегараланади: (328-Д расм) юқоридан товон суягининг думбоғи учидан горизонталь ўтказилган чизиқ текислиги; пастдан грифель суягининг бошчасидан шунга ўхшаш чизиқ текислиги.

Товон суягининг ҳамма томонидан тери, тери ости, юза ва чуқур фасциялар ўраб олган. От ва қорамолларда кўрсатилган фасциялар остида ўзгарувчан шиллиқ бурсалар: товон суягининг думбоғи орқасида — товон бурсаси, латераль ва медиаль тупиқчалар бурсаси. – bursa mucosa malleolaris lateralis et medialis учраб туради. Бу бурсалар сурункали яллигланишнинг зўрайиши даврида кўп миқдорда синовиаль суюқлик чиқиши оқибатида у жуда катталашиб кетади.

Товоннинг айрим участкаларида чуқур фасциялар қатинлашган ва улар шу ерда жойлашган мускул пайлари учун боғлам хизматини бажаради (340—1 м, н, о расм). Булар товоннинг дорсаль, ўрта ва дисталь кўндаланг боғламлари ҳисобланади.

Отларда товоннинг олди томонида чуқур фасция ва бармоқни ёзувчи узун пай орасида доимий шиллиқли бурса -bursa mucosa snbfascialis cruris -(№ г) 5–8 см узунаси ва 2–3 см энига жойлашган.

2) Товоннинг олди (букувчи томонида бевосита чуқур фасция остида, катта болдир суягининг олдиндаги пайининг тармоқларга бўлиниш қисми остида муқаррар шиллиқли оурса-bursa mucosa subtendinea m li tibialis anterioris dorsalis пайнинг йўналишида қинга ўхшаб узунаси (П-д) га чўзилган.

Товоннинг ташқи юзасида бармоқларнинг ён томонидан ёзувчи пай қин ичида жойлашиб олган (в).

Товоннинг орқа томонида бармоқни букувчи юза пайи бевосита фасция остида жойлашган.

Товон думбоқининг чўққисида, бармоқни букувчи юза пайи олдида болдир пайи ёпишади; шу жойда уларнинг остида ҳам муқаррар шиллиқли бурса -bursae mucosa subtendinea m-li digitalis flexor superficialis (11-и) жойлашган.

5) Товон бўғими -articulatio tarsi-катта болдир суякнинг дисталь учида уч қатор, калта кафт суякчалари ва уларнинг учлари юқори жойлашган, натижада у тўрт қаватга ажратилади: юқоридан-катта болдир товон суягининг устки блоки. (ошиғи) бирга уланиб, дир товон бўғими вужудга келади. Иккинчи- (юқ дан саналади) товон ва товон усти ошиқ, марқазида жойлашган суяк билан бирга уланади; учинчи-товон маркази суяги, пастки қаторда жойлашганлар билан улашади ва охирги тўртинчи-товон суякларига кафт суяклари бирлашади. Бундан ташқари товоннинг калта суякчалари бўғимларнинг ички қаторларида бир-бири билан горизонталь текислигида боғламлар орқали ўзаро таранг қўшилган (341 расм).

Бўғим капсуласи ва боғламлар бириктирилган суякларни ушлаб туришга хизмат қилишади.

Синовиаль қобиқ ҳар бир қават учун алоҳида суюқлик ажратиб туради.

Товон бўғими юқори қаватида асосан ҳаракат вазифасини амалга оширади, қолган бириктирмалар ҳам ҳаракатли бўлиб, амортизация хизматини бажарадилар, шу муносабат туфайли синовиаль пардаси уларга етарлича қаттиқ тортилган. Бу парда бўғимнинг юқори қаватида жойлашиб, бу бўғимни ёзиш ва букишга имконият туғдиради. Шу эҳтиёт қисмидан етарлича дўппайиб чиқишлар синовиаль бурма номига эга бўлганлар, қайсики унинг олдида ва орқасида жойлашиб олган (340-С[1]; С[2], С[3], С[4]).

Қон билан таъминланиш. 1) Товоннинг олдинги артерияси-a. dorsalis pedis (335-Б 11 расм) катта болдир суяк олди артериясининг бевосита давоми ҳисобланади. От ва қорамолларда бу артерия ҳамном вена ва кичик болдир нерви билан бирга товон бўғими томон, бармоқ бўғимларини ёзувчи узун мускул пайи остидан боради. Товон остининг ўртасида ундан товоннинг тешувчи артерияси (Б-12)-a. tarsea-perforans ажралиб чиқади ва томир канали орқали товоннинг орқа томонига ўтади ва кафт суягининг латероплантар томонида жойлашган артерияга қўшилиб, ёйсимон проксималь латераль артерия-вужудга келади.

Қорамолларда товонни тешувчи артерияси кафт областида, товоннинг чуқур плантар артерияси сифатида давом этади.

БАРМОҚЛАР ВА ОРҚА ОЁҚ КАФТИДА ОПЕРАЦИЯ

Анатомо-топографик маълумотлар. Орқа кафт қисмининг юқориси товон суяги пастидаги чеганинга, биринчи бармоқ (тушоқ) бўғимида жойлашган ганг кутсимон суякчалар орқали ўтказилган, горизонтекислигига тўғри келади, буни тери устидан пайпаслаб аниқлаш мумкин (328-Е, Ж расм).

1) Отларда III-нчи кафт суяги яхши ривожланган ва шу ернинг асосий пойдеворини тузиб беради. Бунга ташқи томондан IV-нчи кафт (ёки грифель латераль) ва ичкари II-нчи кафт (ёки грифель медиаль) томонлардан ёндошдилар. Бу охирги суякларнинг тугаш учлари юпқагина-ингичка, тугмасимон шаклида йўғонлашган.

НЕРВЛАРДА ОПЕРАЦИЯ НЕРВЛАРНИНГ БЛОКАДАСИ

Отларнинг катта болдир нерви блокадаси. Кўрсатма. Диагностика мақсади ёки орқа оёқнинг кафтида ва бармоқ областларида операция ўтказишда оғриқсизлантиради.

Блокада ўтказиш техникаси. Отни тикка турган вазиятида фиксация қилади. Санчиш нуқтаси медиаль томонидан, товон суяги дўнглиғидан бир кафт юқори (10—12 см). Нервни баъзан ахилла пайи ва бармоқларни букувчи чуқур пайи орасидан пайпаслаш мумкин. Игнани бевосита юқоридан пастга қараб ахилла пайи олдидан (342-а, б расм) 2 см чуқурликга санчади, ва 3% 10 мл новокаин эритмаси қўйилади. Инъекциянинг ижобий натижаси (оқсаш аломати йўқолиши). Агар оқсаш яна давом этилса унда кичик болдир нервининг блокадасини ўтказишга тўғри келади, чунки бармоқ бўғимни шу иккала нервлар бошқаради (б).

Отларнинг кичик болдир умумий нерв танасининг блокадаси.

Кўрсатма. Кафт ва бармоқлар остида операция ўтказишда оғриқсизлантиради.

Операция техникаси. Кўпинча блокадани отларда ўтказади ва уни тикка ёки ётқизган ҳолатида бажаради. Санчиш нуқтаси катта болдир суягининг юқори учи, тери устидан уни пайпаслаб аниқлайди. Елканинг икки бошли мускулининг охирги қисми остида игна юқоридан пастга қараб санчилади, шун-

да унинг учи суякга бориб тегсин. Қаерда 3% 10—15 мл новокаин эритмаси қуйилади.

Кичик болдир нервининг юза ва чуқур тармоқлари блокадаси.

Кўрсатма. Шпат касаллигига шубҳа туғилганда, диагностик санчиш; оёқни дисталь бўлимида оғриқсизлантириш ўтказишда катта болдир, яширин ва болдир терисининг орқа жойлашган нервларини бирга қўшиб блокада ўтказади.

Операция техникаси. Отни деворга яқинлаштириб, тикка вазиятида, пастки лабига бурама ўтказиб мустаҳкам ушлайди. Болдир суягининг ташқи томонидан унинг ўрта ва пастги чегарасида, бармоқларнинг узун ва ён томонга ёзувчи мускуллари орасида кичик болдир нервининг чуқур жойлашган тармоғини пайпаслаб аниқлаш мумкин. Шунда оёқни тақалашда кўтаргандай кўтарса, унинг жуяги кенгаяди, инъекцияни бажариш осонлашади Шу ерда тери остида жойлашган кичик болдир нервининг юза тармоғини пайпаслаб, унинг жойланишини аниқлаш мумкин. Юқорида кўрсатилган мускул пайлари орасидан игнани юқоридан пастга қарата 2 см чуқурликда санчади ва 3% 2 мл новокаин эритмаси қуйилади (б). Бу усул билан чуқур жойлашган нерв тармоғи блокада бўлади. Сўнгра игнани тўлиқ ичкаридан чиқармасдан бироз тортиб уни ўнг ва чапга қараб бураб, яна шунча миқдорда тери остида жойлашган нервнинг юза тармоғига эритма юборилади, шунда таъсир аломати бошланади.

Болдирнинг орқа қисми тери нервининг блокадаси.

Кўрсатма. Оёқнинг дистал қисмида операция ўтказишда: катта, кичик болдир ва яширин нервларни бирга қўшиб блокада ўтказиш керак. Отни худди тақалгандай тескари оёқини кўтаради, тўғридан-тўғри ахилла пайи олдидан, товон усти чуқурчаси юза томонидан, товон суягининг теппачасидан, бир кафт юқори тери остига игна санчилади. Анестезия бўлиш чегараси: кафтнинг юқори, товон ва болдир областининг учдан бир қисми латероплантар томонлари сезиш қобилиятини йўқотади.

Отлар яширин нервининг блокадаси

Кўрсатма. Ҳайвон оёғининг дистал қисмида оғриқсизлантириш учун катта болдир, ва болдирнинг ор-

қа тамон териси нервларини бирга қўшиб блокадаси ўтказилади.

Блокада ўтказиш техникаси. Отни бурама ёрдамида фиксация қилади. Тушоқ тасмаси билан оёқни бироз олдинга қараб тортади. Игнани ушлаб турган ўнг қўлни орқа оёқларнинг орасига олди ёки орқасидан киргизиб яширин венанинг жойланишини аниқлайди. Нозик мускулнинг пастки чегарасида вена томирини пайпаслаб уни топиб олади, ва нерв олдига игна санчилади, 3% 10—15 мл новокаин эритмаси қўйилади.

Плантар томонда жойлашган нервларни оғриқсизлантириш қандай олиб борилган бўлса бу ерда ҳам шунга ўхшаш усул ўтказилади.

Қорамолларда бармоқ нервлари блокадаси.

Анатомотопографик маълумотлар. Қорамол бармоқларини оғриқсизлантириш учун плантар ва дорсаль кафт нервларининг блокадаси қўлланади. Булардан биринчиси катта болдир нерви давоми, кичик болдир иккинчиси кичик болдирнинг юза нерви болдир ва кафтнинг дорсолатераль юзасига тармоқлар тарқатади, 3 та тармоқларга: IV бармоқнинг дорсолатераль, III бармоқнинг дорсомедиаль ва ўрта (умумий бармоқни дорсаль) нерви. Бу тармоқ кичик болдирнинг чуқур нерви билан қўшилиб кетади. Кичик болдирнинг чуқур нерви, болдир областида бармоқларни ёзувчи ва кафтнинг букувчилари учун, ўз навбатида кичик тармоқлар тарқатиб, бармоқларнинг умумий дорсаль нерви билан туташиб кетади.

Катта болдир нерви товонни дисталь қисмида плантар, латераль ва медиаль нервларга бўлинади. Нервларнинг келаси тармоқланишлари худди олдинги оёққа ухшаш.

Блокада ўтказиш техникаси (Шабров томонидан ўзгартирган бўйича). Оёқ товон бўғимига букилади. Дорсаль нервларни блокада ўтказиш учун бармоқларни ёзувчи узун пайини тери остидан ушланиши, бу нерв турган жойини аниқлаш демакдир. Товон бўғими букилган текислигидан 3—5 см пастида латераль ва медиаль томонларида жойлашган пай, фасция остига 4% 20 мл новокаин эритмаси қўйилади, шунда игна учи кафт суяги этаги бўйига қараб туғриланади. Бу санчиш билан бармоқларнинг дорсаль жойлашган нервлари блокадаси ўтказилади.

Плантар нервларида блокада ўтказишида оёқни ёзилиш вазиятида фиксация қилади. Бармоқни букувчи чуқур пай қирраси мўлжал ҳисобланади. Игнани санчиш нуқтаси товон бўғимидан 7 см пастда (ёки кафт суягини ўртаси) фасция остига 1—1,5 см чуқурликга 4—5% 20 мл новокаин эритмаси юборилади.

БЎҒИМ, БОҒЛАМ, СИНОВИАЛЬ БУРСА ВА ПАЙ ҚИНЛАРИДА ОПЕРАЦИЯ

Товон бўғимининг бўлимларига санчиш.

Кўрсатма. Диагностика ва даволаш мақсади учун бу операция ўтказилади

Товон бўғими бирнеча нуқталаридан санчилади (340 расм) Ҳайвон тик турган вазиятида, операция ва артропункция ишларини муваффақиятли ўтказиш мумкин.

Сон—болдир бўғимининг пункцияси медиаль ҳамда латераль икки томонидан ўтказилади (343-2 расм).

А) Медиаль томонидан санчиш-қачон сурункали касаллик учраганда-гонит яъни катта болдир суягининг дўнгсимон ўсиғининг устки қирраси зарарланади, шунда катта болдир суягининг медиаль жойлашган ўсиқ қиррасини пайпаслаб уни аниқлайди. Бевосита унинг устида бўғим капсуласидаги дивертикуланинг жойланишини топиб олади. Товон области медиаль томонида жойлашган терининг сезиш қобилияти кучли бўлганлиги сабабли, артропункция ўтказишдан 10 минут олдин тешиш нуқтасига тери остига 1% новокаин эритмаси юборади. Игна мениск устидан бориши учун уни бироз юқори ва олдинга қия қилиб тери устидан перпендикуляр 2—2,5 см чуқурликга санчилади. Уни секин ва ҳушёрлик билан ичкарига караб юборади (1).

Б) Латераль қисмидан санчиш учун болдир суягининг юқори жойлашган латераль ўсиғининг чеккасини пайпаслаб, унинг жойланишини аниқлайди. Бу дўнгликлар орасида бармоқ бўғимларини ёзувчи узун мускул пайи жойлашади, унинг остида синовиаль бурса жойлашган, сон — товон бўғими билан доимий алоқада. (890 рақамли игнани шу пайнинг олди ёки орқа четидан пастдан юқорига қараб санчиб юборади, синовия суюқлигини чиқишигача уни (пай) остига бориши учун ҳаракат қилиш зарур (3).

Тизза бўғимини тешиш Буни тизза сон бўғими ички (ё ташқи) ва ўрга тўғри боғламлари орасидан ўтказади. Игна 2–6 см чуқурликга санчилади. Ундаги суюқлик чиққанига қадар уни секин ва ҳушёрлик билан ичкарига қараб юборишади (1).

Болдир товон бўғимини тешиш. Олди-ичкарига чиқган қисмидан пункция ўтказилиши бу қулай ҳисобланади. Тўпиқ остига қараб игна 1—3 см чуқурликга санчилади (а).

Оёқ кафти олди пай қинини санчиш. Бу пай қини товон бўғимининг орқа ички томонида жойлашган. Товон дўнглигидан бир кафт юқори кўтарилиб, бармоқ бўғимларини букувчи узун пай тортмасини топиш учун қулайлик туғилади, шунда у кафт областига тушиб пай қинига уланади. Игнани санчиш товон бўғимининг ички юза томони орқали 2 см чуқурликга, пастдан юқори ёки пастга тескари қараб юборади (в).

ОТЛАРДА ТОВОН ТЕРИ ОСТИ БУРСАСИНИНГ ЭКСТИРПАЦИЯСИ

Кўрсатма. Товон тери ости синовиаль бурсасининг сурункали серофибриноз яллиғланиши натижасида унинг девори сезиларли даражада қалинланиши кузатилади.

Фиксация. Ҳайвонни соғлом оёқ томонига ётқизади, операция ўтказадиган касал оёқ остига махсус ясалган ёстиқни тўшайди.

Операция техникаси. Товон бўғимининг юқори қисмига резинали жгут ўтказиб боғлайди. Бурсанинг остки қисмидан пастга қараб тери кесилади, кейин уни диққат қилиб, бурса деворидан ҳар томонлама ёроқсиз тўқималардан ажратиб олади. Сўнгра қисқич ёрдамида бурса капсуласини ушлаб уни ташқарига чиқаради, ва қайчи билан бармоқларни букувчи юза пайидан ажратади. Қонаётган томирлар боғланади, яра устига антибиотик талқони сепилади, ортиқча бўлган тери кесиб ташланади ва ҳалқасимон сидирга ип ўтказиб тикади (344 расм). Операция тугаллангандан сўнг касал ҳайвон калта қилиб боғланади ва 14 кундан кейин терида ўтказилган иплар кесиб олинади.

Бурса деворини қисман олдиндан уни бузиб, кейин операцияни ўтказиш ҳам мумкин. Бунинг учун йўғон игна орқали бурса халтаси тешилиб, ичидаги суюқлик чиқарилади, кейин унинг ичи 10–30 мл миқдоридаги

3% мис сульфат эритмаси билан тўлдирилади. (Хортог). 5 кун ўтиши билан операцияни олиб бориши юқорида кўрсатилгандек терини камонсимон шаклида кесиш йўли билан амалга оширади. Бунда бурса бўшлиги кенглигида у очилади ва ўткир қошиқча ёрдамида, некрозга айланган тўқима қириб олиб ташланади. Ҳосил бўлган бўшлиқ фурациллин эритмаси ёрдамида ювилади ва ичига тоза докадан ясалган ҳамда иодоформ-эфир эритмасига ботирилган тампон жойлаштиради Илмоқли бахия (ип) ёрдамида тўқима тикилади, ва бу пайтда, дренажни алмаштириб туриши учун яра пастида тешик қолдиради ва 2—3 кун ўтиши билан у олиб ташланади.

ШПАТ ОПЕРАЦИЯСИ

Шпатни даволанишининг бир неча усуллари мавжуд бўлиб, уларнинг асосий мақсади уни товон бўғимидан олиб ташласи ва шу орқали оқсаш белгисини йўқотиш демакдир.

Фиксация ва оғриқсизлантириш. От худди ахталашдагидек, касалланган оёқ томонига ётқизилган вазиятда фиксация қилинади ва аралаш наркоз ўтказилади.

Операция техникаси. Петер усули Шпатнинг экзостоз бўлган жойидан периостеотомия ўтказилади. Бунда экзостоз пастидан ўткир ништар билан тери 1 см узунасига горизонталь ҳолда кесилади. Шу тешик орқали учи ўтмас ёпиқ қайчи ичкарига юборилиб тери остида „у“ ҳарфи шаклида 2 йўл (канал) ҳосил қилинади ва кейин буларнинг орасига учинчиси ўрнатилади (345 расм). Ништарнинг ўткир учи ҳар бир йўлга алоҳида-алоҳида ҳолда юборилади, суяк усти пардаси ва катта болдир суягининг олдинги медиаль пайи оёқчаси кесиб ташланади. Операция тугагандан сўнг яра лабларига 1 ёки 2-тадан чок ўтказиб тикилади ва устига асептик боғлам қўйилади. Ип 8 кундан кейин олиб ташланади. Бу операция оқибати, ушбу бўғимнинг анкилоз бўлишини тезлаштиришга олиб боради ва натижада оқсаш оғриғи камаяди.

Вамберг усулининг бажарилиши шундай деб номланган, периферик невректомия, яъни шпат экзостоз чегарасига яқинлашган нерв тармоғини кесиб олиб ташлайди Бўлган жароҳатни битта ё иккита чок ўтказиб тикади, кейин йодоформ-эфир эритмаси билан ишлов берилади ва боғланади.

КИЧИК ҲАЙВОНЛАРДА ОЁҚ АМПУТАЦИЯСИ

Кўрсатма. Суякларнинг оғир ҳолатдаги очиқ синишлари, оёқнинг мажағланиши, катта ҳажмли ўсмалар, гангрена ва бошқалар.

Фиксация ва оғриқсизлантириш. Касалланган ҳайвон оёғига нисбатан тескари холатда ётқизилади ва наркоз қўлланилади.

Операция техникаси. Ампутация ўтказиладиган чизиқнинг юқори соғлом қисмига резинкали тасмани ўрнатади ва оёқнинг шикастланган қисмига тоза дока ўралади Ампутация асосан икки усул билан (айланма ва қуроқ-қийқим кесиш усуллари) амалга оширилиди. Биринчи усул оёқнинг проксималь-билак ва болдир, иккинчи усули-дисталь звеноларига қўлланади. Бунда кесиш икки босқичда олиб борилади: аввал ўткир ништар ёки ампутация ўтказиш пичоғи билан тери ва юза фасция кесилади, кейин бу кесилган тўқималар 1-2 см юқорига қараб тортилади ва мускулни суякгача кесади. Шу билан биргаликда арраланадиган чизиқ устидан суяк, усти пардаси билан кесилиб ажратилади Суяк тўқимасини арралаш чоғида олдин мускулларни 2-3 см юқорига қараб тортиш, олдидан юқорига ўрнатилган резина тасма (Эсмарх) бироз бўшатилади Ампутациядан кейин бўлган чўлтоқдаги томирлардан чиқаётган қон оқишлари диққат билан тўхтатилади Шу ерда бўлган барча нервлар пинцет билан чўлтоқнинг юкори сатҳига қараб тортилади ва ўткир кесувчи асбоб орқали улар кесилади. Кейин ўткир қошиқча ёрдамида суяк илиги қириб олиб ташланади Яра ичидаги суяк парчалари ва узилган юмшоқ тўқималардан тозаланади тугунли чок ёрдамида тикилади (346 расм).

ДУМ ЭКЗАРТИКУЛЯЦИЯСИ

Анатомо-топографик маълумотлар. Думнинг асосий қисми-дум умуртқалари, бунинг устига фақат бошланишида уларнинг ўсиқлари ва шуларга тегишли нерв камонлари бекилган бўлиб, кейинги қисмида умуртқа канали ва орқа мия бўлмайди Умуртқалар бир-бири билан умуртқаора дискасимон тоғай боғлами орқали туташади. Дум қаттиқ, зич тери қавати билан қоплаган Унинг остида кам миқдордаги юмшоқ бириктирувчи тўқима қавати жойлашган. Дорсаль, вентралъ ва ён томонларида мускуллар жойлашган бў-

либ, улар думни кўтариш, тушириш ва ташқари (абдуктор) вазифаларини бажаради. Улар қаттиқ фасция пардаси билан қопланган бўлиб, мускулларора тўсиқни вужудга келтиради.

Думнинг қон билан таъминланиши, асосан катта дум артерияси ҳисобидан амалга ошади. Шахсан бу томир дум умуртқаларининг вентраль томонидан, каудаль томонга қараб, боради ва ундан думнинг латераль (дорсаль ва вентраль) артерия тармоқлари бўлинади, қайсики умуртқанинг ён томонларида жойлашган.

Қоракўл қўйларда бизнинг маълумотларимизга кўра дум артерияси тармоқланиши бошқа ҳайвонлардагидан фарқи шундаким, буларда катта дум артерияси ўрнига думғоза ўрта артериясининг давоми ҳисобланадиган ва диаметри 2 мм келадиган ўрта дум артерияси айрилабошланган бўлади. Ўзи бўлса дум умуртқаларининг вентраль ўрта томонида жойлашади ва ҳар бири умуртқа бўғим доира текислик даражасида ундан кетма кет тоқ, сегмент артерияларига, уларнинг ҳар бири эса ўнг ва чап томонларга тармоқланиб дорсаль ва каудаль шохчаларга бўлинади ва буларнинг ҳар бири ўз навбатида учтадан тармоқларга бўлинади. Булардан битташи думнинг ёнбош вентраль артерияси бўлиб, думнинг рудимент кўндаланг ўсимтаси бўйлаб узунасига қараб боради. Иккинчи тармоқ бўлса, думнинг ёнбош латераль артерияси ҳисобланади. Бу ҳар иккала тармоқ ҳам навбатдаги сегмент артерия, келаси сегмент артерия тармоқлари билан улашиб (анастомоз) кетади. Думнинг сегмент артериясининг яна бир тармоғи-дум дорсаль артерияси ҳисобланади ва умуртқаора тешикдан юқори қараб боради ва орқа мия учун тармоқлар ажратади.

Думнинг ўрта артерияси сегмент артерияларидан ташқари, калта кўтарувчи ва калта туширувчи мускулларга тарқалиб кетади (317-1 расм).

Кўрсатма. Ўсма, очиқ синишлар, дум некрози; майин жунли қуйларнинг дум ости жунлари ва кейинги оёқ орқа қисмлари ифлосланишининг олдини олиш; зотли итларни безатиш; бўрдоқига боқиладиган буқаларнинг бир-бирларининг думини босишлари оқибатида келиб чиқадиган некрознинг олдини олиш учун, экзартикуляция ўтказишга мажбур.

Фиксация. Катта ҳайвонлар лабига бурама ёки бурун қисқичи қўйилади ва станокда, кичик ҳайвон-

лар эса ён томонга ётқизилган ҳолда фиксация қилинади.

Оғриқсизлантириш. Паст сакраль анестезия ёки думнинг дорсаль ва вентраль нервларига ўтказувчан оғриқсизлантириш ўтказилади. 8—10 кунлик ит болалари учун дум илдизига айланма инфильтрация ўтказиш усули бўйича оғриқсизлантиради

Операция техникаси. Тери иложи борича дум тагига қараб тортилади ва унинг устидан резинали тасма Эсмарх қўйилади. Тери устидан умуртқаларора дисканинг жойланиши ўрни аниқланади, ва кейин экзартикуляция ўтказилади.

Косметик экзартикуляция итнинг зотига қараб думнинг у ёки бу жойида ўтказилиши мумкин. Боксер, доберман, пайнтерларда умуртқанинг 2—3 (3—4) орасидан, грифанлар 1/4, спаниеллар—1/3, 1/4, терверларда—1/2 қисмидан кесиб ташланади.

Йирик шохли ҳайвонларда каудаль қисмидан чизиб, дорсаль ва вентраль зоналаридан 2-та тери парчасини яримой шаклида бичиб. уни иложи борича орттириб олади, дум остида улар пинцет билан ичкарига қараб букилади ва кейин умуртқаора дискадан кесиб ажратиб олади. Резинали жгут бироз бўшатилади, қонаётган қон томирлари боғланади ёки буралиб чангак қилинади. Тери яра лабларига бахия ўтказиб тугун қилиб боғланади. Кучук ва қўзиларда айланма шаклида кесилади. Тери ҳалқа қилиб тикилади. Буқаларда экзартикуляция эмаскулятор ёрдамида амалга оширилади.

МАЗМУНИ

Мукаддима (проф. Рустамов Ҳ. К.) 3
Ветеринария оператив хирургиясини тушунчаси, максади ва вазифалари . . . 6
Оператив хирургиянинг қисқача ривожланиш тарихи 7
Топографик анатомия ифодаси ва уни одатдаги анатомиядан фарқи 9
Хирургик ва балоғатлик (ёшиго қораб) анатомиянинг тушунчаси . . 10

УМУМИЙ ҚИСМИ

I б о б. Хирургик операциялар тўғрисида таълимот (проф. Рустамов Ҳ. К.) 12
Хирургик операцияларнинг таснифланиши (классификацияси) 14
II б о б. Ҳайвонлар фиксацияси (проф. Рустамов Ҳ. Қ.) 14
Турли клиник текширишлар ўтказишда ҳайвонни фиксация қилиш . 16
Отларни йиқитиш усуллари 18
Қорамоллар фиксацияси тик ҳолатида фиксация қилиш 20
Қорамолларнинг йиқитиш усуллари . . 21
Катта чўчқаларни тик хочатида фиксация қилиш ва уларнинг йиқитиш . 22
Ит, йиртғич ҳайвон ва мушукларининг фиксация . 23
Қўй ва эчкиларнинг фиксация қилиш 24
Йирик ҳайвонлар учун фиксация қилувчи дастгоҳ ва хирургик столлари . . 24
Йиқитиш оқибатидаги асоратлар ва уларнинг олдини олиш чоралари 27
Фармакологик воситалар қўлланиб ҳайвонларни ҳаракатсизлантириш 28
III. б о б. Хирургик инфекцияни олдини олиш ва хирургик ишни ташкил қилиш (доц. Нарзиев Б. Д.) . . . 28
Асептика ва антисептика таълимотини ривожланиши . 29
Хирургик асбобларнинг стерилизацияси 32
Тикув материалларини стерилизацияси . . 35
Боғлов материаллари, хирургик кийим-кечаклар ва буюмларнинг стерилизацияси 37
Операциядан олдин қўлни ва операция майданини тайёрлаш 38
Ҳайвоннинг операцияга тайёрлаш 43
Хирургик ишларни ташкил қилиш . . . 44
IV б о б. Оғриқсизлантириш-анестезиология (доц. Нарзиев Б. Д.) . . . 46
Оғриқсизлантириш тарихи 48
Наркоз 50
Отларнинг наркози 55

Шохли ҳайвонларнинг наркози . . . 56
Майда шохли ҳайвонлар наркози 57
Чўчқалар наркози 57
Ит ва мушуклар наркози 58
Электронаркоз 58
Наркоз асоратлари уларни олдини олиш ва бартараф этиш 58
Маҳаллий оғриқсизлантириш (проф. Рустамов Ҳ. Қ.)
Маҳаллий оғриқсизлантиришнинг қисқача тарихи . 59
Юза томизиш (суртиш) анестезияси 62
Инфильтрацияли анестезия . . . 63
Циркуляр анестезия усули 63
Силжувчи инфильтрация усулини маҳаллий оғриқсизлантириш учун қўллаш 63
Ўтказувчанлик (регионар) анестезияси . 64
Эпидураль анестезия 65
Қисқача анатомо-топографик маълумотлар . . . 65
Сакраль анестезия 66
Диагностика мақсади учун маҳаллий оғриқсизлантириш қўллаш 68
Маҳаллий оғриқсизлантиришнинг имконияти (потенциал) 68
Новокаин блокадасини патогенетик мақсадида қўллаш . 68

V б о б. Хирургик операциянинг элементлари (доц. Окбўтаев Я. О.) . . . 70

Тўқималарни кесиб ажратиш 70
Тўқималарни кесишда ишлатиладиган асбоблар ва кесиш техникаси 72
Суяк ва бошқа қаттиқ тўқималарни ажратиш . 73
Қон кетиш ва уни тўхтатиш усуллари . . 75
Қон кетишларнинг олдини олиш усуллари 76
Тўқималарни бириктириш 79

VI б о б. Пластик операцияларнинг таркиби қисмлари (доц. Окбўтаев Я. О.) 86

Санчиш, қуйиш ва қон олиш . . 87
Қуйдириш—термокаутеризация . . . 92

VII б о б. Десмургия (доц. Окбўтаев Я. О.) . 95

Боғламларнинг таснифланиши ва уларни қўйиш техникаси 96
Маҳсус боғламлар . 100

МАҲСУС ҚИСМИ

VIII б о б. Бош областида операциялар (проф. Рустамов Ҳ. Қ.). 108

Бурун областида операция 117
Бош нервларининг ўтказувчанлик усул билан оғриқсизлантириш . 119
Бурун ҳалкасини ўтказиш 124
Бурун-лаб ойначасини пластикаси (ринопластика) . . 124
Эмизадиган сигирларда бўладиган камчиликларни бартараф қилиш 125
Бурун атрофидаги қўшимча бўшлиқларида операция . . 126
Бурун атрофидаги бўшлиқларининг деворида трепанация ўтказиш . . 128
Шох ўсимтасида операция 129

Қорамолларни шохсизлантириш (декорнуация) 130
Қонли ва қонсиз усуллар билан шохсизлантириш . . 132
Епик усул билан шох ўсимтасини арралаш ва тери қийқими орқали жарохатни ямаш—косметик операция 132
Тишларда операция 133
От тишларини текислаш . . 133
Отларда тиш коронкасининг резекцияси 134
Тишларни суғуриб олиб ташлаш—экстрация 134
Орбита областида операция 136
Кўз олмаси экстирпацияси 136
Қовоқ лаблари ичкарига буралиб қолишида операция ўтказиш . . 137
Қовоқларнинг буралиб ташқарига чиқишида операция ўтказиш 138
Учинчи қовоқни кесиш 138
Тилда операция . . 138
Тилда зудлик билан ўтказиладиган операциялар 139
Қорамолларда учрайдиган тил гиперкинези ва уни йўқотиш (гиперкинез) 139
Қулоқ олди сўлак безининг йўлларида, сўлак безларида ва ҳаво йўли халтасида операция ўтказиш 140
Ҳаво йўли халтасини очиш . 143
Қулок супрасида операция . 143
Бош миянинг операциялари 145
Қўйларда ценуроз кассаллигини операция усули билан даволаш 145
IX б о б. Бўйиннинг вентраль томонида операция (проф. Рустамов Ҳ. Қ.) 148
Кекиртак инъекцияси 153
Кекиртакни очиш . 154
Бўйиннинг вагосимпатик нерв танасини блокадаси 156
Ўйқу артериясининг ичига инъекция ўтказиш . . 157
Қорамолларнинг юлдузсимон симпатик тугунининг блокадаси. 158
Қизилўнгачни очиш 158
Қизилўнгач дивертикуласи 160
Товуқ жиғилдонида операция 160
Зобни тешиш 160
Зобни очиш . 161
Қорамолларда краниаль бўйин симпатик нерв тугуни блокадаси 161
Бўйинтуруқ венасини боғлаш . . 161
Бўйинтуруқ венасини резекцияси . 162
X б о б. Кўкрак областида операция (проф. Рустамов Ҳ. Қ.). Кўкракнинг ён деворида операция 162
Кўкрак ён деворини областида ўтказувчанлик оғриқсизлантириш усули 165
Плеврани тешиш . 166
Қовурғанинг парда ости резекцияси . 166
М. Ш. Шакуров бўйича ички кўкрак ва симпатик чегара нерв толаларининг плевра усти блокадаси 168
В. В. Мосин усули бўйича ички ва симпатик чегара нерв толаларини плевра усти блокадаси 169

Қўйларнинг қорин нервлари ва яримой нерв тугуни блокадаси. 170
Қорин аортасини санчиш 170

XI б о б. Қорин областида операция. (проф. Рустамов Ҳ. Қ.). 171
Қоамолларнинг қорин бўшлиғида жойлашган баъзи органларнинг топографияси 175
Қорин юмшоқ деворида ўтказувчанлик анестезия ўтказиш 178
Қорин деворини тешиш 180
Лапаротомия 180
Қорин деворини вентраль томонида кесишлар 181
Ошқозон олди ошқозонда операция . . . .
Катта қоринни тешиш 184
Катта қоринниинг ёриб очиш 185
Қорамолларнинг ширдонини ёриб очиш . . . 187
Қорамолларда ширдоннинг чапга силжиганида уни ўрнига тушириш . 190
Қўй ширдонини ёриш 191
Ит медасини ёриш 191
Жигар биопсияси 192
Ичакларда операция. Отларда кўр ичакни тешиш 193
Кичик ҳайвонларда ичакни ёриш . 195
Ичак жароҳатларини тикиш . . 195
Ичаклар резекцияси . . . 196
Тўғри ичакнинг резекцияси 198
Сунъий орқа чиқарув тешигини ҳосил қилиш . . 199
Тешикнинг чуқур беркилиб қолишида чот операцияси 200
Қорин даббасини операция усули билан даволаш . 201
Киндик даббасида операция 202
Қорин ён деворида жойлашган даббада операция . . . 203
Кафедра ходимлари томонидан ишлаб чиқарган усул бўйича киндик даббасини операция йўли билан даволаш . 204

XII б о б. Сийдик-жинсий органларида операция (проф. Рутсамов Ҳ. Қ.) . . .
Ахталаш-бичиш 205
Эркак ҳайвонларни бичиш анатомо-топографик маълумотлар 206
Ахталашга ҳайвоннинг ёши, уни тайёрлаш, ўтказиш пайти ва бичиш жойи 211
Эркак ҳайвонларни бичиш усулларини умумий хусусияти 212
Айғирларни ахталаш—кастрация . 214
Айғирнинг тик турган вазиятида ахталаш . 219
Буқаларни ахталаш . 219
Қўчқор ва такаларни ахталаш 222
Эркак чўчқаларни ахталаш . 224
Лигатура қўллаб ахталаш 224
Туяларни ахталаш . 225
Қуёнларни ахталаш 225
Ахталашдан кейин кузатиладиган асоратлар 226
Крипторхидларни ахталаш 229
Ургочи ҳайвонларни бичиш. Ургочи чўчқаларни ахта қилиш 230
Сигир ва бузоқлар овариэктомияси 234
Қоракўл қўйларда жинсий аъзо—бачадон ва тухумдонга қон таъминотининг ўзига хос хусусиятлари . . . 234
Чов-ёрғоқ даббасининг операцияси 238
Чўчқаларда операция 238

Вачадон ва елинда операция 239
Сигир сут безига (елинида) операция ўтказиш 241
Қоракўл қўйларнинг эмчагида артерия кон таъминотини хусусиятлари . . . . . .
Сут цистерналаринининг оқмаси ва сурғич жароҳатларини хос хусусиятлари . 242
Операция усули билан даволаш . 243
Сут безининг сурғичларига катетер ўрнатиш 244
Сурғич канали торйишини операция усули билан даволаш 244
Сут безининг сурғичларини ампутация қилиш 245
Патогенетик даволаш мақсади ва сут бези нервларининг блокадаси 245
Жинсий аъзо ва жинсий олат териси бошчасида (кертмагида) операция 246
Жинсий аъзони ўтказувчанлик нервларини оғриксизлантириш. 248
Ҳўқизнинг жинсий аъзосида жойлашган ўсмаларнинг экстирпацияси . . . 249
Отларнинг жинсий аъзосининг ампутацияси 250
Эркак ҳайвонларнинг чот областида операция 254
Сийдик халтасида операция . 255
Сийдик пуфакини санчиш . . . 256
Сийдик пуфакини ёриш 257
XIII б о б. Оёқларда операция (проф. Рустамов Ҳ. Қ.) . . .
Кўкрак оёқда операция. Кўрак ва елка областида операция 259
Бўғимларни тешиш—артроцентез 264
Тирсак бўғими, билак ва билакузук бўғими областларида операция 266
Мускуллар таркибида кўмакчилар вужудга келиши 274
Нервларда операция. Нервларнинг блокадаси . . . 276
Невректомия. Нерв тузилиши тўғрисида умумий мулоҳаза 279
Синовиаль халтачалар (бурса), пай қинлари ва бўғимларда операция 282
Бўғим, синовиаль бурса ва пай қинларига санчиш . 283
Тирсак тери ости синовиаль бурсасининг экстирпацияси 285
Билакузук олди тери ости синовиаль бурсасининг экстирпацияси 286
От бармоқининг чукур буқувчи мускул пайини тенотомияси 287
От бармоқининг чуқур букувчи мускул пайини резекцияси 288
Қорамолларда III-нчи бармоқнинг эксартикуляцияси 290
Қорамоллар бармоғининг ампутацияси 293
Бармоқ оралиқ ёриғидаги терининг қаварган йўғон қисмини экстирпацияси 294
Орқа оёқ. 294
Тизза бўғим областида операция . 302
Болдир областида операция . 302
Орқа оёқ қафт олди областида операция . 307
Бармоқлар ва орқа оёқ кафтида операция 309
Нервларда операция . 309
Нервларнинг блокадаси 309
Бўғим, боғлам, синовиаль бурса ва пай қинларида операция. 312
Отларда товон тери ости бурсасини экстирпацияси . 313
Шпат операцияси 314
Кичик ҳайвонларда оёқ ампутацияси . 315
Дум экзартикуляцияси . 315

Босмахонага 4.04.97 да берилди. Босишга 15.10.97 да рухсат этилди. Бичими 20,25 нав босма қоғози. Адабий гарнитура. Юқори босма. Баҳоси эркин нархда. Жами 3000 нусха. 920 рақамли буюртма.

Самарқанд вилояти босмахонасида терилди ва босиб чиқарилди.