

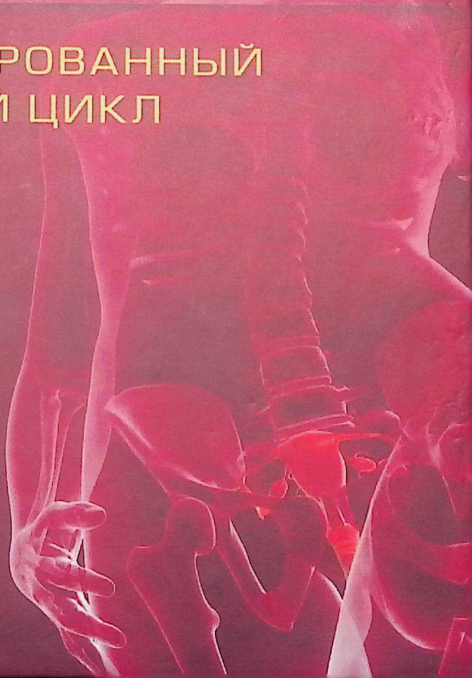
И.И. Каган

# КЛИНИЧЕСКАЯ АНАТОМИЯ ЖЕНСКОГО ТАЗА

ИЛЛЮСТРИРОВАННЫЙ  
АВТОРСКИЙ ЦИКЛ  
ЛЕКЦИЙ

Под редакцией  
академика РАН

**Г.Т. СУХИХ**



И.И. Каган

# КЛИНИЧЕСКАЯ АНАТОМИЯ ЖЕНСКОГО ТАЗА

ИЛЛЮСТРИРОВАННЫЙ  
АВТОРСКИЙ ЦИКЛ  
ЛЕКЦИЙ

Под редакцией  
академика РАН  
Г.Т. СУХИХ

7  
5  
7  
15  
121  
133  
148  
149  
150



Москва  
ИЗДАТЕЛЬСКАЯ ГРУППА  
«ГЭОТАР-Медиа»  
2017

УДК [618.13-091:611.95/.96](076.6)(084.1)

ББК 54.574я61я73-2+57.157.4я61я73-2

K12

**Автор:**

Каган Илья Иосифович — д-р мед. наук, проф., профессор кафедры оперативной хирургии и клинической анатомии имени С.С. Михайлова Оренбургского государственного медицинского университета.

Каган, И. И.

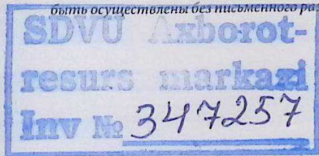
K12 Клиническая анатомия женского таза : иллюстрированный авторский цикл лекций / И. И. Каган ; под ред. Г. Т. Сухих. — М. : ГЭОТАР-Медиа, 2017. — 152 с. : ил.  
ISBN 978-5-9704-4398-9

Иллюстрированный цикл из 6 учебных лекций содержит базовые сведения и современные данные по клинической анатомии живота, женского таза и его органов. Предназначен для индивидуального использования врачами акушерами-гинекологами, аспирантами, клиническими ординаторами, студентами старших курсов медицинских вузов — будущими акушерами-гинекологами, а также на последипломных циклах специализации и усовершенствования по акушерству и гинекологии.

УДК [618.13-091:611.95/.96](076.6)(084.1)

ББК 54.574я61я73-2+57.157.4я61я73-2

Права на данное издание принадлежат ООО Издательская группа «ГЭОТАР-Медиа». Воспроизведение и распространение в каком бы то ни было виде части или целого издания не могут быть осуществлены без письменного разрешения ООО Издательская группа «ГЭОТАР-Медиа».



ISBN 978-5-9704-4398-9

© Каган И.И., 2017

© ООО Издательская группа «ГЭОТАР-Медиа», 2017

© ООО Издательская группа «ГЭОТАР-Медиа»,  
оформление, 2017

# Содержание

Предисловие .....	4
Введение .....	5
<b>1-я лекция. ТОПОГРАФИЧЕСКАЯ АНАТОМИЯ ПЕРЕДНЕБОКОВОЙ БРЮШНОЙ СТЕНКИ .....</b>	<b>7</b>
<b>2-я лекция. ТОПОГРАФИЧЕСКАЯ АНАТОМИЯ ЖИВОТА .....</b>	<b>25</b>
<b>3-я лекция. ТОПОГРАФИЧЕСКАЯ АНАТОМИЯ ЖЕНСКОГО ТАЗА .....</b>	<b>47</b>
<b>4-я лекция. КЛИНИЧЕСКАЯ АНАТОМИЯ МАТКИ И ПРИДАТКОВ .....</b>	<b>75</b>
<b>5-я лекция. АНАТОМИЯ И ТОПОГРАФИЯ МОЧЕВЫХ ПУТЕЙ И ПРЯМОЙ КИШКИ .....</b>	<b>121</b>
<b>6-я лекция. ТОПОГРАФИЧЕСКАЯ АНАТОМИЯ ДНА ТАЗА И ПРОМЕЖНОСТИ .....</b>	<b>133</b>
Общие итоги цикла .....	148
Рекомендуемая литература .....	149
Предметный указатель .....	150

# Предисловие

**П**реподавание клинко-анатомических основ акушерства и гинекологии — важный раздел учебного процесса по подготовке современного врача — акушера-гинеколога через клиническую ординатуру, специализацию и усовершенствование, проводимые в Научном центре акушерства, гинекологии и перинатологии им. В.И. Кулакова.

Отчетливое понимание необходимости этого побудило нас обратиться с предложением разработать цикл лекций по клинической анатомии женского таза к известному клиническому анатому и экспериментальному хирургу, заслуженному деятелю науки Российской Федерации, профессору Илье Иосифовичу Кагану.

Этот выбор определялся тем обстоятельством, что я окончил Оренбургский государственный медицинский университет, обучался в аспирантуре кафедры оперативной хирургии и клинической анатомии им. С.С. Михайлова под научным руководством профессора И.И. Кагана, многолетнего заведующего кафедрой и продолжающего работать на этой кафедре.

Он ученик заслуженного деятеля науки Российской Федерации, профессора С.С. Михайлова — представителя Петербургской научной топографо-анатомической школы академика АМН СССР В.Н. Шевкуненко и члена-корреспондента АМН СССР А.Н. Максименкова.

Разработанный цикл лекций с успехом читался в нашем Центре и встречался с неизменными вниманием и благожелательностью.

Уверен, что печатное издание этого цикла лекций, подготовленное издательской группой «ГЭОТАР-Медиа», будет весьма полезным для подготовки и усовершенствования акушеров-гинекологов в нашей стране и за ее пределами.

*Заслуженный деятель науки Российской Федерации,  
академик РАН, профессор, директор Научного центра  
акушерства, гинекологии и перинатологии  
имени В.И. Кулакова Г.Т. Сухих*

# Введение

**У**важаемые читатели: врачи — акушеры-гинекологи, аспиранты, клинические ординаторы, студенты — будущие акушеры-гинекологи!

У вас в руках печатный вариант цикла лекций по клинической анатомии женского таза, разработанного по предложению заслуженного деятеля науки Российской Федерации, академика Российской академии наук Геннадия Тихоновича Сухих, директора Научного центра акушерства, гинекологии и перинатологии им. В.И. Кулакова.

Лекции данного цикла трижды (в 2012, 2014 и 2016 гг.) читались в этом Центре, а также в Ростовском областном перинатальном центре, Казахском национальном медицинском университете им. Д.С. Асфендиярова (г. Алматы).

Клиническая (прикладная) анатомия — это совокупность прикладных направлений современной анатомии, изучающих строение и топографию органов и областей в норме и при патологии в интересах различных разделов клинической медицины. Ее бурное развитие в последние 30–40 лет обусловлено широким внедрением в клинику новых диагностических методов: прижизненной визуализации (компьютерная томография, магнитно-резонансная томография, ультразвуковое исследование, эндоскопии), новых хирургических технологий. В нашей стране клинико-анатомические традиции восходят к трудам и деятельности выдающегося хирурга и клинического анатома Николая Ивановича Пирогова.

Уверенное знание современной клинической анатомии женского таза и сопутствующих разделов одно из необходимых условий успешной профессиональной деятельности врача — акушера-гинеколога.

Главная задача предлагаемого цикла учебных лекций — сообщить в удобной для усвоения форме базовые сведения по клинической анатомии женского таза и его органов с использованием современных научных данных. Что дает слушание или прочтение предлагаемых учебных лекций?

Для одних: «В основном повторение пройденного. Какая (какой) я умная(умный): мне ведь большинство из этого уже известно, но ничею, ведь повторенье — мать ученья».

Для других: «Узнала (узнал) много нового. Прекрасно, буду еще умнее».

Для большинства: «Усвоили фундаментальные знания и получили новые». Любой вариант приемлем и отвечает задачам цикла лекций.

Главный принцип построения печатного варианта лекций следующий.

На каждом развороте страниц правая содержит текстовую информацию фрагмента лекционного материала, а левая — два слайда, иллюстрирующих представленную информацию. В текстовой части по возможности сохранен разговорный стиль изложения учебного материала. Каждая лекция заканчивается двумя-тремя итоговыми положениями. В конце цикла приводится рекомендуемая литература.

*Профессор И.И. Каган*

## 1-я лекция

# ТОПОГРАФИЧЕСКАЯ АНАТОМИЯ ПЕРЕДНЕБОКОВОЙ БРЮШНОЙ СТЕНКИ

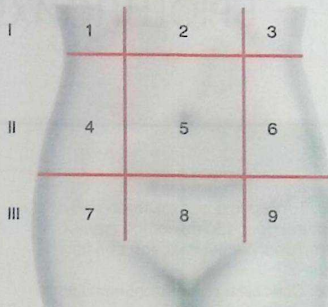
---

### ВОПРОСЫ ЛЕКЦИИ

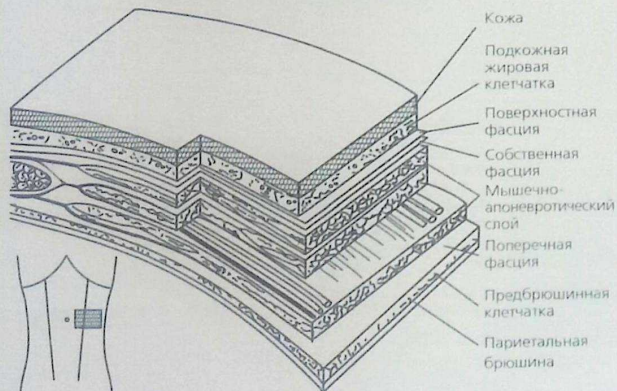
- |  |    |
|--|----|
| 1-й вопрос лекции. Топографо-анатомические особенности переднебоковой брюшной стенки | 8  |
| 2-й вопрос лекции. Топография паховой области и пахового канала                      | 16 |
| 3-й вопрос лекции. Основы и сравнительная оценка лапаротомных разрезов в гипогастрии | 20 |

1-й вопрос лекции. **ТОПОГРАФО-АНАТОМИЧЕСКИЕ ОСОБЕННОСТИ ПЕРЕДНЕ-БОКОВОЙ БРЮШНОЙ СТЕНКИ**

**Области переднебоковой брюшной стенки**



**Слои переднебоковой брюшной стенки**



**Р**ассмотрение первого вопроса лекции я хотел бы начать с самого элементарного в топографии переднебоковой брюшной стенки — с ее деления на отделы и области. Во-первых, уверенное знание такого деления необходимо практически любому врачу: терапевту, хирургу, педиатру и, конечно, акушеру-гинекологу, во-вторых, оно позволит нам рассмотреть как общие, так и локальные топографо-анатомические особенности переднебоковой брюшной стенки.

Итак, посмотрите на верхний слайд. На нем видны две горизонтальные линии: верхняя, соединяющая нижние края 10-х ребер, и нижняя, соединяющая верхние передние ости подвздошных костей. Этими линиями переднебоковая брюшная стенка разделяется на верхний отдел — *epygastrium*, средний отдел — *mesogastrium* и нижний отдел — *hypogastrium*.

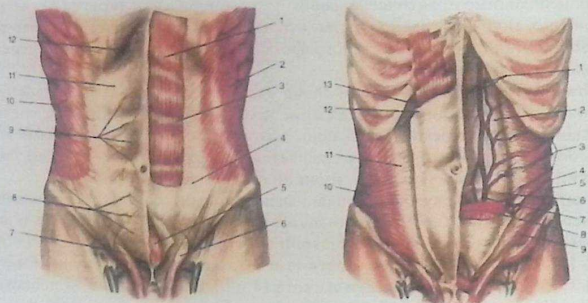
В каждом отделе двумя вертикальными линиями, соответствующими наружным краям прямых мышц живота, выделяют срединную область и две боковые, левую и правую. В эпигастрии это собственно эпигастральная область (2) и две подреберные области (1 и 3), в мезогастрии — пупочная область (5) и две боковые области живота (4 и 6), в гипогастрии — лобковая область (8) и две паховые области (7 и 9).

С точки зрения анатомического строения переднебоковой стенки живота базовой является боковая область живота, схема которой представлена на нижнем слайде. В ней последовательно располагаются следующие слои: кожа, подкожная жировая клетчатка, поверхностная фасция.

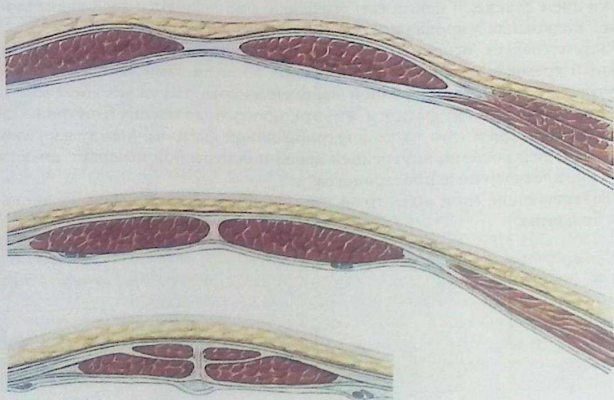
Затем следует основной мышечно-апоневротический слой, представленный тремя широкими мышцами с их апоневрозами: наружной косой, внутренней косой и поперечной мышцей живота. Наружная косая мышца покрыта собственной фасцией живота, поперечная мышца изнутри — поперечной фасцией (это часть внутрибрюшной фасции). Между наружной и внутренней косыми, внутренней косой и поперечной мышцами имеются плоские клетчаточные пространства.

Завершающие слои области — предбрюшинная клетчатка и париетальная брюшина.

## Мышечные слои и кровеносные сосуды переднебоковой брюшной стенки



## Сухожильное влагалище прямых мышц



**М**ышечно-апоневротический слой срединных областей имеет единые строение и топографию. На левом рисунке верхнего слайда видна левая прямая мышца живота, передняя поверхность которой сухожильными перемычками разделена на сегменты. Одна перемычка располагается на уровне пупка, две — выше пупка и может быть непостоянная ниже пупка.

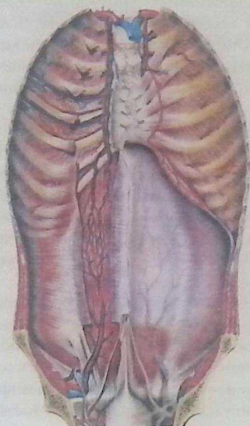
Апоневротическое влагалище каждой прямой мышцы образуется апоневрозами широких мышц живота. При этом, как видно ни нижнем слайде, переднюю стенку влагалища образуют апоневроз наружной косой мышцы и передний листок апоневроза внутренней косой мышцы, а заднюю стенку влагалища образуют задний листок апоневроза внутренней косой и апоневроз поперечной мышц живота. На 3–4 см ниже пупка апоневрозы всех трех широких мышц образуют переднюю стенку влагалища, а ее заднюю стенку составляет только поперечная фасция.

По срединной линии происходят перекресты сухожильных волокон апоневрозов левых и правых широких мышц в виде белой линии живота. Ее ширина на разных уровнях различна: в собственно эпигастральной области — до 2 см, далее вниз она возрастает и на уровне пупка становится максимальной, до 4 см, а далее книзу резко суживается до минимальных цифр в гипогастрии. Здесь же на переднемедиальной поверхности прямой мышцы располагается небольшая пирамидальная мышца, сухожилие которой вплетается в белую линию живота, укрепляя ее.

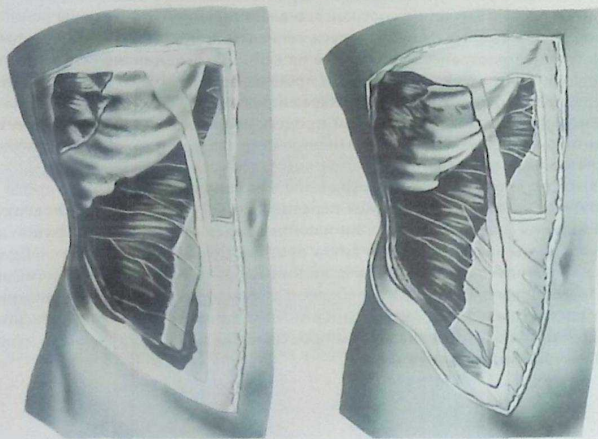
Важная особенность влагалища прямой мышцы — сращение передней стенки влагалища с сухожильными перемычками передней поверхности мышцы, в результате чего пространство влагалища впереди мышцы разделено на отдельные, не сообщающиеся сегменты, тогда как позади мышцы клетчаточное пространство сплошное на всем протяжении влагалища. Это приводит к тому, что нагноительный процесс, возникающий во влагалище впереди мышцы, носит локальный характер обычно в пределах одного мышечного сегмента, а нагноительный процесс позади прямой мышцы имеет тенденцию к быстрому распространению по всей длине влагалища вплоть до перехода на клетчаточные пространства газа.

В этом же клетчаточном пространстве влагалища прямых мышц проходят глубокие кровеносные сосуды переднебоковой брюшной стенки: верхняя и нижняя надчревные артерии и сопровождающие их вены. Верхние и нижние сосуды анастомозируют друг с другом, что хорошо видно на слайде. Кроме того, они анастомозируют с нижними межреберными артериями и венами, которые проходят в подреберной и боковой области живота. Важно отметить, что эти сосуды вместе с нижними межреберными нервами располагаются в глубоком клетчаточном пространстве между внутренней косой и поперечной мышцами живота.

Межсосудистые анастомозы  
в передней брюшной стенке



Различия сегментарных нервов переднебоковой брюшной  
стенки



**В** качестве продолжения рассказа о межсосудистых анастомозах на верхнем слайде видны межартериальные сетевидные анастомозы между верхней надчревной артерией — ветвью внутренней грудной артерии, отходящей от подключичной, и нижней надчревной артерией — ветвью наружной подвздошной артерии.

Существенная часть топографической анатомии переднебоковой брюшной стенки — наличие в ней периферических нервов, иннервирующих кожу, мышцы и другие структуры брюшной стенки.

Это сегментарные межреберные нервы, *nervi intercostales*, с 7 по 12, а также подвздошно-подчревной и подвздошно-паховый нервы, *n. iliohypogastricus* и *n. ilioinguinalis*, из поясничного сплетения.

Как я уже говорил, эти нервы проходят в глубоком клетчаточном слое между внутренней косой и поперечной мышцами вместе с межреберными и верхними поясничными кровеносными сосудами.

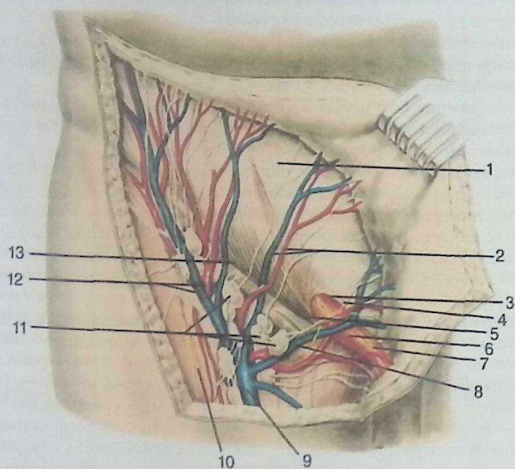
Сегментарные нервы смешанные, они содержат чувствительные и двигательные нервные волокна. За счет чувствительных волокон осуществляется сегментарная иннервация кожи переднебоковой брюшной стенки, за счет двигательных волокон — сегментарная иннервация брюшных мышц. Поскольку двигательные волокна являются длинными отростками двигательных нейронов передних рогов соответствующих сегментов спинного мозга, а чувствительные волокна — отростками клеток, соответствующих сегментам спинномозговых ганглиев, на брюшную стенку проецируются сегменты спинного мозга, и поэтому можно говорить о сегментарной иннервации переднебоковой брюшной стенки. Так, кожа эпигастрия иннервируется из 7-го и 8-го грудных сегментов спинного мозга, мезогастрия — из 9-го, 10-го и 11-го грудных сегментов (при этом 10-м сегментом на уровне пупка), гипогастрия — из 12-го грудного, 1-го и 2-го поясничных сегментов спинного мозга. На такой иннервации основана топическая диагностика поражений спинного мозга, при которой по сегментарным нарушениям кожной иннервации невропатологи судят о поражении соответствующих сегментов спинного мозга.

В хирургическом плане большое значение имеют индивидуальные различия в связях между соседними нервами в виде групп нервных волокон и целых нервных пучков, переходящих из одного нерва в другой. Крайние формы таких различий представлены на нижнем слайде. На левом рисунке — крайняя форма с единичными связями, при которой каждый сегмент брюшной стенки иннервируется из одного нерва. На правом рисунке — другая крайняя форма, при которой связей между нервами много и каждый сегмент брюшной стенки имеет не только основную сегментарную иннервацию, но и иннервируется из соседних сегментов спинного мозга.

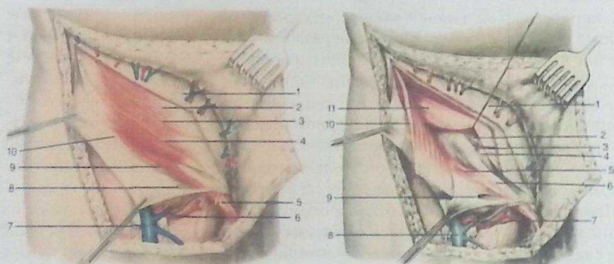
При боковых вертикальных лапаротомных разрезах в зависимости от их длины неизбежно пересекаются один, два или более сегментарных нервов. При слабой выраженности межсегментарных связей это может привести к возникновению послеоперационных грыж. Поэтому не рекомендуется пересекать более двух сегментарных нервов.

## 2-й вопрос лекции. **ТОПОГРАФИЯ ПАХОВОЙ ОБЛАСТИ И ПАХОВОГО КАНАЛА**

### Кровеносные сосуды паховой области



### Стенки пахового канала



**П**аховая область занимает особое место в абдоминальной хирургии, оперативном акушерстве и оперативной гинекологии. Поэтому рассмотрим ее топографическую анатомию подробнее.

Существует четыре термина, содержащих слово «паховый»: паховая область, паховый треугольник, паховый промежуток и паховый канал.

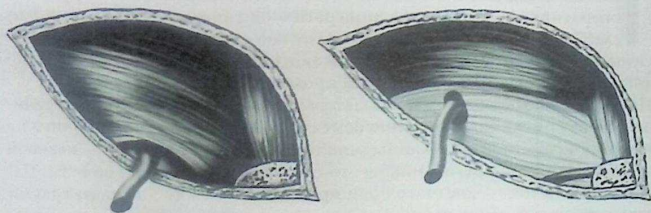
Паховая область — это парная латеральная часть гипогастрия, ограниченная сверху биспинальной линией, медиально — вертикальной линией по наружному краю прямой мышцы живота, снизу и латерально — паховой складкой. Паховый треугольник — это нижняя треть паховой области. Паховый промежуток — клетчаточный промежуток между нижними краями внутренней косой и поперечной мышц сверху и желобом паховой связки снизу. Паховый канал находится в паховом промежутке и содержит у мужчин семенной канатик с оболочками, у женщин — круглую связку матки. Строго говоря, о паховом канале можно говорить тогда, когда по нему проходит косая паховая грыжа. Но вернемся к паховой области.

На верхнем слайде видны поверхностные артерии, вены, лимфатические сосуды области, среди которых выделяются поверхностная надчревная артерия с одноименной веной (2) и поверхностная огибающая подвздошную кость артерия также с одноименной веной (12). В самом нижнемедиальном углу области проходят наружные половые артерии и вены (8). Ниже паховой связки (уже в пределах передней области бедра, поверх широкой фасции бедра) находится группа паховых лимфатических узлов (11). Эти узлы представляют определенный практический интерес, так как в них оттекает часть лимфы от матки по лимфатическим сосудам, проходящим за пределы таза в составе круглой связки матки. Из-за этого при раке матки, особенно тела, возможны метастазы в паховые лимфатические узлы. Поэтому узлы должны исследоваться на метастазы и подлежат удалению при операции по поводу рака матки (операция Вертгейма).

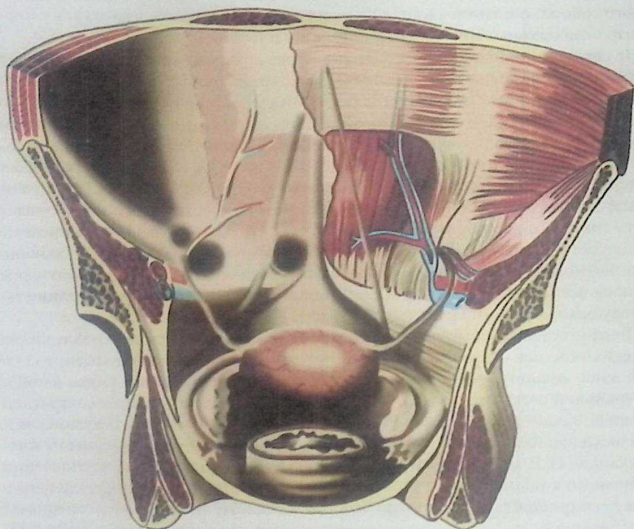
Теперь о стенках и отверстиях пахового канала. На верхнем слайде видна передняя стенка, образованная апоневрозом наружной косой мышцы (1) и наружное кольцо (отверстие) пахового канала, ограниченное медиальной и латеральной ножками апоневроза, межножковыми волокнами и возвратной связкой. Важно помнить, что через наружное кольцо вместе с круглой связкой выходит подвздошно-паховый нерв, что видно на левом рисунке нижнего слайда (4). В ходе операции пахового грыжесечения при восстановлении наружного кольца в лигатуру может попасть этот нерв, что после операции может сопровождаться резкими болями в области промежности и медиальной поверхности бедра, в чувствительной иннервации которых подвздошно-паховый нерв принимает участие. На нижнем слайде видны верхняя стенка пахового канала, образованная нижними краями внутренней косой и поперечной мышц живота, нижняя стенка в виде желоба паховой связки. Заднюю стенку составляет поперечная фасция.

SDVU Axborot-  
resurs markazi  
Inv № 347257

## Крайние формы пахового промежутка



## Задняя поверхность передней брюшной стенки в гипогастрии



**В** рассматриваемой области весьма существенное значение имеют различия в выраженности пахового промежутка. На верхнем слайде представлены его крайние формы.

При одной крайней форме промежуток представляет собой узкую короткую щель при низком расположении нижних краев внутренней косой и поперечной мышц, близком начале и прикреплении их к паховой связке. Передняя брюшная стенка в гипогастрии хорошо укреплена мышцами, а через промежуток проходит только круглая связка матки.

При второй крайней форме нижние края внутренней косой и поперечной мышц занимают высокое положение (до 10 см над паховой связкой) в пределах высокого пахового промежутка передняя брюшная стенка не имеет мышц и укреплена только апоневрозом наружной косой мышцы и поперечной фасцией, при таких или близких формах пахового промежутка возникают не косые, а прямые паховые грыжи, когда грыжевой мешок выходит напрямую через наружное кольцо, минуя сам паховый канал.

Поскольку у женщин чаще встречаются высокие паховые промежутки, у них относительно чаще, чем у мужчин, наблюдаются прямые паховые грыжи.

Чтобы завершить знакомство с паховой областью, необходимо рассмотреть ее рельеф со стороны брюшной полости, представленный на нижнем слайде. На левой половине слайда видны ямки и складки париетальной брюшины. Ямки, расположенные над паховой связкой, следующие: надпузырная, медиальная паховая и латеральная паховая. Их разделяют брюшинные складки: срединная, латеральная и надчревная.


На правой половине рисунка удалены париетальная брюшина и поперечная фасция. Поэтому видны структуры, образующие складки и находящиеся впереди брюшинных ямок.

Так, срединная складка образована заросшим мочевым протоком, *urachus*, направляющимся вертикально вверх к пупку. Латеральную складку образует также заросшая пупочная артерия (она сохраняет просвет только в своей начальной части). Надчревная складка образована функционирующей нижней надчревной артерией, являющейся ветвью наружной подвздошной артерии.

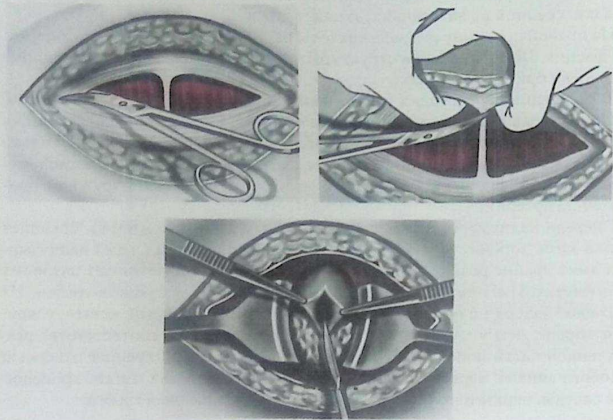
Впереди надпузырной ямки находится прямая мышца живота. Брюшная стенка здесь хорошо укреплена и грыжевые выпячивания через надпузырную ямку крайне редки. Медиальная паховая ямка соответствует паховому промежутку. Именно через эту ямку выходят прямые паховые грыжи. Их грыжевой мешок не проходит по паховому каналу, который, кстати, у женщин короче, чем у мужчин. Латеральная паховая ямка соответствует разрыленной части поперечной фасции, где возникает внутреннее отверстие пахового канала, через которое проходит круглая связка матки, кровеносные сосуды, нервы и при возникновении — косая паховая грыжа.

3-й вопрос лекции. **ОСНОВЫ И СРАВНИТЕЛЬНАЯ  
ОЦЕНКА ЛАПАРОТОМНЫХ РАЗРЕЗОВ  
В ГИПОГАСТРИИ**

**Нижняя срединная лапаротомия**



**Лапаротомии по Пфанненштилю**



**Н**а основе представленных выше топографо-анатомических особенностей переднебоковой брюшной стенки мы теперь можем рассмотреть анатомо-хирургические основы и затем сопоставить три основных лапаротомических доступа, применяемых в оперативном акушерстве и оперативной гинекологии.

Но прежде — некоторые общие черты лапаротомных разрезов.

Практически любая открытая лапаротомия как оперативное вмешательство технически состоит из трех быстро сменяющих друг друга этапов: рассечения поверхностных слоев, разделения мышечно-апоневротического слоя и рассечения париетальной брюшины.

Рассечение поверхностных слоев — кожи, подкожной жировой клетчатки, поверхностной фасции технически одинаково при любой лапаротомии. На этом этапе различаются только расположение, длина, направление и форма кожного разреза. Важно, чтобы этот этап был полностью выполнен по всей длине кожного разреза до перехода ко второму этапу. Именно техникой выполнения второго этапа различаются разные способы лапаротомии. Их различия определяются особенностями строения и топографии мышечно-апоневротического слоя в месте выполнения лапаротомии. Что касается третьего этапа, рассечение париетальной брюшины технически одинаково, различаясь только направлением рассечения брюшины.

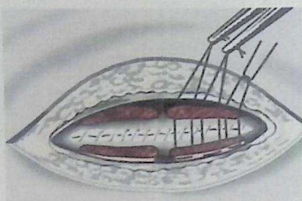
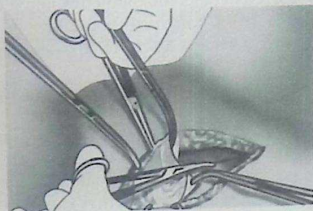
При нижней срединной лапаротомии (верхний слайд) кожа с подкожной клетчаткой и поверхностной фасцией рассекается строго по срединной линии, также срединным разрезом рассекается апоневроз по белой линии. Прямые мышцы раздвигаются тупо, париетальная брюшина рассекается также вертикальным срединным разрезом.

Способ технически достаточно прост. В зоне разрезов не проходит крупных кровеносных сосудов, требующих специального лигирования. Прохождение мышечно-апоневротического слоя не сопровождается травмированием мышц. При зашивании лапаротомной раны швы накладываются раздельно на каждый слой: париетальную брюшину, апоневроз и кожу с подкожной клетчаткой.

При выполнении лапаротомии по Пфанненштилю (нижний слайд) разрез кожи с подкожной жировой клетчаткой и поверхностной фасцией проводится в поперечном направлении несколько дугообразно вдоль нижней брюшной складки. Также поперечно рассекается апоневроз. А вот прямые мышцы разводятся тупо крючками в стороны, париетальная брюшина рассекается вертикально срединным разрезом, как и при нижней срединной лапаротомии. При рассечении кожи с подкожной клетчаткой в зону разреза попадают левые и правые поверхностные надчревные артерии и вены, что может потребовать их предварительного лигирования.

Зашивание лапаротомной раны производится послойно соответственно направлениям выполненных разрезов.

## Лапаротомии по Черни



### Сравнительная оценка лапаротомий в гипогастрии

Наименование разреза	Преимущества	Ограничения
Нижняя срединная лапаротомия	<ol style="list-style-type: none"> <li>1. Упрощенная техника прохождения мышечно-апоневротического слоя.</li> <li>2. Достаточный доступ к операционному полю и возможность ревизии брюшной полости.</li> <li>3. Возможность повторного использования.</li> </ol>	<ol style="list-style-type: none"> <li>1. Относительно худшее заживление апоневроза.</li> </ol>
Лапаротомия по Пфанненштилю	<ol style="list-style-type: none"> <li>1. Не приводит к образованию послеоперационных грыж.</li> <li>2. Хороший косметический эффект.</li> </ol>	<ol style="list-style-type: none"> <li>1. Не всегда обеспечивает широкий операционный доступ.</li> </ol>
Лапаротомия по Черни	<ol style="list-style-type: none"> <li>1. Достаточно широкий доступ к операционному полю.</li> <li>2. Хороший косметический эффект.</li> </ol>	<ol style="list-style-type: none"> <li>1. Ослабление прямых мышц живота.</li> <li>2. Нежелательное использование при повторных чревосечениях.</li> </ol>

**П**ри лапаротомии по Черни (верхний слайд) рассечение кожи, подкожной жировой клетчатки и поверхностной фасции производится поперечным разрезом, как и при лапаротомии по Пфанненштилю. Также поперечно рассекается апоневроз. А вот мышечный слой проходится совершенно иначе. Обе прямые мышцы рассекаются поперечно. При этом в зону рассечения каждой мышцы попадают проходящие по ее задней поверхности нижние надчревные артерия и вена.

Теперь их сравнительная оценка (таблица нижнего слайда).

К преимуществам нижней срединной лапаротомии относится упрощенная (я бы добавил, атравматическая и бескровная) техника прохождения мышечно-апоневротического слоя. Способ создает хорошие возможности для ревизии брюшной полости. Возможно повторное его использование в этой же зоне. К некоторым недостаткам можно отнести выполнение рассечения апоневроза в хуже кровоснабжаемой срединной зоне и поэтому относительно худшее заживление апоневроза, что может сопровождаться частичным расхождением швов или возникновением послеоперационных грыж белой линии.

Лапаротомия по Пфанненштилю, наоборот, не приводит к образованию послеоперационных грыж. Заживление кожного разреза сопровождается хорошим косметическим эффектом, так как кожный рубец прячется в нижнюю брюшную складку. Вместе с тем считается, что лапаротомия по Пфанненштилю не всегда обеспечивает широкий операционный доступ, так как по ходу ее выполнения комбинируется поперечное и вертикальное направление разрезов и разделений.

Что касается лапаротомии по Черни, то ее оценка более противоречива. С одной стороны, разрез создает широкий доступ к операционному полю особенно в поперечном направлении. Это важно при ревизии боковых отделов таза. Как и лапаротомия по Пфанненштилю, лапаротомия по Черни сопровождается хорошим косметическим эффектом. С другой стороны, это наиболее травматичный для брюшной стенки способ из трех лапаротомных разрезов, так как его выполнение сопровождается пересечением прямых мышц. Во-первых, это несколько усложняет технику операции, во-вторых (и это, пожалуй, самое главное), мышцы спивают, а известно, что мышца срастается соединительнотканным рубцом, что ослабляет функцию прямых мышц живота.

Такова сравнительная оценка трех способов лапаротомии в гипогастрии. Оперирующий акушер-гинеколог при выборе способа открытой лапаротомии должен взвешивать все положительные качества способов и их ограничения с учетом вида и объема оперативного вмешательства и ряда других клинических факторов, тем более что в настоящее время достаточно широкое распространение получают лапароскопические, щадящие для брюшной стенки способы оперативных вмешательств на органах таза, что значительно расширяет возможности современной оперативной гинекологии.

Итак, мы рассмотрели все три вопроса лекции. Был представлен целый комплекс топографо-анатомических сведений о переднебоковой брюшной стенке. На этой основе проведен анатомо-хирургический анализ применяемых в клинике способов лапаротомии в гипогастрии.

Приведенный конкретный материал позволяет сформулировать некоторые общие, итоговые положения лекции.

### **ИТОГОВЫЕ ПОЛОЖЕНИЯ ЛЕКЦИИ**

- 1. Различные области переднебоковой брюшной стенки имеют различное топографо-анатомическое строение.**
- 2. Особенности анатомического строения и топографии переднебрюшной стенки в гипогастрии составляют анатомическую основу и обуславливают анатомо-хирургические особенности разных видов лапаротомий в гипогастрии.**

## 2-я лекция

# ТОПОГРАФИЧЕСКАЯ АНАТОМИЯ ЖИВОТА

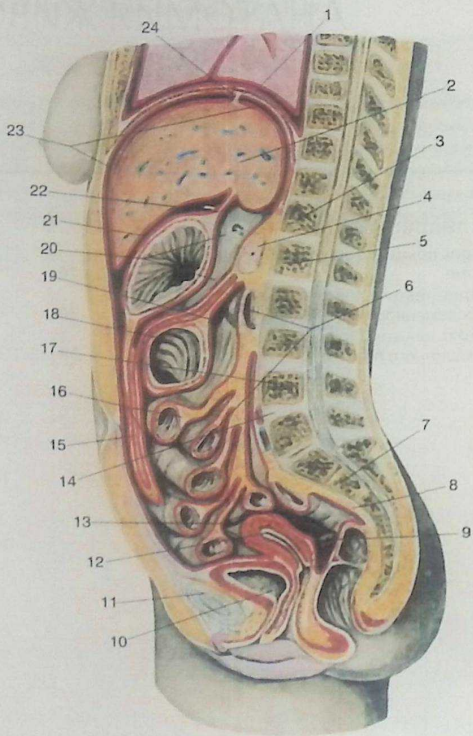
---

### ВОПРОСЫ ЛЕКЦИИ

1-й вопрос лекции. Топография брюшной полости в норме	26
2-й вопрос лекции. Изменения в брюшной полости при беременности	36
3-й вопрос лекции. Прижизненная топография забрюшинного пространства	38

1-й вопрос лекции. **ТОПОГРАФИЯ БРЮШНОЙ ПОЛОСТИ В НОРМЕ**

**Живот и таз в сагиттальном разрезе**



Переходя к рассмотрению топографической анатомии живота, я хотел бы обратить ваше внимание на два положения общего порядка.

Первое из них касается анатомических взаимоотношений брюшной полости и полости таза. Эти взаимоотношения хорошо видны на слайде, где представлен рисунок сагиттального распила туловища.

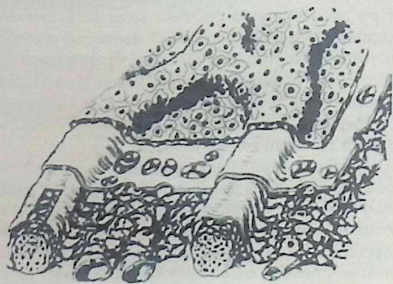

При рассмотрении рисунка вряд ли возникнет возражение против утверждения, что между брюшной полостью и полостью таза нет границы, что брюшинный этаж полости малого таза является продолжением брюшной полости, что брюшная полость также важна для акушера-гинеколога, как и полость малого таза, что уже поэтому в корне неверно иронично-критичное утверждение о том, что акушер-гинеколог не поднимается выше *linea terminalis* (границы входа в малый таз).

На рисунке слайда также видно, насколько площадь брюшной полости превышает площадь полости малого таза. Обращает на себя внимание также значительное преобладание у взрослых людей площади нижнего этажа брюшной полости над площадью верхнего этажа. Кстати, это соотношение в детском возрасте иное. Так, у новорожденного преобладает по площади и, соответственно, по объему верхний этаж над нижним. В раннем детском возрасте (примерно до пяти лет) это соотношение выравнивается, и затем площадь нижнего этажа постепенно все в большей степени преобладает над нижним, достигая максимума в юношеском возрасте.

Второе положение касается понимания нескольких терминов. В современной анатомической терминологии приводятся следующие латинские термины: *abdomen*, *cavitas abdominis et pelvis*, *cavitas abdominis*, *cavitas abdominalis*, *cavitas peritonealis*, *spatium retroperitoneale*. В русском эквиваленте этой терминологии приведенные термины, соответственно, обозначены как «живот», «полость живота и таза», «полость живота», «брюшная полость», «брюшинная полость», или «полость брюшины», «забрюшинное пространство».

Живот — это часть туловища наряду с грудью, тазом и спиной. Термин «полость живота и таза» подчеркивает анатомическое единство их полостей. Под полостью живота в России понимается внутреннее пространство живота, ограниченное внутрибрюшной фасцией, части которой, выстилающие изнутри разные мышцы, получают разные названия: «поперечная фасция», *f. transversalis*, «диафрагмальная фасция», *f. diaphragmatis*, «поясничная фасция», *f. psoatis*, «квадратная фасция», *f. quadrata*. В полости живота различают передний, больший отдел — брюшную полость и задний, меньший — забрюшинное пространство. Брюшная полость — это часть полости живота, отграниченная париетальной брюшиной, забрюшинное пространство расположено сзади между париетальной брюшиной и внутрибрюшной фасцией. Брюшинная полость, или полость брюшины, — это система щелей и пространств между париетальной и висцеральной брюшиной, содержащая серозную жидкость.

## Послойное строение брюшины и всасывающего люка



### Участие брюшины в продукции и всасывании внутрибрюшной жидкости

Продуцирующие  
участки

Всасывающие  
участки

Висцеральная брюшина тонкой кишки

1. Диафрагмальная часть париетальной брюшины.
2. Брюшина углублений малого таза.
3. Широкие связки матки

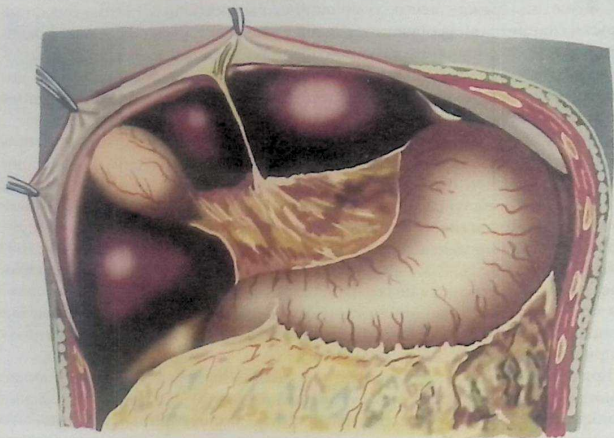
**П**осле приведенных выше общих замечаний мы можем перейти конкретно к рассмотрению топографической анатомии брюшной полости. Прежде всего, о брюшине, выстилающей стенки брюшной полости (париетальная брюшина), и брюшине, покрывающей органы брюшной полости, составляя их серозную оболочку (висцеральная брюшина).

Несмотря на незначительную толщину (0,2–0,3 мм), брюшина имеет довольно сложное строение, состоящее, прежде всего, в чередовании слоев коллагеновых и эластических волокон (левый рисунок верхнего слайда).

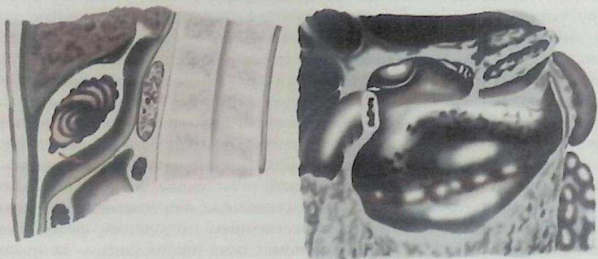
Внутренняя поверхность брюшины выстлана однослойным эндотелием, клетки которого располагаются на пограничной мембране. А далее последовательно: слои ориентированных коллагеновых, неориентированных эластических, ориентированных эластических волокон и самый наружный решетчатый коллагеново-эластический слой. Коллагеновые волокна придают брюшине определенную прочность, эластические волокна — эластичность, растяжимость. Соотношение между коллагеновыми и эластическими волокнами различно в разных участках брюшины. Так, эластических волокон больше в брюшине, выстилающей нижнюю поверхность диафрагмы, площадь которой меняется при дыхании, селезенке, объем которой меняется при ее различном кровенаполнении.

Брюшина — иннервированная серозная оболочка, содержит хорошо развитые микроциркуляторное кровеносное русло и сети лимфатических капилляров. Соотношение их в разных отделах брюшины различно, что связано их функциональными различиями по отношению к продукции и циркуляции серозной жидкости. Рассмотрите нижний слайд. По функциональному признаку различают продуцирующие и всасывающие участки. К продуцирующим относится висцеральная брюшина, покрывающая тонкую кишку. В ней наиболее развито кровеносное микроциркуляторное русло, так как внутрибрюшинная серозная жидкость является трансудатом крови. И наоборот, более развита сеть лимфатических капилляров там, где происходит всасывание серозной жидкости. Такими местами являются: диафрагмальная брюшина, брюшина дна малого таза и брюшина широких связок матки. Такое расположение функционально оправданно, так как поверхность диафрагмальной брюшины меняется при дыхании, а брюшина дна таза — самое нижнее место в туловище. В диафрагмальной брюшине имеются так называемые насасывающие, или всасывающие, люки, детально описанные известным отечественным гистологом, членом-корреспондентом АМН СССР М.А. Бароном. Схема такого люка — на правом рисунке верхнего слайда. Это участок брюшины овальной формы размером до 0,5 мм, где из волоконных слоев имеется только решетчатый коллагеново-эластический слой, в пограничной мембране имеются небольшие отверстия, фенестры, и сконцентрированная лимфатическая сеть капилляров непосредственно контактирует с эндотелиальными клетками брюшины, что обеспечивает поступление серозной жидкости в лимфатическую сеть при дыхательных движениях диафрагмы.

## Преджелудочная и печеночная сумки



## Сальниковая сумка



**В**ерхний и нижний этажи брюшной полости разделяет поперечная ободочная кишка со своей брыжейкой. В верхнем этаже располагаются: печень с желчным пузырем и внепеченочными протоками, желудок, верхняя половина двенадцатиперстной кишки, селезенка.

Главная топографо-анатомическая особенность верхнего этажа — наличие трех брюшинных сумок: печеночной, преджелудочной и сальниковой.

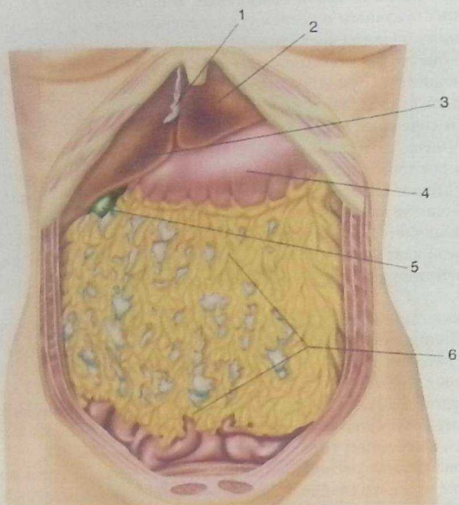
Печеночная сумка (верхний слайд) занимает правую половину верхнего этажа и содержит правую долю печени. Поэтому она имеет вид межбрюшинной щели, которая окружает правую долю печени сверху, спереди и снизу и в которой выделяют правое поддиафрагмальное пространство, предпеченочную и подпеченочную щели. Правое поддиафрагмальное пространство — самое высокое место в брюшной полости. Поэтому в нем, прежде всего, появляется свободный газ брюшной полости (например, воздух при прободной язве желудка). Это место локализации поддиафрагмальных абсцессов, например, аппендикулярного происхождения, гематом при травмах печени.

Очень важна подпеченочная щель, содержащая желчный пузырь с протоками и сальниковое отверстие. Окружающие ее органы или их части составляют гепатобилиарную зону, где выполняется значительный объем абдоминальных операций.

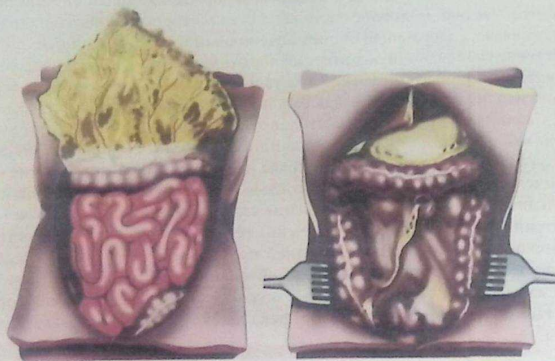
Преджелудочная сумка занимает середину и левую часть верхнего этажа и содержит левую долю печени с левым поддиафрагмальным пространством над ней и селезенку (правый рисунок верхнего слайда).

Сальниковая сумка располагается позади желудка. Ее стенки видны на левом рисунке нижнего слайда. Переднюю стенку образуют малый сальник, задняя поверхность желудка и желудочно-ободочная связка, верхнюю — нижняя поверхность печени (хвостатая доля), заднюю — брюшина, покрывающая поджелудочную железу, нижнюю — брыжейка ободочной кишки. Важнейшей частью малого сальника составляет печеночно-двенадцатиперстная связка, содержащая общий печеночный и общий желчный протоки, собственную печеночную артерию, воротную вену, печеночное нервное сплетение, печеночные лимфатические узлы. Слева сумка ограничена верхней и нижней брюшинными складками, подходящими к воротам селезенки. Полость сальниковой сумки имеет довольно сложный рельеф и является самой изолированной частью брюшинной полости. На правом рисунке нижнего слайда видно, что только справа через сальниковое отверстие она сообщается с общей брюшинной полостью. Поэтому при раннем заживании сальникового отверстия воспаление сальниковой сумки протекает по типу ограниченного перитонита с очень стертой, трудной для диагностики клинической картиной. Близость задней поверхности желудка и передней поверхности поджелудочной железы обуславливает возможность протекания язвы задней стенки желудка в поджелудочную железу и, наоборот, прорастания (не анастомозирования) рака поджелудочной железы в стенку желудка.

## Большой сальник



## Нижний этаж брюшной полости



**В** нижнем этаже брюшной полости после вскрытия передней брюшной стенки прежде всего встречается большой сальник. Это очень реактивная брюшинная структура, прежде всего, реагирующая на любые события в брюшной полости травматического, воспалительного или иного характера. При повреждениях полых или паренхиматозных органов первым подпаивается большой сальник, «стремящийся» закрыть или отграничить место поражения. Неслучайно в немецкой медицинской литературе иногда его называют *der Polizaihund*, сторожевым псом брюшной полости. Однако он же может быть источником развития спаечного процесса и на этой основе — спаечной кишечной непроходимости. Большой сальник является хорошим пластическим материалом. Он содержит микроциркуляторное кровеносное и лимфатическое русло, сальниковые лимфатические узлы, из-за которых он подлежит удалению при операциях по поводу рака желудка. В нашей стране в 1989 г. в издательстве «Медицина» вышла монография «Большой сальник», содержащая все необходимые сведения о его топографии, анатомическом и гистологическом строении, функции, развитии, иммунологии, применении в хирургии, акушерстве и гинекологии, других разделах медицины. По сути, это энциклопедия большого сальника, с которой весьма полезно познакомиться и использовать ее в практической деятельности.

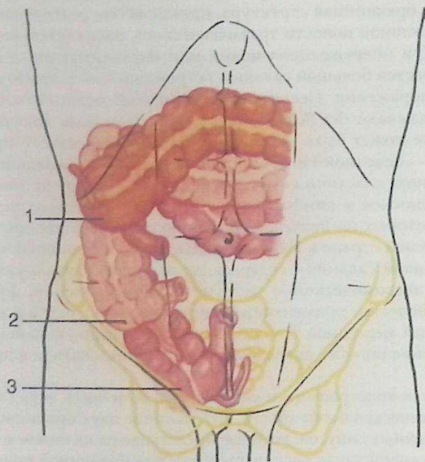
Что касается топографии нижнего этажа, то и здесь есть главная топографо-анатомическая особенность. Это наличие двух брюшинных каналов и двух брыжеечных синусов, которые представлены на нижнем слайде.

Правый боковой канал располагается между брюшиной правой боковой стенки и восходящей ободочной кишкой. Внизу он переходит в подвздошную яму большого таза, а сверху сообщается с подпеченочной щелью и правым поддиафрагмальным пространством. Эта особенность обуславливает возможность появления в подвздошной яме желудочного содержимого при прободной язве желудка или развитии упоминавшегося ранее поддиафрагмального абсцесса аппендикулярного происхождения.

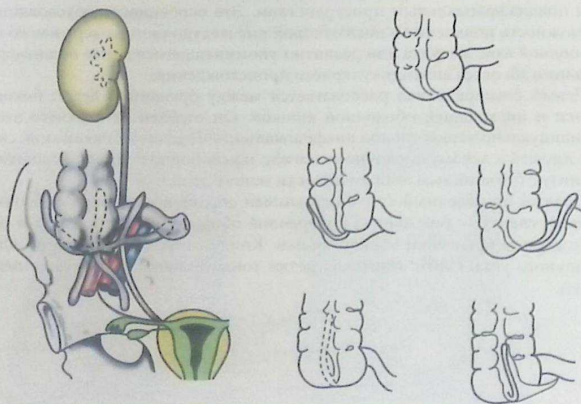
Левый боковой канал располагается между брюшиной левой боковой стенки и нисходящей ободочной кишкой. Он отделен от верхнего этажа индивидуально варибельной диафрагмально-ободочной брюшинной связкой, идущей к левому ободочному изгибу, но свободно и широко сообщается внизу с брюшинным этажом полости малого таза.

Правый брыжеечный синус отграничен справа восходящей ободочной кишкой, сверху — брыжейкой поперечной ободочной кишки, слева и снизу — корнем брыжейки тонкой кишки. Книзу синус суживается до илеоцекального угла. Синус содержит петли тонкой кишки, преимущественно тощей.

## Различия в уровнях расположения слепой кишки



## Различия в положении червеобразного отростка



**Л**евый брыжеечный синус отграничен справа корнем брыжейки тонкой кишки, сверху — брыжейкой поперечной ободочной, слева — нисходящей ободочной кишкой. Внизу синус широко сообщается с брыжеечным этажом малого таза, что обуславливает возможность сочетанного развития воспалительного процесса в брюшной полости и полости таза.

Из особенностей органов нижнего этажа брюшной полости наиболее существенны индивидуальные различия анатомического строения и топографии слепой кишки с червеобразным отростком и ободочной кишкой. По данным литературы, высота расположения слепой кишки индивидуально может широко варьировать от подпеченочного положения до расположения в пределах малого таза. Для практических целей достаточно выделять три основных наиболее часто встречающихся варианта, представленных на верхнем слайде: типичное расположение в правой подвздошной яме, высокое расположение над гребнем крыла подвздошной кости и тазовое положение в полости малого таза. Из отделов ободочной кишки, пожалуй, наибольший практический интерес представляют отличия поперечной ободочной кишки от строго поперечного расположения без какого-либо провисания до резкого удлинения и провисания вниз вплоть до расположения в пределах таза.

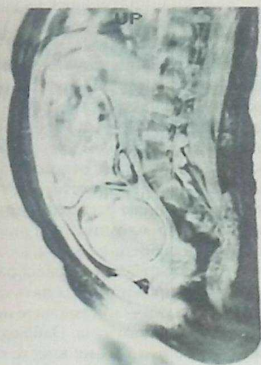
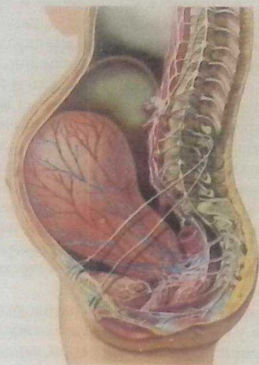
Клинически особенно важны, в том числе для акушерства и гинекологии, различия в расположении червеобразного отростка, которые в отечественной литературе представлены пятью вариантами (нижний слайд).

Первый вариант — нисходящее положение отростка, когда он направлен вниз в сторону малого таза. Наблюдается у 50% людей. Сюда же относятся случаи тазового положения вместе со слепой кишкой. При таком варианте возникают наиболее тесные взаимоотношения с правым яичником и маточной трубой, которые могут значительно затруднять дифференциальную диагностику аппендицита и трубной или яичниковой патологии. Второй вариант — латеральное положение отростка, когда он лежит в правом боковом канале и имеет восходящее направление. Наблюдается у 20–25% людей. При значительной длине отростка острый аппендицит может имитировать приступ острого холецистита.

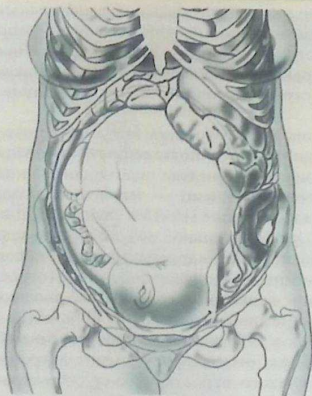
Третий вариант — медиальное положение отростка, когда он направлен к срединной линии или даже заходит в левую подвздошную яму. Может располагаться впереди или позади конечного отдела подвздошной кишки. Наблюдается у 17–20% людей. Четвертый вариант — заднее, или позади-слепокишечное (ретроцекальное) расположение (10–13% случаев). Он подразделяется на три подварианта: 1) ретроцекальное интраперитонеальное положение (отросток в позадислепокишечном кармане брюшной полости, имеет брыжейку); 2) ретроцекальное интрамуральное положение (отросток расположен на задней стенке слепой кишки под ее серозной оболочкой, редкий вариант); 3) ретроцекальное ретроперитонеальное положение (отростка в брюшинной полости нет, он в забрюшинном пространстве вблизи правой почки, брыжейка у отростка отсутствует, вариант встречается примерно у 5% людей, воспаление такого отростка может имитировать правостороннюю почечную колику). Наконец, пятый вариант — переднее положение отростка, когда он лежит на передней поверхности слепой кишки. Это крайне редкий вариант (менее 1% наблюдений). Вариант не включает в ряд других классификаций.

2-й вопрос лекции. **ИЗМЕНЕНИЯ В БРЮШНОЙ ПОЛОСТИ ПРИ БЕРЕМЕННОСТИ**

**Беременная матка в брюшной полости**



**Изменение положения кишечника при беременности**



**Т**аковы основные топографо-анатомические особенности неизменной брюшной полости и некоторые примеры их клинического значения.

Теперь применительно к тематике лекционного цикла закономерен вопрос: какие изменения происходят в брюшной полости при беременности, особенно в ее второй половине? И вот тут у меня возникли трудности с подбором иллюстративного материала. И тому есть причины. Секционные анатомические наблюдения, как и интраоперационные, крайне редки. Прижизненные инструментальные исследования имеют значительные ограничения. Тем не менее вот три иллюстрации на интересующую нас тему.

На левом рисунке верхнего слайда беременная матка занимает всю брюшную полость. А куда исчезли органы брюшной полости? Вряд ли этот рисунок анатомически достоверен. Мало информации добавляет и правый рисунок с результатом ультразвукового исследования.

Более существенен рисунок нижнего слайда. На нем, по крайней мере, видно, что беременная матка занимает в брюшной полости переднее положение, о чем хорошо знают все акушеры. Она смещает петли кишок вверх и в стороны. Это видно на рисунке, но и он не отражает всех топографо-анатомических изменений, которые происходят в брюшной полости при беременности.

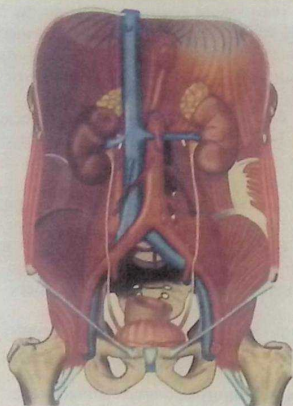
Суммируя разрозненные сведения описательного характера, которые имеются в специальной литературе, можно свести их к следующим положениям.

При беременности происходят следующие топографо-анатомические изменения в брюшной и грудной полостях:

- смещение петель тонкой кишки вверх назад и по бокам от матки;
- смещение вверх поперечной ободочной кишки и большого сальника;
- достижение дном матки нижней поверхности печени;
- возможное сдавление нижней полой вены в забрюшинном пространстве;
- в результате смещения вверх и отдавливания органов брюшной полости, в том числе и органов верхнего этажа, — более высокое положение диафрагмы;
- приобретение сердцем более горизонтального положения в средостении.

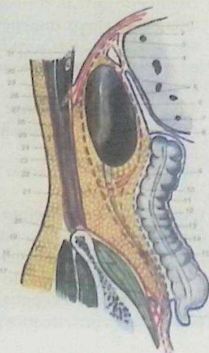
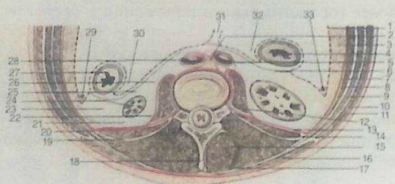
Приведенные изменения не являются только анатомическими. Они могут быть основой целого ряда функциональных и патологических изменений, сопровождающих течение второй половины беременности: нарушений функционирования желудочно-кишечного тракта, функциональных нарушений деятельности сердца, клинических проявлений нарушений венозного кровотока в системе нижней полой вены и ряда других.

### 3-й вопрос лекции. ПРИЖИЗНЕННАЯ ТОПОГРАФИЯ ЗАБРЮШИННОГО ПРОСТРАНСТВА



Органы и кровеносные сосуды  
забрюшинного пространства

Схема строения забрюшинного  
пространства по Г.Г. Стромбергу



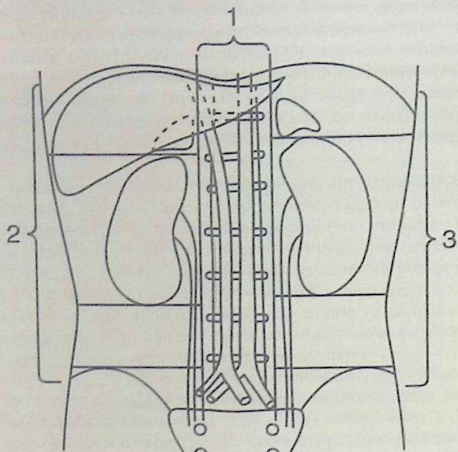
**К**ак уже указывалось, забрюшинное пространство, *spatium retroperitoneale*, составляет задний отдел полости живота, отграниченный спереди париетальной брюшиной задней стенки брюшной полости, сзади — внутрибрюшной фасцией, покрывающей поясничный отдел позвоночника, парные большую поясничную и квадратную мышцы поясницы. Вверху забрюшинное пространство достигает диафрагмы, внизу переходит в клетчаточные пространства таза. На верхнем слайде показаны органы и крупные кровеносные сосуды забрюшинного пространства: левая и правая почки с надпочечниками и мочеточниками, брюшная аорта, нижняя полая вена.

От брюшной аорты последовательно отходят ветви: чревный ствол, верхняя брыжеечная артерия, левая и правая почечные артерии, левая и правая яичниковые артерии, нижняя брыжеечная артерия, конечные ветви: левая и правая общие подвздошные артерии. К ветвям брюшной аорты нужно добавить: парные нижние диафрагмальные артерии, поясничные артерии, средние надпочечниковые артерии. Притоками нижней полой вены являются: левая и правая общие подвздошные вены, правая яичниковая вена (левая впадает в левую почечную вену), левая и правая почечные вены, под диафрагмой — три-четыре печеночные вены. По ходу аорты располагаются чревные и околоаортальные лимфатические узлы.

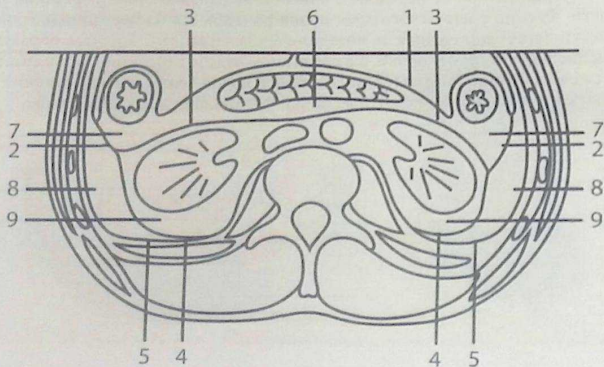
Строение забрюшинного пространства видно на двух схемах, предложенных Г.Г. Стромбергом еще в 1909 г. (нижний слайд). В забрюшинном пространстве выделяют срединный отдел, левый и правый боковые отделы. Главная особенность забрюшинного пространства — наличие в нем забрюшинной фасции и локальных скоплений жировой клетчатки.

Забрюшинная фасция с каждой стороны начинается от угла париетальной брюшины при ее переходе с боковой на заднюю стенку брюшной полости. Фасция у наружного края почки разделяется на передний и задний листки (впередипочечная и позадипочечная фасции), которые образуют фасциальную капсулу почки, а в срединном отделе передний листок срастается с адвентицией аорты (слева) и нижней полой вены (справа), а задний — с надкостницей позвонков. Ниже почки фасция окружает мочеточник.

## Схема отделов и частей брюшинного пространства



## Схема строения брюшинного пространства на горизонтальном срезе



**В** боковых отделах выделяют: а) забрюшинный клетчаточный слой, *textus cellululosus retroperitonealis*, расположенный с каждой стороны между внутрибрюшной и забрюшинной фасциями; б) жировую капсулу почки, *capsula adiposa renis* (паранефрон, *paranephron*, паранефральная клетчатка); в) позадиободочную клетчатку (параколون, *paracolon*), расположенную справа позади восходящей, а слева — позади нисходящей ободочной кишки; г) околочеточниковую клетчатку (парауретерон, *paraureteron*), окружающую поясничную часть мочеточника.

На нашей кафедре доктором медицинских наук С.Н. Лященко было проведено крупное исследование по клинической анатомии забрюшинного пространства с использованием компьютерной томографии и гистотопографического метода. Его результаты позволили существенно дополнить и детализировать традиционные схемы строения забрюшинного пространства. Такие дополненные схемы представлены на верхнем и нижнем слайдах.

Боковые отделы (верхний слайд) мы разделяем на верхнюю, или надпочечную, среднюю, или почечную, и нижнюю, или подпочечную, части, каждая из которых имеет свою, отличную от других частей, топографию. На нижнем слайде кроме трех скоплений жировой клетчатки бокового отдела — параколон (7), паранефрон (9) и забрюшинного клетчаточного слоя (8) — мы выделяем в верхней части срединного отдела ретропанкреатическое клетчаточное пространство позади поджелудочной железы (6). При этом, в отличие от прежних данных, было установлено, что левая и правая впередипочечные фасции в срединном отделе срастаются или переходят в друг друга, образуя заднюю стенку ретропанкреатического клетчаточного пространства и отделяя его от брюшной аорты и нижней полой вены. Описываемое клетчаточное пространство в правую сторону сообщается с позадиободочной клетчаткой восходящей ободочной кишки, а в левую сторону — с позадиободочной клетчаткой нисходящей ободочной кишки.

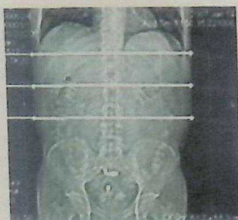Ретропанкреатическое клетчаточное пространство имеет большое значение в абдоминальной хирургии. Оно является местом развития ретропанкреатических абсцессов или гнойных затеков при гнойных формах перитонита. Установленные анатомические сообщения с позадиободочными клетчаточными пространствами определяют преимущественные направления распространения гнойных затеков.

Кроме ретропанкреатической клетчатки в надпочечниковой части бокового отдела целесообразно выделять надпочечниковую жировую клетчатку, окружающую надпочечники.

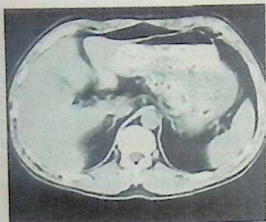
Таким образом, предлагается следующая детализированная и дополненная структура забрюшинного пространства.

Забрюшинное пространство разделяется на срединный отдел, левый и правый боковые, или латеральные, отделы. В каждом боковом отделе выделяются надпочечная, почечная и подпочечная части. Жировые клетчаточные скопления забрюшинного пространства представлены: в срединном отделе — ретропанкреатическим клетчаточным пространством; в боковом отделе — околнадпочечниковой жировой клетчаткой, жировой капсулой почки, позадиободочной жировой клетчаткой, околочеточниковой клетчаткой и забрюшинным клетчаточным слоем.

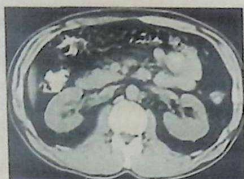## Части бокового отдела забрюшинного пространства



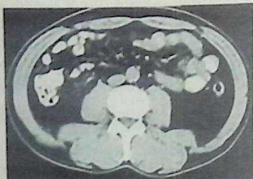а



б

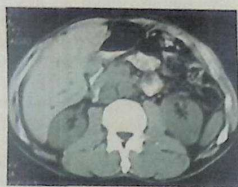

в

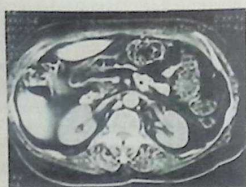


г

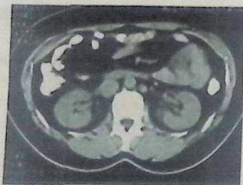## Различия почечной части бокового отдела забрюшинного пространства



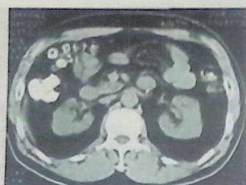
а



б



в



г

**Н**а верхнем и нижнем слайдах мы хотели бы представить различия трех частей бокового отдела забрюшинного пространства. На верхнем слайде показаны компьютерно-томографические различия этих частей. На верхней правой компьютерной томограмме правая надпочечниковая часть представлена уплощенным темным промежутком неправильной формы, ограниченным правой долей печени, поясничными ножками диафрагмы, нижней полой веной, боковой поверхностью позвонков, мышцами поясничной области, левая надпочечниковая часть представлена темной зоной примерно округло-квадратной формы, ограниченной диафрагмой, ее поясничными ножками, боковой поверхностью позвонков, селезенкой, мышцами поясничной области. Сами темные пространства — это жировая клетчатка надпочечниковых частей. На аксиальных компьютерных томограммах более низкого уровня визуализируются срезы надпочечников. При этом правый и левый надпочечники имеют разную форму и топографию. Правый надпочечник залегает в щели между задней поверхностью правой доли печени и поясничным отделом диафрагмы. Оперативный доступ к нему более затруднен, чем к левому. Левый надпочечник более свободно расположен в правой надпочечной области. Оба надпочечника отделены от верхнего полюса соответствующей почки более или менее выраженным слоем жировой клетчатки, а не так, как они изображаются в традиционных учебниках и руководствах — «непосредственно» сидящими на верхнем полюсе почек.

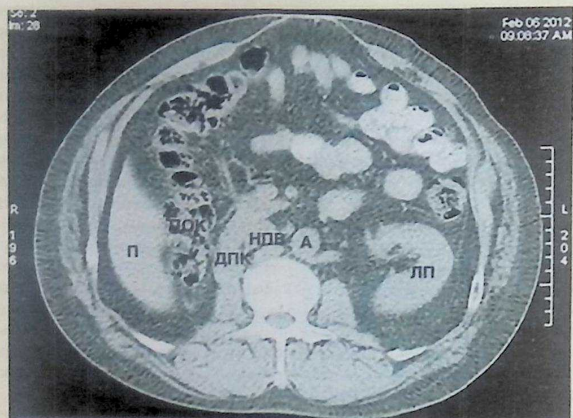
Почечную часть бокового отдела забрюшинного пространства заполняет массивная почка с почечными сосудами — почечной артерией и веной. Темное пространство, окружающее почку, — это ее жировая капсула. На аксиальных компьютерных томограммах нижнего слайда хорошо видны индивидуальные различия выраженности околопочечной клетчатки и ее различия в выраженности на разных уровнях почечной части.

Подпочечная часть и слева, и справа представляет собой на аксиальных компьютерных томограммах обширную зону, заполненную жировой клетчаткой. Она включает и околоободочную, и околомочеточниковую клетчатку, и значительную часть клетчатки забрюшинного клетчаточного слоя. Из органных структур в подпочечной части проходит забрюшинная часть мочеточника. Мочеточник располагается вдоль поверхности большой поясничной мышцы.

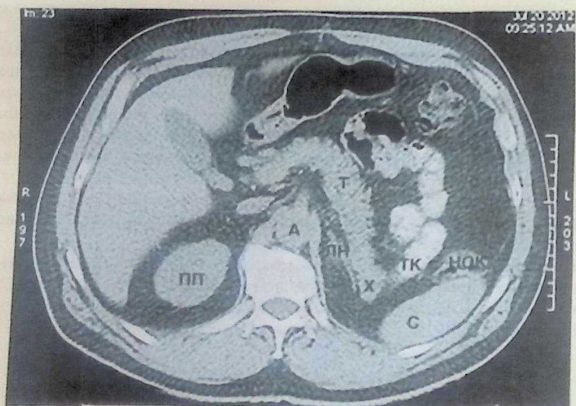
Таким образом, все три части бокового отдела забрюшинного пространства различаются своей топографией, содержанием органов и жировой клетчатки.

Этими сведениями можно было бы ограничиться, если бы не данные, полученные на нашей кафедре врачом-рентгенологом Ю.В. Сафроновой по изменениям в брюшной полости и забрюшинном пространстве после нефрэктомии по поводу опухолевых поражений почек.

Изменения в брюшной полости и забрюшинном пространстве  
после правосторонней нефрэктомии



Изменения в брюшной полости и забрюшинном пространстве  
после левосторонней нефрэктомии



**У**даление почки приводит к появлению в забрюшинном пространстве значительной полости. Возникает закономерный вопрос: как ликвидируется такая полость, чем она заполняется? Ответ на этот вопрос на двух слайдах.

На верхнем слайде представлена аксиальная компьютерная томограмма, выполненная больному через 2 недели после операции удаления правой почки по поводу ее ракового поражения. На томограмме ясно видно, что образовавшаяся полость заполнена сместившейся в забрюшинное пространство восходящей ободочной кишкой, двенадцатиперстной кишкой, головкой поджелудочной железы, даже правой долей печени.

А вот на нижнем слайде последствия для брюшной полости и забрюшинного пространства левосторонней нефрэктомии по такому же поводу, только при поражении левой почки. На компьютерной томограмме видно смещение в забрюшинное пространство нисходящей ободочной кишки, значительное удлинение и смещение туда же поджелудочной железы и, что особенно удивительно, смещение селезенки из верхнего этажа брюшной полости.

Такие данные выводят нас на разговор об относительности и механизмах фиксации внутренних органов. Оказывается, что даже такие, казалось бы, абсолютно фиксированные органы к стенкам полостей, крупным кровеносным сосудам, органы, расположенные экстра- или мезоперитонеально, такие как печень, поджелудочная железа, двенадцатиперстная кишка, могут смещаться, пусть частично, но изменять свою форму и менять топографию. Каковы механизм и причины таких изменений? В традиционной анатомии выделяются следующие факторы фиксации и стабилизации положения органов:

- межорганные анатомические связи и топографо-анатомические взаимодействия;
- фиксация органов к стенкам полостей (задней стенке брюшной полости, стенкам и дну полости малого таза), крупным сосудам;
- наличие внутриполостного давления.

Полученные данные свидетельствуют о том, что ведущую роль в фиксации полостных органов играет внутриполостное давление. В самом деле, удаление объемного органа или его существенной части приводит к появлению пустой полости, то есть зоны с резко сниженным или вообще отсутствующим внутриполостным давлением. И это приводит к смещению окружающих, казалось бы, хорошо фиксированных органов по направлению к зоне резко сниженного внутриполостного давления.

Как показывают данные литературы и результаты проводимых нами исследований, приведенные соображения касаются и органов грудной полости, и органов малого таза. Поэтому они представляют общеклинический интерес.

В заключении лекции я хотел бы представить, как это было и после первой лекции, на следующем слайде три итоговых положения, вытекающих из приведенного конкретного материала.

### ИТОГОВЫЕ ПОЛОЖЕНИЯ ЛЕКЦИИ

1. Существует топографо-анатомическое единство нижнего этажа брюшной полости и полости таза, выражающееся в анатомической связи, взаимном проникновении органов и возможности распространения патологических процессов.

2. При беременности происходят значительные изменения в топографии нижнего этажа брюшной полости, распространяющиеся на сопредельные области.

3. Компьютерная томография является не только методом диагностики, но и методом прижизненных топографо-анатомических исследований и позволяет изучать прижизненную клиническую анатомию органов и областей.

## 3-я лекция

# ТОПОГРАФИЧЕСКАЯ АНАТОМИЯ ЖЕНСКОГО ТАЗА

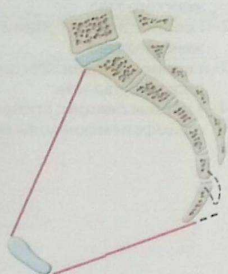
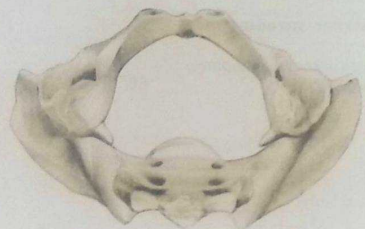
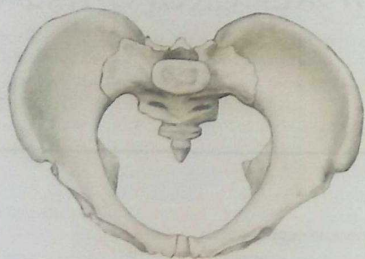
---

### ВОПРОСЫ ЛЕКЦИИ

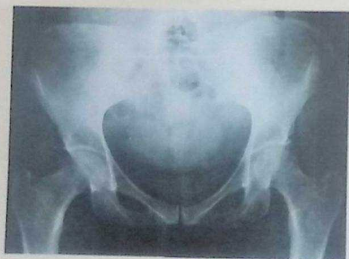1-й вопрос лекции. Анатомические особенности женского таза	48
2-й вопрос лекции. Этажи и топография органов женского таза	60
3-й вопрос лекции. Фасции и клетчаточные пространства таза	62
4-й вопрос лекции. Кровеносные сосуды, нервы и лимфатические узлы малого таза	66

1-й вопрос лекции. **АНАТОМИЧЕСКИЕ  
ОСОБЕННОСТИ ЖЕНСКОГО ТАЗА**

Костный женский таз



Рентгенограмма женского таза



**К**остную основу женского таза (как и мужского) составляют четыре кости: парная тазовая кость (левая и правая), крестец и копчик (верхний слайд). Тазовая кость состоит из трех сросшихся костей — подвздошной, седалищной и лобковой.

Представляют клинический интерес определяемые визуально и пальпаторно наружные костные ориентиры таза. Это верхний край симфиза, горизонтальные ветви лобковых костей с лобковыми бугорками, верхние передние подвздошные ости, седалищные бугры, копчик. Сюда же относятся большие вертелы бедренных костей. Костные ориентиры служат точками для определения наружных параметров таза.

Таз делят на два отдела: верхний, более широкий — большой таз и нижний, более узкий — малый таз. Границей между ними является пограничная линия, *linea terminalis*, образованная мысом крестца, дуговой линией подвздошных костей, лобковыми гребнями и верхним краем симфиза. Она ограничивает верхнюю апертуру малого таза. Нижняя апертура малого таза ограничена копчиком, седалищными буграми, нижними ветвями лобковых костей, нижним краем симфиза.

Костную основу большого таза составляют сзади нижние поясничные позвонки и основание крестца, с боков — крылья подвздошных костей, малого таза: а не сзади — крестец с копчиком, с боков и спереди — части тазовых костей ниже пограничной линии. Слабое место костного таза — линии крестцовых отверстий, по которым происходит переломы таза.

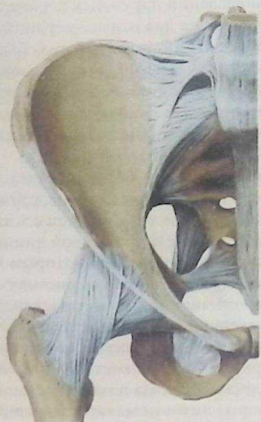
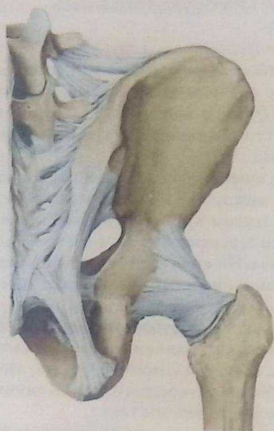Анатомическую характеристику женского таза принято рассматривать в виде отличий, или особенностей, женского таза в сравнении с мужским. Такие отличия состоят в следующем:

- \* кости женского таза более тонкие и менее массивные;
- \* крылья тазовых костей более наклонены в стороны;
- \* плоскость входа в малый таз поперечно-овальной формы;
- \* форма полости малого таза приближается к цилиндрической;
- \* симфиз короче и шире;
- \* лобковый угол больше и равен 90–100°;
- \* седалищные кости располагаются параллельно друг другу;
- \* крестец шире и короче;
- \* копчик меньше выдается вперед.

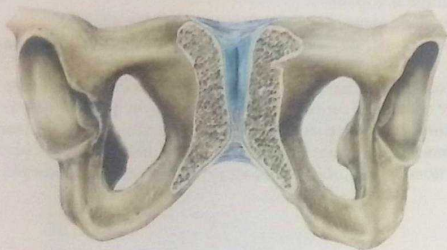
В целом женский таз более широкий и объемный по сравнению с мужским.

Чтобы завершить начальное рассмотрение костной основы женского таза, мы представляем на нижнем слайде типовую фронтальную рентгенограмму женского таза. На рентгенограмме видны крестец и тазовые кости, симфиз, головка, шейка, большой вертел бедренных костей, суставная впадина и линия полости тазобедренных суставов бедренных костей.

## Суставы и связки таза



## Лобковый симфиз



**К**ости таза имеют прочные межкостные соединения в виде суставов и связок. Вот их перечень (изображения на верхнем и нижнем слайде).

Соединения и связки таза.

- Лобковый симфиз.
- Межлобковый диск.
- Верхняя лобковая связка.
- Нижняя лобковая связка.
- Крестцово-подвздошный сустав.
- Передняя крестцово-подвздошная связка.
- Межкостная крестцово-подвздошная связка.
- Задняя крестцово-подвздошная связка.
- Крестцово-копчиковый сустав.
- Крестцово-бугорная связка.
- Крестцово-остистая связка.
- Запирательная мембрана.

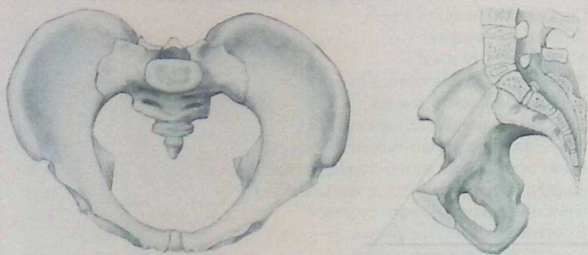
Лобковый симфиз состоит из волокнистого хряща, составляющего межлобковый диск, в котором у женского таза имеется небольшая щелевидная полость. Симфиз укреплен по верхнему и нижнему краю, соответственно, верхней и нижней лобковыми связками. Кроме того, по его передней и задней поверхности проходит надкостница лобковых костей. За счет набухания хряща и увеличения полости симфиз может расширяться, что в какой-то степени увеличивает объем полости малого таза.

Парный крестцово-подвздошный сустав образуется сочленением ушковидных поверхностей крестца и подвздошной кости. По своей форме это плоский сустав. Ушковидные поверхности имеют сложный рельеф. При этом выпуклости одной поверхности совпадают с вдавлениями другой и наоборот, поэтому движения в крестцово-подвздошном суставе практически не совершаются, тем более что капсула сустава хорошо натянута между сочленяющимися костями, а сам сустав укреплен мощными связками: передней, задней и межкостной крестцово-подвздошными. Крестцово-копчиковый сустав образуется между верхушкой крестца и основанием копчика. Сустав позволяет копчику отклоняться кзади, что имеет значение в акте родов.

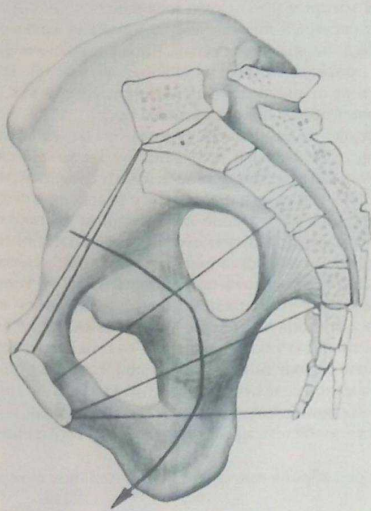
Укрепляют костный таз также крестцово-бугорная и крестцово-остистая связки. Кстати, эти связки вместе с большой седалищной вырезкой подвздошной кости и малой седалищной вырезкой седалищной кости образуют большое и малое седалищные отверстия, через которые из полости таза в ягодичную область и область промежности выходят мышцы, кровеносные сосуды и нервы.

Запирательная мембрана закрывает запирательное отверстие.

### Акушерские размеры женского таза



### Сагиттальные размеры женского таза



**В** акушерстве большое значение имеют количественные параметры, характеризующие женский таз, то есть система поперечных, продольных и косых размеров разных отделов таза. Эти параметры могут быть представлены в следующей классификации, а изображения — на двух слайдах.

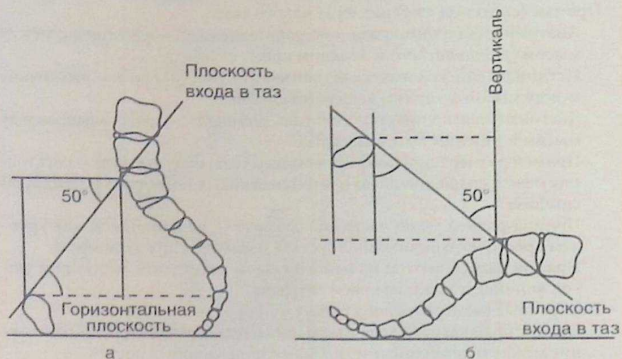
Акушерские размеры женского таза.

- Поперечные размеры большого таза.
  - Межостное расстояние, *distantia spinarum* — расстояние между верхними передними подвздошными остями.
  - Межгребневое расстояние, *distantia cristarum* — расстояние между наиболее выступающими местами подвздошных гребней.
  - Межвертельное расстояние, *distantia trochanterica* — расстояние между большими вертелами бедренных костей.
- Прямые (сагиттальные) размеры малого таза.
  - Анатомическая конъюгата, *conugata anatomica* — расстояние между мысом (*promontorium*) и верхним краем симфиза.
  - Истинная (гинекологическая) конъюгата, *conugata vera* — расстояние между мысом и задним выступом симфиза.
  - Диагональная конъюгата, *conugata diagonalis* — расстояние между мысом и нижним краем симфиза.
  - Прямой размер широкой части малого таза, *diameter recta* — расстояние между сращением 2-го и 3-го крестцовых позвонков и серединой симфиза.
  - Прямой размер узкой части малого таза — расстояние между уровнем крестцово-копчикового сустава и нижним краем симфиза.
  - Прямой размер выхода из малого таза — расстояние между верхушкой копчика и нижним краем симфиза.
- Поперечные размеры малого таза.
  - Поперечный размер входа в малый таз, *diameter transversa* — расстояние между подвздошными гребнями подвздошных костей.
  - Поперечный размер широкой части малого таза — расстояние между
  - Поперечный размер узкой части малого таза — расстояние между седалищными остями седалищных костей.
  - Поперечный размер выхода из малого таза — расстояние между седалищными буграми.
- Косые размеры малого таза.
  - Левый косой диаметр, *diameter obliqua sinistra* — расстояние между линией левого крестцово-подвздошного сустава и правым подвздошным бугорком.
  - Правый косой диаметр, *diameter obliqua dextra* — расстояние между линией правого крестцово-подвздошного сустава и левым подвздошным бугорком.

## Плоскости и размеры малого таза

Плоскость таза	Размеры, см		
	прямой	поперечный	косой
Плоскость входа	11	13,5	12
Плоскость широкой части	12,5	12,5	-
Плоскость узкой части	11,5	10,5	-
Плоскость выхода	9,5-11,5	11	-

## Угол наклона женского таза



**В** практическом акушерстве основное значение имеют параметры малого таза, количественная характеристика которых представлена в таблице верхнего слайда.

Из таблицы видно, что большие числовые значения имеют поперечный и косой размеры входа в малый таз, прямой и поперечный размеры широкой части малого таза.

Меньшие значения имеют: сагиттальные размеры входа и выхода из малого таза, поперечные размеры узкой части и выхода из малого таза.

Среди них числовое значение сагиттального размера входа в малый таз — это числовое значение истинной конъюгаты, определяющей действительные возможности вхождения в полость малого таза головки плода при родах.

Вы, наверное, обратили внимание на то, что прямой размер выхода из малого таза указан двумя числами, так как он может меняться за счет отклонения кзади копчика от указанных 9,5 до 11,5 см, что увеличивает возможности прохождения головки.

А вот неизменяемым является самый небольшой поперечный размер узкой части малого таза, так как это расстояние между несмещаемыми седалищными остями.

К приведенной таблице должен быть сделан один существенный комментарий. В таблице приведены среднестатистические числа. У разных женщин в связи с индивидуальными различиями таза они могут меняться в ту или иную сторону, что, по-видимому, нужно учитывать в работе с конкретными роженицами.

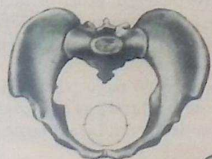
На нижнем слайде представлены схемы, углы наклона женского таза. Показано, что в положении стоя угол между плоскостью входа в малый таз и горизонтальной плоскостью в среднем равен  $50^\circ$ .

Таким же является угол между плоскостью входа в малый таз и вертикальной плоскостью в положении лежа.

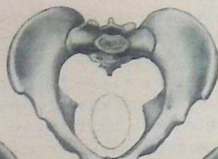
Этот параметр определяет пространственное положение женского таза и дополняет его количественную топографо-анатомическую характеристику.

Следующий этап анатомической характеристики костного таза состоит в рассмотрении аномальных форм таза, которые могут оказывать неблагоприятное воздействие на вынашивание беременности и роды естественным путем.

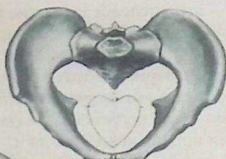## Типы женского таза по Caldwell-Moloy



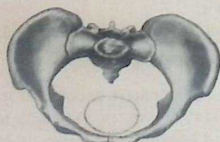
Гинекоидный



Антропоидный

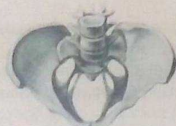

Андроидный

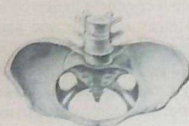

Платипеллоидный

## Аномальные формы женского таза



Поперечносуженный таз

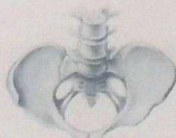

Простой плоский таз



Плоскоррахитический таз

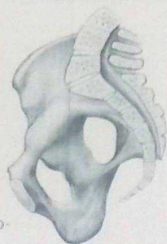Форма плоскоррахитического таза



Общеравномерно-суженный таз



Кососуженный таз



Форма крестца плоско-рахитического таза

**В** акушерско-гинекологической практике очень важное место отводится аномальным формам женского таза, резко нарушающим процесс вынашивания плода и особенно родов естественным путем. Больше того, часто аномальные формы таза делают невозможными обычные роды и служат показанием для выполнения кесарева сечения.

В литературе существуют разные классификации отклоняющихся от нормы типов и форм женского таза. Так, на верхнем слайде представлена одна из зарубежных классификаций по Caldwell-Moloy с не очень понятными названиями выделяемых типов: гинекоидный, андройдный, антропоидный, платипеллоидный.

На нижнем слайде представлены принятые в нашей стране (и не только в нашей) аномальные формы женского таза: поперечносуженный таз, простой плоский таз, общеравномерносуженный таз, кососуженный таз, плоскорихитический таз.

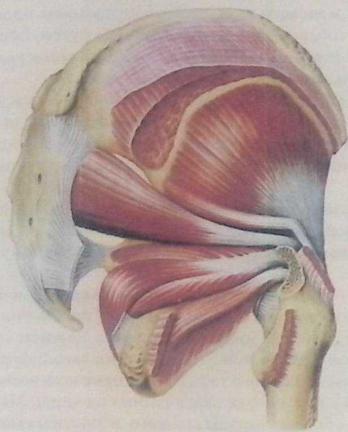
И здесь я хотел бы высказать некоторые соображения. Под аномалией мы понимаем результат отклонений от процессов нормального пренатального онтогенеза или перенесенного заболевания. Показанные на нижнем слайде формы таза не вызывают сомнений в том, что это аномальные формы. Кроме одной — общеравномерно суженного таза. Мы же отмечаем возможные индивидуальные различия в параметрах таза у разных женщин. Может быть, такой таз — результат обычного пренатального и постнатального развития по долихоморфному типу с преобладанием вертикальных размеров над горизонтальными. Но это лишь теоретические рассуждения, ибо и такой таз может представлять сложности для родового процесса. Все это формы анатомически узкого таза, общепринятую классификацию которого представляем ниже.

Классификация анатомически узкого таза.

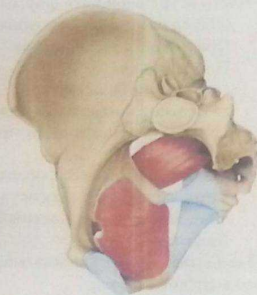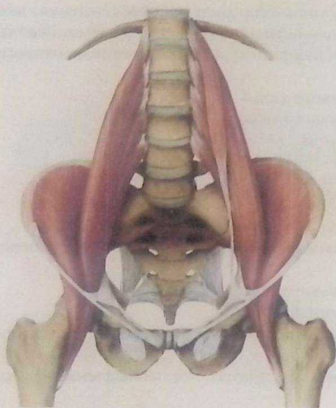
- Часто встречающиеся формы узкого таза.
  - Общеравномерно суженный таз.
  - Поперечно суженный таз.
  - Плоский таз:
    - × простой плоский таз;
    - × плоскорихитический таз;
    - × таз с уменьшенными прямыми размерами широкой части полости.
- Редко встречающиеся формы узкого таза.
  - Кососмещенный и кососуженный таз.
  - Таз с экзостозами, костными опухолями или переломами в анамнезе.
  - Кифотический таз.

Такая классификация охватывает практически все наблюдаемые формы узкого женского таза.

Наружные мышцы  
таза



Внутренние  
мышцы таза



**К**остный таз снаружи и изнутри покрыт мышцами, которые по этому признаку разделяют на наружные и внутренние (верхний и нижний слайды). Все мышцы парные.

Наружные мышцы располагаются на наружной поверхности тазовой кости. К ним, прежде всего, относятся три ягодичные мышцы: большая, средняя и малая, составляющие мышечную основу ягодичной области. Они начинаются от разных участков наружной поверхности крыла подвздошной кости и прикрепляются к большому вертелу бедренной кости. Под большой ягодичной мышцей имеется клетчаточное пространство, в котором проходят верхние и нижние ягодичные артерии и вены, верхний и нижний ягодичные нервы, седалищный нерв и задний кожный нерв бедра. В этом клетчаточном пространстве могут развиваться межъягодичные флегмоны. Под нижней третью большой ягодичной мышцы за пределы таза выходят грушевидная и внутренняя запирающая мышца. Грушевидная мышца проходит через большое седалищное отверстие. В отверстии выше и ниже грушевидной мышцы остаются надгрушевидное и подгрушевидное отверстия. Через надгрушевидную щель проходят верхние ягодичные артерия, вена и нерв, через подгрушевидную щель — нижние ягодичные артерия, вена и нерв, седалищный нерв и задний кожный нерв бедра. Через малое седалищное отверстие проходит внутренняя запирающая мышца, которую подкрепляют верхняя и нижняя близнецовые мышцы. Вместе с внутренней запирающей мышцей в малом седалищном отверстии проходят в область промежности внутренние половые артерия, вена и половой нерв.

Наиболее глубокое положение занимает наружная запирающая мышца, покрывающая снаружи запирающую мембрану в одноименном отверстии.

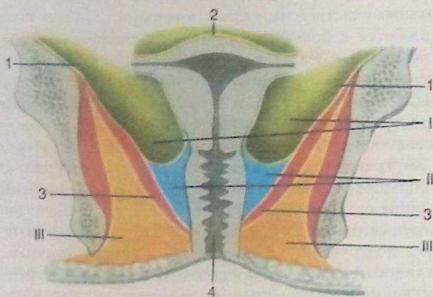
Внутренние мышцы таза представлены также парными большой и малой поясничными мышцами, подвздошной мышцей, грушевидной и внутренней запирающей мышцами. Большая поясничная мышца, начинаясь от поясничных позвонков, спускается по боковой поверхности позвоночника в большой таз, где соединяется с подвздошной мышцей, начинающейся от внутренней поверхности крыла подвздошной кости и располагающаяся в подвздошной ямке. От соединения этих мышц образуется подвздошно-поясничная мышца, которая покидает таз через мышечную лауну под паховой связкой и прикрепляется к малому вертелу бедренной кости. Малая поясничная мышца спускается по передней поверхности большой поясничной мышцы и своим длинным сухожилием влетает в надкостницу тазовой кости.

Грушевидная мышца начинается на передней поверхности крестца, проходит по боковой, заднебоковой стенке таза и покидает его через уже описанное большое седалищное отверстие. Внутренняя запирающая мышца покрывает изнутри запирающую мембрану и выходит через малое седалищное отверстие.

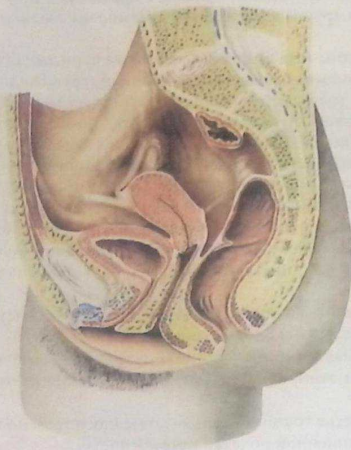
Имеется еще третья группа мышц — дна малого таза, но она будет описана на лекции, посвященной области промежности.

## 2-й вопрос лекции. ЭТАЖИ И ТОПОГРАФИЯ ОРГАНОВ ЖЕНСКОГО ТАЗА

Этажи женского таза по фронтальной схеме



Топография органов женского таза  
(на сагиттальном разрезе)



**П**олость малого таза разделяется на три этажа (верхний слайд): верхний, брюшинный этаж (I), средний, подбрюшинный этаж (II) и нижний, подкожный этаж (III). Границу между верхним и средним этажами образует спускающаяся в полость малого таза париетальная брюшина стенок брюшной полости и большого таза. Ее ход удобно рассмотреть на сагиттальном разрезе таза, представленном на нижнем слайде. Рассмотрим внимательно этот рисунок.

Итак, брюшина с передней брюшной стенки переходит на верхнезаднюю стенку мочевого пузыря, покрывает ее и достигает границы между телом матки и ее шейкой. Затем брюшина поднимается по передней поверхности тела матки, далее покрывает дно матки, переходит на ее заднюю поверхность, покрывает заднюю поверхность тела матки, надвлагалищную часть шейки, задний свод влагалища и только после этого переходит на прямую кишку. В результате впереди и позади матки образуются два брюшинных углубления: пузырьноматочное, *excavation vesicouterina*, и прямокишечно-маточное, *excavatio rectouterina (Douglasi)*. Последнее — самое низкое место в брюшинной полости. Там прежде всего появляется кровь, например при трубной беременности в результате разрыва трубы, гнойно-воспалительный экссудат при перитоните, что может быть диагностировано при пункции заднего свода.

В стороны брюшина образует парную широкую связку матки и далее переходит на боковые стенки малого таза.

Границу между средним и нижним этажами составляет фасциально-мышечный слой дна малого таза.

Органы и другие анатомические образования, расположенные в каждом из трех этажей, рассмотрим пока только в виде их перечисления.

Этажи и органы малого таза.

• Брюшинный этаж.

- Петли подвздошной кишки.
- Иногда слепая кишка и аппендикс.
- Сигмовидная кишка.
- Верхняя треть прямой кишки.
- Тело матки и верхняя часть шейки.
- Маточные трубы, яичники.
- Задний свод влагалища.

• Подбрюшинный этаж.

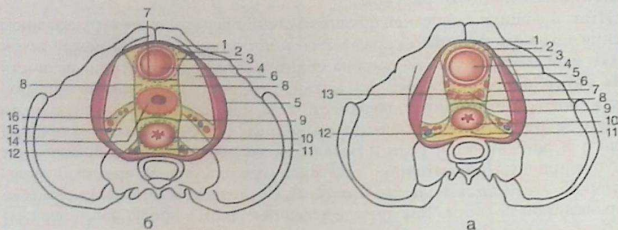
- Мочевой пузырь.
- Шейка матки.
- Верхняя часть влагалища.
- Средняя треть прямой кишки.
- Кровеносные сосуды, нервы, лимфатические узлы.

• Подкожный этаж.

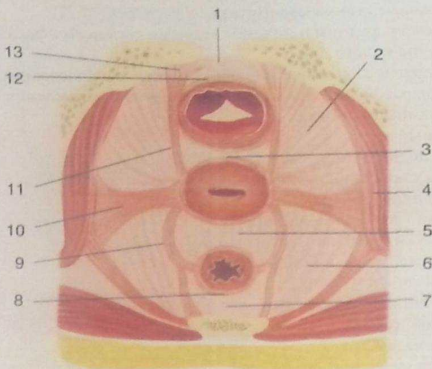
- Уретра, влагалище.
- Наружные половые органы.
- Ампулярная часть прямой кишки.
- Кровеносные сосуды и нервы.

### 3-й вопрос лекции. **ФАССИИ И КЛЕТЧАТОЧНЫЕ ПРОСТРАНСТВА ТАЗА**

**Схемы фасций, связок и клетчаточных пространств  
подбрюшинного этажа женского таза**



**Топография органов женского таза  
(на сагиттальном разрезе)**



**И**сключительное клиническое значение в акушерстве и гинекологии, как и во всей абдоминальной и тазовой хирургии, имеют фасции и клетчаточные пространства малого таза. Они имеют сложную топографическую анатомию и поэтому для изучения нуждаются в некоторой схематизации, что сделано на двух схемах верхнего и нижнего слайдов. Прежде всего, о фасциях таза. Внутривентральная фасция, спускаясь в малый таз по его стенкам, называется фасцией таза, или внутритазовой фасцией (*fascia pelvis, fascia endopelvina*). Она покрывает стенки и дно малого таза, образует фасциальные футляры некоторых тазовых органов. В результате в малом таза различают следующие фасции.

Фасции таза.

- Висцеральная фасция таза.
  - Собственные фасции органов:
    - мочевого пузыря, матки, прямой кишки.
  - Прямокишечно-влагалищная фасция, или перегородка (апоневроз Денонвиллье).
  - Прямокишечно-крестцовая фасция.
- Париетальная фасция.
  - Запирательная фасция (покрывает внутреннюю запирательную мышцу).
  - Грушевидная фасция (покрывает грушевидную мышцу).
  - Предкрестцовая фасция (покрывает переднюю поверхность крестца).
- Фасция диафрагмы таза.
  - Верхняя фасция диафрагмы таза.
  - Нижняя фасция диафрагмы таза.

Теперь рассмотрим схемы. Они однотипны, представляют собой схему горизонтального среза подбрюшинного этажа малого таза. Срединное положение друг за другом занимают: мочевой пузырь, шейка матки, прямая кишка. Собственные фасции этих органов на верхней схеме обозначены пунктирными линиями, прямокишечно-влагалищная перегородка (апоневроз Денонвиллье) — поперечной сплошной линией. Сплошной круговой линией показана париетальная фасция.

На нижней схеме лучше обозначены связки. Это скопления плотной соединительной ткани, расположенные в продольном направлении по бокам органов таза. Среди них различают связки, идущие от лобковой кости к мочевому пузырю и далее к шейке матки: лобково-пузырные, лобково-маточные, пузырно-маточные, от шейки матки к прямой кишке и далее к передней поверхности крестца.

На схемах видны клетчаточные пространства малого таза: а) вокруг мочевого пузыря: предпузырное, околопузырное, позадипузырное; б) вокруг шейки матки и влагалища: околوماتочное, околывлагалищное; в) вокруг прямой кишки: околорпрямокишечное, позадипрямокишечное; г) боковое, или пристеночное.

## Связки и клетчаточные пространства подбрюшинного этажа малого таза

Связки	Клетчаточные пространства
Лобково-пузырные Лобково-маточные Пузырно-маточные Крестцово-маточные Прямокишечно-влагалищная перегородка (брюшно-промежностный апоневроз, апоневроз Денонвилье)	Предпузырное Околопузырное Позадипузырное Околоматочное предшееечная часть позадшееечная часть боковые части Околывлагалищное Позадипрямокишечное Околопрямокишечное Боковое

### Пути распространения гнойных затеков

Клетчаточное пространство	Анатомический путь	Зона распространения
Предпузырное клетчаточное пространство	Запирательный канал Бедренный канал По ходу предпузырной фасции	Медиальное фасциальное ложе бедра Переднее фасциальное ложе бедра Передняя стенка живота
Околоматочное клетчаточное пространство	По ходу мочеточника По клетчатке широких связок матки По ходу круглой связки матки Через подгрушевидное отверстие	Забрюшинное пространство Боковые клетчаточные пространства таза Раховый канал Глубокое ягодичное пространство
Позадипрямокишечное клетчаточное пространство	Вверх по жировой клетчатке По ходу средней прямокишечной артерии	Забрюшинное пространство Боковое клетчаточное пространство таза
Боковое клетчаточное пространство	По ходу мочеточника и общей подвздошной артерии Через грушевидные отверстия По запирательному каналу По ходу наружной подвздошной артерии Через малое седловидное отверстие	Забрюшинное пространство Глубокая ягодичная область Медиальное ложе бедра Переднее ложе бедра Область промежности

**З**авершая описание связок и клетчаточных пространств малого таза, мы приводим на верхнем слайде в табличном виде их полный перечень. Среди клетчаточных пространств есть несколько более выраженных, имеющих большое клиническое значение. К ним относятся: предпузырное, боковые части околоматочного пространства (это ведь параметрий), позадипрямокишечное и парное боковое. Через предпузырное клетчаточное пространство осуществляют катетеризацию и обнажение мочевого пузыря. В боковых отделах околоматочного пространства проходят маточные артерии и располагаются венозные сплетения, довольно часты параметриты. В клетчатке позадипрямокишечного пространства располагаются лимфатические узлы и венозные сплетения. В боковом пространстве с каждой стороны проходят главные кровеносные сосуды таза, находятся основные группы лимфатических узлов.

Фасции и межфасциальные клетчаточные пространства образуют очень сложную взаимосвязанную систему с разнообразными связями, как внутритазовыми, так и внетазовыми, которые в значительной степени определяют пути распространения гнойно-воспалительных процессов и гнойных затеков. Такие пути сведены в таблицу, представленную на нижнем слайде.

Из предпузырного клетчаточного пространства гнойный процесс может распространяться по запирательному каналу в медиальное, по бедренному каналу — в переднее фасциальное ложе бедра, по ходу предпузырной фасции — в клетчаточные пространства передней брюшной стенки.

Из околоматочного клетчаточного пространства возможно распространение гнойного процесса по ходу мочеточника в забрюшинное клетчаточное пространство, по клетчатке широких связок матки — в боковые клетчаточные пространства таза, по ходу круглой связки матки — в паховый канал, через надгрушевидное пространство в глубокое ягодичное пространство.

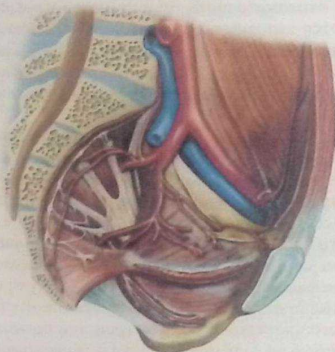
Гнойные затеки из позадипрямокишечного клетчаточного пространства могут распространяться вверх по жировой клетчатке в забрюшинное пространство, по ходу средней прямокишечной артерии — в боковое клетчаточное пространство таза.

Наконец, из бокового клетчаточного пространства возможен переход гнойно-воспалительного процесса по ходу мочеточника и общей подвздошной артерии в забрюшинное пространство, через грушевидное отверстие — в глубокое ягодичное пространство, по запирательному каналу — в медиальное фасциальное ложе бедра, по ходу наружной подвздошной артерии — в переднее фасциальное ложе бедра, через малое седалищное отверстие — в область промежности.

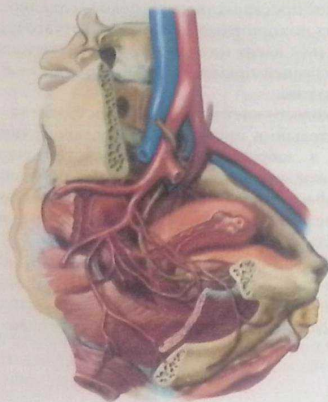
Завершая изложение этой части учебного материала, я хотел бы подчеркнуть особое значение топографо-анатомических взаимоотношений и сообщиений областей и пространств для гнойной хирургии, в данном случае для гнойной патологии и хирургии женского малого таза.

4-й вопрос лекции. **КРОВЕНОСНЫЕ СОСУДЫ,  
НЕРВЫ И ЛИМФАТИЧЕСКИЕ УЗЛЫ МАЛОГО  
ТАЗА**

Париетальные ветви внутренней подвздошной артерии



Висцеральные ветви внутренней подвздошной артерии



**Г**лавный источник артериального кровоснабжения малого таза и его органов — внутренняя подвздошная артерия, являющаяся одной из конечных ветвей общей подвздошной артерии и, спускаясь по боковой стенке таза, делящаяся на переднюю и заднюю ветви, от которых отходят париетальные ветви к стенкам таза и висцеральные — к его органам.

К париетальным ветвям (верхний слайд) относятся:

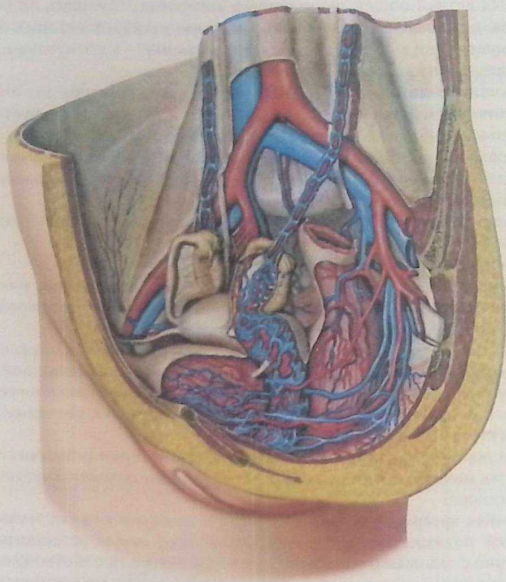
- 1) подвздошно-поясничная артерия, идущая кзади и вверх под большую поясничную мышцу и в область подвздошной ямки. Участвует в кровоснабжении большой поясничной и подвздошной мышц;
- 2) латеральная крестцовая артерия спускается по передней поверхности крестца медиальнее передних крестцовых отверстий. Кровоснабжает стволы крестцового сплетения;
- 3) запирательная артерия проходит в запирательном канале в медиальное фасциальное ложе бедра;
- 4) верхняя ягодичная артерия;
- 5) нижняя ягодичная артерия. Обе артерии выходят в ягодичную область через надгрушевидное и подгрушевидное отверстия, где кровоснабжают ягодичные мышцы;
- 6) пупочная артерия представляет собой облитерированный тяж, поднимающийся по задней поверхности передней брюшной стенки под медиальной брюшинной складкой. Сохраняет просвет только в начальной части, где от нее отходит верхняя пузырная артерия к верхушке мочевого пузыря.

Висцеральные ветви внутренней подвздошной артерии (нижний слайд):

- 1) нижняя мочепузырная артерия. Кровоснабжает основную часть мочевого пузыря;
- 2) маточная артерия. Это самая крупная и наиболее важная ветвь внутренней подвздошной артерии. Практически важна ее топография, особенно с тазовым отделом мочеточника. Вскоре после отхождения в подбрюшинном этаже малого таза маточная артерия располагается позади спускающегося мочеточника. В основании широкой связки матки артерия вновь встречается с мочеточником, но располагается она впереди и над мочеточником. Расстояние между ними 1–2 см. Знание топографии маточной артерии имеет большое значение при выполнении оперативных вмешательств на матке;
- 3) влагалищная артерия. Проходит по стенке влагалища, отдавая к нему многочисленные ветви;
- 4) средняя прямокишечная артерия. Кровоснабжает прямую кишку;
- 5) внутренняя половая артерия. Выходит из полости таза через подгрушевидное отверстие в ягодичную область, а затем через малое седалищное отверстие проходит в седалищно-прямокишечную ямку.

Между артериями малого таза имеются многочисленные и разнообразные межартериальные анастомозы.

## Венозные сплетения и отводящие вены женского таза



### Особенности венозного русла малого таза

1. Формирование околоорганных венозных сплетений.
2. Отсутствие внутривенозных клапанов.
3. Широкое межвенозное анастомозирование.
4. Зияние просвета вен при повреждении

### Основные венозные сплетения женского таза

1. Мочепузырное.
2. Маточно-влагалищное.
3. Яичниковое.
4. Прямокишечные:
  - а) подкожное;
  - б) подфасциальное;
  - в) подслизистое

**П**ри рассмотрении кровеносного русла разных органов и областей приоритет обычно отдают артериям, а вены сопровождают артерии. Но в области женского таза клиническое значение вен не меньше, а может быть, и большее, чем артерий. В чем же здесь дело?

Паритетальные ветви внутренней подвздошной артерии, как обычно, сопровождаются одноименными венами. Вены органов таза тоже сопровождают одноименные артерии. Так, практически у всех названных выше артерий есть одноименные сопровождающие вены: маточная артерия — маточная вена, средняя прямокишечная артерия — средняя прямокишечная вена, нижняя мочепузырная артерия — нижняя мочепузырная вена и так далее. Но у всех внеорганных вен есть одна существенная особенность.

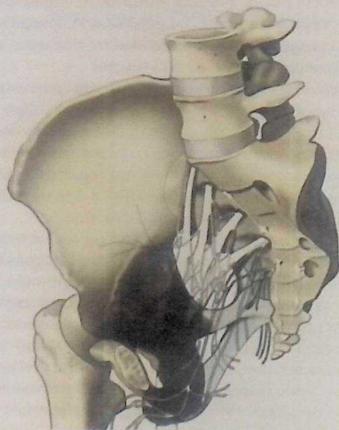
Они формируются не из внутриорганных вен и выходят не из стенки органа, а отходят от околоорганных венозных сплетений. В этом коренная особенность венозной системы женского (да и мужского) таза. Это видно на рисунке верхнего слайда. Так, вокруг мочевого пузыря имеется мочепузырное венозное сплетение, вокруг матки и влагалища располагается мощное маточно-влагалищное сплетение. Иногда это сплетение описывается раздельно, как околоматочное и влагалищное. Но эти сплетения так тесно связаны друг с другом, что, по сути, это единое сплетение. Вокруг прямой кишки, особенно ее ампулярной части, даже три венозных сплетения: подкожное, подфасциальное и подслизистое. Последнее — это внутривенное сплетение, расположенное в подслизистой основе прямой кишки.

Все околоорганные венозные сплетения широко анастомозируют друг с другом. Составляющие их вены не имеют клапанов. Поэтому в венозном русле малого таза возможны перетоки венозной крови из одного сплетения в другое в зависимости от конкретных гемодинамических условий, а при возникновении воспалительных процессов в венозных сплетениях и отдельных венах (флебиты, тромбофлебиты) возможно их распространение на соседние вены и венозные сплетения.

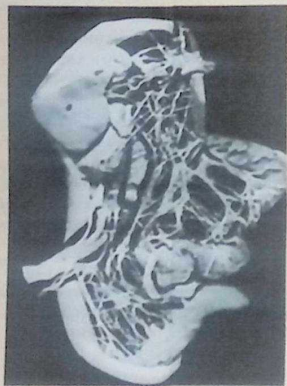
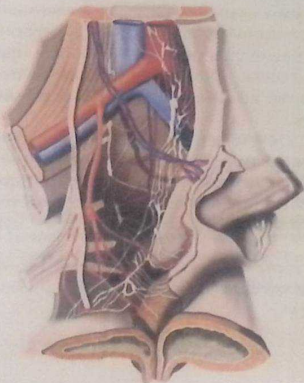
Есть еще одна важная особенность: стенки вен срастаются с окружающими соединительнотканными образованиями: фасциями, связками, соединительнотканными перегородками. Поэтому при повреждениях вен (при травмах таза, ранениях) просвет поврежденных вен не спадается, и это сопровождается более длительными и обильными кровотечениями, чем при повреждениях обычных вен.

Вот почему особенности венозного русла малого таза и основные околоорганные венозные сплетения мы представляем в виде отдельного нижнего слайда, чтобы облегчить их запоминание.

Крестцовое нервное сплетение в полости таза



Вегетативные нервные сплетения женского таза



**В** полости малого таза, в его подбрюшинном отделе располагается сложная сеть нервов и нервных сплетений, осуществляющих иннервацию органов малого таза, мышц и других анатомических структур таза.

Главные источники иннервации малого таза — парное крестцовое сплетение и нижнее надчревное симпатическое сплетение.

Крестцовое сплетение представлено крупными передними ветвями крестцовых спинномозговых нервов, выходящих через передние крестцовые отверстия на переднюю поверхность крестца, где они, соединяясь, образуют пластинку собственно сплетения треугольной формы, вершина которой переходит в седалищный нерв. Крестцовое сплетение представлено на верхнем слайде.

От пластинки сплетения отходят нервы, иннервирующие мышцы таза. Они содержат нервные волокна: чувствительные — отростки клеток крестцовых спинномозговых узлов, двигательные — отростки двигательных клеток передних рогов крестцового отдела спинного мозга.

Из крестцового сплетения выходит тазовый нерв, содержащий отростки клеток парасимпатических ядер в крестцовом отделе спинного мозга. Этот нерв осуществляет парасимпатическую иннервацию органов малого таза.

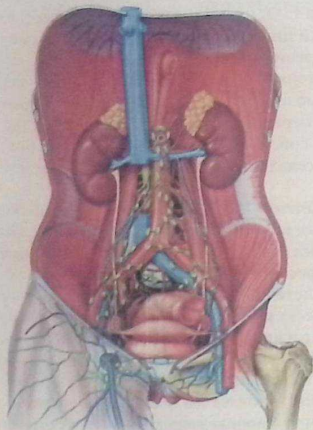
Симпатическая иннервация органов происходит из нижнего надчревного симпатического сплетения, которое является продолжением верхнего надчревного сплетения, а последнее выходит из чревного сплетения, расположенного перед аортой вокруг начала чревного ствола и верхней брыжечной артерии.

В подбрюшинном этаже малого таза нижнее надчревное сплетение образует многочисленные окологорганые сплетения, проходящие в основном вокруг кровеносных сосудов, кровоснабжающих органы. Такое же симпатическое сплетение спускается в таз вдоль яичниковой артерии для иннервации, главным образом яичника и маточной трубы. Изображение этих симпатических сплетений представлено на левом рисунке нижнего слайда.

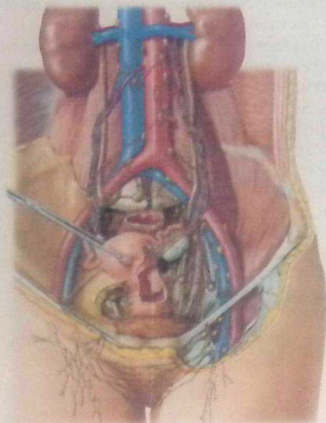
В целом анатомическая структура нервов и нервных сплетений таза очень сложна. Некоторое представление об этом может дать правый рисунок нижнего слайда. Это фотография анатомического препарата брюшной полости и таза, в которых отпрепарированы нервы и нервные сплетения внутренних органов этих полостей.

Описанные нервные структуры обеспечивают выполнение и регуляцию жизнедеятельности органов таза, осуществление таких важнейших рефлексов, как мочеиспускание, дефекация, деятельность половых органов. Поэтому сохранение иннервации и ее восстановление — важная задача в деятельности акушера-гинеколога.

Лимфатические узлы женского таза



Лимфатические узлы женского таза



**Л**имфатическая система малого таза, как и вся лимфатическая система, клиницистов интересует прежде всего как пути лимфогенного метастазирования, характерного для эпителиальных злокачественных опухолей.

В полости таза несколько групп лимфатических узлов, являющихся регионарными для лимфооттока из органов таза. Эти группы представлены на верхнем и нижнем слайдах.

Среди них прежде всего следует назвать цепочки лимфатических узлов, расположенных вдоль подвздошных артерий: внутренней, наружной и общей. Эти узлы так и называются: внутренние подвздошные, наружные подвздошные и общие подвздошные лимфатические узлы. Они располагаются в боковом клетчаточном пространстве таза, удаляются при операции по поводу рака матки (операция Вертгейма).

Другая группа лимфатических узлов находится позади прямой кишки, в позадипрямокишечной клетчатке, на передней поверхности крестца. Они называются передними крестцовыми узлами. Эта группа лимфатических узлов является регионарной прежде всего для прямой кишки. Поэтому она подлежит удалению при операции экстирпации прямой кишки по поводу рака.

Мы уже упоминали о паховых лимфатических узлах, в которые может оттекать лимфа от матки по лимфатическим сосудам круглой связки матки.

### ИТОГОВЫЕ ПОЛОЖЕНИЯ ЛЕКЦИИ

1. Приводимые в руководствах и учебниках по акушерству анатомические варианты женского костного таза являются проявлением анатомической индивидуальной изменчивости и аномалий.

2. Брюшинный этаж малого таза содержит как тазовые органы, так и органы брюшной полости: петли подвздошной кишки, сигмовидную кишку и иногда слепую кишку и червеобразный отросток.

3. Фасции и клетчаточные пространства малого таза образуют сложную, взаимосвязанную систему, являющуюся топографо-анатомической основой распространения нагноительных процессов в полости таза и за его пределами.

## 4-я лекция

# КЛИНИЧЕСКАЯ АНАТОМИЯ МАТКИ И ПРИДАТКОВ

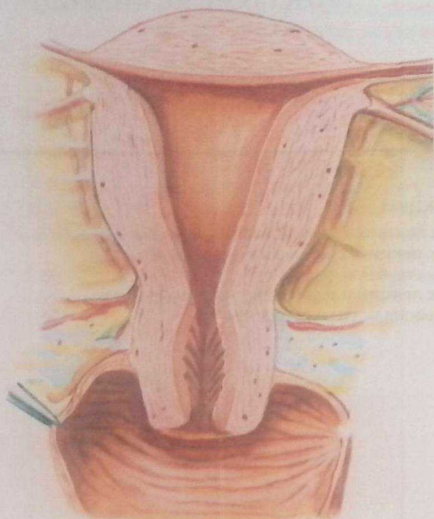
---

### ВОПРОСЫ ЛЕКЦИИ

1-й вопрос лекции. Клиническая анатомия матки	76
2-й вопрос лекции. Клиническая анатомия маточных труб и яичников	98
3-й вопрос лекции. Кровоснабжение, лимфоотток и иннервация матки и придатков	106

1-й вопрос лекции. **КЛИНИЧЕСКАЯ АНАТОМИЯ  
МАТКИ**

Матка на фронтальном разрезе



**Размеры матки нерожавшей женщины**

Общая длина матки — 7–9 см

Длина шейки матки — 2,5–3 см

Ширина тела матки — 4–5 см

Толщина тела матки — 2–3 см

Толщина стенки матки — 1–2 см

Диаметр канала шейки 2 мм

Масса матки — 50–70 г

(рожавшей женщины — 100 г)

**М**атка — важнейший орган женской половой системы, обеспечивающий развитие и вынашивание плода. Топографо-анатомически матка является, если можно так выразиться, ключевым органом женского таза, так как она занимает срединное центральное положение среди органов и других анатомических структур малого таза.

Макроанатомическое строение матки достаточно простое.

На верхнем слайде представлен фронтальный разрез матки.

Прежде всего, в ней различают тело матки и шейку. В теле выделяют дно — самую верхнюю часть тела, расположенную выше углов матки, где в нее проходят маточные трубы.

Полость тела матки уплощена в переднезаднем направлении. Во фронтальной плоскости она имеет треугольную форму с вершиной, обращенной вниз к шейке матки.

Несколько суженное место перехода тела в шейку описывают как перешеек.

В шейке выделяют надвлагалищную и влагалищную части. В канале шейки различают внутренний зев (отверстие на уровне перешейка между телом и шейкой) и наружный зев (отверстие, открывающееся во влагалище).

Стенка матки состоит из трех слоев: эндометрия — слизистой оболочки матки, миометрия — основного мышечного слоя матки, и периметрия — серозной оболочки матки. Вот, собственно, все элементарные базовые сведения по анатомии матки, которые следует дополнить анатомометрическими сведениями, представленными на нижнем слайде.

Эти цифры тоже базовые, так как характеризуют матку нерожавшей женщины.

Каждый параметр представлен двумя цифрами от и до, то есть минимальными и максимальными значениями. Что имеется в виду?

Имеются в виду пределы индивидуальных различий соответствующего размера матки.

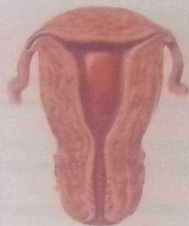Так, общая длина матки индивидуально может изменяться в пределах от 7 до 9 см. При этом на длину шейки матки нерожавшей женщины приходится 2,5–3 см, то есть примерно одна треть.

Ширина тела матки в 4–5 см и толщина тела матки в 2–3 см указывают на двукратное превышение поперечного размера матки над переднезадним. Различия в толщине стенки матки от 1 до 2 см связаны с индивидуальными различиями в выраженности, то есть толщине миометрия.

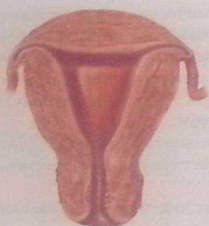Общая масса матки нерожавшей женщины находится в пределах 50–70 г, тогда как масса матки рожавшей женщины превышает этот параметр в два раза и более, равняясь в среднем 100 г.

## Матка в постнатальном онтогенезе

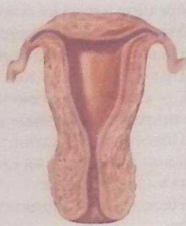Взрослая  
нерожавшая матка



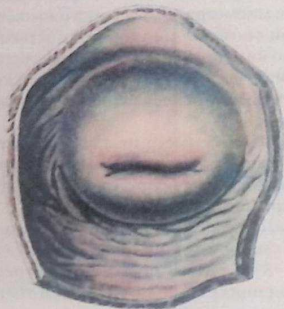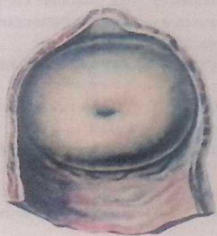
Взрослая матка



Взрослая  
(постменопауза)



## Маточный зев нерожавшей и рожавшей женщины



**П**редставленную выше анатомическую характеристику матки следует дополнить теми макроанатомическими изменениями, которые происходят с маткой на протяжении второй половины постнатального онтогенеза после завершения юношеского возраста. Такие изменения представлены на рисунках верхнего слайда.

Левый рисунок соответствует тому описанию матки нерожавшей женщины, которое уже было дано выше. Видно хорошее развитие миометрия и тела, и шейки матки, некоторое преобладание толщины миометрия стенок тела матки над миометрием его дна, вытянутая вертикально полость матки.

У рожавшей матки, как видно на среднем рисунке, существенно увеличивается объем тела матки. Возрастает его поперечный размер, расширена полость матки, утолщен миометрий дна матки. По толщине он становится одинаковым с миометрием боковых стенок тела матки. А вот шейка матки макроскопически не претерпевает каких-либо существенных изменений.

Явные макроскопические изменения матки происходят в пожилом возрасте, как обозначено на правом рисунке, в постменопаузе.

Резко уменьшается тело матки за счет уменьшения толщины его стенки и сужения полости матки. Толщина стенки тела матки уменьшается, прежде всего, за счет частичной возрастной атрофии миометрия.

Наименьшие макроанатомические изменения происходят с шейкой матки. Она сохраняет прежние параметры, за исключением некоторого сужения шеечного канала.

Есть еще одно внешнее различие между маткой нерожавшей и рожавшей женщины. Оно представлено на нижнем слайде и касается формы наружного отверстия шейки матки (наружного маточного зева).

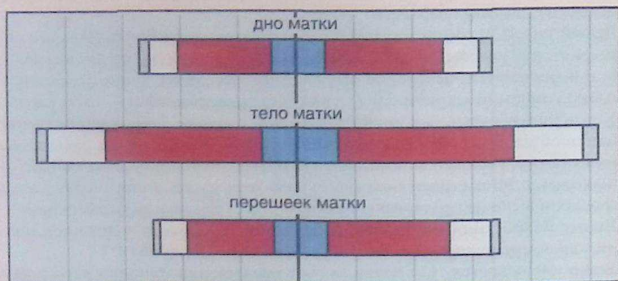У матки нерожавшей женщины наружный зев имеет круглую форму и минимальные размеры (левый рисунок).

У матки рожавшей женщины он приобретает вытянутую в поперечном направлении щелевидную форму (правый рисунок).

## Соотношение слоев миометрия

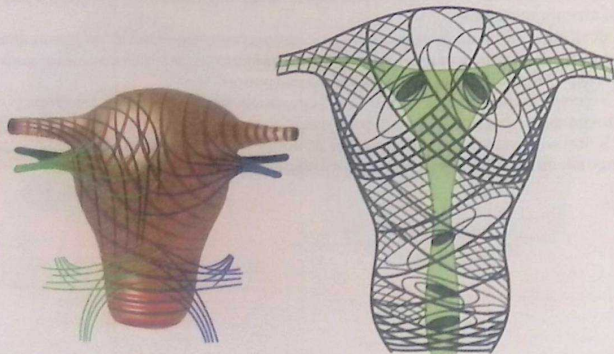
Передняя стенка

Задняя стенка



■ внутренний ■ сосудистый □ надсосудистый □ подсерозный

## Схемы направления мышечных волокон в миометрии



**М**атка по своему строению — прежде всего мышечный орган, основным слоем стенки которого является миометрий.

Мышечный слой миометрия неоднороден.

В теле матки выделяют внутренний, сосудистый, надсосудистый и подсерозный слои. Если названия трех слоев определяются их расположением в стенке матки, то название сосудистого слоя принято потому, что именно в этом слое располагается основная масса внутрисстенных кровеносных сосудов матки.

Толщина слоев различна и находится в определенных соотношениях друг с другом. Такие соотношения отражает диаграмма верхнего слайда.

На диаграмме видно, что из четырех слоев миометрия самым толстым в теле матки является сосудистый слой. При этом в стенках тела матки он наиболее толстый в сравнении с толщиной миометрия дна матки и перешейка.

Значительно тоньше сосудистого слоя внутренний, следующий сразу за слизистой оболочкой, и надсосудистый слои. И в этих слоях наблюдается некоторое преобладание толщины слоев стенок тела матки в сравнении с толщиной слоев дна и перешейка. Самый тонкий — наружный, подсерозный слой.

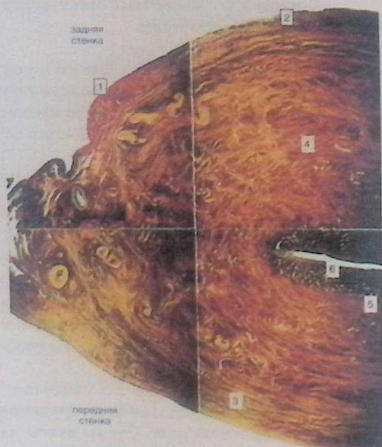
Важный раздел строения миометрия — архитектура его мышечных волокон. На нижнем слайде представлены две схемы, демонстрирующие основные направления мышечных волокон в миометрии. Схемы взяты из разных руководств, но они сходным образом отражают закономерности архитектуры миометрия.

Мышечные волокна дна матки имеют вертикальное направление, спускаясь по передней и задней стенкам тела матки, они все больше приобретают косое, вертикально-поперечное направление. При этом чем ниже, ближе к шейке матки, тем их расположение становится преимущественно косопоперечным.

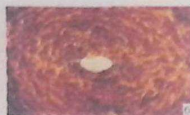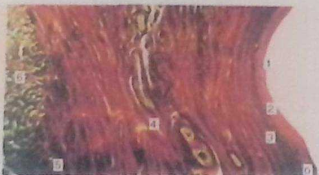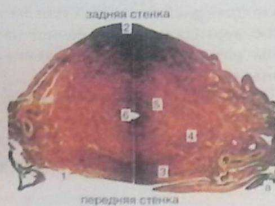В шейке матки мышечные волокна располагаются поперечно, образуя кольцевые структуры.

Так строение миометрия выглядит на диаграмме, а его архитектура в обобщенном, схематизированном виде.

Тело матки  
на горизонтальной  
гистотопограмме



Дно, тело и перешеек матки на гистотопограммах



**Я** имею возможность представить вам строение миометрия не только на схемах и рисунках, но и на фотографиях с препаратов миометрия. Эти препараты получены в результате исследований по строению миометрия, проведенных на нашей кафедре. Фотографии с таких препаратов содержатся на верхнем и нижнем слайдах. Это гистотопограммы, окрашенные по способу Ван-Гизона, по которому соединительная ткань окрашивается в малиново-красный, а мышечная ткань — в желтовато-коричневатый цвет. Фотографии выполнены через стереоскопический микроскоп при 8-кратных и 16-кратных увеличениях.

На верхнем слайде представлен горизонтальный срез правой половины тела матки. Хорошо видны слои стенки тела матки: серозная оболочка (1), подсерозный слой миометрия (2), надсосудистый (3), сосудистый (4), внутренний (5) слои миометрия, слизистая оболочка (6).

Нижний слайд содержит четыре фотографии гистотопограмм матки.

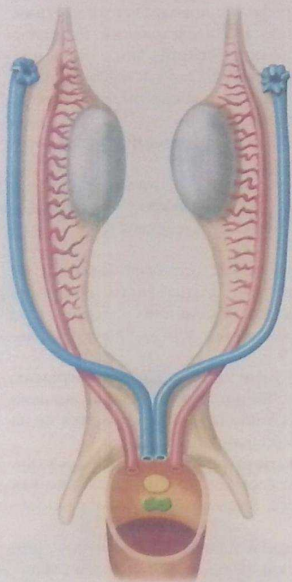
На верхнем левом снимке представлена сагиттальная гистотопограмма дна матки. Мышечные волокна располагаются сагиттально, а переходя на переднюю и заднюю стенки тела матки, приобретают вертикальное направление.

На латеральном нижнем снимке также сагиттальная гистотопограмма, но тела матки, ее передней и задней стенок. Видно, что мышечные волокна имеют вертикально-косое направление, так как они прослеживаются не на всем протяжении гистотопограммы, а на небольших отрезках.

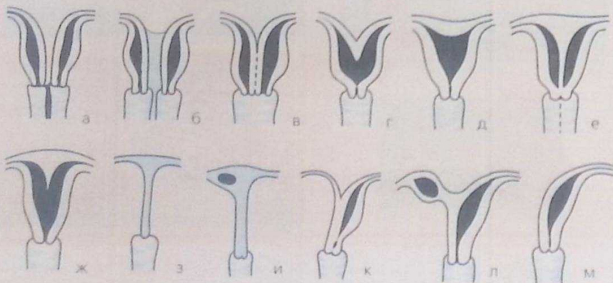
На правых фотографиях — поперечные гистотопограммы шейки матки. Правая верхняя фотография демонстрирует слои миометрия, имеющие, как и в теле матки, те же цифровые обозначения. Видно циркулярное расположение мышечных волокон.

На правой нижней фотографии, сделанной при большем увеличении, видно, что в шейке матки мышечные волокна располагаются более рыхло, так как в шейке более развиты соединительнотканые прослойки между пучками мышечных волокон и отдельными мышечными волокнами.

## Схема формирования матки и маточных труб



## Виды врожденных пороков матки



**В** акушерской клинике большое значение имеют аномалии и пороки развития матки. Их рассмотрение и правильная оценка возможны только на основе анализа развития матки в эмбриогенезе, прежде всего, учета главного принципа — развития единого непарного органа из парных эмбриональных зачатков. Для развития матки таким источником являются парные мюллеровы протоки, представленные на рисунке верхнего слайда.

Из большей части мюллеровых протоков развиваются маточные трубы.

Нижние части мюллеровых протоков сливаются вместе, и в результате дальнейших преобразований из них формируются матка и верхняя часть влагалища.

Если в эмбриональный период в процессе этих преобразований возникают какие-либо отклонения или нарушения, то результатом эмбрионального развития матки являются различные аномалии и пороки развития. Их можно расположить в виде своеобразного вариационного ряда в зависимости от глубины эмбриональных нарушений.

Такой ряд представлен на нижнем слайде. Он позволяет представить все аномалии и пороки развития матки в более последовательном, систематизированном виде.

Схематические рисунки верхнего ряда и левый нижнего демонстрируют диапазон пороков и аномалий в зависимости от глубины нарушения слияния протоков и ликвидации перегородки между ними. Крайним является вариант «а», когда вообще не происходит объединения мюллеровых протоков и образуются две матки и два влагалища. Рядом с ним вариант «б», где между двумя матками имеется соединительнотканная мембрана. Рядом с ним вариант «в», в котором две матки при одном влагалище сращены внутренними стенками. Кстати, двойная или двурогая матка для некоторых животных, особенно рождающих по несколько плодов, является их видовой нормой.

Следующая группа рисунков от варианта «г» до варианта «ж» демонстрирует степени нарушений в ликвидации внутренней продольной перегородки в полости матки. Может быть полное сохранение перегородки в варианте «е» или сохранение ее остатков в большей или меньшей степени.

Варианты «з» и «и» представляют случаи врожденного отсутствия матки как мышечного полового органа в результате глубокого нарушения, а по сути — прекращения эмбриогенеза матки.

Последняя группа вариантов «к», «л», «м» демонстрирует варианты развития матки из одного мюллерова протока с редукцией другого. В результате таких нарушений формируется так называемая однорогая матка.

## Пороки развития матки

Удвоение матки

- *uterus didelphus*  
*uterus et vagina duplex*

Двурогая матка

- *uterus bicornis bicollis*  
*uterus bicornis unicollis*

Дугообразная матка

- *uterus arcuatus*

Полная внутриматочная  
перегородка

- *uterus septus duplex*

Частичная внутриматочная  
перегородка

- *uterus subseptus*

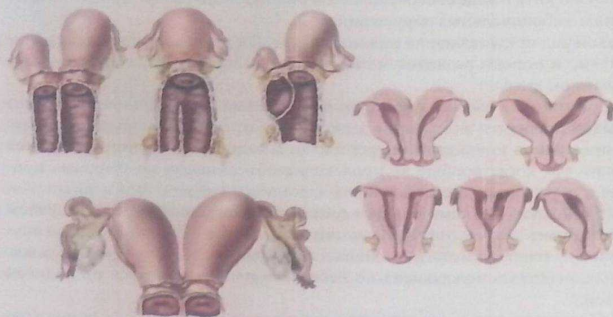
Однорогая матка

- *uterus unicornis*

Рудиментарная матка

- *uterus bicornis*

## Пороки развития матки



**П**роведенное выше рассмотрение нарушений в развитии матки определяет терминологию пороков развития матки и их номенклатуру. Перечень основных пороков развития матки в акушерстве представлен в следующем виде.

Перечень пороков развития матки.

- Удвоение матки.
- Двурогая матка.
- Дугообразная матка.
- Полная внутриматочная перегородка.
- Частичная внутриматочная перегородка.
- Однорогая матка.
- Рудиментарная матка.

Мы специально не стали в тексте приводить латинские наименования пороков развития матки, чтобы не усложнять изложение материала.

Такой перечень с латинскими наименованиями пороков развития матки продублирован на верхнем слайде.

Чтобы завершить рассмотрение раздела темы о пороках развития матки, полезно рассмотреть если не фотографии с препаратов, то рисунки с препаратов, которые представлены на нижнем слайде.

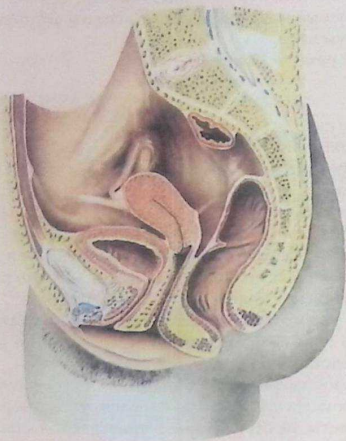
Эти рисунки сделаны американским анатомом и художником, профессором Фрэнком Неттером. На них представлены некоторые пороки, в том числе и некоторые варианты, не отраженные в приведенной классификации.

На левой половине слайда пять рисунков.

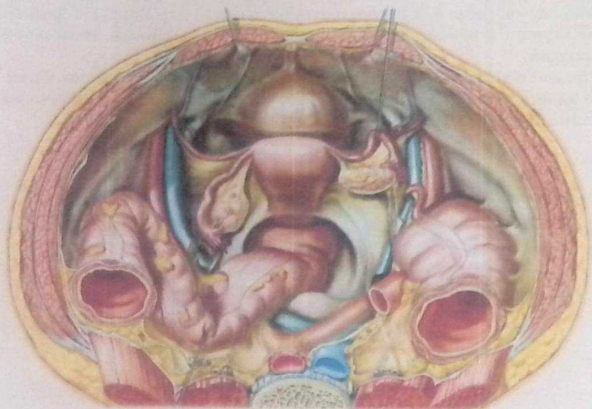
На нижнем рисунке полное удвоение матки. На крайних верхних рисунках варианты удвоения матки с недоразвитием одной из двух, справа с двумя влагалищами, слева — с недоразвитием одного из влагалищ. На среднем рисунке вариант с одной маткой и влагалищем, разделенным продольной перегородкой.

На правой половине слайда пять рисунков фронтальных разрезов матки. Можно видеть вариант двурогой матки, варианты полного или частичного деления перегородкой полости матки и вариант однорогой матки.

Сагиттальный разрез женского таза



Органы женского таза (вид сверху)



Один из ключевых вопросов при рассмотрении клинической анатомии матки — это ее расположение в полости малого таза и топографо-анатомические взаимоотношения с основными органами таза.

Частично топография матки уже рассматривалась на предыдущей лекции. Вы уже знакомы с сагиттальным разрезом малого таза, представленным на верхнем слайде.

Кстати, при изложении или изучении таких дисциплин, как клиническая анатомия, очень важно не только сообщать необходимые сведения устно или письменно, но и предъявлять иллюстрации. При этом среди них есть базовые, которые должны оставаться в нашей зрительной памяти и, следовательно, предъявляться не один раз.

Вот к числу таких иллюстраций относится рисунок верхнего слайда. Показывая его, мы уже писали, что тело матки и немного надвлагалищной части шейки располагаются в брюшинном этаже малого таза, а основная часть шейки — в подбрюшинном этаже, что матка занимает срединное положение в полости малого таза между мочевым пузырем и прямой кишкой. При этом ее шейка тесно соприкасается с мочевым пузырем спереди и со средним отделом прямой кишки сзади.

Рассматривался ход брюшины на матке, при котором брюшиной покрыта передняя поверхность тела матки до перешейка, а сзади брюшина покрывает не только заднюю поверхность тела матки, но и надвлагалищную часть шейки и задний свод влагалища. В результате впереди и позади матки образуются брюшинные углубления: мочепузырно-маточное и прямокишечно-маточное, более глубокое, имеющее большое клиническое значение, так как является самым низким местом брюшинной полости и доступно чрезвлагалищной пункции заднего свода.

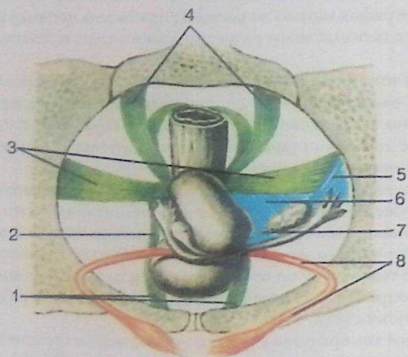
В стороны от краев матки отходят парные широкие связки матки, являющиеся дубликатурой брюшины.

На нижнем слайде представлен еще один важный рисунок с видом на органы женского таза сверху, со стороны брюшной полости. Он подобен тому виду, который открывается при лапароскопии таза.

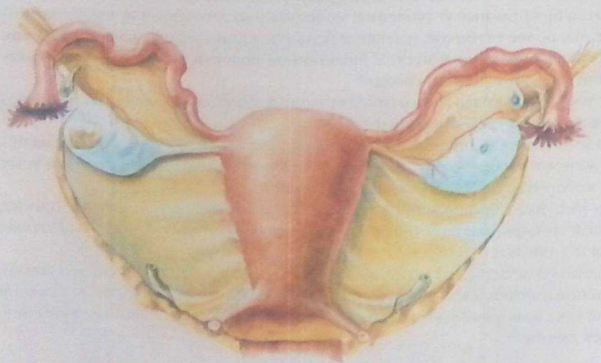
На рисунке хорошо видны три расположенных друг за другом органа: мочевой пузырь, матка и прямая кишка. По бокам матки видны маточные трубы и яичники.

Важно отметить, что маточные трубы, как и все широкие связки матки, не располагаются строго во фронтальной плоскости, а ближе к боковой стенке таза поворачивают кзади, где ампулярная часть маточной трубы окутывает яичник.

### Связки матки



### Матка с придатками (вид сзади)



Обычно в учебниках и руководствах указывается, что матка хорошо фиксирована в полости малого таза.

К числу фиксирующих матку факторов относят, прежде всего, ее тесную связь с влагалищем и плотную фиксацию последнего при прохождении через мышечно-фасциальное дно малого таза, в основном мочеполовую диафрагму и частично тазовую диафрагму.

Кроме того, описывается ряд соединительнотканых связок, стабилизирующих положение тела и шейки матки, изображенные на рисунке верхнего слайда. К их числу относят: лобково-маточные (1 и 2) и крестцово-маточные связки (4), стабилизирующие положение шейки матки в переднезаднем направлении, кардинальные связки (3), расположенные в основании широких связок матки (6) и обеспечивающие срединное положение матки. Сами широкие связки матки никакого механического значения в стабилизации матки не имеют. Среди лобково-маточных связок выделяют лобково-пузырные и пузырно-маточные связки, а в крестцово-маточных связках выделяют маточно-прямокишечные связки.

Круглые связки матки (8), отходящие от ее углов вперед, как бы удерживают наклон и изгиб матки вперед.

Таким образом, фиксирующий аппарат матки можно представить в виде следующего перечня.

Фиксирующий и поддерживающий аппарат матки.

- Лобково-маточные связки.
  - Лобково-пузырные связки.
  - Пузырно-маточные связки.
- Крестцово-маточные связки.
  - Маточно-прямокишечные связки.
- Широкие связки матки.
  - Кардинальные связки.
- Круглые связки.
- Мышечно-фасциальное дно таза.
  - Мочеполовая диафрагма.
  - Частично тазовая диафрагма.

Парные широкие связки матки представляют собой дубликатуру брюшины, отходящую от краев тела матки к боковой стенке малого таза (нижний слайд). По верхнему краю широкой связки располагается маточная труба, к задней стенке прикрепляется яичник, соединенный собственной связкой яичника с углом тела матки. В сторону и вперед, приподнимая над собой передний листок широкой связки, проходит круглая связка матки.

С учетом такого строения в широкой связке матки выделяют следующие четыре части: брыжейку маточной трубы, *mesosalpinx* (верхняя часть связки), брыжейку яичника, *mesovarium*, часть заднего листка связки, к которому прикреплен яичник, брыжейку матки, *mesometrium* (основную часть широкой связки) и часть широкой связки, окружающую круглую связку, *mesodesma*.

## Аномальные положения матки

Изменение контура  
прямой кишки при  
3-й степени

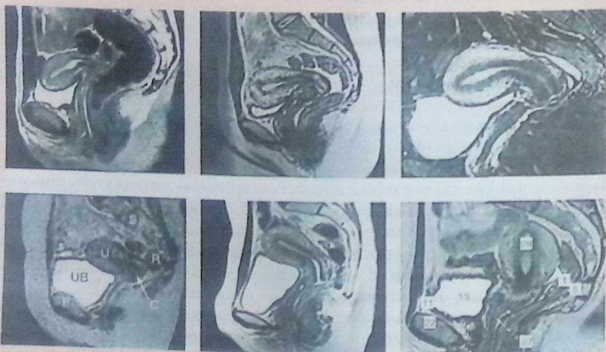
Степени ретроверзии (retroversio)

3-я степень 2-я степень 1-я степень

Нормальное  
положение

Варианты  
позиции

Различные положения матки на сагиттальных МРТ-граммах



**Т**ипичное, или нормальное, положение матки описывают двумя терминами: «антефлексия», *anteflexio*, и «антеверзия», *anteversio*.

Антефлексия — это изгиб вперед тела матки по отношению к шейке, антеверзия — наклон всей матки вперед.

Наряду с этим в клинике встречаются случаи измененного, иногда говорят, патологического, положения матки. К таким измененным положениям относятся: тяжелая антефлексия, ретрофлексия, ретроверзия и ретропозиция.

Под тяжелой антефлексией следует понимать резкий изгиб тела матки по отношению к шейке примерно под углом 90°. Ретрофлексия, *retroflexio* — это изгиб тела матки назад по отношению к шейке, ретроверзия, *retroversio* — наклон всей матки кзади, ретропозиция, *retropositio* — устойчивое смещение матки назад в полости малого таза.

Варианты измененного положения матки, названные аномальными, представлены на верхнем слайде. На верхнем рисунке слайда видны разные степени ретроверзии матки. Три нижних рисунка демонстрируют на фоне обозначенной пунктирной линией нормального положения матки: тяжелую антефлексию (левый рисунок), ретропозицию (средний рисунок) и ретрофлексию (правый рисунок).

Таким образом, все варианты нормального и измененного положения матки могут быть представлены в следующей классификации.

Положение матки и его изменения.

- Нормальное:
  - антефлексия;
  - антеверзия.
- Измененное:
  - тяжелая антефлексия;
  - ретрофлексия;
  - ретроверзия;
  - ретропозиция.

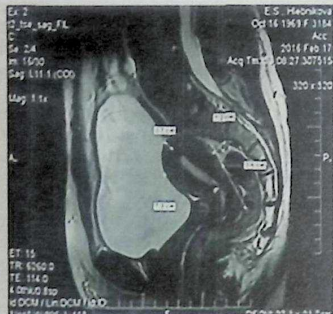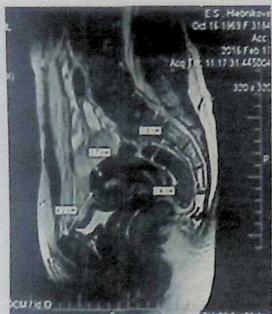
Измененные положения матки имеют большое значение в акушерской практике. При таких измененных положениях может нарушаться развитие плода в матке. В крайних формах может вообще быть невозможным развитие и вынашивание плода или нормальное течение родов.

Полностью признавая и не умаляя клинического значения измененных положений матки, следует учитывать в оценке таких изменений, по крайней мере, два момента: во-первых, индивидуальные различия в положении матки у разных женщин, во-вторых, возможные изменения в положении матки в зависимости от наполнения мочевого пузыря и прямой кишки.

Современные возможности прижизненной магнитно-резонансной томографии позволяют это учитывать.

Присмотритесь к магнитно-резонансным томограммам нижнего слайда. На них видны и индивидуальные различия в выраженности антефлексии, и изменения в положении матки при наполненном мочевом пузыре.

## Положение матки при пустом и наполненном мочевом пузыре на сагитальных МРТ-граммах



### Морфометрическая характеристика изменения положений матки

Морфометрические показатели	При пустом мочевом пузыре	При полном мочевом пузыре
Размеры матки (сагитальный, вертикальный, фронтальный)	5,5x4,4x5,3 см	5,5x4,4x5,3 см
Расстояние от матки до лобка	4,2 см	7,3 см
Расстояние от матки до крестца	2,3 см	1,2 см
Расстояние, на котором матка прилежит к прямой кишке	2,7 см	3,7 см
Высота стояния дна матки над симфизом	0,8 см	0,8 см
Расстояние от матки до боковых отделов тазового кольца	2,3x4,5 см (D<S)	3,5x3,3 см (D>S)

**О**чень важно исследование изменения положения матки в зависимости от наполнения и положения окружающих органов.

Еще гениальный Н.И. Пирогов в своем «Атласе распилов через замороженное человеческое тело» приводит рисунки, иллюстрирующие различия в положении матки при пустом и наполненном мочевом пузыре.

В настоящее время, с применением прижизненной магнитно-резонансной томографии, возможно систематическое топографо-анатомическое и анатомометрическое изучение изменчивости в положении матки.

Такие исследования по магнитно-резонансно-томографической анатомии мужского и женского таза, наряду с выполненными и выполняемыми исследованиями по прижизненной компьютерно-томографической и магнитно-резонансно-томографической анатомии головного мозга, средостения, органов брюшной полости, забрюшинного пространства, проводятся на нашей кафедре.

На верхнем слайде представлено одно наблюдение из подобного исследования.

На слайде две сагиттальные магнитно-резонансные томограммы малого таза одной и той же женщины: левая — при пустом мочевом пузыре, правая — при наполненном. На левом снимке при пустом мочевом пузыре матка находится в типичном положении антефлексии и антеверзии.

На правом снимке той же женщины, но при наполненном мочевом пузыре, передний изгиб тела матки по отношению к шейке и передний наклон матки практически исчезли, матка занимает вертикальное положение, смещена кзади, то есть занимает ретропозицию.

Величина таких изменений положения и смещения матки может быть измерена и оценена статистически. Результаты анатомометрических измерений одного наблюдения приведены в таблице нижнего слайда.

Из таблицы видно, что размеры матки при изменении наполнения мочевого пузыря не изменяются.

Расстояние матки от лобка увеличивается с 3,3 до 6,3 см, то есть почти в два раза, а расстояние до крестца уменьшается с 5,8 до 4,0 см.

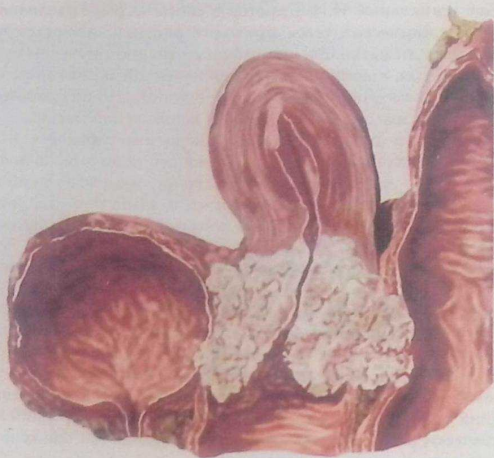Несколько увеличивается протяженность прилегания шейки матки к прямой кишке — с 4,3 до 5,0 см. Значительно возрастает выстояние дна матки над симфизом с 0,5 до 2,0 см.

При наполненном мочевом пузыре возможны и боковые отклонения матки от срединной плоскости.

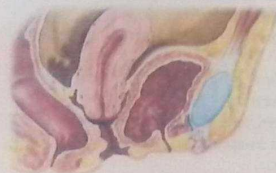Эти снимки и таблица — пример результата лишь одного наблюдения. Значительное количество имеющихся наблюдений позволит при завершении исследования провести вариационно-статистическую оценку всего диапазона индивидуальных топографо-анатомических изменений в положении матки и дать им клиническую оценку.

Приведенный пример — иллюстрация исследовательских возможностей современных методов прижизненной визуализации.

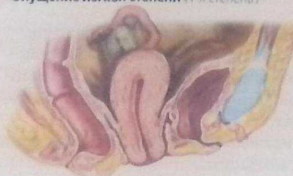## Рак шейки матки



## Виды выпадения матки

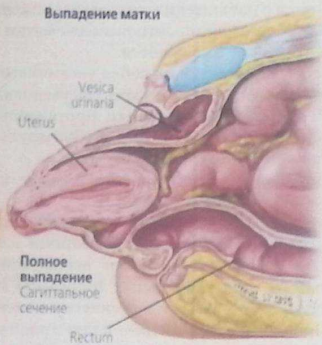


Опушение легкой степени (1-я степень)



Шейка у входа во влагалище (2-я степень)

Выпадение матки



Полное  
выпадение  
Сагиттальное  
сечение

Rectum

**П**редставленное описание клинической анатомии матки позволяет выделить, по крайней мере, три важных клинико-анатомических признака в топографии матки: возможность индивидуальных и функциональных различий в положении матки, тесную непосредственную связь шейки матки впереди с мочевым пузырем, а сзади — с прямой кишкой и решающее значение мышечно-фасциального дна малого таза в фиксации матки.

Первый признак был только что продемонстрирован на магнитно-резонансных томограммах малого таза.

Клиническое значение анатомической взаимосвязи шейки матки с мочевым пузырем и прямой кишкой я хотел бы проиллюстрировать верхним слайдом.

На слайде помещен рисунок с патологоанатомического препарата, на котором раковая опухоль шейки матки прорастает вперед в стенку мочевого пузыря, а назад — в стенку прямой кишки.

Такое распространение злокачественной опухоли путем непосредственного прорастания характерно для органов, тесно соприкасающихся друг с другом, и должно учитываться в клинической практике.

Что касается клинического значения состояния мышечно-фасциального комплекса дна малого таза, то убедительным примером может служить такая патология, как выпадение матки.

На нижнем слайде представлены изображения разных степеней и стадий выпадения матки, связанных со слабостью или нарушениями анатомической структуры мышечно-фасциальной основы дна малого таза.

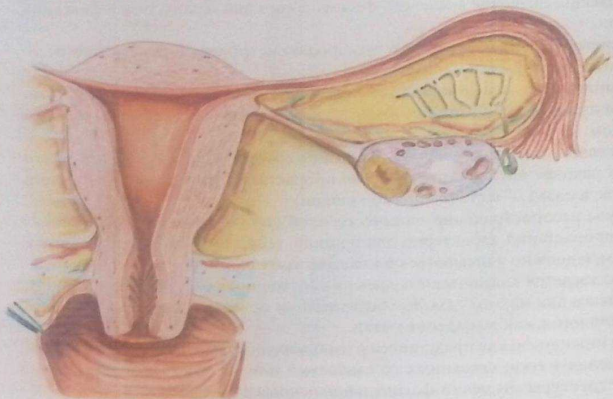
На рисунках представлены разные виды выпадений от небольшого пролапса во влагалище до полного выпадения матки за пределы наружных половых органов.

Если связывать эту патологию с конкретными анатомическими структурами, то из всех мышц дна малого таза необходимо выделить глубокую поперечную мышцу промежности, составляющую главную основу мочеполовой диафрагмы.

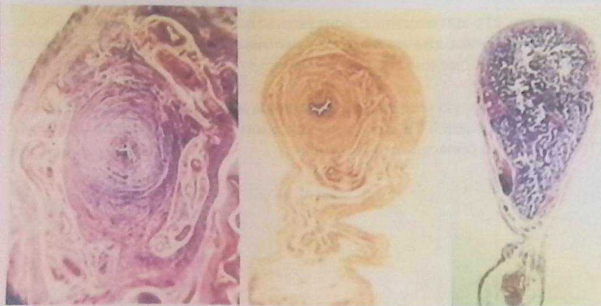Детальнее мочеполовую и тазовую диафрагмы дна малого таза мы будем рассматривать на последней лекции, посвященной топографической анатомии дна малого таза и области промежности.

2-й вопрос лекции. **КЛИНИЧЕСКАЯ АНАТОМИЯ  
МАТОЧНЫХ ТРУБ И ЯИЧНИКОВ**

Фронтальный разрез матки и придатков



Отделы маточной трубы на поперечных срезах



**Л**евая и правая маточные трубы, левый и правый яичники носят обобщенное название «придатки матки», хотя это самостоятельные органы, выполняющие свои специфические функции.

Главная функция яичников — выработка яйцеклеток, функция маточной трубы — проведение яйцеклеток в полость матки. Все это общеизвестные истины, но все-таки на всякий случай не будет лишним их напомнить.

Маточные трубы располагаются в широких связках матки по их верхнему краю.

В маточной трубе различают: маточную часть, *pars uterina*, перешеек, *isthmus* и ампулу, *ampula*. Ампула заканчивается воронкой, *infundibulum*.

У маточной трубы имеется два отверстия: маточное и брюшное. Брюшное отверстие обрамляют бахромки, *fimbriae*. Одна из них, самая длинная, проходящая по краю яичника, называется яичниковой. Именно по этой бахромке большая часть яйцеклеток по выходе из яичника попадает в просвет маточной трубы.

Стенка маточной трубы состоит из слизистой оболочки, подслизистой основы, мышечной оболочки и серозной оболочки.

Соотношения этих слоев и их микротопография различны в разных отделах маточной трубы, что видно на нижнем слайде.

На слайде показаны поперечные срезы маточной части (левый срез), перешейка (средний срез) и ампулы (правый срез).

Маточная часть длиной примерно 1 см находится в стенке матки в области ее угла. Она окружена мышечными волокнами миометрия, а также гнездышками скоплениями кровеносных сосудов в ее стенке.

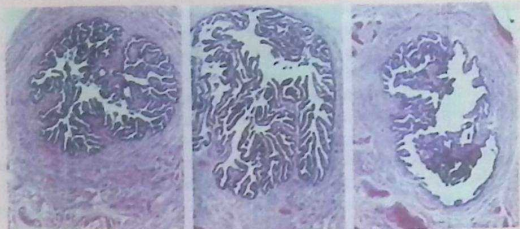Среди слоев ее стенки по толщине преобладает мышечная оболочка. Слизистая оболочка тонкая, малоскладчатая, подслизистая основа слабо выражена. Серозная оболочка отсутствует, так как эта часть трубы целиком располагается в стенке матки.

В стенке перешейка маточной трубы слизистая оболочка, подслизистая основа и мышечная оболочка подобны таким же слоям маточной части трубы.

В отличие от маточной части трубы перешеек имеет серозную оболочку. Это брюшина широкой связки матки, окружающая маточную трубу. Больше того, в пределах перешейка может быть хорошо выражен подсерозный слой, содержащий большое количество кровеносных сосудов, особенно вен (средний срез нижнего слайда).

Значительно отличается по своему строению ампула трубы. Во-первых, она крупнее по размерам других отделов маточной трубы, во-вторых, среди слоев ее стенки преобладает слизистая оболочка, тогда как мышечная оболочка значительно тоньше.

## Различия просвета ампулярной части маточной трубы



## Места внематочной беременности

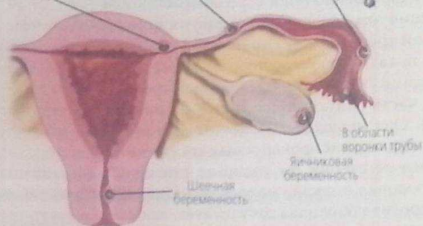
### Локализация внематочной беременности

Интерстициальный  
отдел маточной трубы

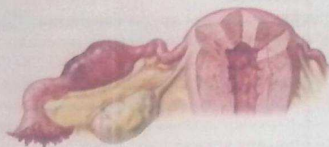Трубная беременность  
(в области перешейка)

Трубная беременность  
(в области ампулы)

### Брюшная беременность



### Нерозорвавшаяся трубная беременность

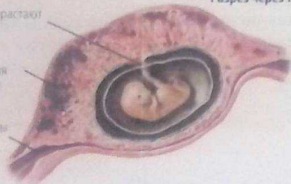

Ворсинки прорастают  
в стенку трубы

Кровоснабжение  
в стенку трубы

Просвет маточной трубы

### Разрез через трубную беременность



**К**ак только что было отмечено, ампула маточной трубы характеризуется значительной выраженностью и сложным рельефом слизистой оболочки.

Она образует многочисленные и разнообразные по строению складки, первичные и вторичные.

При этом рельеф и выраженность складок слизистой оболочки индивидуально различны, что хорошо видно на трех снимках поперечных гистологических срезов ампулы, представленных на верхнем слайде.

Просвет ампулы может представлять собой сложную систему щелей и ходов, как это видно на левом снимке, иметь более свободную часть просвета, представленную на среднем снимке, или быть почти свободным при выраженной субатрофии слизистой и ее складок (правый снимок), что может наблюдаться в периоде менопаузы.

Небольшой просвет определенной сложности имеют и перешеек, и маточная часть.

Все это создает некоторые сложности при прохождении яйцеклетки по маточной трубе. А если к этому присоединяются какие-либо воспалительные процессы в слизистой оболочке маточной трубы, то эти сложности могут превратиться в непреодолимые препятствия движению яйцеклетки по трубе и, если это оплодотворенная яйцеклетка, привести к развитию трубной беременности.

Здесь следует иметь в виду, что оплодотворение яйцеклетки может происходить как в полости матки, так и в маточной трубе, что наблюдается чаще. Крайне редко оплодотворение яйцеклетки происходит до попадания ее в маточную трубу. Имплантация оплодотворенной яйцеклетки может произойти в слизистую оболочку любого отдела внутреннего полового тракта.

В результате кроме обычной маточной беременности могут возникнуть разные виды внематочной беременности.

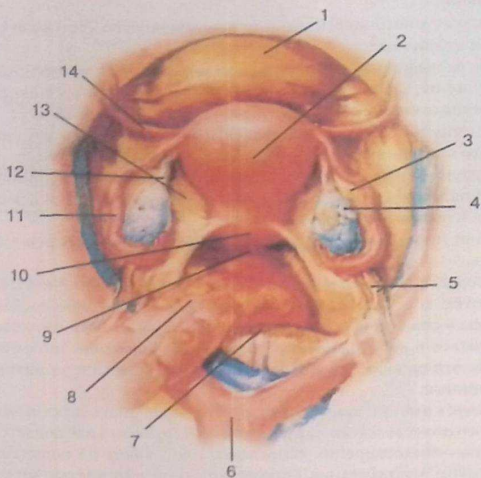
Различные локализации внематочной беременности представлены на нижнем слайде.

На верхнем рисунке нижнего слайда показаны: крайне редкие яичниковая и внутрибрюшинная беременность, основной вид внематочной беременности — трубная беременность и, наконец, тоже очень редкая шеечная беременность, когда оплодотворенная яйцеклетка имплантируется в слизистую оболочку шейки матки.

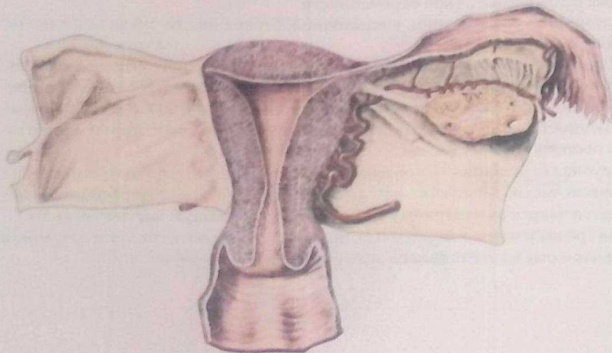
Трубная беременность может развиваться в любом отделе маточной трубы: маточной части, перешейке или ампуле. Но среди этих вариантов она развивается чаще в ампулярном отделе или в прилегающей части перешейка.

На среднем и нижнем рисунках нижнего слайда показан пример трубной беременности в зоне перехода ампулы трубы в перешеек.

### Органы женского таза (вид сверху)



### Матка и придатки в разрезе



**Т**еперь мы можем перейти к рассмотрению яичника.

Яичник — женская половая железа размерами в среднем 1,5×1,5×1,0 см.

Яичник, как уже было показано на предшествующих слайдах, фиксирован к задней поверхности широкой связки матки посредством брыжейки яичника, мезовариум.

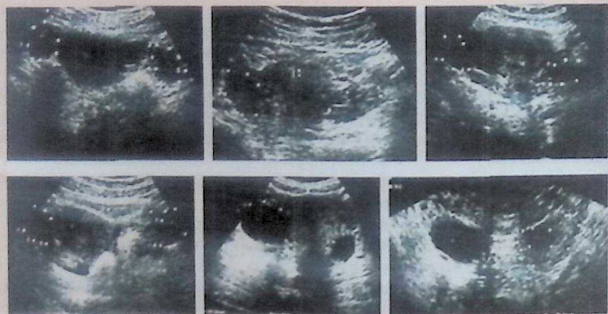В полости малого таза он располагается на боковой стенке, в яичниковой ямке, выстланной париетальной брюшиной. Кстати, здесь под брюшиной спускается мочеточник, что может создать опасность при операциях на придатках матки.

Яичник занимает почти вертикальное положение. В нем различают: трубный конец (полюс) яичника, маточный конец (полюс), медиальную и латеральную боковые поверхности, брыжеечный и свободный края.

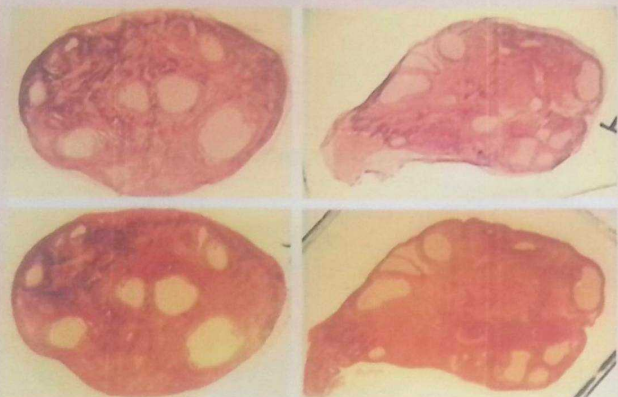
Уже отмечалось, что по свободному краю спускается яичниковая бахромка воронки ампулы маточной трубы.

Трубный конец яичника фиксирован подвешивающей связкой яичника, маточный конец связан с маткой собственной связкой яичника, проходящей к углу матки между листками широкой связки матки.

### Различия ультразвуковой анатомии яичников



### Гистотопограммы яичников



**Т**акое типовое положение и анатомическое строение яичника уже показывалось на одном из предыдущих слайдов.

Но дело в том, что прижизненно положение яичника может индивидуально варьировать у разных женщин и даже у одной и той же в разных ситуациях. Поэтому мы хотели бы проиллюстрировать это положение шестью снимками ультразвуковых исследований яичников, представленными на верхнем слайде.

На снимках видно, что оба яичника могут располагаться симметрично или асимметрично по отношению к матке, на ее уровне или позади, на разном расстоянии от краев матки. Такие различия должны учитываться при анализе результатов ультразвуковых исследований.

Яичник покрыт зародышевым эпителием, под которым располагается белочная оболочка. В строме яичника выделяют корковое вещество, содержащее везикулярные яичниковые фолликулы, находящиеся на разных стадиях созревания, и мозговое вещество, в котором располагается основная масса внутриорганных кровеносных сосудов. В строме яичника рожавших женщин находятся желтые тела.

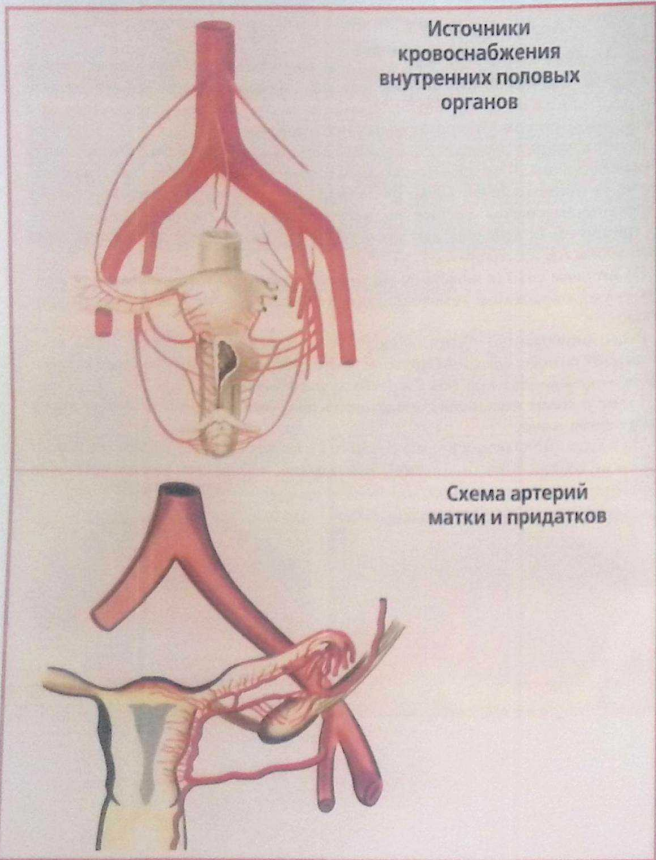
На нижнем слайде показаны гистотопограммы двух яичников, окрашенных двумя окрасками: гематоксилином-эозином и по Ван-Гизону пикрофуксином.

Гистотопограммы представляют собой плоскостные срезы через весь яичник от одного конца до другого. Фотографии выполнены через стереоскопический микроскоп под 8-кратным увеличением.

Такие условия позволяют представить макромикроскопическую картину строения яичника.

На гистотопограммах видны различия в выраженности коркового и мозгового вещества, в расположении желтых тел, небольших внутриорганных кист.

3-й вопрос лекции. **КРОВΟΣНАБЖЕНИЕ,  
ЛИМФОТТОК И ИННЕРВАЦИЯ МАТКИ  
И ПРИДАТКОВ**



**В** предыдущей лекции отдельным вопросом рассматривались кровеносные сосуды малого таза.

Было дано описание парных внутренней подвздошной артерии, ее висцеральных и пристеночных ветвей, яичниковой артерии.

Среди уже перечисленных и показанных висцеральных ветвей внутренней подвздошной артерии основной является маточная артерия.

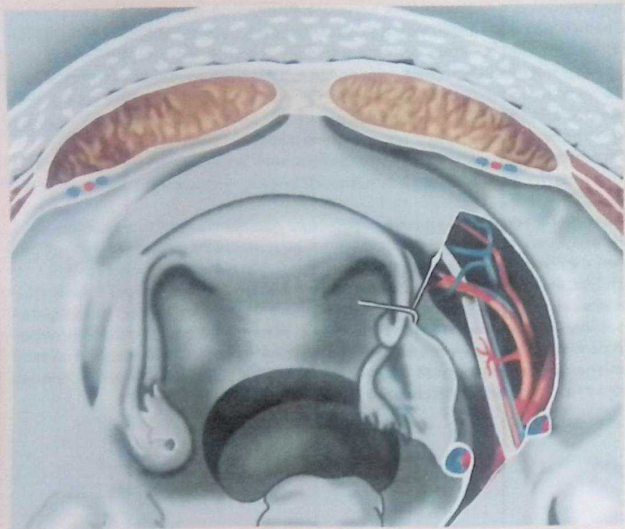
Парная маточная артерия кровоснабжает матку, начальный отдел влагалища, маточные трубы, вместе с яичниковой артерией участвует в кровоснабжении яичников. Схему кровоснабжения внутренних половых органов хорошо иллюстрирует рисунок верхнего слайда.

Отделившись от внутренней подвздошной артерии, ее передней ветви, маточная артерия проходит в основании широкой связки матки, дает ветви к влагалищу.

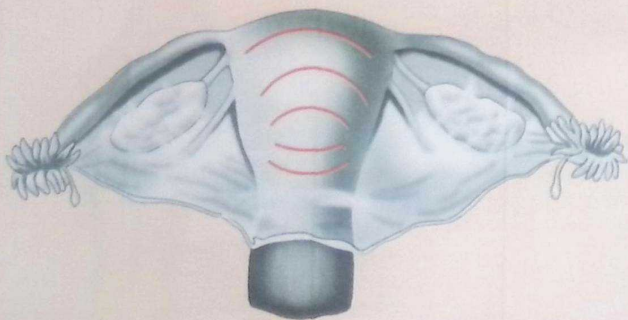
Подойдя к матке, на уровне перешейка она дает ветви к шейке матки, а затем поднимается по краю тела матки и ее углу. На своем пути она дает ряд ветвей в стенку матки, а вблизи угла — трубную и яичниковую ветви.

Трубная ветвь проходит вдоль трубы в подтрубном пространстве и кровоснабжает трубу, отдавая в ее стенку многочисленные ветви. Яичниковая ветвь обычно анастомозирует вблизи ворот яичника с яичниковой артерией. В результате образуется анастомотический путь между брюшной аортой и внутренней подвздошной артерией, который при определенных условиях может стать одним из путей коллатерального кровообращения.

Топографические взаимоотношения мочеточника  
и маточной артерии



Разрезы на матке



**М**ы уже отмечали на предыдущей лекции, что в топографии маточной артерии есть важная для оперативной хирургии малого таза особенность — ее топографические взаимоотношения с тазовым отделом мочеточника.

Они хорошо видны на рисунке верхнего слайда, примерно соответствующем полю зрения при тазовой лапароскопии.

В правой половине рисунка вскрыта пристеночная брюшина и виден спускающийся в подбрюшинный этаж малого таза мочеточник.

В верхней части этажа, после отхождения маточной артерии, он располагается поверхностнее нее.

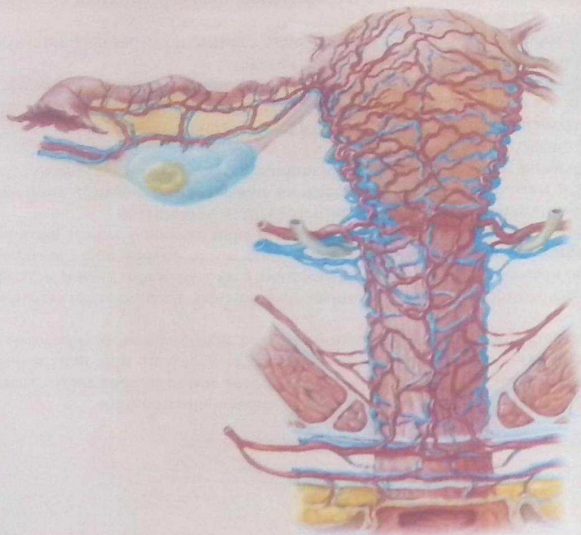
Спускаясь ниже, под основанием широкой связки матки, он вновь встречается с маточной артерией. Последняя проходит в основании широкой связки матки, и теперь она располагается над мочеточником.

Расстояние между маточной артерией и мочеточником может быть небольшим, и вследствие этого возникает опасность повреждения мочеточника во время операции при манипуляциях с маточной артерией и маткой.


Из особенностей внутриматочных кровеносных сосудов отметим следующие.

Внутриорганные ветви маточной артерии в миометрии располагаются преимущественно поперечно (нижний слайд). Поэтому при поперечных или поперечно-дугообразных разрезах на теле матки повреждается меньшее количество крупных внутривенных кровеносных сосудов.

### Артериальное русло матки и придатков



### Ангиограмма артерий органов женского таза



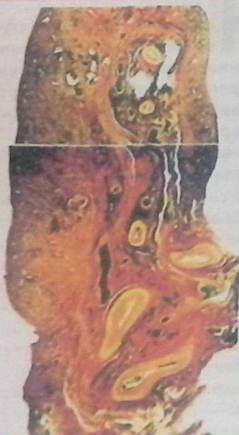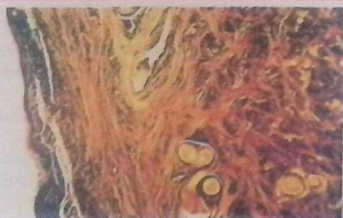**Н**а верхнем слайде показано артериальное русло матки, маточных труб и влагалища. Видно, что ветви правой и левой маточных артерий к матке проходят в направлении друг к другу, располагаясь преимущественно горизонтально. Хорошо видны связи ветвей маточных артерий с артериями маточных труб и артериальным руслом влагалища.

Так представлено артериальное русло матки и придатков на анатомическом рисунке.

А вот как выглядит артериальное русло матки и придатков на ангиограмме, где внеорганные и основные внутриорганные артерии инъецированы рентгеноконтрастной массой (нижний слайд).

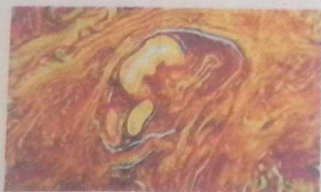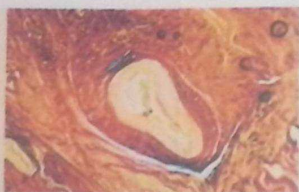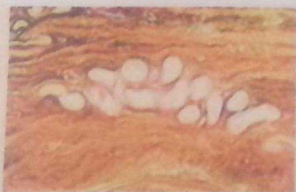На ангиограмме видны левая и правая маточные артерии, подходящие к матке на уровне перешейка и далее поднимающиеся по краям матки в виде извилистых сосудов. Хорошо виден артериальный анастомотический путь между маточной артерией и яичниковой артерией с каждой стороны, только яичниковые артерии на этом изолированном препарате располагаются не сверху, а поперечно (справа) или даже снизу (слева).

Обращает на себя внимание густая артериальная сеть в стенке матки, особенно в ее теле. При этом примерно посередине тела проходит зона со значительно меньшим количеством крупных сосудов. Наличие такой зоны — след эмбрионального развития матки из парных зачатков. Также с двух сторон развивается и кровеносное русло матки, постепенно соединяющееся в срединной зоне.



Внутриорганные ветви  
маточной артерии

Внутриматочные кровеносные сосуды



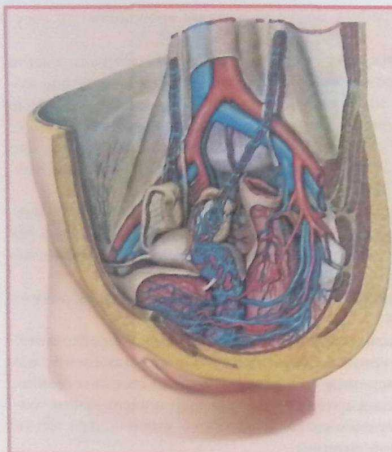
**С**воеобразна микропопграфия внутриорганных артериальных сосудов в миометрии.

Более крупные артерии могут располагаться одиночно или вместе с сопутствующими венами, образуя артериовенозные пучки. Вокруг них могут образовываться своеобразные соединительнотканые или мышечные футляры либо влагалища, как это видно на правой и нижней фотографиях нижнего слайда. Более мелкие сосуды могут образовывать целые гнездные скопления, включающие до 10–12 сосудов (левая фотография нижнего слайда).

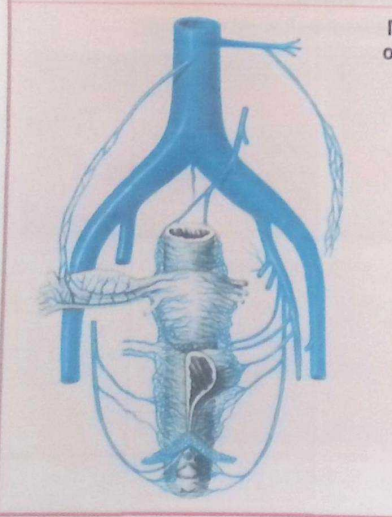
Своеобразна стенка внутриматочных артериальных сосудов. Во-первых, это артерии мышечного типа с хорошо развитой мышечной оболочкой. Но своеобразие этих артерий состоит в том, что у них еще лучше развита наружная, соединительнотканная оболочка, адвентиция.

Такую особенность мы наблюдали только в радиальных артериях радужки глаза.

Возможно, значительное развитие адвентиции связано с необходимостью сохранения просвета артерии и кровотока в процессе изменения извилистости артерий (при изменении ширины зрачка и, соответственно, ширины радужки для радиальных артерий радужки и при увеличении толщины миометрия во время беременности и быстрого уменьшения матки после родов для ветвей маточной артерии).



Венозные сплетения  
и вены женского таза



Пути венозного оттока  
от внутренних половых  
органов

**Н**а предыдущей лекции описывались в целом пути венозного оттока от органов женского таза, подчеркивалась особенность венозных путей малого таза, состоящая в формировании околоорганых венозных сплетений, хорошо связанных между собой.

Для матки и яичников такими венозными сплетениями являются маточно-влагалищное и яичниковое.

Маточно-влагалищное венозное сплетение располагается вокруг шейки матки и верхнего отдела влагалища преимущественно по сторонам в медиальном отделе основания широких связок матки.

Яичниковое венозное сплетение находится в широкой связке матки преимущественно по заднему краю и верхнему полюсу яичника. Через вены маточной трубы яичниковое венозное сплетение связано с маточно-влагалищным.

Маточно-влагалищное венозное сплетение занимает центральное положение в полости малого таза. Оно широко анастомозирует с мочепузырными и околопрямокишечными венозными сплетениями. Именно это обстоятельство обуславливает возможность распространения флебита или тромбофлебита околоматочных вен на вены и венозные сплетения соседних органов малого таза.

Венозный отток из околоматочных вен совершается по правой и левой маточным венам, сопровождающим соответствующие маточные артерии и впадающие в правую и левую внутренние подвздошные вены.

Нижний слайд дает об этом ясное представление. На этом же слайде видно, что венозный отток из левого и правого яичникового сплетения происходит по левой и правой яичниковым венам, каждая из которых поднимается вверх из малого таза и в забрюшинном пространстве впадает: слева — в левую почечную вену, справа — непосредственно в нижнюю полую вену.


Таким образом, можно различать три пути венозного оттока от матки.

От верхнего отдела матки (верхняя часть тела, преимущественно область дна) через межвенозные анастомозы, яичниковые сплетения в левую и правую яичниковые вены и далее в нижнюю полую вену.

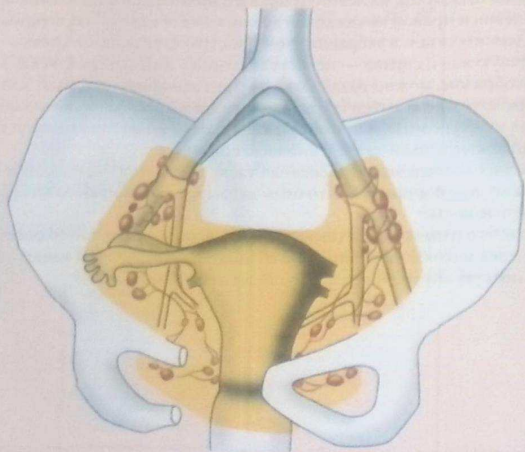
От среднего отдела матки (основная часть тела матки) через околоматочные вены по левой и правой маточным венам в левую и правую внутренние подвздошные вены.

От нижнего отдела матки (шейка матки), а также от верхнего отдела влагалища через маточно-влагалищное сплетение по маточным венам также в левую и правую внутренние подвздошные вены.

### Пути лимфооттока от матки



### Зона расширенной экстирпации матки при раке



**Л**имфатические капилляры и сосуды в матке располагаются в подслизистом, мышечном и серозном слоях, образуя лимфатические сети, характерные для каждого слоя. Из сплетений формируются лимфатические выносящие сосуды, осуществляющие отток лимфы в регионарные лимфатические узлы, представленные на верхнем слайде.

Отток лимфы от шейки матки осуществляется в трех основных направлениях.

По переднему, наиболее мощному, пути лимфа поступает из передних отделов шейки и околоматочного сплетения, лимфа вливается в околоматочные, запираательные и наружные подвздошные лимфатические узлы.

Задний лимфатический путь начинается там же. Его отводящие лимфатические сосуды впадают во внутренние подвздошные лимфатические узлы.

От задней губы шейки матки лимфа оттекает по лимфатическим сосудам, которые, проходя в крестцово-маточных связках, вливаются в крестцовые лимфатические узлы.

Лимфа от тела матки собирается в отводящие лимфатические сосуды, идущие в параметральном пространстве через околоматочные лимфатические узлы к внутренним и наружным подвздошным лимфатическим узлам, а также кзади к крестцовым лимфатическим узлам.

Отток лимфы из яичника осуществляется по лимфатическим сосудам, сопровождающим яичниковую артерию и впадающим в регионарные для почки поясничные лимфатические узлы, расположенные в районе отхождения почечной артерии от аорты и расположенные в виде цепочки по бокам аорты (слева) или нижней полой вены (справа). Общие для яичников и почек регионарные лимфатические узлы обуславливают тесные связи лимфатических русел яичников и почек.

Частичный отток лимфы от внутренних половых органов может происходить по лимфатическим сосудам круглых связок матки в паховые лимфатические узлы.

Такое разнообразие путей оттока лимфы обуславливает разнообразие путей метастазирования рака матки и яичников и необходимость расширенных экстирпаций матки при ее злокачественных поражениях. Одна из схем такой расширенной экстирпации представлена на нижнем слайде.

## Источники иннервации женских половых органов

Верхнее подчревное сплетение

Подчревные нервы

Нижнее подчревное сплетение

Маточно-влагалищное сплетение

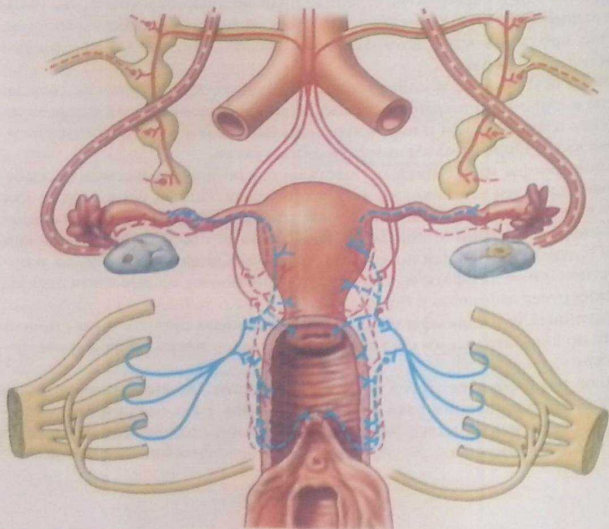
Яичниковое сплетение

Крестцовое сплетение

Тазовые и внутренностные нервы

Половой нерв

## Схема иннервации матки и придатков



**Ж**енские внутренние половые органы имеют чувствительную, парасимпатическую и симпатическую иннервацию.

Обращаю ваше внимание, что на левой странице верхний слайд содержит перечень сплетений малого таза, иннервирующих женские внутренние половые органы, а нижний слайд — схему, рассмотрение которой поможет вам разобраться в этой довольно сложной части клинической анатомии органов малого таза.

Источником чувствительной иннервации являются крестцовые спинномозговые ганглии S1–S5. Длинные периферические отростки псевдоуниполярных клеток крестцовых ганглиев проходят в составе крестцовых спинномозговых нервов, передние ветви которых выходят через передние крестцовые отверстия и формируют крестцовое нервное сплетение.

Источник парасимпатической иннервации — крестцовые парасимпатические ядра, расположенные в S2–S4 сегментах спинного мозга. Нейроны этих ядер дают длинные отростки, выходящие в составе передних ветвей крестцовых спинномозговых нервов в крестцовое нервное сплетение. От крестцового сплетения отделяются тазовые внутренностные нервы, *nn. splanchnici pelvici*, содержащие как чувствительные, так и парасимпатические преганглионарные волокна.

Источник симпатической иннервации — поясничные и крестцовые ганглии левого и правого симпатических стволов. Отростки клеток этих ганглиев формируют верхнее подчревное сплетение, расположенное впереди 5-го поясничного позвонка. Это сплетение продолжается в парный (левый/правый) подчревный нерв, переходящий в парное нижнее подчревное, или тазовое, сплетение, *plexus hypogastricus inferior, seu plexus pelvicus*.

Сплетение огибает слева и справа прямую кишку и формирует околоорганное нервное сплетение.

Для матки с маточными трубами и влагалища это маточно-влагалищное сплетение, *plexus uterovaginalis*. Оно располагается в околоматочной клетчатке, содержит многочисленные вегетативные узлы. В него входят и тазовые внутренностные нервы.

Таким образом, через маточно-влагалищное сплетение осуществляется чувствительная, симпатическая и парасимпатическая иннервация внутренних половых органов.

Кроме того, яичники получают вегетативную иннервацию из яичникового сплетения, *plexus ovaricus*, которое находится вокруг яичниковой артерии и содержит нервные волокна брюшного аортального и почечного сплетений.

Результатом рассмотрения клинической анатомии матки и придатков могут быть следующие три итоговых положения.

### **ИТОГОВЫЕ ПОЛОЖЕНИЯ ЛЕКЦИИ**

**1. Матка занимает центральное положение в полости малого таза, которое может меняться в зависимости от состояния мочевого пузыря и прямой кишки.**

**2. Тесные топографо-анатомические взаимоотношения матки с мочевым пузырем и прямой кишкой обуславливают возможность непосредственного межорганного перехода патологических процессов.**

**3. Органы женского таза имеют взаимосвязанные источники кровоснабжения, пути венозного и лимфатического оттока, что обуславливает возможность сочетанных нарушений кровообращения и общих путей метастазирования злокачественных опухолей.**

## 5-я лекция

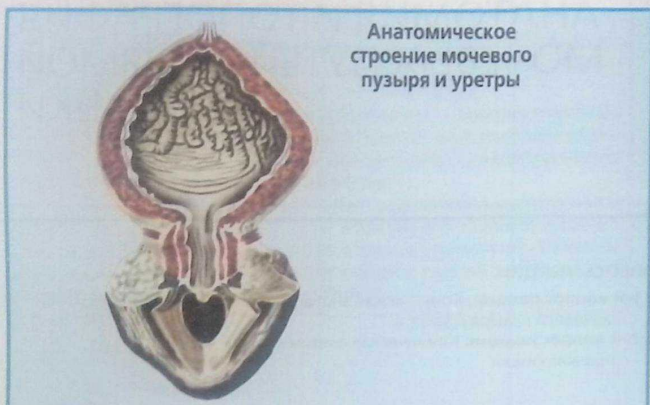# АНАТОМИЯ И ТОПОГРАФИЯ МОЧЕВЫХ ПУТЕЙ И ПРЯМОЙ КИШКИ

---

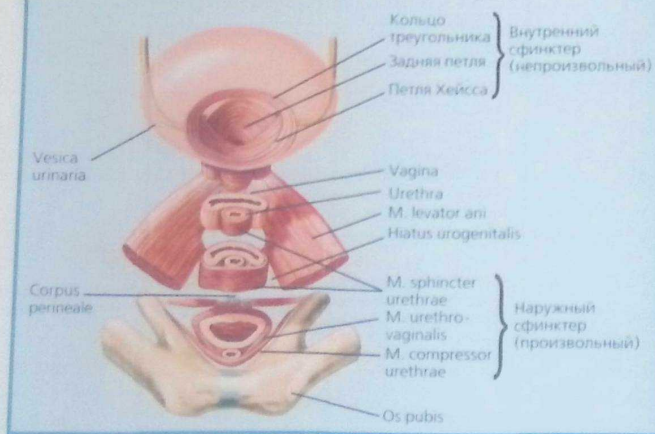
### ВОПРОСЫ ЛЕКЦИИ

- |  |     |
|--|-----|
| 1-й вопрос лекции. Клиническая анатомия мочевого пузыря и уретры | 122 |
| 2-й вопрос лекции. Клиническая анатомия прямой кишки             | 126 |

# 1-й вопрос лекции. КЛИНИЧЕСКАЯ АНАТОМИЯ МОЧЕВОГО ПУЗЫРЯ И УРЕТРЫ



## Сфинктерный аппарат мочевого пузыря



**П**ри изложении клинической анатомии мочевого пузыря следует, прежде всего, представить основные сведения о его анатомическом строении.

В мочевом пузыре различают: тело пузыря, его верхушку, дно и шейку.

В теле мочевого пузыря различают: переднюю, заднюю и боковые стенки. Верхушка (передневерхняя заостренная часть тела) продолжается вверх срединной пупочной связкой. Это заросший мочевой проток, *urachus*. Дно мочевого пузыря составляет нижнезаднюю часть тела и имеет вид треугольника. Его передний угол переходит в шейку пузыря, а боковые углы образованы устьями левого и правого мочеточников.

Стенка мочевого пузыря состоит из серозной оболочки (брюшины), покрывающей пузырь частично, подсерозной основы, мышечной оболочки, подслизистой основы и слизистой оболочки.

Мышечная оболочка состоит из гладких волокон и образует три слоя: наружный продольный, циркулярный и внутренний продольный. Наиболее выраженный — циркулярный слой, наименее — внутренний продольный, состоящий из продольных и косых волокон. Все три слоя образуют мышцу, выталкивающую мочу, *m. detrusor vesicae*. Кроме того, в пределах дна мочевого пузыря в его мышечной оболочке выделяют поверхностную и глубокую мышцы мочепузырного треугольника.

Слизистая оболочка благодаря хорошо выраженной подслизистой основе образует на внутренней поверхности тела многочисленные складки. Исключение составляет треугольник мочевого пузыря, в пределах которого подслизистая основа отсутствует, и слизистая оболочка плотно прилегает к мышечной оболочке. В основании треугольника, между устьями мочеточников располагается межмочеточниковая складка слизистой.

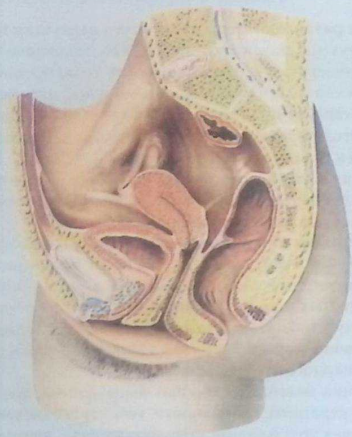Шейка мочевого пузыря переходит в мочеиспускательный канал посредством внутреннего отверстия мочеиспускательного канала. В области этого отверстия мышечные оболочки шейки мочевого пузыря и проксимального отдела уретры образуют сложную сфинктерную систему из мышечных волокон, способных длительное время находиться в состоянии выраженного мышечного тонуса.

Она состоит из внутреннего (непроизвольного) и наружного (произвольного) сфинктеров мочеиспускательного канала. Наглядное представление об этой сфинктерной системе дает рисунок Фрэнка Неттера из его «Атласа анатомии человека» (нижний рисунок слайда).

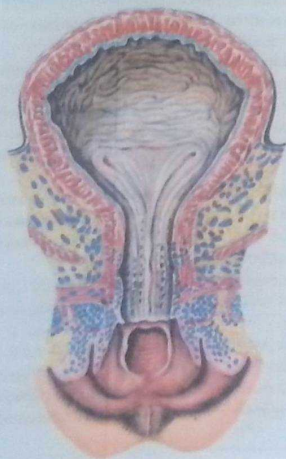
Внутренний сфинктер располагается в выходной части шейки и состоит из групп циркулярных мышечных волокон в виде кольца треугольника, задней петли и передней петли (Хейсса).

Наружный сфинктер находится в зоне мочеполовой диафрагмы таза и состоит из собственно сфинктера уретры (*m. sphincter uretrae*), охватывающего в дистальной части и влагалище, общей для уретры и влагалища уретро-вагинальной мышцы (*m. uretrovaginalis*) и мышцы, сдавливающей уретру (*m. compressor uretrae*).

Топография органов женского таза (на сагиттальном разрезе)



Паравезикальные  
и парауретральные  
венозные сплетения



**В**ажнейшая часть клинической анатомии мочевого пузыря — его топография в полости малого таза.

Мочевой пузырь в ненаполненном состоянии располагается целиком в среднем, подбрюшинном этаже малого таза. Брюшина покрывает только верхне-заднюю часть и частично боковые стенки тела мочевого пузыря. При наполненном мочевом пузыре, когда он, растягиваясь, поднимается выше плоскости входа в малый таз, брюшина благодаря наличию подсерозного слоя покрывает верхушку и верхнюю часть передней поверхности тела пузыря, образуя с брюшиной задней поверхности передней брюшной стенки переходную складку брюшины, а также значительную часть боковых поверхностей.

Спереди мочевой пузырь прилежит к симфизу и верхним ветвям лобковых костей, сзади — к передней поверхности шейки матки и верхнего отдела влагалища. Снизу мочевой пузырь фиксирован к мышечно-фасциальному дну малого таза.

Как уже указывалось в третьей лекции, мочевой пузырь окружен рыхлой жировой клетчаткой в виде предпузырного, позадипузырного и околопузырных клетчаточных пространств, среди которых наиболее выражено предпузырное клетчаточное пространство.

По бокам мочевой пузырь укреплен связками и мышцами. Так, к боковым поверхностям нижней части мочевого пузыря прилежат лобково-пузырная мышца, *m. pubovesicalis*, начинающаяся от симфиза и разделяющаяся на две части, прямокишечно-пузырная мышца, *m. rectovesicalis*, пузырно-влагалищная мышца, *m. vesicovaginalis*.

Спереди мочевой пузырь укреплен лобково-пузырной связкой, а сзади — пузырно-маточными связками, соединяющими дно пузыря с шейкой матки.

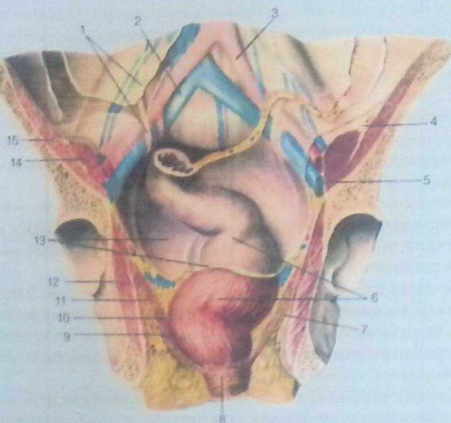
Расположение мочевого пузыря в полости малого таза зависит от его наполнения. Наполненный мочевой пузырь растягивается вверх, назад и в стороны, поднимаясь в пределы большого таза, отодвигая матку кзади и прижимаясь к боковым стенкам таза. Такие изменения в положении мочевого пузыря демонстрируют срединные магнитно-резонансные томограммы таза (верхний слайд на стр. 94), где слева почти пустой мочевой пузырь, а справа — наполненный.

Следует заметить, что мочевой пузырь в женском тазе занимает более низкое положение, чем в мужском, так как в последнем между мочевым пузырем и дном таза располагается предстательная железа.

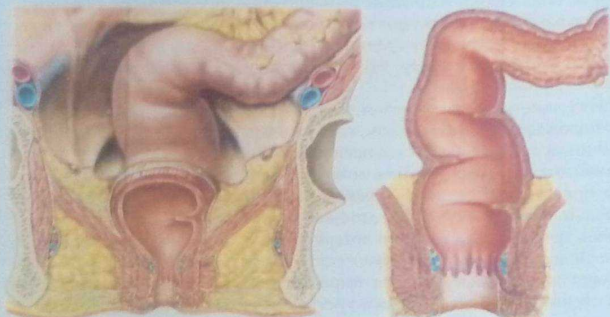
Что касается кровоснабжения мочевого пузыря и путей венозного оттока, то в предыдущих лекциях назывались и показывались парные верхняя (из начального отдела пупочной артерии) и нижняя (из маточной артерии) пузырные артерии — источники артериального кровоснабжения мочевого пузыря. Венозный отток происходит по одноименным венам, выходящим из хорошо выраженного околопузырного венозного сплетения (нижний слайд), тесно связанного с венами уретры, околовлагалищным и околоматочным венозными сплетениями.

## 2-й вопрос лекции. **КЛИНИЧЕСКАЯ АНАТОМИЯ ПРЯМОЙ КИШКИ**

Прямая кишка (вид спереди)



Анатомическое строение прямой кишки



**П**рямая кишка — самый дистальный отдел толстой кишки. Она располагается в полости малого таза и в области промежности. Область перехода сигмовидной кишки в прямую находится ниже промотория и носит название «сигморектальный отдел». На этом уровне исчезает брыжейка сигмовидной кишки, в стенке кишки расходятся мышечные ленты, характерные для строения всей ободочной кишки. Уровень начала прямой кишки считается по верхнему краю третьего крестцового позвонка.

Различают два отдела прямой кишки: тазовый и промежностный. Большая часть прямой кишки находится в полости малого таза. Граница между отделами находится на уровне прикрепления к прямой кишке мышцы, поднимающей задний проход, *m. levator ani*.

Тазовый отдел делится на надампулярную (4–6 см) и ампулярную (10–12 см) части. Промежностный отдел длиной 2–4 см называется по международной анатомической терминологии заднепроходным (анальным) каналом. Таким образом, в прямой кишке следует различать: надампулярную часть, ампулярную часть (ампулу) и заднепроходный (анальный) канал.

Характеризуя внешнее строение прямой кишки, следует сразу заметить, что она не оправдывает своего названия, так как не является в буквальном смысле прямой. На своем протяжении прямая кишка имеет несколько изгибов: в сагиттальной плоскости — крестцовый изгиб, повторяющий изгиб крестца и открытый спереди, и промежностный изгиб, открытый сзади и книзу, во фронтальной плоскости — латеральные изгибы.

Верхнеампулярная часть прямой кишки покрыта брюшиной с трех сторон, ампула кишки — только с передней поверхности. Стенка прямой кишки состоит из четырех слоев: серозной оболочки (только в верхнем отделе), мышечной оболочки, подслизистой основы, слизистой оболочки.

Мышечная оболочка состоит из наружного продольного и внутреннего, более толстого, циркулярного слоев. Мышечные волокна продольного слоя распределены по окружности кишки равномерно и не образуют мышечных лент, характерных для ободочной кишки.

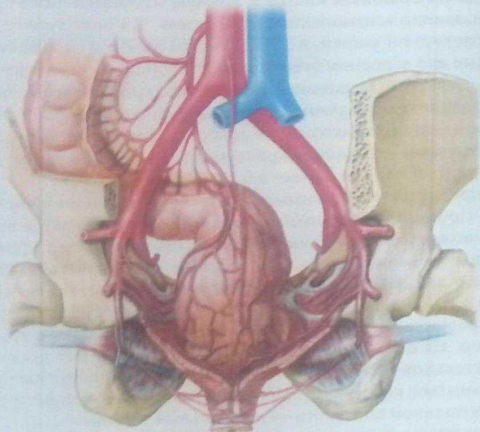
Циркулярный слой наиболее выражен в заднепроходном канале, где образует два сфинктера: внутренний сфинктер из гладкомышечных клеток, произвольный, *m. sphincter ani internus*, и наружный сфинктер из поперечнополосатых волокон, произвольный, *m. sphincter ani externus*. Именно он играет основную роль в замыкательной функции.

В наружном сфинктере заднего прохода различают глубокую, поверхностную и подкожную части.

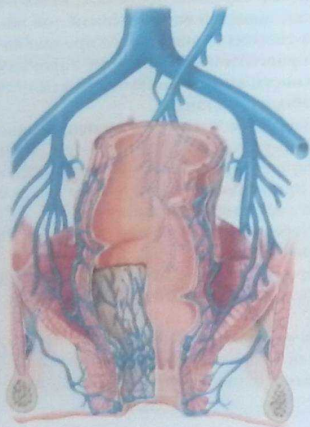
Кроме этих сфинктеров выделяют еще третий — гладкомышечный сфинктер (мышца Геппнера), расположенный на 8–10 см выше заднепроходного отверстия.

Слизистая оболочка в тазовом отделе прямой кишки образует горизонтальные полукруговые складки, а в заднепроходном канале — вертикальные возвышения — анальные столбы, *columnae anales*.

## Артерии прямой кишки



## Вены прямой кишки



**А**ртириальное кровоснабжение прямой кишки осуществляют пять артерий: верхняя прямокишечная артерия, парные средняя и нижняя прямокишечные артерии. При этом все они отходят от разных источников. Верхняя прямокишечная артерия является ветвью нижней брыжеечной артерии. Левая и правая средние прямокишечные артерии отходят, соответственно, от левой и правой внутренних подвздошных артерий, а левая и правая нижние прямокишечные артерии — соответственно от левой и правой внутренних половых артерий, каждая из которых является ветвью соответствующей внутренней подвздошной артерии. Ветви всех пяти артерий в стенке прямой кишки образуют межартериальные анастомозы. Вместе с тем верхняя прямокишечная артерия кровоснабжает преимущественно надампулярную часть кишки, средние прямокишечные артерии — ампулу кишки, а нижние прямокишечные артерии — анальный канал.

Венозное русло прямой кишки имеет две важные для клиники особенности.

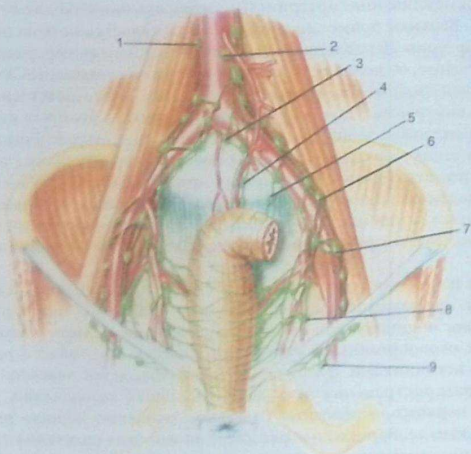
Первая из них состоит в том, что в стенке и вокруг прямой кишки расположены три взаимосвязанных венозных сплетения: подслизистое, подфасциальное и подкожное. Венозные сплетения прямой кишки связаны с другими околоорганными венозными сплетениями малого таза и могут быть как источниками флебитов и тромбофлебитов тазовых вен, так и местами распространения этих воспалительных заболеваний. Подфасциальное и подкожное венозные сплетения особенно хорошо выражены в анальном канале. Варикозные расширения вен этих сплетений служат причиной распространенного заболевания — геморроя.

Вторая важная особенность связана с путями венозного оттока от прямой кишки. Вены, отводящие кровь из венозных сплетений прямой кишки, по названиям и местам впадения соответствуют одноименным артериям.

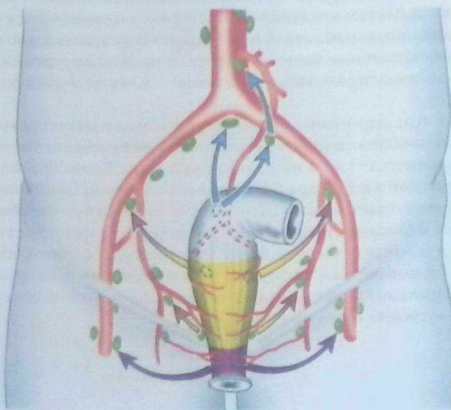
Так, верхняя прямокишечная вена впадает в нижнюю брыжеечную вену, средние прямокишечные вены — в левую и правую внутренние подвздошные вены, а нижние прямокишечные вены — в левую и правую внутренние половые вены.

Но дело в том, что нижняя брыжеечная вена является притоком воротной вены, входящей в печень, внутренние подвздошные вены впадают в общие подвздошные, а те — в нижнюю полую вену. Таким образом, венозные сплетения прямой кишки представляют собой один из клинически важных портокавальных анастомозов. Поэтому при введении в прямую кишку анестетиков или медикаментозных препаратов часть из них может током крови приноситься в печень, где они будут разрушаться, и таким образом будет ослабляться клинический эффект от их применения. Или при различной печеночной патологии препараты могут оказывать токсическое воздействие на печень, усугубляя ее поражение.

## Лимфатические узлы прямой кишки



## Пути лимфооттока от прямой кишки



От прямой кишки лимфа оттекает в различных направлениях.

От верхнего отдела прямой кишки, который кровоснабжается верхней прямокишечной артерией, отводящие лимфатические сосуды, сопровождая эту артерию, направляются к началу нижней брыжеечной артерии, где располагаются нижние брыжеечные и сигмовидные лимфатические узлы.

От среднего отдела прямой кишки лимфа оттекает в узлы, расположенные по ходу средней прямокишечной артерии, а затем по ходу внутренней и общей подвздошных артерий в подвздошные и передние крестцовые лимфатические узлы.

От заднего прохода и промежностного отдела прямой кишки лимфа поступает в основном в паховые, бедренные, аноректальные лимфатические узлы.

Такие группы лимфатических узлов и соответствующие пути лимфооттока представлены на верхнем и нижнем рисунках слайда.

Приведенные сведения имеют ключевое значение при злокачественных поражениях прямой кишки.

Во-первых, они определяют возможные пути распространения метастазов злокачественной опухоли, например в зависимости от высоты ее локализации в прямой кишке.

Во-вторых, они определяют группы лимфатических узлов, подлежащие удалению при оперативных вмешательствах по поводу рака прямой кишки.

Из приведенных данных вытекают следующие два итоговых положения.

### ИТОГОВЫЕ ПОЛОЖЕНИЯ ЛЕКЦИИ

1. Сфинктерный аппарат мочевого пузыря связан с мышечной оболочкой влагалища, а кровеносное русло и нервный аппарат мочевого пузыря объединены с кровеносным руслом и нервным аппаратом шейки матки и верхнего отдела влагалища.

2. Венозное русло и отводящие вены прямой кишки образуют один из клинически важных порто-кавальных анастомозов.

## 6-я лекция

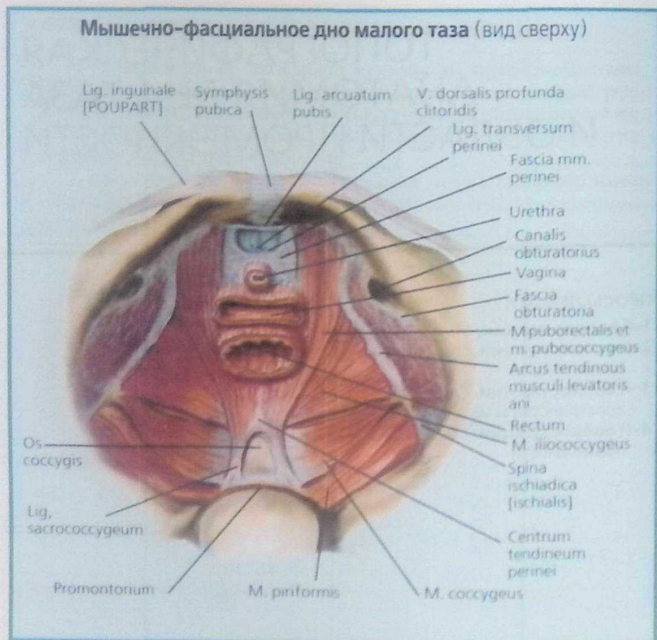
# ТОПОГРАФИЧЕСКАЯ АНАТОМИЯ ДНА ТАЗА И ОБЛАСТИ ПРОМЕЖНОСТИ

---

### ВОПРОСЫ ЛЕКЦИИ

- |  |     |
|--|-----|
| 1-й вопрос лекции. Мышцы дна малого таза                               | 134 |
| 2-й вопрос лекции. Границы и внешний рельеф промежности                | 138 |
| 3-й вопрос лекции. Слои, клетчаточные пространства и мышцы промежности | 140 |
| 4-й вопрос лекции. Кровеносные сосуды и нервы промежности              | 144 |

# 1-й вопрос лекции. **МЫШЦЫ ДНА МАЛОГО ТАЗА**



**Д**иафрагма таза представляет собой анатомически сложную мышечно-фасциальную структуру, разобщающую полость малого таза и область промежности. Диафрагма таза, *diaphragma pelvis* — это номенклатурный термин из Международной анатомической терминологии. В клинике ее часто называют дном таза или тазовым дном. Для полости малого таза диафрагма таза составляет ее нижнюю стенку, а для области промежности — ее самый глубокий слой.

Диафрагма женского таза выполняет важную функцию фиксации, удержания женских половых органов. Ее ослабление или нарушение целостности приводит к выпадениям влагалища и матки разной степени. Поэтому сведения по анатомическому строению и топографии диафрагмы таза представляют непосредственный интерес для клиники.

Главную мышечную основу диафрагмы женского таза составляет парная, левая и правая мышца, поднимающая задний проход, *m. levator ani externus*. Можно рассматривать ее как мышцу, состоящую из двух половин, левой и правой, охватывающих с боков и сзади влагалище и прямую кишку. На рисунке видно, что каждая мышца начинается веерообразно от лобковой кости спереди и сухожильной дуги на боковой стенке малого таза. Сухожильная дуга, *arcus tendineus musculi levatoris ani*, представляет собой утолщение запирающей фасции, покрывающей внутреннюю запирающую мышцу.

Мышца заканчивается в области заднепроходного отверстия, переходя в заднепроходно-копчиковую связку, прикрепляющуюся к копчику и верхушке крестца.

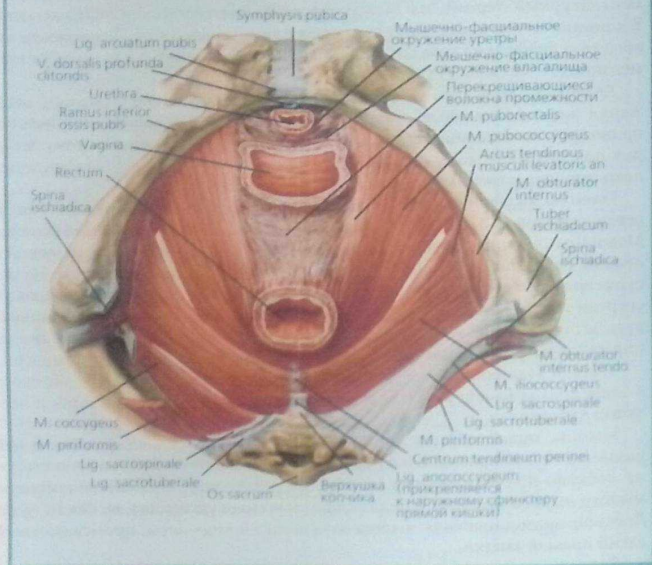
Мышца, поднимающая задний проход, имеет сложное строение. В ней различают по направлению от срединной плоскости в латеральную сторону лобково-прямокишечную мышцу, *m. puborectalis*, лобково-копчиковую мышцу, *m. pubococcygeus*, и подвздошно-копчиковую мышцу, *m. iliococcygeus*. Лобково-прямокишечная мышца охватывает в виде петли промежностный изгиб прямой кишки.

Лобково-копчиковая мышца направляется к сухожильному центру и копчику. В этой мышце, в свою очередь, выделяют: лобково-промежностную мышцу, *m. puboperineale*, лобково-влагалищную мышцу, *m. pubovaginale*, и лобково-заднепроходную мышцу, *m. puboanalisis*.

Подвздошно-копчиковая мышца, веерообразно суживаясь, направляется от сухожильной дуги к заднепроходно-копчиковой связке и копчику.

Кроме парной мышцы, поднимающей задний проход, диафрагма таза сзади дополняется парной копчиковой, или седалищно-копчиковой, мышцей, *m. coccygeus, s. ischiococcygeus*. Мышца начинается от седалищной ости. Ее волокна, расширяясь веерообразно, идут в медиальном направлении и прикрепляются к латеральной поверхности крестца и копчика.

## Мышечно-фасциальное дно малого таза (вид снизу)



**П**арная мышца, поднимающая задний проход, и копчиковая мышца, соединяясь, образуют пологую воронку, вершиной обращенную вниз, к заднепроходному отверстию.

Нижняя поверхность диафрагмы таза со стороны области промежности выглядит несколько иначе.

Более выражены лобково-прямокишечная и лобково-копчиковая мышцы. Вокруг нижнего отдела прямой кишки располагается наружный сфинктер заднего прохода, который снизу дополняет мышцы диафрагмы таза. В наружном сфинктере заднего прохода различают три части: подкожную, поверхностную и глубокую, *pars subcutanea, superficialis et profunda*.

Верхняя и нижняя поверхности мышц диафрагмы таза покрыты фасциями. Сверху это верхняя фасция диафрагмы таза, *fascia superior diaphragmae pelvis*, снизу — нижняя фасция диафрагмы таза, *fascia inferior diaphragmae pelvis*. Обе фасции являются частями интрапелвической фасции, *fascia endopelvina*, выстилающей стенки малого таза.

Таким образом, мышцы, образующие диафрагму женского таза, могут быть представлены в виде следующей номенклатуры.

Диафрагма таза (*Diaphragma pelvis*).

- Мышца, поднимающая задний проход (*M. levator ani*).
  - Лобково-прямокишечная мышца (*M. puborectalis*).
  - Лобково-копчиковая мышца (*M. pubococcygeus*).
    - Лобково-промежностная мышца (*M. puboperinealis*).
    - Лобково-влагалищная мышца (*M. pubovaginalis*).
    - Лобково-заднепроходная мышца (*M. puboanalis*).
  - Подвздошно-копчиковая мышца (*M. ileococcygeus*).
- Копчиковая мышца (*M. coccygeus*).
- Наружный сфинктер заднего прохода (*M. sphincter ani externus*).

В переднем отделе тазового дна позади симфиза, между нижними ветвями лобковых костей и левой и правой мышцами, поднимающими задний проход, имеется промежуток, в котором проходят уретра и влагалище. Его заполняет так же, как и диафрагму таза, мышечно-фасциальная структура, которая формирует перегородку, называемую мочеполовой диафрагмой, *diaphragma urogenitalis*.

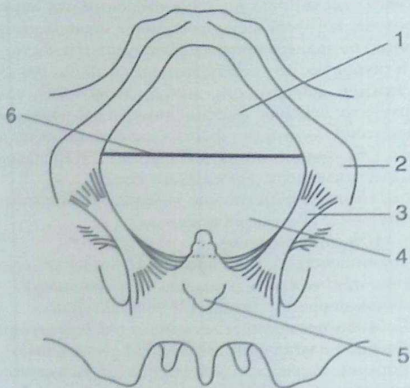
Мочеполовую диафрагму составляют глубокая поперечная мышца промежности, *m. transversus perinei profundus*, и сфинктер мочеиспускательного канала, *m. sphincter uretrae*.

Глубокую поперечную мышцу промежности сверху покрывает верхняя фасция мочеполовой диафрагмы, а снизу — нижняя фасция промежности, которая называется мембраной промежности, *membrane perinei*.

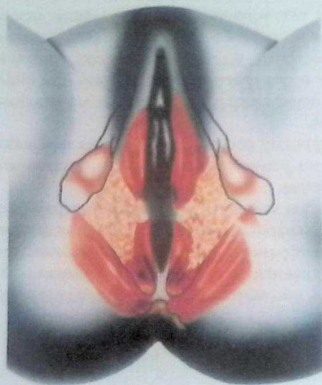
Описанные структуры относятся к области промежности, составляющей вторую часть лекции, к рассмотрению которой следует перейти.

2-й вопрос лекции. **ГРАНИЦЫ И ВНЕШНИЙ РЕЛЬЕФ ПРОМЕЖНОСТИ**

Границы промежности



Поверхностные слои промежности



**В** клинической анатомии и акушерстве имеются два термина, которые следует различать: промежность («акушерская» промежность) и область промежности («анатомическая» промежность).

«Акушерская» промежность — это совокупность мягких тканей, расположенных между половой щелью и заднепроходным отверстием, ограниченная по бокам седалищными буграми.

Область промежности — это топографо-анатомическая область, составляющая нижнюю стенку, или дно, таза, ограниченная спереди нижними ветвями лобковых и седалищных костей, с боков — седалищными буграми и бедренно-промежностными кожными складками, сзади — копчиком.

Поперечной линией, соединяющей левый и правый седалищные бугры, область промежности разделяют на два треугольника (или области): мочеполовой и заднепроходный. Вершина мочеполового треугольника — лобковый угол, образованный нижними ветвями лобковых костей. В пределах треугольника располагается мочеполовая диафрагма с влагалищем и уретрой и передняя часть парной мышцы, поднимающей задний проход.

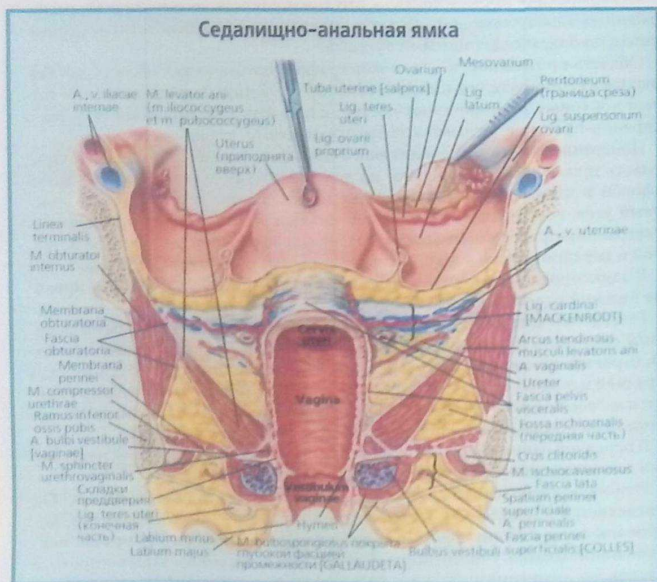
В заднепроходном треугольнике расположена диафрагма таза и проходит нижний отдел прямой кишки.

Рельеф переднего отдела промежности определяется наружными половыми органами, представленными выпуклыми большими половыми губами, ограничивающими половую щель и соединяющимися спереди и сзади передней и задней спайками губ. Между большими половыми губами находятся малые половые губы, ограничивающие преддверие влагалища. Между передними концами малых половых губ располагается клитор.

В передней части преддверия влагалища наружным отверстием открывается мочеиспускательный канал.

Рельеф заднего отдела области промежности наименее выражен. Он определяется в основном расположением заднепроходного отверстия, которое имеет щелевидную форму и окружено лучистыми складками пигментированной кожи. Лучисто-морщинистый вид кожи в зоне заднего прохода обусловлен сращениями кожи с расположенными под ней волокнами наружного сфинктера заднего прохода.

### 3-й вопрос лекции. СЛОИ, КЛЕТЧАТОЧНЫЕ ПРОСТРАНСТВА И МЫШЦЫ ПРОМЕЖНОСТИ



#### Пути распространения гнойных затеков в промежности

Место локализации гнояника	Анатомический путь	Зона распространения
Седалищно-анальная ямка	Через стенку прямой кишки Подкожная клетчатка промежности и кожа Через диафрагму таза, по стенке прямой кишки По ходу внутренней половой артерии и полового нерва	Просвет прямой кишки (внутренний свищ) Заднепроходная область (наружный свищ) Подбрюшинный этаж малого таза Глубокое ягодичное клетчаточное пространство

**К**ожа в области промежности более тонкая в центре, особенно вокруг заднепроходного отверстия, пигментирована, утолщается по направлению к боковым отделам.

Подкожная клетчатка отличается неравномерной толщиной в разных отделах области.

Поверхностная фасция тонкая, в некоторых местах утолщается за счет сращений с подкожной клетчаткой. Кпереди фасция дает многочисленные отростки к коже больших половых губ. В заднепроходном треугольнике поверхностная фасция фиксируется к коже заднепроходного отверстия и отдает отростки к наружному сфинктеру заднего прохода. В области седалищно-прямокишечной ямки фасция отдает многочисленные отростки как к коже, так и к жировому телу ямки. Этим объясняется быстрое распространение воспалительного процесса вглубь при подкожных абсцессах в области промежности.

В пределах мочеполовой области различают два клетчаточных пространства: поверхностное и глубокое.

Поверхностное пространство ограничено поверхностной фасцией промежности и нижней фасцией мочеполовой диафрагмы. В нем располагаются поверхностные мышцы промежности: парные седалищно-пещеристая, *m. ischiocavernosus*, луковично-пещеристая, *m. bulbocavernosus*, и поверхностная поперечная мышца промежности, *m. transversus perinei superficialis*, а также луковицы преддверия.

Глубокое пространство ограничено верхней и нижней фасциями мочеполовой диафрагмы, содержит глубокую поперечную мышцу промежности. Оба пространства замкнуты.

В пределах заднепроходного треугольника главной клетчаточной структурой является парная седалищно-прямокишечная ямка, *fossa ischiorectalis*. Она представляет собой углубление, содержащее жировую клетчатку, ограниченное медиально мышцами диафрагмы таза с покрывающей их нижней фасцией диафрагмы таза, латерально — внутренней запирающей мышцей с покрывающей ее запирающей фасцией, снизу — кожным покровом. Жировая клетчатка седалищно-прямокишечной ямки сообщается через малое седалищное отверстие с поверхностным подъягодичным клетчаточным пространством ягодичной области и клетчаточными пространствами таза.

При гнойных поражениях седалищно-анальной ямки могут формироваться внутренние и наружные свищи, гнойные затеки в подбрюшинный этаж малого таза и в глубокое ягодичное клетчаточное пространство. Анатомические пути развития таких осложнений представлены в таблице нижнего рисунка.

## Перечень мышц и фасций промежности

### Мочеполовая область (мочеполовой треугольник)

#### Верхняя фасция мочеполовой диафрагмы

Глубокая поперечная мышца промежности

Наружный сфинктер мочеиспускательного канала

#### Нижняя фасция мочеполовой диафрагмы

Поверхностная поперечная мышца промежности

Седлищно-пещеристая мышца

Луковично-губчатая мышца

#### Поверхностная фасция промежности

### Заднепроходная область (заднепроходный треугольник)

#### Верхняя фасция диафрагмы таза

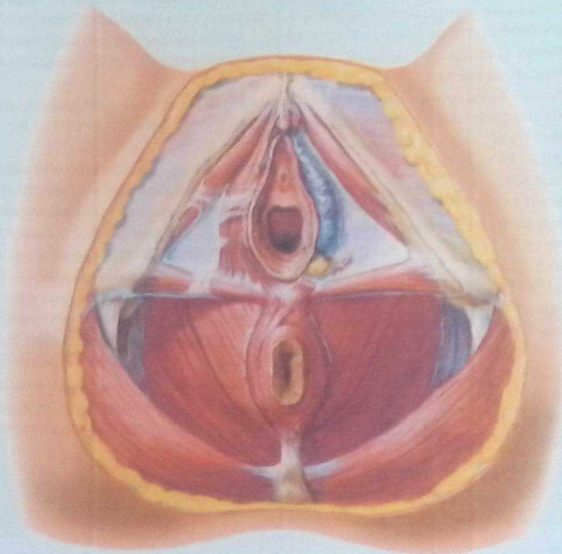
Мышца, поднимающая задний проход

Седлищно-копчиковая мышца

Наружный сфинктер заднего прохода

#### Нижняя фасция диафрагмы таза

## Мышцы и фасции мочеполовой и тазовой диафрагмы



**В** мочеполовом треугольнике мышцы располагаются в два слоя. Поверхностный слой представлен пятью мышцами, не образующими сплошного мышечного слоя (верхний слайд).

1. Луковично-губчатая мышца, *m. bulbospongiosus*, располагается медиально и идет в сагиттальном направлении. Мышца разделяется на две симметричные половины, окружающие отверстие влагалища и пещеристые тела клитора.
2. Седалищно-пещеристая мышца, *m. ischiocavernosus*. Парная мышца, лежит латерально косо по краю нижних ветвей лобковой и седалищной костей.
3. Поверхностная поперечная мышца промежности, *m. transversus perinei superficialis*. Парная мышца. Обе мышцы располагаются по границе между мочеполовым и анальным треугольниками промежности, впереди заднепроходного отверстия. Мышца представляет собой узкий пучок мышечных волокон, идущих от седалищного бугра навстречу такой же мышце противоположной стороны и оканчивающихся по средней линии в сухожильном центре промежности.

Мышцы этого слоя покрыты поверхностной фасцией промежности.

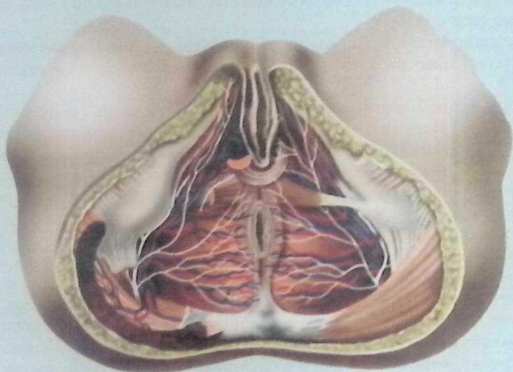
Глубокий слой мышц переднего отдела промежности составляет глубокая поперечная мышца промежности, *m. transversus perinei profundus*. Мышца начинается от левого и правого седалищных бугров и ветвей седалищных костей и заканчивается в сухожильном центре промежности. Ее мышечные пучки располагаются поперечно и охватывают со всех сторон уретру и влагалище, образуя вокруг них мышечное кольцо. Кроме данной мышцы в этом слое выделяют наружный сфинктер уретры, *m. sphincter uretrae externus*. Глубокая поперечная мышца промежности сверху покрыта верхней фасцией мочеполовой диафрагмы, являющейся частью тазовой фасции, снизу — нижней фасцией мочеполовой диафрагмы. Обе фасции срастаются между собой по переднему и заднему краям глубокой поперечной мышцы промежности. Весь этот мышечно-фасциальный комплекс получил название «мочеполовая диафрагма», *diaphragma urugenicitale*, имеющей большое значение в укреплении тазового дна, особенно в фиксации матки.

Мышцы заднепроходной области представлены мышцей, поднимающей задний проход, и наружным сфинктером заднего прохода. Эти мышцы были описаны в начале этой лекции, где рассматривалась мышечная основа дна таза. К сделанному описанию можно добавить, что в наружном сфинктере заднего прохода выделяют три части: подкожную, поверхностную и глубокую. Мышцу, поднимающую задний проход, покрывают с обеих сторон фасции: сверху — верхняя фасция диафрагмы таза, являющаяся частью висцерального листка тазовой фасции, снизу — нижней фасцией диафрагмы таза, являющейся продолжением запирающей фасции. Мышца, поднимающая задний проход, с покрывающими ее фасциями составляет заднюю часть тазового дна — диафрагму таза, *diaphragma pelvis*.

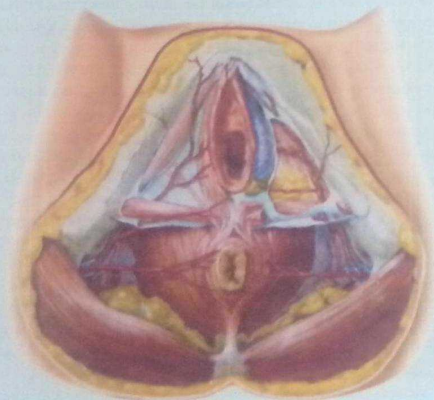
На границе между тазовой и мочеполовой диафрагмой сразу впереди анального отверстия находится сухожильный центр промежности.

4-й вопрос лекции. **КРОВЕНОСНЫЕ СОСУДЫ  
И НЕРВЫ ПРОМЕЖНОСТИ**

Кровеносные сосуды промежности



Кровеносные сосуды промежности



**О**сновной кровеносный сосуд области промежности — парная внутренняя половая артерия. Она является ветвью внутренней подвздошной артерии, проходит в область промежности через малое седалищное отверстие в составе сосудисто-нервного пучка, в котором кроме названной артерии имеются одноименная вена и половой нерв.

Сосудисто-нервный пучок появляется в области промежности из-под крестцово-бугорной связки. На всем пути от точки на середине крестцово-бугорной связки к мочеполовой диафрагме сосудисто-нервный пучок имеет направление сзади вперед и несколько снаружи кнутри.

Его проекция проходит по медиальному краю седалищного бугра. В мочеполовую область промежности сосудисто-нервный пучок проходит под поверхностной поперечной мышцей промежности.

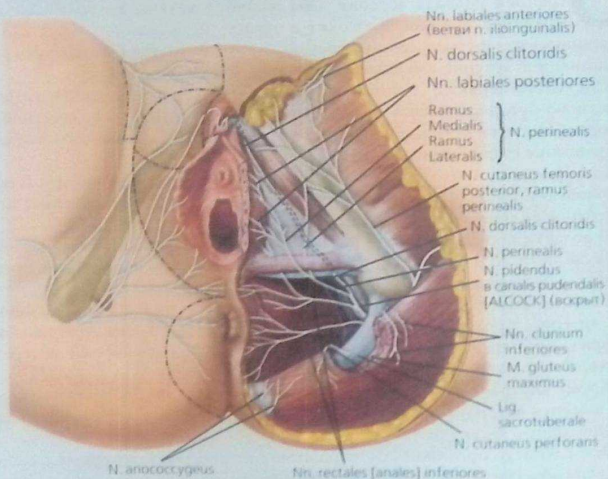
В области промежности внутренняя половая артерия дает ветви к коже промежности, ее мышцам, заднему проходу, большим половым губам, преддверию влагалища, луковице преддверия, клитору.

Ветвями внутренней половой артерии являются: нижняя прямокишечная артерия, промежностная артерия, задние губные ветви, уретральная артерия, артерия луковицы преддверия, дорсальная и глубокая артерии клитора.

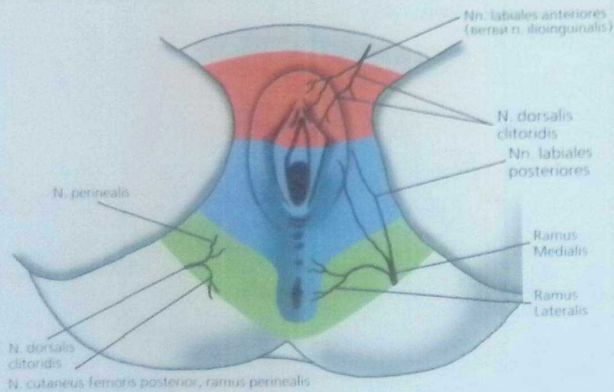
Кроме внутренней половой артерии в заднем отделе области промежности имеются ветви нижней ягодичной артерии, которые кровоснабжают заднепроходную часть прямой кишки.

Вены области промежности полностью соответствуют артериям. Основная вена области промежности — парная внутренняя половая вена, которая так же, как и одноименная артерия, проходит через малое седалищное отверстие в ягодичную область, а затем в полость малого таза, где впадает во внутреннюю подвздошную вену.

## Нервы промежности



## Зоны иннервации кожи промежности



**И**ннервацию области промежности осуществляют парные нервы из поясничного и крестцового сплетений. Главный из них — половой нерв из крестцового сплетения. Кроме него в иннервации области промежности принимают участие подвздошно-паховый нерв из поясничного сплетения, а также задний кожный нерв бедра и копчиковый нерв из крестцового сплетения.

Основные нервы области промежности и зоны кожной иннервации представлены на двух слайдах.

Практический интерес представляют зоны кожной иннервации этими нервами в области промежности (нижний слайд).

Передняя треть области промежности иннервируется подвздошно-паховым нервом (1), от которого в эту зону отходят передние губные нервы (2). Зона иннервации охватывает передние половыны больших и малых половых губ, область клитора и наружного отверстия уретры.

Большую, среднюю часть области промежности иннервирует половой нерв (4), от которого отходят промежностные нервы (3), нижние заднепроходные нервы (5). Половой нерв иннервирует основную часть кожи промежности, задние половыны больших и малых половых губ, преддверие влагалища, анальную зону, поверхностные и глубокие мышцы промежности.

На долю заднего кожного нерва бедра (7) с его промежностными ветвями (6, 8) и копчикового нерва приходится небольшая задняя часть кожи области промежности.

Таким образом, номенклатуру нервов области промежности можно представить в следующем виде:

- подвздошно-паховый нерв (*N. ilioinguinalis*).
  - передние губные нервы (*Nn. labiales anteriores*).
- половой нерв (*N. pudendus*).
  - промежностные нервы (*Nn. perineales*).
  - нижние заднепроходные нервы (*Nn. anales inferiores*).
- задний кожный нерв бедра (*N. cutaneous femoris posterior*).
  - промежностные ветви (*Rami perineales*).
- копчиковый нерв (*N. coccygeus*).
  - заднепроходно-копчиковый нерв (*N. anococcygeus*).

В заключение приводим два итоговых положения.

## ИТОГОВЫЕ ПОЛОЖЕНИЯ ЛЕКЦИИ

**1. Подвздошно-анальная ямка является основным клетчаточным пространством промежности и имеет сообщения с клетчаточными пространствами соседних областей, которые могут быть путями распространения гнойных затеков.**

**2. Мышечно-фасциальные слои промежности образуют дно малого таза и имеют важное значение в фиксации влагалища, матки и прямой кишки.**

# Общие итоги цикла

1. Представлены конкретные сведения по клинической анатомии женского таза и расположенных в нем органов.

2. Описаны закономерности топографических взаимоотношений, индивидуальных различий, общности кровоснабжения, путей лимфооттока, иннервации женских половых органов.

3. Показано прикладное значение топографо-анатомических данных для акушерства, гинекологии и хирургии малого таза.

**Благодарю за ваше внимание  
и стремление усвоить содержание лекций.  
Желаю вам больших профессиональных успехов.**

# Рекомендуемая литература

1. Атлас онкологических операций / Под ред. Б.Е. Петерсона, В.И. Чиссова, А.И. Пачеса. — М.: Медицина, 1987. — 536 с.: ил.
2. Золотко Ю.Т. Атлас топографической анатомии человека. — М.: Медицина, 1964–1976. — 1967. — В 3 т. — Т. II. — 272 с.
3. Каган И.И. Современные аспекты клинической анатомии. — Оренбург: Издат. центр ОГАУ, 2012. — 108 с.: ил.
4. Кирпатовский И.Д., Смирнова Э.Д. Клиническая анатомия: учебное пособие. — В 2 кн. — Кн. 1. Голова, шея, торс. — М.: Мед. информ. агентство, 2003. — 421 с.: ил.
5. Международная анатомическая терминология / Под ред. Л.Л. Колесникова. — М.: Медицина, 2003. — 424 с.
6. Неттер Ф. Атлас анатомии человека / Под ред. Н.О. Бартоша, Л.Л. Колесникова; пер. с англ. А.П. Киясова. — 4-е изд., испр. — М.: ГЭОТАР-Медиа, 2007. — 624 с.: ил.
7. Краснопольский В.И., Буянова С.Н., Щукина Н.А., Попов А.А. Оперативная гинекология. — 2-е изд., перераб. — М.: МЕДпресс-информ, 2013.
8. Топографическая анатомия и оперативная хирургия: учебник. В 2 т. / Под ред. И.И. Кагана, И.Д. Кирпатовского. — М.: ГЭОТАР-Медиа, 2012. — Т. 2. — 576 с.: ил.
9. Фениш Х. Карманный атлас анатомии человека на основе Международной номенклатуры / При участии В. Даубера; пер. с англ. С.Л. Кабак, В.В. Рүденюк; пер. под ред. С.Д. Денисова. — Минск: Высшая школа, 1996. — 464 с.: ил.

# Предметный указатель

## А

- Анастомоз 11
- Аорта брюшная 39
- Артерия
  - маточная 107
  - подвздошная
    - внутренняя 67
    - общая 67
  - половая 145

## Б

- Беременность
  - внематочная 101
  - маточная 101
- Брюшина 29

## В

- Вена полая нижняя 39

## Г

- Грыжа паховая 19
- Губы половые
  - большие 139
  - малые 139

## Д

- Диафрагма таза 135
- Дно таза 135

## З

- Зев
  - внутренний 77
  - наружный 77

## К

- Канал
  - боковой
    - левый 33
    - правый 33
  - мочеиспускательный 139
  - паховый 17
- Кишка прямая 127
- Клетчатка подкожная 11
- Клитор 139
- Копчик 49
- Кость тазовая 49
- Крестец 49
- Кровоснабжение артериальное 67

## Л

- Лапаротомия
  - открытая 21
  - по Пфанненштилю 23
  - по Черри 23

## М

- Матка беременная 37
- Миометрий 81

## Н

- Нерв половой 147

## О

- Область
  - заднепроходная 143
  - мочеполовая 141
  - паховая 17
- Отросток червеобразный 35

## П

### Полость

брюшная 27

живота 27

таза малого 61

Промежность 139

Промежуток паховый 17

Пространство забрюшинное 39

Пузырь мочево́й 123

## Р

Разрезы лапаротомные 21

## С

Сальник большой 33

Симфиз лобковый 51

Синус брыжеечный

левый 35

Синус брыжеечный

правый 33

Слой мышечно-апоневротический 9

Сплетение надчре́вное 71

Стенка брюшная

переднебоковая 9

Сумка

печеночная 31

преджелудочная 31

сальниковая 31

## Т

### Та́з

большой 49

малый 49

узкий 57

Тело матки 77

Труба маточная 99

## У

Узлы лимфатические паховые 17

## Ф

Фасция 63

## Ш

Шейка матки 77

## Э

### Эта́ж

брюшинный 61

подбрюшинный 61

подкожный 61

## Я

Яйцеклетка 101

Яичники 99

Ямка седалищно-прямокишечная 141

## ПРИГЛАШЕНИЕ К СОТРУДНИЧЕСТВУ

Издательская группа «ГЭОТАР-Медиа» приглашает к сотрудничеству авторов и редакторов медицинской литературы.

**ИЗДАТЕЛЬСТВО СПЕЦИАЛИЗИРУЕТСЯ НА ВЫПУСКЕ**  
учебной литературы для вузов и колледжей, атласов,  
руководств для врачей, переводных изданий.

По вопросам издания рукописей обращаться в отдел по работе с авторами.  
Тел. 8 (495) 921-39-07

*Учебное издание*

Каган Илья Иосифович

## КЛИНИЧЕСКАЯ АНАТОМИЯ ЖЕНСКОГО ТАЗА

Под редакцией Г.Т. Сухих

Главный редактор издательства С.Ю. Кочетков

Зав. редакцией А.В. Андреева

Менеджер проекта А.М. Страхова

Выпускающий редактор О.С. Шевченко

Корректоры Е.В. Маурина, М.Г. Смирнова

Компьютерная верстка И.М. Тригуб

Дизайн обложки И.Ю. Баранова

Технолог О.А. Ильина

Подписано в печать 28.07.2017. Формат 70×100<sup>1/16</sup>.

Бумага мелованная. Печать офсетная.

Объем 12,26 усл. печ. л. Тираж 1000 экз. Заказ № 5286

ООО Издательская группа «ГЭОТАР-Медиа».

115035, Москва, ул. Садовническая, д. 9, стр. 4.

Тел.: 8 (495) 921-39-07.

E-mail: [info@geotar.ru](mailto:info@geotar.ru), <http://www.geotar.ru>.

Отпечатано в АО «Первая Образцовая типография».

Филиал «Чеховский Печатный Двор».

142300, Московская обл., г. Чехов, ул. Полиграфистов, д. 1.

ISBN 978-5-9704-4398-9



9 785970 443989 >

## Лист опечаток

	Было	Налю читать
стр. 19, 4-я строка снизу	короче	длинее и уже
стр. 31, 23-я строка сверху	(правый рисунок верхнего слайда)	(правая половина верхнего слайда)
стр. 35, 3-4-я строки сверху	брыжесечным	брюшинным
стр. 49, 20-я строка сверху	Костную основу большого таза составляют сзади нижние поясничные позвонки и основание крестца, с боков — крылья подвздошных костей, малого таза: а не сзади — крестец с копчиком, с боков и спереди — части тазовых костей ниже пограничной линии	Костную основу большого таза составляют сзади нижние поясничные позвонки и основание крестца, с боков — крылья подвздошных костей, малого таза: сзади — крестец с копчиком, с боков и спереди — части тазовых костей ниже пограничной линии.
стр. 53, 13-я строка снизу	Поперечный размер входа в малый таз, <i>diameter transversa</i> — расстояние между подвздошными гребнями подвздошных костей.	Поперечный размер входа в малый таз, <i>diameter transversa</i> — расстояние между наиболее отдаленными точками дуговых линий подвздошных костей
стр. 53, 12-я строка снизу	Поперечный размер широкой части малого таза — расстояние между	Поперечный размер широкой части малого таза — расстояние между серединами внутренних пластинок, закрывающих вертлужные впадины межягодичные
стр. 59, 12-я строка сверху	межягодичные	
стр. 83, 11-я строка снизу	ее передней и задней стенок	ее передней стенки
стр. 93, 14-я строка сверху	анормальными	анормальными
стр. 93, 15, 19-е строки сверху	Три нижних рисунка демонстрируют на фоне обозначенной пунктирной линией нормального положения матки: тяжелую антефлексию (левый рисунок), ретропозицию (средний рисунок) и ретрофлексию (правый рисунок).	Предложение лишнее

стр. 135, 9-я строка снизу	m. puboperineale	m. puboperinealis
стр. 137, 10-я строка сверху	m. pubovaginale super. facialis	m. pubovaginalis superficialis
стр. 137, 15-я строка сверху	fasciaendopelvina	fascia endopelvina
стр. 137, 9-я строка снизу	urogenitalis	urogenitalis
стр. 143, 15-я строка снизу	urogenitale	urogenitalis
стр. 147, 12-21-я строки сверху	Передняя треть области промежности иннервируется подздошно-паховым нервом (1), от которого в эту зону отходят передние губные нервы (2). Зона иннервации охватывает передние половинны больших и малых половых губ, область клитора и наружного отверстия уретры. Большую среднюю часть области промежности иннервирует половой нерв (4) от которого отходят промежностные нервы (3), нижние заднепроходные нервы (5). Половой нерв иннервирует основную часть кожи промежности, задние половинны больших и малых половых губ, преддверие влагалища, анальную зону, поверхностные и глубокие мышцы промежности На долю заднего кожного нерва бедра (7) с его промежностными ветвями (6, 8) и копчикового нерва приходится небольшая задняя часть кожи области промежности	т.к. нижний слайд был заменен рисунком со словесными обозначениями, в тексте указанных строк убрать все цифровые обозначения вместе со скобками.