

**МИНИСТЕРСТВО СЕЛЬСКОГО И ВОДНОГО ХОЗЯЙСТВА
РЕСПУБЛИКИ УЗБЕКИСТАН**

Самаркандский сельскохозяйственный институт

На правах рукописи
УДК 616.351 - 632.951/(615.9) - 084

**Ильсов
Азиз Саидмурадович**

**СТРУКТУРНЫЕ ИЗМЕНЕНИЯ
ПРЯМОЙ КИШКИ ПРИ ОТРАВЛЕНИИ
ЦИМБУШЕМ В РАННЕМ ПОСТНАТАЛЬНОМ
ОНТОГЕНЕЗЕ**

16.00.02 - ПАТОЛОГИЯ, ОНКОЛОГИЯ
И МОРФОЛОГИЯ ЖИВОТНЫХ

**АВТОРЕФЕРАТ
ДИССЕРТАЦИИ НА СОИСКАНИЕ УЧЕНОЙ СТЕПЕНИ
КАНДИДАТА БИОЛОГИЧЕСКИХ НАУК**

Самарканд - 2000

Работа выполнена в Самаркандском Государственном медицинском институте.

+

Научный руководитель: доктор медицинских наук,
профессор С.А. Тен.

Официальные оппоненты: доктор вет. наук,
профессор Мажидов Ф.Х.
кандидат биол. наук,
доцент Бахранов А.Б.


Ведущая организация: Самаркандский Государственный
Университет

Защита состоится "23. Августа 2000 г.
в 14⁰⁰ часов на заседании Специализированного Совета К.120.34.02 при
Самаркандском сельскохозяйственном институте по адресу: 703003, ул. М.Улугбека,
77

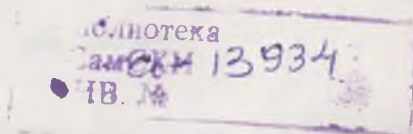
С диссертацией можно ознакомиться в библиотеке Самаркандского сельско-
хозяйственного института.

Автореферат разослан "18. Июля 2000 г.

Ученый секретарь
Специализированного совета,
кандидат ветеринарных наук,
доцент



Р.Б. Давлатов.



Актуальность проблемы. Заболевания прямой кишки занимают большой удельный вес среди патологии органов пищеварительной системы. Они являются одной из причин нетрудоспособности. Это обуславливает важность проблемы и ее решение несомненно связано с исследованием строения прямой кишки. Исследование анатомии прямой кишки, ее микроскопического строения в динамике развития и морфологических изменений в процессе отравления синтетическими пиретроидами позволяет шире и глубже установить закономерность изменения ее структур. Большой вклад в изучение прямой кишки внесли А.Н. Михайлов (1983); Д.К. Левин (1985); F. Stelzner (1995); D.A. Sandridge et al (1995); B.S. Mitchell (1995). Возрастную морфологию органов пищеварения и их изменения при действии пестицидов исследовали: пищевод - Р. А. Мелькумян 1999, 2000, желудок - Х. Х. Байкузиев, 1994, тонкую кишку - А. Ю. Юлдашев, 1991, G.B. Luccheusver, 1995, S. W. Hamsled, 1996, толстую кишку - А. В. Аксененко, 1993, Т. А. Агзамов, 1995, А. Б. Ражабов, Г. Э. Идиев, 1996. Однако следует отметить, что нет работ о структурных изменениях прямой кишки в норме и при действии факторов внешней среды.

По данным В. И. Пальченко (1975), В.И. Пальченко и соавт (1988) в районах с активным применением комплексных хлор-и фосфорорганических пестицидов количество заболеваний органов желудочно-кишечного тракта возросло в 1,7 раза. У женщин в зонах интенсивного применения пестицидов обнаружена тенденция к более частым патологическим родам, асфиксии плода, рождению недоношенных детей, наблюдается дефицит массы детей. В последние годы в литературе появляется все больше сведений о способности пестицидов влиять на иммунологическую реактивность организма.

Исследование прямой кишки представляет актуальную проблему не только теоретической, но и практической медицины, так как этот орган является конечным отделом пищеварительной трубки, богат кровеносными сосудами и лимфоидными образованиями, часто подвергается воздействию факторов внешней среды. В этом месте пищеварительной трубки продукты обмена веществ, скапливаясь перед выведением, оказывают свое действие на структуры стенки прямой кишки, особенно, когда в выводимой массе содержится отравляющее вещество. А. М. Аминев (1977) установил, что несмотря на меньшую длину толстой кишки, ее содержание продвигается в дистальном направлении гораздо медленнее (12-18 часов), чем в тонкой кишке (2-6 часов).

Анатомии прямой кишки и строение ее стенки изучали Л. К. Семенова (1958); В.Н. Бекламишов (1964); О.В. Волкова, М.И. Пекарский (1976); Н.А. Глаголев и соавт. (1977); Б.С. Гудимов и соавт. (1983); А.Н. Михалков (1983); Н.В. Flory (1962); M.L. Lipkin (1970); A.M. Shamsiiddin (1982); V. Barbaro et al (1995); L.S. Bates et al (1996). Кровоснабжение прямой кишки изучали И.Г. Дацин (1969); Р.Я. Красный (1971); Y. Bochestoer et al (1971); R. Duroc et al (1985); лимфоидные образования А.А. Молдавская и соавт. (1994); F. Stelzner (1995); G. Fronhofer et al (1996).

Следует отметить, что большинство исследований по прямой кишке посвящено ее воспалительным заболеваниям. Недостаточно изучена реактивность прямой кишки при действии на нее отравляющего вещества.

В почве, водоемах и окружающей среде накопилось большое количество пестицидов, которые применялись длительное время в Республике Узбекистан. Об этом свидетельствуют данные Л.А. Алибекова, Ю.М. Огнева (1999), которые утверждают, что в почвах Самаркандской области содержание ДДТ превышает ПДК в 17 раз.

Данные литературы показывают, что отсутствуют сведения о влиянии цимбуша на конечный отдел пищеварительного тракта и на его лимфоидные образования при поступлении отравляющего вещества в организм детенышей (крысят) через молоко матери (крысы-самки).

Весьма скудны сведения о строении и развитии прямой кишки крысы в раннем постнатальном онтогенезе.

На основании вышеизложенного поставлена цель: изучить анатомию и микроскопическое строение стенки прямой кишки крысят и изменения ее структурных компонентов в эксперименте при отравлении цимбушем в раннем постнатальном онтогенезе.

Для достижения поставленной цели следует решить следующие задачи:

1. Изучить длину, периметр и площадь прямой кишки крысят, ее форму в норме и при отравлении цимбушем.

2. Определить плотность расположения и распределения лимфоидных образований стенки прямой кишки крысят в динамике развития и при отравлении цимбушем.

3. Исследовать микроскопическое строение стенки прямой кишки крысят и ее морфометрические показатели в норме и при отравлении цимбушем в зависимости от возраста.

4. Исследовать количество и размеры бокаловидных клеток слизистой оболочки прямой кишки крысы в динамике роста и в эксперименте при отравлении цимбушем.

5. Исследовать микрососуды в стенке прямой кишки в норме и при отравлении цимбушем в раннем постнатальном онтогенезе.

6. Определить соотношение фибробластов и фиброцитов в подслизистой основе стенки прямой кишки в норме и при отравлении цимбушем в процессе постнатального онтогенеза.

Научная новизна. В работе впервые комплексно представлены данные о развитии и становлении структурных компонентов стенки прямой кишки крысят в раннем постнатальном онтогенезе и ее реактивные изменения при отравлении цимбушем, перешедшим через молоко матери (крысы-самки).

Впервые выявлено, что неравномерно развиваются оболочки стенки прямой кишки и они в процессе формирования имеют свои характерные особенности в каждой ее части в зависимости от возраста.

Установлено количественное содержание бокаловидных клеток и их изменения при отравлении цимбушем. Определено количественное соотношение лимфоцитов эпителиального покрова кишки в норме и при отравлении цимбушем.

Впервые отмечено, что при отравлении цимбушем происходит уплотнение эпителиального покрова слизистой оболочки кишки. Впервые нами определена плотность распределения лимфоидных образований в стенке прямой кишки в различные периоды. В ампулярной и анальной частях кишки они представлены мелкими и средними лимфоидными узелками, а в тазовом отделе выявляются единичные крупные лимфоидные узелки. Отмечено, что при отравлении цимбушем происходит уменьшение их размеров и количества, снижается содержание клеток в них.

Впервые обнаружено, что в мышечной и наружной оболочках прямой кишки крысы сосуды имеют больший просвет и толщину стенки, чем в подслизистой основе. При отравлении цимбушем увеличивается просвет и уменьшается толщина стенки сосудов. В начальных сроках эксперимента просвет венул и капилляров заполнен форменными элементами крови.

Впервые исследованием установлено соотношение фибробластов и фиброцитов на протяжении раннего постнатального онтогенеза в норме и в эксперименте. Впервые выявлено, что в анальной части прямой кишки крысы соединительнотканная прослойка залегает между подслизистой основой и наружной оболочкой, как бы раздвигая мышечную оболочку.

Научно-практическая ценность. Полученные результаты показывают, что цим-

буш переходит через молоко матери (крысы самки) в организм детенышей (крысят) и оказывает неблагоприятное действие на формирование и становление прямой кишки в раннем постнатальном онтогенезе.

Результаты исследования помогут выявить механизм поражения кишки при действии на нее отравляющего вещества. Выявленные особенности строения прямой кишки способствуют раскрытию механизма распространения патологического процесса из ее полости в окружающую ткань. Сведения о структурных компонентах стенки прямой кишки крыс позволяют по новому рассмотреть этиологию и патогенез воспалительных заболеваний этого органа. Полученные в ходе исследования результаты по строению и формированию лимфоидных образований прямой кишки дополняют имеющиеся знания о периферических органах иммунной системы и помогут выяснить механизм поражения этого отдела пищевой трубки.

Результаты исследования могут быть использованы при проведении занятий по гигиене питания, патологии, иммунологии и на морфологических кафедрах при изучении раздела органов пищеварения.

Основные положения выносимые на защиту.

1. С формообразовательными процессами, происходящими в прямой кишке, связаны различные темпы изменения ее анатомических параметров в норме и при отравлении цимбушем на протяжении раннего постнатального онтогенеза.

2. Морфологические изменения формы, размеров и плотности распределения лимфоидных образований прямой кишки крысят в процессе развития в каждом возрасте имеют свои характерные особенности в зависимости от возраста и суммарной дозы отравляющего вещества.

3. Воздействие цимбуша на организм приводит к увеличению инфильтрации эпителиального покрова лимфоцитами и уменьшению соотношения фиброцитов и фибробластов.

4. Установлено, что при воздействии цимбуша происходят изменения внутриорганных сосудов, которые выражаются в расширении диаметра и истончении их стенки во всех возрастных группах, а степень их изменений зависит от продолжительности срока отравления.

Внедрение результатов работы. Основные положения диссертации внедрены в учебный процесс на кафедрах патологической физиологии и детских болезней Сам.Гос.МИ.

Апробация работы. Основные положения диссертации доложены и обсуждены на III конгрессе международной ассоциации морфологов СНГ. (г. Тверь, 1996), заседании кафедры анатомии человека Сам.Гос.МИ. (1995, 1996, 1997, 1998, 1999, 2000), на межкафедральном заседании морфологических кафедр Сам.Гос.МИ, заседании кафедр анатомии, гистологии и патологической анатомии и физиологии, терапии, хирургии Самаркандского сельскохозяйственного института (1999), на заседании Самаркандского научно-исследовательского института медицинской паразитологии, (1999) совместном заседании ЦНИЛ (центральной научно-исследовательской лаборатории) и кафедр гистологии, оперативной хирургии с топографической анатомией и нормальной анатомии СамМИ (1999 год).

Публикации. По теме диссертации опубликовано 14 работ из которых 13 статей и 1 тезис доклада.

Объем и структура работы. Диссертация изложена на 113 страницах машинописного текста, содержит 46 микрофотографий и 19 таблиц. Состоит из введения, обзора литературы, материалов и методов исследования и результатов их обсуждения. Список использованной литературы включает 143 источника на русском и 53 на иностранном языке.

МАТЕРИАЛ И МЕТОДЫ ИССЛЕДОВАНИЯ

Исследование проведено на 224 белых беспородных крысах, которые были разделены на контрольную и экспериментальную группы: новорожденные, 6, 11, 16 и 22 дневного возраста. Количество крысят в контрольной группе составило 102, в экспериментальной 122.

Все животные содержались в одинаковых условиях вивария. Крысы-самки (матери) как контрольной, так и экспериментальной группы получали один и тот же точный рацион питания. Сразу же после рождения крысят, самкам экспериментальных групп внутривенно тонким металлическим зондом вводился цимбуш в дозе 5 МДУ (0,05 мг). Крысе-самке (матери) вводили отравляющее вещество (цимбуш) ежедневно до дня забоя. Расчет МДУ для эксперимента производился исходя из того, что взрослая крыса-самка потребляет в сутки 100 гр. пищи. Первоначально 1 мл стандартного раствора 25% к.э. цимбуша (250 мг препарата) разводили в 100 мл дистиллированной воды, после чего в 1 мл содержалось 2,5 мг действующего вещества. Затем 1 мл полученного раствора разводили в 50 мл дистиллированной воды, в 1 мл которого было - 0,05 мг отравляющего вещества, что составляло - 5 МДУ. Количество введенного раствора составило 1,0 мл. Крысам (самкам-матерям) контрольных групп внутривенно вводился 1,0 мл водопроводной воды. В дни забоя на 1, 6, 11, 16, 22 сутки предварительно производилось взвешивание крысят контрольной и экспериментальной групп. Забой крысят производился под эфирным наркозом.

Для определения перехода цимбуша через молоко крысы-самки (матери) в организм крысят (детенышей) в лаборатории токсикологии УзНИВИ г. Самарканда (зав. лаб. д.в.н. В. Р. Хайтов) была проведена тонкослойная хроматография (ТСХ) органов крысят. После вскрытия брюшной полости извлекали прямую кишку, описывали ее форму, измеряли длину и периметр. Прямая кишка была разделена на тазовую, ампулярную и анальную части. Для выявления лимфоидных образований часть материала окрашивали по Hellman, определяли размеры и количество одиночных лимфоидных узелков в различных отделах кишки. Для изучения микроскопического строения структурных элементов стенки прямой кишки часть материала фиксировали в 12% растворе нейтрального формалина и жидкости Буэна, затем проводили по спиртам восходящей концентрации и заливали в парафин. Срезы толщиной 8-15 мкм окрашивали гематоксилин-эозином, по ван Гизону, Вейгерту в модификации Харта (Г.А. Меркулов, 1969), импрегнировали ретикулярные волокна азотнокислым серебром по Фугу в модификации Н. А. Юриной (1975).

Исследовалось строение оболочек стенки прямой кишки и их изменения в каждом ее отделе. В слизистой оболочке измерялась ее толщина, определялась высота однослойного цилиндрического эпителия и размеры бокаловидных клеток (высота и ширина), их количество на площади в 100 эпителиальных клеток в контроле и в эксперименте. Изучалась степень инфильтрации лимфоцитами эпителиального покрова кишки. Описывали характер расположения пучков коллагеновых, эластических и ретикулярных волокон в слоях стенки органа. Подсчитывали количество фибробластов и фиброцитов в подслизистой основе кишечника. Для этого использовали сетку с 25 узловыми точками, предложенную С.Б. Стефановым (1974). Определяли количество и характер распределения диффузных лимфоидных образований и плотность их расположения в рыхлой соединительной ткани подслизистой основы кишки. Определяли количественное содержание малых, средних и больших лимфоцитов в лимфоидных образованиях стенки прямой кишки. Исследовали внутриорганные сосуды (капилляры, артериолы и венулы) в подслизистой основе и мышечно-наружной оболочке органа. Определяли диаметр просвета, толщину и строение стенки и взаимоотношение сосудов с лимфоидными образованиями и пучками

рыхлой соединительной ткани. Измерялась общая толщина мышечной и наружной оболочек прямой кишки, толщина внутреннего циркулярного и наружного продольного мышечных слоев и их взаимоотношения друг с другом в зависимости от отдела кишки.

ОБСУЖДЕНИЕ РЕЗУЛЬТАТОВ ИССЛЕДОВАНИЯ.

Изучение развития прямой кишки крысы в период раннего постнатального онтогенеза показало, что с момента рождения и до 22-дневного возраста длина, периметр и площадь кишки изменяются неравномерно. Длина прямой кишки у новорожденных крысят равняется $6,2 \pm 0,24$ мм. Периметр кишки в зависимости от ее части имеет различную величину: в тазовой части $-4,4 \pm 0,13$ мм, в ампулярной $-4,1 \pm 0,09$ мм, в анальной $4,1 \pm 0,11$ мм. Площадь органа в среднем составляет $27,3 \pm 1,72$ мм². У 6-дневных крысят, по сравнению с новорожденными длина прямой кишки увеличивается на 45,2%, периметр на 45,9% (в ампулярной части 65,8%) и ее площадь на 101,1%.

К 11 дню жизни длина кишки крысят контрольной группы больше на -23,3%, периметр на -29,5% (в анальной -38,2%), площадь на 59,7%. К 16-дневному возрасту в контрольной группе темп прироста длины прямой кишки равен 17,1%, периметра 10,7% (в анальном отделе 13,6%) площади -30,4%.

На 22 день развития длина кишки возрастает на 37,3%, периметр на 14,1% (в тазовой части 27,0%) площадь на 66,8%. Наиболее интенсивные структурные преобразования прямой кишки и ее стенки в целом наблюдаются в период питания грудным молоком, когда возрастает значение этого отдела пищеварительного тракта, как органа-резервуара продуктов обмена веществ и их эвакуации из организма.

При макроскопическом изучении установлено, что до 6-дневного возраста у крысят контрольной группы лимфоидные образования в стенке кишки не выявляются. Начиная с 11 дня развития у крысят контрольной группы обнаруживаются от 1 до 8 лимфоидных узелков, в среднем $-3,6 \pm 0,27$ на протяжении органа, причем по направлению к анальному отверстию кишки их количество возрастает до $5,1 \pm 0,6$, с размерами $0,1 \times 0,4$ мм. На 16 день в стенке прямой кишки крысят контрольной группы увеличивается плотность расположения лимфоидных узелков до 2-9, в среднем $-4,5 \pm 0,31$ (в анальной $-6,3 \pm 0,6$), размеры этих образований составляют $0,1 \times 0,6$ мм. С ростом крысят (до 22 дня) продолжает возрастать количество лимфоидных узелков до 4-10, в среднем $-5,4 \pm 0,35$ (в анальной $-6,8 \pm 0,6$), а их размеры равны $0,2 \times 0,8$ мм.

Микроскопическое исследование показало, что строение эпителиального покрова слизистой оболочки прямой кишки изменяется по направлению к каудальному концу органа. В тазовой и ампулярной частях он представлен однослойным цилиндрическим эпителием, который в анальной области ближе к заднепроходному отверстию постепенно замещается на многослойный плоский. Наши результаты противоречат данным С.М.Тюрина (1964), М.А.Горина (1972), И.М.Лазарева (1989), что эпителий слизистой оболочки прямой кишки представлен только призматическими и бокаловидными эпителиальными клетками. Изучение количественного содержания лимфоцитов на протяжении эпителия кишки новорожденных крысят выявило, что количество малых лимфоцитов составляет $-2,6 \pm 0,33$, средних $-1,6 \pm 0,18$, больших $-1,3 \pm 0,13$. К 6 дню развития у крысят контрольной группы отмечено равномерное увеличение содержания интраэпителиальных лимфоцитов малых и средних в 1,3 раза, больших в 1,1 раза по сравнению с новорожденными.

К окончанию периода питания зрелым грудным молоком (16 день) у крысят контрольной группы в кишке незначительно возрастает содержание малых и больших интраэпителиальных лимфоцитов в 1,1 раза, количество средних лимфоцитов оста-

ется таким же как и в предыдущем возрасте.

Начало периода дефинитивного (окончательного) питания в контрольной группе характеризуется увеличением интраэпителиальных лимфоцитов в прямой кишке малых - в 1,8 раза, средних - в 1,7 раза, больших - в 1,4 раза. Такое изменение количественного содержания лимфоцитов в эпителии кишки крысят контрольной группы, по-видимому, объясняется тем, что до 16 дня развития наблюдается становление местной иммунной системы, а начиная с 22 дня ее перестройка обусловлена сменой характера питания.

В эпителиальном покрове прямой кишки крысят контрольной группы к 11 дню развития увеличивается не только количество, но и размер бокаловидных клеток, после чего до 22 дня незначительно уменьшается их содержание и величина. Этот процесс, по всей видимости, связан с дифференцировкой этих клеток и переменой как внутренней среды (пищи), так и внешней среды. Это находит подтверждение в исследованиях О.В.Волкова и М.И.Пекарского (1976), что в процессе развития бокаловидные клетки исчезают с поверхности крипт, оставаясь лишь на глубине, между прилегающими друг к другу криптами.

В процессе раннего постнатального периода у крысят контрольной группы толщина слизистой оболочки кишки увеличивается неодинаково. У новорожденных крысят она составляет $99,3 \pm 3,6$ мкм. К 6 дню жизни у крысят контрольной группы темп прироста ее толщины равняется 76,4%. У 11 дневных крысят контрольной группы он снижается до 13,0%. У крысят 16 дневного возраста контрольной группы темп прироста толщины слизистой оболочки органа составляет 9,3%. На 22 день у крысят контрольной группы прирост толщины этой оболочки возрастает до 13,5%. Уменьшение темпа прироста толщины слизистой оболочки прямой кишки крысят контрольной группы после 6 дня развития, по нашему мнению, происходит из за того, что начинает преобладать качественное формирование ее структурных элементов над количественным.

В подслизистой основе прямой кишки крысят на протяжении раннего постнатального онтогенеза обнаруживаются лимфоидные скопления. У новорожденных крысят (1 сутки) они имеют вид цепочек из 1-3 клеток. К 6 дню жизни в прямой кишке крысят контрольной группы увеличивается количество лимфоцитов в диффузных скоплениях до 3-6. Большинство скоплений имеют овальную форму, но у них отсутствует четкая граница. В стенке кишки 11 дневных крысят контрольной группы появляются первые лимфоидные узелки, с количеством лимфоцитов до 3-9, эти узелки четко отграничены от окружающей ткани. К 16 дню у крысят контрольной группы в подслизистой основе прямой кишки увеличиваются размеры лимфоидных узелков и число клеток в них достигает 11-17. На 22 день развития в контрольной группе обнаруживаются наиболее крупные лимфоидные узелки, количество лимфоцитов в которых составляет 14-23. Следует отметить, что самые большие по величине лимфоидные узелки в этом возрасте выявляются в тазовом отделе кишки. Наши данные не совпадают с исследованиями А.А. Аксельрода (1941), Э. Р. Сакимбаев (1989), Э. А. Хатамов (1989), что еще до рождения лимфоидные образования заложены в толстой кишке и в них имеется центр размножения.

Исследование количественного состава лимфоцитов в лимфоидных узелках стенки прямой кишки крысят контрольной группы показало, что во всех возрастных группах их содержание возрастает, однако более выраженный прирост количества больших и средних лимфоцитов отмечен у 11 дневных крысят, а малых в 16 дневном возрасте.

Соответственно этому, в крови крысят контрольной группы с 11 по 16 дни развития наблюдаются изменения со стороны гуморальной иммунной системы. В этот период наблюдается незначительное снижение содержания Т и В - лимфоцитов,

количество же иммуноглобулинов класса JgA и JgM уменьшается почти в 2-2,5 раза, одновременно с этим уровень иммуноглобулина JgG повышается в 1,4 раза.

Таким образом, развитие местной (лимфоидные образования прямой кишки) и гуморальной иммунных систем крысят контрольной группы в раннем постнатальном онтогенезе имеет общие черты и возникающие сдвиги в становлении и формировании этих систем зависят от коренной смены характера внутренней и внешней среды. Одной из таких причин, видимо, является переход с грудного вскармливания на естественное, так как при этом изменяется гомеостаз организма, способствуя дальнейшему развитию иммунной системы в целом. Это подтверждают в своих исследованиях М.Р.Сапин и С.П.Степанов (1981), К.Р. Тухтаев (1996) первые лимфоидные узелки с центром размножения в желудке авторы обнаружили, в период грудного вскармливания. По видимому, в иммунной системе потомства до перехода на естественное питание преобладают компоненты гуморальной системы материнского организма.

Исследованием установлено, что в подслизистой основе прямой кишки новорожденных крысят количество фибробластов составляет $7,5 \pm 0,3$, а фиброцитов $2,8 \pm 0,1$. У 6 дневных крысят контрольной группы отмечено незначительное увеличение содержания этих клеток в подслизистой основе кишки: фибробластов $9,8 \pm 0,52$, фиброцитов $3,5 \pm 0,18$. К 11 дню развития прямой кишки крысят контрольной группы наблюдается небольшой прирост количества фибробластов $11,7 \pm 0,64$, и фиброцитов $4,9 \pm 0,18$. У 16 дневных крысят контрольной группы содержание фибробластов в кишке составляет $12,0 \pm 0,65$ и фиброцитов $5,5 \pm 0,17$. К 22 дню в контрольной группе количество фибробластов в прямой кишке равняется $12,5 \pm 0,77$, а фиброцитов $7,1 \pm 0,21$. В контроле у всех возрастных групп содержание фибробластов превышает количество фиброцитов. Однако необходимо отметить, что начиная с 11 дня развития в контрольной группе преобладает прирост фиброцитов. По нашему мнению это свидетельствует о том, что после 6 дня жизни в прямой кишке крысят контрольной группы превалирует формирование структуры соединительной ткани, а не ее количественный рост. Эти данные подтверждают тем, что наибольший темп прироста толщины подслизистой основы прямой кишки крысят контрольной группы отмечается до 6 дня, после чего происходит его снижение. У 11 дневных крысят контрольной группы он составляет 13,7%, у 16 дневных крысят -22,4%, у 22 дневных крысят - 8%.

У крысы мышечная оболочка на всем протяжении прямой кишки представлена двумя слоями: внутренним с циркулярным направлением волокон и наружным - с продольным. Нами установлено, что в анальной части кишки в мышечной оболочке преобладает толщина внутреннего циркулярного слоя. Это подтверждается исследованиями Н.А.Глаголева и В.И.Ипполитовой (1977) определивших, что внутренний сфинктер прямой кишки образован преимущественно внутренним циркулярным слоем. Данная характерная особенность строения этой оболочки кишки объясняется замыкательной функцией заднепроходного отверстия.

У новорожденных крысят толщина мышечной оболочки прямой кишки составляет $61,5 \pm 2,12$ мкм. В процессе развития в контрольной группе происходит увеличение темпа прироста мышечной оболочки кишки. У 6 дневных крысят -36%, а у 11 дневных -49%. После чего темп прироста толщины мышечной оболочки прямой кишки уменьшается, у 16 дневных крысят он равняется 24,9%, а к 22 дню имеет минимальное значение - 8,8%.

Снижение темпа прироста толщины мышечной оболочки, по-видимому, связано с тем, что в результате отравления цимбушем возможно происходит уплотнение волокнистой структуры оболочек стенки прямой кишки.

Интраорганные сосуды прямой кишки крысы представлены артериолами, капил-

лярами и венулами. У новорожденных крысят в подслизистой основе прямой кишки диаметр артериол $7,3 \pm 0,3$ мкм, толщина их стенки составляет $4,4 \pm 0,27$ мкм. По сравнению с артериолами, венулы в подслизистой основе имеют несколько больший просвет - $8,5 \pm 0,54$ мкм. Толщина стенки у них равняется $3,5 \pm 0,13$ мкм. Капилляры в подслизистой основе кишки имеют меньший диаметр - $4,2 \pm 0,27$ мкм и толщину стенки - $3,6 \pm 0,13$ мкм. В мышечно-наружной оболочке просвет артериол составляет $-8,1 \pm 0,93$ мкм, а толщина стенки этих сосудов равна - $5,2 \pm 0,25$ мкм. Венулы мышечно-наружной оболочки по диаметру не отличаются от артериол $8,8 \pm 0,63$ мкм и имеют толщину стенки $4,0 \pm 0,12$ мкм. В капиллярах диаметр просвета равен $4,7 \pm 0,25$ мкм и толщина их стенки составляет $4,0 \pm 0,12$ мкм.

К 6 дню развития у крысят контрольной группы в подслизистой основе прямой кишки отмечен прирост диаметра венул на -25,9% и толщины стенки артериол на 34,1%. В сосудах мышечно-наружной оболочки увеличивается диаметр просвета у венул на 39,8% и толщина их стенки на - 27,5%. У 11 дневных крысят контрольной группы в подслизистой основе кишки диаметр в артериолах становится больше на 15,9% и толщина стенки капилляров на 14,3%. В мышечно-наружной оболочке наибольшее увеличение просвета на 20,3% и толщины стенки на 9,8% отмечено у венул. В подслизистой основе прямой кишки 16 дневных крысят контрольной группы наибольший прирост диаметра просвета у венул на 19,0% и толщины стенки в артериолах на 16,6%. В мышечно-наружной оболочке больше увеличивается просвет венул на 13,5% и толщина стенки артериол на 12,7%. В контрольной группе на 22 день в подслизистой основе кишки отмечен прирост диаметра у венул на 21,5% и толщины стенки артериол на 14,5%. В мышечно-наружной оболочке наибольшее увеличение просвета отмечено также у венул на 11,3% и толщины стенки в артериолах на 16,9%.

Преимущественный рост венул по сравнению с другими сосудами прямой кишки крыс, объясняется преобладанием венозного русла по сравнению с артериальным и капиллярным. Толщина стенки прямой кишки новорожденных крысят составляет $160,8 \pm 4,95$ мкм. В контрольной группе наибольший темп прироста толщины стенки прямой кишки выявляется у 6-дневных крысят - 64,0%.

В последующем развитии отмечено снижение темпов прироста толщины стенки кишки. У 11 дневных крысят он равняется 21,7%, у 16 дневных - 16,4%, у 22 дневных - 9,7%. По нашему мнению уменьшение темпов прироста толщины стенки органа крысят контрольной группы с возрастом по-видимому связано с тем, что, что после 6 - 11 дня в прямой кишке наблюдаются процессы функциональной дифференцировки и формирование ее структурных компонентов.

При отравлении цимбушем эпителиальные клетки слизистой оболочки прямой кишки крысят плотно прилегают друг к другу на всем протяжении и имеют небольшую величину. Увеличивается инфильтрация лимфоцитами эпителиального покрова кишки 6 дневных крысят экспериментальной группы по сравнению с новорожденными: малых - в 2,1 раза, средних - в 1,9 раза, больших - в 1,2 раза. При сопоставлении с контрольной группой этого возраста выявлено, что повышается содержание интраэпителиальных лимфоцитов: малых - в 1,6, средних - 1,5, больших - 1,1 раза. На 11 день у крысят экспериментальной группы увеличивается количество лимфоцитов в эпителии кишки: малых - в 1,2, средних - в 1,1, больших - в 1,3 раза. По сравнению с контролем в эпителии кишки экспериментальных крысят определяется большее количество лимфоцитов: малых - в 1,6, средних и больших - в 1,3 раза. У 16 дневных крысят экспериментальной группы возрастает содержание интраэпителиальных лимфоцитов: малых - в 1,4, средних и больших - в 1,3 раза. В отличие от контрольной группы в экспериментальной выявляется большая инфильтрация лимфоцитами эпителия кишки: малых - в 2 раза, средних - и больших - в 1,7 раза. К 22

дню в экспериментальной группе продолжает увеличиваться количество интраэпителиальных лимфоцитов: малых - в 1,3, средних - в 1,4, больших - в 1,2 раза. По сравнению с контролем в эксперименте обнаружено большее содержание лимфоцитов в эпителии прямой кишки: малых - в 1,5, средних - в 1,4, больших - 1,3 раза.

Наблюдение показало, что в экспериментальной группе наибольшее увеличение количества интраэпителиальных лимфоцитов в прямой кишке отмечено у 16 дневных крысят. Это может быть связано с началом перехода на смешанное питание, что само по себе является дополнительным иммуностимулирующим фактором.

В результате отравления цимбушем в слизистой оболочке прямой кишки крысят изменяется количественное содержание бокаловидных клеток. До 11 дня эксперимента наблюдается увеличение их количества и размеров. После чего они уменьшаются в величине и содержании. Сравнение с данными контрольной группы показало, что в начальные сроки эксперимента (до 11 дня) бокаловидные клетки отстают в размере в 1,3 раза и в количестве в 1,5 раза. Увеличение времени воздействия отравляющего вещества приводит к повышению их количества и размеров в 1,3 раза. По нашему предположению, это происходит из за того, что в результате отравления эпителий кишки уплотняется, а бокаловидные клетки вытесняются на его поверхность.

В экспериментальной группе на 6 день толщина слизистой оболочки прямой кишки возрастает на 55,6% по сравнению с новорожденными. Сопоставление с крысятами контрольной группы этого же возраста выявило, что ее толщина уменьшается в 1,1 раза.

Наши результаты не соответствуют данным Х.Э.Ильясовой (1995) о том, что поступление синтетических перитроидов вызывает в матке крысы набухание эпителия слизистой оболочки, вследствие чего отмечается незначительное увеличение толщины этой оболочки.

К 11 дню в экспериментальной группе темп прироста толщины слизистой оболочки составляет 6,3%. По сравнению с контролем ее толщина меньше в 1,2 раза. На 16 день эксперимента темп прироста толщины слизистой оболочки незначительно увеличивается на 16,7%. В сравнении с контролем толщина оболочки уменьшается в 1,1 раза. Сопоставление с контролем показало, что толщина слизистой оболочки меньше в 1,3 раза. Постепенное снижение темпа прироста слизистой оболочки прямой кишки в течение эксперимента может быть связано с реактивной перестройкой его компонентов в ответ на воздействие отравляющего вещества, так как она имеет непосредственный контакт с ним.

Воздействие цимбуша приводит к увеличению количества лимфоцитов в диффузных лимфоидных скоплениях подслизистой основы прямой кишки.

У крысят 6 дневного возраста по сравнению с новорожденными их содержание возрастает в 2,6 раз. Сравнение с контролем выявило, что в экспериментальной группе увеличивается количество диффузных скоплений и содержание в них лимфоцитов в 1,7 раза больше. К 11 дню у крысят экспериментальной группы обнаруживаются единичные лимфоидные узелки овальной формы, часть из которых не имеет четких границ от окружающих тканей. Количество лимфоцитов в них варьирует от 3 до 7. По сравнению с контрольной группой отмечается уменьшение количества лимфоцитов в лимфоидных узелках в 2,2 раза и увеличение количества диффузных скоплений лимфоцитов.

На 16 день развития в экспериментальной группе отмечается увеличение размеров лимфоидных узелков и количества клеток от 4 до 15. В сравнении с контролем лимфоцитов в лимфоидных узелках меньше в 1,4 раза, но при этом увеличивается их количество. У 22 дневных крысят экспериментальной группы выявляется увеличение содержания лимфоцитов в лимфоидных узелках прямой кишки от 4 до 20. По

отношению к контрольной группе определяется в 1,7 раза меньше лимфоцитов в лимфоидных узелках кишки и выявляется больше диффузных скоплений лимфоцитов.

При отравлении цимбушем изменяется не только содержание лимфоцитов, но и их количественное соотношение в лимфоидных образованиях в стенке прямой кишки крысят. В экспериментальной группе на 6 день по сравнению с новорожденными возрастает количество больших лимфоцитов в 2,3 раза, средних и малых - в 2,7 раза. Сравнение с контролем этой возрастной группы показало увеличение содержания лимфоцитов в лимфоидных образованиях органа: больших на - 16,7%, средних - 30,0%, малых - 22,8%. Наши исследования показали, что в отличие от тонкой кишки крысят, где воздействие цимбуша приводит к увеличению площади, занимаемой лимфоидными узелками (Ш.Ж. Тешаев, 1997), в прямой кишке появляются диффузные скопления лимфоцитов. По видимому, это связано с тем, что в стенке тонкой кишки лимфоидные узелки к моменту рождения анатомически сформированы (Т.А. Минин, З.С. Хлыстова, 1991), а в прямой кишке этот процесс происходит в постнатальном периоде развития крысят.

У 11 дневных крысят экспериментальной группы в лимфоидных образованиях больших лимфоцитов больше в 1,6 раза, средних и малых - в 1,2 раза. Сопоставление с контролем показало, что в этот период увеличивается доля больших лимфоцитов на 25,0%, средних на 46,7%, малых на 22,7%. К 16 дню развития экспериментальной группы повышается количество лимфоцитов в лимфоидных образованиях: больших в 2,1 раза, средних - 1,6 раза, малых - 1,8 раза. По сравнению с контролем отмечается уменьшение содержания больших лимфоцитов на 20,0%, средних на 21,7%, малых на 39,5%. В экспериментальной группе на 22 день продолжает увеличиваться содержание лимфоцитов в лимфоидных образованиях органа больших - в 1,7 раза, средних и малых - в 1,4 раза. По сравнению с контролем в лимфоидных образованиях содержание лимфоцитов уменьшается: больших - на 22,0%, средних - на 40,0%, малых - на 64,0%.

В процессе развития в подслизистой основе прямой кишки крысят экспериментальной группы наблюдается изменение количественного соотношения соединительнотканых клеток, (фибробластов и фиброцитов). По отношению к новорожденным у 6 дневных крысят экспериментальной группы отмечается увеличение количества фибробластов на 8,0% и фиброцитов - на 10,7%. По сравнению с контролем выявлено уменьшение содержания фибробластов - на 21,0% и фиброцитов - на 16,1%. На 11 день в экспериментальной группе фибробластов становится на 1,5% больше, а фиброцитов - на 25,8%. Но по сравнению с контрольной группой количество этих клеток уменьшается: фибробластов - на 15,6%, фиброцитов - на 25,6%. У 16 дневных крысят экспериментальной группы увеличивается количественное соотношение фибробластов - на 4,2%, а фиброцитов - на 28,2%. По отношению к контролю это соотношение уменьшается для фибробластов - на 20,0%, фиброцитов - на 10,0%. К 22 дню развития в подслизистой основе прямой кишки у крысят экспериментальной группы отмечено нарушение соотношения соединительнотканых клеток. Содержание фибробластов снижается - на 4,2%, а фиброцитов повышается на 38,0%. При сравнении с контрольной группой обнаруживается уменьшение количества фибробластов на 30,2%, фиброцитов на 2,9%.

Увеличение количества фиброцитов подслизистой основы прямой кишки крысят к окончанию эксперимента по-видимому связаны с тем, что возникающие изменения в соединительной ткани кишки приводят к ее уплотнению с целью предотвратить ретроградное поступление пестицида в организм. В результате изменения соединительной ткани в стенке прямой кишки меняется толщина подслизистой основы и мышечной оболочки. У 6 дневных крысят экспериментальной группы по срав-

нению с новорожденными отмечается прирост толщины подслизистой основы на 26,1% и мышечной оболочки на 30,1%. Однако по отношению к контрольной группе отмечается уменьшение толщины подслизистой основы в 1,2 раза и мышечной оболочки в 1,1 раза. К 11 дню развития в экспериментальной группе прирост толщины подслизистой основы составил 17,5%, а мышечной оболочки 25,6%. При сравнении с контролем в стенке кишки подслизистая основа и мышечная оболочка в 1,2 раза отстают в толщине. На 16 день в экспериментальной группе наблюдается прирост толщины подслизистой основы на 23,6% и мышечной оболочки на 4,7%. При сравнении с контрольной группой в этот период отмечено уменьшение толщины подслизистой основы в 1,4 раза и мышечной оболочки в 1,5 раза. К 22 дню в экспериментальной группе обнаруживается уменьшение толщины подслизистой основы на 12,3% и незначительный прирост на 9,5% толщины мышечной оболочки кишки. При сравнении с контролем выявляется уменьшение толщины подслизистой основы в 1,7 раза и мышечной оболочки в 1,3 раза.

По различному реагируют интраорганные сосуды оболочек стенки прямой кишки крысят на поступление цимбуша в их организм. На 6 день в экспериментальной группе увеличивается диаметр венул на 32,7% и уменьшается толщина их стенок на 22,9% в подслизистой основе кишки, а в артериолах мышечной и наружной оболочек диаметр больше на 23,6% и толщина стенки меньше на 26,2%, чем в контроле. К 11 дню у крысят экспериментальной группы в подслизистой основе более выражена реакция артериол, в них отмечено увеличение просвета на 28,4% и уменьшение толщины стенки на 37,5% по сравнению с контролем. У венул мышечной и наружной оболочек диаметр больше на 21,7% и толщина стенки меньше на 23,2%, чем в контроле. В эксперименте на 16 день в подслизистой основе расширен просвет капилляров на 30,8% и уменьшена толщина стенки на 35,5% в артериолах. Одновременно с этим в мышечной и наружной оболочках наблюдается увеличение диаметра на 22,2% и уменьшение стенки на 25,8% в венулах по сравнению с контролем.

К 22 дню эксперимента в подслизистой основе прямой кишки диаметр артериол становится больше на 40,2%, а толщина стенки капилляров на 32,7% меньше. В мышечной и наружной оболочках просвет венул увеличен на 22,7%, толщина стенки артериол уменьшена на 33,7% по сравнению с контролем.

В начальные сроки отравления в большей степени реагируют сосуды венозного русла, затем капилляры и артериолы. Во всех сроках эксперимента сосуды подслизистой основы подвержены наибольшим изменениям. Интраорганные сосуды всех оболочек увеличены в диаметре, толщина их стенки уменьшена. На протяжении всего времени отравления сосудистые изменения имеют тенденцию к нарастанию. У 6-дневных крысят экспериментальной группы темп прироста толщины стенки прямой кишки по сравнению с новорожденными составил 49%. Сопоставление с контрольной группой показало, что она уменьшается в 1,1 раза. К 11 дню в экспериментальной группе темп прироста толщины стенки кишки равен 14,4%. При сравнении с контрольной группой, толщина стенки органа уменьшена в 1,2 раза. На 16 день развития в экспериментальной группе темп прироста толщины стенки прямой кишки равен 9,6%. По сравнению с контрольной группой она меньше в 1,3 раза. К 22 дню в экспериментальной группе прирост толщины стенки прямой кишки составил 8,5%. Сопоставление с контролем выявило, что она уменьшается в 1,3 раза.

Таким образом, результаты исследования показали, что до 11 дня развития в стенке прямой кишки крысы наблюдается наибольший темп прироста толщины ее оболочек. В дальнейшем происходит постепенное снижение этих показателей, что, по-видимому, связано с тем, что начинают преобладать процессы формирования и становления структур и функций органа. В развитии лимфоидных образований стенки прямой кишки отмечено, что наряду с дифференцировкой их форм и границ, на-

блюдается увеличение количества клеток в них и созревание структурных зон лимфоидных узелков.

Анализ морфологических изменений в прямой кишке крысят при поступлении отравляющего вещества через молоко матери (крысы самки) показал, что они протекают по-разному и зависят от срока воздействия и количества отравляющего вещества. В ранние сроки эксперимента наиболее выраженные изменения выявляются в интраорганных сосудах прямой кишки.

Выявлено изменение в компонентах местной иммунной системы органа: в них увеличивается количество интраэпителиальных лимфоцитов, но при этом позже происходит отграничение соединительной ткани волокнистыми структурами лимфоидных узелков от окружающей ткани.

В поздних сроках эксперимента в процесс вовлекаются соединительнотканые структуры мышечной и наружной оболочек прямой кишки.

ВЫВОДЫ

1. В развитии крысят установлено, что неодинаковый характер изменения формы и размеров прямой кишки и морфометрических показателей толщины стенки и ее оболочек связаны с процессами отравления и формирования органа. Степень их изменения зависит от возраста, части прямой кишки и суммарной дозы отравляющего вещества.

2. К моменту рождения крысят выявлены единичные лимфоциты в подслизистой основе, с ростом крысят отмечено, что они сгущаются в виде диффузных скоплений, постепенно отграничиваясь от окружающей ткани, на 11 день формируются лимфоидные узелки. В контрольной группе их количество составляет $3,6 \pm 0,6$, в эксперименте $2,2 \pm 0,2$. На 22 день жизни количество лимфоидных узелков возрастает в контрольной группе до $5,4 \pm 0,8$ (55%), а в экспериментальной $3,8 \pm 0,6$ (72,2%).

3. Выявлено, что с 11 дневного возраста в постнатальном периоде развития в анальном отделе прямой кишки появляется прослойка соединительной ткани, которая как бы, раздвигая мышечную оболочку, располагается между подслизистой основой и наружной оболочкой. Здесь обнаружены сосуды различных размеров.

4. Отравление цимбушем приводит к увеличению инфильтрации эпителиального покрова лимфоцитами, это наиболее выражено на 16 день, когда малые лимфоциты увеличиваются в 2 раза, средние в 1,8 раза, а большие в 1,5 раза по сравнению с контрольной группой.

5. В постнатальном периоде бокаловидные клетки прямой кишки крысят увеличиваются в количестве и в размере от проксимального отдела к дистальному, наибольших размеров бокаловидные клетки выявляются на 6 день развития, максимальное количество клеток выявляется на 11 день жизни.

С началом эксперимента количество и размеры бокаловидных клеток начинают уменьшаться.

6. Количество фибробластов в контрольной группе увеличивается на 22 день - в 1,7 раза, фиброцитов - в 2,5 раза по сравнению с новорожденными. При отравлении цимбушем наблюдается уменьшение количества соединительнотканых клеток по сравнению с контрольной группой. Количество фибробластов уменьшается к 22 дню на 30,2%, а фиброцитов на 16,1%.

**СПИСОК РАБОТ, ОПУБЛИКОВАННЫХ
ПО ТЕМЕ ДИССЕРТАЦИИ**

1. Жакешов Е.И., Ильясов А. С., Тешаев Ш.Ж., Раджабов А.Б., Бобомурадов Н. Определение содержания цимбуша в некоторых органах крысят и его влияние на их развитие. /Сб. Научных статей "Актуальные проблемы фундаментальных наук", Самарканд, 1996, стр. 43-45
2. Ильясов А. С., Тен С.А., Структурные изменения кишки крысят, отравленных цимбушем. /Москва, 1996, Морфология., стр. 55.
3. Ильясов А.С. Морфометрические показатели развития прямой кишки крысят. /Сб. Научных статей "Актуальные проблемы фундаментальных наук", Самарканд, 1996, стр. 49-50
4. Ильясов А.С. Плотность распределения лимфоидных образований в прямой кишке у белых крыс. /Сб. Научных статей "Актуальные проблемы фундаментальных наук", Самарканд, 1996, стр. 51-52.
5. Жакешов Е.И., Ильясов А.С., Ещанов Т.Б., Тен С.А. Реакция иммунной системы крысят при отравлении цимбушем /Вестник Каракалпакского отделения Академии наук Республики Узбекистан, Нукус, № 1-2, 1997, стр. 42-45.
6. Ильясов А.С., Ещанов Т.Б., Тен С.А., Жакешов Е.И. Сравнительная характеристика иммунной реакции организма крысят разных поколений при воздействии на них цимбушем. /Вестник Каракалпакского отделения Академии наук Республики Узбекистан, Нукус, № 1-2, 1997, стр. 39-41.
7. Ильясов А.С. Морфометрическая характеристика лимфоидных скоплений прямой кишки крыс в раннем постнатальном онтогенезе. /Российские морфологические ведомости, Москва, 1997, стр. 96.
8. Ильясов А.С., Тен С.А. Структурные изменения прямой кишки при отравлении цимбушем. /Проф. Захидов Х.З. тавалудининг 85 йилга багишланган илмий маколалар туплами, Тошкент, 1997, 177-178 бет.
9. Ильясов А.С. Морфофункциональные особенности строения прямой кишки крысы в раннем постнатальном онтогенезе. /Назарий ва тиббиёт муаммолари илмий ишлар туплами, Самарканд, 1997, 70-73 бет.
10. Ильясов А.С., Ещанов Т.Б., Тен С.А., Жакешов Е.И. Действие цимбуша на иммунную систему крысят в потомстве. /Вестник Каракалпакского отделения Академии наук Республики Узбекистан, Нукус, № 3, 1997, стр. 81-83.
11. Жакешов Е.И., Ильясов А.С. О процессе формирования структурных компонентов стенки мочевого пузыря и прямой кишки крысят при отравлении цимбушем. /Вестник врача общей практики, № 2, Самарканд, 1998, стр. 89.
12. Тен С.А., Ильясов А.С., Жакешов Е.И. Возрастные и структурные изменения стенки мочевого пузыря и прямой кишки крысят при отравлении цимбушем. / Самаркандский мед. журнал, Самарканд, 1999, № 1, стр. 57-59.
13. Ильясов А.С. Сравнительная иммуноморфофункциональная характеристика прямой кишки крысят при отравлении цимбушем. /Вестник Каракалпакского отделения Академии наук Республики Узбекистан, Нукус, 1999, № 4-5, стр. 24.
14. Тен С.А., Мелькумян Р.А., Каримова Н.К., Ильясов А.С., Жакешов Е.И. Морфофункциональные изменения некоторых внутренних органов при действии пестицидов. /Узбекистон тиббиёт журнали, 1999, № 6, стр. 103-104.

Ильясов А.С.

“Цимбуш билан захарланганда тўғри ичакнинг постнатал
онтогенезидаги структур ўзгаришлар”
мавзусидаги илмий ишнинг
қисқача маъмуни

Онтогенезнинг дастлабки постнатал ривожланишининг 6, 11, 16, 22 чи кунлари давомида она каламушларнинг сути оркали цимбуш билан захарланган каламуш болаларининг тўғри ичагидаги комплекс ўзгаришлар ўрганилди.

Цимбуш она сути оркали каламуш боласининг организмига ўтишини юпқа қаватли хромотография усули билан текширилди ва дарҳақиқат экспериментнинг охириги кунларида цимбушнинг миқдори кўпайганлиги сабабли айнан шу кунларда кескин ўзгаришлар кузатилди.

Каламушларнинг ёшига караб тўғри ичакнинг шакли, хажми, узунлиги ва периметрлари ўлчанди. Тажриба ва назорат гуруҳларига ажратилиб улар ўзаро таққослаб таҳлил қилинди.

Каламушларнинг тўғри ичак ўлчамлари ва шакллари, деворидаги морфометрик кўрсаткичлари ва қаватининг ўзгаришлари ўзига хос характерга эга бўлмаганлиги органнинг шаклланиши ва ундаги захарланиш жараёнига боғлиқ эканлиги тасдиқланди.

Ўзгариш даражаси каламушнинг ёшига, тўғри ичакнинг бўлимига ва захарловчи модданинг умумий миқдorigа боғлиқ.

Ривожланишнинг 11чи кунигача тўғри ичак деворида лимфоцитларнинг диффуз тўпланганлиги кузатилди. Шундан кейин лимфоид тугунчалар пайдо була бошланиши қайд этилди. Тажибадаги каламушлар ҳаётининг 22чи кунига келиб уларнинг тўғри ичагидаги лимфоид тугунчалар шаклланади ва сони кўпаяди.

Текширувларда аникланишига постнатал даврнинг 11чи кунидан тўғри ичакнинг анал қисмида, ташқи қават билан шиллиқ парда қавати ўртасида бириктирувчи туқима тасмаси ривожланди. Шунингдек бу ерда турли ўлчамдаги қон томирлари аниқланган.

Цимбуш билан захарланиш эпителиал қаватда лимфоцитларнинг инфилтрациясини кўпайишига сабаб бўлади. Янги туғилган каламушларнинг шиллиқ парда ости қаватида якка ҳолда лимфоцитлар учрайди. Каламушларнинг ўсиши билан улар тўплам ҳолида жойлашади.

Назорат гуруҳидаги каламушларнинг тўғри ичак деворидаги фибробласт ва фиброцитларнинг сони 22чи кунга келиб кўпайиши цимбуш билан захарланганда бириктирувчи туқима ҳужайраларининг миқдори назорат гуруҳидигига нисбатан камайиши кузатилди. 22чи кунга келиб эса фибробластлар сони 30,2%га, фиброцитлар - 16,1% га камайди.

Цимбушнинг таъсири оқибатида тўғри ичак микромироларидаги деворнинг юпқалашуви ва диаметрининг кенгайиши содир бўлади.

Resume

Ilyasov A.S.

Rectum's structure changes in postnatal ontogenesis after cimbush-poisoning

Baby rats were feeded with doe-rats milk containing of cimbush. On the 6th, 11th, 16th, 22nd days postnatal development the complete change in rectum of baby rat's were studied. The cimbush goes over to the baby rat's rectum with their mother's milk (doe-rats). It was established by the thin layer chromatography method after Klissenko M.A. The quantity of pesticide in the organ of the former is increasing seriously the last poisoning period.

According the age of baby rat's the shape, the width, the length and perimeter were measured in control and experimental groups and they are compared with each other.

It was indicated that the measure, the morphometric indicator of walls thickness and the change of layer of baby rat's rectum. It depends the organ of the former and poisoning period.

The changeable degree depends for the age, the part of the rectum and the amount of poisoning of baby rat's rectum.

On the 11th day of the development the diffuse congestion of lymphocytes in the rectum's wall indicated then limphodens were appeared, formatted and increased.

In the 22nd day's life of baby rat's the amount of limphodens are increasing.

It is marked that an postnatal period of the 11th day in the exterior longitudinal in the analyze part of the rectum. The connective tissue developed in the muscle layer which lies between the exterior longitudinal layer and submoucus layer. There different measure blood vessels were indicated.

In cimbush poisoning in the epithelial layer, the infiltration of lymphocytes is increasing.

The lymphocytes were found one by one in the layer of the submoucus layer during the birth time of the rectum of the baby rat's. during the growth of the baby rates lymphocytes were increasing as a group and were bordered with the surrounding tissue slowly.

On the 11th day limphodens were founded. On the 22nd day the amount of the fibroblastes and fibrocytes were increasing. The amount connective tissue's cells were decreasing in control group than one after poisoning. On the 22nd day the amount of fibroblastes were decreasing for 30,5%, fibrocites for 16,1%. It was marked that the wall's of microvessels of the rectum's walls were thickness and the diameter was width.

