

10.11.
SAMARQAND DAVLAT VETERINARIYA MEDITSINASI,
CHORVACHILIK VA BIOTEXNOLOGIYALAR UNIVERSITETI
HUZURIDAGI ILMIY DARAJALAR BERUVCHI
DSc.06/30.12.2019.V.12.01 RAQAMLI ILMIY KENGASH

SAMARQAND DAVLAT VETERINARIYA MEDITSINASI,
CHORVACHILIK VA BIOTEXNOLOGIYALAR UNIVERSITETI

RAVSHANOV MIRJALOL AKMAL O'G'LI

**QO'YLARDA SENUROZNING ZAMONAVIY DIAGNOSTIKASI VA
XIRURGIK USULDA DAVOLASH**

16.00.01 – Hayvonlar kasalliklari diagnostikasi, terapiyasi va xirurgiyasi

**VETERINARIYA FANLARI BO'YICHA FALSAFA DOKTORI (PhD)
DISSERTATSIYASI AVTOREFERATI**

Samarqand – 2024

UO'K: 916:636.31:616.99:616.002:617

**Veterinariya fanlari bo'yicha falsafa doktori (PhD) dissertatsiyasi
avtoreferati mundarijasi**

**Оглавление автореферата диссертации доктора философии (PhD) по
ветеринарным наукам**

**Content of the abstract of doctoral dissertation (PhD) on veterinary
sciences**

Ravshanov Mirjalol Akmal o'g'li

Qo'ylarda senurozning zamonaviy diagnostikasi va xirurgik usulda davolash..... 3

Равшанов Миржалол Акмал угли

Современная диагностика и хирургическое лечение ценуроза у овец.... 21

Ravshanov Mirjalol Akmal ugli

Modern diagnosis and surgical treatment of coenurosis in sheep..... 41

E'lon qilingan ishlar ro'yxati

Список опубликованных работ

List of published works..... 44

f. kash
SAMARQAND DAVLAT VETERINARIYA MEDITSINASI,
CHORVACHILIK VA BIOTEXNOLOGIYALAR UNIVERSITETI
HUZURIDAGI ILMIY DARAJALAR BERUVCHI
DSC.06/30.12.2019.V.12.01 RAQAMLI ILMIY KENGASH

SAMARQAND DAVLAT VETERINARIYA MEDITSINASI,
CHORVACHILIK VA BIOTEXNOLOGIYALAR UNIVERSITETI



RAVSHANOV MIRJALOL AKMAL O'G'LI

**QO'YLARDA SENUROZNING ZAMONAVIY DIAGNOSTIKASI VA
XIRURGIK USULDA DAVOLASH**

16.00.01 – Hayvonlar kasalliklari diagnostikasi, terapiyasi va xirurgiyasi

**VETERINARIYA FANLARI BO'YICHA FALSAFA DOKTORI (PhD)
DISSERTATSIYASI AVTOREFERATI**

k
Samarqand – 2024



Veterinariya fanlari bo'yicha falsafa doktori (PhD) dissertatsiyasi mavzusi O'zbekiston Respublikasi Oliy ta'lim, fan va innovatsiyalar vazirligi huzuridagi Oliy attestatsiya komissiyasida B2023.2.PhD/V85 raqam bilan ro'yxatga olingan.

Falsafa doktori (PhD) dissertatsiyasi Samarqand davlat veterinariya meditsinasi, chorvachilik va biotexnologiyalar universitetida bajarilgan.

Dissertatsiya avtoreferati uch tilda (o'zbek, rus, ingliz (rezyume)) Ilmiy kengashning veb-sahifasi (www.ssuu.uz) va «ZiyoNet» axborot ta'lim portalida (www.ziynet.uz) joylashtirilgan.

Ilmiy rahbar:

Narziyev Baxtiyor Daliyevich
veterinariya fanlari nomzodi, dotsent.

Rasmiy opponentlar:

Bakirov Baxtiyar
veterinariya fanlari doktori, professor

G'afforov Usmon Bobonazarovich
tibbiyot fanlari nomzodi, dotsent

Yetakchi tashkilot:

**Veterinariya va chorvachilikni rivojlantirish
qo'mitasi**

Dissertatsiya himoyasi Samarqand davlat veterinariya meditsinasi, chorvachilik va biotexnologiyalar universiteti huzuridagi ilmiy darajalar beruvchi DSc.06/30.12.2019.V.12.01 raqamli Ilmiy kengashning 2024 yil « 4 » may soat « 11⁰⁰ » dagi majlisida bo'lib o'tadi. (Manzil: 140103, Samarqand shahri, M.Ulug'bek ko'chasi, 77 uy. Tel.: (99866) 234-76-86; e-mail: ssuv@edu.uz)

Dissertatsiya bilan Samarqand davlat veterinariya meditsinasi, chorvachilik va biotexnologiyalar universitetining Axborot-resurs markazida tanishish mumkin (19321 raqami bilan ro'yxatga olingan). (Manzil: 140103, Samarqand shahri, M.Ulug'bek ko'chasi, 77 uy. Tel.: (99866) 234-76-86; Fax:+998662347686).

Dissertatsiya avtoreferati 2024 yil « 19 » 04 kuni tarqatildi.
(2024 yil « 19 » 04 dagi № 7 - raqamli reestr bayonnomasi)



X.B.Yunusov

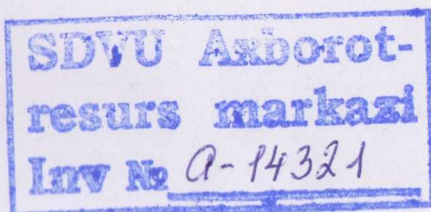
Ilmiy darajalar beruvchi ilmiy kengash
raisi, biol.f.d., professor

S.B.Eshburiev

Ilmiy darajalar beruvchi ilmiy kengash
ilmiy kotibi, vet.f.d., dotsent

Q.N.Norboev

Ilmiy darajalar beruvchi ilmiy kengash
qoshidagi ilmiy seminar
raisi, vet.f.d., professor



KIRISH (Falsafa doktori (PhD) dissertatsiyasi annotatsiyasi)

Dissertatsiya mavzusining dolzarbligi va zarurati. Bugungi kunda dunyo aholisini sifatli go'sht, sut va jun mahsulotlari bilan ta'minlashda chorvachilikning muhim tarmoqlaridan biri bo'lgan qo'ychilikni rivojlantirishga alohida e'tibor qaratilmoqda. «Dunyo miqiyosida qo'ylarning umumiy bosh soni 1 mlrd 363 mln 396 mingni tashkil etib»¹, «insonlar tomonidan iste'mol qilinadigan yillik 354,8 mln tonna go'sht mahsulotining 16,36 mln (4,6%) tonnasi qo'y go'shti hisobiga to'g'ri keladi»². Qo'ychilikni intensiv rivojlantirishda bir qator yuqumli, yuqumsiz va invazion kasalliklar, jumladan qo'ylar senurozi katta to'siqlardan bo'lmoqda. Senurozning qo'ylar orasida keng tarqalishi, ularda mahsuldorlikning keskin pasayishi yoki nobud bo'lishi hisobiga katta iqtisodiy zarar keltiradi. Shu sababli qo'ylarda senurozni ertachi diagnostika qilish, samarali davolash va oldini olish usullarini ishlab chiqish veterinariya mutaxassislari oldidagi dolzarb muammolardan biri sanaladi.

Dunyoning bir qator mamlakatlarida qo'ylar orasida senuroz keng tarqalgan bo'lib, kasallik qo'zg'atuvchisining rivojlanishi uchun qulay sharoitning mavjudligi, kasallikka aniq tashxis qo'yishning qiyinligi, hamda davolashning samarali usullari ishlab chiqilmaganligi sababli bu sohada ilmiy tadqiqotlar olib borish muhim ahamiyat kasb etadi. Ushbu patologiyaning ertachi va aniq tashxis qo'yish va davolashning ilmiy asoslangan jarrohlik usullarini takomillashtirish orqali sohani rivojlantirish, mahsulot tannarxini pasaytirish, oziq-ovqat xavfsizligini ta'minlash va aholini sifatli, ekologik toza go'sht mahsulotlariga bo'lgan ehtiyojini qondirish imkoniyati yaratiladi.

Respublikamizning qo'ychilik xo'jaliklarida xorijdan keltirilgan yangi mahsuldor qo'y zotlarini mamlakatimiz iqlim sharoitiga moslashtirish hamda yangi zamonaviy texnologiyalarni joriy etish asosida sohani intensiv rivojlantirish bo'yicha amalga oshirilayotgan tub islohotlar natijasida zotli mahsuldor qo'ylar bosh soni ko'payib, ulardan olinadigan mahsulotlar sifati va samaradorligi ortishiga erishilmoqda. Shu bilan birgalikda qo'ylarning parazitlar kasalliklarini, jumladan sestodozlarni ertachi ilmiy asoslangan tashxis usullarini ishlab chiqish, samarali davolash va biologik zanjirni uzishga asoslangan oldini olish tadbirlarini takomillashtirish bo'yicha veterinariya amaliyotida keng ko'lamli chora-tadbirlar amalga oshirilib kelinmoqda. Qo'ychilik fermer xo'jaliklari va aholiga qarashli mahalliy va zotli qo'ylar orasida senuroz o'tkir va surunkali kechishi bilan xarakterlanib, yosh qo'zilar o'sish va rivojlanishdan qolishi yoki majburiy so'yilishi va davolash xarajatlarining ortishi hisobiga katta iqtisodiy zararga sabab bo'lmoqda. Shu boisdan, ushbu muammoni bartaraf etishda davolashning jarrohlik usulini takomillashtirish va amaliyotga keng joriy etish muhim nazariy va amaliy ahamiyatga ega.

¹ World population review. <https://worldpopulationreview.com/country-rankings/sheep-population-by-country>

² Meat and dairy production. <https://ourworldindata.org/meat-production>

Ushbu dissertatsiya doirasida bajarilgan tadqiqotlar O'zbekiston Respublikasi Prezidentining 2022-yil 28-yanvardagi PF-60-son «2022-2026-yillarga mo'ljallangan yangi O'zbekistonning taraqqiyot strategiyasi to'g'risida»gi³, O'zbekiston Respublikasi Prezidentining 2019 yil 28 martdagi PF-5696-son «Veterinariya va chorvachilik sohasida davlat boshqaruvi tizimini tubdan takomillashtirish chora-tadbirlari to'g'risida»gi farmonlari, 2022-yil 31-martdagi PQ-187-son «Veterinariya va chorvachilik sohasida kadrlar tayyorlash tizimini tubdan takomillashtirish to'g'risida»gi, 2022-yil 8-fevraldagi PQ-121-son «Chorvachilikni yanada rivojlantirish va chorva ozuqa bazasini mustahkamlash chora-tadbirlari to'g'risida»gi, 2019-yil 28-martdagi PQ-4254-son «O'zbekiston Respublikasi Veterinariya va chorvachilikni rivojlantirish davlat qo'mitasi faoliyatini tashkil etish to'g'risida»gi va 2020-yil 29-yanvardagi PQ-4576-son «Chorvachilik tarmog'ini davlat tomonidan qo'llab-quvvatlashning qo'shimcha chora-tadbirlari to'g'risida»gi qarorlari hamda mazkur sohaga doir boshqa huquqiy-me'yoriy hujjatlarda belgilangan vazifalarni amalga oshirishda muayyan darajada xizmat qiladi.

Tadqiqotning respublika fan va texnologiyalari rivojlanishining ustuvor yo'nalishlariga mosligi. Mazkur tadqiqot O'zbekiston Respublikasi fan va texnologiyalar rivojlantirishning V. «Qishloq xo'jaligi, biotexnologiya, ekologiya va atrof-muhit muhofazasi» ustuvor yo'nalishiga muvofiq bajarilgan.

Muammoning o'rganilganlik darajasi. Qo'ylar orasida senurozni tarqalishi, kasallikning kechishi, davolash va oldini olish borasida xorijlik olimlardan I.I.Magda, I.Shodmonov, V.I.Bondareva, T.I.Dikov, S.D.Ulyanov, A.V.Boydaliyev, R.S.Shuls, F.R.Skott, J.Stephen, E.Edward, C.Feldman, M.B.Miran, Ch.Georgios, M.Filiatra va boshqalar, Respublikamiz olimlaridan M.A.Aminjanov, N.M.Matchanov, Sh.M.Aminjonov, X.Arziyev, B.Hakimov, P.S.Haqberdiyevlar tomonidan ushbu patologiyaning epizootologiyasi, tarqalishi va klinik belgilarini o'rganish hamda oldini olish usullari bo'yicha ilmiy tadqiqotlar olib borilgan.

Biroq, Respublikamiz sharoitida xorijdan keltirilgan zotli qo'ylar orasida senurozning tarqalishi, kechish xususiyatlari, zamonaviy diagnostik usullar yordamida tashxis qo'yish va jarrohlik usulida davolash operatsiya texnikasini ilmiy asoslash hamda operatsiyadan keyingi davolashning samarali chora-tadbirlari ishlab chiqilmagan.

Dissertatsiya tadqiqotining dissertatsiya bajarilgan oliy ta'lim muassasasining ilmiy-tadqiqot ishlari rejalarini bilan bog'liqligi. Dissertatsiya tadqiqotlari Samarqand davlat veterinariya meditsinasi, chorvachilik va biotexnologiyalar universiteti hamda Jizzax viloyatining Dashtobod tumani «Jizzax organik» chorva klasteri bilan hamkorlikda «Jizzax organik MCHJ XK chorva klasteriga qarashli naslli qoramollar va qo'ylar salomatligini ta'minlash va mahsuldorligini oshirish» (21.06.2023-yil, №21-06-23), Samarqand viloyati Nurobod tumanidagi «Tim-Ag'ron chorvadorlari» MCHJ bilan hamkorlikda «Qo'ylarda senurozni xirurgik usulda davolash» (11.05.2022-yil, №2), hamda «Sana

³O'zbekiston Respublikasi Prezidentining 2022-yil 28-yanvardagi «2022-2026-yillarga mo'ljallangan yangi O'zbekistonning taraqqiyot strategiyasi to'g'risida»gi PF-60-son farmoni.

bobo qorako'l chorvasi» FX bilan «Qo'ylarda senurozni xirurgik usulda davolash» (13.05.2022-yil, №3) bo'yicha tuzilgan shartnomalar asosida bajarilgan.

Tadqiqotning maqsadi Respublikamizning Samarqand, Jizzax va Navoiy viloyatlaridagi qo'ychilik xo'jaliklari hamda aholiga qarashli qo'ylarda senurozning tarqalishi va klinik belgilarini o'rganish, kasallikni zamonaviy aniq tashxisi va davolashning jarrohlik usulini takomillashtirishdan iborat.

Tadqiqotning vazifalari:

Samarqand, Jizzax va Navoiy viloyatlari sharoitida qo'ylar orasida senurozning tarqalishini aniqlash;

zamonaviy tekshirish usullari va vositalari yordamida kasal qo'ylar bosh miyasidagi senur pufaklarining topografiyasi va strukturaviy xususiyatlarini aniqlash;

senurozni qo'ylarning klinik-gemotologik ko'rsatkichlari, ko'rish va harakat koordinatsiyasiga ta'sirini o'rganish;

qo'ylar bosh miyasidan senur pufagini jarrohlik yo'li bilan olib tashlash operatsiya texnikasini takomillashtirish;

qo'ylar senurozini operatsiyadan keyingi samarali davolash usullarini ishlab chiqish va amaliyotga keng joriy etish.

Tadqiqotning obyekti Respublikamizning Samarqand, Jizzax, Navoiy viloyatlari qo'ychilik fermer xo'jaliklari va klasterlari hamda aholiga qarashli senuroz bilan kasallangan qo'ylar, shuningdek, ulardan olingan qon namunalari, zamonaviy diagnostik usul va vositalarni qo'llash natijalari, jarrohlik usulida davolash uchun qo'llaniladigan jarrohlik asboblari, terapevtik hamda antiseptik preparatlar.

Tadqiqotning predmeti bo'lib senurozga chalingan qo'ylarni klinik, morfologik, gematologik ko'rsatkichlari, patologoanatomik o'zgarishlari, kasallikni diagnostikasi, davolashning jarrohlik usullari hisoblanadi.

Tadqiqot usullari. Mazkur dissertatsiya ishini bajarishda klinik, morfologik, biokimyoviy, patologoanatomik, rentgenologik, ultratovush tekshiruv, multisperalli kompyuter tomografiyasi, magnit-rezonans tomografiya, statistik va xirurgik usullardan foydalanildi.

Tadqiqotning ilmiy yangiligi quyidagilardan iborat:

ilk bor qo'ylarda senurozga tashxis qo'yish, pufak joylashuvi va operatsiya uchun optimal maydonni aniqlashda UTT (ultratovushli tekshiruv) usulidan foydalanish samaradorligi yuqori bo'lishi ilmiy asoslangan;

senuroz bilan kasallangan qo'ylar bosh qismidagi tepa va ensa suyaklarning yupqalashishi, ko'rishning xiralashishi, ko'z nervining shishi kabi morfo-funksional o'zgarishlari ochib berilgan;

qo'ylar senurozi qondagi eritrotsitlar sonini $1,2 \pm 0,5$ mln/mkl (11,6%) va gemoglobin miqdorini $2,0 \pm 0,7$ g/l (2,2%) ga kamayishi, ECHT ning 3,1 mm/s ga tezlashishi bilan kechishi aniqlangan;

qo'ylarda senuroz kasalligini davolash usuli senur pufagini xirurgik usulda bosh miyadan olingach hosil bo'lgan bo'shliqni 2 foizli dekosan eritmasi bilan yuvish va uni 0,9 foizli natriy xlorid eritmasi bilan to'ldirish asosida takomillashtirilgan.

Tadqiqotning amaliy natijalari quyidagilardan iborat:

Samarqand, Jizzax va Navoiy viloyatlari chorvachilik klasterlari, fermer xo'jaliklar sharoitidagi qo'ylarda senurozning sabablari, yil mavsumlari kesimida tarqalishi aniqlangan;

qo'ylarda senurozga tashxis qo'yish, pufak joylashuvini va operatsiya uchun optimal maydonni topishda rentgen, UTT, MSKT va MRT tekshirish usullaridan foydalanish bo'yicha amaliy tavsiyalar berilgan;

qo'ylarda senuroz kasalligini reabilitatsiya davrida 7 kun davomida vena qon tomiriga bir martadan 100 ml miqdorida 2 foizli siprofloksatsinni vena orqali yuborish va 2 kun davomida kuniga bir martadan 2 mg/ml miqdorida deksametazonni muskul orasiga yuborish asosida davolash usuli takomillashtirilgan va amaliyotga joriy etilgan;

qo'ylar senurozini davolash uchun trepan yordamida kraniotomiya o'tkazib senur pufagini bosh miyadan olib tashlash, hosil bo'lgan bo'shliqni 2%-li dekosan eritmasi bilan yuvish, ichki qon ketishini oldini olish va bosh miyadagi bosimni barqarorlashtirish uchun 0,9% li natriy xlorid eritmasini quyishga asoslangan jarrohlik davolash usuli amaliyotga joriy etilgan.

Tadqiqot natijalarining ishonchiligi tadqiqotning zamonaviy uslub va vositalardan foydalangan holda o'tkazilganligi, birlamchi ma'lumotlarga ishlov berish va amaliy tahlil qilish, olingan nazariy natijalarning tajriba ma'lumotlari bilan to'g'ri kelishi, tadqiqot natijalarining xorijiy va mahalliy tajribalar natijalari bilan chuqur ilmiy tahlil etilganligi, mutaxassislar tomonidan ilmiy tadqiqotlar va birlamchi materiallarga ijobiy baho berilganligi, ilmiy ish natijalarining ishlab chiqarishga joriy etilganligi bilan izohlanadi.

Tadqiqot natijalarining ilmiy va amaliy ahamiyati. Tadqiqot natijalarining ilmiy ahamiyati qo'ylarda senurozning kelib chiqish sabablari, rivojlanishi va kechish xususiyatlari, kasallik paytida yuzaga keladigan klinik, patologoanatomik, morfo-funksional hamda gematologik o'zgarishlar tahlil qilinganligi, zamonaviy diagnostik usullar sinovdan o'tkazilganligi va olingan natijalar ilmiy asoslanganligi bilan izohlanadi.

Tadqiqot natijalarining amaliy ahamiyati qo'ylarda senurozning dastlabki bosqichlarida zamonaviy UTT, MSKT, MRT va rentgenologik usullardan foydalanib tashxis qo'yish va takomillashtirilgan xirurgik usul yordamida davolash samaradorligi 81%ga yetishi, bu orqali qo'ychilik xo'jaliklariga yetkaziladigan katta iqtisodiy zararining oldi olinganligi bilan izohlanadi.

Tadqiqot natijalarining joriy qilinishi. Qo'ylarda senurozning zamonaviy diagnostikasi va xirurgik usulda davolash bo'yicha olib borilgan tadqiqot natijalari asosida:

«Qo'ylarda senurozni zamonaviy diagnostikasi va xirurgik usulda davolash bo'yicha tavsiyalar» ishlab chiqilgan va Samarqand, Jizzax viloyatlaridagi ayrim qo'ychilik xo'jaliklariga joriy etilgan (Veterinariya va chorvachilikni rivojlantirish qo'mitasi 2024-yil 18-martdagi 02/23-179-son ma'lumotnomasi). Bu tavsiyalarni qo'llash hisobiga qo'ylarda senurozni diagnostika qilish va jarrohlik yo'li bilan davolashda yuqori samaradorlikka erishilgan;

qo'ylarning senurozida pufakning bosh miyada joylashuvini UT PT50A VET ultratovush apparati yordamida aniqlash uchun 3-5 MHz transduser (Sensor)da tasvirga olishga asoslangan diagnostika usuli ishlab chiqilgan va qo'ychilik xo'jaliklariga joriy etilgan (Veterinariya va chorvachilikni rivojlantirish qo'mitasi 2024-yil 18-martdagi 02/23-179-son ma'lumotnomasi). Ushbu diagnostika usulining joriy qilinishi natijasida senur pufagi bosh miyaning qaysi qismida, qancha chuqurlikda va uning hajmini 80% aniqlikda tashxislashga erishilgan;

qo'ylar senurozini davolash uchun trepan yordamida kraniotomiya o'tkazib senur pufagini bosh miyadan olib tashlash, hosil bo'lgan bo'shliqni 2%-li dekosan eritmasi bilan yuvish, ichki qon ketishini oldini olish va bosh miyadagi bosimni barqarorlashtirish uchun 0,9% li natriy xlorid eritmasini quyishga asoslangan jarrohlik davolash usuli takomillashtirilgan va amaliyotga joriy etilgan (Veterinariya va chorvachilikni rivojlantirish qo'mitasi 2024-yil 18-martdagi 02/23-179-son ma'lumotnomasi). Qo'ylar senurozini takomillashgan xirurgik usulda davolashning iqtisodiy samaradorligi yuqori bo'lib sarflangan 1 so'm xarajatlar qoplami o'rtacha 5,2 so'mni tashkil etadi.

Tadqiqot natijalarining aprobsiyasi. Mazkur tadqiqot natijalari jami 7 ta, jumladan 2 ta xalqaro va 5 ta respublika ilmiy-amaliy anjumanlarida muhokamadan o'tkazilgan.

Tadqiqot natijalarining e'lon qilinganligi. Dissertatsiya mavzusi bo'yicha jami 13 ta ilmiy ish chop etilgan, shundan, O'zbekiston Respublikasi Oliy attestatsiya komissiyasining doktorlik dissertatsiyalari asosiy ilmiy natijalarini chop etishga tavsiya etilgan ilmiy nashrlarda 5 ta maqola, jumladan 4 tasi respublika va 1 tasi xorijiy ilmiy jurnallarda, 2 ta xalqaro va 5 ta respublika ilmiy-amaliy anjumanlar to'plamlarida nashr etilgan. Olingan natijalar asosida 1 ta tavsiyanoma chop etilgan.

Dissertatsiyaning tuzilishi va hajmi. Dissertatsiya tarkibi kirish, to'rtta bob, xulosa, foydalanilgan adabiyotlar ro'yxati va ilovalardan iborat. Dissertatsiyaning hajmi 118 betni tashkil etgan.

DISSERTATSIYANING ASOSIY MAZMUNI

Dissertatsiyaning «**Kirish**» qismida tadqiqotlar mavzusining dolzarbligi va zarurati, mavzuning respublika fan va texnologiyalari rivojlanishining ustuvor yo'nalishlariga mosligi, muammoning o'rganilganlik darajasi, dissertatsiya tadqiqotining dissertatsiya bajarilgan oliy ta'lim muassasasining ilmiy-tadqiqot ishlari rejaları bilan bog'liqligi, tadqiqotning maqsadi va vazifalari, tadqiqotning ob'ekti va predmetlari, tadqiqotning usullari, tadqiqotning ilmiy yangiligi va amaliy natijalari, tadqiqot natijalarining ishonchligi, tadqiqot natijalarining joriy qilinishi va aprobsiyasi, nashr etilgan ishlar, dissertatsiyaning tuzilishi va hajmi bayon etilgan.

Dissertatsiyaning «**Adabiyot ma'lumotlarining tahlili**» deb nomlangan I bobi to'rt qismdan iborat bo'lib, birinchi qismi «Qo'ylar bosh miyasining anatomo-topografik tuzilishi va senurozni keltirib chiqaruvchi sabablari» deb nomlanib, bunda qo'ylar bosh miyasining anatomo-topografik tuzilishi, og'irligi, tepa va ensa suyaklarining qalinligi hamda kasallik davrida suyaklarda bo'ladigan

o'zgarishlar, senurozni keltirib chiqaruvchi sabablar, qo'zg'atuvchisi, yuqish yo'llari, kasallikning rivojlanishi, turlari haqida xorijiy va respublikamiz ilmiy-tadqiqotchilarining adabiyot manbalari tahlil qilingan.

Ikkinchi qism «Qo'y va boshqa turdagi hayvonlar orasida senurozning tarqalishi» deb nomlanib, unda senurozni qo'ylar va boshqa turdagi hayvonlar orasida tarqalish darajasi, kasallikning fasllar kesimida va yoshga bog'liq holatda uchrashi, bosh miyada pufak joylashishi (kvadratlar kesimida), o'lim darajasi to'g'risidagi xorijiy va respublikamiz olimlarining ilmiy tadqiqot ishlari atroflicha tahlil qilingan.

Uchinchi qism «Qo'ylarda senurozni patogenezi, klinik belgilari va zamonaviy diagnostika usullari» deb nomlanib, unda senurozni patogenezi, kasallikka xos klinik belgilar, bosh miyadan topilgan pufaklar soni, o'lchamlari, patologoanatomik o'zgarishlar to'g'risida va senurozga zamonaviy diagnoz qo'yish usullari bo'yicha xorijiy va respublikamiz olimlarining ilmiy tadqiqot ishlari atroflicha tahlil qilingan.

To'rtinchi qism «Hayvonlarda senurozni davolash usullari» deb nomlanib, unda senurozni jarrohlik yo'li bilan davolash, operatsiya texnikasi, kraniotomiya joylari, operatsiyadan keyingi davolash muolajalari, jarohatga ishlov berish, operatsiya qilingan qo'ylarni saqlash sharoitlari to'g'risida adabiyot ma'lumotlari bayon etilgan.

Dissertatsiyaning «**Tadqiqot o'tkazilgan joy, predmeti va usublari**» deb nomlangan ikkinchi bobida tadqiqotlar joyi, obekti va usublari to'g'risida ma'lumotlar keltirilgan.

Tadqiqot obyekti sifatida Samarqand, Jizzax, Navoiy viloyatlari chorvachilik fermer xo'jaliklari va aholiga qarashli senuroz bilan kasallangan qo'ylar, shuningdek, ulardan olingan qon namunalari, zamonaviy diagnostik usullar, davolash uchun qo'llaniladigan xirurgik asboblari, terapevtik hamda antiseptik preparatlar bo'lib hisoblanadi.

Asosiy ilmiy tadqiqotlar Samarqand davlat vererinariya meditsinasi, chorvachilik va biotexnologiyalar universiteti «Veterinariya jarrohligi va akusherlik» kafedrasida olib borildi.

Laboratoriya tahlillari «Samarqand diagnostik markazi» klinik laboratoriyasida o'tkazildi. Tajribadagi qo'ylar bosh miyasida senur pufagi joylashishini aniqlash uchun Respublika ixtisoslashgan travmatologiya ortopediya ilmiy amaliy markazi Samarqand filialida rentgen (Konrad Rentgen 1845) apparatida tasvirga olindi, MRT (Raymond Damadyan 1971) va MSKT tasvirlari Kattaqo'rg'on shahar «Ergash ota» xususiy tibbiy markazida, UTT (D.Xauri 1949) tekshiruvlari va senurozga chalingan qo'ylar bosh suyagining morfometrik ko'rsatkichlarini (shtangensirkul) aniqlash Samarqand davlat veterinariya meditsinasi, chorvachilik va biotexnologiyalar universiteti «Veterinariya jarrohligi va akusherlik» kafedrasida qoshidagi jarrohlik klinikasida olib borildi. Barcha bosqichdagi tajribalarda qondagi eritrotsitlar va leykotsitlar soni (Goryayev usuli), leykogamma (leykotsitar formula), gemoglobin (Gemoglobinsianid usuli), qon zardobidagi ALT va AST fermentlarining faolligi, Umumiy bilirubin, Xolesterin miqdori (kinetik usul) aniqlandi.

Senurozga chalingan qo'ylarning bosh miyasidan pufakni olib tashlash uchun (Komnenou 2000) operatsiya o'tkazildi, miya bo'limiga yo'l ochishda trepanatsiya usulidan foydalanildi.

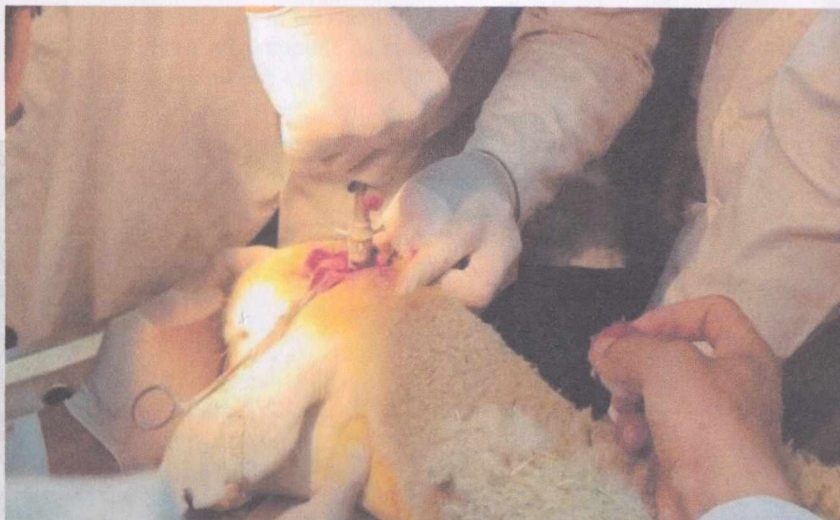Senuroz pufagini olib tashlash uchun kraniotomiya bajarishda umumiy va mahalliy o'g'riqsizlantirish o'tkazildi. Umumiy o'g'riqsizlantirish uchun buyunturuq vena qon tomiriga 2% ksilanit eritmasi 0,15 mg/10 kg miqdorida yuborildi. Kesim chizig'i bo'ylab 0,5% novokain eritmasi 5-10 ml miqdorda to'yintirish (infiltratsiya) usuli bilan har bir qatlamga alohida-alohida yuborildi.

Operatsiya maydonchasiga Grossix usuli bo'yicha 5% yod eritmasi bilan ikki marta ya'ni, o'g'riqsizlantirishdan avval va keyin ishlov berildi.

Teriga quroqsimon shaklda kesim o'tkazildi, kesim trepanatsiya qilish, bemalol ishlash uchun qulay va keng bo'lishi, tezroq bitishi va organizmga tushishi mumkin bo'lgan infeksiya darvozasini imkon qadar kichikroq qilish maqsadga muvofiq. Teri va muskul qavatlar suyak usti pardasidan ajratiladi va suyak usti pardasiga ham xuddi shu shaklda kesim o'tkazildi.

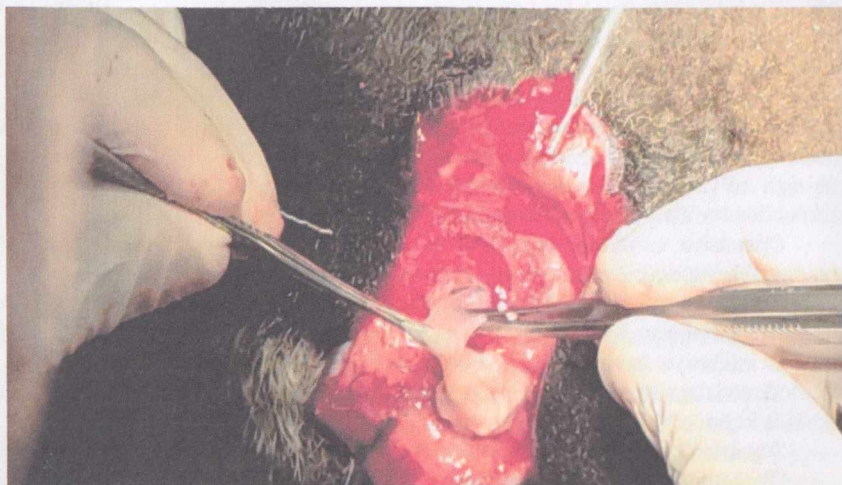
Suyak usti pardasi raspator yordamida ehtiyotkorlik bilan suyakdan ajratildi.

Diametri 1 smli trepan yordamida suyak parmalanib miya bo'shlig'iga kirib borildi (1-rasm).



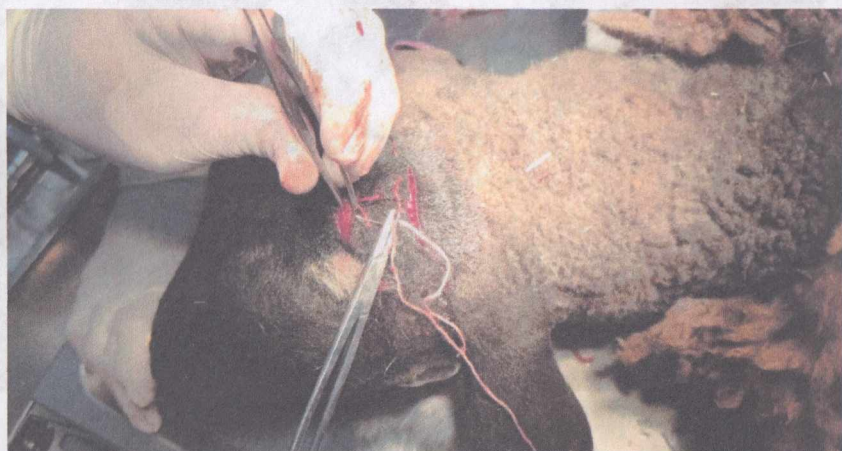1-rasm. Trepanatsiya jarayoni

Parmalangan suyak bo'lakchasi olib tashlandi, miyaning qattiq pardasi in'eksion igna yordamida X shaklida kesildi. Pufak miya yarim sharlarida yuzaroqda joylashgan paytida pufakning o'zi yuqori bosim sababli tashqariga bo'rtib chiqadi, chuqurroq joylashganda esa rezina kateterli shprisdan foydalanildi. Pufak bir uchi pintset bilan ushlangach pufak ichidagi suyuqlik shpris yordamida olib tashlandi, so'ng pufak buralib miyaga zarar yetkazmaslik uchun sekinlik bilan miyadan chiqarib olindi (2-rasm).



2-rasm. Senur pufagini bosh miyadan olib tashlash.

Hosil bo'lgan bo'shliq dekosan 2% eritmasi bilan yuvildi, ichki qon ketishini oldini olish va bosimni ko'tarish maqsadida bo'shliqqa 0,9% natriy xlorid eritmasi quyildi. Dastlab suyak usti pardasi va so'ngra teriga so'rilmaydigan ipak /0 iplar bilan uzlukli chok qo'yildi (3-rasm).



3-rasm. Teriga uzlukli chok qo'yish.

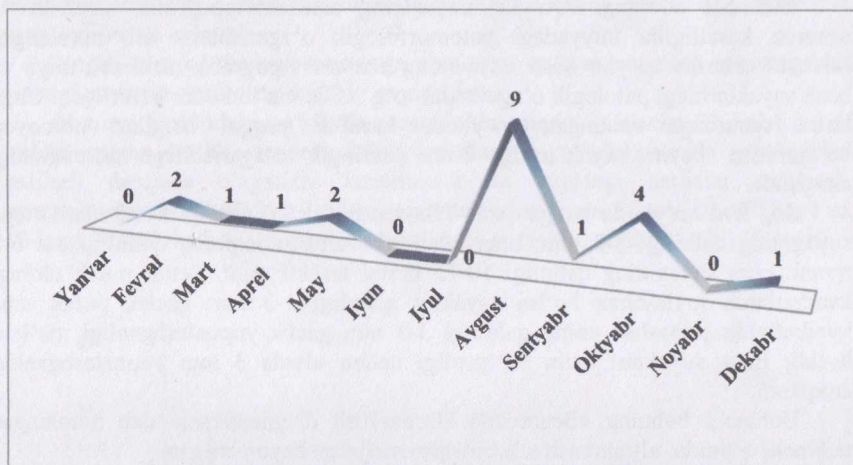
Choklashda nafaqat ipak iplar balki kapron, neylon va ketgut choklash materilalaridan ham foydalanish mumkin. Choklar operatsiyadan keyin 10-kunida olib tashlandi.

Dissertatsiyaning «Qo'ylarda senurozga tashxis qo'yish usullarini takomillashtirish bo'yicha o'tkazilgan tadqiqot natijalari» deb nomlangan

uchinchi bob, yettita qismdan iborat bo'lib «O'zbekistonning ayrim xududlarida qo'ylar orasida senurozning tarqalishi va keltirib chiqaruvchi sabablar» deb nomlangan birinchi qismida ayrim hududlarda senurozni sabablari, tarqalishi, kasallikning fasllar va yosh bo'yicha uchrash darajasi, kasallangan qo'ylarda kuzatilgan klinik belgilar, davolash davrida kechadigan jarayonlar haqida ma'lumotlar keltirilgan.

Kasallik qo'ylarda itlar va yovvoyi hayvonlar najasi bilan ifloslangan ozuqalarni istemol qilishi oqibatida kelib chiqqan, bundan tashqari yaylovda qo'ylarning bosh qismi utilizatsiya qilinmasdan itlarga berilganligi kuzatildi.

Ayrim xo'jaliklarda qo'ylar yopiq joyda boqiladi ya'ni yaylovga olib chiqilmaydi, ularda kasallikning kelib chiqishida parazit tuxumlari bilan ifloslangan pichanlarni iste'mol qilganligi sabab bo'ladi, chunki xo'jalikda itlar saqlanmaydi, yaylovda esa aholiga tegishli daydi itlar va yovvoyi go'shtxo'r yirtqichlar kezib yurishi aniqlandi.



4-rasm. Senurozning uchrash darajasi oylar kesimida

Samarqand, Jizzax va Navoiy viloyatlarining qo'ychilik xo'jaliklaridagi qo'ylar orasida senuroz kasalligi jami tekshirilgan 6750 boshidan 156 boshda (2,3%) va aholi qaramog'idagi qo'ylar orasida 1455 boshdan 71 boshida (4,9%) aniqlanib, yoshi asosan 11-13 oylikga, eng ko'p uchrash darajasi avgust oyiga to'g'ri keladi.

Operatsiyadan avval senurozga chalingan qo'ylar klinik tekshirilganda, asosan ishtahaning pasayishi, harakat koordinatsiyasining buzilishi, suyaklarning yumshashi, perkutsiyada bo'g'iq tovushning eshutilishi kabi umumiy belgilar kuzatilgan bo'lib jumladan, kasallik aniqlangan qo'ylarning 71,4% bir tomonlama ko'rishning xiralashishi, qorachiqning kengayishi, chap yoki o'ng tarafga aylanish belgilari, 23,8% qo'ylarda boshni orqaga tashlash, yon tarafga yiqilish, orqaga yurish, tinch turgan holatda ham orqa oyoqlarini harakatlantirib ko'tarib tushurish,

4,8% qo'ylarda ishtahaning butkul yo'qolishi o'rindan turolmaslik, yon tomonga yotgan holda yugurayotgandek harakat belgilar kuzatildi.

Operatsiyadan keyingi 5-kunida ishtahaning, ko'rishning va harakat koordinatsiyasining tiklanganligi, chap yoki o'ng tarafga aylanishning yo'qolganligi, jarohat joyida mahalliy haroratning qisman oshishi, shish, palpatsiyada og'riq va bir oz gemorragik eksudatning chiqishi kuzatildi.

Operatsiyadan keyingi 10-kuniga kelib jarohat birlamchi tortilish bilan bitganligi, shishlarning ancha qaytganligi kuzatilgan. Trepanatsiya teshigi ustida briktiruvchi to'qima qoplay boshlagan.

O'ninchi kunga kelib jarohat joyidagi terining bitganligi aniqlandi va jarohatga qo'yilgan choklar pentsit va maxsus chok olishda ishlatiladigan qaychi yordamida olib tashlandi. Chok o'rni yodning 5% eritmasi bilan ishlov berildi.

Operatsiyadan keyingi 15-kunida ishtaha to'liq tiklangan, shishlar qaytgan, og'riq yo'q, jarohat biriktiruvchi to'qima bilan to'liq qoplangan.

Uchinchi bobning «Qo'ylar miyasining anatomo-topografik tuzulishi va senuroz kasalligida miyyadagi patomorfologik o'zgarishlar» deb nomlangan ikkinchi qismida qo'ylar bosh miyasining anatomotopografik tuzulishi, miya va bosh suyaklaridagi patologik o'zgarishlar to'g'risida ma'lumotlar keltirilgan. Unga ko'ra senurozga chalingan qo'ylarda kasallik yaqqol belgilari nomoyon bo'lganidan keyin suyaklarning ham patologik o'zgarishlarga uchraganligi aniqlandi.

Sog'lom qo'ylarda zotiga qarab (Gersen bo'yicha) oldingi kvadratlar tepa suyagining qalinligi 5-7 mm, orqa kvadratlar tepa suyagining qalinligi esa 6-8 mmni, ensa suyagining qalinligi 10-12 mmni tashkil qildi. Senur pufak oldingi kvadratlarida joylashgan bo'lsa suyaklar qalinligi 1-3 mm gacha, pufak orqa kvadratlarida joylashsa uning qalinligi 3-5 mm gacha yupqalashganligi ma'lum bo'ldi. Ensa suyaklari qalin bo'lganligi uchun ularda 3 mm yupqalashganligi aniqlandi.

Uchinchi bobning «Senurozda Ultratovush diagnostikasi» deb nomlangan uchinchi qismida, ultratovush tekshirishlar natijalari bayon etilgan.

Xususan, senurozga chalingan qo'ylarda tekshirishlar o'tkazilib, ularning bosh miyasida joylashgan pufaklarning o'lchamlari, tepa suyagining tashqi yuzasidan qancha chuqurlikda joylashganligi (kraniotomiya uchun optimal maydon) aniqlandi.

Pufakning o'lchamlari o'rta 25,5x29,5 mm, tepa suyagidan chuqurligi esa 12 mm ekanligi aniqlandi. Bu usul yordamida bosh miyyadagi patologik jarayonlarni baholash, kasallikka aniq tashxis qo'yish, pufakning joylashuvini aniqlash va muvaffaqiyatli olib tashlash imkonini beradi.

Uchinchi bobning «Senurozda rentgenologik tekshirish» deb nomlangan to'rtinchi qismida, rentgenologik tekshirish natijalari keltirilgan bo'lib, tadqiqotlar o'tkazilgan 5 bosh qo'ylardan faqat bir boshida miyaning oldingi o'ng kvadratida 30x17 mm o'lchamdagi, hajmi 17-19 sm³ bo'lgan miyaga parallel joylashgan qora aylana halqa shaklidagi elleptik soya shaklida pufak aniqlandi.

Qolgan to'rt boshida pufak aniqlay olmadi.

Bunga pufakning suyuqlik bilan to'lganligi, pufakning rentgent nurlarini o'tkazuvchanligi yuqoriligi, zich miya qopqog'i bilan o'ralganligi va pufakning qon tomirlar bilan taminlanmaganligi sabab bo'lishi mumkin.

Ushbu bobning «Senurozda MRT va MSKT tekshirish» deb nomlangan beshinchi qismida, kasallangan qo'ylarning bosh sohasini MRT va MSKT usullarini qo'llash orqali olingan natijalar bayon etilgan.

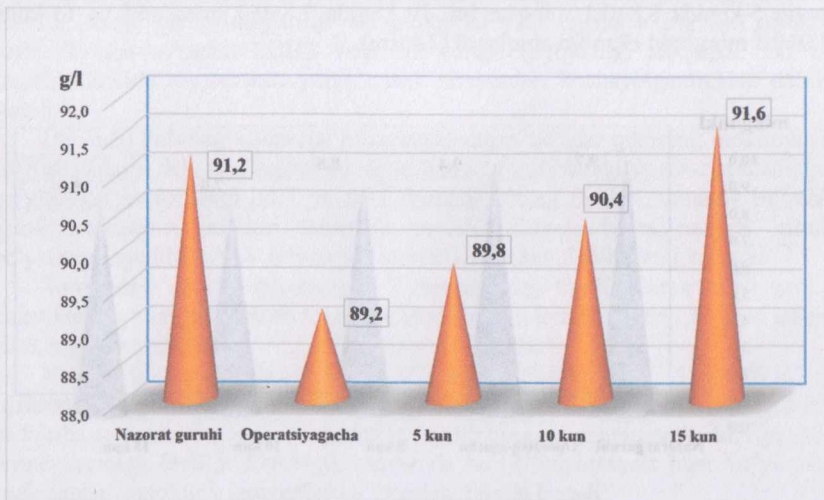
Unga ko'ra pufaklarning hajmi o'rtacha $25 \times 27 \times 16$ mmni, pufak suyuqligining zichligi $+5$ HU ekanligi aniqlandi. Bosh miyaning pufak joylashgan qismida kulrang moddaning zichligi o'rtacha $+35+39$ HU, oq moddaning zichligi $+23+25$ HU ni tashkil etdi.

Tekshirishlar natijasida ensefalopatiya, kompyuter tomografiyasida o'ng yoki chap miya yarim sharlarida bo'shliqni egallagan suyuqlik belgilari, o'ng yoki chap ko'rish nervi shishi, oq va kulrang moddalar atrofiyasi belgilari aniqlangan.

Ushbu bobning «Senuroz bilan kasallangan qo'ylar qonining morfologik tekshirishlari» deb nomlangan oltinchi qismida, qonning morfologik tekshirish natijalari bayon etilgan.

Unga ko'ra tajribadagi senurozga chalingan qo'ylar qonining operatsiyadan avvalgi umumiy qon ko'rsatkichlari quyidagicha:

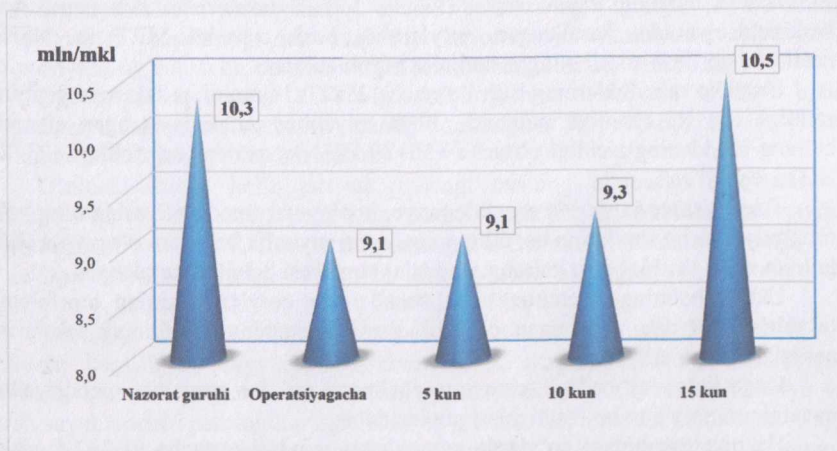
Nazorat guruhidagi qo'ylarda gemoglobin miqdori o'rtacha $91,2 \pm 2,6$ g/l ni tashkil qilgan bo'lib, senuroz bilan kasallangan qo'ylar qonida gemoglobin sezilarli darajada o'zgarishi kuzatilmadi va quyidagi natijalar aniqlandi, operatsiyadan avval $89,2 \pm 0,9$ g/l ni, operatsiyadan keyin 5-kuni $89,8 \pm 0,8$ g/l ni, 10-kuni $90,4 \pm 0,4$ g/l ni, 15-kunida $91,6 \pm 0,6$ g/l ni tashkil qildi ($p < 0,05$) (5-rasm).



5-rasm. Qondagi gemoglobin miqdorining o'zgarish dinamikasi (g/l).

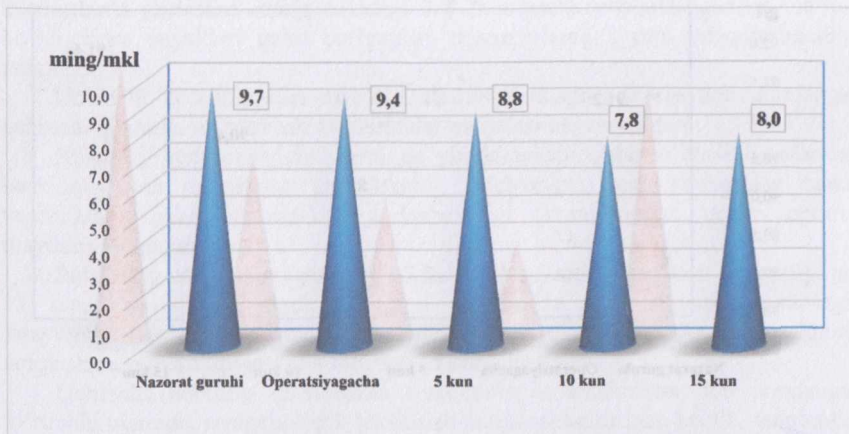
Eritrotsitlar soni nazorat guruhida $10,3 \pm 0,4$ mln/mkl bo'lib, tajriba guruhida operatsiyadan avval o'rtacha $9,06 \pm 0,88$ mln/mkl, me'yoriga nisbatan ($1,03 \pm 0,3$)

11,4% ga kamayganligi, operatsiyadan keyin tajribaning 5-kunida $9,0 \pm 0,1$ mln/mkl ni, tajribaning 10-kunidan boshlab qisman eritrotsit soni ko'payganligi kuzatilib $9,3 \pm 0,3$ mln/mkl ni tashkil etdi (6-rasm).



6-rasm. Qondagi eritrotsitlar sonining o'zgarish dinamikasi.

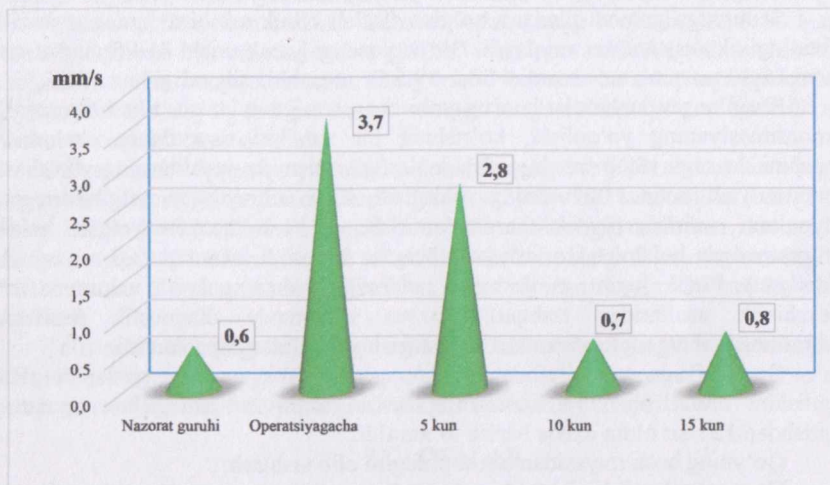
Leykotsitlar soni nazorat guruhida $9,7 \pm 0,5$ ming/mkl ni tashkil etib, tajriba guruhida operatsiyadan avval uning miqdori $9,4 \pm 0,6$ ming/mkl, operatsiyadan keyin 5-kunida $8,8 \pm 0,1$ ming/mkl ni, 10 kunida $7,8 \pm 0,3$ ming/mkl va 15-kunida $8,0 \pm 0,3$ ming/mkl ekanligi aniqlandi (7-rasm).



7-rasm. Qondagi leykotsitlar miqdorining o'zgarish dinamikasi.

Bundan ko'rinib turibdiki operatsiyadan avval leykotsitlar soni nazorat guruhi bilan bir xil bo'lgan tajriba davrida qisman kamaygan ($p < 0,05$).

Tajribadagi barcha qo‘ylar qon tahlilidagi eritrotsitlar cho‘kish tezligi (ECHT) vaqti ham tajribalar davomida tekshirilib borildi va quyidagilar aniqlandi. Nazorat guruhidagi qo‘ylarda ECHT vaqti $0,6 \pm 0,1$ mm/s ekanligi qayd etildi (8-rasm).



8-rasm. Eritrotsitlar cho‘kish tezligining o‘zgarish dinamikasi (mm/s).

Tajribadagi qo‘ylarda ECHT vaqti $3,7 \pm 1,0$, mm/s nazorat guruhiga nisbatan $3,1 \pm 1,0$, mm/s ga tezlashganligi aniqlanib, bu vaqt tajriba oxirigacha qisqarib bordi. Tajriba so‘ngida ECHT vaqti me‘yoriga qaytganligi aniqlandi. Bu esa kasallik davrida organizmda yallig‘lanish jarayonlari kechayotganligidan dalolat beradi.

Uchinchi bobning «Senuroz bilan kasallangan qo‘ylar qonining biokimyoviy ko‘rsatkichlari» deb nomlangan yettinchi qismida tajribadagi senurozga chalingan qo‘ylar qon zardobidagi ALT va AST fermentlarining faolligi, umumiy bilirubin hamda xolesterin miqdori tekshirib borildi. Shunga ko‘ra nazorat guruhi qo‘ylarning qonidagi ALT fermentining faolligi $39,3 \pm 0,5$ B/l ni tashkil etdi.

Tajribadagi qo‘ylar qonidagi ALT fermentining faolligi biroz kamayganligi kuzatilib, eng past ko‘rsatkich operatsiyadan keyin 5-kunida $29,6 \pm 1,6$ B/l ni tashkil qildi, tajriba so‘ngida $32,9 \pm 1,5$ B/l ekanligi aniqlandi.

Nazorat guruhi qo‘ylar qonidagi AST fermentining faolligi $55,6 \pm 0,6$ B/l ni, tajribadagi qo‘ylarda bu ko‘rsatkich operatsiyadan avval pasaygani ($17,6 \pm 1,9$ B/l) va tajriba so‘ngida $55,0 \pm 0,9$ B/l gacha ko‘tarilib borganligi aniqlandi. ALT va AST fermentlarining faolligi fiziologik chegarada bo‘lib organizmda jigar va yurakda hech qanday patologik jarayonlar yo‘qligidan dalolat beradi.

Umumiy xolesterin miqdori nazorat guruhida $1,9 \pm 0,1$ mmol/l ni tashkil qilgan bo‘lsa tajriba guruhida bu ko‘rsatkich operatsiyadan avval $2,37 \pm 0,14$ mmol/l bo‘lib, tajriba so‘ngiga qadar kamayib bordi va $1,6 \pm 0,1$ mmol/l ekanligi aniqlandi.

resurs markazi
Inv № 9-14321

Dissertatsiyaning «Qo'ylarda senurozni davolash tajribalarning natijalari» deb nomlangan to'rtinchi bobi, ikkita qismdan iborat bo'lib, «Qo'ylarda senurozni operatsiya usuli bilan davolash natijalari» deb nomlangan birinchi qismida operatsiya texnikasi haqida ma'lumotlar keltirilgan.

Senurozga gumon qilangan qo'ylar dastlab klinik tekshiruvlardan o'tkazilib, fiziologik ko'rsatkichlar aniqlandi. Bir daqiqadagi yurak urishi 85-95 marta, nafas soni 16-30 martani, tana harorati 38,5-39,5 C° ni tashkil qilganligi kuzatildi.

Kasallangan hayvonlarda o'ng yoki chap tarafga aylanish, ishtaha pasayishi, koordinatsiyaning yo'qolishi, ko'rishni bir va ikki tomonlama xiralashishi, boshini devorga taqab turish, pufak joylashgan qismida suyaklarning yumshashi, perkussiyada o'tmas tovushning eshinishi, kam uchraydigan belgilardan orqa oyoqlarni tinimsiz joyida harakatlantirish, 1 bosh qo'yda yotgan holatda yugurayotgan holatni takrorlash kabi belgilar kuzatildi (senur pufagi miyachadan topilgan). Pufak joyini aniqlash va senurozga tashxis qo'yish uchun umumiy tekshirish usullaridan tashqari maxsus zamonaviy diagnostik usullardan ultratovush, rentgenologik va MRT tekshirish usullaridan foydalanildi.

Operatsiyaga tayyorlashda qo'ylar qayt qilishi, qorinda gazlar to'planib qolishini oldini olish va narkozning tasiri yaxshi bo'lishi uchun operatsiya qilishdan 12 soat oldin ozuqa berish to'xtatildi.

Qo'yning bosh miyasidan senur pufagini olib tashlash:

Hayvonlarda qorin sohasida gaz to'planmasligi va operatsiya o'tkazish qulay bo'lishi uchun qorin sohasiga yotqizilgan holatda fiksatsiya qilindi. Umumiy o'g'riqsizlantirish (Komnenou 2000) uchun sedativ modda sifatida Xyla 2% (Interchemie, ksilazin 20 mg) buyunturuq venasi ichiga 0.15 ml/10 kg miqdorida yuborildi. Mahalliy og'riqsizlantirish uchun 0,5% novokain eritmasidan foydalanilib, infiltratsion usulda og'riqsizlantirildi.

Dastlab senuroz bo'lgan qo'yning bosh qismida kraniotomiya o'tkaziladigan joy ya'ni operatsiya maydonchasi junlardan tozalanib, teriga 5% yod etitmasi bilan ikki marta, mahalliy og'riqsizlantitishdan oldin va teriga kesim o'tkazishdan oldin ishlov berildi.

Teriga yarim oy shaklida kesim o'tkazilib to'qimalar xirurgik qaychi yordamida suyak usti pardasidan ajratildi, keyin suyak usti pardasiga ham xuddi shu shaklda kesim o'tkazildi va raspator yordamida suyakdan ajratildi. Diametri 1 sm li trepan yordamida suyak parmalanib miya bo'shlig'iga yo'l ochildi, trepanatsiya ehtiyotkorlik bilan kuchli bosim bermasdan amalga oshirish lozim, agar suyaklar yupqalashgan bo'lsa trepan miyaga botib kirib zarar yetkazishi mumkin.

Suyak bo'lakchasi olib tashlangach uni joyiga qaytarib qo'yilmaydi, agarda suyak bo'lakchasi trepanatsiya o'rniga qayta qo'yilsa boshqa suyaklar bilan zich birikmasligi sababli chirishi va noxo'sh holatlarga olib kelishi mumkin.

Keyin miyaning qattiq pardasi in'eksion igna yordamida X-shaklida kesildi. Miyaning qattiq pardasini kesishda undagi qon tomirlarga etibor qaratish lozim, imkon qadar qon tomirlarga shikast yetkazmaslikka harakat qilish kerak, shunda qon ketishi oldi olinadi va pufakni olib tashlash osonlashadi.

Bosh miya yarim sharlarida pufak yuzaroqda joylashganda pufakning o'zi tashqariga bo'rtib chiqdi, chuqurroq joylashganda esa rezina kateterli shprints yordamida olib tashlandi. Pufakning bir uchi pintset bilan ushlangach pufak ichidagi suyuqlik shpris yordamida olib tashlandi, so'ng pufak buralib miyaga zarar yetkazmaslik uchun sekinlik bilan miyadan chiqarib olindi. Hosil bo'lgan bo'shliq dekosan 2% eritmasi bilan yuvilib, ichki qon ketishini oldini olish va bosimni ko'tarish maqsadida 0,9% natriy xlorid eritmasi bo'shliq hajmiga qadar quyildi. Dastlab suyak usti pardasiga so'ngra teriga so'rilmaydigan ipak /0 ip yordamida uzlukli chok qo'yildi.

Operatsiyadan keyin qo'ylar tinch, alohida xonaga qo'yilib narkozdan o'ziga kelgunicha nazorat qilib turildi. Jarohatga Oxy Sprey 200 vositasidan kuniga 2 marta ishlov berildi. Siprofloksatsin 2 mg/ml antibiotigidan 7 kun davomida kuniga 1 mahal 100 ml vena orqali yuborildi. Muskul orasiga 2 kun davomida 4% deksamitazon 2 ml yuborildi. Choklar operatsiyadan keyin 10-kunida olib tashlandi.

To'rtinchi bobning, «Ishning iqtisodiy samaradorligi» deb nomlangan ikkinchi qismida senurozga chalingan qo'ylarni davolash uchun sarflangan 1 so'm xarajatga erishilgan iqtisodiy samaradorlik 5,2 so'mni tashkil qildi.

XULOSALAR

1. Samarqand, Jizzax va Navoiy viloyatlari sharoitidagi qo'ylarda senurozning tarqalishi qo'ychilik xo'jaliklarda o'rtacha 2,3% ni, aholi qaramog'idagi qo'ylarda 4,9% ni tashkil etishi aniqlandi.

2. Senur pufaklarini miyada joylashuvini aniqlashda UTT, MRT, MSKT diagnostik usullardan foydalanish va trepan yordamida kraniotomiya o'tkazilib senur pufagini olib tashlashga asoslangan davolash usulining samaradorligi 81% ni tashkil etishi aniqlandi.

3. Qo'ylarda bosh sohasini patologoanatomik yorib ko'rish natijasida bosh miyada asosan bitta yirik yoki ikkita kichikroq tiniq suyuqlik bilan to'lgan pufaklar aniqlangan, pufaklar diametri 30-40 mm bo'lib, ichidan 18-58 ml gacha suyuqlik bo'lishi, frontal suyaklarning 4 mm gacha va parietal suyaklarning 3 mm gacha yuqqalashishi aniqlandi.

4. Ultratovush tekshirish yordamida senurozga tashxish qo'yish va pufak joylashuvini 80% holatlarda aniqlandi, bu usulning kamchiligi pufak miyada chuqur joylashganda yoki miyachada bo'lganda 20% hollarda aniqlashning imkoni pastligi isbotlandi.

5. Senur pufagining qon tomirlar bilan ta'minlanmaganligi, pufak devorining yuqqaligi, bosh suyagining ichida joylashganligi rentgen nurlarini o'zida tutib qolmasligi sababli kasallikka tashxis qo'yishda rentgenologik tekshirish usuli samarasiz ekanligi aniqlandi.

6. Senurozga chalingan qo'yning bosh miyasi MRT va MSKT tasvirlarida ensefalopatiya, miya yarim sharlarida qisman qon quyulish asoratlari va bo'shliqni egallagan pufak belgilari, ko'rish nervi shishi va oq-kulrang moddalar atrofiyasi belgilari, miyaning kulrang moddasi zichligi o'rtacha +35+39 HU, oq moddaning

zichligi +25+27 HU, pufak o'lchamlari 23,5x24,5x21,5 mm, pufak zichligi +5 HU ni tashkil etishi xarakterli belgilar bo'lishi aniqlandi.

7. Senur pufaklari bosh miyadagi joylashuviga ko'ra 95,2% holatlarda miya yarim sharlarida 4,8% hollarda miyachada joylashishi, 90,5% holatda bitta pufak, 9,5% holatda ikkita pufak bo'lishi aniqlandi.

8. Senuroz bilan kasallangan qo'ylarning qonidagi eritrotsitlar soni 11,6% ga va gemoglobin miqdori 2,2% ga kamayishi aniqlandi, operatsiyadan keyin bu ko'rsatkichlarning nazorat guruhi ko'rsatkichlari bilan tenglashishi, ECHT ni tajribadagi qo'ylarda yuqori bo'lishi ularda yallig'lanish jarayoni mavjudligi aniqlandi.

9. Senurozga UTT, MRT, MSKT diagnoz qo'yish va jarrohlik yo'li bilan davolash natijasida sarflangan 1 so'm hisobiga iqtisodiy samaradorligi 5,2 so'mni tashkil etishi aniqlandi.

**НАУЧНЫЙ СОВЕТ DSc.06/30.12.2019.V.12.01 ПО ПРИСУЖДЕНИЮ
УЧЁНЫХ СТЕПЕНЕЙ ПРИ САМАРКАНДСКОМ
ГОСУДАРСТВЕННОМ УНИВЕРСИТЕТЕ ВЕТЕРИНАРНОЙ
МЕДИЦИНЫ, ЖИВОТНОВОДСТВА И БИОТЕХНОЛОГИЙ**

**САМАРКАНДСКИЙ ГОСУДАРСТВЕННЫЙ УНИВЕРСИТЕТ
ВЕТЕРИНАРНОЙ МЕДИЦИНЫ, ЖИВОТНОВОДСТВА И
БИОТЕХНОЛОГИЙ**

РАВШАНОВ МИРЖАЛОЛ АКМАЛ УГЛИ

**СОВРЕМЕННАЯ ДИАГНОСТИКА И ХИРУРГИЧЕСКОЕ
ЛЕЧЕНИЕ ЦЕНУРОЗА У ОВЕЦ**

16.00.01 – Диагностика, терапия и хирургия болезней животных

**АВТОРЕФЕРАТ ДИССЕРТАЦИИ ДОКТОРА ФИЛОСОФИИ (PhD) ПО
ВЕТЕРИНАРНЫМ НАУКАМ**

Самарканд – 2024

Тема диссертации на степень доктора философии (PhD) по ветеринарным наукам зарегистрирована в Высшей аттестационной комиссии при Министерстве высшего образования, науки и инноваций Республики Узбекистан за № В2023.2.PhD/V85.

Диссертация доктора философии (PhD) выполнена в Самаркандском государственном университете ветеринарной медицины, животноводства и биотехнологий

Автореферат диссертации доктора философии (PhD) на трёх языках (узбекский, русский, английский (резюме)) размещен на веб-странице Научного совета (www.ssuv.uz) и в информационно-образовательном портале «ZiyoNet» (www.ziyo.net).

Научный руководитель:

Нарзиев Бахтиёр Далиевич
кандидат ветеринарных наук, доцент

Официальные оппоненты:

Бакиров Бахтияр
доктор ветеринарных наук, профессор

Гафаров Усман Бобоназарович
кандидат медицинских наук, доцент

Ведущая организация:

Комитет ветеринарии и развития животноводства

Защита состоится « 4 » 05 2024 г. в 11⁰⁰ часов на заседании Научного совета DSс.06/30.12.2019.V.12.01 по присуждению ученых степеней при Самаркандский государственный университет ветеринарной медицины, животноводства и биотехнологий (Адрес: 140103, город Самарканд, ул. Мирзо Улугбека, 77, Тел.: (99866) 234-76-86; e-mail: ssuv@edu.uz).

С диссертацией можно ознакомиться в информационно-ресурсном центре Самаркандский государственный университет ветеринарной медицины, животноводства и биотехнологий (зарегистрирована за № 14321) (Адрес: 140103, город Самарканд, ул. Мирзо Улугбека, 77., Тел./ факс: (99866) 234-76-86, e-mail: ssuv@edu.uz).

Автореферат разослан « 19 » 04 2024 г.
(протокол рассылки № 7 от « 19 » 04 2024 г.)



Х.Б.Юнусов

Председатель научного совета по
присуждению учёной степени,
д.биол.н., профессор

С.Б.Эшбуриев

Учёный секретарь научного совета
по присуждению учёной степени, д.вет.н.,
доцент

К.Н.Норбоев

Председатель научного семинара
при научном совете по присуждению
учёной степени, д.вет.н., профессор

ВВЕДЕНИЕ (Аннотация диссертации доктора (PhD) философии)

Актуальность и востребованность темы диссертации. Сегодня особое внимание уделяется развитию овцеводства, которое является одной из важных отраслей животноводства в обеспечении населения мира качественной мясной, молочной и шерстной продукцией. «В мировом масштабе, общее поголовье овец составляет 1 млрд 363 млн 396 тысяч»¹, «16,36 млн (4,6%) тонн из 354,8 млн тонн мяса, потребляемого человеком ежегодно, приходится на баранину»². Ряд инфекционных, неинфекционных и инвазионных заболеваний, в том числе ценуроз овец, является серьезным препятствием для интенсивного развития овцеводства. Широкое распространение ценуроза среди овец наносит большой экономический ущерб из-за резкого снижения их продуктивности или падежа. Поэтому разработка эффективных методов ранней диагностики, лечения и профилактики ценуроза овец считается одной из актуальных задач, стоящих перед ветеринарными специалистами.

В связи с тем, что в ряде стран мира ценуроз широко распространен среди овец, существуют благоприятные условия для развития возбудителя, трудность постановки точного диагноза заболевания, а также то, что не разработаны эффективные методы лечения, является важным проведение научных исследований в этой области. Путём совершенствования научно обоснованных хирургических методов ранней и точной диагностики и лечения данной патологии, станет возможным развитие отрасли, снижение себестоимости продукции, обеспечение безопасности пищевых продуктов, удовлетворение потребности населения в качественных, экологически чистых мясных продуктах.

В результате проводимых в овцеводческих хозяйствах нашей республики глубоких реформ по интенсивному развитию отрасли, на основе адаптации новых продуктивных пород овец завезенных из-за границы, к климатическим условиям нашей страны и внедрения новых современных технологий, увеличивается количество поголовья породистых овец, повышаются качество и продуктивность получаемой от них продукции. Вместе с тем, в ветеринарной практике реализуется широкий спектр мероприятий по разработке методов ранней научно обоснованной диагностики паразитарных заболеваний овец, в частности цестодозов, совершенствованию эффективного лечения и профилактических мероприятий, основанных на разрыве биологической цепи. Среди местных и чистокровных овец, принадлежащих овцеводческим фермам и населению, ценуроз характеризуется острым и хроническим течением, вызывая значительный экономический ущерб из-за задержки роста и

¹ World population review. <https://worldpopulationreview.com/country-rankings/sheep-population-by-country>

² Meat and dairy production. <https://ourworldindata.org/meat-production>

развития молодых ягнят или вынужденного забоя и увеличения затрат на лечение. Поэтому в ликвидации этой проблемы имеет важное теоретическое и практическое значение усовершенствование и широкое внедрение в практику хирургического метода лечения.

Данное диссертационное исследование в определенной степени служит для реализации задач, определенных в указах Президента Республики Узбекистан от 28 января 2022 года УП-60 «О стратегии развития нового Узбекистана на 2022-2026 годы»³, УП-5696 от 28 марта 2019 года «О мерах по коренному совершенствованию системы Государственного управления в сфере ветеринарии и животноводства», Постановлениях Президента Республики Узбекистан ПП-187 от 31 марта 2022 года «О кардинальном совершенствовании системы подготовки кадров в сфере ветеринарии и животноводства, ПП-121 от 8 февраля 2022 года «О мерах по дальнейшему развитию животноводства и укреплению кормовой базы», ПП-4254 от 28 марта 2019 года «Об организации деятельности государственного комитета ветеринарии и развития животноводства Республики Узбекистан» и ПП-4576 от 29 января 2020 года № «О дополнительных мерах государственной поддержки животноводческой отрасли», и других нормативно-правовых документах, относящихся к этой области.

Соответствие исследований приоритетным направлениям развития науки и технологий республики. Данное исследование проведено в соответствии с приоритетным направлением развития науки и техники Республики Узбекистан V. «Сельское хозяйство, биотехнологии, экология и охрана окружающей среды».

Степень изученности проблемы. Проведены научные исследования по изучению распространенности ценуроза у овец, течения болезни, лечения и профилактике такими зарубежными учеными, как И.И.Магда, И.Шодмонов, В.И.Бондарева, Т.И.Диков, С.Д.Ульянов, А.В. Байдалиев, R.S.Shuls, F.R.Skott, J.Stephen, E.Edward, C.Feldman, M.B.Miran, Ch.Georgios, M.Filiatra и др., ученые нашей Республики М.А.Аминжанов, Н.М.Матчанов, Ш.М.Аминжонов, Х.Арзиев, Б.Хакимов, П.С.Хакбердиев изучали эпизоотиологию, распространение и клинические признаки, а также методы профилактики данной патологии.

Однако, в условиях нашей республики, не изучена распространенность ценуроза среди завозимых из-за рубежа породистых овец, особенности его течения, научно не обоснованы постановка диагноза современными методами диагностики и техника операции при лечении хирургическим методом, а также не разработаны эффективные меры послеоперационного лечения.

³ Указ Президента Республики Узбекистан от 28 января 2022 года №ПФ-60 «О новой стратегии развития Узбекистана на 2022-2026 годы»

Связь исследования с планом научно-исследовательских работ высшего образовательного учреждения, где выполнена диссертация. Диссертационные исследования выполнены в сотрудничестве Самаркандского государственного университета ветеринарной медицины, животноводства и биотехнологий с животноводческим кластером «Jizzah organik» Даштабадского района Джизакской области на основе договора «Обеспечение здоровья и повышение продуктивности племенного скота и овец животноводческого кластера ЧП ООО Джизах органик» (от 21.06.2023 г., № 21-06-23), с ООО «Tim-Ag'ron chorvadorlari» Нурабадского района Самаркандской области на основе договора «Хирургическое лечение ценуроза у овец» ООО (11.05.2022, № 2), с фермерским хозяйством «Sana bobo qorako'l chorvasi» на основе договора «Хирургическое лечение ценуроза у овец» (13.05.2022, № 3).

Целью исследования является изучение распространенности и клинических признаков ценуроза в овцеводческих хозяйствах и среди овец, принадлежащих населению Самаркандской, Джизакской и Навоийской областей нашей республики, а также совершенствование хирургических методов современной точной диагностики и лечения заболевания.

Задачи исследования:

выявление распространения ценуроза среди овец в условиях Самаркандской, Джизакской и Навоийской областей;

определение топографии и структурных особенностей ценурозных пузырей в головном мозге больных овец, с помощью современных методов и средств обследования;

изучение влияния ценуроза на клинико-гематологические показатели, зрение и координацию движений у овец;

усовершенствование техники операции по хирургическому удалению ценурозного пузыря из головного мозга овец;

разработка и широкое внедрение в практику эффективных послеоперационных методов лечения ценуроза овец.

Объектом исследования являются овцеводческие фермерские хозяйства и кластеры Самаркандской, Джизакской, Навоийской областей республики и относящиеся к населению овцы больные ценурозом, а также взятые у них образцы крови, результаты применения современных диагностических методов и средств, хирургические инструменты применяемые для хирургического лечения, терапевтические и антисептические препараты.

Предметом исследования являются клинические, морфологические, гематологические показатели, патологоанатомические изменения у овец с ценурозом, диагностика заболевания, хирургические методы лечения.

Методы исследования. При выполнении данной диссертационной работы использованы клинические, морфологические, биохимические, патологоанатомические, рентгенологические, ультразвуковые,

мультиспиральная компьютерная томография, магнитно-резонансная томография, статистические и хирургические методы.

Научная новизна исследования заключается в следующем:

впервые научно доказано, что применение метода УЗИ (ультразвукового исследования) высокоэффективно при диагностике ценуроза у овец, определении местоположения пузыря и оптимальной области для операции;

у овец, зараженных ценурозом, выявлены морфофункциональные изменения в виде истончения височных и затылочных костей головы, ухудшения зрения, отека зрительного нерва;

установлено, что ценуроз овец сопровождается снижением количества эритроцитов в крови на $1,2 \pm 0,5$ млн/мкл (11,6%) и гемоглобина на $2,0 \pm 0,7$ г/л (2,2%) с ускорением СОЭ на $3,1$ мм/час;

лечение ценуроза у овец усовершенствовано путем промывания образовавшейся полости после хирургического удаления ценурозного пузыря из головного мозга 2-процентным раствором декасана и заполнения её 0,9-процентным раствором хлорида натрия.

Практические результаты исследования заключаются в следующем:

Выявлены причины, распространенность в разрезе сезонов года ценуроза у овец в условиях животноводческих кластеров, хозяйств Самаркандской, Джизакской и Навоийской областей;

даны практические рекомендации по использованию методов исследования рентген, УЗИ, МСКТ и МРТ для диагностики ценуроза у овец, определения местоположения пузыря и поиска оптимальной области для операции.

усовершенствован и внедрен в практику метод лечения ценуроза у овец в период реабилитации, на основе внутривенного введения 100 мл 2-процентного ципрофлоксацина один раз внутривенно в течение 7 дней и внутримышечного введения дексаметазона в дозе 2 мг/мл один раз в сутки в течение 2 дней;

для лечения ценуроза овец внедрён в практику метод хирургического лечения, основанный на удалении ценурозного пузыря из головного мозга путем проведения краниэктомии при помощи трепана, промывании образовавшейся полости 2%-ным раствором декасана, предотвращения внутреннего кровотечения и инфузии 0,9%-ного раствора натрия хлорида для стабилизации давления в головном мозге.

Достоверность результатов исследования основана на том, что исследование проводилось с применением современных методов и средств, обработки и практического анализа первичных данных, совпадением полученных теоретических результатов с экспериментальными данными, глубоким научным анализом результатов исследований с результатами зарубежных и отечественных экспериментов, положительной оценкой специалистами научных исследований и первичных материалов, внедрением результатов научной работы в производство.

Научная и практическая значимость результатов исследования.

Научная значимость результатов исследования обуславливается тем, что были проанализированы причины возникновения, особенности развития и течения ценуроза у овец, клинические, патологоанатомические, морфо-функциональные и гематологические изменения, возникающие при заболевании, апробированы современные методы диагностики, полученные результаты научно обоснованы.

Практическая значимость результатов исследования обуславливается тем, что на ранних стадиях ценуроза у овец эффективность диагностики с использованием современных УЗИ, МСКТ, МРТ и рентгенологических методов и лечения при помощи усовершенствованного хирургического метода достигает 81%, благодаря чему предотвращается большой экономический ущерб овцеводческим хозяйствам.

Внедрение результатов исследований. На основании результатов проведённых исследований по современной диагностике и хирургическому лечению ценуроза у овец:

разработаны и внедрены в отдельные овцеводческие хозяйства Самаркандской, Джизакской областей «Рекомендации по современной диагностике и хирургическому лечению ценуроза у овец» (справка № 02/23-179 от 18 марта 2024 г. Комитета ветеринарии и развития животноводства). Благодаря применению этих рекомендаций была достигнута высокая эффективность диагностики и хирургического лечения ценуроза у овец;

разработан и внедрен в овцеводческие хозяйства метод диагностики при ценурозе овец, основанный на визуализации на 3-5 MHz transducer (Sensor) для определения местоположения пузыря в головном мозге с помощью ультразвукового аппарата UT PT50A VET (справка № 02/23-179 от 18 марта 2024 г. Комитета ветеринарии и развития животноводства). В результате внедрения данного метода диагностики стало возможным определить в какой части мозга и на какой глубине находится ценурозный пузырь, и его объём с точностью до 80%;

для лечения ценуроза овец усовершенствован и внедрен в практику способ хирургического лечения, основанный на выполнении краниэктомии с использованием трепана, удаления ценурозного пузыря из головного мозга, промывания образовавшейся полости 2% раствором декасана, предотвращения внутреннего кровотечения и стабилизации давления в мозге путём инфузии 0,9% раствора хлорида натрия (справка № 02/23-179 от 18 марта 2024 г. Комитета ветеринарии и развития животноводства). Экономическая эффективность усовершенствованного хирургического лечения ценуроза овец являясь высокой, покрываемость на 1 сум затрат составляет в среднем 5,2 сума.

Апробация результатов исследования. Результаты исследований обсуждались на 7, в том числе на 2 международных и 5 республиканских научно-практических конференциях.

Публикация результатов исследований. Всего по теме диссертации опубликовано 13 научных работ, из них 5 статей опубликовано в научных изданиях, рекомендованных к публикации основных научных результатов докторских диссертаций ВАК Республики Узбекистан, из них 4 опубликовано в республиканских и 1 в зарубежных научных журналах, опубликовано 2 в международных и 5 на республиканских сборниках научно-практических конференций. По полученным результатам подготовлена 1 рекомендация.

Структура и объем диссертации. Диссертация состоит из введения, четырех глав, заключения, списка использованной литературы и приложений. Объем диссертации составляет 118 страниц.

ОСНОВНОЕ СОДЕРЖАНИЕ ДИССЕРТАЦИИ

В части «**Введение**» диссертации изложены актуальность и востребованность темы исследования, соответствие темы приоритетным направлениям развития науки и техники Республики, степень изученности проблемы, связь диссертационного исследования с планами научно-исследовательской работы высшего учебного заведения, в котором выполняется диссертация, цель и задачи исследования, объект и предметы исследования, методы исследования, научная новизна и практические результаты исследования, достоверность результатов исследования, внедрение и апробация результатов исследования, опубликованные работы, структура и объем диссертации.

Первая глава диссертации «**Анализ литературных данных**» состоит из четырех частей, в первой её части озаглавленной «Анатомо-топографическое строение головного мозга овец и причины, вызывающие ценуроз», проанализированы литературные источники зарубежных и отечественных исследователей об анатомо-топографическом строении головного мозга овец, вес, толщине височных и затылочных костей, а также изменения, происходящие в костях во время болезни, причинах вызывающих ценуроз, возбудителе, путях заражения, развитии болезни и её видах.

Во второй части озаглавленной «**Распространенность ценуроза среди овец и других видов животных**» анализируются научно-исследовательские работы зарубежных и отечественных ученых о степени распространенности ценуроза среди овец и других видов животных, встречаемости заболевания на по временам года и в возрастном аспекте, расположении пузырей в головном мозге (по квадратам), смертности.

В третьей части озаглавленной «**Патогенез, клинические признаки и современные методы диагностики ценуроза у овец**» приводятся подробный анализ научно-исследовательских работ зарубежных и отечественных ученых о патогенезе ценуроза, клинических признаках, характерных для заболевания, количестве, размерах обнаруженных пузырей в головном

мозге, патологоанатомических изменениях и современных методах диагностики ценуроза.

В четвертой части озаглавленной «Методы лечения ценуроза у животных», излагаются литературные сведения о хирургическом лечении ценуроза, технике операции, местах краниектомии, послеоперационных лечебных процедурах, обработке ран, условиях содержания прооперированных овец. Во второй главе диссертации «**Место, предмет и методы исследования**», приводятся сведения о месте, объекте и методах исследования.

В качестве объекта исследования были выбраны овцы, заболевшие ценурозом, принадлежащие животноводческим фермерским хозяйствам и населению Самаркандской, Джизакской, Навоийской областей, а также полученные от них пробы крови, современные методы диагностики, хирургические инструменты, терапевтические и антисептические препараты применяемые для лечения.

Основные научные исследования проводились в клинике кафедры «Ветеринарная хирургия и акушерство» Самаркандского государственного университета ветеринарной медицины, животноводства и биотехнологий.

Лабораторные анализы проводились в клинической лаборатории «Самаркандского диагностического центра».

Для определения расположения ценурозного пузыря в головном мозге овец находящихся в эксперименте, были сделаны рентгеновские снимки на рентгеновском аппарате (Konrad Rentgen 1845) в Самаркандском филиале Республиканского специализированного научно-практического центра травматологии и ортопедии), МРТ (Raymond Damadyan 1971) и изображения МСКТ в Каттакурганском городском частном медицинском центре «Ergashota», УЗИ (D.Nauri 1949) и определение морфометрических показателей (штангенциркулем) черепа овцы с ценурозом, проводились в хирургической клинике при кафедре «Ветеринарная хирургия и акушерство» Самаркандского государственного университета ветеринарной медицины животноводства и биотехнологий.

В экспериментах на всех стадиях определяли количество эритроцитов и лейкоцитов в крови (метод Горяева), лейкограмму (лейкоцитарную формулу), гемоглобин (гемоглобинцианидный метод), активность ферментов АЛТ и АСТ в сыворотке крови, общий билирубин, уровень холестерина (кинетический метод).

Была проведена операция (Компеню 2000) по удалению ценурозного пузыря из головного мозга овец, использована трепанация, чтобы проложить путь к отделу мозга.

При выполнении краниектомии черепа для удаления ценурозного пузыря проводилась общая и местная анестезия.

Для общей анестезии в яремную вену вводили 2% раствор ксиланита в количестве 0,15 мг/10 кг. По линии разреза в каждый слой вводили по-

отдельности 0,5% раствор новокаина методом насыщения (инфильтрации) в количестве 5-10 мл.

Операционное поле дважды обрабатывали 5% раствором йода по методу Гросса, то есть до и после анестезии.

На коже делался разрез в виде лоскута, разрез желателно сделать удобным и широким для трепанации и беспрепятственной работы, ворота инфекции должны быть как можно маленькими для быстрого заживления и предотвращения возможного попадания её в организм.

Кожный и мышечный слои отделяли от надкостницы и в надкостнице был сделан разрез точно такой же формы.

Надкостницу тщательно отделяли от кости с помощью распатора.

С помощью трепана диаметром 1 см, кость просверливали и проникали в полость головного мозга (рис.1).

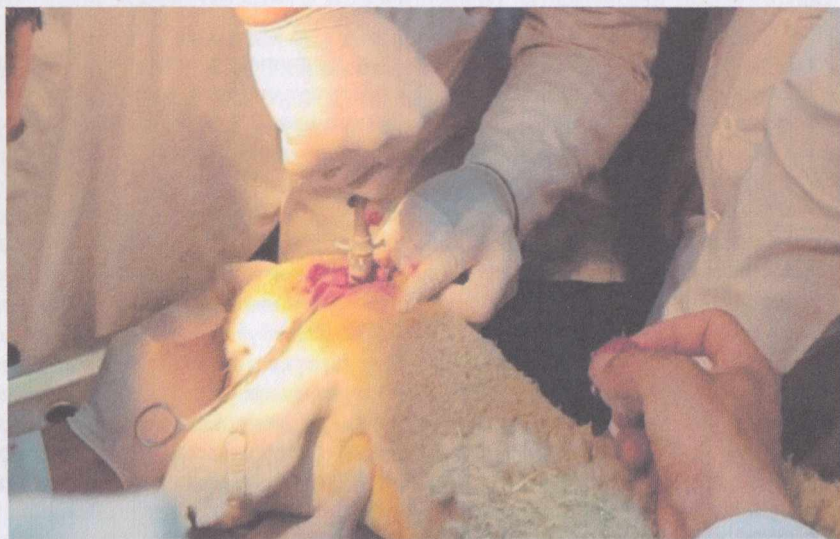

Рис.1. Процесс трепанирования

Просверленный кусочек кости удалялся, твердая мозговая оболочка разрезалась крестообразно с помощью иглы от шприца.

При расположении пузыря на поверхности полушарий головного мозга, пузырь выпячивается наружу за счет высокого давления, а при расположении глубже применяли шприц с резиновым катетером. Удерживая пинцетом пузырь за один конец, жидкость из пузыря удаляли с помощью шприца, затем скручивая пузырь его медленно извлекали из мозга, чтобы предотвратить повреждение мозга (рис.2).

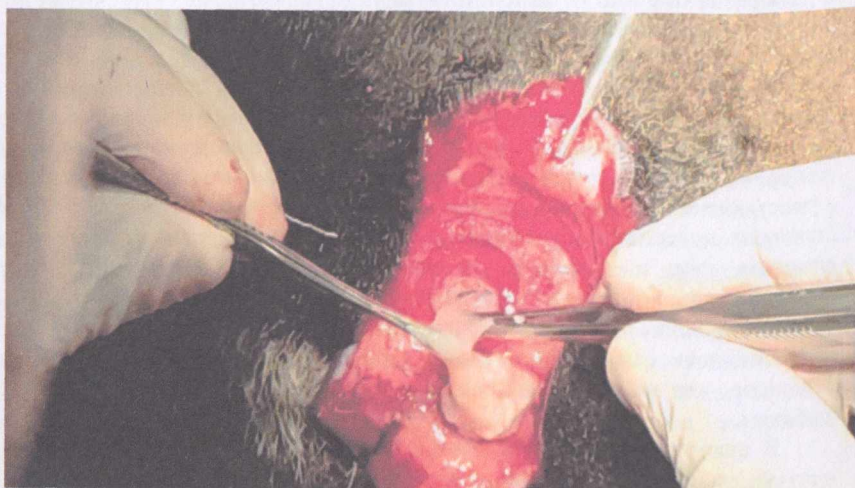


Рис. 2. Извлечение ценурозного пузыря из мозга

Образовавшуюся полость промывали 2%-ным раствором декасана, с целью предотвращения внутреннего кровотечения и повышения давления, в полость вливали 0,9% - ный раствор натрия хлорида. Сначала на надкостницу, а затем на кожу накладывался прерывистый шов нерассасывающимися шелковыми /0 нитями (рис.3)

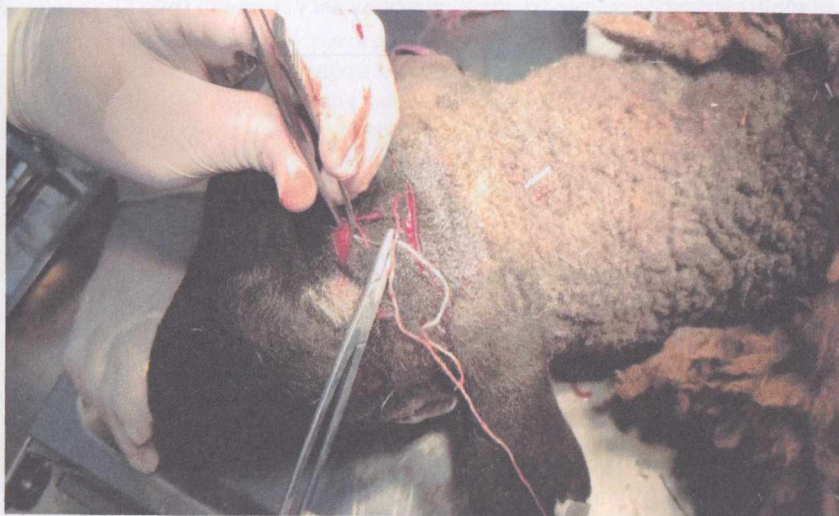

Рис. 3. Наложение прерывистого шва на кожу

При шитье могут использоваться не только шелковые нити, но и шовные материалы из капрона, нейлона и кетгута. Швы снимали на 10-й день после операции.

Третья глава диссертации «**Результаты исследований по усовершенствованию методов диагностики ценуроза у овец**», состоит из семи частей, первая часть озаглавлена «Распространенность и причины ценуроза среди овец в некоторых районах Узбекистана». В этом разделе представлена информация о причинах возникновения, распространенности ценуроза в некоторых регионах, степени встречаемости заболевания по сезонам года и возрастам, клинических признаках, наблюдаемых у больных овец, процессах, протекающих в период лечения.

Заболевание было вызвано употреблением в пищу кормов, загрязненных фекалиями собак и диких животных, кроме того, было замечено, что на пастбищах головы овец без утилизации скармливались собакам.

В некоторых хозяйствах овец содержатся в закрытом помещении то есть не выводят на пастбище, у них возникновение болезни было вызвано употреблением в пищу сена, зараженного яйцами паразитов, так как собак на ферме не держат. Было обнаружено, что на пастбище бродят бездомные собаки принадлежащие населению и дикие плотоядные хищники.

Среди овец в овцеводческих хозяйствах Самаркандской, Джизакской и Навоийской областей заболеваемость ценурозом была выявлена у 156 голов из 6750 обследованных (2,3%) и у 71 головы из 1455 (4,9%) овец, находящихся на попечении населения. Возраст в основном 11-13 месяцев, наибольшая заболеваемость приходится на август месяц (рис.4).




Рис. 4. Распространение ценуроза по месяцам.

При клиническом обследовании овец с ценурозом до операции, в основном наблюдались общие симптомы, такие как снижение аппетита, нарушение координации, размягчение костей, глухой звук при перкуссии, в том числе у 71,4% овец, у которых было диагностировано заболевание, наблюдалось одностороннее ухудшение зрения, расширение зрачка, признаки вращения влево или вправо, в то время как у 23,8% овец наблюдались признаки запрокидывания головы, падения на бок, движение задом наперёд, поднимание и опускание задних конечностей даже в состоянии покоя, у 4,8% овец наблюдались признаки полной потери аппетита и неспособность встать, бегущие движения ног при лежании на боку.

На 5-й день после операции наблюдалось восстановление аппетита, зрения и координации движений, отсутствие левостороннего или правостороннего вращения, частичное повышение местной температуры в месте раны, отек, боль при пальпации и небольшое выделение геморрагического экссудата.

К 10-му дню после операции было замечено, что рана зажила по первичному натяжению, отёчность значительно исчезла. Отверстие над местом трепанации начинает покрываться соединительной тканью. К десятому дню кожа на месте раны зажила, и наложенные на рану швы снимались с помощью пинцета и специальных ножниц, предназначенных для снятия швов. Место шва обрабатывали 5% раствором йода.

На 15-й день после операции аппетит полностью восстановился, отеки исчезли, боль отсутствовала, рана полностью покрыта соединительной тканью.

Во второй части третьей главы, озаглавленной «Анатомо-топографическое строение мозга овец и патоморфологические изменения мозга при ценурозе», приводятся данные об анатомо-топографическом строении мозга овец, патологических изменениях в головном мозге и черепе.

Соответственно, было обнаружено, что у овец с ценурозом, после проявления явных симптомов болезни, кости также претерпевают патологические изменения. У здоровых овец, в зависимости от породы (по Герцену), толщина височной кости в передних квадратах составляла 5-7 мм, а в её задних квадратах толщина составляла 6-8 мм, толщина затылочной кости составляла 10-12 мм. Выяснилось, что если ценурозный пузырь расположен в передних квадратах, толщина костей составляла до 1-3 мм, если же пузырь расположен в задних квадратах, то толщина кости истончается до 3-5 мм. Было обнаружено, что из-за толщины затылочных костей они истончаются на 3 мм.

В третьей части третьей главы озаглавленной «Ультразвуковая диагностика при ценурозе» изложены результаты ультразвуковых исследований.

В частности, были проведены исследования на овцах с ценурозом и определены размеры пузырей, обнаруженных в их головном мозге и насколько глубоко они расположены от внешней поверхности височной кости (оптимальная область для краниоктомии). Было установлено, что размеры пузыря в среднем составляют 25,5x29,5 мм, а глубина расположения под височной костью-12 мм. С помощью этого метода можно оценить патологические процессы в головном мозге, поставить точный диагноз заболевания, определить местонахождение пузыря и успешно его удалить.

В четвертой части третьей главы, озаглавленной «Рентгенологическое исследование при ценурозе», приводятся результаты рентгенологического исследования, согласно которым только у одной из 5 обследованных овец, в переднем правом квадрате головного мозга была обнаружена окружность в виде эллиптической тени размером 30x17 мм и объёмом 17-19 см³, расположенная параллельно мозгу.

У остальных четырех голов овец обнаружить пузырь не удалось.

Это может быть вызвано тем, что пузырь заполнен жидкостью и имеет высокую проницаемость для рентгеновских лучей, окружен плотными костями и не снабжен кровеносными сосудами.

В пятой части этой главы озаглавленной «Исследование МРТ и МСКТ при ценурозе», описаны результаты, полученные с помощью методов МРТ и МСКТ области головы больной овцы.

По нему было установлено, что объем пузырей в среднем составляет 25x27x16 мм, а плотность пузырьной жидкости равняется +5 НУ.

Плотность серого вещества в той части мозга, где находится пузырь, составила в среднем +35+39 НУ, а плотность белого вещества - +23+25 НУ.

В результате обследований выявили энцефалопатию, при компьютерной томографии обнаружены признаки жидкости, занимающей пространство в правом или левом полушариях головного мозга, отек правого или левого зрительного нерва, признаки атрофии белого и серого вещества.

В шестой части этой главы озаглавленной «Морфологические исследования крови овец с ценурозом», описаны результаты морфологического исследования крови.

Исходя из них, до операции общие показатели крови подопытных овец с ценурозом были следующими:

У овец контрольной группы уровень гемоглобина в среднем составлял 91,2±2,6 г/л при этом значительных изменений гемоглобина в крови овец с ценурозом не наблюдалось, а в целом были получены следующие результаты: до операции-89,2±0,9 г/л, после операции на 5-й день-89,8±0,8 г/л, на 10-й день-90,4±,4 г/л, на 15-й день-91,6±0,6 г/л (p<0,05) (рис.5).

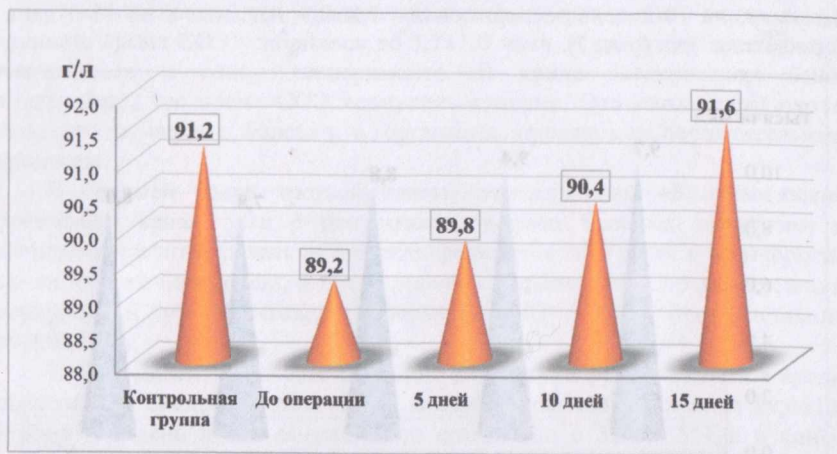

Рис.5. Динамика изменения количества гемоглобина в крови (г/л).

Количество эритроцитов в крови контрольной группы было $10,3 \pm 0,4$ млн/мкл, а в опытной группе до операции в среднем составляло $9,06 \pm 0,88$ млн/мкл т.е. по сравнению с нормой меньше на 11,4% ($1,03 \pm 0,3$), на 5-е сутки эксперимента после операции оно составляло $9,0 \pm 0,1$ млн/мкл, а с 10-го дня эксперимента наблюдалось частичное увеличение числа эритроцитов и составило $9,3 \pm 0,3$ млн/мкл (рис. 6).

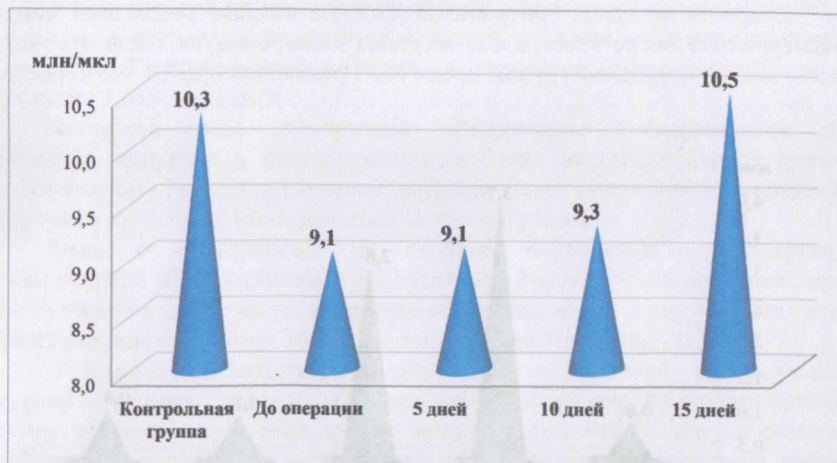


Рис.6. Динамика изменения количества эритроцитов в крови.

Выявлено, что количество лейкоцитов в контрольной группе составило $9,7 \pm 0,5$ тыс./мкл, в опытной группе перед операцией их количество было $9,4 \pm 0,6$ тыс./мкл, на 5-й день после операции - $8,8 \pm 0,1$

тыс./мкл, на 10-й день эксперимента - $7,8 \pm 0,3$ тыс./мкл и на 15-й день - $8,0 \pm 0,3$ тыс./мкл (рис. 7).

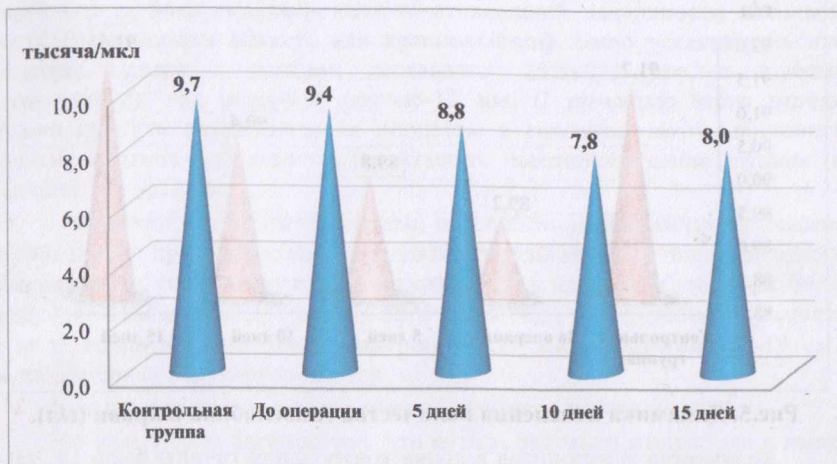


Рис.7. Динамика изменения количества лейкоцитов в крови.

Из этого видно, что перед операцией количество лейкоцитов было таким же как и в контрольной группе, а в ходе экспериментов наблюдалось их частичное снижение ($p < 0,05$).

Скорость оседания эритроцитов (СОЭ) в анализе крови всех овец в эксперименте также проверялась во время экспериментов, было отмечено, что у овец контрольной группы время СОЭ равнялось $0,6 \pm 0,1$ мм/ч (рис. 8).

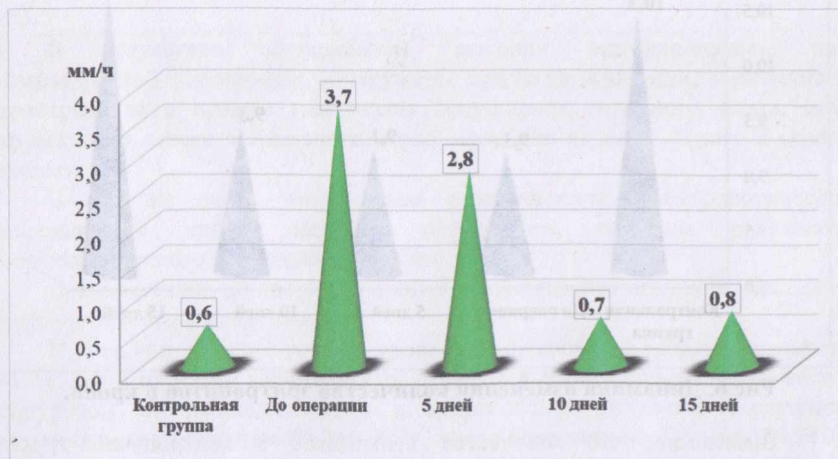


Рис. 8. Динамика изменения скорости оседания эритроцитов (мм/ч).

Было выявлено, что у подопытных овец по сравнению с контрольной группой, время СОЭ ускорилось до $3,7 \pm 1,0$ мм/ч, и это время продолжало сокращаться к концу эксперимента. В конце эксперимента было обнаружено, что время СОЭ вернулось к норме. Это свидетельствует о том, что в период болезни в организме происходят воспалительные процессы.

В седьмой части третьей главы, озаглавленной «Биохимические показатели крови овец с ценурозом», у овец больных ценурозом в эксперименте проверялась активность ферментов АЛТ и АСТ в сыворотке крови, общий билирубин, а также уровень холестерина. Соответственно в контрольной группе активность фермента АЛТ в крови овец составила $39,3 \pm 0,5$ Е/л.

Наблюдалось небольшое снижение активности фермента АЛТ в крови подопытных овец, при этом самый низкий показатель составлял $29,6 \pm 1,6$ Е/л на 5-й день после операции по сравнению с $32,9 \pm 1,5$ Е/л в конце эксперимента.

Установлено, что активность фермента АСТ в крови овец контрольной группы составляла $55,6 \pm 0,6$ Е/л, в то время как у подопытных овец этот показатель был низким до операции ($17,6 \pm 1,9$ Е/л) и увеличивался до $55,0 \pm 0,9$ Е/л в конце эксперимента. Активность ферментов АЛТ и АСТ, находясь в пределах физиологической границы, свидетельствует об отсутствии в организме каких-либо патологических процессов в печени и сердце.

В контрольной группе уровень общего холестерина составлял $1,9 \pm 0,1$ ммоль/л, в экспериментальной группе этот показатель перед операцией равнялся $2,37 \pm 0,14$ ммоль/л, который к концу эксперимента уменьшился и составил $1,6 \pm 0,1$ ммоль/л.

Четвертая глава диссертации «**Результаты экспериментов по лечению ценуроза у овец**», состоит из двух частей, в первой части, озаглавленной «Результаты лечения ценуроза у овец оперативным методом», содержит сведения о методике проведения операции.

Овец с подозрением на ценуроз первоначально подвергали клиническим обследованиям и определялись физиологические показатели. Было замечено, что частота сердечных сокращений в минуту составляла 85-95 раз, число вдохов - 16-30 раз, температура тела - $38,5-39,5$ °С.

У больных животных наблюдаются такие признаки, как верчение вправо или влево, снижение аппетита, потеря координации, одностороннее и двустороннее ухудшение зрения, опирание головой о стену в стоячем положении, размягчение костей в той части, где находится пузырь, тупой звук при перкуссии, из редких признаков - непрерывное переступание задними конечностями, у одной овцы в положении лежа наблюдались движения ног как при ходьбе (ценурозный пузырь был обнаружен в мозжечке). Для определения места пузыря и диагностики ценуроза,

помимо общих методов обследования, использовались специальные современные методы диагностики, такие как ультразвуковое, рентгенологическое и МРТ-исследование.

При подготовке к операции кормление овец прекращали за 12 часов до операции, чтобы предотвратить рвоту, скопление газов в животе и улучшить эффект анестезии;

Удаление ценурозного пузыря из мозга овцы:

Животные фиксировались в положении лежа на животе, чтобы избежать скопления газов в брюшной полости и было удобно проводить операцию. Для общего обезболивания (Kompenou 2000), в качестве седативного средства вводили внутривенно Хула 2% (Interchemie, ksilazin 20 mg) в дозе 0,15 мл/10 кг. Для местного обезболивания использовали 0,5% раствор новокаина, инфльтрационным методом.

Первоначально место на голове больной ценурозом овцы, где будет проведена краниотомия, то есть операционное поле, было очищено от шерсти и кожа была обработана дважды 5%-ным раствором йода, перед местной анестезией и перед разрезом на коже.

На коже был сделан разрез в форме полумесяца, и ткани были отделена от надкостницы с помощью хирургических ножниц, затем аналогичный разрез был сделан на надкостнице и она отделялась от кости с помощью распатора. С помощью трепана диаметром 1 см просверливали кость, открывая путь в полость мозга, трепанацию следует проводить осторожно, не оказывая сильного давления, так-как если кости истончаются, трепан может проникнуть в мозг и вызвать его повреждение.

Удаленный фрагмент кости уже нельзя вернуть на место, потому, что фрагмент кости повторно вставленный на место трепанации, не будет плотно прилегать к другим костям а это может привести к его разложению и неприятным последствиям.

Затем твердую мозговую оболочку разрезали Х-образно с помощью инъекционной иглы от шприца. При разрезании твердой мозговой оболочки следует обращать внимание на кровеносные сосуды в ней, стараясь по возможности не повредить кровеносные сосуды, чтобы предотвратить кровотечение и облегчить удаление пузыря.

Если пузырь располагался более поверхностно в полушариях головного мозга, то он самостоятельно выпячивался наружу, когда же он располагался глубже, его извлекали с помощью шприца с резиновым катетером. Жидкость из пузыря удалялась с помощью шприца, удерживая пинцетом пузырь за один конец, затем пузырь скручивали и медленно извлекали чтобы предотвратить повреждение мозга. Образовавшуюся полость промывали 2% - ным раствором декасана и заполняли до нужного объема 0,9%-ным раствором хлорида натрия с целью предотвращения внутреннего кровотечения и повышения давления. Первоначально на

надкостницу затем на кожу накладывался непрерывный шов с использованием нерассасывающейся шелковой /0 нитью.

После операции овец помещали в тихую отдельную комнату и наблюдали, пока они не оправились от наркоза. Рану обрабатывали ОХУ Spray 200 2 раза в день. Антибиотик ципрофлоксацин 2 мг/мл вводили внутривенно по 100 мл 1 раз в день в течение 7 дней. Внутримышечно вводили 2 мл 4% дексаметазона в течение 2 дней. Швы сняли на 10-е сутки после операции.

Во второй части четвертой главы, озаглавленной «Экономическая эффективность работы», экономическая эффективность, достигнутая при лечении овец больных ценурозом составила 5,2 сум на 1 сум затрат.

ВЫВОДЫ

1. Установлено, что распространенность ценуроза у овец в условиях Самаркандской, Джизакской и Навоийской областей составляет в среднем 2,3% в овцеводческих хозяйствах и 4,9% у овец, содержащихся у населения.

2. Установлено, что эффективность метода лечения, основанного на использовании диагностических методов УЗИ, МРТ, МСКТ при определении местоположения ценурозных пузырей в головном мозге и удалении ценурозного пузыря с помощью трепана путем краниотомии, составляет 81%.

3. В результате патологоанатомического вскрытия области головы у овец, в головном мозге их в основном были обнаружены один большой или два более мелких, наполненные прозрачные жидкостью пузырьки, установлено, что диаметр пузырьков составлял 30-40 мм, при наличии внутри до 18-58 мл жидкости, истончение лобных костей до 4 мм и теменных костей до 3 мм.

4. Экспериментально доказано, что с помощью УЗИ можно диагностировать ценуроз и определить расположение пузыря в 80% случаев, недостатком этого метода является низкая вероятность обнаружения в 20% случаев, когда пузырь расположен глубоко в головном мозге или находится в мозжечке.

5. Метод рентгенологического исследования неэффективен при диагностике заболевания из-за того, что ценурозный пузырь не снабжен кровеносными сосудами, стенка пузыря тонкая, располагаясь внутри черепа он не задерживает рентгеновские лучи.

6. Установлено, что МРТ и МСКТ головного мозга овцы с ценурозом показывают энцефалопатию, осложнения частичного кровоизлияния в полушариях головного мозга и признаки пузыря, занимающего полость, отёк зрительного нерва и признаки атрофии бело-серого вещества, характерными признаками являются плотность серого вещества мозга в

среднем +35+39 НУ, плотность белого вещества +25+27 НУ, размеры пузыря 23,5x24,5x21,5 мм, плотность пузыря +5 НУ.

7. Выявлено, что по своему расположению в головном мозге ценурозные пузыри в 95,2% случаев располагаются в полушариях головного мозга, в 4,8% случаев - в головном мозге, в 90,5% случаев встречается один пузырь, в 9,5% случаев - два пузыря.

8. Установлено, что у овец с ценурозом количество эритроцитов в крови снижается на 11,6%, а содержание гемоглобина - на 2,2%, после операции эти показатели выравниваются с показателями контрольной группы, высокая СОЭ у подопытных овец, указывает на наличие воспалительного процесса у них.

9. В результате диагностики ценуроза с помощью УЗИ, МРТ, МСКТ и хирургического лечения, экономический эффект составляет 5,2 сум на 1 сум затрат.

**SINGLE SCIENTIFIC COUNCIL BASED SCIENTIFIC COUNCIL
DSc.06/30.12.2019.V.12.01 AWARDING SCIENTIFIC DEGREES ON
SAMARKAND STATE UNIVERSITY OF VETERINARY MEDICINE,
LIVESTOCK AND BIOTECHNOLOGIES**

**SAMARKAND STATE UNIVERSITY OF VETERINARY MEDICINE,
LIVESTOCK AND BIOTECHNOLOGIES**

RAVSHANOV MIRJALOL AKMAL UGLI

**MODERN DIAGNOSTICS AND SURGICAL TREATMENT OF
COENUROSI IN SHEEP**

16.00.01 - Diagnosis, therapy and surgery of animal diseases.

**THE ABSTRACT DISSERTATION OF THE DOCTOR OF PHILOSOPHY (PhD)
ON VETERINARY SCIENCES**

Samarkand – 2024

The subject of doctoral dissertation (PhD) is registered at the Supreme Attestation Commission under the Cabinet Ministers of the Republic of Uzbekistan B2023.2.PhD/V85.

The doctoral dissertation (PhD) carried out at the Samarkand state university veterinary medicine of livestock and biotechnologies.

The Abstract of the dissertation in three languages (Uzbek, Russian, and English (resume)) is placed at web page to address (www.ssuv.uz) and an information-educational portal «ZiyoNet» at the address (www.ziyounet.uz).

Scientific supervisors: **Narziyev Bakhtiyor Daliyevich**
candidate of Veterinary Sciences, docent.

Official opponents: **Bakirov Bakhtiyar**
doctor of veterinary sciences, professor
Ghaffarov Usman Bobonazarovich
doctor of medical science, docent

Leading organization: **The committee of veterinary medicine and livestock development**

The defence of the dissertation will take place on « 4 » 05 2024 at 11⁰⁰ at the meeting of single scientific council based on scientific council for awarding the scientific degree on number DSc.30.08.2018.V.12.01 at the Samarkand state university veterinary medicine of livestock and biotechnologies(address: 140103, 77, M. Ulugbek Street, Samarkand, Uzbekistan. Phone/Fax: (99866) 234-7-86, e-mail: ssuv@edu.uz).

The doctoral dissertation has been registered at the Information-resource center of Samarkand state university veterinary medicine of livestock and biotechnologies (under № 14321), and possible for review in the Information-Resource Center (140103) 77, M. Ulugbek Street, Samarkand, Uzbekistan. Phone/Fax: (99866) 234-7-86, e-mail: ssuv@edu.uz.

The Abstract from the dissertation is posted on « 19 » 04 2024.

(Mailing Protocol No 7 on « 19 » 04 2024).



Kh.B. Yunusov
Chairman of the scientific council
awarding the scientific degrees,
doctor of biology, professor

S.B.Eshburiyev
The Scientific Secretary of the Scientific Council
for Awarding the scientific degree, doctor of
Veterinary Science, Docent

K.N.Norboev
The Chairman of Scientific Seminar at the
Scientific Council awarding the scientific degrees,
Doctor of Veterinary Science, Professor

INTRODUCTION (abstract of PhD dissertation)

The purpose of the research is to study the prevalence and clinical signs of coenurosis in sheep farms and among sheep belonging to the population of the Samarkand, Jizzakh and Navoiy regions of our republic, as well as improving surgical methods for modern accurate diagnosis and treatment of the disease.

The object of the research work. The are sheep farms and clusters of Samarkand, Jizzakh, Navoiy regions of the republic and sheep with coenurosis related to the population, as well as blood samples taken from them, the results of the use of modern diagnostic methods and tools, surgical instruments used for surgical treatment, therapeutic and antiseptic drugs.

The scientific novelty of the research is as follows:

for the first time it has been scientifically proven that the use of ultrasound (ultrasound) is highly effective in diagnosing coenurosis in sheep, determining the location of the bladder and the optimal area for surgery;

morphofunctional changes in the form of thinning of temporal and occipital bones of the head, visual impairment, optic nerve edema were revealed in sheep infected with cenorosis;

It was found that sheep cenorosis is accompanied by a decrease in the number of erythrocytes in the blood by $1,2 \pm 0,5$ mln/mkl (11,6%) and haemoglobin by $2,0 \pm 0,7$ g/l (2,2%) with an acceleration of ESR by 3,1 mm/hour;

treatment of coenurosis in sheep has been improved by washing the cavity formed after surgical removal of the coenurosis bladder from the brain with a 2% solution of decosan and filling it with a 0,9% solution of sodium chloride.

Implementation of research results. are as follows:

Based on the results of studies on modern diagnosis and surgical treatment of coenurosis in sheep:

“Recommendations for modern diagnosis and surgical treatment of coenurosis in sheep” were developed and implemented in individual sheep farms of Samarkand and Jizzakh regions (certificate No. 02/23-179 dated March 18, 2024 from the Committee of Veterinary and Livestock Development). Thanks to the application of these recommendations, high efficiency in the diagnosis and surgical treatment of coenurosis in sheep was achieved;

A diagnostic method for sheep coenurosis has been developed and introduced into sheep farms, based on visualization on a 3-5 MHz transducer (Sensor) to determine the location of the bubble in the brain using an ultrasound device UT PT50A VET (certificate No. 02/23-179 dated March 18, 2024 from the Committee of Veterinary and Livestock Development). As a result of the introduction of this diagnostic method, it became possible to determine in which part of the brain and at what depth the coenurous bladder is located, and its volume with an accuracy of 80%;

for the treatment of coenurosis in sheep, a method of surgical treatment has been improved and put into practice, based on performing craniectomy using a trephine, removing the coenurosis bladder from the brain, washing the resulting cavity with a 2% decasane solution, preventing internal bleeding and stabilizing

pressure in the brain by infusion of 0,9% sodium chloride solution (certificate No. 02/23-179 dated March 18, 2024 from the Committee of Veterinary and Livestock Development). The economic efficiency of improved surgical treatment of sheep coenurosis is high; the cost per 1 uzs is on average 5,2 uzs.

The structure and scope of the thesis. The dissertation consists of an introduction, 4 chapters, conclusions, list of used literature and appendices. The volume of the dissertation is 118 pages.

E'lon qilingan ishlar ro'yxati
Список опубликованных работ
List of published works

I bo'lim (I част; I part)

1. Ravshanov M.A., Narziyev B.D. Qo'ylar bosh miyasining anatomo-topografik tuzulishi // Veterinariya meditsinasi jurnali №2. Toshkent, 2022. –B. 31-32. (16.00.00.№4).

2. Ravshanov M.A., Narziyev B.D. Senurozga chalingan qo'ylarda ultra tovush tekshirish natijalari // Veterinariya meditsinasi jurnali №10. Toshkent, 2022. –B. 16-21. (16.00.00.№4)

3. Ravshanov M.A., Narziyev B.D., Saidov S., Karimova L. Clinical and Hemotological Indications on the Fifth Day of the Treatment of Sheep with Coenurosis After Surgery // International Journal of Biological Engineering and Agriculture Volume 2. №4. April -2023. USA, Philadelphia. Impact factor 8.384. ISSN:2833-5376. – P. 45-49. <https://inter-publishing.com/index.php/IJBEA/article/view/1571>.

4. Ravshanov M.A., Narziyev B.D., Toirov D.P. Qorako'l qo'ylarni miyasining morfo-metrik ko'rsatkichlari // Journal of Advanced Research and Stability Volume: 02 Issue: 02 | 2022. Uzbekistan. ISSN:21812608. Impact factor: 8,2. – P. 277-281. <https://sciencebox.uz/index.php/jars/article/view/1350>

5. Ravshanov M.A. Qo'ylar senurozining zamonaviy diagnostikasi // Veterinariya meditsinasi jurnali №12. Toshkent, 2023. –B. 26-27. (16.00.00.№4).

II bo'lim (II част; II part)

6. Равшанов М.А., Нарзиев Б.Д., Равшанов А.А. Қорақўл қўйларида ценурозни хирургик усул билан даволашни такомиллаштириш // Тенденции развития ветеринарной Паразитологии на пространстве СНГ и других стран в начале XXI века Международная научно-практическая конференция 28-30 апреля. Самарканд. 2021 г. – С. 138-142.

7. Ravshanov M.A., Narziyev B.D., Jabborov A.G'. Senurozga chalingan qo'ylarni bosh suyaklarining morfometrik o'zgarishlari // Qishloq xo'jaligida innovatsion Texnologiyalarni ishlab chiqarish va joriy etishning istiqboldagi vazifalari ilmiy amaliy konferensiya materiallari to'plami 1-qism 12-14 may Samarqand, 2022. – B. 12-15.

8. Ravshanov M.A., Narziyev B.D., Saidov S. Senuroz bilan kasallangan qo'ylarni operatsiyagacha klinik-gemotologik ko'rsatkichlarining o'zgarish dinamikasi // «Veterinariya va chorvachilikda innovatsion texnologiyalarni ishlab chiqarish va joriy etishning istiqboldagi vazifalari» nomli xalqaro ilmiy-amaliy konferensiya materiallari to'plami 14-15 oktyabr. Samarqand, 2022. – B. 421-424.

9. Равшанов М.А., Нарзиев Б.Д., Тоиров Д.П. Қизилкум яйловлари шароитида қорақўл қўйларида ценуроз касаллигининг тарқалиши ва унинг салбий оқибатлари // Марказий осие яйловлари: Глобал муаммолар ва глобал

имкониётлар, Халқаро конференция 15-16 - ноябрь. Самарқанд 2022. – Б.126-127.

10. Ravshanov M.A., Narziyev B.D., Karimova L. Clinical and Hemotological Indicators on the Tenth Day of the Treatment of Sheep with Coenurose after Surgery // Creativity and Intellect in Higher Education: International Scientific-Practical Conference 2-june, Turkey, 2023. – P. 89-93.

11. Ravshanov M.A., Narziyev B.D. Qo'ylarda senurozni xirurgik usulda davolash // «Veterinariya jarrohligi va akusherlik sohasidagi muammolar yechimi va rivojlantirish istiqbollari» Ilmiy-amaliy konferensiya materiallari to'plami 9-iyun, Samarqand, 2023. – B. 1-7.

12. Ravshanov M.A., Narziyev B.D., Toirov D.P. Clinical and Hemotological Indicators on the Fifteenth Day of the Treatment of Sheep with Coenurose after Surgery // International Conference on Modern development of systematic scientific improvements June 6, United Kingdom, 2023. – P. 85-88.

13. Ravshanov M.A., Narziyev B.D. Qo'ylar senurozini zamonaviy diagnostikasi va xirurgik usulda davolash bo'yicha tavsiyalar // Tavsiyanoma: (O'zbekiston Respublikasi veterinariya va chorvachilikni rivojlantirish qo'mitasi tomonidan tasdiqlangan 09.08.2023 yil) Toshkent, 2023. – B. 1-13.



Avtoreferat “Veterinariya meditsinasi” jurnalida
tahrirdan o‘tkazilgan

«Omad plus PR» MCHJda chop etildi.
Samarqand t., Istiqlol k.,23