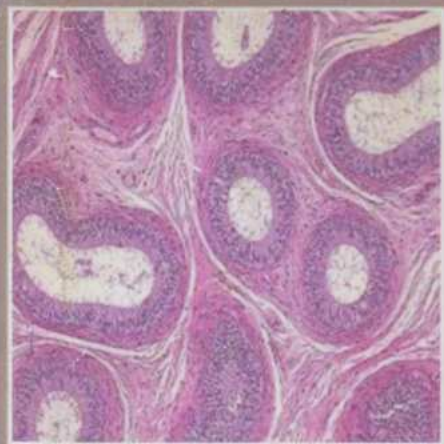


**N.SH.SHODIYEV, N.B.DILMURODOV**

# **SITOLOGIYA, GISTOLOGIYA VA EMBRIOLOGIYA**



**O'ZBEKISTON RESPUBLIKASI OLIY VA O'RTA MAXSUS  
TA'LIM VAZIRLIGI**

**O'ZBEKISTON RESPUBLIKASI QISHLOQ VA SUV  
XO'JALIK VAZIRLIGI**

**SAMARQAND QISHLOQ XO'JALIK INSTITUTI**

**N.SH.SHODIYEV, N.B.DILMURODOV**

# **SITOLOGIYA, GISTOLOGIYA VA EMBRIOLOGIYA**

TOSHKENT – 2015

576:599,8  
SK 74

UO'T: 576.31:591.81

Mazkur darslik O'zbekiston Respublikasi Oliy va o'rta maxsus ta'lim vazirligining 2015 yil 21 avgustdagi 303-sonli buyrug'iga asosan "5440100 - veterinariya", "5111009 - kasb ta'limi (veterinariya)" ta'lim yo'nalishlarida tahsil olayotgan talabalar uchun tavsiya etilgan va bakalavrlar hamda magistrlar tayyorlash o'quv dasturlari va rejalari hisobga olgan holda yozilgan.

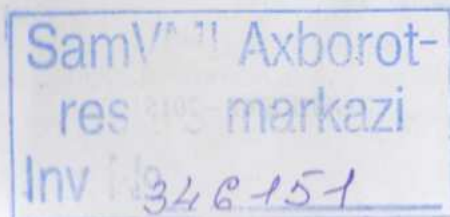
Darslik biologiya fanining sitologiya, gistologiya va embriologiya bo'limlarini mujassamlashtirgan bo'lib, ularning har birini alohida fan sifatida batafsil o'rganish vazifasi qo'yilgan. Muayyan fanlar, ya'ni sitologiyada hujayralar tuzilishi, funksiyalari, gistologiyada to'qimalar tuzilishi, evolyutsiyasi va gistogenezi, embriologiyada hayvonlar embrionlari o'sishi va rivojlanishi haqida aniq tushunchalar beradigan to'liq ma'lumotlar bayon etilgan.

Taqrizchilar:

**Dehqonov T.D.**, Samarqand davlat tibbiyot instituti professori;

**Kuliev B.A.**, veterinariya fanlari nomzodi, dotsent.

Muharrir va musahhih **Shodiyev N.SH.**



## SO'Z BOSHI

Sog'lom hayvonlar organizmida yuz berayotgan juda nozik fiziko-kimyoviy jarayonlarni bilmasdan turib veterinariya mutaxassislarini tayyorlash mumkin emas. Bu esa o'z navbatida faqat morfologik strukturalar-nigina emas, balki bu strukturalarning o'zaro bog'liqligi va bir-birini taqozo qilishini ham bilishni talab qiladi. Texnik omillarning qishloq xo'jalik ish-lab chiqarishida tutgan o'rni ortishi bilan bu holatning muhimligi ham orta boradi, chunki chorvachilik mahsulotlari ishlab chiqarish jarayonini jadallashtirish, jumladan veterinariya chora-tadbirlarining samaradorligi umuman organizmning, xususan organlar, to'qimalar va hujayralarning fiziko-kimyoviy potentsialiga bog'liq.

Bu bilimlarning barchasi hozirgi zamon veterinariyasining poydevo-rini tashkil qiladi va biofizika, biokimyoy, radiobiologiya, fiziologiya, anatomiya, sitologiya, gistologiya hamda embriologiya fanlarini qamrab oladi.

Gistologiya, sitologiya va embriologiya boshqa biologik fanlar kabi bosh masala - hayotiy jarayonlarning mohiyatini, ularning struktur asosini aniqlash masalasini echish bilan shug'ullanadi. Qishloq xo'jalik hayvonlari gistologiyasining ma'lumotlari bir tomondan hayvonlar organizmlariga aniq maqsadlarga qaratilgan ta'sir ko'rsatish (yosh hayvonlarni ma'lum yo'nalishda o'stirish, har xil mahsuldorlikka ega bo'lgan hayvonlarni ratsional parvarish qilish va oziqlantirish)ga, ikkinchi tomondan to'qimalardagi patologik o'zgarishlarni, kasallik patogenezi ilmiy asosda tushuntirib berish, kasallikni barvaqt diagnostika qilish, profilaktika va davolashni amalga oshirishga xizmat qiladi.

Yuqorida bayon qilingan mulohazalar munosabati bilan gistologiya (sitologiya, gistologiya va embriologiya)ning mavzusi veterinariya mutax-assisini tayyorlaydigan fanlar hisoblanuvchi patfiziologiya, patanatomiya, veterinariya genetikasi, hayvonlarni urchitish, akusherlik va terapiya kabi fanlar mavzusi bilan chambarchas bog'liq.

Shunday qilib, gistologiya, sitologiya va embriologiya hayvonlar organizmini sog'lomlik paytida va patologiyada struktur-funksional tahlil qilishga asos soladi va veterinariya ta'limi sistemasida muhim o'rin tutadi.

Sitologiya, gistologiya va embriologiyani o'rganish mikro-preparatlarni mikroskop yordamida o'rganishga asoslangani uchun darslikning boshida sitologiya, gistologiya va embriologiya tarixining qisqacha obzoridan keyin gistologik preparatlarni tayyorlash usullari - gistologik texnika hamda mikroskop bilan ishlash qoidalarining bayoni berilgan. Keyin organizmning asosiy struktura elementi hujayra to'g'risidagi ma'lumotlar keltirilgan. To'qimalar va organlar strukturalari ontogenez yoki organizmning individual taraqqiyoti jarayonida gametalar (jinsiy hujayralar)ning qo'shilishidan taraqqiy qilgani uchun "Umumiy embriologiya" bo'limida gametalarning biologiyasi, gametogenez (spermatogenez va ovogenez) jarayonlari, urug'lanish va otalanish tushunchalari bayon qilingan; qiyosiy embriologik nuqtai nazardan taraqqiyot sharoitlariga bog'liq holda embriogenezning umumiyligi va murakkablashuvi, shuningdek to'qima strukturalarining embrional kurtaklari va ulardan organlar hosil bo'lishi (organogenez) tushuntirilgan.

"To'qimalar to'g'risida ta'limot" bo'limida filoembriogenezda hujayralarning differentsiallanish jarayoni, to'qimalarning tasnifi, tuzilishi va biologik xossalari keltirilgan.

"Organologiya" (xususiy gistologiya) bo'limida sistemalar bo'yicha turli hayvonlar organlarining mikroskopik va ultramikroskopik tuzilishi, ularning to'qimaviy asosiga alohida e'tibor berilgan holda yoritilgan. Shuningdek, xususiy sitologiya, embriologiya va qisman mikrofiziologiyaga doir ma'lumotlar berilgan.

Darslikni tayyorlash paytida veterinariya va meditsina institutlari uchun sitologiya, gistologiya va embriologiyaga doir rus va o'zbek tillarida nashr etilgan ko'pgina darsliklar, qo'llanmalar, monografiyalar, kafedramiz o'qituvchilarining ish tajribalari va laboratoriyamizda to'plangan ma'lumotlardan foydalanildi.

Mualliflar darslikda kamchiliklar bo'lishini hisobga olib, hurmatli kitobxonlardan o'z fikr-mulohazalarini nashriyot manziliga yuborishlarini iltimos qiladilar.

**MUALLIFLAR.**

# I-QISM. UMUMIY GISTOLOGIYA GISTOLOGIYA FANI VA UNI O`RGANISH USULLARI

**Gistologiya** (yunon. *histos*-to`qima, *logos*-ta`limot, fan) hayvonlar va odam organizmidagi to`qimalarning taraqqiyoti, tuzilishi va hayot faoliyatini o`rganuvchi fandır. Hozirgi paytda gistologiya fani faqatgina organizm strukturalari, ularda yuz beradigan jarayonlarni o`rganish bilan chegaralanib qolmasdan, balki moddalar almashuvi va funksional jarayonlarni shu strukturalar bilan bog`liq holda mikroskopik va submikroskopik darajada o`rganadi.

To`qimalar hujayra va hujayra shakliga ega bo`lmagan tirik moddalardan tuzilganligi, to`qimalarning embrional taraqqiyot jarayonida kelib chiqishi va barcha a`zolar to`qimalardan tuzilganligini hisobga olib, gistologiya kursi tarkibida sitologiya, embriologiya, umumiy va xususiy gistologiya bo`limlari farq qilinadi.

Gistologiya fani anatomiya, fiziologiya, biokimyo, genetika, patologik anatomiya va boshqa biologik hamda klinik fanlar bilan yaqin aloqadadir.

Hozirgi paytda gistologiyada keng qo`llanilayotgan biokimyo, biofizika va molekulyar biologiyaning tadqiqot usullari shikastlanmagan hujayraning struktur-biokimyoviy tashkillanishi va tuzilmalarini o`rganish uchun keng imkoniyatlar yaratmoqda. Gistologiyada qo`llaniladigan xilma-xil va ko`p qirrali tadqiqot usullari o`rganilayotgan obyektning mikroskopik va submikroskopik hamda gistokimyoviy tahlil qilish imkonini beradi.

To`qimalarni turli usullar bilan o`rganish uchun ularga ma`lum tartibda ishlov beriladi. Birinchi navbatda to`qimalar chirimasligi, o`z-o`zini yemirib yubormasligi va tiriklik paytidagi o`z strukturasi saqlab qolishi uchun fiksatsiya (fixus-mustahkam) qilinadi. Fiksatsiya qiluvchi moddalarga 5-20% li formalin eritmasi, etil spirti, osmiy kislotasi va shuningdek bir necha kimyoviy moddalarning aralashmasidan iborat murakkab birikmalar kiradi. Fiksatsiya qiluvchi suyuqliklarni tayyorlash va ularni qo`llash maxsus qo`llanmalarda batafsil bayon qilingan.

Tekshirilayotgan organ (to`qima) bo`lakchasi fiksatsiya qilingach, uni parafin, selloidin yordamida yoki sovuqlik ta`sirida muzlatib zichlashtiriladi. Zichlashtirilgan materialdan yupqa qilib kesadigan maxsus asbob - mikrotom yordamida yupqa (qalinligi 1-50 mikrometr) kesmalar tayyorlanadi. Suyuq to`qimalar (qon, sperma)dan surtmalar, yupqa pardalardan yaxlit (total) preparatlar tayyorlash mumkin. To`qimalarning strukturalarini differentsiatsiya qilish va aniq kuzatish uchun kesmalar bo`yaladi. Kesmalarni bo`yashda to`qimalar strukturalarining ma`lum ko`rsatkichli pH ga ega bo`yoqlarni qabul qilishi hisobga olinadi. pH ning ko`rsatkichiga qarab bo`yoqlar uch guruh: kislotasi yoki asos xossali hamda neytral bo`yoqlarga bo`linadi. Kislotali bo`yoqlar - kislotalar yoki ularning tuzlari (pikrin kislotasi, ezoin, floksin, azokarmin va boshqalar)dir. Bu bo`yoqlarning kislotasi xususiyati nitroguruh ( $\text{NO}_2$ ), xinoid guruh ( $\text{O}=\text{N}=\text{O}$ ), gidroksil guruh ( $\text{OH}$ ), karboksil guruh ( $\text{COOH}$ )larga bog`liq. Kislotali bo`yoqlar bilan bo`yaluvchi

strukturalar **oksifil** (atsidofil, eozin bo'yog'i ishlatilganda - eozinofil) **strukturalar** deb nomlanadi. Asos xossali bo'yoqlar (safronin, pironin, tionin, azur va boshqalar)ning asos (ishqor)lik xossasi aminoguruh ( $\text{NH}_2$ ), monometilaminguruh ( $\text{NH-CH}_3$ ), imidoguruh ( $\text{NH}$ ) va boshqalarga bog'liq. To'qimalarning asos xossali bo'yoqlar bilan bo'yaladigan qismlari **bazofil strukturalar** deyiladi. Ham kislotada, ham asos xossali bo'yoqlarni qabul qiluvchi, ya'ni neytrofil strukturalar ham mavjud.

To'qimalar tarkibidagi ma'lum moddalar bilan reaksiyaga kirishadigan va ularni ma'lum rangga bo'yaydigan bo'yoqlar (masalan, sudan III, osmiy kislotada faqat yog' va yog'simon moddalarni aniqlash imkonini beradi) **maxsus bo'yoqlar** deyiladi.

Ma'lum bir maqsadni ko'zlab bo'yalgan kesmalar suvsizlantiriladi va predmet shishasiga yopishtiriladi. Shu yo'l bilan tayyorlangan gistopreparat mikroskop yordamida o'rganiladi. Ko'pchilik tadqiqotlar yorug'lik nuri yordamida ishlaydigan mikroskoplarda olib boriladi.


Hozirgi paytda 2000-2500 martagacha kattalashtiradigan yorug'lik mikroskoplari mavjud bo'lib, ular yordamida bir-biridan 0,2 mkm<sup>1</sup> uzoqlikda turuvchi nuqtalarni ajratib ko'rish mumkin. Bo'yalmagan, tiniq obyektlar (masalan, tirik hujayra va to'qimalar) fazokontrast mikroskop yordamida o'rganiladi. Bunday muhit orqali o'tayotgan yorug'lik nurlari to'lqinlarining fazasi material qalinligi va o'tayotgan yorug'lik tezligi bilan belgilanadigan kattalikka siljiydi. Fazokontrast mikroskop bunday ko'zga ko'rinmaydigan faza siljishlarini yorug'lik nurlari to'lqinlari amplitudasining o'zgarishlariga aylantirib beradi. Bunda hosil bo'ladigan qora-oq tasvir muayyan qismlarining zichligi obyekt qalinligi bilan obyekt va uning atrof-muhiti nur sindirishidagi farq hosilasi kattaligiga bog'liq.

**Flyuoressent mikroskopiya.** Flyuoressensiya obyektning nurli energiya ta'sirida yuzaga keladigan nurlanishidir. Flyuoressent mikroskopda gistopreparat to'lqin uzunligi qisqaroq bo'lgan ultrabinafsha, binafsha va ko'k nurlar yordamida o'rganiladi. Bu mikroskop bir-biridan 0,1 mkm uzoqlikda turuvchi nuqtalarni farq qilish imkonini beradi. Vitaminlardan A, B<sub>2</sub>, pigmentlar, lipoidlar kabi moddalarning o'zlariga xos bo'lgan flyuoressensiya birlamchi flyuoressensiya deyiladi. Ma'lum bir xil moddalar va strukturalar maxsus bo'yoqlar - flyuoroxromlar bilan ishlov berilgach, flyuoressensiya qobiliyatiga ega bo'ladi. Bunday flyuoressensiya ikkilamchi flyuoressensiya deyiladi. Antigen-antitanacha reaksiyalariga asoslangan immunoflyuoressent analiz usullari ham mavjud.

Hujayralarning differensiallanishini o'rganishda, maxsus kimyoviy transmission (elektronlar oqimi preparat orqali o'tadigan) elektron mikroskop yordamida amalga oshiriladi. (1-rasm) birikmalar va strukturalarni aniqlash va kuzatishda bu usullardan foydalaniladi.

---

<sup>1</sup> mkm (1 mikron)=0,001 mm



*1-rasm. Biologik tadqiqotlar uchun mikroskoplar.*

*A-optik biologik mikroskop "Буолаш С" 1-asosi ("oyog'i"); 2-tubus tutgich; 3-qiya tubus; 4-okulyar; 5-revolver; 6-obyektivlar; 7-stolcha; 8-iris diafragnali kondensor; 9-kondensor vinti; 10-yoritgich oyna; 11-mikrometrik vint; 12-makrometrik vint;*

*B-elektron mikroskop ЭВМ-100АК (tasvirni avtomatik ishlovchi sistema bilan); 1-mikroskop kolonkasi (electron-optik sistema va namunalар uchun kamera bilan); 2-boshqaruv pult; 3-lyuminescent ekranli kamera; 4-tasvirni analiz qilish bo'limi; 5-ko'rish signali hosil qilgich.*

**Elektron mikroskopiya** submikroskopik tekshirish usuli bo'lib, elektromagnit to'lqinlari yorug'lik nuri to'lqinlaridan 100.000 marta qisqaroq ( $o'rtacha - 0,0056 \text{ nm}^2$ ) bo'lgani uchun bu mikroskop kuchlanish bo'lganda 50000 V ko'rsata oladigan ikki nuqta oralig'i 0,002 nm yoki 0,000 002 mkmga teng bo'lishi kerak. Amalda esa zamonaviy transmission elektron mikroskoplar bir-biridan 0,1-0,7 nm uzoqlikda turuvchi nuqtalarni farq qilish imkonini beradi. Gistologik strukturalar hajmi to'g'risida tasavvur hosil qilish imkonini beradigan (rastrllovchi) elektron mikroskoplar ham mavjud.

Yuqorida bayon qilingan usullardan tashqari gistologik strukturalarni o'rganishning yana bir qancha boshqa fiziko-kimyoviy usullari qo'llaniladi.

**Avtoradiografiya** usuli radioaktiv elementlar bilan nishonlangan moddalarning hujayra va to'qimalarda tarqalishi (joylanishi)ni aniqlash uchun qo'llaniladi va moddalar almashinuvi to'g'risida aniqroq tasavvur hosil qilish imkonini beradi. Bu usul qo'llanilganda fosfor- $P^{32}$ , karbon- $C^{14}$ , oltinugurt- $S^{35}$ , vodorod- $H^3$  yoki boshqa radioaktiv elementlardan biri bilan nishonlangan modda organizmga kiritiladi va ma'lum vaqt o'tgach, to'qima va organlarda radioaktivlik miqdori aniqla-

<sup>2</sup> nm (nanometr)=0,001 mkm

nadi. Avtoradiografiya usuli bilan turli moddalarning sintezlanishi, hujayra ichida tashilishi (transport), oqsillarning tarkibi va h.k. larni o'rganish mumkin.

**Gistokimyoviy** usullar hujayra, to'qima strukturalarining kimyoviy tabiatini o'rganishda qo'llanilib, o'rganilayotgan strukturalarda kimyoviy sintezning erimaydigan maxsus mahsulotlari to'planishiga asoslangan. Bu usul bilan hujayra va to'qimalarda aminokislotalar, oqsillar, nuklein kislotalar (DNK, RNK), har xil karbonsuvlar, yog'lar, ularning birikmalari, fermentlar sifat va miqdor jihatdan aniqlanishi mumkin.

Hayvon to'qimalarini tiriklik paytida ham o'rganish mumkin bo'lib, buning uchun to'qima va hujayralar oziqlantiruvchi muhitda va optimal harorat sharoitida organizmdan tashqarida o'stiriladi. Organizmdan tashqarida o'stirilayotgan to'qimalarda hujayralarning harakatini, ko'payishi, o'sishi va turli xil fiziko-kimyoviy ta'sirotlarga javobini kuzatish mumkin. Bu usul ko'proq viruslarni o'rganishda qo'llaniladi. Maxsus sharoitda o'stirilayotgan to'qimalar muayyan vaqt oraliqlarida suratga tushiriladi yoki kinoga olinadi.

Turli xil tekshirish yo'llari yordamida qo'lga kiritilgan ma'lumotlarni analiz qilishda morfometriya, sitospektrofotometriya, sitospektrofluorometriya va biometriya usullaridan foydalaniladi.

# GISTOLOGIYA TARAQQIYOTINING TARIXI

Gistologiya qadimiy fanlardan biri bo'lishiga qaramasdan, u yoki bu strukturalarni ilmiy asosda talqin qilish, ularni (strukturalarni) kattalashtirib ko'rish va nozik struktur tuzilmalarni aniqlash imkoniyati gistologik tadqiqot usullarining mukammallashuvidan keyingina yuzaga keldi.

Gistologiya taraqqiyotining hozirgi darajasi to'qimalar va ularning tarkibiy qismi bo'lgan hujayralarning struktur tuzilmalari to'g'risida mulohaza qilish imkonini beradi. Lekin gistologiya taraqqiyotining hozirgi holati ham eng oxirgi chegara bo'lmasdan, strukturalar to'g'risidagi ma'lumotlarning yanada kengayishi va chuqurlashishi o'z-o'zidan ravshandir. Shunday qilib, gistologiya taraqqiyotining har bir davriga tadqiqot usullarining mukammalligiga mos keladigan to'qimalar strukturalari to'g'risidagi tasavvurlar xos bo'lib, ularni talqin qilish hukmron bo'lgan ideologiyani aks ettiradi.

Shu munosabat bilan gistologiya taraqqiyotining tarixini ikki bosqich: mikroskopiyagacha bo'lgan bosqich va mikroskopik gistologiya bosqichlariga bo'lish mumkin. Mikroskopiyagacha bo'lgan davr gistologiyasi ("anatomik gistologiya"). Bu davrda morfologik strukturalarni o'rganishda Aristotel (eramizdan avvalgi IV asr), Galen (eramizdan avvalgi III asr), keyinroq (X asrda) Abu Ali ibn Sinoning asarlari ma'lum ahamiyatga ega. O'rta osiyolik ulkan olim va mutafakkir, tabib Abu Ali ibn Sino (Evropa nashrlarida Avitsenna) "Meditcina odam tanasini u sog'lomligi yoki sog'ligini yo'qotganligi tufayli tekshiradi" deb hisoblaydi va a'zo yoki uning qismlari "tabiatini" alohida sinchkovlik bilan o'rganadi. U oddiy va murakkab a'zolari farq qilgan. Murakkab a'zolarga suyak kiradi. U qattiq va tananing tayanchi hamda harakatlanishining asosi bo'lib xizmat qiladi. Undan keyin tog'aylar, paylar, bog'lamlar, arteriyalar, venalar, pardalar va go'sht (et) keladi. Ibn Sino miyaning, "his-tuyg'ular asosi"-shuningdek, yurak va jigarning tasvirini keltiradi. Ko'zning tuzilishi, vazifasi, xususan ko'z gavhari va shishasimon tananing tuzilishini batafsil bayon qiladi. Ibn Sino ko'rish jarayonida to'r pardaning ahamiyatini mutlaqo to'g'ri qayd qilgan. Ko'z muskullarini va ularning atrofdagi organ va to'qimalar bilan aloqasini ham ibn Sino ta'riflab bergan.

Gistologiya taraqqiyotining birinchi bosqichi uzoq, 2000 yillar davom etgan bo'lsa-da, u to'qimalar - organizmning o'zaro faqat fizik xossalari (qattiq, yumshoq, suyuq), rangi (oq, qizil, sariq) va solishtirma og'irligi (suvda cho'kadigan, cho'kmaydigan) bilan farq qiladigan qismlari to'g'risida umumiy tasavvurlar hosil qilish imkonini berdi. Tadqiqot usullari anatomiyaga xos bo'lgan bu davrni gistologiya fanining ilk tarixi (muqaddimasi) deb atash mumkin.

Mikroskopik gistologiya to'qimalarning strukturalarini o'rganish maqsadida mikroskopni qo'llashdan (Robert Guk, 1665 y.) boshlanadi. Fizik R.Guk, anatom M.Malpigi, botanik N.Gryu, havaskor-optik A.Levenguklar birinchi mikroskopistlardan hisoblanadi. Ular 140-300 marta kattalashtiradigan mikroskoplar yordamida teri, taloq, qon, muskullar, urug' suyuqligi va boshqalarning tuzilishini tasvirlab bergan. Lekin bu davrning mikroskoplari sferik va xromatik aberratsiya bilan bog'liq bo'lgan muhim kamchilikka ega bo'lib, ko'rish maydonida kamalaksimon shafaq hosil bo'lishi u yoki

bu strukturani aniq farq qilishga xalaqit berar edi. Bu hol tadqiqotchilarning ilmiy kuzatishlarga bo'lgan ishtiyoqini so'ndirib, mikroskopning keng qo'llanilishiga to'siq bo'ldi. Mikroskopiyaga nisbatan salbiy munosabatlarga bu davrda hukmron bo'lgan, tabiatda hech bir narsa yangidan hosil bo'lmaydi, organizmlarning taraqqiyoti - dunyoning yaratilishi paytida asos solingan kurtaklarning o'sishidir, deb hisoblovchi preformatsiya nazariyasi (Galler) ham sabab bo'ldi. Bu nazariyaga ko'ra, yangi organizmlarning taraqqiy qilishida shakllangan va jinsiy hujayraga (tuxum hujayraga - ovizm, spermিয়া - animalkulizm) kiritib (solib) qo'yilgan organizmning o'sishi yuz beradi.

XVIII asrning oxiri - XIX asrning boshlarida peterburglik, shuningdek gollandiyalik olimlar va ustalar mikroskopik kuzatishlar natijalarini ishonarli qilgan va xilma-xil o'simlik hamda hayvonlarning strukturalarini sistemali ravishda o'rganishga kirishish imkonini bergan axromatik mikroskoplarni yaratdilar. Ilmiy tadqiqotlarda axromatik mikroskopni qo'llash gistologiyaning taraqqiyoti uchun yangi turki bo'ldi.

Peterburg fanlar akademiyasida I.Kuleman jinsiy sikl va bo'g'ozlik jarayonida qo'y tuxumdonini, P.Ash - urug' suyuqligini, L.M.Shumlyanskiy esa buyrakning mikroskopik tuzilishini o'rgandi. Ya.Purkine (1825-1827) tovuq tuxumida, keyinroq esa hayvonlar turli to'qimalarining hujayralarida o'zakni tasvirlab berdi. Keyinchalik u fanga "protoplazma" tushunchasini kiritdi, nerv hujayralari shaklini, bezlarning tuzilishini va boshqalarni o'rgandi. R.Braun o'zak barcha o'simlik hujayralarining doimiy tarkibiy qismidir, degan xulosaga keldi. Shunday qilib asta-sekinlik bilan hayvon va o'simlik organizmlarining mikroskopik tuzilishi, ilgariroq R.Guk tomonidan "hujayra" (cellula) deb atalgan struktura to'g'risida material to'plana boshladi. Bu davr A.Dyutroshe, P.F.Goryaninov, G.Valentin, Ya.Genli, M.Shleyden va T.Shvann tadqiqotlari bilan yakunlandi. T.Shvann o'zidan oldingi barcha tadqiqotlarni umumlashtirib, 1838-39 yillarda hujayra nazariyasini yaratdi.

Teodor Shvann hujayrani o'simlik va hayvonot dunyosi uchun universal bo'lgan asosiy element deb qaradi.

Hujayra nazariyasining yaratilishi nafaqat biologiya va meditsinaning, balki falsafaning ham taraqqiyoti uchun juda katta progressiv ta'sir ko'rsatdi, o'simlik va hayvonlar struktur tuzilishini obyektiv baholash uchun imkon tug'dirdi. XIX asrning o'rtalarini organlar va to'qimalar gistologiyasi, ularning gistogenezini o'rganish avj olgan davr deb hisoblash mumkin. Organlar va to'qimalarning mikroskopik tuzilishini o'rganish to'qimalar tasnifiga aniqlik kiritdi (F.Leydig, A.Kyolliker va b.) va mikroskopik anatomiya asoslarini yaratish imkonini berdi.

Lekin mikroskopik texnikaning holati o'sha paytdagi ilmiy fikrni qanoatlantira olmas edi. Suvli va moyli immersion obyektivlarni qo'llash natijasida mikroskopning kattalashtirish qobiliyati oshirildi, mikrotom ixtiro qilindi va yangi fiksatorlar (formalin, osmiy va xrom kislotalar) qo'llaniladigan bo'ldi. K.Golji to'qimalarni kumush tuzlari bilan impregnatsiya qilish usulini ishlab chiqish va qo'llash yo'li bilan plastinkali kompleks (hujayra ichidagi to'rsimon apparat)ni kuzatdi va tasvirlab berdi. R.Kaxal bu usulni mukammallashtirilgan holda qo'llab, nerv sistemasini har tomonlama puxta o'rganishi va neyrogistologiya asoslarini yaratishi 1906 yilda K.Golji va R.Kaxalga Nobel mukofoti berish uchun asos bo'ldi.

XIX asrda Rossiyada Moskva va Peterburg (1868), keyinroq Qozon, Kiev, Xarkov, Derpt (Tartu)da meditsina fakultetlarida mustaqil gistologiya kafedralari tash-

kil qilinib, sistemali ravishda ilmiy tadqiqotlar olib borila boshlandi va ilmiy maktablar yaratildi.

Moskva ilmiy maktabi o'z shogirdlari bilan birgalikda turli to'qimalar, ayniqsa, muskul va nerv to'qimalarining gistogenezi va gistofiziologiyasini o'rganan A.I.Babuxin (1827-1891) tomonidan yaratildi. Keyinroq I.F.Ognev (1855-1927) o'rganilayotgan masalalar doirasiga hujayralar, to'qimalar va organlarning gistostrukturalari va fiziologiyasiga turli xil ichki va tashqi omillarning ta'sirini tadqiq qilishni kiritdi.

Peterburg universiteti va mediko-xirurgiya akademiyasida gistologiya kafedralariga F.V.Ovsyannikov (1827-1906), N.M.Yakubovich (1817-1879), A.S.Dogel (1852-1922), M.D.Lavdovskiy (1846-1903), A.A.Maksimov (1874-1928), A.A.Zavarzin (1886-1945), I.G.Xlopov (1897-1961) va boshqalar rahbarlik qildi. Ular, ularning shogirdlari va izdoshlari (Nemilov, Danini, Rumyansev, Yasvoin, Eliseev, Kadilov va b.) tomonidan biriktiruvchi va epiteliy to'qimalarni qiyosiy-gistologik va eksperimental tadqiq qilish bo'yicha juda katta material to'plandi va umumlashtirildi. Embrional gistogenezing qonuniyatlari (Katsnelson, Shelkunov, Vinnikov, Knorre), endokrin sistemaning struktur tuzilishi, muskul to'qimasining gistogenezi va regeneratsiya jarayonlari (Nemilov, Rumyansev, Alyoshin, Studitskiy va b.) o'rganildi.

Kiev universitetida gistologiya kafedrasining tashkilotchisi P.I.Perejko bo'ldi. U va uning shogirdlari tomonidan embrion varaqlari va organlar (ko'z, buyrakusti bezi, qon tomirlari, muskul to'qimasi va b.) ning taraqqiyoti o'rganildi.

Qozon gistologiya maktabi (K.A.Arnshteyn, A.S.Dogel, A.E.Smironov, D.A.Timofeev, A.N.Mislavskiy, B.I.Lavrentyev, G.I.Zabusov, E.K.Plechkova, M.A.Grigoreva, P.A.Kovalskiy) neyrogistologiya sohasida ixtisoslashdi.

Hozirgi paytda qishloq xo'jalik hayvonlari organlari va to'qimalarining struktur tuzilishi va gistokimyosi masalalarini Yu.T.Texver, O.V.Aleksandrovskaya, L.V.Davletova, P.A.Ilin, A.F.Rijix, I.S.Rjanitsina, N.A.Goroxovskiy, A.I.Pilipenko, L.P.Telsova va boshqalar rahbarligidagi gistologlar jamoalari muvaffaqiyatli ravishda o'rganmoqda.

O'zbekistonda gistologiya kurslari va kafedralari Toshkent (1920) Samarqand (1930) universitetlari va zooveterinariya institutida tashkil etildi.

Samarqand zooveterinariya (keyinchalik qishloq xo'jaligi) institutining gistologiya va embriologiya kafedrasi 1930 yilda professor G.M.Semyonov tomonidan tashkil qilindi. G.M.Semyonov O'zDU (SamDU) meditsina fakulteti gistologiya kafedrasining ham mudiri edi. 1938 yil, kafedrani professor V.V.Averburg boshqara boshlagan davrda, tuyalar ovqat hazm qilish yo'lining gistologiyasi bo'yicha ilmiy tadqiqotlar olib borildi. 1946 yildan SamQXI gistologiya kafedrasini ayni paytda Samarqand meditsina institutining kafedra mudiri bo'lgan Z.X.Rahmatulin boshqardi. Bu davrda kafedra qoshida aspirantura ochilib, O'zbekiston sharoiti uchun spetsifik hayvon - qorako'l qo'yining zot gistologiyasini o'rganish boshlandi (ovqat hazm qilish sistemasi - N.A.Goroxovskiy, quyoshsimon chigal-H.A.Sharipova). 1960 yildan boshlab kafedrada qorako'l qo'ylarining morfologiyasi hayvon yoshini hisobga olgan holda o'rganilmoqda.

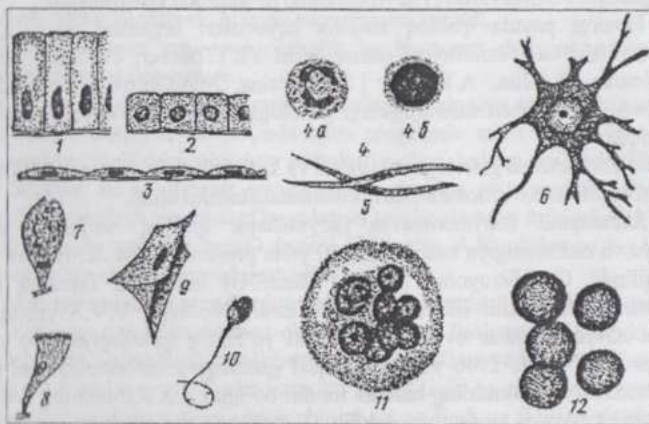
# UMUMIY GISTOLOGIYA

## SITOLOGIYA ASOSLARI

**Hujayralar** tirik materiyaning yashash shakllaridan biri bo'lib, ularning tuzilishi, taraqqiyoti va hayot faoliyatini o'rganadigan fan sitologiyadir. Sitolog V.YA.Aleksandrov hujayrani

“O'zaro chambarchas bog'langan ikki muhim qism - sitoplazma va o'zakdan iborat elementar, bir butun tirik sistema” deb ta'riflaydi. Robertis, Novinskiy va Saeslar o'zlarining “Hujayra biologiyasi” nomli qo'llanmasida “hujayra tirik materiyaning uncha katta bo'lmagan protoplazma massasidan iborat, o'zakka ega, plazmatik membrana bilan o'ralgan asosiy birligi” deb hisoblaydilar.

**Hujayra** (yunon.-*kytos*, lotin.-*cellula*) hayvon va o'simliklar organizmlari tuzilishi, taraqqiyoti va hayot faoliyatining asosi hisoblanadi. Murakkab, ko'p hujayrali organizmlar jinsiy hujayralarning qo'shilishi - o'talanish natijasida hosil bo'ladigan yagona hujayradan taraqqiy qiladi. Organizmdagi milliardlarcha hujayralar va ularning mahsuli bo'lgan hujayralararo moddalardan iborat to'qimalar, ana shu yagona hujayra - zigotaning ko'payishi va taraqqiyoti natijasida hosil bo'ladi.



2-rasm. Hujayralarning shakllari va tuzilish tamoyili (sxema).

1-sitindrik epiteliy hujayralari; 2-kubusimon epiteliy hujayralari; 3-yassi epiteliy (mezoteliy) hujayralari; 4-qonning yumaloq hujayralari (a-o'zagi qismlar - segmentlarga bo'lingan neytrofil leykotsit; 6- yumaloq o'zakli limfotsit; 5-tayoqchastimon o'zakli duksimon hujayra (silliq muskul hujayrasi); 6-o'simtal (nerv) hujayra; 7-qadahsimon hujayra; 8-tebranuvchi tukchalarga ega hujayra; 9- qanotdor hujayra (pay hujayrasi); 10-xipchinli hujayra (spermis); 11-ko'p o'zakli hujayra (osteoklast); 12-o'zaksiz hujayra (sut emizuvchilarning eritrotsiti).

Hayvon organizmi to'qimalarining hujayralari xilma-xil shaklga ega bo'lib (2-rasm), bu shakl hujayralar bajaradigan vazifalar bilan bog'liq (m., nevrotsitlarning uzun o'simalarga ega ekanligi, qon hujayralarining yumaloq, sharsimon shaklda bo'lishi va boshqalar). Shuningdek, hujayralarning kattaligi ham turlichadir. Eng kichik hujayralar - kichik limfotsit, ba'zi hayvonlar eritrotsiti 4-4,5 mkm kattalikda bo'lsa, miyaning yirik nevrotsitlari 120 mkm, sut emizuvchilarning tuxumi 200 mkm keladi. Qushlar tuxum hujayrasi (tuxum sarig'i)ning diametri hatto bir necha sm ga etadi. Hujayra hajmining doimiylik qonuniga ko'ra, turli hayvonlarning bir tipdagi hujayralari (m: jigar hujayralari)ning hajmi teng bo'ladi. Organlarning turli hayvonlarda har xil kattalikda bo'lishi hujayralar hajmiga emas, balki ular sonining turlicha bo'lishiga bog'liq.

Hujayralarning barcha tarkibiy qismlari: **sitoplazma, o'zak** va **qobig'i protoplazmani** tashkil qiladi. Shu jihatdan u "tirik modda" tushunchasiga yaqin. Lekin tirik modda kengroq ma'noda ishlatiladigan tushuncha, chunki uning hujayra tuzilishiga ega bo'lmagan shakllari ham mavjud.

## PROTOPLAZMANING KIMYOVIY TARKIBI VA FIZIKO-KIMYOVIY XOSSALARI

Tirik modda bilan atrof-muhit o'rtasida to'xtovsiz moddalar almashinuvi sodir bo'lib turadi. Organizmlarning o'ziga kerakli moddalarni tanlab qabul qilishi tufayli atrof-muhitda keng tarqalgan ayrim elementlar tirik modda tarkibida juda kam uchrashi, aksincha atrof-muhitda kam uchraydigan ba'zi elementlar ma'lum organlar va to'qimalarda ko'proq to'planishi mumkin. Avvalo shuni e'tirof etish kerakki, eng sodda organizmlarning kimyoviy tarkibi ham g'oyat murakkabdir. Organik olamni tashkil qiluvchi xilma-xil o'simliklar va hayvonlar organizmlarining biokimyoviy tuzilish plani bir xil. Turli organizmlarning hujayralari tarkibidagi kimyoviy birikmalar o'zaro o'xshashdir. Tirik modda tarkibiga kiruvchi kimyoviy elementlardan C (karbon) alohida ahamiyatga ega - u organik birikmalar hosil qiluvchi elementdir. C, H, O, N, K, Ca, Na, P, S, Mg, Fe, Cl hayvon organizmi massasining 99 foizini tashkil qiladi va **makroelementlar** deb nomlanadi. C, H, O, N - bular organik birikmalarning asosini tashkil qiluvchi elementlardir. Tirik modda tarkibida juda kam miqdorda uchrovchi elementlar (**mikroelementlar**) Cu, Co, Zn, Mo, J, F va boshqalar ham moddalar almashinuvi va boshqa hayotiy jarayonlarda faol qatnashadi.

Kimyoviy elementlar protoplazma tarkibida murakkab organik birikmalar - oqsillar, nukleotidlar, nuklein kislotalar, karbonsuvlar, lipidlar va

boshqalar holida bo'ladi.

**Oqsillar** aminokislotalarning juda yirik (gigant) molekulari polimerlari - polipeptid moddalardir. Ular organizm barcha strukturalarining qurilish (plastik) materiali hisoblanadi. Protoplazma quruq moddasining 80 foizi plastik oqsillardir. Oqsillar juda muhim vazifalar - ferment, transport, himoya (immun tanalar) va qisqarish (harakat) vazifalarini bajaradi. Oqsillarning molekulari tarkibiga kiruvchi 20 xilga yaqin aminokislotalarning polipeptid zanjirda joylashish tartibini oqsil molekulasining birlamchi strukturalari deb ataladi. Molekulaning ikkilamchi, uchlamchi strukturalari va boshqa xossalari avvalo ana shu tartibga bog'liq. **Fibrillyar** (tolador) tuzilishga ega, kimyoviy faol oqsillar va **globulyar**, kimyoviy faol, moddalar almashinuvida katta ahamiyatga ega oqsillar mavjud.

Oddiy oqsillar - proteinlar va murakkab oqsillar - proteidlar farq qilinadi. Proteinlar (kollagen, elastin, albumin, globulin, miozin va boshqalar) ko'pchilik hollarda faqat aminokislotalarning qoldiqlaridan iborat. Proteidlar tarkibiga aminokislotalarning qoldiqlaridan tashqari oqsil bo'lmagan modda (prostetik guruh) ham kiradi. Prostetik guruhning kimyoviy tarkibiga ko'ra, nukleoproteidlar, glikoproteidlar, lipoproteidlar va xromoproteidlar farq qilinadi.

**Nukleotidlar va nuklein kislotalar.** Nukleotidlar aminokislotalar kabi polimer molekularlar (DNK va RNK)<sup>3</sup> hosil qila oladigan birikmalardir. Ularning molekulari karbonsuv (riboza yoki dezoksiriboza), fosfor kislota qoldig'i hamda tarkibida N bo'lgan purin yoki pirimidin organik asoslaridan tuzilgan. Purin asoslari adenin (A) va guanin (G), pirimidin asoslari timin (T) va sitozin (S)lar bo'lib, RNK tarkibida timin o'rniga boshqa pirimidin - uratsil (U) uchraydi. DNK molekulasi ikki zanjirli spiral, RNK molekulasi esa zanjirsimon tuzilishga ega. DNKning asosiy qismi hujayra o'zagida, RNK esa sitoplazmada va qisman o'zakda uchraydi. DNK molekulasi zanjirlarida nukleotidlarning joylanishi tartibi DNK kodi deyiladi va u hujayrada sintezlanadigan oqsil molekulasida aminokislotalarning joylanishi tartibini belgilaydi.

Molekulasida bir necha fosfor kislota qoldig'i saqlovchi nukleotidlar ham bor. Masalan, ATF va ADF<sup>4</sup> hujayradagi energetik jarayonlarda juda katta ahamiyatga ega.

**Lipidlar** (yunon. *lipos*-yog') protoplazmada ancha keng tarqalgan. Lipidlar soddaroq tuzilgan yog'lar va ularga nisbatan murakkabroq tuzilgan birikmalar (lipoidlar)ni o'z ichiga oladi. Yog'lar yog' kislotalari va uch

<sup>3</sup> DNK - dezoksiribonuklein kislota, RNK - ribonuklein kislota

<sup>4</sup> ATF - adenointrifosfat, ADF - adenzindifosfat

atomli spirt glitserinning birikmasi bo`lib, oqsillar bilan kam kimyoviy aloqada bo`ladi, yog` tomchilari holida uchraydi va parchalanganda ko`p energiya ajratadi. Lipidlar tarkibida glitserin va yog` kislotalaridan tashqari, fosfor kislota hamda azotli asoslar uchraydi. Ular oqsillar bilan birikkan holda (lipoproteidlar) protoplazmaning turli strukturalari, masalan, membranalar tarkibida uchraydi. Bunday molekularning gidrofil va gidrofob qutblari mavjud.

**Karbonsuvlar** C, H va O ning birikmasi bo`lib, H va O karbonsu-  
vlar molekulasida 2:1 (ya`ni  $H_2O$ ) nisbatdadir. Glyukoza, saxaroza, lak-  
toza, kraxmal, hayvon kraxmali - glikogen karbonsuvlardir. Ular hujay-  
radagi turli jarayonlar uchun kerakli energiyani muhim manbaidir. Kar-  
bonsuvlar, ayniqsa, o`simliklar dunyosida keng tarqalgan (o`simliklar or-  
ganizmining 80 foizi karbonsuvlardir), hayvonlar organizmida kamroq (20  
foiz atrofida) bo`ladi.

**Murakkab polisaxaridlar-glikozaminoglikanlar** biriktiruvchi  
to`qimaning hujayraaro moddasi va ko`pgina bezlarning sekretini tarkibiga  
kiradi. Neytral va kislotali glikozaminoglikanlar farq qilinadi. Oliy  
hayvonlar to`qimalarida ko`proq kislotali (gialuron va xondroitin sulfat  
kislotalar, geparin) glikozaminoglikanlar uchraydi. Glikozaminoglikanlar  
so`ruvchi (shimuvchi) membranalar (ichak va buyrak epiteliyi)da uchrab,  
suv va undagi, ionlar hamda mayda molekular harakatlanadigan yo`llar  
sistemasini hosil qiladi.

**Anorganik moddalar:** suv va tuzlar. Organizmning 70-80 foizi su-  
vdir. Suv erituvchi modda bo`lishi bilan birga, protoplazma turli  
strukturalarining tarkibiga kiradi. Ko`p miqdordagi suvning yo`qotilishi  
organizmdagi hayotiy jarayonlarning to`xtashiga olib keladi. Metallarning  
ionlari  $Na^+$ ,  $K^+$ ,  $Ca^{++}$ ,  $Fe^{+++}$  va boshqalar turli jarayonlarda ishtirok qiladi.  
Ular murakkab kompleks birikmalar tarkibiga kirib, xelatlar hosil qiladi (m:  
gemoglobin).

Tirik modda organik birikmalar va anorganik moddalarning oddiy  
aralashmasi bo`lmasdan, balki bir butun murakkab sistemadir.

**Protoplazma** rangsiz, yorug`likni suvdan ko`ra kuchliroq sindi-  
radigan, solishtirma og`irligi 1,03 bo`lgan modda. Protoplazmaning xos-  
salarini hujayraning fiziologik holatiga qarab ancha oson o`zgaradi. Uning  
yopishqoqligini glitserinnikiga tenglashtirish mumkin. Protoplazma fizik  
holatining o`zgaruvchanligi uning moddalari kolloid holatda ekanligi bilan  
bog`liq.

Eritma tarkibida diametri 1-100 nm zarrachalar bo`lsa, bunday erit-  
mani **kolloid eritma** deyiladi. Kolloid eritmadagi zarrachalarning mayda-  
lanish darajasi disperslik darajasi deyiladi. Kolloid eritma zarrachalarning

yig'indisi - dispersion faza va erituvchi (dispersion muhit) farq qilinadi.

Kolloid zarrachalarning disperslik darajasi, ularning o'zaro yopishib qolmasligi, avvalo, bu zarrachalarning bir ismli zaryadga ega ekanligiga bog'liq. Shuning uchun elektrolit eritmasi qo'shish kolloid eritma zarrachalarining cho'kishiga sabab bo'ladi. Bu hodisa koagulyatsiya deb ataladi. Odatda koagulyatsiya orqaga qaytuvchi jarayondir. Cho'kmaga tushgan oqsil zarrachalarining fiziko-kimyoviy sharoitlar o'zgarishi bilan yana eritmaga o'tishi peptizatsiya deyiladi. Fiziko-kimyoviy ta'sirlar (og'ir metallarning tuzlari, anorganik kislotalar, qizdirish) ta'sirida qaytmas koagulyatsiya - denaturatsiya yuz beradi.

Oqsil zarrachalar o'z zaryadini oson o'zgartira oladi: kislotali muhitda musbat (+), ishqorli muhitda manfiy (-) zaryadga ega bo'ladi. Demak, dispers muhit zaryadining o'zgarishi hujayrada kechadigan jarayonlarga juda katta ta'sir qiladi. Kolloid zarrachalarning maydalanishi natijasida eritma suyuqlanishiga eritmaning zol holatga o'tishi deyiladi. Ma'lum sharoitlarda eritma quyulashib gel holatga o'tadi. Sovutilgan jelatina eritmasining zichlashishi zolning gelga o'tishi (jelatinizatsiya)ga misol bo'ladi.

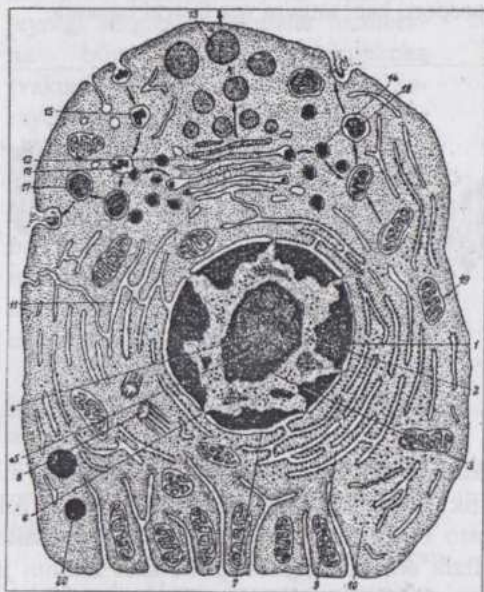
## HUJAYRANING TARKIBIY QISMLARI.

Hujayralar uch tarkibiy qism: sitoplazma, o'zak va plazmolemmadan tashkil topadi. Sitoplazma va uning organellalari hujayra hayot faolitini, shuningdek ko'p hujayrali organizmlarda hujayraning o'ziga xos (spetsifik) vazifasini ta'minlovchi asosiy metabolizm apparatidir. O'zak esa genetik axborot (informatsiya)ni hosil qiluvchi va saqlovchi, bu axborotni hujayraning bo'linishi natijasida hujayra avlodlari qatorida o'tkazilishini ta'minlovchi tuzilmadir. Plazmolemma hujayraning tashqi muhit bilan o'zaro fiziko-kimyoviy ta'sirini, shuningdek ko'p hujayralilarda organizm hujayralarining o'zaro aloqasini ta'minlaydi (3-rasm).

**Sitoplazma.** Sitoplazma hujayra atrofi muhitidan plazmolemma bilan chegaralangan bo'lib, gialoplazma va unda joylashuvchi doimiy komponentlar - organellalar va turli xil doimiy bo'lmagan strukturalardan iborat.

**Gialoplazma** yoki asosiy plazma hujayraning ichki muhiti hisoblanuvchi juda muhim qismidir. Elektron mikroskopning ko'rsatishicha, u elektron zichligi past bo'lgan gomogen yoki nozik donador moddadir. Unda murakkab kolloid holatda oqsillar, nuklein kislotalar, polisaxaridlar va boshqa birikmalar mavjud. Gialoplazmada ribosomalar va poliribosoma (polisoma)lar ishtirokida hujayraning o'z ehtiyojlari uchun kerakli oqsillar sintezlanadi.

Hujayraning membranalari lipoproteid tabiatli yupqa plast (qavat) bo'lib, oqsillar (60%), lipidlar (40%), ayrim membrana karbonsuvlaridan (5-10%) tuzilgan (4 rasm).



3-rasm. Ko'p hujayrali hayvonlar hujayra ultrastrukturasi sxemasi (A.A.Zavarzindan M.Yu.Punin bo'yicha):

1-xromatin; 2-xromatin atrofidagi granularlar; 3-o'zakcha atrofidagi xromatin; 4-o'zakchani fibrillar komponenti; 6-o'zak qobig'ining poralari; 7-perinuklear boshliq; 8-sentriola; 9-granulyar sitoplazmatik to'r; 10-erkin yotuvchi ribo-somalar; 11-silliq sitoplazmatik to'r; 12- plastinkali kompleks; 13-sekret granulari; 14-lizosomal; 15-geterofagosoma; 16-geterofagolizosoma; 17-telosoma; 18-autofagosoma; 19-mitoxondriyalar; 20-lipid kiritmalar. Ko'rsatkich chiziqlar hujayra ichida fagosomalar, lizosomal, fagolizosomal va sekret granularining harakatlanishini ko'rsatadi.

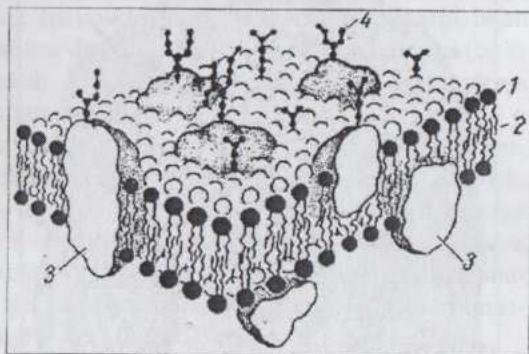
Lipidlar qalinligi 5-7 nm keladigan ikki qavat (bilipid) membranalar hosil qila oladi. Ularning bu qobiliyati molekularining funksional jihatdan har xil bo'lgan ikki qism: gidrofob va gidrofil qutblari borligi bilan bog'liq. Oqsil molekulari ham ikki qism, zaryadga ega (qutblangan) aminokislotalarga boy va zaryadsiz (qutblanmagan) aminokislotalardan iborat qismlarga ega. Bunday oqsillarning qutblanmagan qismlari membrananing gidrofob qismlariga botib kirib turadi. Qutblangan qismlari esa membrana-dagi lipidlarning gidrofil qismlari bilan aloqada bo'lib, hujayradagi suvli muhit tomonga yo'nalgan bo'ladi. Shuningdek, bilipid qavat bilan qisman aloqada bo'lgan va aloqada bo'lmagan oqsillar ham mavjud. Biologik-funksional ahamiyatiga ko'ra ferment, transport (tashuvchi), retseptor va struktur oqsillar farq qilinadi.

Karbonsuvlar membrana tarkibida erkin holda emas, balki lipidlar va oqsillar bilan birikkan (glikolipidlar va glikoproteidlar) bo'ladi.

Plazmolemma yoki hujayraning tashqi membranasi hujayra turli membranalari orasida alohida o'rinni egallaydi. Bu membrana hujayrani chegaralovchi, shuningdek, uning hujayra atrof-muhiti, hujayraga ta'sir

qiluvchi barcha faktorlar bilan aloqasini ta'minlovchi strukturadir. Plazmolemma qalinligi 10 nm atrofida bo'lgan lipoproteid kompleksidir. Uning tashqi yuzasida glikoproteidlardan iborat 3-4 nm qalinlikdagi glikokaliks joylashadi. Plazmolemma sitoplazmani atrof muhitdan chegaralab turish, retseptorlik va moddalar tashish (transport) kabi muhim vazifalarni bajaradi.

4-rasm. Hujayra membranasining tuzilishi (sxema):  
 1-lipidlar; 2-ikki qavat lipid molekularining gidrofob zonasi; 3-membrananing integral oqsillari; 4-glikokaliksning polisaxaridlari.

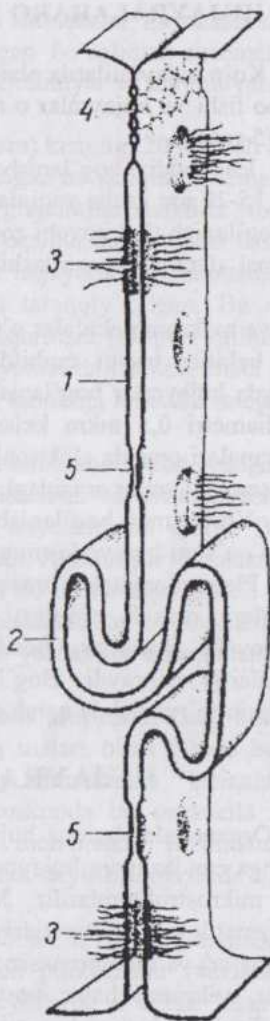


Uning yuzasida joylashgan glikoproteidlar va glikolipidlar gormonlar, mediatorlar hamda maxsus (spetsifik) antigenlar uchun sezuvchi retseptor rolini o'taydi. Hujayralarning o'zaro bir-birini tanishi (aniqlashi), immunitet hosil bo'lib rivojlanishi, turli fizik omillarni qabul qilish kabi muhim jarayonlar plazmolemmaning retseptorlari bilan bog'liq. Plazmolemmaning transport vazifasi suv, ionlar, ayrim mayda molekularning diffuziya yo'li bilan (nofaol) o'tkazilishidan tashqari, konsentratsiya gradientiga qarshi yo'nalishda, ATF parchalanishi energiyasi hisobiga faol tashilishi bilan ham bog'liq. Bu jarayonlarda maxsus oqsil-tashuvchilar ishtirok qiladi. Biopolimerlarning yirik molekulari amalda plazmolemma orqali o'tmaydi. Qator hollarda makromolekulalar va hatto yirik zarrachalar hujayra ichiga **endotsitoz** yo'li bilan kiradi. Endotsitoz shartli ravishda **fagotsitoz** (hujayra tomonidan yirik zarrachalar, m., bakteriyalar, hatto boshqa hujayralarning qismlarini qamrab olinishi va yutilishi) hamda pinotsitoz (makromolekulyar birikmalarning qamrab olinishi)ga bo'linadi. Endotsitoz yutiladigan moddalarnig retseptor molekularlar vositasida plazmolemma sirtiga yopishib olishi (sorbsiya) dan boshlanadi. Keyin plazmolemmaning hujayra ichiga qaragan va uncha katta bo'lmagan botiqlari paydo bo'la boshlaydi. So'ngra bu botiqlar yiriklashib, pufakchalar holida plazmolemmadan ajraladi va sitoplazmada joylashadi. Endotsitoz pufakchalari o'zaro qo'shilib yirik-lashadi, ular ichida lizotsomalardan o'tgan gidrolitik fermentlar paydo bo'ladi. Fer-

mentlar ta'sirida parchalangan biopolimerlar mono-merlar holida pufakchadan gialoplazmaga chiqadi. Shunday qilib, endotsitoz yo'li bilan hujayraga kirgan molekularlar membrana bilan o'ralgan pufakcha (vakuola)da hujayra ichi hazm jarayoniga uchraydi. Plazmolemma ekzotsitoz (hujayradan moddalarning chiqarilishi)da ham ishtirok qiladi. Bunda hujayra ichida hosil bo'lgan moddalar - oqsillar, glikozaminoglikanlar, yog' tom-chilari va boshqalar hujayra atrofmuhitiga chiqariladi.

Endotsitoz va ekzotsitoz amalga oshishida plazmolemma bilan aloqada bo'luvchi fibrillyar sitoplazmatik strukturalar - qisqaruvchi mikrofilamentlar va mikronaychalar ishtirok qiladi.

Hayvonlar ko'pchilik hujayralarining plazmolemmasi turlicha tuzilishga ega bo'lgan o'smalar hosil qila oladi. Qator hujayralarning o'smalari tarkibida sitoplazmaning mikronaychalari, fibrillalari bo'lishi natijasida maxsus tuzilmalar - tukchalar, xivchinlar va boshqalar yuzaga keladi. Aksariyat ko'pchilik hollarda hayvon hujayralarining yuzasida mikroso'rg'ichlar (mikrovorsinkalar) uchraydi. Ularning diametri 100 nm atrofida, uzunligi va bir hujayradagi soni turlicha bo'ladi. Mikroso'rg'ichlar so'ruvchi (shimuvchi) epiletiiy hujayralari yuzasida ayniqsa ko'p va baland bo'yli bo'ladi.



5-rasm. Hujayralararo bog'lanishlar (sxema):  
1-oddiy bog'lanish; 2-barmoqsimon bog'lanish;  
3-desmosoma; 4-zich bog'lanish; 5-yoriqsimon bog'lanish.

## HUJAYRALARARO BOG'LANISH (KONTAKT)LAR.

Ko'p hujayralilarda plazmolemma har xil hujayralararo bog'lanishlar hosil bo'lishi va hujayralar o'rtasida aloqa o'rnatilishida ham faol ishtirok qiladi (5-rasm).

Eng oddiy bog'lanishda qo'shni hujayralarning plazmolemmalari o'zaro 15-20 nm gacha yaqinlashib, ularning glikokaliksi aloqaga kirishadi. Zich bog'lanish (bekituvchi zona) ikki qo'shni hujayraning plazmolemmasi maksimal darajada yaqinlashib go'yoki qo'shilishidan hosil bo'ladi. Bu zona

ionlar va makromolekulalar o'ta olmaydigan to'siq bo'lib, hujayraaro yoriqlarni bekitib, tashqi muhitdan chegaralab turadi. Ko'pincha, ayniqsa, epiteliyda hujayralar bog'lanishinig alohida turi - desmosomalar uchraydi. Ular diametri 0,5 mkm keladigan tuzilmalar bo'lib, qo'shni hujayralar membranalarasi orasida elektronlar uchun zich zona joylashadi. Desmosomalar asosan hujayralar orasidagi mexanik bog'lanishni ta'minlaydi.

Yoriqsimon bog'lanish (neksus) 0,5-3 mkm keladigan zona bo'lib, bu erda qo'shni hujayralarning plazmolemmasi 2-3 nm masofa bilan ajralib turadi. Plazmolemmalar orasida maxsus oqsil komplekslar joylashadi va hujayralar orasida ionlar hamda mayda molekular tashilishini ta'minlovchi kanallar hosil qiladi. Bunday bog'lanishlar barcha to'qimalarda uchraydi. Bog'lanishning yana bir turi - sinapslar nerv to'qimasini o'rganishda qarab chiqiladi.

## HUJAYRANING ORGANELLALARI

Organellalar barcha hujayralarda doimo uchraydigan va o'ziga xos tuzilishga ega bo'lgan, hujayraning muayyan va muhim vazifalarini bajaradigan mikrostrukturalardir. Membranali tuzilishga ega (plazmolemma, sitoplazmatik to'r, mitoxondriyalar, plastinkali kompleks, lizosomalar, peroksisomalar) va membranasi tuzilgan (erkin yotuvchi ribosomalar va polisomalar, mikronaychalar, sentriolalar va filamentlar) organellalar farq qilinadi. Tuzilishida membrana ishtirok etadigan organellalardan sitoplazmatik to'r, plastinkali kompleks, lizosomalar, peroksisomalar va o'zak qobig'i hujayraning vakuolyar sistemasini tashkil qiladi. Bu sistemaning elementlari gialoplazmadan bir membrana bilan chegaralangan bo'lib, hujayra ichida moddalar sintezi va transporti (tashilishi)ni amalga oshiradi. Mitoxondriyalar ikkita membrana vositasida gialoplazmadan chegaralanib turadi. Organellalar ichini o'z tarkibi, xossalari va vazifalariga ko'ra gialoplazmadan farq qiluvchi modda - matriks to'ldirib turadi.

**Sitoplazmatik to'ra** vakuola, yassi xaltachalar, naychalar shaklidagi o'zaro tutashgan, membrana bilan o'ralgan bo'shliqlar sistemasi bo'lib, elektron mikroskop vositasida ko'rinadi. Granulyar va agranulyar sitoplazmatik to'ra farq qilinadi.

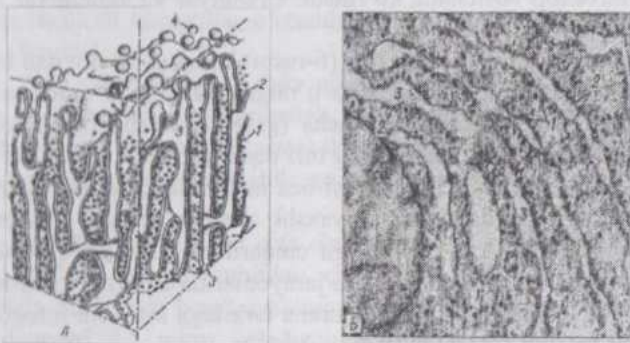
Granulyar sitoplazmatik to'ra (6-rasm) kengligi 20 nm dan bir necha mkm gacha bo'lgan, membrana bilan o'ralgan bo'shliqlar sistemasi bo'lib, membrananing sirtqi yuzasida donacha (granula)lar shaklida ribosomalar joylashadi. Sitoplazmatik to'ra bu turi oqsillar biosintezida faol ishtirok qilib, oqsilli sekret ishlab chiqaruvchi bez hujayralari, gepatotsitlar, fibrotsitlar va plazmotsitlarda ayniqsa, yaxshi taraqqiy qilgan. Bu erda sintezlangan oqsil hujayradan tashqariga chiqarilishi (eksport qilinishi) yoki hujayra ichida boradigan metabolizm jarayonlarida ishtirok etishi mumkin. Granulyar sitoplazmatik to'ra membrana tarkibiga kiruvchi integral oqsillar ham hosil bo'ladi.

Agranulyar sitoplazmatik to'ra membrana bilan chegaralangan mayda, diametri 50-100 nm keladigan vakuolalar va tarmoqlanishi hamda bir-biri bilan tutashishi mumkin bo'lgan naychalardan iborat. Bu erdagi membrana yuzasida ribosomalar uchramaydi. Agranulyar sitoplazmatik to'ra granulyar sitoplazmatik to'ra hisobiga hosil bo'lib taraqqiy qiladi. Agranulyar sitoplazmatik to'ra lipidlar va ayrim polisaxaridlar metabolizmada, turli xil zararli moddalarning maxsus fermentlar yordamida zararsizlantirilishida ishtirok qiladi.

**Plastinkali kompleks** (ichki to'rsimon apparat, Golji kompleksi). (7-rasm) Preparatlarga og'ir metallarning tuzlari bilan ishlov berilganda ko'rinadigan organella bo'lib, K.Golji tomonidan birinchi marta nevrotsitlarda aniqlangan. Elektron mikroskopda bu organella sitoplazmaning kichik bir qismida to'plangan membranali tuzilmalar holida ko'rinadi. Bunday to'plamlar **diktiosomalar deyilib**, hujayrada bir nechta bo'lishi mumkin.

Plastinkali kompleks membrana bilan o'ralgan yassilangan xaltachalar (sisternalar), naychalar va mayda pufakchalar (vezikulalar)dan iborat murakkab organella. Sekretor hujayralarda u o'zak bilan hujayra apikal uchi (qutbi) orasida joylashadi. Bu organella sitoplazmatik to'ra sintezlangan moddalarning segrigatsiyasi va to'planishida, ularning kimyoviy qayta qurilish va yetilishida ishtirok qiladi hamda shu yo'l bilan sekretsiyada qatnashadi. Sekret tarkibiga kiruvchi murakkab oqsillar - glikoproteidlar va mukoproteidlarning polisaxaridlari plastinkali kompleksda sintezlanadi. Ayrim hollarda bu organellaning pufakchalarida qayta sintezlangan lipidlar molekularining to'planishi va lipoproteidlar hosil bo'lib, pufakchalar yordamida hujayradan tashqariga chiqarilishi mumkin.

Plastinkali kompleks membranari granulyar sitoplazmatik to`r ishtirokida hosil bo`ladi.



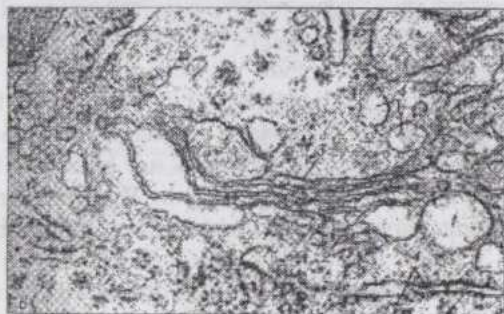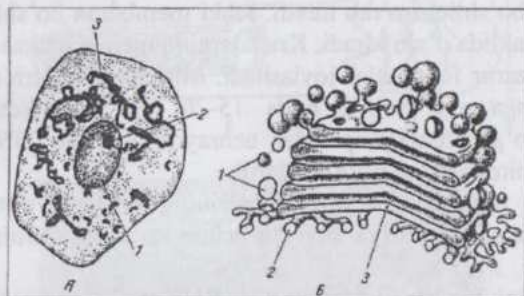
6-rasm. Granulyar sitoplazmatik to`rning tuzilishi:

A-sxema; B-jigar hujayrasi kesimi bir qismining electron mikrografiyasi; 1-ribosomalar; 2-plastinkalar; 3-sisternalarning ichidagi bo`shliq; 4-ribosomalarga ega bolmagan membranadan ajraluvchi pufakchalar.

**Lizosomalar** pufaksimon shakldagi 0,2-0,5 mkm kattalikka ega bo`lgan bir (yakka) membrana bilan o`ralgan tuzilmalardir. Ularning xarakterli belgisi turli biopolimerlarni gidrolizlovchi fermentlar (proteinazalar, nukleazalar, glyukozidazalar, fosfatazalar, lipazalar) saqlashidir. Birlamchi, ikkilamchi (fagolizosomalar va autofagosomalar) lizosomalar va qoldiq tanachalar farq qilinadi. Birlamchi lizosomalar strukturasisiz modda bilan to`lgan, gidrolazalar, jumladan faol kislotali fosfataza saqlovchi pufakchalardir. Ferment granulyar sitoplazmatik to`rda hosil bo`lib, plastinkali kompleks orqali birlamchi lizosomaga o`tadi. Ikkilamchi lizosomalar hujayra ichi hazm qilish vakuolalari hisoblanib, birlamchi lizosomalarning fagotsitoz va pinotsitoz vakuolalari bilan qo`shilishidan hosil bo`ladi. Ikkilamchi lizosomalarning maxsus turi - autofagosomalar o`zgargan va parchalanishi lozim bo`lgan hujayra organellalarining birlamchi lizosomalar bilan qo`shilishining natijasidir. Lizosomalar ichida turli biopolimerlarning batamom parchalanmasligi natijasida, bunday mahsulotlar to`planishidan qoldiq tanachalar (telolizosomalar) paydo bo`lishi mumkin. Ba`zan lizosomalar ishtirokida hujayra sintezlagan moddalar modifikatsiyaga uchraydi. Masalan, qalqonsimon bez hujayralarida tiroglobulin gidrolizlanib tiroksin gormoniga aylanadi.

**Peroksisomalar** membrana bilan o`ralgan 0,3-1,5 mkm kattaligidagi oval tanachalar bo`lib, ularning ichini to`ldirib turgan donador matriks markazda joylashuvchi, ipchalar va naychalardan iborat kristallsimon strukturalar saqlaydi. Peroksisomalar sitoplazmatik to`r sistentalarining

kengaygan tomonlarida hosil bo'ldi, deb hisoblanadi. Bu organellada aminokislotalarni oksidlovchi fermentlar, shuningdek bu jarayon natijasida hosil bo'luvchi  $H_2O_2$ ni parchalovchi katalaza fermenti uchraydi. Peroxisomalar, ayniqsa, buyrak va jigar hujayralari uchun xarakterli strukturalardir.



**7-rasm. Plastinkali kompleks:**  
 A-Golji usuli bilan impreg-natsiya qilingan orqa miya nerv hujayrasi - 1-o'zak; 2-o'zakcha; 3-plastinkali kompleks; B-ultramikroskopik sxema (uch o'Ichamli rekonstruksiya); B-plastinkali kompleksning ultrayupqa kesimi (jigar hujayralarida) - 1-pufakebalar; 2-naychalar; 3-yalpoqlangan xaltacha (sistemalar); 4-granulyar sitoplazmatik to'rning plastin-kalari.

**Mitoxondriyalar** (xondrosomalar) (8-rasm) barcha eukariot hujayralarda uchraydigan ipcha, tayoqcha yoki donachalar shaklidagi, 1,0-10,0x0,2-0,5 mkm kattalikka ega organellalardir. Mitoxondriyalarning asosiy vazifasi hujayraning nafas olishida qatnashish, ya'ni qand va yog'larning oksidlanishidan hosil bo'ladigan energiya hisobiga ATF sintezlashdir. Shuning uchun ularni hujayraning energetik stansiyalari deb ham ataydilar. Hujayralarda mitoxondriyalarnig soni bir necha yuz (hatto 2-3 mingtagacha) bo'lishi mumkin. Ularning shakli va kattaligi esa o'zgaruvchan bo'ladi. Tirik hujayralarda mitoxondriya o'z o'rnini o'zgartirishi, o'zaro qo'shilishi, bo'linishi mumkin. Mitoxondriyalar butun sitoplazmada bir tekis tarqalgan yoki energiyaga ehtiyoj ko'p bo'lgan qismlarga, masalan, harakat apparati yaqiniga to'plangan holda uchraydi.

Ularning ko'payishi hujayrada mavjud bo'lgan mitoxondriyalarning bo'linishi natijasida yuz beradi.

Mitoxondriya har birining qalinligi 7 nm keladigan ikkita membrana bilan chegaralangan. Tashqi membrana konturi tekis xaltaga o'xshagan bo'lib, mitoxondriyani gialoplazmadan ajratib turadi. Tashqi va ichki membrana oralig'ida 10-20 nm bo'shliq mavjud. Ichki mitoxondrial membrana ichi matriks bilan to'lgan bo'shliqni o'rab turadi. Ichki membrana bo'shliq ichiga burma (krista)lar shaklida o'sib kiradi. Kristalarning membranalarida ATF sintezlanishi uchun zarur fermentlar joylashadi. Mitoxondriyalarning matriksi donador tuzilishga ega bo'lib, unda 15-20 nm kattalikdagi donachalar va 2-3 nm yo'g'onlikdagi ipchalar uchraydi. Ipchalar DNK molekulari, donachalar mitoxondrial ribosomalardir.

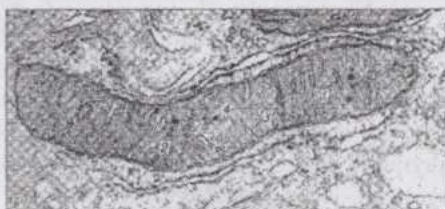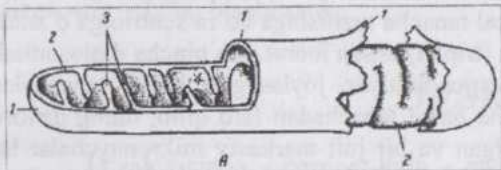
Mitoxondriyalarda mitoxondrial oqsil sintezining avtonom sistemasi joylashgan va bu erda mitoxondriya faoliyati uchun zarur oqsillarning bir qismi sintezlanadi.

**Ribosomalar** kattaligi 25x20x20 nm, oqsil va RNK molekularidan tashkil topgan ribonukleoproteid tanachalar bo'lib, hujayraning oqsillar sintezlovchi tuzilmalaridir. Har bir ribosoma biri kattaroq va ikkinchisi kichikroq ikki qismdan tuzilgan. Alohida-alohida yotuvchi ribosomalar va kompleks ribosomalar - polisomalar farq qilinadi. Kam tabaqalangan va tez o'sayotgan hujayralarda ribosomalar gialoplazmada asosan erkin yotadi. Ixtisoslashgan hujayralarda esa ribosomalar sitoplazmatik to'r bilan bog'liq bo'lib, hujayra "eksport" qiladigan oqsillarni sintezlaydi. Ribosomalarga boy, intensiv ravishda oqsil sintezlovchi hujayralarning sitoplazmasi bazofilik xossasiga ega.

**Mikronaychalar.** Sitoplazmada ko'p miqdorda tuzilishi va vazifalari xilma-xil fibrillar strukturalar mavjud. Shulardan biri tarmoqlanmaydigan, uzun va ichi kovakli silindrga o'xshash mikronaychalardir. Ularning yo'g'onligi 24 nm, bo'shlig'i 15 nm bo'lib, devorining qalinligi 5 nm atrofida. Turli manbalar (eng sodd hayvonlarning tukchalari, nevrotsitlar, mitotik duk)dan ajratib olingan mikronaychalar bir xil oqsil - tubulindan iborat. Tubulin ham, mikronaychalar ham faol ATF-azaga ega bo'lmagani uchun qisqara olmaydi va faqat tayanch strukturalar, sentriollar, tukchalar, xivchinchalar hosil bo'lishida ishtirok qiladi.

Interfazani o'tayotgan hujayralarda gialoplazmada doimo uzun va tarmoqlanmaydigan mikronaychalar uchraydi. Bunday strukturalar nevrotsitlarning o'simtalarida, fibroblastlarda va boshqa shaklini o'zgartira oladigan hujayralarda, ayniqsa, ko'plab uchraydi. Mikronaychalar sitoplazmada elastik va barqaror sitoskelet hosil qilib hujayraning o'ziga

xos shaklini saqlab turadi. Ularning emirilishi (masalan, kalxitsin ta'sirida) hujayraning shakli o'zgarishi, moddalar tashilishi (transport) hamda sekretsianing to'xtashi va boshqalarga sabab bo'ladi. Bo'linayotgan hujayrada mikronaychalarning taraqqiyoti sentriol bilan bog'liq.



8-rasm. Mitoxondriyalarning ultramikroskopik tuzilishi:  
A-sxema; B-jigar hujayrasi mitoxondriyasining elektron mikrografiyasi-1-tashqi mitoxondrial membrana; 2-ichki mitoxondrial membrana;  
3-kristalar; 4-mitoxondrial matrits.

**Sentriollar** juda mayda, zich tanachalar bo'lib, odatda juft holda (9-rasm) (diplosoma) joylashadi. Diplosoma ochroq bo'yaluvchi sitoplazma bilan o'ralgan. Undan radial yo'nalishda sitoplazmaga tarqaluvchi fibrillalar **sentrosfera** deyiladi. Sentriollar va sentrosfera **hujayra markazi** deb nomlanadi. Hujayra markazi bo'linayotgan hujayrada mitotik duk (urchuq) hosil bo'lishda qatnashadi. Sentriol-

larning nozik ichki tuzilishini faqat elektron mikroskop yordamida o'rganish mumkin bo'ladi.

Sentriol kovakli silindr shaklida bo'lib, uning devori har biri uchta mikronaychaga ega 9 triplet (uchtalik)dan iborat. Sentriolning yo'g'onligi 0,2 mkm atrofida, uzunligi esa 0,3-0,5 mkm keladi. Har bir sentriol strukturasisiz yoki ingi-chka tolalardan iborat matrits bilan o'ralgan. Interfazadagi hujayraning "ona" va "qiz" sentriollari farqlanib, "qiz" sentriolning uchi "ona" sentriola yuza-siga to'g'ri burchak hosil qilib yo'nalgan. Hujayra mitozga tayyorlanayotganda sentriollar soni ikki marta ortadi. Bunda diplosomalar sentriollari bir-biridan uzoqlashadi va har biri yonida "qiz" sentriol hosil bo'ladi. Bunda "ona" sentriol bo'linmaydi, balki uning yonida, unga nisbatan perpendikulyar joylashgan yangi ("qiz") sentriol hosil bo'ladi. Sentriol tubulindan mikronaychalar hosil bo'lishiga induktiv ta'sir ko'rsatadi.

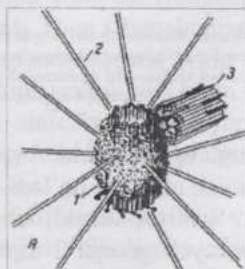
**Tukchalar va xivchinlar** maxsus harakat organellalari bo'lib, turli organizmlarning ayrim hujayralarida uchraydi. Tukchalarning uzunligi 5-10 mkm, yo'g'onligi 20 nm ga teng, xivchinchalarning uzunligi esa 150 mkm

gacha yetadi.

Tukcha sitoplazmaning silindr shaklidagi ingichka, plazmolemma bilan o'ralgan o'simtasidir. Bu o'simtaning asosida, sitoplazmada bazal tanacha, ichida esa mikronaychalardan iborat, murakkab tuzilishga ega aksonema ("o'q ip") yotadi. Bazal tanacha va aksonemaning diametri bir xil - 150 nm atrofida bo'ladi. Bazal tanacha tuzilishiga ko'ra sentriolga o'xshash bo'lib, 9 guruh mikronaycha (triple)lardan iborat. Ko'pincha diplosomadek juft, bir-biriga nisbatan perpendikulyar joylashgan bazal tanachalarni uchratish mumkin. Aksonema bazal tanachadan farq qilib, uning devori 9 juft mikronaychalardan tuzilgan va bir juft markaziy mikronaychalar ham mavjud. Aksonema va bazal tanacha o'zaro bog'langan bir butun tuzilmadir.

Yuqori darajada taraqqiy qilgan tukchanning namunasi xivchinlardir. Xivchinlar ko'pgina bir hujayralilarda uchraydi va harakat organellasi hisoblanadi. Xivchinlar va tukchalar bir-biriga o'xshash bo'lib, ularning asosiy farqi xivchinchaning anchagina uzun bo'lishidir. Sut emizuvchilarning birdan-bir xivchinchali hujayralari spermiylar bo'lib, ularning har biri bittadan xivchinchaga (dumchaga) ega.

**Kiritmalar** sitoplazma uchun doimiy bo'lmagan tarkibiy qismlar bo'lib, hujayrada moddalar almashinuvi holatiga ko'ra paydo bo'lishi va yo'qolib ketishi mumkin. Trofik, ekskretor, sekretor va pigment kiritmalar farq qilinadi. Trofik kiritmalar kimyoviy tarkibiga ko'ra carbonsuv, yog' va oqsil kiritmalarga bo'linadi. Hayvon hujayralaridagi glikogen polisaxaridi, yog' tomchilari, tuxum hujayralaridagi vitellin oqsili trofik kiritmalar hisoblanadi. Sekretor kiritmalar odatda yumaloq shaklga ega bo'lib, hujayralarning hayot faoliyati natijasida hosil bo'luvchi biologik faol moddalar saqlaydi. Ekskretor kiritmalar hujayralardan chiqarilishi lozim bo'lgan metabolitlar bo'lib hech qanday ferment yoki biologik faol moddalarga ega emas.

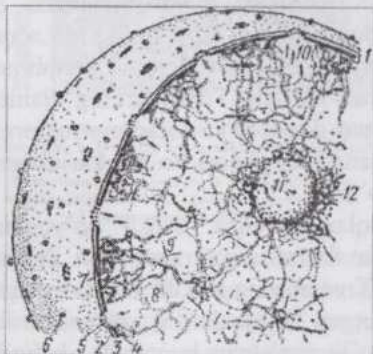



9-rasm. Mitoz dukining qutbida joylashgan hujayra markazining tuzilishi:  
A-sxema; B-elektron mikrofoto grafiya-ingichka fibrillar matrits bilan o'ralgan "ona" sentriol (1) va undan tarqaluchi mikronaychalardan iborat nursimon tuzilma (2), nafaot "qiz" sentriol.

Pigment kiritmalar kelib chiqishiga ko'ra **ekzogen** (tashqaridan kirgan) va **endogen** (organizmda hosil bo'lgan) bo'lishi mumkin. Karotin, chang zarrachalari, bo'yoqlar va boshqalar ekzogen pigmentlar hisoblansa, gemoglobin, gemosiderin, bilirubin, melanin va lipofussin endogen pigmentlardir. Pigmentlar to'qimalarning rangini o'zgartiradi va ko'pincha diagnostik belgilar hisoblanadi.

## O`ZAK

**O`zak** (yunon. - *caruon*, lotin. - *nucleus*) hujayraning muhim tarkibiy qismi va uning vazifalari hujayrada yuz beradigan oqsil biosintezi bilan chambarchas bog'liq (10-rasm).



**10-rasm. Hujayra o'zagi:**

A-qon hosil qiluvchi hujayra o'zaginging electron mikrofotografiyasi (16.000 marta kattal). 1-o'zak qobig'i; 2-qobiqdagi poralar; 3-xromatin parchalari; 4-o'zakcha; 5-granulyar sitoplazmatik to'r (Fauset bo'yicha).  
 B- interfazadagi hujayraning o'zagi; 2-o'zakning yuza apparati; 2,3-o'zak qobig'ining tashqi va ichki membranalari; 4-zich plastinka; 5-pora kompleksi; 6-ribosomalar; 7-geteroxromatin; 8-euxromatin; 9-o'zak matricsining elementlari; 10-RNP zarrachalari; 11-o'zakcha; 12-o'zakcha atrofi xromatini (Zavarzin va Xazarova bo'yicha).

O`zakda irsiy informatsiya (axborot) o`zgarmasdan saqlanadi. Bu hol o`zakda DNK molekulalarining qaytadan hosil bo'lishi, ya'ni replikasi natijasida amalga oshadi. Mitoz bo'linishidan keyin paydo

bo'lgan har bir hujayra sifat va miqdor jihatdan tamomila bir xil genetik informatsiya oladi. O'zakda hujayraning oqsil sintezlovchi apparati ham yaratiladi. Bu jarayon o'zakning DNK molekulalarida informatsion, transport va ribosomal RNK sintezlanishi, o'zakda sintezlangan ribosomal RNK bilan sitoplazmada sintezlanib o'zakka o'tgan ribosomal oqsillar birikishi natijasida ribosomal subbirlıklar hosil bo'li-shini o'z ichiga oladi. Shunday qilib o'zak strukturalari nuklein kislotalar va oqsillar sintezida asosiy ahamiyatga ega.

O'zak eukariot hujayra-larning doimiy tarkibiy qismi bo'lib, odatda bir, ayrim hollarda bir necha o'zak mavjud. O'zakning kattaligi hayvon organizmining turiga, yoshiga, to'qimalar tipi va funksional holatiga bog'liq. O'zak tipidagi (ya'ni o'zagi katta) va sitoplazma tipidagi (sitoplazmasi ko'p) hujayralar farq qilinadi. O'zakning shakli, odatda, hujayraning shakliga bog'liq, lekin murakkab o'zakli hujayralar (masalan, leykotsitlar) ham uchraydi.

O'zak uni sitoplazmadan ajratib turuvchi qobiq - **kariolemma**, o'zak plazmasi - **karioplazma** va **o'zakchadan** iborat. Xromatin kario-plazmaning muhim tarkibiy qismi hisoblanadi.

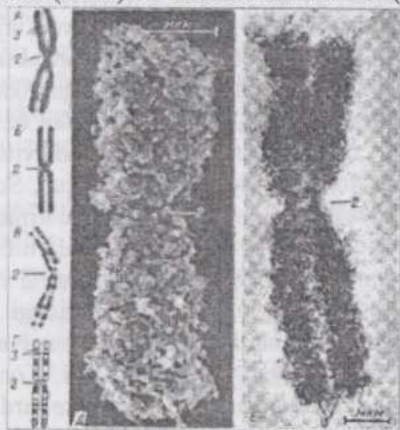
**Kariolemma** ikkita - ichki va tashqi o'zak membranalaridan iborat. Bu ikkala membrana perinuklear bo'shliq vositasida bir-biridan ajralib turadi. Kariolemmaning membranalari o'z tuzilishiga ko'ra, boshqa hujayra membranalaridan farq qilmaydi. Kariolemma tashqi membranasini sitoplazmatik to'r bilan bevosita aloqasi mavjud bo'lishi mumkinligi, gialoplazma tomonidagi yuzasida poliribosomalar saqlashiga ko'ra, sitoplazmatik to'r membrana sistemasiga kiritish mumkin. Ichki membrana esa o'zakdagi xromatin modda bilan aloqador bo'ladi. O'zak qobig'ida xarakterli strukturalar - teshik (pora)lar mavjud. Ular kariolemma membranalarining o'zaro qo'shilishi natijasida hosil bo'ladi. Teshiklarning diametri 80-90 nm, bu teshikda murakkab tuzilgan donador va tolador strukturalar bor. Hujayrada moddalar almashinuvi qanchalik yuqori bo'lsa, kariolemma teshiklarining soni ham shuncha ko'p bo'ladi.

**Karioplazmaning** turli bo'yoqlar, ayniqsa, asosli bo'yoqlarni yaxshi qabul qiladigan zich moddadan iborat qismi **xromatin** (yunon. *chromos*-rang, bo'yoq) nomini olgan. Xromatinning tarkibi DNK va oqsildan iborat. Mitoz yo'li bilan bo'linayotgan hujayralarning xromosomalari ham xuddi shunday xossalarga ega. Bo'linmayotgan hujayrada yorug'lik mikroskopida ko'rinadigan xromatin karioplazmada ma'lum darajada bir tekis tarqalib yoki ayrim-ayrim parchalar holida to'planib joylashishi mumkin.

Interfazadagi o'zakning xromatini dekon-densatsiya natijasida

siyraklashgan (yumshoqlashgan) xromosomalardir. Xromosomalarning to'liq dekonformatsiyalanadigan qismlari **euxromatin** nomini oladi va bu joyda moddalar sintezi yuqori sur'atlar bilan amalga oshadi. To'liq dekonformatsiyalanmaydigan qismlar esa **geteroxromatin** deb nomlanadi. Xromatin mitoz paytida maksimal darajada kondensatsiyalanib zichlashadi va xromosomalar shaklida ko'rinadi. Bu davrda xromatin hech qanday sintez jarayonlarini amalga oshirmaydi. Shunday qilib, interfazdagi o'zakning xromosomalari dekonformatsiya holatida bo'lib, faol ravishda transkripsiya va reduplikatsiya jarayonlarini amalga oshiradi, mitoz paytida esa maksimal darajada kondensatsiyalanadi, moddalar sintezlanishida ishtirok qilmaydi va genetik materialni "qiz" hujayralar orasida taqsimlash vazifasini bajaradi.

**Xromosomalar** (yunon. *chromos*-rang, *soma*-tanacha) DNKning oqsillar (asosan giston oqsili) bilan birikmasi, ya'ni dezoksiribonukleoprotein (DNP)dan iborat tuzilmalardir (11-rasm).



11-rasm. Xromosomaning tuzilishi: Xromosomaning yorug'lik mikroskopida ko'rinishi (A) va sxematik tasviri (B), differensial bo'yalgan xromosoma (C) va uning sxematik tasviri (D). Xromosomaning rastrovchi (E) va megavolt (E) electron mikroskoplarda ko'rinishi; 1-telomerlar; 2-sentromerlar; 3-xromosomaning yelkalari.

DNP molekulari xromosomalarning elementar fibrillarini hosil qiladi. Keyingi paytlarda har bir xromosoma murakkab ravishda taxlanib joylashgan gigant (juda yirik) bir DNP fibrilladan iborat, degan fikr ilgari surilmoqda.

Mitotik xromosomalarni ular eng yuqori darajada kondensatsiyalangan paytda, ya'ni metafazada va anafazaning boshida o'rganish qulay. Bu holatda xromosomalar uzunligi turlicha tayoqchalar shaklida bo'ladi. Ularning ko'pchiligida xromosomani ikki elkaga bo'luvchi birlamchi ingichkalashgan joy - sentromer osonlik bilan kuzatiladi. Elkalari teng yoki

deyarli teng xromosomalar **metatsentrik**, elkalari teng bo'lmaganlari - **submetatsentrik** xromosomalar deyiladi. Bir elkasi juda qisqa, bilinar-bilinmas darajada bo'lgan xromosomalar **akrotsentrik** xromosomalar deyiladi. Sentromer bilan mitoz paytida xromosomalar harakatini ta'minlovchi mitoz dukining mikronaychalari tutashgan bo'ladi. Ayrim xromosomalarning uchlaridan biriga yaqin joyida kichik bir qism - xromosoma yo'ldoshini chegaralab turuvchi ikkilamchi ingichkalashgan joy mavjud. Bu joy aynan shu erda interfazada o'zakcha hosil bo'lgani uchun

**o'zakcha tashkilotchisi** deb nomlanadi. Bu erda ribosomalar RNK sini sintezlovchi DNK joylashadi. Xromosomalarning elkalari telomerlar (oxirgi qismlar) bilan tamom bo'ladi. Xromosomalarning katta-kichikligi ham ularning soni kabi turli organizmlarda har xil bo'ladi. Xromosomalarning soni, katta-kichikligi va tuzilishining o'ziga xosliklari shu turning **kariotipi** deyiladi. Maxsus bo'alganda xromosomalarning turli qismlari bo'yoqlarni bir xil qabul qilmaydi: xromosomalarning uzunligi bo'ylab yaxshi bo'yalgan va bo'yalmagan qismlar navbatlashib keladi. Har bir xromosomaning uzunasiga differensial bo'yalishi o'ziga xos ekanligi ham ahamiyatga ega. Differensial bo'yash usuli bilan xromosomalarning tuzilishi sinchiklab o'rganilgan.

Ma'lum bir turdagi hayvonning barcha hujayralarida kariotipni tashkil qiluvchi xromosomalar soni bir xil ekanligini qayd qilish lozim. Cho'chqaning har bir somatik hujayrasida 40, qo'nyukida 54, qoramol va echkinikida 60, otnikida 66, it va tovuqlarnikida 78 xromosoma bor. Kariotipni tashkil qiluvchi xromosomalarning deyarli barchasi (**autosomalar**) o'z juftiga ega va faqat ikkitasi o'zaro juft emas. O'zaro juft bo'lmagan ikki xromosoma **geteroxromosomal** deb ataladi va X, Y harflari bilan belgilanadi. Kariotipda bu xromosomalar qanday kombinatsiyada mavjud bo'lishi jinsni belgilagani uchun ular **jinsiy xromosomal** deb ataladi. Sut emizuvchilarning urg'ochi jinslari hujayralarida jinsiy xromosomalarning ikkalasi ham X, erkak jinslari hujayralarida bular X va Y dir. Qushlarning erkak jinslarida har ikkala jinsiy xromosoma ham Z, urg'ochilarida esa Z va W bo'ladi. Sut emizuvchilar urg'ochi jinslarining hujayralari o'zagidagi 2 ta X xromosomalardan biri interfazada ish holatida (dekondensatsiyalangan), ikkinchisi esa, nofaol, kondensatsiyalangan holatda bo'ladi. Kondensatsiyalangan nofaol X xromosomani o'zakcha yaqinida, ayrim hollarda kariolemma ichki yuzasida yumaloq yoki oval tanacha holida kuzatish mumkin. Bunday tanacha faqat urg'ochi hayvonlar hujayralarida uchrashi va X xromosoma bilan bog'liqligi uchun **jinsiy xromatin** yoki **Barr tanachasi** deyiladi.

Elektron mikroskop vositasida xromosomalarda dezoksiribonukleoproteidlardan iborat elementar xromosoma fibrillarini kuzatish mumkin. Xromosomadagi DNK molekulari bir necha yuz mikron, hatto bir necha sm uzunlikda bo'lishi mumkin. Xromatin quruq massasining 60-70%i giston va giston bo'lmagan oqsillardan iborat. Gistonlar DNK bilan yaqin aloqada bo'lib, uning molekulasida bir tekis tarqalib joylashadi. Har 8 molekula giston oqsili nukleosoma deyiluvchi xarakterli kompleks hosil qiladi. Nukleosomalar hosil bo'lishi hisobiga DNK molekulasida o'ta yuqori darajada spiralizatsiyaga uchraydi va taxminan 5 marta qisqaradi. Giston

emas oqsillar interfazadagi o'zakning oqsil matriksi deyiluvchi to'r hosil qilib, o'zakning o'ziga xos strukturasi va metabolizmini belgilaydi.

**O'zakcha.** Odatda hamma tirik eukariot hujayralarning o'zagida bir yoki bir necha yumaloq shakldagi, 1-5 mkm kattalikka ega va yorug'likni kuchli sindiruvchi struktura - o'zakcha ko'rinadi. O'zakcha RNKga boy, binobarin, bazofil bo'yaladi. U o'zakdagi eng zich tuzilma bo'lib, xromosomaning hosilasi hisoblanadi va interfazada faol ravishda RNK sintezlaydi. O'zakcha ribosomal RNK va ribosomalar hosil bo'ladigan joy ekanligi aniqlangan.

O'zakchanning tuzilishi bir xil emas: yorug'lik mikroskopida uning nozik tolador tuzilishini kuzatish mumkin. Elektron mikroskopda tolador va donador qismlar ko'rinadi. Donachalarning diametri 15-20 nm, fibrillalarning yo'g'onligi 6-8 nm. Fibrillalar ribonukleoproteid ipchalar, donachalar esa ribosomalarning shakllanayotgan qismlari hisoblanadi. Intensiv ravishda RNK sintezlanayotganda o'zakchada ko'p miqdorda donachalar ko'rinadi, bunday sintez to'xtaganda o'zakcha bazofil zich fibrillar tanachaga aylanadi. RNK sintezini susaytiruvchi moddalar (aktinomitsin, siklogeksimid, gidrooksimochevina va b.) o'zakcha strukturasi o'zgarishiga sabab bo'ladi.

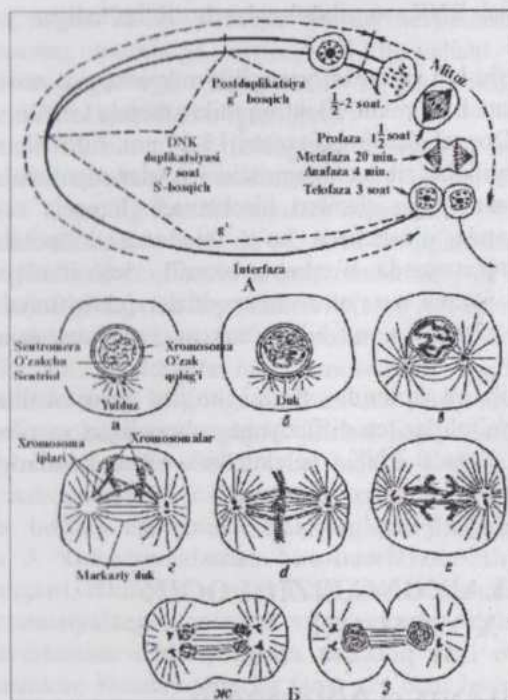
**O'zak shirasi** oqsilning kolloid eritmasi bo'lib, gematoksilin-eozinda bo'yalmaydi. U metabolitlar tez diffuziyaga uchraydigan va ribosoma ribonukleoproteidlari hamda RNK molekulalari o'zak poralariga qarab harakatlanadigan muhitdir.

## HUJAYRALARNING FIZIOLOGIK XOSSALARI

### HUJAYRANING BO'LINISHI

Organizmdagi hujayralar sonining ortishi mavjud hujayralarning bo'linib ko'payishi hisobiga amalga oshadi. Hujayra bo'linishidan oldin DNK sintezi yuz beradi va xromosomalar reduplikatsiyaga uchraydi. Hujayraning bo'linishi boshlanishidan navbatdagi bo'linishigacha, yoki bo'linish boshlanishidan qarib nobud bo'lishigacha bo'lgan yashash davri **hujayra sikli** deyiladi. Yuqori umurtqalilarning voyaga etgan organizmlaridagi turli to'qima va organlar hujayralarining bo'linish qobiliyati bir xil emas. Tabaqalangan va ixtisoslashgan hujayralar (masalan, qon granulotsitlari) bo'linish qobiliyatini to'lig'icha yo'qotgan. Organizmda hujay-

ralari doimo yangila-nib turadigan to'qi-malar - turli epiteliy-lar, qon yetishtiruvchi to'qimalar ham mavjud. Bu xil to'qimalardagi bir qism hujayralar doimo bo'linib, o'z fao-liyatini tugatayot-gan va o'layotgan hujayralarning o'rini oladi. Odatdagi sharoitda ko'paymaydigan hujayralar reparativ regeneratsiya (to'qimalar shikastlangandan keyin tiklanish) jarayonlarida qaytadan ko'payish qobiliyatini tiklashi mumkin.



12-rasm.  
A - mitoz sikli. Sxema (Xem bo'yicha).  
B - mitoz sxemasi (Maeziya bo'yicha), a, b - interfaza, g, d - profaza, e - metafaza, f - anafaza, z - telofaza.

**Hujayra sikli** ikki bo'linish oralig'i - **interfaza** va **mitoz** bo'linish davrini o'z ichiga oladi (12-rasm). Hujayra siklining bosqichlariga ko'ra, ko'payayotgan hujayralardagi DNK miqdori har xil bo'ladi. Bu holni somatik hujayralar ham, gametalar ham ko'payayotganda kuzatish mumkin. Ma'lumki, yetilgan tuxum va urug' hujayralarda xromosomalar soni gaploid bo'lib, DNK miqdori organizmning boshqa hujayralaridagidan 2 marta kamdir. Ploidlik  $n$  harfi bilan belgilanadi, ya'ni  $1n$  sondagi xromosomalarga ega hujayralar gaploid,  $2n$ -diploid,  $3n$ -triploid va h. Shunga mos ravishda hujayraning DNK miqdori (c) hujayra ploidligi bilan bog'liq: xromosomalarning soni  $2n$  bo'lgan (diploid) hujayrada DNK miqdori  $2c$ .

Otalanish jarayonida ikki gaploid hujayra qo`shilishidan hosil bo`ladigan hujayra - zigota diploid ( $2n$ ,  $2c$ )dir. Bundan keyin zigotaning maydalanishidan hosil bo`ladigan diploid hujayralarning navbatdagi bo`linishlari natijasida taraqqiy qiladigan organizmning yetilgan jinsiy hujayralardan tashqari barcha hujayralari odatda diploid bo`ladi.

Diploid hujayralarning hujayra sikli tekshirilsa, ularning populyatsiyasida ham diploid ( $2c$ ), ham tetraploid ( $4c$ ) va oraliq miqdorda DNK saqlovchi interfazadagi hujayralarni uchratish mumkin. Hujayralarning DNK miqdoriga ko`ra, bunday turli xil bo`lishning sababi DNK miqdorining ikki barobar ortishi interfazaning ma`lum bir paytida yuz berishi, bo`linishi esa faqat bu jarayondan keyin amalga oshishi bilan bog`liq.

Butun hujayra sikli to`rt davr: **mitoz** ( $M$ ) hamda interfazaning **presintez** ( $G_1$ ), **sintez** ( $S$ ) va **postsintez** ( $G_2$ ) davrlaridan iborat. Bevosita mitozdan keyin bolanadigan  $G_1$  davrda hujayralar diploid bo`lib, har bir o`zakda  $2c$  miqdorda DNK bor. Bo`linishdan keyin  $G_1$  davrda oqsillar va RNK miqdori ona hujayradagidan kam.  $G_1$  davrda hujayraning o`shishi asosan RNK miqdori ortishi bilan bog`liq bo`lgan hujayra oqsillarining to`planishi hisobiga boradi. Bu davrda hujayraning DNK sinteziga tayyorlanishi boshlanadi. Navbatdagi,  $S$  davrda har bir o`zakka to`g`ri keladigan DNK miqdorining va bunga mutanosib holda xromosomalar sonining ikki barobar ortishi yuz beradi.  $S$  davrdagi turli hujayralarda DNK miqdori  $2c$  dan  $4c$  gacha bo`lishi mumkin. Bu hol DNK sintezining turli bosqichidagi (endigina sintezga kirishgan yoki uni yakunlagan) hujayralar tekshirila-yotgani bilan bog`liq.

$S$  davr hujayra siklining markaziy davridir. DNK sintezi davrini o`tmagan hujayralarning mitoz bo`linishiga kirish hollari uchramaydi. Faqat meyoznning ikkinchi bo`linishi bundan mustasnodir.

$S$  davrda DNK miqdorining ortishiga mutanosib holda RNK sintezi darajasi ham ortib,  $G_2$  davrda u o`zining maksimumiga etadi.  $G_2$  (postsintez) davr **premitotik** davr ham deb ataladi. Bu davrda mitoz amalga oshishi uchun lozim bo`lgan i-RNK, bundan sal avvalroq esa ribosomalarning r-RNK si sintezlanadi. Premitotik davrda sintezlanuvchi oqsillardan tubulin - mitotik dukning oqsillari alohida ahamiyatga ega.  $G_2$  davr oxirida va mitoz davomida xromosomalarning kondensatsiyalanishi bilan RNK sintezi keskin susayib, mitoz paytida umuman to`xtaydi. Shunga mutanosib holda oqsil sintezi ham susayadi va boshlang`ich darajasining 25%i atrofida bo`ladi.

O`simlik va hayvonlarning o`sayotgan to`qimalarida "tinch ho-

latdagi", vaqtincha yoki umuman bo`linishdan to`xtagan hujayralar mavjud bo`lib, ularni  $G_0$  davrdagi hujayralar deyiladi. Ayrim to`qimalarda bunday hujayralar uzoq vaqt o`z morfologik xususiyatlarini o`zgartirmasdan, bo`linishga bo`lgan qobiliyatini saqlovchi kambial (stvol) hujayralar holatida turishi mumkin. Ko`pincha bo`linish qobiliyatini yo`qotish ixtisoslashish va tabaqalanish qobiliyati paydo bo`lishi bilan bog`liq amalga oshadi. Tabaqalanayotgan bunday hujayralar sikldan chiqadi, lekin ma`lum sharoitda (shikastlanish yuz berganda) yana qaytadan siklga kirishi mumkin. Ko`pchilik jigar hujayralari  $G_0$  davrda bo`ladi; ular DNK sintezi va bo`linish kuzatilmaydi. Ammo tajriba sharoitida jigarning bir qismi olib tashlansa, ko`pchilik hujayralarda DNK sintezi boshlanib, ular mitoz bo`linishi mumkin. Boshqa hollarda, masalan epidermisda sikldan chiqqan hujayralar qaytib siklga kirmaydi, ma`lum vaqt faoliyat ko`rsatib, keyin nobud bo`ladi.

## MITOZ

**Mitoz** (kariokinez) yoki murakkab bo`linish hujayralarning keng tarqalgan bo`linish usulidir. Bunda kondensatsiyalangan va reduplikatsiyaga uchragan xromosomalar zichlanib, mitotik xromosomalar shaklini oladi, mitozning axromatin tuzilmalari hosil bo`ladi. Gomologik xromosomalar qarama-qarshi tomonga yo`naladi, hujayra qutblarida to`p bo`lib joylashadi va hujayra tanasining bo`linishi (sitotomiya) yuz beradi. Murakkab bo`linishda hujayralarda izchillik bilan yuz beradigan o`zgarishlarga ko`ra to`rt faza: profaza, metafaza, anafaza va telofaza farq qilinadi (12-rasm).

**Profaza.** S davr tamom bo`lgan, xromosomalar materialining ikki barobar ortishi natijasida interfazani o`tayotgan o`zak 4 c miqdorda DNK saqlaydi. Profaza, yangi mitozning boshlanishida xromosomalar zichlashgan ipsimon strukturalar shaklida ko`rina boshlaydi. Yorug`lik mikroskopida ko`rinayotgan xromosomalarni sanashga harakat qilinsa, ularning soni 2n ga teng bo`ladi. Lekin interfazada reduplikatsiyaga uchraganligi uchun profazadagi har bir xromosoma qo`shaloq bo`ladi. Ularning qo`shaloq ekanligini kuzatib bo`lmaslikning sababi opa-singil yoki gomologik xromosomalarning o`zaro zich yopishib yotganligidir. Keyinroq har bir juftni tashkil qiluvchi "opa-singil" xromosomalar bir-biridan ajrala boshlaydi va bo`linayotgan hujayradagi xromosomalarning umumiy soni 4n ekanligi ko`rinadi. Demak, profazaning boshidayoq xromosomalar ikki "opa-singil" xromosoma yoki boshqacha qilib aytganda ikki xromatidadan iborat

bo'ladi. Ularning soni (4 n) profazada DNK miqdori (4 c) ga aniq mos keladi.

Profazada o'zakcha yo'qoladi, o'zak qobig'i parchalana boshlaydi. Oqsil sintezi bilan bog'liq bo'lgan granulyar sitoplazmatik to'r mayda pufakcha va sisternalarga parchalanib, ribosomalar soni kamayadi. Yana bir muhim hodisa yuz beradi - mitoz duki hosil bo'ladi. S davrda ikkilangan sentriollar hujayraning qarama-qarshi uchlariga, keyinroq dukning qutblari shakllanadigan joyga tomon harakatlanadi boshlaydi. Har bir qutbga qo'shaloq sentriol (diplosoma) yo'naladi. Diplosomalarning harakati bilan birga, har bir diplosoma sentriollaridan birining periferik qismidan boshlanuvchi mikronaychalar shakllana boshlaydi.

Shakllangan bo'linish apparati duk shaklida bo'ladi va bir necha zona: ichida sentriollar joylashgan ikkita sentrosfera zonasi va ularning orasida joylashgan hamda duk tolalaridan iborat oraliq zonani o'z ichiga oladi. Mikronaychalar tubulin oqsilining polimerlanishi natijasida hosil bo'lib, hayvon hujayralarida ularning shakllanishini induksiyalovchi markazlar sentriollar va xromosomalarning kinetoxor (sentromer)lari hisoblanadi.

**Metafaza.** Bu fazada bo'linish duki batamom shakllanib, xromosomalar dukning ekvator tekisligida joylashadi va metafaza plastinkasi (yoki "ona yulduz") hosil qiladi. Metafaza oxiriga borib "opa-singil" xromosomalar (xromatidalar)ning bir-biridan ajralishi nihoyasiga etadi. Bu ikkala xromosomalar o'rtasidagi kontakt saqlanadigan oxirgi joy sentromeridir.

**Anafaza.** Bu fazada barcha "opa-singil" xromosomalarning sentromer vositasidagi aloqasi sinxron ravishda yo'qolib, ular hujayraning qarama-qarshi qutblariga tomon bir-biridan uzoqlasha boradi. Xromosomalar bir xil tezlikda harakat qilib, bu tezlik 0,2-0,5 mkm./sek.ga teng. Anafazaning eng muhim yakuni - hujayra qutblari oldida joylashgan xromosomalarning o'zaro aynan o'xshash 2 ta nabori hosil bo'lishidir. Xromosomalarning qutblarga tomon harakatlanish mexanizmi to'lig'icha aniqlanmagan.

**Telofaza** xromosomalarning o'zaro ajralgan diploid nabori -(2 n)ning ma'lum bir joyda to'xtashi (erta telofaza)dan boshlanadi va yangi interfaza o'zaginging shakllanishi (kech telofaza, erta G<sub>1</sub> davr) hamda "ona" hujayraning ikkita "qiz" hujayraga ajralishi (sitokinez, sitotomiya) bilan yakunlanadi. Erta telofazada xromosomalarning dekondensatsiyalanishi va hajmi ortishi boshlanadi. Ularning membranalar bilan o'ralgan pufakchalarga tegib turgan joylarida yangi o'zak qobig'i hosil bo'ladi. Bu qobiq batamom shakllangach, yangi o'zakchalar hosil bo'la boshlaydi. Hujayra

navbatdagi  $G_1$  davrga o'tadi.

Telofazada yuz beradigan muhim voqea - hujayraning ikkiga bo'linishi (sitotomiya) plazmatik membrananing hujayra ichiga botib kirishidan to'siq hosil bo'lish yo'li bilan boradi.

Mitoz apparati turli omillar ta'sirida shikastlansa, mitozning yoki metafazada to'xtab qolishi yoki xromosomalarning butun hujayra bo'ylab tarqalib ketishi yuz berishi mumkin. Sentriollarning ko'payishi buzilsa, ko'p qutbli va assimetrik mitozlar kuzatiladi. Sitotomiya buzilganda gigant o'zakli yoki ko'p o'zakli hujayralar hosil bo'ladi.

Mitozning biologik mohiyati bo'liyonatgan "ona" hujayra o'zagidagi irsiyat moddasi - DNKning hosil bo'luvchi ikki "qiz" hujayra o'rtasida miqdor va sifat jihatidan teng taqsimlanishidir.

Turli manbalarda keltirilgan ma'lumotlarga qaraganda, mitoz 30 daqiqadan 5 soatgacha davom etadi. Sut emizuvchilar va qushlarning hujayralari uchun mitoz fazalarining davomliligi quyidagicha: profaza-30-60 daq.; metafaza-2-10 daq.; anafaza-2-3 daq.; telofaza-20-35 daq.

O'simlik va sovuq qonli hayvonlarning hujayralarida mitoz ancha sekin boradi. Yosh kalamushlar jigarining hujayralari kunduz soat 6 dan 20 gacha bo'linadi va kelasi kuni ertalabki soat 2-4 da interfazada bo'ladi. Mitozning intensivligi hayvon organizmi va to'qima turi, harorat, kislorod bilan ta'minlanish, muhitning reaksiyasi, sitoplazmaning yopishqoqligini o'zgartiruvchi omillar ta'siri va boshqalarga bog'liq. Mitoz yo'li bilan bo'linayotgan hujayralar sonining bo'linmayotgan hujayralar soniga nisbatining % larda ifodalangan ko'rsatkichi **mitoz ko'effetsienti** deyiladi.

DNK sintezi me'yorli amalga oshib turgan holda mitoz yuz bermasligi yoki uning ayrim bosqichlari oxirigacha bormasligi ortiqcha miqdorda DNK saqlovchi hujayralar hosil bo'lishi - endoreproduksiyaga olib keladi. Endoreproduksiya natijasida hosil bo'lgan, xromosomalarning soni ortgan hujayralar **poliploid hujayralar** deyiladi.  $G_1$  davrdan mitoz bo'linishiga o'tishda mitoz dukining vazifasi va yaxlitligi buzilishi yoki sitotomiyaning buzilishi bir yoki ikki o'zakli poliploid hujayralar hosil bo'lishiga olib keladi. Mitozning endi boshlangan,  $G_2$  davrdan profazaga o'tish paytida to'silishi natijasida hujayra DNK sintezining navbatdagi sikliga kirishib, o'zakkdagi DNKning miqdori progressiv ravishda ortadi. Bunda o'zak hajmining ortishidan boshqa morfologik belgilar namoyon bo'lmaydi.

Voyaga yetgan sut emizuvchilar jigarida tetra-(4n) va oktaploid (8n) hujayralar, shuningdek ploidliligi turlicha bo'lgan ikki o'zakli hujayralar uchraydi. Bunday hujayralarning poliploid holatga o'tishi quyidagicha yuz

beradi. S davrdan keyin DNK miqdori 4 c bo'lgan hujayralar mitozga kirishib, uning barcha bosqichlarini, jumladan, telofazani ham o'tadi, lekin sitotomiya yuz bermaydi. Shu yo'l bilan ikki o'zakli ( $2 \times 2n$ ) hujayra hosil bo'ladi. Agar bunday hujayra yana S davrni o'tsa, uning har ikkala o'zagi 4 s miqdorda DNK va 4 n sondagi xromosomalarga ega bo'ladi. Ushbu ikki o'zakli hujayra mitozga kirishib, metafazada o'zaklarning xromosomalar komplekti umumlashadi, ularning umumiy soni 8 n ni tashkil qiladi. Mitozning keyingi fazalari odatdagidek amalga oshib, ikkita tetraploid hujayra paydo bo'lishining bu tarzda navbatma-navbat kelishi 8 n, 16 n va hatto 32 n sondagi xromosomalarga ega o'zaklar paydo bo'lishiga olib keladi. Jigarda, siydik pufagining epiteliyida, to'r pardaning pigmentli epiteliyida, so'lak bezlari hamda me'da osti bezi atsinuslarida va qizil ilikning megakariotsitlarida poliploid hujayralar hosil bo'lishi shu yo'l bilan amalga oshadi. Somatik hujayralarning poliploidlanishi hujayralar, to'qimalar hamda organlar taraqqiyotining so'nggi (terminal) davrlarida yuz beradi va ko'pincha ixtisoslashgan (tabaqalangan) hujayralarga xos. Poliploidlanish embriogenez (provizor organlarining hosil bo'lishini hisoblamaganda) va jinsiy hujayralarning hosil bo'lishi kabi generativ jarayonlarda, shuningdek stvol hujayralar orasida kuzatilmaydi.

**Amitoz** yoki oddiy bo'linish xromosomalarning spirallanishi, mitoz duki hosil bo'lishi kabi murakkab o'zgarishsiz amalga oshadigan bo'linishdir. Ko'pincha amitozda o'zak bo'yiga anchagina cho'zilib, o'rta qismi ingichkalashadi va tezda bu joydan uzilish yuz beradi. Natijada ikki o'zakli hujayra paydo bo'ladi. Keyinchalik sitotomiya yuz berishi natijasida undan ikkita bir o'zakli hujayra hosil bo'lishi mumkin. Sitotomiya yuz bermagan hollarda ko'p o'zakli hujayralar hosil bo'ladi. Amitoz umumlashtirilgan tushuncha bo'lib uning generativ, degenerativ va reaktiv amitoz kabi xillari mavjud. Generativ amitoz eng sodda hayvonlarda, regenerativ amitoz to'qimalar shikastlanishidan keyin hujayralarning keskin faollashuvida kuzatilsa, degenerativ amitoz mitoz qobiliyatini yo'qotgan, tabaqalanayotgan hujayralarda uchraydi.

Organizmlar tuzilishi, taraqqiyoti va hayot faoliyatining asosi hisoblangan tuzilmani ifodalovchi "hujayra" so'zi bilan yonma-yon "tirik" so'zining ishlatilishi tamomila o'rinlidir. Hujayraning tirikligi (hayot faoliyati) biz yuqorida qarab chiqqan mitoz va amitoz bo'linish va ko'payishdan tashqari oziqlanish, ta'sirlanish, harakatlanish, tabaqalanish, sekretsiya hamda qarish va nobud bo'lish orqali namoyon bo'ladi. Hayotiy jarayonlar doimo harakatda, ya'ni rivojlanishda bo'lib, rivojlanishni shu sistemaga xos ichki ziddiyatlarisiz tasavvur qilish mumkin emas. Ana shunday ichki ziddiyat hamma biologik sistemalar uchun moddalar almashinuvidir.

Hujayralarning hayot faoliyati uchun tegishli shart-sharoitlar: kislorod, oziq moddalar, suv va harorat zarur. Kislorod hujayradagi oksidlanish jarayonlarida ishtirok qiladi. Natijada organik moddalarning kimyoviy energiyasi hujayralar ishlata oladigan energiya - ATF energiyasiga aylanadi. Kislorodni qanday manba'lardan olishiga ko'ra aerob va anaerob hujayralar farq qilinadi. Aerob hujayralar uchun atmosfera kislorodi mutlaqo zarur. Hayvon organizmi hujayralari oqsillar, yog'lar va carbonsuvlarni anorganik moddalardan sintez qila olmaydi. Shuning uchun ular o'simliklar yoki boshqa hayvon organik moddalarini oziq modda sifatida ishlatiladi. Hayotiy jarayonlar uchun zarur bo'lgan haroratning ma'lum daraja atrofida cheklanganligi oqsillarning yuqori haroratga chidamasligi bilan bog'liq. Harorat 43-45<sup>o</sup> bo'lganda oqsillar denaturatsiyaga uchraydi. Tirik hujayralar past haroratlarga nisbatan chidamli bo'ladi. Lekin shuning bilan birga issiq (termal) suvlarda, 80-85<sup>o</sup> haroratlarda, yashovchi tuban (bir hujayrali) organizmlarni uchratish mumkin. Suv kolloid eritma (protoplazma) uchun erituvchi bo'lib, hayotiy jarayonlar uchun muhim ahamiyatga ega. Barcha boikimyoviy jarayonlar suvli muhitda yuz beradi. Yuqorida sanab chiqilgan barcha sharoitlar kompleksi mavjud bo'lganda hujayralarning fiziologik xossalari namoyon bo'ladi.

**Tabaqalanish (differentsiatsiya)** tirik hujayralarga xos muhim xususiyatdir. Organizmning barcha hujayralari yagona hujayra - zigotaning ko'payishi va tabaqalanishidan hosil bo'ladi va odatda barcha hujayralarning o'zagidagi xromosomal va genlar yig'indisi bir xil bo'ladi. Lekin bu hol organizm hujayralarining o'zaro keskin farq qilishiga to'sqinlik qilmaydi, chunki turli hujayralardagi genlarning hammasi ayni bir vaqtda faoliyat ko'rsatmaydi. Zigotaning maydalanishi natijasida hosil bo'lgan embrional tuzilma - blastulada hali bo'lajak to'qima va organlarni farq qilib bo'lmaydi. Bundan keyin blastula hujayralari qayta guruhlanadi, gastrulyatsiya yuz beradi va uchta embrion varag'i shakllanadi. Shu paytdan e'tiboran hujayralarning tabaqalanishi boshlanadi. Tabaqalanish rivojlanayotgan organizmdagi nisbatan bir xil hujayralarning tuzilishi, boikimyoviy xossalari hamda vazifalari o'zgarishi va natijada turli hujayralarga aylanishidir. Tabaqalanishning sabablarini chuqur o'rganish embriologiyaning asosiy masalalaridan biri hisoblanadi.

Hujayralarning oziqlanishida fagotsitoz va pinotsitozning ahamiyati to'g'risida yuqorida to'xtalib o'tdik. Hujayra ichiga atrof-muhitdan oziq moddalarning kiritilishida so'ralish (shimilish) katta ahamiyatga ega. So'rilish plazmolemma ning o'tkazuvchanligi bilan bog'liq bo'lgan murakkab jarayondir. Bu jarayon ichak va buyrak siydik naychalarining

epiteliotsitlarida yaxshi ifodalangan. Soʻrilish eritmadagi maʼlum modda konsentratsiyasi gradientiga qarshi yoʻnalishda ham amalga oshadi. Bunda plazmolemmaning maxsus oqsil-tashuvchilari soʻrilayotgan (tashilayotgan) modda bilan birikadi va vaqtinchalik yangi xil modda (birikma) hosil qiladi. Yangi hosil boʻlgan birikma hujayra ichiga kirishi bilanoq parchalanadi va oqsil-tashuvchi qaytadan plazmolemmaning tashqi yuzasiga chiqadi. Bu jarayon ATF energiyasi sarflanishi hisobiga boradi. Soʻrilgan moddalar sitoplazma organellari ishtirokida hujayra uchun spetsifik boʻlgan oqsillar, yogʻlar va carbonsuvlarga aylanadi.

**Taʼsirlanuvchanlik** atrof-muhitning etarli darajadagi keskin oʻzgarishlariga javob qaytarish xususiyati boʻlib, barcha hujayralarga xosdir. Tashqi muhitni taʼsirlanishga sabab boʻladigan oʻzgarishlari **taʼsirlovchi** (qitiqlovchi) deyiladi. Taʼsirlanish va taʼsirga javob qaytarish hujayraning energiya sarflashi bilan amalga oshadi. Bu energiya dissimilyatsiya natijasida hosil boʻladi, binobarin, hujayra taʼsirga moddalar almashinuvining kuchayishi bilan javob beradi.

Moddalar almashinuvining kuchayishi natijasida hujayra qoʻzgʻalgan holatga oʻtib, protoplazmada hujayraning faol holatini taʼminlovchi vaqtinchalik oʻzgarishlar yuz beradi. Qoʻzgʻalgan sekretor hujayra taʼsirga sekret ajratish, muskul hujayra - qisqarish bilan javob beradi va hokazo. Taʼsirning yoʻnalishi unga boʻladigan javob reaksiyasining yoʻnalishini belgilaydi. Erkin harakatlanuvchi hujayralar taʼsir manbaʼiga yaqinlashadi yoki undan uzoqlashadi, yaʼni **musbat** yoki **manfiy** taksis namoyon qiladi. Yorugʻlik taʼsiriga nisbatan fototaksis, issiqlikka (haroratga) nisbatan - termotaksis, kimyoviy moddalarga nisbatan xemotaksis yuz beradi.

Hujayraga uni halokatga olib kelmaydigan eng kuchli taʼsirlovchi taʼsir qilganda **paranekroz** holati kuzatiladi. Paranekroz chaqiradigan taʼsirlovchidan kuchliroq taʼsirlovchi taʼsirida hujayra nobud boʻladi. Paranekroz hujayraning hayot faoliyatini vaqtincha susaytirib, uni emirilishdan saqlaydi. Katta kuchga ega yoki uzoq davom etadigan taʼsirdan plazmolemmaning oʻz normal oʻtkazuvchanligini tezda tiklay olmay hujayra kritik holatga tushadi. Sitoplazmaga  $\text{Na}^+$  ionlari va boshqa zararli moddalarning kirishi davom etadi. Hujayraning hayot faoliyati buzilib, mitoxondriyalar emiriladi. Hujayra energiyani glikoliz hisobga olib boshlaydi. Natijada batamom oksidlanmagan mahsulotlar (sut kislotasi) toʻplanadi va hujayrada atsidoz yuz beradi. Sitoplazmaning kolloid holati oʻzgarishi donador distrofiyaga sabab boʻladi. Lizosomalarda kislotali fosfatlarga faollashib hujayraning oqsillari parchalanadi (proteoliz). Proteoliz natijasida ammiak miqdori odatdagidan 10 martagacha ortadi. Suv toʻplanishi na-

tijasida sitoplazmaning tiniqligi yo'qoladi. Shunday qilib, hujayraning strukturasi buziladi.

Paranekroz hujayraning juda muhim foydali reaksiyasi bo'lib, uni ta'sirlovchining emiruvchi ta'siridan saqlaydi. Funksiyaning to'xtashi va parchalanish jarayonlarining kuchayishi natijasida hujayra parchalangan elementlardan xoli bo'lish, ularni yangilari bilan almashtirish va odatdagi holatga qaytish uchun etarli energiya to'playdi. Paranekroz qaytar hodisadir.

Hujayralarning ta'sirlovchi ta'sirga javobi faol harakat tarzida bo'lishi mumkin. Hayvon hujayralariga **amyobasimon**, **tukchalar** va **xipchinchalar yordamida harakatlanish** va **qisqarish** (muskul to'qima uchun) xosdir. Amyobasimon harakat harakatlanishning eng sodda turi bo'lib, u maxsus organellalar ishtirokisiz, protoplazmaning o'zi tomonidan amalga oshiriladi. Bunda hujayra vaqtincha hosil bo'ladigan protoplazmatik o'simtalar (pseudopodiyalar - yolg'on oyoqchalar) yordamida harakatlanadi. Harakatning tezligi bir daqiqada 0,5-1,0 mm atrofida bo'ladi. Amyobalar, murakkab hayvonlarda biriktiruvchi to'qimalarning ayrim hujayralari (leykotsitlar) amyobasimon harakatlanadi. Maxsus harakat organellalari - tukchalar va xivchinlar yordamida harakatlanish hayvonot olamida ancha keng tarqalgan. Tukchalar infuzoriyalarda, ko'p hujayralilarning ayrim to'qimalari hujayralarida (masalan, oliy hayvonlarning nafas va jinsiy yo'llarini qoplovchi epiteliy hujayralarida), xivchinchalar xivchinchalilar sinfi vakillarida, ko'p hujayralilarning urug' hujayralarida mavjud bo'ladi. Ular sitoplazmaning ixtisoslashgan o'smalaridir. Tukchalar va xivchinchalarning tuzilishi sentrosoma bilan bog'liq holda yuqorida bayon qilindi. Harakatlanishning bu turi hujayraning nisbatan katta tezlikda harakat qilishini ta'minlaydi.

Muskul to'qima yordamida harakatlanish bu to'qima elementlarining qisqarishiga asoslangan bo'lib, faol harakatlanishning eng murakkab va mukammal turidir. Muskul to'qima elementlari, ulardagi harakat apparatining tuzilishi va qisqarishning gistofiziologiyasi keyinroq (III bobda) yoritiladi. Hujayralar harakatining barcha turlari oqsil molekularining xossalari bilan bog'liq bo'lgan umumiy molekulyar zaminga ega.

**Sekretsiya.** Barcha hujayralar moddalar almashinuvi natijasida hosil bo'ladigan metabolizm mahsulotlarini hujayra atrof-muhitiga chiqaradi. Ayrim hollarda bu mahsulotlar boshqa hujayralarning faoliyati uchun mutlaqo zarur. Organizmning boshqa hujayralari uchun zarur moddalar (sekret) ishlab chiqarishi - sekretsiya ixtisoslashgan moddalar almashinuvining natijasidir. Faqat sekret ishlab chiqarishga ixtisoslashgan hujayralar bez hujayralari deyiladi. Sekret hosil bo'lishida plastinkali kompleksning faoliyati

katta ahamiyatga ega. Sekreksiya organizmning tashqi muhit bilan aloqasi natijasida paydo bo'lgan va asosan epiletiv to'qima bilan bog'liq.

Hujayralarning qarishi va hayot faoliyatining so'nishi. Organizm hujayralari ochiq, o'z-o'zini idora qiluvchi sistemadir. O'z-o'zini idora qilish qobiliyati hujayraning o'ziga taalluqli bo'lishi bilan birga, organizmning nerv va endokrin regulyatsiya mexanizmlariga ham bo'ysunadi. Moddalar almashinuvi natijasida hujayralarning o'zini-o'zi idora qilish qobiliyati asta-sekin so'nib, ularning hayot faoliyati buziladi va qariydi. Yuqorida qarab chiqilgan paranekroz hodisasi ma'lum sharoitlarda nekrobiozga o'tishi mumkin. **Nekrobioz** hujayraning asta-sekin o'lishidir. Katta kuchga ega zararli ta'sirotlar **nekrozga** (hujayraning o'lishi va yemirilishiga) sabab bo'ladi. Nekroz sitoplazma va o'zakda xarakterli o'zgarishlar yuz berishi bilan boradi. Sitoplazmatik to'r va plastinkali kompleks sistemalari yemiriladi. Glikogen va sitoplazmaning bazofilligi yo'qoladi, oqsil sintezi to'xtaydi. O'zak bujmayib kichiklashadi, bir tekis va kuchli bo'yaluvchi (giperxrom) massaga aylanishi (**kariopiknoz**), ayrim-ayrim qismlarga parchalanib ketishi (**karioreksis**) va hatto to'lig'icha erib ketishi (**kariolizis**) mumkin.

**Tirik moddaning hujayraviv tuzilishga ega bo'lmagan shakllari.** Hayvon organizmi to'qimalarida hujayralardan tashqari simplast, sinsitiv va anchagina miqdorda hujayralararo moddalar ham uchraydi. Ayrim hollarda kattagina hajmga ega bo'lgan protoplazma hujayralarga bo'linmagan bo'lib, ko'plab o'zaklar va sitoplazmaga xos organellalar saqlaydi. Bunday tuzilmalar **simplast** (*sin*-birgalikda, *plastos*-hosil bo'lgan, tashkillashgan) deb ataladi. Simplastning yorqin misoli ko'ndalang-targ'il muskul tolasi bo'lib, uning tuzilishi bilan keyinroq (III bobda) batafsil tanishamiz. Qo'shni hujayralar o'simalari vositasida bir-biriga juda tig'iz tegib turishi va ular orasida yorug'lik mikroskopi ko'rsata oladigan yoriqlar bo'lmagan hollarda **sinsitiv** (*sin*-birgalikda, *kytos*-hujayra) hosil bo'ladi. Elektron mikroskop bunday hollarda qo'shni hujayralarning o'zaro tegib turadigan qismlari orasida plazmolemmadan iborat chegara borligini ko'rsatadi. Sinsitiv odatda to'rsimon ko'rinishga ega (masalan, biriktiruvchi to'rsimon to'qima).

Ayrim to'qimalar ko'p miqdorda hujayraro moddalar hosil qiladi. Bu moddalar organellalarga ega emas, ularda moddalar almashinuvi sekin boradi. Hujayraro moddalar hujayralar bilan yaqindan bog'langan va ularning hosilalari hisoblanadi. Ularni **metaplazmatik tuzilmalar** ham deb ataydilar. Kollagen, elastik va retikulin tolalar hamda amorf modda metaplazmatik tuzilmalar bo'lib, ularning tuzilishi biriktiruvchi tolador to'qimalar o'rganilayotganda qaraladi. Tirik moddaning hujayra tuzilishiga ega bo'lmagan shakllari hujayralardan yoki ularning hosilalaridan ikkilamchi yo'l bilan hosil bo'ladi.

## EMBRIOLOGIYA

**Embriologiya** (*embryon* - o'suvchi, homila) otalangan tuxum hujayra - zigotadan ko'p hujayrali murakkab organizm hosil bo'lish jarayonini o'rganadigan fandır. Embriologiya hamma organizmlar taraqqiyotining otalanish va zigota hosil bo'lishidan boshlanib, to shu turdagi voyaga etgan organizmlarga xos bo'lgan hamma organlar sistemalarining hosil bo'lishi bilan tamom bo'ladigan davrini o'rganadi. Embrional taraqqiyot davrida organizmning taraqqiy qilish jarayoni juda intensiv ravishda boradi. Embri-on zigota hosil bo'lgandan to rivojlanayotgan organizmning hamma organlari sistemalari asosan hosil bo'lguncha davom etadigan davrdagi organizmdir. Bu davr ontogenez yoki individual taraqqiyotning **embrional davri** deb ataladi.

Embriologik faktlarni to'plash, ulardan amalda foydalanish juda qadim zamonlardan boshlangan. Bundan 5000 yillar ilgari qadimgi misrliliklar inkubatorida jo'ja chiqarishni bilishganlar va undan keng foydalan-ganlar. Qadimgi Gretsiyada embrion taraqqiyotini yorituvchi asarlar mavjud bo'lgan. Lekin bu asarlarda ko'pgina noto'g'ri fikrlar bo'lgan, albatta.

Aristotel (preformatsiya va epigenez tushunchalarini o'rtaga tash-lagan), Leonardo da Vinchi ("ona" va "bola" qon tomirlari bevosita aloqa qilmasligini aytgan) embriologiya to'g'risida qimmatli ma'lumotlarni qoldirganlar.

Mikroskop ixtiro qilingach, embriologiya, ayniqsa, gurkirab rivojlana boshladi. Garvey (1651) "Hamma tirik mavjudotlar tuxumdandir" degan iborani maydonga tashladi. Dastlabki mikroskopistlardan Levenguk (turli sut emizuvchilar, qushlar, amfibiya, baliqlar va hasharotlar spermiylarini tasvirlab berdi), Malpigi (tovuq embrioni taraqqiyotini o'rgandi), Svammerdam (hasharotlar taraqqiyotini o'rgandi) embriologiya bilan shug'ullangan.

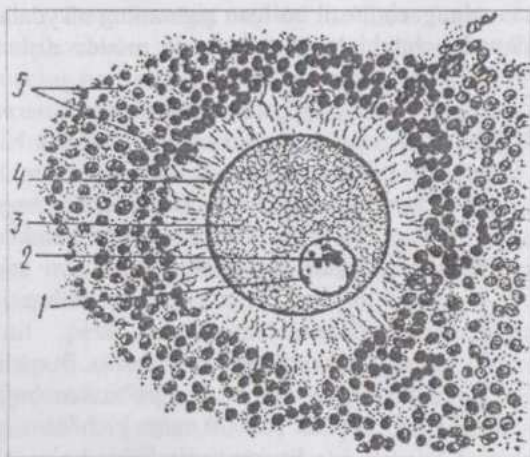
Preformatsiya nazariyasining tarafdorlari (A.Levenguk, Ya.Svammerdam, M.Malpigi, Djems Kuk, A.Galler, Sh.Bonne) organizmlar "dunyoning yaratilishi" paytida yaratilgan va juda kichik (mayda) holda jinsiy hujayralar ichiga joylashgan, degan noto'g'ri, fanning kelajak taraqqiyotiga to'sqinlik qilgan, fikrlarni asoslashga harakat qilishgan.

Epigenez nazariyasini ilgari surgan olimlar (Aristotel, K.F.Volf, G.X.Pander, K.M.Ber, A.O.Kovalevskiy, I.I.Mechnikov) preformatsiyaga keskin qarshi chiqib, organizmlarning taraqqiyoti g'oyasini ilgari surganlar.

Ivan Kuleman qo'ylar tuxumdonida yuz beradigan siklik o'zgarishlarni o'rgangan bo'lsa, Petr Ash odam va turli hayvonlar urug' suyuqligini o'rgangan rus mikroskopist-biologlaridandir.

## Jinsiy hujayralar (gametalar)

**Tuxum hujayra** (*oon* - yunon., *ovum* - lot. tuxum) hamma hayvonlarda nisbatan yirik hujayra hisoblanib, ko'pincha yumaloq shaklga ega, o'zak, o'zakcha organellalar va ko'p miqdorda sitoplazmasi bor (13-rasm). Tuxum hujayra sitoplazmasida oqsil tabiatli kiritma - **sariq modda** uchraydi va bu moddaning miqdoriga asoslanib tuxum hujayralar klassifikatsiya qilinadi. Sariq moddasi kam tuxum hujayralar - **oligoletsital** (*oligos*-kam, *lecithos*-sariq modda), sariq moddasi o'rtacha miqdordagi tuxum hujayralar - **mezoletsital** (*mesos*-o'rtacha) va sariq moddasi ko'p tuxum hujayralar - **poliletsital** (*polys*-ko'p) **tuxum hujayralar** farq qilinadi.



13-rasm. Sut emizuvchilarning tuxum hujayrasi.  
1-o'zak; 2-o'zakcha; 3-sitoplazma; 4-birlamchi qobiq; 5-ikkilamchi qobiq.

Sariq moddaning sitoplazmada joylashishiga ko'ra, **izoletsital** yoki **gomoletsital** (*isos*, *homos* - bir xil, o'xshash) tuxumlar (bunga oligoletsital tuxumlar misol bo'ladi), **teloletsital** (*telos* - oxiri) tuxumlar (bunga mezo- va poliletsital tuxumlar misol bo'ladi) va **sentroletsital** (ayrim hasharotlar tuxumi) tuxumlar uchraydi. Izoletsital tuxumlarda sariq

modda sitoplazmada bir tekis tarqalgan, teloletsital tuxumlarda qutblardan biriga, sentroletsital tuxumlarda esa markazga to'plangan bo'ladi.

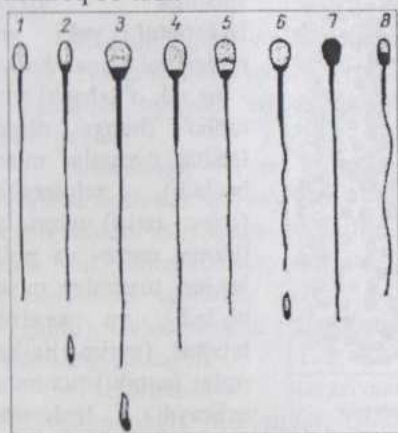
Tuxum hujayralarning bir yoki bir necha pardasi bo'lib eng birinchisi **xususiy parda** yoki **birlamchi parda** deyiladi. Birlamchi parda tuxum hujayra sitoplazmasi (tuxum hujayra moddasi) hisobiga hosil

bo'lgan. Bu parda barcha hayvonlar tuxum hujayralariga xos bo'lib, **vitellin parda** deyiladi.

**Ikkilamchi pardalar** tuxumdonning tuxum hujayrani o'rab turuvchi hujayralari - **follikulyar hujayralar** hisobiga hosil bo'ladi. Bu pardalar tuxum hujayra o'sayotgan va rivojlanayotganda unga oziq moddalar etkazib berish uchun xizmat qiladi. Sut emizuvchilar tuxumining yaltiroq pardasi (*zona pellucida*) va nurli toji (*corona radiata*) ikkilamchi pardalardir. Nurli tojni parda hisoblamasa ham bo'ladi, chunki u follikulyar hujayralardan iborat. Yaltiroq pardaning ichki qismi neytral, tashqi qismi kislotali mukopolisaxaridlarga boy.

**Uchlamchi pardalar** tuxum hujayra tuxum yo'lidan o'tayotganda, tuxum yo'lidagi bezlar ishlab chiqaradigan sekret hisobiga hosil bo'ladi. Masalan: qushlar tuxumini qoplab turuvchi po'choq, po'choq osti pardalar va tuxum oqsili uchlamchi pardalar hisoblanadi. Taraqqiy qilayotgan embrion oqsilning tarkibiy qismlarini va hatto tuxum po'chog'idagi mineral moddalarni ham o'zlashtiradi.

Tuxum hujayrada **animal** (yuqorigi) va **vegetativ** (pastki) qutblar farq qilinib, tuxum hujayra otalangach, hosil bo'lgan zigotaning maydalaniishi animal qutbdan boshlanadi, chunki bu qutbda sariq modda nisbatan kamroq bo'ladi.



14-rasm. Uy hayvonlarining urug' hujayralari:  
1-ayg'irniki; 2-eshakniki; 3-buqaniki; 4-qo'choqmiki; 5-takaniki;  
6-cho'chqaniki; 7-itniki; 8-mushukniki; pastda - 2, 3, 6 -  
boshchani yon tomondan ko'rish.

aksariyat ko'pchilik hollarda, ushbu tarzda tuzilgan bo'lib, bu ular bajaradigan vazifaning bir xilligiga bog'liq.

**Spermiyning boshchasi** turli hayvonlarda turlicha shaklga ega:

**Urug' hujayrasi** (*spermiy*, *spermatozoid*, spermatozoon) harakatchan hujayra bo'lib, tuxum hujayraga nisbatan ancha mayda (kichik), ehtiyot oziq moddalar deyarli yo'q, shuning uchun erkak hayvon organizmidan tashqarida, mustaqil ravishda uzoq fursat yashayolmaydi (14-rasm). Buqaning urug' hujayrasi sigir tuxum hujayrasidan 160000 marta kichik.

**Spermiy** boshcha, bo'yincha, oraliq yoki bog'lovchi bo'lim, dumchani asosiy va oxirgi bo'limlariga ega. Hayvonot dunyosida bir-biridan ancha uzoq turuvchi hayvonlarning urug' hujayralari,

ayg'irlarda ovalsimon, bo'qalarda - noksimon (14-15-rasmlar). Boshcha asimmetrik tuzilgan bo'lib, qoshiqchaga o'xshaydi. Boshchanning oldingi qismida plastinkali kompleksning o'zgarishidan hosil bo'lgan **akrosoma** (*acros*-yuqorigi, chetki; *soma*-tana) joylashadi. Akrosoma gialuronidaza fermentiga boy. Boshchanning akrosomadan keyingi qismi zichlashgan o'zak moddasidan iborat.

**Bo'yincha** boshchadan bazal plastinka bilan ajralib turuvchi, uncha katta bo'lmagan qism. Bo'yinchaning sitoplazmasi ikkita sentriolga ega. O'zakka yaqin joylashgan oldingi (proksimal) sentriol silindrga o'xshash tipik tuzilishni saqlab qolgan va otalanish yuz berganda zigota tarkibiga o'tib, uning maydalanishida ishtirok qiladi. Ikkinchi (distal) sentriol o'z tuzilishini ancha o'zgar-tirgan bo'lib, spermiy-ning harakat apparati tarkibiga kiradi.

**Bog'lovchi qism** spermiy dumchasining asosi bo'lib, dumcha-ning o'q ipchasi va mitoxondriyalarga boy sitoplazmadan iborat. Bu joyda glikogen va boshqa makroergik moddalarning joylanishi bog'lovchi qism spar-miyni energiya bilan ta'minlashini ko'rsatadi.

**Dumchanning asosiy bo'limi** faqat o'q ipcha va uni o'rovchi sitoplazmadan iborat bo'lib, sitoplazmada ATF-aza fermenti, sitoplazmaning periferik qismida esa tayanch fibrillalar bor.

**Dumchanning oxirgi bo'limi** - ingichkalashib boruvchi o'q ipchadan iborat bo'lib, tashqaridan faqat plazmolemma bilan o'ralgan.

Xivchinchalar va tebranuvchi tukchalar shaklidagi harakat apparati hayvonot olamida juda keng tarqalgan bo'lib, eng sodda hayvonlarda ham, yuqori tabaqalangan hayvonlarda ham ularning tuzilishi umumiy bir asosga ega va o'z kelib chiqishi jihatidan yuqorida ta'kidlab o'tganimizdek sentrosoma bilan bog'liq.

Har qanday xivchin yoki tebranuvchi tukcha asosida doimo sentrioldan hosil bo'lgan bazal tanacha yotadi. Tukchanning o'q ipi sentriolning davomidir. Shuning uchun ham tukchanning yoki xivchinchaning periferik qismida 9 (yoki 18, 27) ta mikronaycha joylashadi. Sentrioldan farqli o'laroq xivchinchada yoki tukcha yana 2 ta markaziy mikronaychaga ega. Ya'ni xivchinchada (dumchada)gi mikronaychalar formulasi  $9+2$  ga teng. Markazda joylashgan mikronaychalar qisqarish, periferiyadagilari qo'zg'alishni o'tkazish vazifasini bajaradi, deb taxmin qilinadi.

Dumchanning periferik qavati toq sondagi mikronaychalarga egaligi (asimmetriya) va markaziy mikronaychalarning joylashishi dumchanning faqat bir tekislikda qisqarishini ta'minlaydi. Spermiy boshchasining asimmetrik (qoshiqchasimon) tuzilishi va dumchanning bir tekislikda qisqarishi uning aylanma va ilgariylanma (parmasimon) harakat qilishiga sababchi

bo'ladi.

**Spermiyning ayrim biologik xossalari.** Sperma tarkibida 10 mlrd.gacha (ayg'ining eyyakulyatida) urug' hujayra bo'ladi. Urug'lanish va o'tlanish uchun esa bundan ancha kam sondagi spermiylar ham etarli bo'lib, hayvonlarni sun'iy urug'lantirish ana shu hodisaga asoslangan. Sun'iy qochirishni muvaffaqiyatli amalga oshirish uchun spermiyning biologiyasini chuqur bilish zarur. Erkak hayvon jinsiy yo'llarida spermiylarda moddalar almashinish darajasi juda past bo'lib, urg'ochi hayvon jinsiy yo'llariga tushgach, ular faollashadi va 2-5 mm/daqiqqa tezlikda harakat qiladi.

Spermiy harakatining yo'nalishi reotaksis bilan belgilanadi. Jinsiy yo'llardan oqayotgan suyuqlikning haddan ziyod ko'pligi, kislotali muhit va shuning kabilar reotaksisning yo'qolishiga olib keladi. Spermiydagi oziq moddalar kamligi tufayli, u erkak hayvon jinsiy yo'llaridan tashqarida 24-36 soat ichida halok bo'ladi.

Spermani oziq moddalarga boy maxsus suyultirgichlar bilan suyultirish yoki kuchli sovutish ( $78^{\circ}$ - $196^{\circ}$ C) yo'li bilan spermiylarning saqlanish vaqtini uzaytirish mumkin. Spermiylar ionlar, kislotalar ta'siriga va elektr zaryadining o'zgarishiga chidamsizdir.

Jinsiy hujayralar somatik hujayralardan bir qancha xarakterli belgilari bilan farq qiladi. Yetilgan jinsiy hujayralar (gametalar) o'zagidagi xromosomalarning soni gaploid bo'ladi. Gametalarda o'zak sitoplazma nisbati somatik hujayralarnikidan keskin farq qiladi. Masalan, tovuq tuxumidagi sariq modda miqdori boshlang'ich hujayra hajmidan millionlarcha marta ( $4 \cdot 10^7$ ) ko'p. Spermiylar juda kichik - timsohniki 20 mkm, odamniki va ko'pchilik uy hayvonlarniki 50-70 mkm, amfibiya-*discoglossus pictus* niki 2 mm uzunlikda bo'ladi. Hozirgi zamon odamlarining (6 mlrd. ga yaqin) taraqqiy qilishida ishtirok qilgan spermiylarning jami hajmi 2 ta no'xatdek keladi. Spermiy o'zagi somatik hujayra o'zagidan uncha kichik bo'lmasda sitoplazmasi juda kam.

Jinsiy hujayralarda moddalar almashinuvi depressiya holatida bo'lib, B.P. Tokin (1955) bu holatni anabiozga o'xshatishni taklif qilgan. Uzoq vaqt davomida biologlar jinsiy hujayralar kam tabaqalangan "totipotent" hujayralardir, degan fikrni ilgari surib kelganlar. Aksincha, urug' va tuxum hujayralar yuqori darajada tabaqalangan, juda ko'p maxsus tuzilmalar: otalanishni ta'minlovchi moslamalar, tuxum qobiqlari va boshqalarga ega. Turli hayvonlar tuxumi sariq moddaning miqdori va joylashishiga ko'ra turlichaligi embrional taraqqiyotning o'ziga xos tomonlarini ta'minlaydi.

Moddalar almashinuvining o'ta sustligi jinsiy hujayralar bo'linish

qobiliyatining yo`qolishiga sabab bo`ladi. Urug` hujayraning bo`linayotganini hech kim kuzatgan emas, tuxum hujayra otalanishsiz yoki biror partenogenetik omilning ta`sirisiz bo`linmaydi.

Jinsiy hujayralar yuqori darajada ixtisoslashgan va tabaqalanganligining belgisi tuxum hujayralarning o`ziga xos pardalarga egaligidir. Kelib chiqishiga ko`ra, birlamchi, ikkilamchi va uchlamchi pardalar borligi yuqorida qayd qilindi.

## GAMETOGENEZ, MEYOZ VA OTALANISH

**Gametogenez** - jinsiy hujayralarning paydo bo`lishdan to otalanish qobiliyatiga ega bo`lgan o`tadigan taraqqiyotdir. Birlamchi jinsiy hujayralar sariq xalta endodermasida vujudga keladi, keyinchalik esa gonadalar - urug`don va tuxumdonga tushadi. Ular ishqorli fosfazaga boy bo`lib, boshqa hujayralardan yirik.

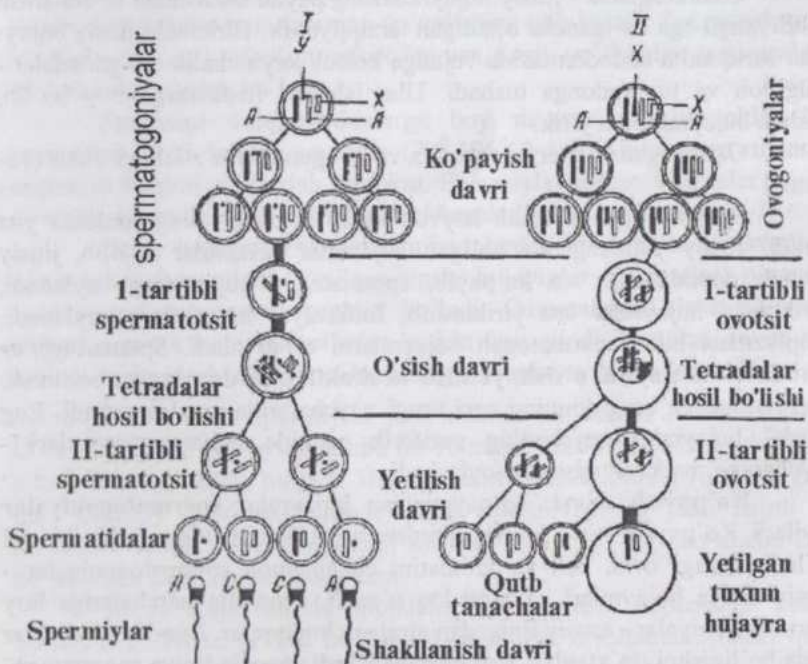
Gametogenez **spermatogenez** va **ovogenezni** o`z ichiga oladi (16-rasm).

**Spermatogenez** erkak hayvon jinsiy bezlari - urug`donlarda yuz beradi. Jinsiy yetilishgacha bo`lgan hujayralar gonositlar deyilib, jinsiy yetilish paytida ular tez ko`payib, spermatogen hujayralarga aylanadi, yordamchi hujayralar esa yiriklashib, follikulyar hujayralarga aylanadi, sitoplazmasi bilan spermatogen hujayralarni o`rab oladi. Spermatogenez to`rt davr: **ko`payish**, **o`sinh**, **yetilish** va **shakllanish davrlariga** bo`linadi. Spermatogenez urug`donning egri urug` naychalarida amalga oshadi. Eng "yosh" hujayralar naychani periferik qismida, voyaga yetganlari - naychani markaziy qismida joylashadi.

**Ko`payish davri:** ko`payayotgan hujayralar **spermatogoniyalar** deyiladi. Ko`payish mitoz bo`linishlardan iborat. Spermatogoniyalar ikki xil bo`ladi: o`zagi oval, och va xromatini changsimon spermatogoniyalar - asosiy liniya hujayralari va yumaloq o`zakli, xromatin parchalariga boy spermatogoniyalar - asosiy liniyadan ajralgan hujayralar. Bunday hujayralar tezda bo`linishni to`xtatib o`sinh davriga kiradi. Asosiy liniya spermatogoniyalari yana bo`linib, spermatogoniyalar hosil qiladi.

**O`sinh davri:** o`sayotgan hujayralar **birinchi tartibli spermatotsitlar** deyiladi. Ular yirik hujayralar bo`lib, o`zagida meyoza xos bo`lgan muhim o`zgarishlar yuz beradi. Birinchi tartibli spermatotsitda xromosomalar biroz spirallangan holda qolib, ularni yorug`lik mikroskopida ko`rsa bo`ladi. Spiralizatsiya kuchsiz darajada bo`lgani uchun xromosomalar juda ingichka ip shaklida ko`rinadi va genetikada bu faza **leptoten**

faza (lepto-nema deyiladi (*leptos*-ingichka, *taenia*-tasma, *nema*-ip). Keyingi fazada gomologik xromosoma-lar bir-biriga tortilib, yaqinlashib, yon tomon-lari bilan zich yopishishadi - bu **zigoten faza** (zigonema, sinapsis) deyiladi (*zeugninae*-birikmoq, *synapsis*-tegib turish, qo`shilish). Bu fazada ota-onadan olingan xromosomalar - gomologik xromosomalardan autosomalalar o`rtasida genlar almashishi yuz beradi. Keyin autosomalalar keskin spirallashib yo`g`onlashadi. Bu faza **paxiten faza** (paxinema) deyiladi (*pachis*-yo`g`on). Bu fazadan keyin autosomalalar bir-biridan itarila boshlaydi va **diploten faza** (diploonema) boshlanadi (*diploos*-qo`shaloq). Diploonema fazasida har bir autosoma ikkitadan xromatididan iborat bo`lib, bir-biri bilan zigonemada sinaps (kon`yugatsiya) hosil qilgan ikki autosoma tetrad holida ko`rinadi.



16-rasm. Spermatogenez (I) va ovogenez (II) sxemasi - otaning xromosomalari qora rang, onaning xromosomalari rangsiz.

A-autosomalalar, X,Y-jinsiy xromosomalalar. Ko'payish davrida mitoz yo'li bilan bo'linuvchi diploidligini saqlab qoluvchi spermatogoniya va ovogoniyalarning uch avlodi ko'rsatilgan.

O`zagida bunday murakkab o`zgarishlar yuz bergan birinchi tartibli spermatotsit yetilish davriga kiradi. Yetilish davrida jinsiy hujayra diploid holatdan gaploid holatga o`tadi, ya`ni hujayrada mavjud bo`lgan xromoso-

malarining yarim soni qoladi. Bu jarayon hujayra interfazani o'tmasdan, DNK molekulalari ikkilanmasdan bo'linishi natijasida yuz beradi. Birinchi meiotik bo'linish (yetilish bo'linishi) natijasida birinchi tartibli spermatotsitdan ikkita ikkinchi tartibli spermatotsit hosil bo'ladi. Bu bo'linishda har bir tetradadan bir xromosoma - ikki xromatida ikkinchi tartibli spermatotsitga o'tadi. Ikkinchi tartibli spermatotsitlarda interfazani o'tmasdan, ya'ni DNK molekulalari ikkilanmasdan, yana bo'linadi va spermatidalarga aylanadilar. Sentromerlar parchalanish oqibatida har bir spermatida avvalgi tetradadan faqat bitta xromatida oladi. Bu xromatida endi mustaqil xromosomadir. Oqibatda "qiz hujayralar" o'zagidagi xromosomalarning soni gaploid holga kelib, bunday bo'linishini **reduksion** yoki **meyoz bo'linish** deyiladi (*meiosis*- kamaytirmoq, yunon. *reducere* - kamayish). Meyozning birinchi bo'linishi reduksion bo'linish, ikkinchisi ekvatsion bo'linishdir.

Shuni esda tutish kerakki, X va Y xromosomalar birinchi tartibli spermatotsitning ikki marta bo'linishi natijasida hosil bo'lgan to'rt spermatidalarining boshqa-boshqalarida bo'lib, hosil bo'lgan spermatida (keyinroq spermij)larning 50%i X, 50%-i Y jinsiy xromosomaga ega bo'ladi.

**Shakllanish davri**- "nishonlangan" atomlar bilan o'tkazilgan tekshirishlarning ko'rsatishicha, yetilish va shakllanish davridagi erkaklik hujayralarida murakkab o'zgarishlar yuz berishiga qaramay, ularga tashqaridan moddalar kirishi keskin tormozlanadi. Sitoplazmaning eng faol zonasi - plastinkali kompleks zonasi hisobiga mukopolisaxaridlarga boy akrosoma hosil bo'ladi, o'zakning akrosomaga qarama-qarshi tomonida sentriollar joylashadi. Distal sentrioldan dumchani o'q ipchasi o'sadi. Distal sentriolning ikkiga bo'linishidan hosil bo'lgan halqa dumcha o'sishi bilan o'q ipcha bo'ylab orqaga suriladi va o'zi bilan sitoplazma, mitoxondriyalarni ergashtirib ketadi hamda bog'lovchi bo'limni hosil qiladi. Sitoplazma orqaga qarab siljishni davom ettirib, dumcha asosiy bo'limining qobig'ini hosil qiladi. Spermatidaning spermij tarkibiga kirmagan qismlari so'rilib ketadi.

**Oogenez** (ovogenez) uch davr: **ko'payish**, **o'sish**, va **yetilish davrlariga** bo'linadi. Bu jarayonning spermatogenezdan muhim farqi shuki, u juda uzoq davom etadi. Ovogenezning ko'payish davri embrionning tuxumdonida yuz beradi, organizm tug'ilish vaqtiga kelib tugallanadi. Ayrim tadqiqotchilar bu jarayon kemiruvchilarda hayvonning butun umri davomida yuz berishini qayd qiladilar. Organizm tug'ilgach, tez orada uning tuxumdonida ovogenezning o'sish davri boshlanadi.

Tuxum hujayraning yetilishi urg'ochi hayvon jinsiy balog'atga yetgach, ovulyatsiyadan (uchlamchi follikul yorilib, ovotsit tuxumdonidan chiqqandan) so'ng yuz beradi.

**Ko'payish davridagi** yosh tuxum hujayralar - **oogoniyalar** nisbatan mayda, sitoplazmasi kam bo'lib, yanada maydaroq follikulyar hujayralar bilan o'ralgan.

**O'sish davri** spermatogenezning o'sish davriga nisbatan ham murakkabroq bo'lib, bu davrda meyozga tayyorgarlik bilan birga oziq moddalarning to'planishi ham yuz beradi. O'sayotgan hujayralar birinchi tartibli ovotsitlar deyiladi. Ko'payish davrining oxirgi bo'linishidan keyin hosil bo'lgan yosh **birinchi tartibli ovotsitlar** interfaza holatiga o'tmasdan, bo'lajak meyozga tayyorgarlik ko'ra boshlaydi (bu jarayonning batafsil bayoni genetika kursida beriladi), ya'ni leptoten, zigoten, paxiten va diploten fazalarni o'tadi.

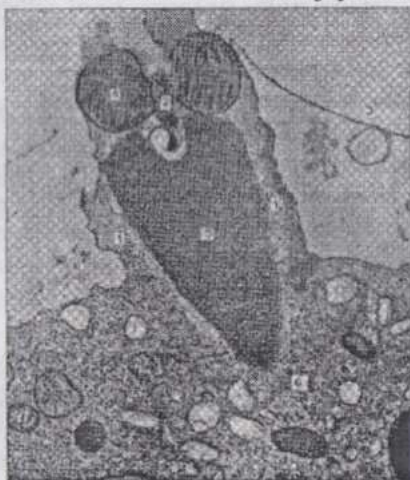
Keyin xromosomalar bir-biridan uzoqlashadi, despiralizatsiyaga uchraydi va o'sish davrining oxirigacha ko'rinmay qoladi. Bu vaqtda ovotsitda sintetik jarayonlar intensiv ravishda boradi va bunda xromosomalar faol qatnashadi. Birinchi tartibli ovotsitda moddalar to'planishi ikki faza - **previtellogenez** (kichik o'sish fazasi) va **vittellogenez** (katta o'sish fazasi)ga bo'linadi.

**Previtellogenezda** kelajakda yuz beradigan oqsil sinteziga tayyorgarlik ko'riladi: sitoplazma ko'payadi, ribosomalar, mitoxondriyalar soni ortib, plastinkali kompleks strukturalari taraqqiy qiladi. O'zak yaqinida "sariqlik tana" yoki "mitoxondrial bulut" hosil bo'ladi. Mitoxondrial bulut tarkibiga organellalar bilan birga yog' tomchilari ham kirishi mumkin. RNK sintezida o'zakchanning roli ham sezilarlidir.

**Vitellogenezda** intensiv ravishda oqsillar sintezlanadi va sariq modda to'planadi. Bu jarayonda ovotsitni kerakli moddalar bilan ta'minlaydigan follikulyar hujayralar ham faol ishtirok qiladilar. Follikulyar hujayralarga yaqin zonada birinchi tartibli ovotsitning po'stloq (kortikal) qavatida sitoplazmaning mitoxondriyalarga boy faol qavati hosil bo'ladi.

Poliletsital tuxumlarda sariq modda to'planishi, ayniqsa, intensiv boradi. Masalan: tovuqlarda ovotsit diametri 6 mm ga etish bilan sariq modda to'planishi keskin ortadi, bir kecha-kunduzda 2 mm qalinlikda, keyingi 24 soat ichida esa  $5000 \text{ mm}^3$  gacha sariq modda to'planadi. 5-8 kun davom etadigan vitellogenez fazasida jami sariq moddaning 99 foizi hosil bo'ladi. Sariq modda sintezlanishida butun organizm, ayniqsa, jigar faol ishtirok qiladi va hosil bo'lgan sariq modda qon orqali ovotsitga keladi. Previtellogenezda moddalar ovotsitning o'zida o'zak va uning atrofida joylashgan organellalarning faol ishtirokida yuz bersa, vitellogenezda moddalar qisman yoki batamom ovotsitdan tashqarida sintezlanadi. Bu paytda organellalar butun sitoplazma bo'ylab tarqalgan bo'ladi yoki kortikal zonada joylashadi.

**Yetilish** ketma-ket yuz beradigan ikki marta bo'linish (meyoz) bo'lib, odatda tuxumdondan tashqarida, ayrim hollarda hatto urug' hujayra ovotsitga kirishidan so'ng amalga oshadi. Bu jarayon natijasida tuxum hujayra gaploid holatga o'tadi. Birinchi tartibli ovotsitning bo'linishidan ikkinchi tartibli ovotsit va birinchi tartibli reduksion tanacha hosil bo'ladi, ikkinchi tartibli ovotsitning bo'linishi natijasida yetilgan tuxum hujayra va ikkinchi tartibli reduksion tanacha vujudga keladi. Reduksion tanachalar ikkinchi tartibli ovotsit va etilgan tuxum hujayraga nisbatan ko'p marta kichik, ular yordamida yetilayotgan tuxum hujayrasi "ortiqcha" xromosomalardan xalos bo'ladi. Ular tez orada so'rilib ketadi. Yetilish (meyoz)ning ikkinchi bo'linishida tuxum hujayrasining sentrosomasi yo'qoladi.



17-rasm. Qabul qiluvchi do'mboqcha tomonidan tuxum hujayra sitoplazmasiga tortib kiritilayotgan spermii (electron mikrofotoografiya);

1-qabul qiluvchi do'mboqcha; 2-spermiy sentrioli; 3-otalanish qobig'i; 4-mitoxondrial tanacha; 5-spermiyning o'zagi; 6-tuxum hujayraning sitoplazmasi (Villi va Diete bo'yicha).

urug'lantirishda spermani haddan tashqari suyultirib yuborish yaramaydi. Keyin spermiiylar tuxum hujayraning yaltiroq pardasi ichiga kiradi va nihoyat boshchasi bilan sariq (vitellin) pardaga tegib, uning dumchasi harakatdan to'xtaydi. Tuxum hujayra va spermiiy o'zaro murakkab ta'sir ko'rsatib, spermiiy tuxum hujayra ichiga kiritiladi (17-rasm). Vitellin parda qalinlashib, otalanish pardasiga aylanadi va tuxumga boshqa spermiiylarning kirishiga to'sqinlik qiladi. Sariq moddasi kam tuxum hujayralar otalanganida tuxum ichiga bir spermiiy kiritiladi va bunday otalanish **mono-**

### **Otalanish** onalik va

otalik jinsiy hujayralari (gametalar)ning qo'shili-shidir. Natijada **zigota** (yunon. *zeuqnyai*-birik-moq) hosil bo'ladi va undan yangi organizm taraqqiy qiladi. Urug' suyuqligi urg'ochi hayvon jinsiy yo'llarga kiritilgan (urug'lanish)dan so'ng spermiiylar tuxum hujayrasiga yaqinlashadi va maxsus fermentlar yorda-mida follikulyar hujayra-larni birlashtirib turuvchi mukopolisa-xaridlarni parchalab nurli toj deyiluvchi ikkilamchi pardani yemira bosh-laydi. Buning uchun ma'lum miqdordagi urug' hujayralari talab qilinadi va sun'iy

**spermiya** deyiladi. Sariq moddaga boy tuxumlar otalanganda tuxum hujayra ichiga bir necha spermiy kirishi (**polispermiya**) kuzatiladi. Polispermiyada ham zigota o'zaginging shakllanishida faqat bir spermiy ishtirok qiladi, qolganlari esa yordamchi ahamiyatga ega. O'talanish yuz berganda spermiyning boshcha va bo'yinchasi tuxum hujayra ichiga kiritilib, qolgan qismlari tashqarida qoladi va ahamiyati yo'q. Spermiy tuxum hujayra ichiga kiritilishi bilan tuxumning yetilishi tugallanadi. Spermiyning ichkariga kiritilgan boshchasi shishib **otalik pronukleusiga** aylanadi. Yetilgan tuxum hujayraning o'zagi esa **onalik pronukleusini** hosil qiladi, Ikkala pronukleus ham zigotaning markaziga qarab siljiydi. (18-rasm).

Spermiy tomonidan kiritilgan sentrosoma ishtirokida mitoz duki hosil bo'ladi. Ikki pronukleusning umumlashib, sinkarion hosil qilishi organizmlarga xos diploid to'plamga ega o'zakning tiklanishiga olib keladi. Pronukleuslarning qobig'i erib ketadi, tuxum hujayra va spermiy xromosomalari ekvatorial plastinka shaklida joylashib, embrional taraqqiyotning navbatdagi bosqichi - maydalanish boshlanadi.

Bir turdagi organizm tuxum hujayrasi faqat shu turdagi organizm urug' hujayrasi bilan otalanadi - ya'ni otalanish qat'iy tanlanish asosida boradi. O'talanish natijasida xromosomalar to'plamida jinsiy xromosomalar kombinatsiyasiga qarab, organizmning jinsi belgilanadi. Tuxum hujayrasi X xromosomaga ega spermiy bilan otalansa urg'ochi jins rivojlanib, Y xromosomaga ega spermiy bilan otalanganda erkak jins rivojlanadi.

Turli zoologik guruhlariga kiruvchi organizmlarda tuxum hujayraning otalanmasdan taraqqiy qilishi ham kuzatiladi. Bu hodisa **partenogenez** deyilib, hasharotlar, tuban qisqichbaqasimonlar, mollyuskalar, baliqlarda kuzatilgan. Sun'iy partenogenez tuxum hujayrasiga turli fiziko-kimyoviy omillar ta'sir qildirib amalga oshiriladi. Ipak qurtida bu hodisani zoolog A.A.Tixomirov (1886) o'rgangan. Akademik B.L.Astaurov va uning laboratoriyasi xodimlari bu hodisani chuqur o'rganib va nozik tajribalar o'tkazib, partenogenez yordamida ipak qurtida jinsni boshqarish (regulyatsiya qilish)ga muvaffaq bo'ldi.

**Klonlash** ("klon" - navda, shoxcha) yoki individning genetik aniq nusxasini olish. Odatda, hayvonlar o'simliklardan farqli o'laroq, vegetativ yo'l bilan ko'paymaydi. Faqat sodda hayvonlardagina vegetativ ko'payish (kurtaklanish)ni jinsiy ko'payish bilan navbatma-navbat almashinishi kuzatiladi.

**Vegetativ ko'payish** natijasida hosil bo'ladigan individlar "ona" organizmning genetik aniq nusxasi hisoblanadi. Mikroorganizmlar, o'simliklar va sodda hayvonlarga xos klonlar hosil qilish hayvonot olamining keyingi evolyutsiyasi natijasida yo'qotilgan. Aniqrog'i bunday

xususiyat ko'p hujayrali hayvonlarning voyaga yetgan individlarida yo'qotilgan bo'lsa,

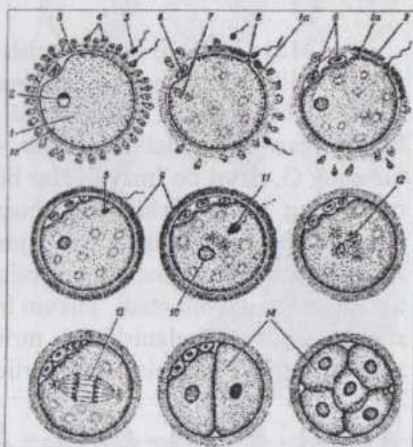
ularning embrionlarida saqlanib qolgan. Ko'p hujayrali organizmni zigotadan rivojlangan gigant klon deb qarash mumkin. "Klon" tushunchasi faqat kelib chiqish umumiyligini emas, balki individlarning genetik strukturasini (genotipi) umumiy bo'lishini ham taqoz qiladi. Agar individ genotipi o'zgarsa u yangi klon uchun boshlang'ich asos bo'ladi.

**Jinsiy ko'payish** jarayonida ota va ona genlarining rekombinatsiyasi yuz beradi. Buning natijasida turli individlar, liniyalar, zotlarda yuzaga kelgan genetik o'zgarishlar asta-sekin tur ichida aralashib ketadi, rekombinatsiyalanadi va butun tur uchun xos bo'lib qoladi.

Vegetativ ko'payishda individlar orasida genlarning aralashishi yuz bermaydi va individ nima xossaga ega bo'lsa, bu uning avlodlarining ham xossasi bo'ladi. Demak jinsiy jarayonning asosida tur ichida genetik aynan o'xshash avlodlar hosil bo'lishiga qarshi, tur ichidagi individlar xilmaxilligini yuzaga keltiruvchi mexanizm yotadi. Shu sababdan hayvonlarda genetik aynan o'xshash individlar (monozigot egizaklardan tashqari) uchramaydi.

Ishlab chiqarish manfaatlari talablariga javob beradigan standartlashgan belgilarga ega, genetik aynan o'xshash populyatsiyalar yaratish yo'lida bir necha yo'nalishlarda tadqiqotlar olib borildi: 1) ota-onalaridan biri genlarining ishtirokisiz embrional taraqqiyotni amalga oshirish - partenogenez, ginogenez yoki androgenozdan foydalanish; 2) bir tuxumdan rivojlanuvchi (monozigot) egizaklar olish; 3) hayvon tuxum hujayrasi o'zagini ko'paytirilishi maqsadga muvofiq bo'lgan individ somatik hujayralarining genetik aynan o'xshash o'zaklari bilan almashtirish.

Har uchala yo'nalishda olib borilayotgan tadqiqotlar o'zlarining ijobiy samaralarini bermoqda.

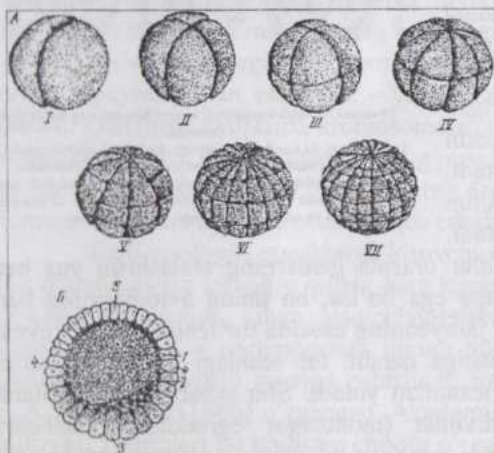


18-rasm. O'talanish bosqichlari va maydalanishning boshlanishi (svema):

1-ovoplazma; 1a-kortikal donachalar; 2-o'zak; 3-yaltiroq parda; 4-folikulyar epiteliy; 5-spermiyalar; 6-reduksion tanachalar; 7-ovotsitning yetilish bo'linishi; 8-otalanish do'mboqchasi; 9-otalanish qobig'i; 10-onalik pronukleus; 11-otalik pronukleus; 12-sinkarion; 13-zigotaning birinchi mitoz bo'linishi; 14-blastomerlar.

## EMBRIONAL TARAQQIYOTNING DASTLABKI BOSQICHLARI

**Maydalanish.** Maydalanish zigota hosil bo'lgach yuz beradigan jarayon bo'lib, buning natijasida zigota ko'p hujayrali embrionga aylanadi va blastula hosil bo'ladi. Maydalanish mitoz bo'linish bo'lib bu vaqtda hosil bo'layotgan embrional hujayralar - blastomerlar o'smaydi, chunki interfazaning G<sub>1</sub> davri bo'lmaydi. Har bir navbatdagi bo'linishdan keyin blastomerlarning hajmi kichiklashib boradi, hamma blastomerlarning umumiy hajmi zigotaning boshlang'ich hajmidan oshmaydi. Maydalanish shu turga xos organizmlar somatik hujayralaridagi o'zak-sitoplazma mutanosibligi tiklanguncha davom etadi. Tuxum hujayradagi sariq moddaning miqdori va sitoplazmada taqsimlanishining turlicha bo'lishiga ko'ra, har xil hayvonlar zigotasining maydalanishi ham turlicha bo'ladi.



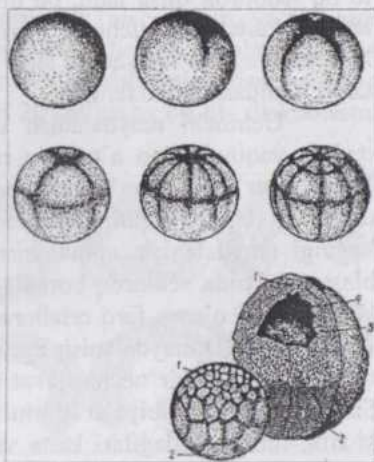
19-rasm. Lansetnik zigotasining to'liq-tekis maydalanishi (sxema): A-1-ikki blastomerli; B-to'rt blastomerli; III-sakkiz blastomerli; IV-16 blastomerli; V-32 blastomerli; VI-64 blastomerli; VII-128 blastomerli embrionlar; B-blastulaning tuzilishi - 1-blastoderma; 2-blastotsel; 3-blastulaning tubi; 4-qirg'oq zona; 5-blastulaning qopqoqchasi.

Lansetnik zigotasining maydalanishi (19-rasm) - **to'liq-tekis maydalanishning klassik misoli bo'lib**, A. O. Kovalevskiy tomonidan o'rganilgan. Tuxum hujayrasi otalangach, sitoplazmada sariq moddaning qaytadan taqsimlanishi yuz berib, zigotada sariq moddadan xalos bo'lgan animal va sariq moddaga boyroq vegetativ qutblar farq qilinadi. Maydalanish egatchasi animal qutbdan boshlanib, meridional chiziq bo'ylab vegetativ qutbgacha davom etadi. Birinchi va ikkinchi maydalanish egatlari bir-biriga perpendikulyar bo'lgan tekis-likda meridional chiziq bo'ylab o'tadi. Natijada avval 2, keyin 4 ta bir-biriga teng blastomerlar hosil bo'ladi. Uchinchi maydalanish egatchasi zigota ekvatoriga parallel holda, ekvatoridan sal yuqoriroqdan o'tadi va hosil bo'lgan blastomerlarning 4 tasi qolgan 4 tasiga nisbatan sal kichikroq bo'ladi.

To'rtinchi bo'li-nishda bir yo'la 2 ta meridional egatchalar hosil bo'lib, embrionni 16 blastomerga bo'ladi. Beshi-nchi bo'linishda ikkita kenglik bo'ylab o'tadigan egatchalar hosil bo'lib embrionni 32 blastomerga bo'ladi. Oltinchi bo'linish-da to'rtta meridional egatcha, yettinchi bo'linish-da to'rtta kenglik egatchalari hosil bo'lib, embrion 128 blastomerli bosqichga keladi. Shunday qilib to'liq-tekis maydala-nishda hamma blastomer-larning sinxron (bir vaqtda) bo'linishi bilan amalga oshib, blastomerlarning soni geometrik progressiya bo'yicha (1, 2, 4, 8, 16, 32, 64, 128 kabi) ko'payadi. Keyin maydalanishning sinxronligi buziladi. Tashqi ko'rinishi tut mevasiga o'xshash bo'lgan, blastomerlar to'plamidan iborat embrion **morula** deyiladi. Blastomerlar soni 1000 ga yetib pufakcha shaklidagi embrion - **blastula** (*blastos-homila*) hosil bo'ladi. Blastulaning devori bir qavat blastomerlardan iborat, ichida esa shilliqsimon modda (dirildoq) bilan to'lgan bo'shliq - **blastotsel** bor. Bu bo'shliq **tananing birlamchi bo'shlig'i** deyiladi. Blastulada tub qism va qopqoqcha farq qilinadi. Qopqoqcha qism blastomerlari tub qismnikiga qaraganda biroz maydaroqdir. Lansetnik zigotasining maydalanishi shuni ko'rsatib turibdiki, oligoletsital tuxumlar otalanganda to'liq maydalanadi, hamma material embrion tanasi hosil bo'lishiga sarflanadi. To'liq maydalanadigan tuxumlar **goloblastik** (*holos-butunlay*) tuxumlar deyiladi. Bunday maydalanish natijasida **seloblastula** hosil bo'ladi, uning kattaligi taxminan shu blastula rivojlangan tuxumning kattaligiga teng.

Amfibiyalarning mezoletsital tuxumi otalanib zigota hosil bo'lgach, u to'liq-notekis maydalanishga uchraydi (20-rasm) Tuxumning animal va vegetativ qismlari lansetnik tuxumidagiga nisbatan ancha keskin farqlar bilan ajralib turadi. Animal qutbda qoramtir-jigarrang pigment to'plangan, vegetativ qutbda sariq modda ko'p. Sariq modda sitoplazmaga nisbatan og'irroq bo'lganligi sababli animal qutb yuqori tomonga, vegetativ qutb quyiga qaragan holda joylashadi.

To'liq-notekis maydalanish yuz berayotgan zigota bo'linishda

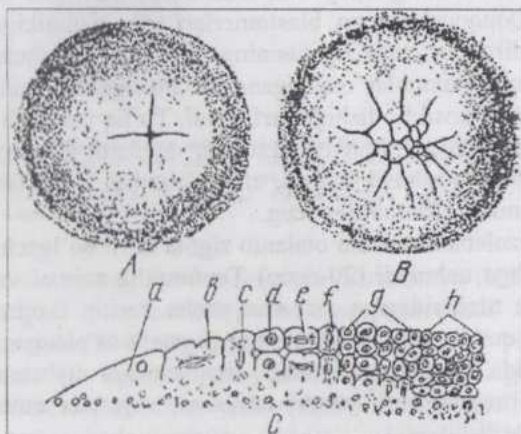


20-rasm. Amfibiya zigotasining to'liq-notekis maydalanishi va blastulasining tuzilishi:  
1-mikromerlar; 2-makromerlar; 3-blastoderma; 4-blastotsel.

to'liq ishotirok qilsa ham, bo'linishlar natijasida hosil bo'lgan blastomerlarning kattaligi turlichadir. Birinchi va ikkinchi maydalanish egatchalari lansetnikdagi yo'nalishda o'tadi. Hosil bo'lgan birinchi to'rt blastomer kattaligi jihatdan o'zaro tengdir.

Uchinchi maydalanish egatchasi, ekvatoridan yuqoridan, animal qutbga yaqin joydan o'tadi va natijada 4 katta (**makromer**) va 4 kichik (**mikromer**) blastomerlar hosil bo'ladi. Blastomerlarning kattaligidagi bunday farq vegetativ qutbning sariq moddaga boyligi bilan bog'liq. Bundan keyingi maydalanish animal qism blastomerlarida tezroq, vegetativ qism blastomerlarida sekinroq boradi. Natijada bu ikki guruh blastomerlarning kattaligidagi o'zaro farq ortaboradi. Shu bilan birga tangensial (zigota yuzasiga parallel) maydalanish egatchalari paydo bo'lib, hosil bo'luvchi blastulaning devori bir necha qavat bo'lib joylashgan blastomerlardan iborat. Shunday qilib amfibiylar blastulasining qopqoqcha qismidagi blastomerlar kichik, tub qismidagilari katta va sariq moddaga boy, blastotsel nisbatan kichiklashgan va blastoderma ko'p qavatlidir.

Tuxum hujayra tarkibida sariq moddaning yanada ko'proq to'planishi maydalanish jarayonida yanada chuqurroq o'zgarishlar yuz berishiga olib keladi. Sariq moddaning ko'pligi vegetativ qutbda maydalanishning tormozlanishiga sabab bo'ladi, poliletsital tuxumlarning vegetativ qutbi maydalanishda mutlaqo ishtirok qila olmaydi. Maydalanish faqat animal qutbda yuz berib, hosil bo'lgan blastomerlarning bir qismi embrion tanasining shakllanishiga sarflanadi, qolgan qismi embriondan tashqi organlar (embrion pardalari, vaqtinchalik organlar)ni hosil qiladi (21-rasm).



21-rasm. Tovuq zigotasining qisman-diskoidan maydalanishi:  
A, B-maydalanish bosqichlari - ustki tomondan ko'rinishi (A-ikkita meridional egatchalar, B-keyinroq keladigan bosqich); C-embriion diskining kesimi (a, b, c - sariq moddada joylashgan chetki hujayralar; d, e, f, g, h - sariq moddadan ajratib turuvchi hujayralar).

Bunday qisman maydalanish **meroblastik** (*meros*-qism) va **diskoidal** deyiladi va akulalar, suyakli baliqlar, reptiliyalar hamda qushlar zigotasiga xosdir. Meroblastik-diskoidal maydalanish **diskoblastula** hosil bo'lishiga olib keladi. Akulada tuxumning diametri 20 sm gacha bo'lib, diskoblastula uning taxminan 1/500 qismini egallaydi.

### Gastrulyatsiya.


Blastula hosil bo'lishi bilan tugaydigan maydalanishdan so'ng gastrula (*gasterme'da*), ya'ni ikki qavatli embrion hosil bo'ladi. Bu jarayon gastrulyatsiya, hosil bo'luvchi hujayraviy tuzilishiga ega qavatlar **embrion varaq (qavat)lari** deyiladi.

Turli hayvonlarda blastula hosil bo'lishidagi farqlarni yuqorida ko'rib chiqdik. Bu farqlar gastrulyatsiya davomida yanada orta boradi va turli hayvonlarga gastrulyatsiya-ning turli xillari xos.

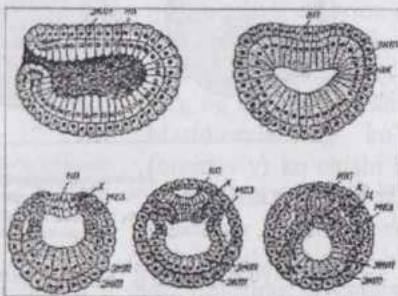
Lansetnikda **invagi-natsion** gastrulyatsiya ku-zatiladi (22-rasm). Blastu-laning qopqoqcha va unga tutashgan qismi blasto-merlari tub qismni hosil qiluvchi kattaroq blastomerlarga nisbatan tezroq ko'payadi. Bu hol blastula tubining asta-sekin blastotsel ichiga botib kirishiga (*invaginatsiyaga*) olib keladi.

Blastula tubining blastomerlari embrion ichki qavati - **endoderma**, qopqoqcha qismniki esa tashqi qavat - **ektoderma**ga aylanadi. Gastru-laning bo'shlig'i - **gastro-tsel** (birlamchi ichak) blastopor (birlamchi og'iz) orqali tashqi muhit bilan tutashgan va dengiz suvi bilan to'lgan bo'ladi.

Blastoporning yuqorigi (dorsal), pastki (ventral) va yon (lateral) lablari bor. Gastrula ektodermasi hujayralari tukchalarga ega va lichinka harakatchandir.



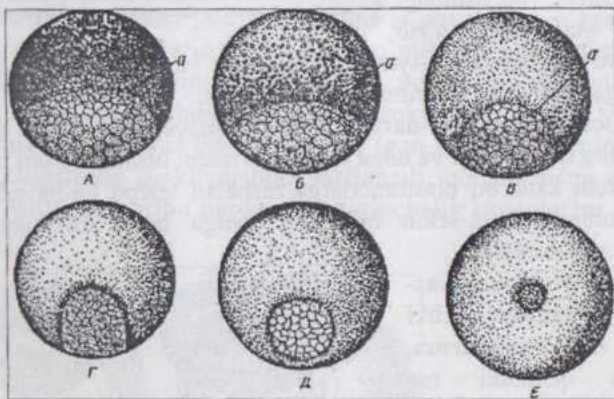
22-rasm. Lansetnikda blastula va gastrulyatsiya: (a-c) 1-ektoderma materiali; 2-blastotsel; 3-endoderma materiali; 4-mezoderma materiali; 5-xorda; 6-gastrotsel; 7-blastopor; 8-blastoporning dorsal labi.



23-rasm. Lansetnikda gastrulyatsiya va o'q organlarning hosil bo'lishi: 1-ektoderma; 2-entoderma; 3-birlamchi ichak; 4-nerv plastinkasi; 5-nerv nayi; 6-xorda; 7-mezoderma; 8-scloma.

Gastrulyatsiya yuz bergach embrion bo'yiga tez o'sadi. Ektodermadan **me-dullyar (nerv) plastinka** ajralib, asta-sekin nerv naychasi, keyin orqa miyaga aylanadi. Umurtqalilarda esa orqa miyaning oldingi qismi tez rivojlanib bosh miyaga aylanadi. Ektodermaning qolgan qismi embrionning tashqi tomonini qoplovchi teri ektodermasi deyiladi. Endodermadan xorda kurtagi va bu kurtak ikki yon tomonidan **mezoderma** ajralib chiqqach, qolgan qismi ikkilamchi yoki ichak endodermasi deyilib, u birlamchi ichakka aylanadi.

Mezoderma kurtaklari ikki tomonda ikkita xaltasimon o'sma hosil qilib, birlamchi ichak va teri ektodermasi orasida joylashadi. Mezoderma o'smalari ichida hosil bo'lgan bo'shliq tananing ikkilamchi bo'shlig'i - seloma deyiladi (23-rasm). Amfibiyalar blastulasining o'ziga xos tuzilishi, ularda gastrulyatsiya invaginatsiya yo'li bilan borish imkoniyati yo'qligini ko'rsatib turibdi. Blastula tubi ancha qalin bo'lib, sariq moddaga boy makromerlarning nofaol bo'lishi, blastotselning kichikligi gastrulyatsiyaning yangi tipi - **epiboliyaning** birinchi o'ringa chiqishiga sabab bo'ladi (24-rasm).

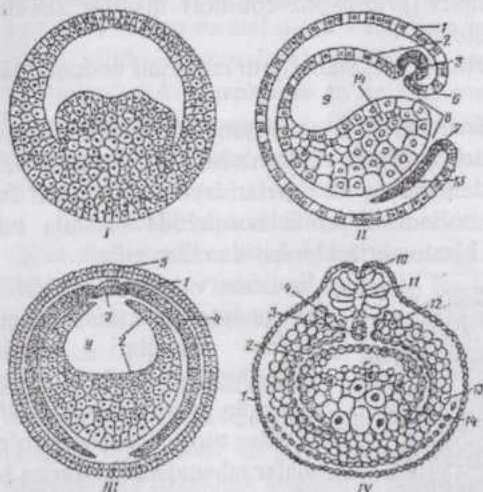


24-rasm. Amfibiyalarda gastrulyatsiya:

A-II-yarim oysimon jo'yak (egat) cha paydo bo'lishi (a); B, C, D - yarim oysimon jo'yakchanning uchlari qo'shilishi va blastopor hosil bo'lishi; E-sariq tiqin hosil bo'lishi.

Gastrulyatsiya qirg'oq zonada o'roqsimon shakldagi egat hosil bo'lishidan boshlanadi. Bu egatning chuqurlashishi natijasida gastrotsel, blastopor, ventral va lateral lablar hosil bo'ladi. Dorsal lab esa hali vujudga kelmagan bo'lib, uning o'rnida sariq moddaga boy blastomerlar joylashadi. Invaginatsiya bilan bir vaqtning o'zida blastulaning yirik blastomerlardan iborat tubini tez bo'linayotgan mayda hujayralar bosib o'sib epiboliya boshlanadi. Invaginatsiya va epiboliya natijasida endoderma va ekto-derma qavatlar, shu-

ningdek dorsal lab vujudga keladi. Late-ral lablar zonasida bo'lgan qirg'oq zonaning deyarli hamma mayda blastomerleri materiali ichki varaq (endoderma) tarkibiga kirmaydi va endoderma bilan ektoderma orasiga o'sib kirib, hosil bo'layotgan xordaning yon tomonlarida joylashadi. Bu bo'lajak mezodermadir. Gastrulyatsiya tamom bo'lgach, embrion tez o'sadi. Embrion varaqlarining tabaqalanishi lansetniknikiga ko'p jihatdan o'xshash bo'ladi. Nerv sistemasi materiali nerv plastinkasi shaklida embrionning elka qismida xorda ustida joylashadi, uning baland va yirik hujayralari qoplag'ich ektodermaning anchagina mayda hujayralaridan keskin farq qiladi. Nerv plastinkasining chetlari bir oz ko'tariladi va tashqi tomonidan yaxshi ifodalangan nerv valiklarini hosil qiladi. Plastinka asta-sekin egilib, valiklarning qo'shilishi natijasida nerv nayini hosil qiladi. Nerv nayi ustidagi ektodermaning bitib ketishi sababli embrionning ichiga botib kiradi (25-rasm).



25-rasm. Amfibiyalarda gastrulyatsiya va o'q organlar hosil bo'lishi (sxema): I-amfiblastula; II-III – gastrulyatsiya; IV–neyrula; 1-ektoderma; 2-endoderma; 3-xorda; 4-mezoderma; 5-nerv plastinkasi; blastoporing yuqorigi (6) va pastki (7) lablari; 8- blastopor; 9-gastrotsel; 10-nerv nayi; 11-nerv kanali; 12-segmentlangan mezoderma; 13-segmentlanmagan mezoderma; 14-sariqlik endodermasi (sariq tiqin).

qoladi va sariq modda ustidan ko'tarilib o'sadi. Embrion diskining ust tomonidagi mayda hujayralardan ektoderma, pastki tomondagi yirik hujayralardan esa endoderma vujudga keladi. Blastopor lablari zonasida mayda blastomerlardan iborat xordomezodermal kurtak hosil bo'lib, u gastrulyatsiyaning boshidayoq ektoderma va endoderma orasiga suqilib kirib, o'sa boshlaydi. Embrionning me'yorli rivojlanishi uchun embrion va sariq modda orasida tana burmasi hosil bo'lib, u embrion va sariq moddani bir-

Nerv nayi hosil bo'lishi bilan bir vaqtda embrionning ichki qismlarida o'zgarishlar yuz beradi. Bunday o'zgarishlar mezoderma materialida xususan muhim bo'ladi.

Akulalar va suyakli baliqlar diskoblastulasining tubi sariq moddadan iborat bo'lib, qopqoqchasi embrion diski (blastodisk)dir. Gastrulyatsiya blastodiskning orqa qirg'og'iga (chekkasiga) blastomerlarning ko'plab (ommaviy) ko'chishi bilan boshlanadi. Embrion diskining orqa chekkasi bukilib, ikki qavatli bo'lib

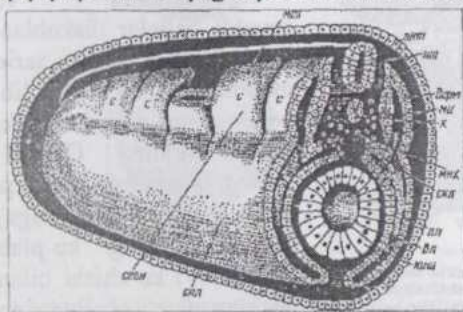
biridan ajratib turadi. Sariq modda xaltasini embriondan tashqarida yotgan ekto-, endo- va mezoderma hosil qiladi. Embriyon bilan sariq modda o'rtasida sariq poyacha bog'lovchi vosita bo'lib xizmat qiladi. Sariq modda xaltasidagi oziqlar ishlatilib bo'lgach, bu xalta embrion tanasidan ajraydi.

## EMBRION VARAQLARINING DIFFERENSIATSIYASI

Embriyon taraqqiyoti paytida embrion varaqlari va to'qimalar hamda organlar hosil bo'lishi divergent tabaqalanish (**differensiatsiya**) yo'li bilan boradi. Bunday tabaqalanishning bir necha bosqichlarini tafovut qilish mumkin: ootipik differensiatsiya, blastomerlarning differensiatsiyasi, embrion varaqlarining va to'qimalarining differensiatsiyasi.

Ootipik differensiatsiyani tuxum hujayra yoki zigota sitoplazmasida bo'lg'usi kurtaklarning prezumptiv (*presumptio*-ehtimol) qismlar shaklida kuzatish mumkin. Masalan, zigota animal qutbi kelajakda ektodermaga, vegetativ qutb materiali endodermaga aylanadi.

Blastomerlarning differensiatsiyasi bo'lajak to'qima kurtaklari zigotadan shu to'qima rivojlanishini ta'minlaydigan blastomerlar hosil bo'lishi bilan belgilanadi. Ko'pincha maydalanishning ilk davrlaridayoq bir-biridan farq qiladigan blastomerlar hosil bo'ladi. Blastula bosqichida blastula tubi, qopqoqchasi va qirg'oq zonasi blastomerlari bir-biridan farq qiladi.



26-rasm. Amfibiyalar embrionining stereogrammasi: ЭКТ-teri ektodermasi; мез- mezoderma; вл- mezodermaning visceral varag'i; пл- mezo-dermaning parietal varag'i; киш-ichak; нт- nerv nayi; х- xorda; серн- segment oyoqchasi; дерм- dermatom; скл- sklerotom; мпх- mezenxima; спл- splanxnotom; ми- miotom; с- somit.

Embriyon varaqlarining differensiatsiyasida birlamchi embrion varaqlari alohida tuzilishga ega bo'lgan chegaralangan qismlar hosil qilib, ulardan turli organlar va to'qimalar tabaqalanadi. Bunga biz birlamchi endo-dermadan xorda va mezoderma ajralib chiqi-shini (lansetnikda) misol qilib keltirishimiz mumkin. Embriyon varaqlarining differensiatsiyasi turli hayvonlarda o'ziga xos tomonlarga ega bo'lishiga qaramasdan, o'zaro

o'xshashliklari ham bor. Xordalilarda ektodermadan nerv to'qimasi, terini qoplovchi epidermis va uning hosilalari taraqqiy qiladi. Endodermadan ovqat hazm qilish nayi, nafas yo'li va siydik pufagi shilliq pardasini

qoplovchi epiteliy, ovqat hazm qilishda ishtirok etuvchi bezlar rivojlanadi. Embriinning o`rta qavati - mezoderma ko`pdan-ko`p to`qimalar hosil bo`lishida ishtirok qiladi. Uning differensiatsiyasini amfibiyalar misolida qarab chiqamiz (26-rasm).

Mezoderma kurtagi visseral (ichki) va parietal (tashqi) varaqlarga ega, xaltasimon tuzilishda bo`lib, xorda va birlamchi ichak nayining yon tomonlarida teri ektodermasi ostida joylashadi. U asta-sekinlik bilan orqa (elka) segmentlari - **somitlarga** bo`linadi. Segmentlanish mezodermaning dorsal qismini o`z ichiga olib, ventral qismi segmentlarga bo`linmay qoladi. Somitlar mezodermaning segmentlanmagan ventral qismidan ajralib **miotomlarga** aylanadi. Ventral qism **splanxnotom** nomini oladi. Ma`lum vaqtgacha miotomlar segment oyoqchalari vositasida splanxnotomlar bilan bog`langan bo`ladi. Miotomlarning medial qismi skelet muskulaturasiga aylanadi, ventro-medial qismi - **sklerotom** (*skelet varag`i*), xorda tomonga qarab siljib, **mezenximal** to`qimani hosil qiladi. Miotomning lateral plastinkasi yoki **dermotom** to`lig`icha mezenximaga aylanib, terining birkiruvchi to`qima qismi - **dermani** hosil qiladi. Splanxnotom qorin pardasi, plevra, perikard kabi zardob pardalarning hosil bo`lishida ishtirok qiladi.

Sudralib yuruvchilar, qushlar va sut emizuvchilarning embrion varaqlari embriondan tashqaridagi qismlarga ham ega. Bu qismlar embrion pardalari hosil bo`lishini ta`minlaydi. Bu hayvonlarni **amniotlar** (o`z taraqqiyoti davrida embrion pardalari, jumladan, *amnion hosil qiluvchilar*) deb ataydilar.

Differensiatsiyaning to`rtinchi bosqichida to`qima kurtaklari to`qimalarga aylanadi. Muayyan kurtakni hosil qiluvchi hujayralar tegishli to`qima hujayralari va hujayramas tuzilmalarni hosil qilib, ularning biokimyoviy va fiziologik xossalarini ta`minlaydi.

Embriion taraqqiyotning ilk bosqichlaridayoq uning turli qismlari o`rtasida morfologik va biokimyoviy farqlar vujudga kelib, keyinroq bu farqlar yanada yaqqolroq ko`zga tashlanadi va sifat o`zgarishlariga olib keladi. Taraqqiy qilayotgan embrion qismlarining o`zaro ta`siri zigotaning maydalanishidayoq paydo bo`ladi. Endigina hosil bo`lgan ikki blastomer bir-biridan ajratilsa, har biridan mustaqil organizm hosil bo`ladi (bir tuxumdan rivojlanuvchi egizaklar). Embriolog V.Ru (1888) tajribalarida isbotlanganidek, blastomerlardan biri o`ldirilib, ikkinchisi, shikastlanmagani bilan aloqasi buzilmasa, unda qolgan blastomer tananing yarmini hosil qiladi. Bu hodisa blastomerlarning o`zaro ta`siriga yaqqol misol bo`la oladi.

Taraqqiyot ilgarilab borgan sari embrion qismlarining o`zaro ta`siri

kuchliroq namoyon bo'la boradi. Bu ta'sirni embriologlar **induktiv ta'sir (induksiya)** deb ataydilar. Biz yuqorida zigota, blastula va embrion varaq-larida prezumptiv qismlar holida differentsiatsiya mavjudligini ko'rgandik. Prezumptiv qismlarning tegishli organlar, to'qimalarga aylanishi embrional taraqqiyot uchun zarur me'yorli shart-sharoitlar mavjud bo'lganda va embrion turli qismlarining o'zaro induktiv ta'siri ostida yuz beradi. Masalan birlamchi endoderma tarkibidagi xorda kurtagi ektodermaning uning ustida joylashgan qismiga ta'siri natijasida bu qism nerv plastinkasi, keyinchalik nerv nayiga aylanadi. O'z navbatida nerv plastinkasi xorda kurtagining xordaga aylanishiga sabab bo'ladi. Bo'lajak xorda-mezodermal materialni embrion tanasining boshqa biror joyiga ko'chirib o'tqazib, o'z taraqqiyoti uchun xarakterli bo'lmagan joyda nerv nayi taraqqiy qilishini kuzatish mumkin.

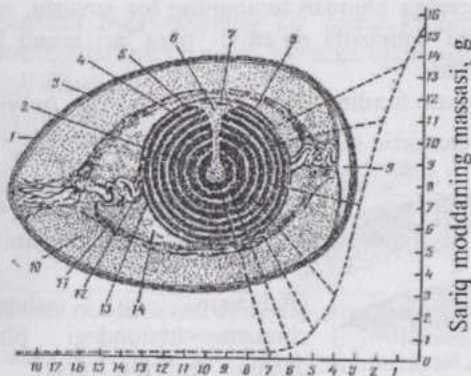
Embrion taraqqiy qilayotgan muhit omillarining o'zgarishi, uning turli qismlariga har xil ta'sirlar ko'rsatilishi embrional taraqqiyotning me'yorli, genetik jihatdan asoslangan (**determinatsiya** qilingan), borishi buzilishiga sabab bo'lishi mumkin.

## **QUSHLARNING EMBRIONAL TARAQQIYOTI**

Qushlar tuxumining sarig'i gigant poliletsital tuxum hujayradir. Qushlar, shuningdek reptiliyalari quruqlikda hayot kechiradi, ularning embrional taraqqiyoti esa o'ziga xos sharoitda - tuxum pardalari ichida yuz beradi va embrional taraqqiyot davrida lichinka bosqichi yo'q.

Embrional taraqqiyot paytida embrion sifatli va mo'l-ko'l oziqa moddalar bilan ta'minlanishi kerak. Poliletsital tuxum hujayralarda oziq moddalar, mineral tuzlar keragicha to'plangan. Tashqi muhitdan kislorod va issiqlik kelib tursa, embrionning taraqqiyoti me'yorli ravishda boradi.

Tuxum hujayraning o'zagi uning animal qutbiga joylashgan. Tovuq yangi qo'ygan tuxumda, agar bu tuxum otalangan bo'lsa, o'zak o'rnida embrion - "blastodisc" bo'lib, unga "chandiqla" deyiladi. Embrion tagida ko'zacha shakliga ega bo'lgan rangi ochroq sariq modda -latebra joylashadi. Latebraning sariq moddasi kislorodsiz parchalanib, energiya bera oladigan karbonsuvtlarga boy bo'ladi. Latebra atrofida tuxumning sitoplazmasida sariq moddaning ochroq va to'qroq rangli qismlari navbatma-navbat joylashadi. Sariq moddaning rangi ikki xil bo'lishi, uning kechakunduzning qaysi paytida hosil bo'lganiga, ya'ni pigment, vitaminlarning organizmga kirishi va insolyatsiyaning ta'siriga bog'liq (27-rasm).



Tuxum qo'yilganicha o'tgan vaqt, kunlar  
27-rasm. Tovuq tuxumi tuzilishining sxemasi:

1-tuxum po'chog'i; 2-latebra; 3-po'choq osti parda; 4-och rangli sariq modda; 5-to'q rangli sariq modda; 6-latebra ostida joylashgan och rangli sariq modda; 7-blastoderma; 8-sariq parda; 9-havo kamerasi; 10-tuxum oqsili (albuminning tashqi qavati); 11-tuxum oqsili (tolador qavat); 12-xalaza; 13-xalazasimon qavat; 14-tuxum oqsili (albuminnig ichki qavati).

O'ng tomondagi qiya chiziq tuxum qo'yilishdan oldin 18 kun mobaynida sariq modda to'planish tezligini ifodalaydi. Sariq moddaning turli qavatlaridan boshlanuvchi va qiya chiziqqa yo'naluvchi shtrix chiziqlar sariq modda qavatlarining hosil bo'lish vaqtini ko'rsatadi.

ishtirok qiladi va tuxum hujayra tuxumdondan chiqqach erib ketadi.

Qushlarda otalanish ichki bo'lib, tuxumdonda (yoki tuxum yo'lida) yuz beradi. Otolanish uchlamchi pardalar hosil bo'lishdan

avval yuz berib, polispermdir. Qushlar tuxumiga 5-24 urug' hujayra kiradi. Lekin faqat bir urug' hujayra bevosita otalanishda ishtirok qilib, qolganlari tuxum hujayra tomonidan assimi-lyatsiya qilinadi.

Qushlar zigotasida meroblastik maydalanish (sigmentatsiya) yuz berib, uni qisman-diskoidal maydalanish deyiladi (28-rasm).

Chunki zigotaning animal qutbidagi disk-ka o'xshash bir qismi maydalanib, vegetativ qismga to'plangan ko'p miqdordagi sariq modda maydalanmay qoladi.


Qushlar blastulasi diskoblastula deyiladi (29 rasm).

Qushlar tuxumi 4-27 soat mobaynida tuxum yo'lidan tashqariga chiqadi. Bu vaqt ichida, agar tuxum hujayra otalangan bo'lsa, maydalanish yuz beradi va tashqariga qo'yilgan tuxumda blastodisk mavjud bo'ladi. Tuxum qo'yilgach u sovuydi va taraqqiyot vaqtincha to'xtaydi. Tuxum inkubatorga qo'yilsa yoki tovuqqa bostirilsa taraqqiyot davom etadi.

Qushlar tuxumi birlamchi - vitellin pardadan tashqari oqsil, skorlupa ostidagi ikki qavatli yupqa parda va skorlupa ( $Ca^{++}$  tuzlariga boy po'choq)ga ega bo'lib, ular uchlamchi pardalardir. Oqsil modda hisobiga hosil bo'lgan "apparat" - xalazalar (chalaza-do'l donasi) tuxum sarig'ini doimo bir holatda - (animal) qutbi yuqoriga qaragan holatda tutib turadi. Follikulyar epiteliydan hosil bo'lgan ikkilamchi parda faqat tuxumdondagi tuxum hujayra atrofini o'rab turib, uni oziqa moddalar bilan ta'minlashda

Tuxum yo`lidan tashqariga chiqqan tuxumning tez sovushi, uning ichidagi moddalar zichlashishi natijasida po`choq "pora"lari orqali havo kirib, havo kamerasi hosil bo`ladi.

Inkubatsiya qilinadigan tuxum iloji boricha yangi qo`yilgan bo`lishi,  $+3-+6^{\circ}\text{C}$  da 5-10 kundan ortiq saqlanmasligi kerak.



28-rasm. Tovuq zigotasining maydalanishi: A-2 blastomer; B-4 blastomer B-8 blastomer; Γ-16 blastomer.

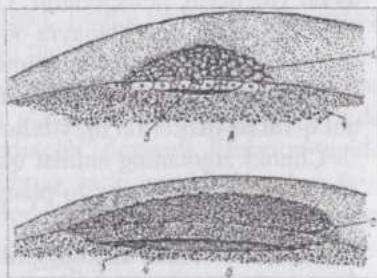
Tuxum 25-30 kundan ortiq saqlanganda undagi embrion o`ladi.

Otalangan va tashqariga chiqqan tuxumdagi blastodiskda embrion diski, juda kichik blastotsel va blastula tubi xizmatini o`tavchi ko`p miqdorda sariq modda bor.

Qushlarda gastrulyatsiya jarayoni yaxshi o`rganilmagan, endoderma tuxum qo`yilmasdan oldin hosil bo`ladi. Endoderma hujayralari blastodiskdan **delami-natsiya** yo`li bilan ajraladi. Endoderma hosil bo`lishida **immigratsiya** – hujayralarning faol ravishda ko`chishi ham ma`lum ahamiyatga ega (30-31-rasmlar).

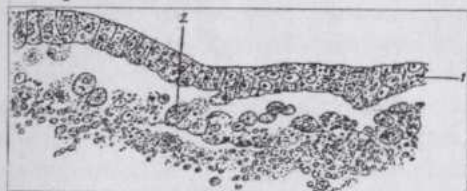
Inkubatsiyaning birinchi 12 soatida blastodisk tez o`sadi va uning o`rtasida embrion qalqonchasi hosil bo`ladi. Embrion qalqonchasining materiali embrion tanasi to`qimalarining taraqqiyoti uchun sarf bo`ladi. Embrion qalqonchasiga yaqin joylashgan zona tiniqroq bo`ladi, chunki bu zona hujayralari sariq moddadan ajralgan va ko`tarilib turadi. Bu zona esa qoramtir (qorong`i) zona bilan o`ralgan.

Inkubatsiyaning birinchi soatlari-dayoq embrion qalqon-chasi atrofidagi hujayralarning faol ravishda ko`chishi natijasida hujayraviy material zich-lashib **birlamchi tasmacha (chiziq)** hosil qiladi. Hujayralarning harakati oqibatida u tez uzayadi. Ayni paytda embrion qalqonchasi cho`zilib noksimon shaklni oladi. Birlamchi tasmachaning oldingi qismi yo`g`onlashib, unga **birlamchi tugun** nomi berilgan. Hujayralardan iborat materialning harakati birlamchi tasmacha va birlamchi tugun hosil bo`lishi bilan cheklanmaydi. Birlamchi



29-rasm. Toviqning embrion diski: (A-maydalanishning so`nggi bosqichi va B-gastrulyatsiyaga yaqin davr) – 1- blasto-merlar; 2-ektoderma; 3-blastotsel; 4-sariq modda.

tasmacha hujayralarning bir qismi ichkariga ko'chib o'tib, u erda har tomonga taraqaladi va endoderma bilan ektoderma oralig'ida mezodermani hosil qiladi.

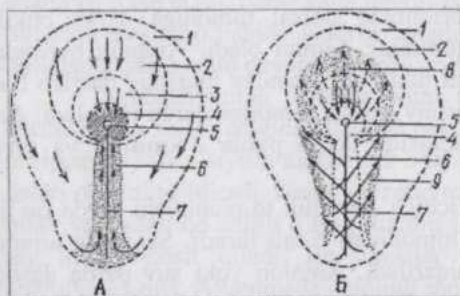


30-rasm. Qushlarda gastrulyatsiyaning erta (harvaqt) bosqichi:

delaminatsiya va migratsiya – 1 – ektoderma; 2-endoderma.

joy hosil bo'ladi. Bosh chuqurchasi o'z mohiyati bilan blastoporga mos keladi, chunki shu joydan material embrion ichiga siljib kiradi. Chuqurchaning oldidan ektoderma ostiga birlamchi egatcha materialidan zich o'simta o'sib chiqadi va u **bosh o'simta** nomini oladi. Bosh o'simtadan xorda rivojlanadi. Gastrulyatsiya oxirida qushlarning embrioni ektoderma, nerv plastinka kurtagi, endoderma, xorda va mezodermadan iborat bo'ladi.

Embrion varaqlarining tabaqalanishi va o'q organlarining hosil bo'lishi asosan, biz yuqorida ko'rib chiqqan, boshqa hayvonlarda yuz beradigan shu jarayonga o'xshash bo'ladi.



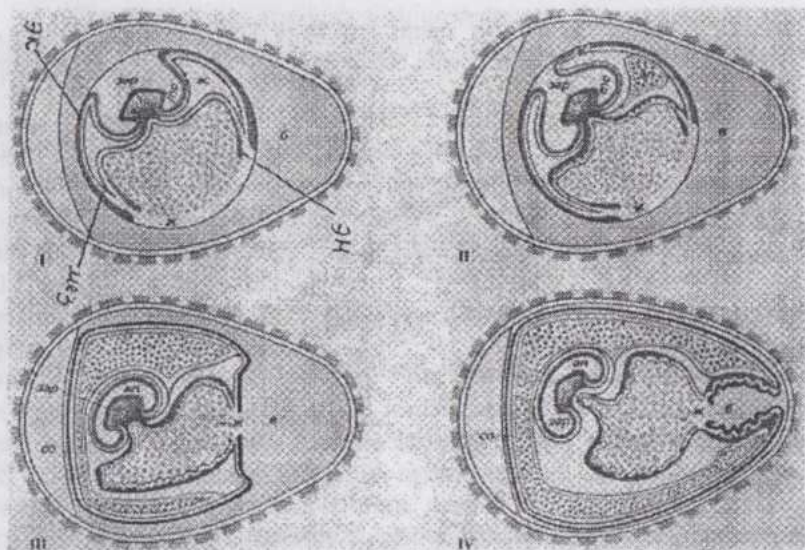
31-rasm. Qushlarda gastrulyatsiya:

A-embriyon qalqonchasida hujayralar migratsiyasi; B-xordamezodermal kurtak hosil bo'lishi; 1-ektoderma; 2-bo'lajak nerv plastinkasining materiali; 3-xorda plastinkasining materiali; 4-birlamchi egatcha; 8-xorda; 9- mezoderma. Yaxlit chiziqli strelkalar materialning embrion tashqi qavatida, punktir, chiziqli strelkalar esa o'rta qavat tarkibida ko'chish yo'nalishini ko'rsatadi.

**embriyon pardalari** hosil bo'ladi (1-jadval).

Birlamchi tasmacha hujayralari o'rta chiziq bo'ylab ko'chganligi sababli, unda bo'ylama chuqurcha paydo bo'lib, u **birlamchi egatcha** nomini oladi. Shu vaqtda birlamchi tugunchada **bosh chuqurchasi** deb nomlangan chuqur

Embrion tanasidan tashqarida joylashgan ektoderma, mezoderma va endoderma sariq modda yuzasi bo'ylab o'sa boshlaydi. Har uchala embrion varag'i hisobiga **tana burmasi** shakllanib, u embrionni sariq moddadan ajratib turadi, embrion varaqlarining embrion qismi va embriondan tashqarida joylashgan qismlari endi aniq tafovut qilinadi. Embrion varaqlarining embriondan tashqi qismlari hisobiga



I-jadval. Inkubatsiyaning turli bosqichlaridagi tovuq tuxumining uzunasiga kesimi (I, II, III, IV) - ЭК-ektoderma, ЭН-endoderma, МЗ-mezoderma, б-оqsil, ж-сарик modda, ас-амнион бурма, ан-амнион ичи (бо'шлиг'и), с-сероз пarda, ал-аллантаис, ме-тана бурма, эп—эмбрион (Корнинг бо'йича).

Embriondan tashqi ektoderma va mezodermaning parietal (tashqi) varag'i asta-sekinlik bilan embrionning dorsal tomoniga qarab bukilib o'sadi. Bu o'smalar **amnion burmalari** nomini oladi. Amnion burmalari o'sishda davom etib bir-biri bilan tutashadi. Bunday tutashuv dastlab bosh qism ustida yuz berib, keyin tutashuv kaudal tomonga qarab tarqaladi. Amnion burmalarning tutashuvi natijasida ikkita parda - **amnion** va **seroz (zardob) parda** hosil bo'ladi.

**Amnion** (*amnion-kosa*) ichida suyuqlik to'planuvchi parda bo'lib, bu suyuqlik embrionni hamma tomonidan o'rab turadi. Suyuqlik amnion hujayralari tomonidan ishlab chiqariladi. Amnion yoki suv parda dastlab quruqlikda hayot kechiruvchi, embrional taraqqiyoti quruqlikda o'tadigan hayvonlardan reptilyalarda paydo bo'ladi va embrion atrofida suyuq, suvli muhit yaratadi. Yuqori umurtqalilar - reptilyalar, qushlar va sut emizuvchilar **amniotlar** (amnion pardaga ega hayvonlar), bunday pardasi bo'lmagan (tuban) hayvonlar **anamniyalar** deb ataladi.

Amnion ichidagi suyuqlik embrionning nozik to'qimalarini mexanik ta'sirotlardan shikastlanishdan saqlaydi. Amnion hosil bo'lishi, shuningdek suyuqlashgan sariq modda ichiga embrionning cho'kishi nafaol hodisa bo'lmasdan, balki tana burmasi va embriondan tashqi qismlarning

hosil bo'lishi bilan bog'liq. Reptiliyalar amnioni hali mezoderma paydo bo'lmasdan shakllanadi, proamnion deb atalib, faqat ektodermadan iborat va muskulga ega emas.

Qushlarda amnion burmasi oqsilning ko'pligi sababli sekinroq, Inkubatsiyaning uchinchi kunida hosil bo'ladi, bu paytgacha esa mezoderma hosil bo'lib ulguradi. Amnionning qisman muskul to'qimaga aylanuvchi mezodermasi, uning ritmik ravishda qisqarishini ta'minlaydi. Binobarin, amnion suyuqligi doimo aralashib turadi, embrion terisi ishlab chiqargan zararli moddalar embrion yaqinida to'planib qolmaydi.

**Seroz (zardob) parda** amnion burmalarining tashqi qismi hisobiga hosil bo'ladi, uning barcha pardalari bilan birga tashqaridan o'rab turadi. Bu parda embrion pardalaridan yana biri - **allantois** bilan birgalikda gazlar almashinuvi, mineral moddalarning embrion tanasiga etkazilishida xizmat qiladi. Amnion hosil bo'lguncha suyuq muhit rolini o'tagan tuxum oqsili, keyinchalik sariq modda tagiga qarab siljiydi. Seroz pardaning tuxum po'chog'iga zich tegib turadigan hujayralari po'choqdagi tuzlarni erishi, embrion tanasiga yetkazilishini ta'minlaydi.

Embriondan tashqi endoderma mezodermaning visseral varag'i bilan birga sariq moddaning ustiga o'sishda davom etib, **sariq modda xaltasini** hosil qiladi. Sariq xalta ichida tuxum sarig'ining maydalanmasdan qolgan qismi joylashgani uchun embrionning oziqlanishida muhim ahamiyat kasb etadi. Sariq xalta devori boshlang'ich qon hujayralari va qon tomirlari hosil bo'lishida ishtirok qiladi. Eng birinchi qon hosil qiluvchi orolchalar sariq xalta devorida paydo bo'ladi.

Inkubatsiyaning uchinchi kuni ichak endodermasining va mezodermaning o'smasi sifatida allantois paydo bo'ladi. **Allantois** (*allantoides* - hasipsimon) yoki siydik xaltasi tez o'sib, sariq xalta, amnion va seroz pardalari orasini to'ldiradi. Uning mezodermal qavati seroz parda mezodermasi bilan yaqindan qo'shilib o'sadi, tuxum po'chog'i yaqinida qon tomirlarining to'rtini hosil qiladi. Bu tomirlar to'rti gazlar almashinuvida katta ahamiyatga ega. Allantoisda chiqindi modda - siydik kislotaga to'planib turadi. Allantoisning embrion tanasida qoladigan qismi keyinchalik siydik pufagini hosil qiladi.

Shunday qilib, embrion varaqlarining embriondan tashqi qismlari quyidagi to'rt parda: amnion, seroz parda, sariq xalta va allantoisning shakllanishi uchun sarflanadi. Bu pardalar o'zlariga xos, embrion hayoti va taraqqiyoti uchun zarur vazifalarni bajaradi. Jo'janing tuxumdan ochib chiqishi oldidan bu pardalar teskari taraqqiyotga uchraydi. Amnion burmalar qaytadan ajraladi, sariq xalta qoldig'i jo'ja ichiga tortilib kiradi, zardob parda va allantois qurib ketadi.

Inkubatorida jo'ja chiqarilganda embrional taraqqiyotning ayrim bosqichlari va ular uchun zarur bo'lgan sharoitlarni bilish katta ahamiyatga ega. Inkubatoridagi harorat va havoning namligi embrionning taraqqiyot bosqichlariga qarab moslashtirilsa, ochib chiqqan jo'jalar sog'lom bo'lib, kam nobud bo'ladi, ochib chiqish koeffitsienti yuqori bo'ladi. Embrional taraqqiyotning nozik paytlari bo'lib, ular bir bosqichning ikkinchisi bilan almashinish paytiga to'g'ri keladi. Afsuski, bu masala chuqur o'rganilmagan, taraqqiyot bosqichlarini tasnif qilish qoidalari to'g'risida umumiy fikr yo'q.

N.P.Tretyakov va M.D.Popov embrional taraqqiyot bosqichlarini quyidagicha tasnif qiladi:

1. Latebral oziqlanish davri - inkubatsiyaning birinchi 30-36 soatini o'z ichiga olib, bu davrda hali qon aylanish vujudga kelgan emas. Embriion latebradagi karbonsuv (glikogen)ga boy bo'lgan sariq modda hisobiga oziqlanadi va kislorodga ehtiyoji kam;

2. Sariq modda hisobiga (sariqlik qon aylanish doirasi mavjud bo'lgan holda) oziqlanish davri - inkubatsiyaning 30-36 soatidan 7-8 kunigacha bo'lgan vaqt. Qushlar embrional taraqqiyotining muhim o'ziga xos tomonlaridan biri qon tomirlar va yurakning erta hosil bo'lib, faoliyat ko'rsatishidir. 30 soatdan keyin yurak ishlay boshlaydi. Shuning bilan birga maxsus oziqlanish apparati - qon tomirlariga boy sariq xalta hosil bo'ladi. Embriion tanasiga allantois orqali kislorod kela boshlaydi. Bu hol oqsillar va yog'larning o'zlashtirilishiga yordam beradi. Jigar ishga tushib, mochevina sintezlana boshlaydi. Bu davrda embrionning barcha organlari sistemalari va embriion pardalar hosil bo'ladi;

3. Atmosfera kislorodi bilan nafas olish va tuxum oqsili bilan oziqlanish davri - inkubatsiyaning 7-8 kundan 18-19 kunigacha bo'lgan davrni o'z ichiga oladi. Bu davrda qon tomirlariga boy, yaxshi taraqqiy qilgan allantois zardob parda bilan birgalikda tuxum po'chog'iga zich tegib turadi, embrionning kislorod bilan ta'minlanishi yaxshilanib, yog'larni o'zlashtirish yengillashadi. Embriion jo'ja shakliga keladi. Oziqlanish uchun quyruqlashgan va seroz parda bilan o'ralgan oqsil ishlatiladi. Sintezlangan ammiak mochevinaga nisbatan inertroq siydik kislotaga aylanadi va allantoisga to'planadi. Siydik kislotasi suvda erimagani uchun mochevinaga nisbatan zararsizdir;

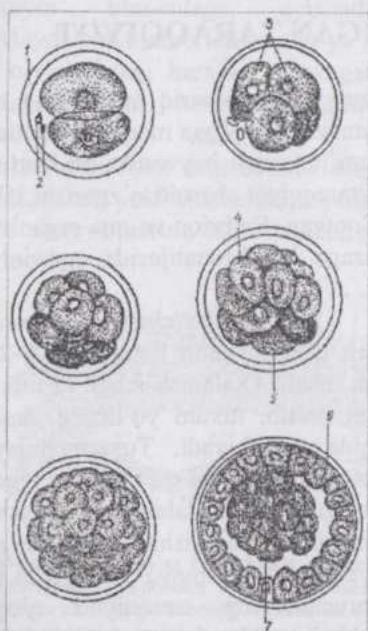
4. Jo'janing havo kamerasidagi kislorod bilan nafas olish davri - inkubatsiyaning 18-21 kunlarini o'z ichiga oladi. Allantois teskari taraqqiyotining boshlanishi sababli kislorodga ehtiyoji ortgan jo'ja havo kamerasidagi kislorodni ishlatadi. Nafas olish o'pka orqali amalga oshib, sof arterial qon paydo bo'ladi. To'qimalarning kislorod bilan ta'minlanishi va

ularda moddalar almashinuvi yaxshilanadi;

5. Ochib chiqish davri - inkubatsiyaning 20-21 kunlarini o'z ichiga oladi. Jo'ja sariq modda qoldig'i hisobiga oziqlanib, allantoidal qon aylanish to'xtaydi, embrion pardalari qurib, jo'ja tuxum po'chog'ini yorib chiqadi.

Parrandalarda inkubatsiyaning davomliliği: tovuqlarda 20-21 kun, g'ozlarda 29-30 kun, o'rdaklar va kurkalarda 27-28 kundir.

## SUT EMIZUVCHILARNING EMBRIONAL TARAQQIYOTI



32-rasm. Sut emizuvchilar, zigotasining maydalanish sxemasi:

1-yaltiroq parda; 2-reduksion tanachalar; 3-blastomerlar; 4-trafoblast hosil qiluvchi och rangli blastomerlar; 5-qoramtir blastomerlar; 6-trofoblast; 7-embriyon tuguni.

Sut emizuvchilarning ajdodlari tuxum qo'yuvchi reptiliyalari bo'lgan. Ayrim hozirgi zamon sut emizuvchilari (o'rdakburun va yexidna)ning tuxum qo'yuvchi hayvonlar ekanligi bu fikrga asos bo'ladi. Bularning tuxumi poliletsital, zigotasining maydalanishi meroblastik bo'lib, embrion taraqqiyotining muhim tomonlari reptiliyalarning taraqqiyotiga o'xshashdir. Tuxumdan chiqqan bolalari onasining qorin tomonidagi mayda teshiklardan sizib chiqadigan sutni yalab oziqlanadi. Bu hayvonlarda emchak yo'q.

Xaltalilarda embrion ma'lum vaqtgacha bachadonda taraqqiy qiladi, hatto ularning ayrimlarida mukammal bo'l-magan (primitiv) platsenta hosil bo'ladi va qisqa muddat vazifa bajaradi. Lekin bola to'la taraqqiy qilmasdan (1-2 sm uzunlikda) tug'iladi va onasining xaltasi (qopchig'i)da taraqqiy qilishni davom ettiradi. Bunday hayvonlarning bolasi

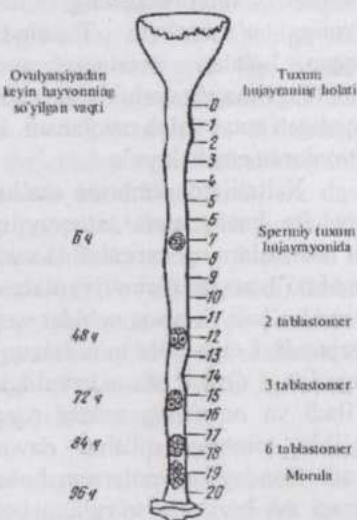
so'rg'ichni emishga ham qodir emas. Onasi sut bezining so'rg'ichi bola qizilo'ngachiga kiritiladi, sut vaqti-vaqti bilan bola qizilo'ngachiga chiqarib turi-ladi. Bunday hayvonlarning tuxumida sariq modda kam.

Yuqori (oliy) sut emizuvchilarning bolasi yetarli darajada yetuk holda tug`iladi. Lekin bular orasida ham hayvonlarning yashash sha-roitlari (ekologik sharoitlar)ga ko`ra chala, zaif bola tug`uvchilar - **imma-turonatlar** va tug`ilgan zamoni oyoqqa turib, poda orqasidan ergashib ketadigan yetuk, rasmana bola tug`uvchilar - **maturonatlar** farq qilinadi.

Bachadonda o`tdigan taraqqiyotning davomliligi tug`iladigan bolaning yetukligiga va bola bilan ona organizmi o`rtasidagi aloqaning mukammalligiga bog`liq. Agar xaltali sut emizuvchilar aplatsentar hayvonlar bo`lsa, oliy sut emizuvchilarda embrion pardalari bachadon de-avori bilan yaqin aloqaga kirishib, **platsenta** (*placenta* - bola joyi) hosil qi-ladi.

## BACHADONDA O`TADIGAN TARAQQIYOT

Oliy sut emizuvchilar tuxum hujayrasidagi sariq moddaning mi-qdori juda kam, embrion taraqqiyoti uchun zarur bo`lgan moddalar mutlaqo yetarli emas. Ajdodlari poliletsital tuxum hujayrali hayvonlar bo`lgan sut emizuvchilarning ko`pchiligi embrional taraqqiyot sharoiti o`zgarishi bilan sariq moddasini ikkilamchi ravishda yo`qotgan. Embrion va ona organizmi o`rtasidagi aloqaning juda barvaqt yuzaga kelishi natijasida embrionga kerakli oziqa moddalar yetkazib beriladi.

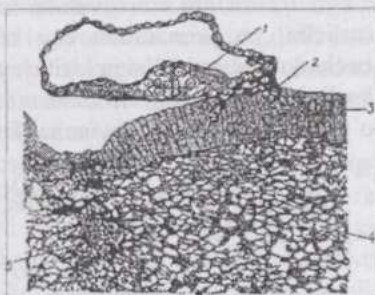


33-rasm. Maydalanayotgan zigota-ning sigir tuxum yo`li bo`ylab siljishi.

Sut emizuvchilar izoletsital tuxum hujayrasining kattaligi 100-200 mkm keladi. O'talanish ichki va mono-sperm bo`lib, tuxum yo`lining yuqori qismida yuz beradi. Tuxum hujayra izoletsital bo`lishiga qaramasdan zigota to`liq-notekis maydalanadi (32-rasm). Lekin bu maydalanishni noto`g`ri, an-arxiyaviy deb bo`lmaydi. Bu yerda sut emizuvchilarning taraqqiyoti g`oyat murakkab bo`lib, o`ziga xos sharoitda - bachadonda borishini hisobga olish kerak. Ko`pchilik sut emizuvchilarda zigotaning birinchi bo`linishlaridayoq ancha yirik, sariq moddasi ko`proq va qoramtir hamda maydaroq, sariq moddasi kam va och rangli blastomer-lar hosil bo`ladi. Birinchi xil blastomer-lar kelajakdagi ahamiyatiga ko`ra em-70

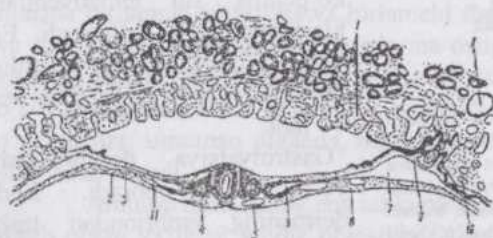
**brioblastlar**, ikkinchi xillari - **trofoblastlar** (*trophe* - oziqa) nomini oladi. Bu ikki xil blastomerlarning maydalanishi

sinxron bo'lmaydi, natijada hosil bo'ladigan blastomerlar soni toq bo'lishi ham mumkin. Trofoblastlar tezroq maydalanib, embrioblastlarni o'rab oladi. Embriionning tashqi ko'rinishi tut mevasi shakliga kelib morula (morumtut mevasi) hosil bo'ladi. Morula bir necha maydalanishdan keyin blas-tulaga aylanadi. Maydalanish embrion tuxum yo'li bo'ylab sekin harakat qilayotgan davrda yuz berib, bachadon bo'shlig'iga tushganda, u **blastotsist** (sut emizuvchilarning blastulasi) yoki blastodermik pufakcha holida bo'ladi (33-rasm). Blastotsist (u **sterroblastula** ham deyiladi)ning trofoblastlardan iborat devori va bu devorga



34-rasm. Makakning 9 kunlik embrioni implantatsiya davrida:

1-embrioblast; 2-trofoblastning bachadon devori bilan aloqada bo'lgan qismi; 3-5-bachadon to'qimalari (3-epiteliy, 4-shilliq pardaning xususiy, qavati va 5-distrofiya holatidagi bezlar) (Vislotskiy va Striter bo'yicha).



35-rasm. 11 segment bosqichidagi sut emizuvchi hayvon embrionining ko'ndalang kesimi (bachadon devori bilan bo'lgan aloqa ko'rinib turibdi): 1-bachadon bezlari; 2-visseral va 3-parietal mezoderma qavatları; 4-miotom; 5-aorta; 6-embriionning selomasi; 7- embriondan tashqi seloma; 8-sariqlik xaltasi endodermasi; 9- xorion so'rg'ichlari; 10-trofoblast; 11-ektoderma.

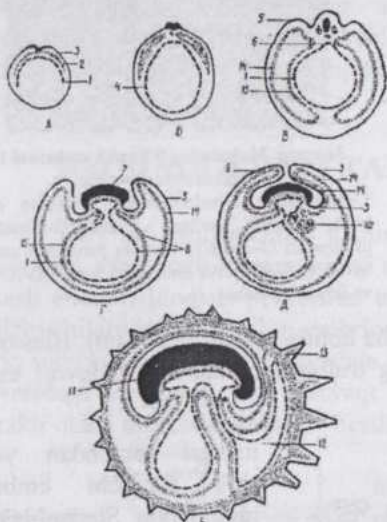
bo'lishi uchun sarflanadi. Bachadonga tushgan blastotsist trofoblast yordamida "bachadon suti"ni qabul qila boshlaydi va uning o'sishi tezlashadi. "Bachadon suti" bachadon bezlari ishlab chiqargan shiradir.

Trofoblastlar tomonidan ishlab chiqariluvchi maxsus moddalar bachadon devorini yemiradi. Blastotsist embrion tugunchasi joylashgan

ichkari tomondan yopi-shib turuvchi embrion tuguni bor. Sterro-blastula ichidagi bo'sh-liq blastomerlar hayot faoliyati natijasida hosil bo'ladi. Suyuqlik bilan to'lgan bu bo'shliq embrion ichida emas, balki undan tashqari-dadir. Embriion tuguni embrioblastlardan ibo-rat. Embrioblastlar embrion tanasi hamda provizor organlar hosil

tomon bilan bachadon devorining yemirilgan joyiga yopishadi. Bu jarayon implantatsiya nomini oladi (34-rasm).

Turli sut emizuvchilarda bachadon devorining yemirilish darajasi turlicha, u primatlarda eng kuchli, shuning uchun primatlar embrioni bachadon devori qa'riga kirib joylashadi va ma'lum vaqt bu yerda embrion borligi sezilmaydi. Trofoblast bachadon devoriga tegib turishi natijasida o'sib qalinlashadi va keyinchalik platsenta tarkibiga kiradi (35-rasm).



**36-rasm.** Sut emizuvchilarda embrion pardalari taraqqiyotining ketma-ket keladigan olti bosqichi: A-homila pufagi bo'shlig'ining o'sayotgan endoderma (1), mezoderma (2) va ectoderma (3) bilan qoplanish jarayoni; B-berk endodermal pufakcha hosil bo'lishi (4); B-amnion burma (5) va ichak egachasi (6) hosil bo'lishi; G-embriyon tanasining alohidalanishi (7); sariqlik xaltasi (8); D-amnion burmalarining o'zaro tegib yopilishi (9); allantoisning hosil bo'lishi va taraqqiyotining boshlanishi (10); E-berk ("yopiq") amnion bo'shlig'i (11); taraqqiy qilgan allantois (12); xorion so'rg'ichlari (13); mezodermaning parietal (14) va visseral (15) qavatları.

day parda bo'lganligi uchun ham bu organ hosil bo'ladi.

Embrion taraqqiyotining bundan keyingi davrlari turli sut emizuvchilarda bir xilda bormaydi. Lekin ayrim detallarini hisobga olmaganda taraqqiyotning ikki asosiy tipini kuzatish mumkin (36-rasm).

1-tip rivojlanish tuyoqli hayvonlar, yirtqichlar, quyonlar va boshqa

Sut emizuvchilar embrional taraqqiyotining xarakterli tomonlaridan biri embriondan tashqi qismlar (trofoblast)ning juda barvaqt hosil bo'lib, ona organizmi bilan aloqa o'rnatilishidir. Zigota va blastomerlarda ehtiyot oziq moddalar yo'q. Shuning uchun implantatsiya embrionning hayoti va kelajak taqdirida muhim ahamiyat kasb etadi. Blastomerlar to'p bo'lib joylashib (morula), ko'pchilik sut emizuvchilarda blastotsel hosil bo'lmaydi. Embrion pufakchasining bo'shlig'i esa ikkilamchi yo'l bilan hosil bo'ladi.

Gastrulyatsiya **delaminatsiya** yo'li bilan boradi. Endodermaning embriondan tashqi qismlari trofoblast ichki yuzasi bo'ylab tez o'sib, birlamchi sariq xalta endodermasiga aylanadi. Bu sariq xalta ichida hech qanday sariq modda yo'q, lekin sut emizuvchilarning ajdodlarida shunday


ko'pchilik sut emizuvchilarga xos. Bunda embrion qavatlarining tabaqalanishi, o'q organlari hosil bo'lishi ko'p tomonlama ular poliletsital tuxumli ajdodlarining rivojlanishini eslatadi, shu bilan birga, sut emizuvchilarga xos xarakterli xususiyatlar paydo bo'ladi. Bu hayvonlarda embrion diski ustida joylashgan trofoblast emirilishi natijasida embriondan tashqi ektoderma bevosita trofoblast bilan tutashadi. Amnion hosil bo'lguncha embrion ochiq yotadi, lekin bachadon to'qimalariga tegib turmaydi.

II-tip rivojlanish primatlarga xosdir. Bunda trofoblastdan tashqari, embrion tarkibiga kirmaydigan mezoderma ham embriondan mustaqil ravishda hosil bo'ladi. Siyrak joylashuvchi mezoderma hujayralari hali gastrulyatsiya yuz bermasdan ajralib chiqadi. Embrion ustida joylashuvchi trofoblast yo'qolib ketmasdan, aksincha tez qalinlashib, ona organizm bilan yaqindan aloqa qilish uchun sharoit yaratiladi. Primatlar homilasi butun taraqqiyot mobaynida tashqi tomondan trofoblast bilan o'ralgan. Gastrulyatsiya delaminatsiya yo'li bilan boradi. Bunda endoderma "sariq pufakcha"ga, ektoderma "amnion pufakcha"ga aylanadi. Shunday qilib, avval embrion tugunchasi joylashgan joyda ikkita pufakcha yuzaga keladi. Bu pufakchalarning bir-biriga tegib turgan tomonlari qalinlashadi: sariq pufakcha devorining qalinlashgan qismi embrion endodermasi; amnionniki - embrion ektodermasidir. Natijada embrion ikki qavatli bo'lib qoladi, embrion qalqonchasi hosil bo'ladi. Unda esa hujayra materialining ko'chishi natijasida birlamchi tasmacha va birlamchi tugunchalar paydo bo'ladi, xorda va mezoderma materialining ektoderma ostiga siljishi yuz beradi. Sariq va amnion pufakchalarning embrion tanasi tarkibiga kirmaydigan qismlari o'sib sariq xalta va amnionga aylanadi. Keyinchalik yuz beradigan o'zgarishlar, umuman olganda, barcha sut emizuvchilarda ancha o'xshash yo'l bilan boradi.

Amnion homilaning eng ichki pardasi bo'lib, uni hamma tomonidan o'rab olgan va faqat kindik oblastida uning terisi bilan birikadi va kindik o'tadigan teshik qoldiradi. Amnion ichidagi suyuqlik rivojlanayotgan homila uchun barcha taraflardan bir xil bosim hosil qiluvchi, mexanik ta'sirotlardan himoya vositasidir.

**Xorion** (*chorion* - teri) yoki so'rg'ichli parda qushlar zardob pardasining gomologi bo'lib, vorsinka yoki so'rg'ichlarga boy. Bachadonning shilliq pardasi bilan yaqin aloqaga kirishadi va bola platsentasi hisoblanadi.

Sariq xalta - ichida ehtiyot sariq modda saqlamagani uchun sut emizuvchilarda embrianni oziqlantirish vazifasini bajar-maydi. Lekin uning endodermasi birlamchi jinsiy hujay-ralar manbaidir. Embrional qon hosil bo'lishi ham sariq xalta devori mezenximasida boshlanadi.



37-rasm. Platsentalarning sxemasi:

a-epitelioxorial; b-desmoxorial; b-endotelioxorial; Г-gemoxorial; 1-xorion-ning epiteliyi; 2-bachadon devorining epiteliyi; 3-xorion so'rg'ichining birikti-ruvchi to'qimasi; 4-bachadon devorining biriktiruvchi to'qimasi; 5-xorion so'rg'ich-larining qon tomirlari; 6-bachadon devorining qon tomirlari; 7-ona qoni.

Allantois (siydik parda) birlamchi ichak endodermasining kindik teshigi orqali o'sib chiqishidan yuzaga kelib, bunda visseral mezoderma ham ishti-rok qiladi. Siydik parda qon tomirlariga boy bo'lib, xorion va amnion oralig'ida joylashadi, homilani xorion bilan tutashtiradi.

**Platsenta** allantoxorion bilan bachadon shilliq pardasining birikishidan hosil bo'ladi va ona organizmi bilan taraqqiy qilayotgan homila o'rtasidagi aloqani ta'minlaydi (37-38-rasmlar).

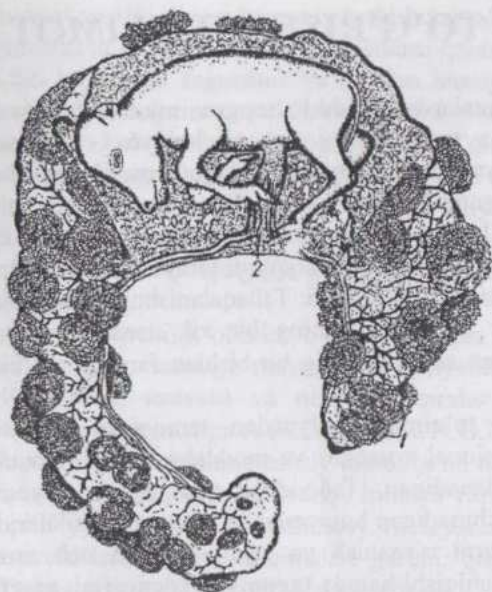
Bachadonda kechadigan taraqqiyotning bosqichlari. Embrional taraqqiyotning turli davrlarida homila tanasida yuz beradigan o'zgarishlarga qarab taraqqiyotni bosqichlarga bo'lish mumkin. Yirik shoxli mollar taraqqiyoti embriolog G. A. Shmidt tomonidan chuqur o'rga-nilgan va u quyidagi uch bosqichdan iborat:

1. Embrionlik davri - 1 - 34 kunlarni o'z ichiga olib, bu vaqt ichida hamma provizor organlar hosil bo'lgan, homila (embrion) tanasidagi barcha sistemalar sod-da (primitiv) tuzilishga ega bo'lsada, hosil bo'lgan bo'ladi. Umumiy embriolo-giyaning vazifasi ana shu davrni har tomonlama va chuqur o'rganishdir;

2. Oraliq davri - 35-60 kunlar - platsentdagi kotiledonlar ko'payadi, tog'ay skelet paydo bo'lib, keyinroq bu skelet suyakka aylanadi. Homilaning jinsi aniqlanadi;

3. Bola (homila) davri 60 kun va undan keyingi kunlar. Shakllangan bola (homila) ning hamma organlari o'sish va rivojlanishni davom ettiradi.

Qo'ylar embrional taraqqiyotini ham embrional (1-29 kunlar), oraliq (30-45 kunlar) va bola davrlariga (45 kundan keyin bola tug'ilguncha) bo'lish mumkin.



38-rasm. Sigirning 20 kunlik homila pufagi:  
1-kotiledonlar; 2-kindik chilvirchasi.

allantois orqali qon aylanish yuzaga kelishiga, jigarning esa embrional qon yetishtirish, moddalar almashinishi hamda shu almashinish zararli qoldiqlarini zararsizlantirish vazifalari bilan bog'liq.

Embrional davrda avval hamma umurtqalilarga xos belgilar (o'q organlar), keyin esa sut emizuvchilarga xos belgilar paydo bo'ladi. Oraliq davrda oilaga xos (masalan, qo'sh tuyoqlilar) va nihoyat bola davrida tur, zot hamda individual belgilar ketma-ket paydo bo'ladi. Bu qoidadan taraqqiy qilayotgan organizm ehtiyojlariga ko'ra chetga chiqish (mustasno)lar ham bo'ladi. Masalan, jigar va yurak juda barvaqt paydo bo'ladi. Yurakning shakllanishi va ishga tushishi sariq xalta va

## TO`QIMALAR TO`G`RISIDA TA`LIMOT

Bir necha xil to`qimalardan tashkil topgan murakkab sistema hisoblanuvchi organizm o`z taraqqiyotini yagona hujayra - zigotadan boshlashi bizga embriologiya kursidan ma`lum. Zigota maydalanish natijasida ko`p hujayrali organizmga aylanadi. Bu maydalanish mitoz bo`linish bo`lib, hosil bo`layotgan hujayralar bir xil genotipga ega. To`qimalar esa hujayralarning organizm taraqqiyoti jarayonida tabaqalanishi (differenziatsiyasi) natijasida hosil bo`ladi. Tabaqalanishni tuxum hujayra sitoplazmasida moddalar taqsimlanishining bir xil emasligi va turli to`qimalar taraqqiy qilayotgan sharoitlarning bir-biridan farq qilishi bilan izohlash mumkin.

**To`qima** (*histos* - to`qima) evolyutsion taraqqiyot natijasida vujudga kelgan, morfo-funksional xossalari va moddalar almashinuvining umumiyligi bilan xarakterlanadigan, individual taraqqiyot jarayonida umumiy manbalardan kelib chiqadigan hujayralar va ularning hosilalaridan iborat sistemadir. To`qimalarni o`rganish va tasnif qilishda uch asosiy omilni: to`qimalarning kelib chiqishi hamda **taraqqiyoti (genezi)**ni, **morfologik** va **funksional xossalari**ni hisobga olish lozim. Faqat ana shu uch omilga asoslangan tasnif tabiiy, to`qimalar o`rtasidagi munosabatlarni to`g`ri aks ettiruvchi tasnif bo`ladi. To`qimalar embrionenez davrida paydo bo`lib, tabiiyki keyin ham rivojlanishni davom ettiradi: hujayralar va hujayra shakliga ega bo`lmagan elementlarning differenziatsiyasi doimo yuz berib turadi. Binobarin, to`qimalar tarkibida yetilgan va ma`lum vazifani bajarishga ixtisoslashgan hujayralar bilan birga kam tabaqalangan, ko`payish va differenziatsiya qobiliyati saqlangan **yosh hujayralar** - *kambial elementlar* ham mavjud bo`ladi.

To`qimalarning evolyutsion taraqqiyot natijasida kelib chiqishi masalasini o`rganishda mashhur rus olimi I.I.Mechnikovning **fagotsitella** (parenximella) nazariyasi katta ahamiyatga ega. Bu nazariyaga ko`ra hozirgi zamon ko`p hujayrali hayvonlarining ajdodlari sharsimon koloniyalar shaklidagi organizmlar bo`lgan. Parenximella (fagotsitella) ichi hujayralar bilan to`lgan epitelial shar bo`lib, ovqat hazm bo`lishi hujayra ichida fagotsitoz yo`li bilan yuz bergan. Oziq moddalarni atrof-muhitdan faqat koloniya chetida joylashgan hujayralar qabul qila olgan. Oziq moddalar bilan to`yingan hujayralar koloniya ichiga o`tib, ular o`rniga esa ichki qismdagi hujayralar chiqqan. Chetki hujayralar cho`zinchoq shaklga ega bo`lib, tukchalari bo`lishi ehtimol, ichki hujayralar esa amyobasimon harakat qilishga qobil bo`lgan. Keyinchalik, iborali qilib aytganda, hujayralar o`rtasida

mehnat taqsimoti yuz bergan: chetki hujayralar koloniyaning suvda harakat qilishini ta'minlash va oziq moddalarni qabul qilish bilan mashg'ul bo'lsa, ichki hujayralar fagotsitoz yo'li bilan himoya vazifasini amalga oshirgan hamda sodda (primitiv) skelet xizmatini o'tagan. Differensiatsiya yuz berishi bilan koloniyalar ko'p hujayrali va to'qimalarga ega tuzilishli organizmlarga aylangan. Ikki eng qadimgi to'qima - qoplovchi (chegara) to'qima va tayanch-trofik to'qimalar guruhi oliy hayvonlarda ham mavjud. Filogenez natijasida, hayvonlar organizmi harakatining mukammallashuvi oqibatida o'zaro aloqador ravishda muskul va nerv to'qimalari kelib chiqqan.

Ko'pchilik olimlar e'tirof qiladigan va Leydig (1857) tomonidan taklif etilgan tasnifga muvofiq oliy hayvonlar organizmida **epiteliy, birlitiruvchi, muskul** va **nerv to'qimalar** mavjud. To'qimalar evolyutsiyasini o'rganishga A.A.Zavarzin va N.G.Xlopinlar katta hissa qo'shgan. Hayotiy jarayonlarining asosiy tomonlarini ochib beruvchi funksional prinsiplarga asoslanib A.A.Zavarzin himoya vazifani o'tovchi chegara to'qima (epiteliy); moddalar almashinuvi va tayanch-mexanik funksiyalarini bajaruvchi ichki muhit to'qimalari guruhi; qisqarishni ta'minlovchi muskul to'qimasi va reaktiv vazifa bajaruvchi nerv to'qimalarni farq qilishni tavsiya qilgan. To'qimalarning evolyutsiyasi divergent yo'l bilan boradi.

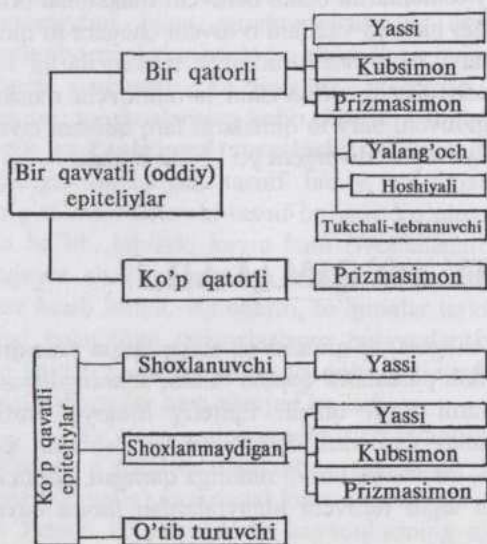## EPITELIY TO'QIMALAR

**Epiteliy** - qoplovchi (chegara) to'qimalar tananing butun yuzasini, kovakli organlar ichini va zardob pardalarni qoplab turadi, shuningdek organizmda ko'pdan-ko'p bezlarni hosil qiladi. Epiteliy himoya, trofik (moddalar almashinuvi) va sekretsiya vazifalarini amalga oshiradi. Bu to'qima ma'lum qalinlikka ega, bir yuzasi tashqi muhitga qaragan, ikkinchi yuzasi birlitiruvchi to'qimaga tegib turuvchi hujayralardan iborat qavat (plast)dir.

Epiteliy to'qimalari bir necha o'ziga xos belgilari:

Organizmning tashqi muhit bilan chegarasida joylashganligi, faqat hujayralardan tuzilib, hujayramas moddalar yo'qligi; qutbli (polyar) differentsiatsiyalanganli-gi; hujayralarning nisbatan tez o'lib, intensiv ko'payuvchi yosh (kambial) elementlar bilan alma-shib turishi va qon tomirlari bo'lmasligi bilan xarakterlanadi. Epiteliy-ning bu xossalari asosan uning chegarada joy-lashganligi bilan bog'liq. Epiteliy qavati (plasti)ning ikki yuzasi turlicha sharoitda ekanligi uchun bu yuzalarning morfologik

farqlari ham bor (qutbli differentsiatsiya). Bir qavatli epiteliylarda hujayraning tashqi muhitga qaragan qutbi **apikal**, biriktiruvchi to'qimaga qaragan uchi **bazal qutblari** deyiladi. Ko'p qavatli epiteliyda esa **yuza qavat** hujayralari chuqur joylashgan **bazal qavat** hujayralardan farq qiladi. Hujayralarning maxsus strukturalari va tuzilishining ko'p tomonlari qutbli differentsiatsiya bilan bog'liq: kutikula, tukchalar, mikrovorsinkalar hujayraning apikal qutbida, mitoxondriyalar bazal qutbga yaqin, plastinkali kompleks o'zak bilan apikal qutb oralig'ida joylashadi. Elektron mikroskop vositasida o'tkazilgan tekshirishlar fermentlarga boy sekret ishlab chiqaruvchi bez epiteliy hujayralarda sitoplazmatik to'r yaxshi taraqqiy qilganligini ko'rsatadi. Epiteliy to'qimasining oziqlanishi biriktiruvchi to'qimaning suyuqligi hisobiga diffuziya yo'li bilan amalga oshadi. Bu suyuqlikning to'qima yuzasiga sizib chiqmasligi uchun epiteliynig apikal yuzasida maxsus moslamalar (hujayralararo yopuvchi plastinkalar) mavjud.



39-rasm. Epiteliyning morfologik klassifikatsiyasi (sxema).

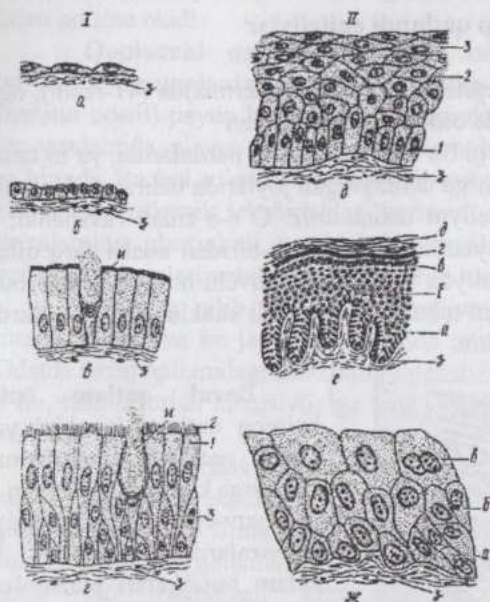
hisoblaydi) ancha qulaydir. Bu tasnifga ko'ra epiteliylar ikki guruh: bir qatlamli va ko'p qatlamli epiteliylarga bo'linadi (39-rasm).

Epiteliy va uning ostida joylashuvchi biri-ktiruvchi to'qima ora-sida **asosiy (bazal) membrana** bor. Bu membrana hosil bo'li-shida har ikkala qo'shni joylashgan to'qima ishtirok qiladi. Bir qatlamli epiteliylarda barcha hujayralar o'zlarining bazal uchi bilan ana shu membranaga tegib tursa,

Epiteliy embrion varaqlarning har uchalaridan ham hosil bo'ladi.

Tananing turli qismlarida joylashgan epiteliy to'qimalari tabiiyki bir-biridan farq qiladi. Bu hol epiteliyni tasniflashni qiyinlashtiradi. Ko'pchilik tomonidan qabul qilingan morfologik tasniflash ayrim kamchiliklarga qaramasdan (ko'p qatorli silindrik epiteliy o'z biologik xossalariga ko'ra, ko'p qatlamli epiteliyga yaqin tursada, uni bu tasniflash bir qatlamli deb

ko'p qatlamli epiteliyda bazal membranaga tegib turuvchi hujayralar qatlam ustiga bu membrana bilan aloqador bo'lgan hujayralar bir necha qatlam bo'lib joylashadi (40-rasm).



**40-rasm.** Qoplovchi epiteliylar (Aleksandrovskeya bo'yicha, sxema): I-bir qavatli: (oddiy) epiteliylar; II-ko'p qavatli epite-liylar - a-bir qavatli yassi; 6-bir qavatli kubsimon; b-bir qavatli: prizmasimon; r- bir qavatli ko'p qatorli prizmasimon tukchali-tebranuvchi (yolg'on ko'p qavatli); Г1-bazal qavat hujayralari; Г2-tebranuvchi tukchalar; Г3-oraliq (almash-tiruvchi) hurayralar; d-shoxlanmaydigan ko'p qavatli yassi epiteliy; d1-bazal qavat hujayralari; d2-tikanli qavat hurayralari; d3-yuza qavat hujayralari; e-shoxlanadigan ko'p qavatli yassi epiteliy; e-a-bazal qavat; e-6-tikanli qavat; e-B-donador qavat; e-r-yaltiroq qavat; e-d-shox qavat; ж-o'tib turuvchi epiteliy; ж-a-bazal qavat; ж-6-oraliq qavat; ж-b-qoplavchi qavat; 3-biriktiruvchi yumshoq to'qima; u-qadahsimon hujayra.

O'z navbatida bir qatlamli epiteliylarning bir qatorli va ko'p qatorli turlari bor. Bir qatorli epiteliyda hamma hujayralarning balandligi bir xil bo'lsa, ko'p qatorli epiteliyda ularning balandligi turlicha bo'ladi. Ko'pchilik epiteliyal hujayralarning apikal uchi epiteliy yuzasigacha borib tursa, ayrimlariniki bu yuzaga yetib bormaydi. Bunday hujayralarning shakli turlicha, o'zklari turli balandlikda joylashib, bir necha qator bordek fikr tug'diradi.

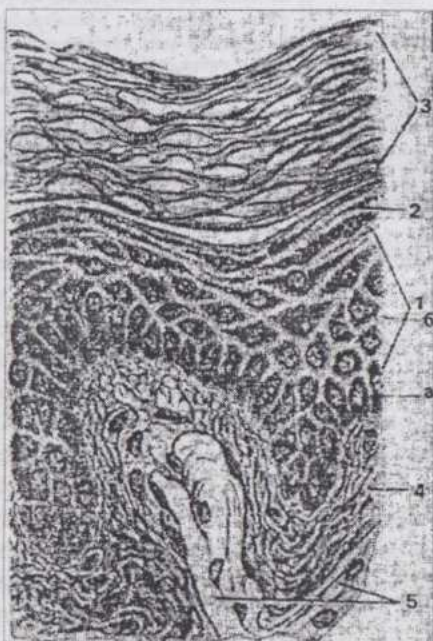
Morfologik tasniflash hujayralar qavatlarining sonidan tashqari ularning shaklini ham hisobga oladi. Yassi, kubsimon, prizmasimon epiteliyotsitlar farqlanadi. Aniq qilib aytganda, kub yoki prizma shaklidagi hujayralar uchramaydi, chunki ular tig'iz joylashib, o'zaro bosim ko'rsatadi va shakli o'zgaradi. Kub yoki prizmatik (silindrsimon) hujayralar deganda, ular asosining balandligiga nisbati ko'zda tutiladi. Bir qavatli epiteliyning yassi, kub va prizmatik (silindrsimon), silindrsimon epiteliyning esa bir qatorli va ko'p qatorli xillari uchraydi. Epiteliy ayrim turlarining, ayniqsa, silindrsimon epiteliyning maxsus moslamalari - hoshiya, tukchalari bo'ladi.

Epiteliylarning embrional taraqqiyotini hisobga oluvchi genetik

tasnifga muvofiq ektodermal, endodermal va mezodermal epiteliylar farq qilinsa, funksional tansif teri, ichak (trofik), tukchali-tebranuvchi, bez (sekretor) epiteliy turlarini qayd qiladi.

### Ko'p qatlamli epiteliylar

Ko'p qatlamli yassi epiteliy teri usti (epidermis)da (41-rasm), og'iz bo'shlig'i, qizilo'ngach, me'da oldi bo'limlari, burun dahlizi, qin, to'g'ri ichak oxirgi bo'limining shilliq pardalarida, ya'ni tananing ko'proq mexanik ta'sirotlarga uchraydigan joylarida uchraydi. Ko'zning shox pardasida ham bu epiteliyni uchratamiz. O'z-o'zidan ravshanki, bu epiteliyning tananing turli joylaridagi xillari bir-biridan ancha farq qiladi. Lekin ko'p qavatli yassi epiteliyda uchta: ko'payuvchi hujayralardan iborat chuqur joylashgan **bazal**; kam tabaqalangan, turli shakldagi hujayralardan **qatlamlarni** farq qilish mumkin.



41-rasm. Shoxlanadigan ko'p qavatli yassi epiteliy: 1-o'suvchi qavat; a-bazal qavat; 6-tikanli hujayralar qavati; 2-donador qavat; 3-shox qavat; 4-biriktiruvchi yumshoq to'qima; 5- biriktiruvchi zich to'qima.

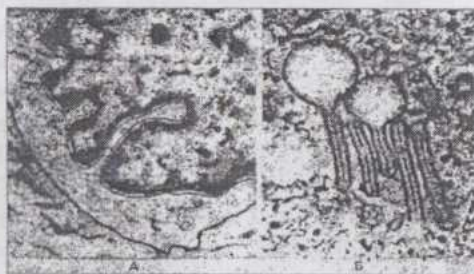
**Bazal qatlam** (silindrsimon qatlam, kambial yoki mitoz qatlami) silindrsimon shakldagi kam tabaqalangan va ko'payuvchi (stvol liniya) hujayralardan iborat. Bu qatlam hujayralari plazmolemmaning qalinlashgan qismi-dan iborat juft, des-mosomaga o'xshash mos-lamalar bilan bazal membranaga yopishib turadi. Plazmolemmaning bunday qalinlashgan joyla-riga tonofilamentlarning guruhlari kelib tutashadi. Bazal qatlamning hujayralari bo'linganda mitoz duk o'qi epiteliy yuzasiga parallel holda yo'nalgan bo'lib, hosil bo'lgan hujayralardan biri bazal membranaga tutashgan holda qoladi, ikkinchisi esa atrofdagi hujayralarning bosimi natijasida o'rta qatlamga chiqadi.

**Oraliq qatlam** asta-sekin mitotik faolligini yo'qotuvchi, lekin hali kam tabaqalangan, konturi (chegarasi) noto'g'ri va burmalarga ega, o'z shaklini oson o'zgartiruvchi bir necha qavat qanotdor yoki tikanli hujayralardan iborat. Epiteliy shikastlanganda bu qatlam hujayralari mitoz yo'li bilan bo'lina oladi.

**Qoplavchi qatlam** to'lig'icha tabaqalangan, tez o'lib nobud bo'luvchi hujayralardan iborat. Ko'pincha bu hujayralarda shox modda (keratin oqsili) paydo bo'ladi. Hujayralar desmosomalar tipidagi moslamalar yordamida o'zaro tutashib, hujayraaro bo'shliqlarni "sement" modda to'ldiradi. Bu hol to'qima suyuqligini tashqariga chiqishdan saqlaydi. Elektron mikroskopik tekshirishlar "sement" epiteliy oraliq qatlamidagi hujayralarning plastinkali kompleksida hosil bo'lishini ko'rsatadi. O'lgan epiteliy hujayralari uzluksiz ajralib tushib turadi.

Shunday qilib, bu epiteliy hujayralari sekinlik bilan yuza qism tomon siljiydi va bu jarayon davomida muayyan o'zgarishlarga uchraydi. Odatda bazal qatlamdagi mitozning intensivligi yuza qatlam hujayralarining o'lib, tushib turish intensivligiga teng. Ma'lum sabablarga ko'ra bu nisbat buzilishi mumkin.

Teri epidermis qavatining tuzilishi yuqorida bayon qilingan sxemadan ancha murakkabdir (42-rasm). Junsiz terining epidermisida besh qatlamni: bazal, o'simtali hujayralar qatlami, donador, yaltiroq va shoxlangan hujayralar qatlamini farq qilish mumkin. Epidermisning tuzilishi va unda yuz beradigan keratinizatsiya jarayonini teri tuzilishini o'rganayotganda batafsil qarab chiqamiz.



42-rasm. Epidermis hujayralari:

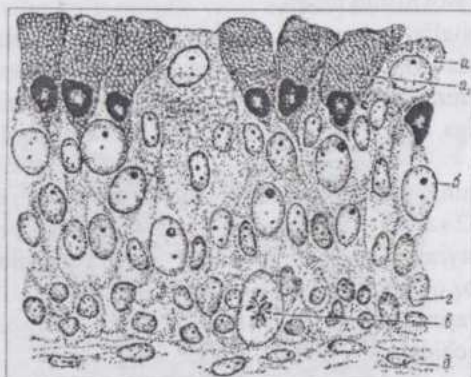
A-och rangli donador dendrotsitlar; B-"tennis raketkaları" (maxsus donachalar). Elektron mikrofotoqrafiya.

Ko'p qatlamli yassi epiteliy o'zining joylashish o'rniga ko'ra, mexanik ta'sirotlarga ko'p uchraydi va zararlanadi. Bu hol epiteliyning regeneratsiya qobiliyati kuchli bo'lishini taqozo qiladi. Yallig'langan biriktiruvchi to'qima epiteliyning tiklanishini rag'batlantiradi. Yallig'lanishning yangi

o'chog'igina bunday vazifani bajara oladi.

**Ko'p qatlamli o'tib turuvchi (o'zgaruvchi) epiteliy** siydik chiqaruv yo'llarini qoplab turadi, siydik tarkibidagi zaharli moddalarning organizmga qaytadan so'rilishiga va to'qimalardan suvning diffuziya yo'li

bilan siydikka o'tishiga to'sqinlik qiladi (43-rasm). Organ (m., siydik pufagi) siydikka to'lsa, hujayralarning shakli o'zgarishi natijasida epiteliy qatlami (plasti) o'z qalinligini o'zgartiradi. Lekin hujayralar qatlamlarining soni o'zgarmaydi. Aksariyat ko'pchilik hayvonlarning o'zgaruvchan epiteliyida uch qatlam (zona) farq qilinadi: mitoz yo'li bilan bo'linishga qobil turli shakldagi, chegaralari keskin bilinmaydigan, sitoplazmasi bazofil va tabaqalanmagan mayda hujayralardan tashkil topgan bazal zona; yosh, shuningdek mayda hayvonlarda faqat bir qavat va ko'pincha hali bazal membrana bilan bog'langan, bazal zona hujayralaridan yirikroq, kuchsiz bo'yaluvchi ko'piksimon sitoplazmaga ega hujayralardan iborat oraliq zona. Yetuk hayvonlarda bu zona bir necha qavat, shakli noto'g'ri, ko'pincha noxsimon va tig'iz joylashgan hujayralardan iborat.



43-rasm. Qo'y buyrak jomining o'tib turuvchi epiteliy:  
 a-a<sub>1</sub> - qoplavchi zonaning shilliqqa kuchsiz reaksiya beruvchi shilliq hujayrasi; b-oraliq zona; b-mitoz; r-bazal zona; d-biriktiruvchi to'qima.

Bu yerda hujayralararo yoriqlar yo'q. Yirik shoxli mollar va otlarda bu zona yaxshi taraqqiy qilgan; amitoz bo'linish natijasida ko'pincha ko'p o'zakli hujayralardan iborat qoplovchi zona. Bu zona hujayralarining shakli asosi oraliq zona-ga qarab joylashgan kesik piramidaga o'xshash. Hujayralarning organ bo'shlig'iga qaragan yuzasi kutikulasimon hoshiya tutadi. Gistokimyoviy tekshirishlarning ko'rsatishicha hujay-


ralarda ishqorli fosfataza fermentining faolligi yuqori, sitoplazma shilliq modda donachalariga ega. Shilliq modda ayniqsa o'txo'r hayvonlarda ko'p. DNK miqdorini aniqlash shuni ko'rsatadiki, bazal zona hujayralarida diploidiya kuzatilsa, yuzaroq qavatlarda poliploidiya (tetra- va oktoploidiya) mavjud. Buning sababi DNK sintezi davom qilgani holda bo'linishning sekinlashishidir. Epiteliyning distal (erkin) yuzasi kislotali mukopolisaxarid **sialomutsin** bilan qoplangan. Shilliq modda siydikning zararli ta'siridan epiteliy osti to'qimalarni himoya qiladi va siydik tarkibidagi yomon eruvchi tuzlar cho'kmaga tushib, toshlar hosil qilishiga qarshilik qiladi.

Bir tuyoqlilar va maymunlarda buyrak jomining epiteliy hujayralari biriktiruvchi to'qimaga o'sib kirib, ko'p hujayrali shilliq bezlar hosil qiladi.

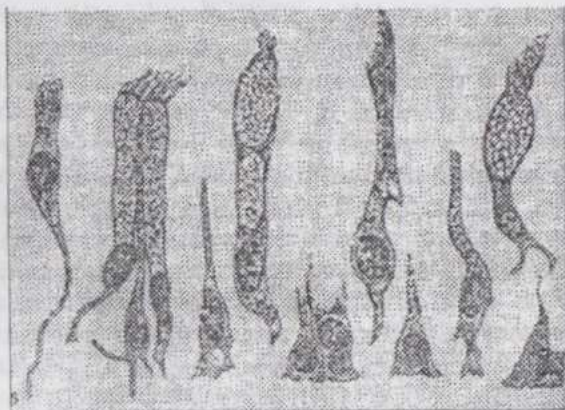
Shunday qilib, bu epiteliyda ham ko'p qavatli yassi epiteliydagiga o'xshash qavatma-qavat strukturaviy, gistokimiyoviy va fiziologik o'zgarishlar kuza-tiladi. Sun'iy sharoitda o'stirish o'tib turuvchi epiteliy ko'p qatlamli yassi epiteliyga yaqinligini ko'rsatadi. Siydik pufagining ayrim kasalliklari, shuningdek vitamin A yetishmasligida bu epiteliy ko'p qatlamli yassi shoxlanuvchi epiteliyga aylanishi mumkin.

## BIR QATLAMLI EPITELIYLAR

Bu epiteliylar yuqorida qayd qilganimizdek, silindrsimon, kubsimon va yassi bo'lishi mumkin. Silindrsimon epiteliyning ham bir necha turlari bor.



44-rasm. Bir qavatli ko'p qatorli (yolg'on ko'p qavatli) prizmatik tebranuvchi epiteliy (A): 1-tukchali, hujayralar; 2-oraliq hujayralar; 3-qadahsimon hujayralar; 4-bazal membrana; 5-biriktiruvchi yumshoq to'qima; B-tukchali tebranuvchi epiteliyning alohida hujayralari.



**Bir qatlamli ko'p qatorli silindrsimon tukchali-tebranuvchi epiteliy** nafas yo'llari shilliq pardasini qoplaydi. Bir xil epiteliotsitlar tebranuvchi tukchalar saqlaydi. Epiteliy yuzasiga yetib bormaydigan past bo'lyi, tukchalari yo'q hujayralar kambial elementlardir. Tabaqalangan hujayra yuzasida 270 tagacha tukcha bo'ladi. Bu epiteliy hujayralarining yana bir xili qadahsimon hujayralar bo'lib, ular bir hujayrali shilliq bezlardir.

Tebranuvchi tukchalar 9 juft fibrilladan tuzilgan, o'rtada yana bir juft fibrilla saqlovchi silindrsimon tuzilishga ega, ya'ni ularning tuzilishi sentriola, shuningdek urug' hujayra dumchasining tuzilishiga o'xshash (45-rasm). Tukchalarning qisqarishi epiteliy yuzasida o'tirib qolgan qattiq zarachalar va shilliq modda aralash-masining tashqariga chiqarilishini ta'minlaydi. Bu epiteliyda kambial elementlar, tabaqalangan tukchali-tebranuvchi va qadah-simon hujayralar mavjud. Regeneratsiya va sun'iy sharoitda o'stirish paytida bu epiteliy ko'p qatlamli yassi va o'zgaruvchan epiteliylarga xos belgilarni namoyon qiladi. Nafas olish yo'llarining oldingi ichakdan hosil bo'lishi, xuddi shu manbadan hosil bo'lgan qizilo'ngachda ko'p qavatli yassi epiteliy borligi ham bu ikki epiteliyning genetik yaqinligini ko'rsatadi.

**Bir qatlamli bir qatorli silindrsimon epiteliy.** Bu epiteliyning turli organlarda uchraydigan, o'ziga xos morfofunktsional belgilarga ega bir necha xili bor (46-rasm).

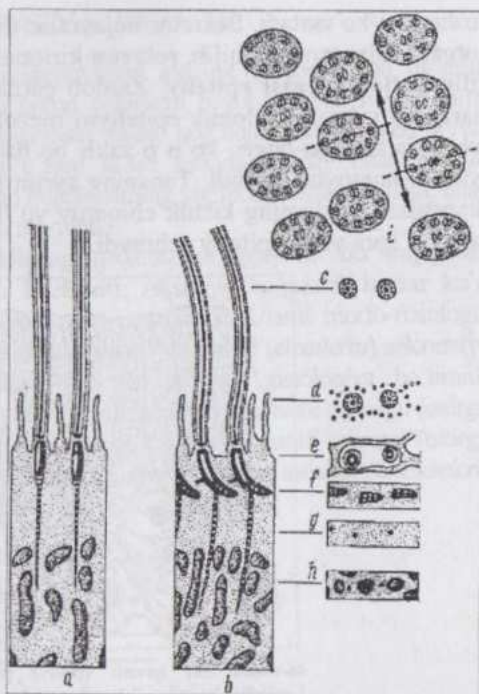
Ichaklarning shilliq pardasi **silindrsimon "hoshiyali" epiteliy** bilan qoplangan. Epiteliyning so'rilish ja-rayonida ishtirok qiluvchi hoshiyasi ingichka ichaklarda, ayniqsa, kuchli taraqqiy qilgan va elektron mikroskopik tekshirishlarning ko'rsatishicha, hoshiya tig'iz joylashgan barmoqsimon o'simtalar - mikrovarsinkalardan iborat (47-48-rasmlar). Mikrovarsinkalar tashqi tomondan plazmo-lemma bilan o'ralgan, silindr shaklidagi sitoplazmatik o'simtalardir. Ularning uzunligi 2 mkm gacha, diametri esa 0,08-0,1 mkm. Yetuk hujayra yuzasida 2-3 minggacha mikrovarsinkalar bo'lib, bu hol hujayra so'rish yuzasini bir necha marta oshiradi. Gisto-kimyoviy tekshirishlar hoshiyada ishqoriy fosfatazaning faolligi yuqori ekanligini ko'rsatadi, mikrovarsinkalar orasida mukopolisaxaridlar bor. Hoshiya faqat so'rilishda ishtirok etishdan tashqari oziqa moddalar batamom parchalanib, so'rilishga tayyorlanadigan reaktiv zonadir. Hoshiyali epiteliyda tabaqalangan hujayralarning boshqa turi - qadahsimon hujayralar ham uchraydi. Tabaqalanmagan, kambial elementlar ichaklarining maxsus chuqurchalari - kriptalar devorida joylashadi. Laboratoriya hayvonlarida o'tkazilgan tajribalar epiteliy hujayralarida mitoz bir soat-u 15 daqiqa davom etib, ichak vorsinkasini qoplovchi epiteliy 18-54 soat ichida batamom yangilanishini ko'rsatadi.

Bir bo'limli me'da, kavsh qaytaruvchilar me'dasining shirdon bo'limi shilliq pardasi bir qavatli bir qatorli silindsimon yalang'och epiteliy bilan qoplangan. Bu epiteliy hamma hujayralarining yuzasi biron-bir maxsus moslamalarga ega bo'l-maydi. Barcha hujayralar shilliq ishlab chiqarishda ishtirok qiladi, ularning apikal qismida shilliq to'pla-nadi. Bu hol epiteliy va me'da devorini me'da shirasining ta'siridan saqlaydi. Epiteliyning regeneratsiyasi va sun'iy sharoitda o'sish xususiyatlari ichak epiteliy-nikiga o'xshash.

Bir qatorli silindsimon epiteliyning yana bir turi - **tukchali-tebranuvchi epiteliy** tuxum yo'li va bachadon shilliq pardasida uchraydi. Epiteliy hujayralari tebranuvchi tukchalarga ega. Tukchali hujayralar orasida kubsimon, tukchalari yo'q, sekret ishlab chiqaruvchi hujayralar bor.

Bir qatlamli bir qatorli silindsimon epiteliyning ayrim turlarini o't pufagining shilliq pardasi, bezlarning chiqaruv yo'llari, buyrakning siydik naychalarida uchratamiz.

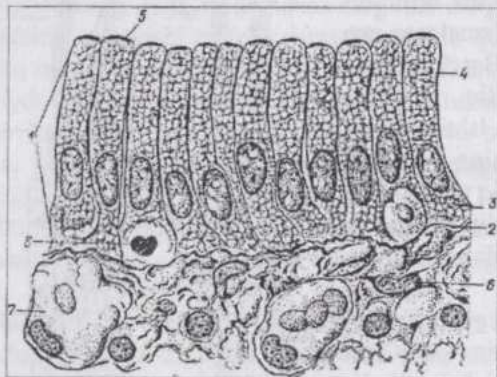
**Bir qatlamli kubsimon epiteliy.** Buyrak kanalchalari devorini, bezlarning sekretor qismlari va kichikroq chiqaruv yo'llarini hosil qiladi va kichik bronxlarda uchraydi. Kubsimon epiteliotsitlarning o'zagi yumaloq, ularning markaziy qismida joylashadi. Turli joylardagi epiteliyning tuzilishi va biologiyasi bir xil emas. M., buyrak siydik naychalari (nefronning proksimal bo'limi) epiteliy hujayralari hoshiyaga, sitoplazmasi tayoqchasi-mon chiziqlilikka ega bo'lib, bu hol naychalarda so'rilish jarayoni amalga



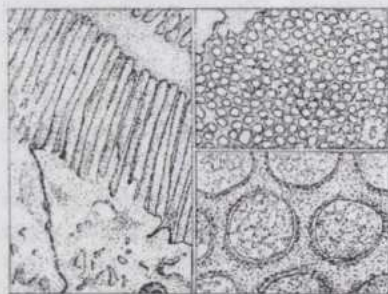
45-rasm. Epiteliy tukchalar apparatining sxemasi: a-tukchalar harakatlanadigan tekislikka perpendikulyar tekislik bo'ylab o'tgan kesim; b-tukchalar harakatlanadigan yuza bo'ylab o'tgan kesim; i-tukchalarning ko'ndalang kesimi (punktir bilan tukchalar harakati yo'nalishiga perpendikulyar tekislik ko'rsatilgan).

o'shishini ko'rsatadi. Sekretor hujayralar (bezlar)da sekretiya bilan bog'liq organellalar taraqqiy qilib, sekretor kiritmalar uchraydi.

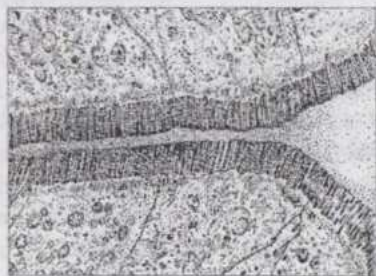
**Bir qatlamli yassi epiteliy.** Zardob pardalarni qoplovchi, mezodermadan taraqqiy qiluvchi selomik epiteliyni mezoteliiy deb ataladi. Hujayralarning chegaralari egri-bugri, ko'p o'zakli bo'lishi mumkin, pinotsitoz qobiliyati yaxshi namoyon bo'ladi. Tananing ayrim joylari (o'pka alveolalari, nefron kapsulasi, bezlarning kichik chiqaruv yo'llari)da tuzilishi, xossalari o'ziga xos bo'lgan yassi epiteliy uchraydi.



46-rasm. Bir qavatli (oddiy) prizmasimon epiteliy: 1.epiteliy hujayra; 2-bazal membrana; 3-bazal qutb; 4-apikal qutb; 5-chiziqli hoshiya; 6-yumshoq biriktiruvchi to'qima; 7-qon tomiri; 8-leykotsit.



47-rasm. A-epiteliotsit chiziqli hoshiyasining mikrovorsinkalari va sitoplazmaning bir qismi (bo'yiga kesim, 21.800 marta kattalar); mikrovorsinkalarning ko'ndalang kesimi (B-21.800, B-150.000 marta kattal.). Elektron mikrofotoografiya.



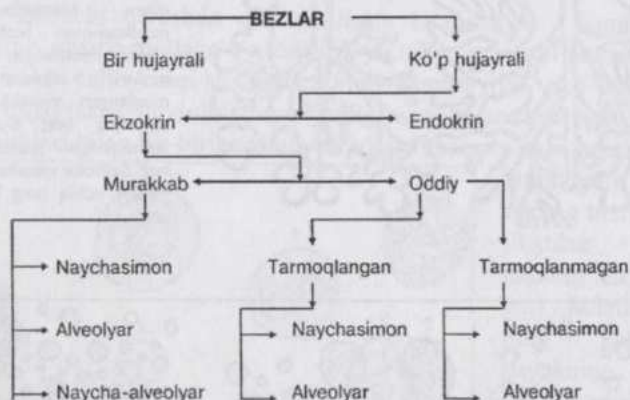48-rasm. Yangi tug'ilgan buzoq ingichka ichagining epiteliotsitlari:

1-epiteliotsitning apikal qutbi; 2-so'ruvchi hoshiya; 3-epiteliotsitning plasmolemmasi. Elektron mikrofotoografiya.

## SEKRETSIYA. BEZLAR

**Sekreksiya** moddalar almashinuvining alohida, ixtisoslashgan turining ifodasi bo'lib, hujayra tomonidan butun organizm hayot faoliyati uchun zarur bo'lgan moddalarning ajratib chiqarilishi bilan bog'liqdir. Bu jarayon avval boshdan organizm va muhitning o'zaro ta'siri asosida epiteliy bilan bog'liq bo'lgan. Sekreksiya ixtisoslashgan hujayralarning yig'indisi bezlar deyiladi, ularni quyidagicha klassifikatsiya qilish mumkin.

Silindrsimon epiteliy tarkibidagi qadahsimon hujayralar **bir hujayrali**, shilliq (mutsin) ishlab chiqaruvchi **bezlardir**. Aksariyat ko'pchilik **bezlar ko'p hujayrali** bo'lib, murakkab tuzilishga ega organlardir. Ularni morfo-fiziologik xossalari ko'ra ikki guruhga: **ichki (endokrin)** va **tashqi (ekzokrin)** **sekreksiya bezlariga** bo'lish mumkin. Endokrin bezlar xususiy gistologiya bo'limida o'rganiladi. Ekzokrin bezlarda (49-rasm) sekret ishlab chiqaruvchi terminal (oxirgi) qismchalar va chiqaruv yo'llari farq qilinib, bu bezlarning tasnifi sekretor (oxirgi) qismlarining shakli va chiqaruv yo'llarining tarmoqlanishiga asoslanadi. Ekzokrin bezlarning turli tiplari keltirilgan sxemada o'z aksini topgan.

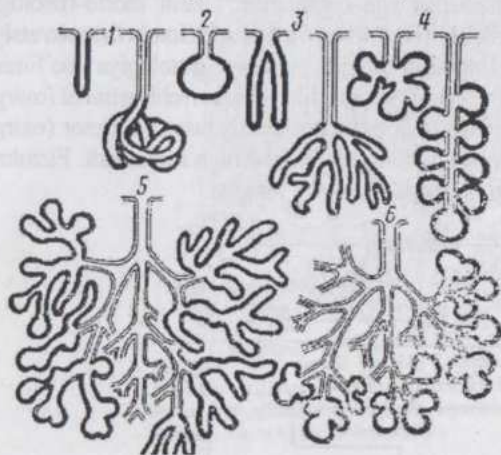


**Bez (sekretor) hujayralar** uchun umumiy bo'lgan xususiyat ularning tuzilishidagi qutblilikdir. Bu hodisa sekret ishlab chiqarilishi bilan bog'liq. Sekret, odatda, bez hujayrasi (glandulotsit)ning apikal qismida to'planadi. Glandulotsitda sitoplazmatik to'r va plastinkali kompleks yaxshi taraqqiy qilgan bo'lib, ayrim hollarda mitoxondriyalar ko'p. Gidrolitik fermentlar ishlab chiqaruvchi bezlarning glandulotsitlarida sitoplazmatik to'r juda kuchli taraqqiy qilgan.

Sekreksiya jarayonida uch faza: sekret hosil bo'lishi, sekretning chiqarilishi (ekstruziya) va sekretor hujayra strukturasi tiklanishi farq qilinadi. Sekret chiqarilishi turli bez hujayralarida har xil bo'ladi. Shunga ko'ra sekret ishlab

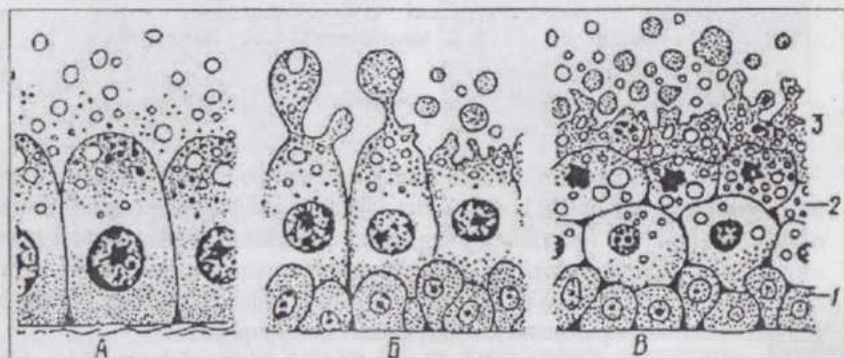
chiqarilishining uch tipi mavjud (50-rasm). **Merokrin sekretiya** (*meros*-qism, *krino*-ajratmoq, chiqarmoq) - bez hujayrasi, o'z shaklini va tuzilishini sezilarli darajada o'zgartirmasdan sekretini tashqariga ajratib chiqarib turadi. (Ter bezlari, so'lak bezlari va boshqa ayrim bezlar bunga misol bo'ladi).

**Apokrin sekretiya** (*apo* - dan, uchidan) - bez hujayrasining apikal qismida to'plangan sekret vaqt-vaqti bilan hujayra uchidan ajralib chiqadi va sekretini chiqarib yuborgan hujayra past bo'yli bo'lib qoladi. Bunday tipda (sut bezi) faoliyat ko'rsatadi. **Golokrin** (*holos* - butunlay) sekretiya bez hujayrasining butunlay emirilib sekretga aylanish yo'li bilan boradi. (Terining yog bezlari) shu yo'l bilan sekret ishlab chiqaradi. Golokrin bezlarining kambial elementlari yaxshi taraqqiy qilgan.



49-rasm. Oddiy va murakkab ekzokrin bezlarning sxematik tasviri:

1-sekretor qismi tarmoqlanmagan oddiy naychasimon bezlar; 2-sekretor qismi tarmoqlanmagan oddiy alveolyar bez; 3-sekretor qismi tarmoqlangan oddiy naychasi-mon bezlar; 4-sekretor qismi tarmoqlangan oddiy alveolyar bezlar; 5-sekretor qismi tarmoqlangan murakkab naycha - alveolyar bez; 6-sekretor qismi tarmoqlangan murakkab alveolyar bez. Sekretor qismlar qora, chiqaruv yo'llar ochiq rang bilan tasvirlangan.



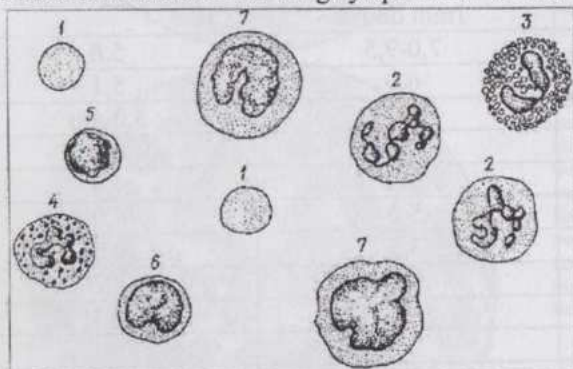
50-rasm. Sekretiyaning tiplari:

A-merokrin; B-apokrin; B-golokrin; 1-kam tabaqalangan hujayralar; 2-o'zgarayotgan hujayralar; 3-emirilayotgan hujayralar.

## BIRIKTIRUVCHI (HIMOYA-TROFIK-TAYANCH) TO`QIMALAR

Biriktiruvchi to`qimalar organizmda juda keng tarqalgan bo`lib, umumiy manba - mezenximadan taraqqiy qilishi, himoya, trofik, tayanch va mexanik vazifalarni bajarishi bilan umumiy guruhga (himoya-trofik-tayanch to`qimalar)ga birlashtiriladi. Bu to`qimalarni, ayniqsa, qon, limfa va biriktiruvchi yumshoq to`qimani organizmning ichki muhiti, deb hisoblanadi.

**Mezenxima** sinsitiy holida tuzilgan, embrioning yuqori sur`atlar bilan o`shishi va rivojlanishi natija-sida tabaqalanib, biriktiruvchi to`qimalariga aylanuvchi embrional to`qimadir. Somitlar, xususan miotomlarning ventro -medial qismi (skle-rotom), lateral qismi plastinkasi (dermo-tom) va boshqalar mezenximaga aylanadi. Morfologik jihatdan biriktiruvchi to`qimalar hujayralar va hujayraaro moddalardan tuzilganligi bilan xarakterlanadi. Birinchi qarashda qon va limfa bilan suyak hamda tog`ay to`qimalari o`rtasida mutlaqo o`xshashlik yo`qdek ko`rinishi mumkin. Lekin bu to`qi-malar kelib chiqi-shi (genezi)ning umumiyliigi, tuzi-lishi (hujayralar va hujayraaro mod-dalar mavjudligi) va bajaradigan va-zifasidagi o`xsha-shliklari bilan bir-biriga yaqin turadi va umumiy guru-hga kiritiladi.



**51-rasm. Hayvonlar qoni hujayralarining yorug`lik mikroskopida ko`rinishi:**

1-eritrotsitlar; 2-neytrofillar; 3-eozinofil; 4-bazofil; 5-kichik limfotsit; 6-o`rta limfotsit; 7-monotsitlar.

Hujayraaro mod-daning tuzilishi ko`p jihatdan to`qi-maning fizik (agregat) holatini: qonning suyuqligini, suyakning qattiqligini, payning tolador tuzilishini belgilaydi. Ko`p turlari mavjud bo`lgan va keng tarqalgan biriktiruvchi to`qimalarni ma`lum darajada shartli bo`lsa ham ikki guruhga:

himoya-trofik guruh - qon, limfa, endoteliy, biriktiruvchi yumshoq va to`rsimon to`qimalar; tayanch-mexanik guruh - biriktiruvchi zich

to'qimalar, tog'aylar va suyaklarga bo'lish mumkin.

## QON

**Qon** shaklli elementlar va plazmadan tashkil topgan suyuq to'qimadir. **Eritrotsitlar, leykotsitlar, qon plastinkalari** shaklli elementlardir (51- rasm). Suyuq konsistensiyaga ega bo'lgan **plazma** qon to'qimaning hujayraaro moddasidir. Uning asosiy qismi suv bo'lib, oqsillar (albuminlar, globulinlar, fibrinogen), tuzlar va boshqa moddalarga ega. Plazmani biokimyoviy-fiziologik o'rganish tegishli fanlarning vazifasidir. Bu yerda esa bevosita mikroskopda ko'rish va o'rganish mumkin bo'lgan qon shaklli elementlarining morfologik hamda ayrim fiziologik xossalari bilan tanishamiz.

**Eritrotsitlar** (*erythros* - qizil) yoki qonning qizil hujayralari umurtqalilarda qizil rangli oqsil birikma (xromoproteid) - nafas olish pigmenti - **gemoglobinga** ega hujayralardir. (II jad.).

Eritrotsitlar soni va diametri  
*V.N.Nikitin bo'yicha*

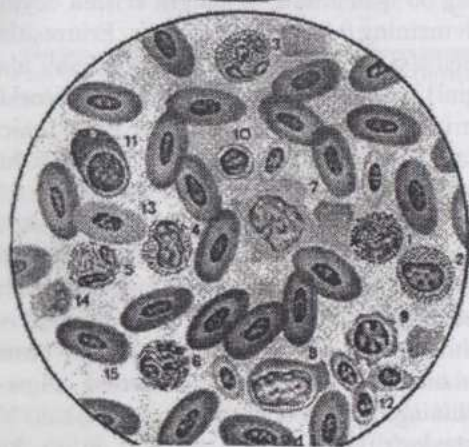
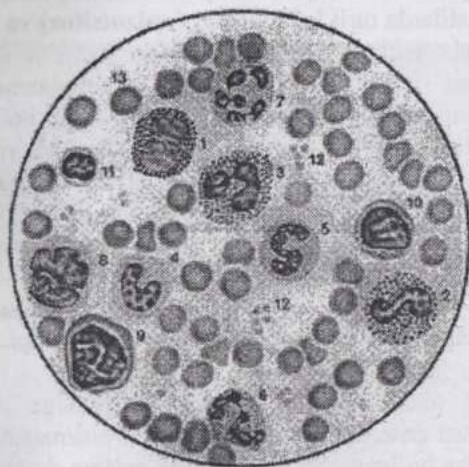
Hayvonning turi	1mm <sup>3</sup> qondagi eritrotsitlar (mln dona)	Eritrotsitlarning diametri (mkm)
Otlar	7,0-9,5	5,6
Qoramollar	6,0	5,1
Cho'chqalar	6,0	5,0-6,0
Qo'ylar	9,4	4,3
Echkilar	14,5	4,0
Uy quyoni	5,0	6,0
Tovuqlar	3,5	12,0X7,5
O'rdaklar	3,2	13,8X6,6
Baqalar	0,38	22,8x15,8
Odamlar:		
Erkaklar	5,0	7,3-7,5 mkm
Ayollar	4,5	

Keltirilgan jadvaldan ko'rinadiki, sut emizuvchilarning 1 litr qonidagi eritrotsitlar soni  $5 \cdot 10^{12}$  dan  $14,5 \cdot 10^{12}$  gacha bo'ladi.

Og'irligi 500 kg keladigan ot qonidagi eritrotsitlarning soni 436,5

trillion; agar soniyasiga bir eritrotsit sanalsa, bunday ot eritrotsitlarini sanab chiqish uchun 14 ming yil kerak bo'lar edi. Agar eritrotsitlarni ketma-ket bir qator qilib terish mumkin bo'lsa edi, hosil bo'lgan zanjir yer sharini ekvator bo'ylab 68 marta o'rab chiqishga yetgan bo'lardi.

1 ml qondagi eritrotsitlar soni bir turga mansub hayvonlarda organizmning yoshi, jinsi, mahsuldorligi va ekologik sharoitlar bilan bog'liq bo'ladi.



**2-jadval. A-qoramol va B-tovuq qonining bo'yalgan surtmadagi shaklli elementlari (Nikitin bo'yicha):**

1- o'zagi segmentlangan bazofil; 2- o'zagi tayoqchasimon, eozinofil; 3- o'zagi segmentlangan eozinofil; 4- yosh; 5- o'zagi tayoqchasimon; 6-7 o'zagi segmentlangan neytrofillar; 8- monotsit; 9- katta; 10- sitoplazmasida azurofil dona-chalari bor o'rta va II- kichik limfotsitlar; 12- qon plastinkalari; 13- eritrotsitlar; B-1- o'zagi tayoq-chasimon bazofil; 2- eozinofil mielotsit; 3- o'zagi segmentlangan eozinofil; 4-, 5-, 6- psevdoeozinofillar - neytrofillar (4- mielotsit; 5- o'zagi tayoq-chasimon; 6- o'zagi segmentlangan); 7- monotsit; 8- katta; 9- o'rta va 10- kichik limfotsitlar; 11- plasmotsit; 13- polixromatofil eritrotsit; 14- emiriyotgan eritrotsitlarning qoldiqlari; 15- o'zakli oval eritrotsitlar.

Eritrotsitlar yuqori darajada tabaqalangan, gazlar tashishga ixtisoslashgan bo'lib, sut emizuvchilarda hatto o'zakka ham ega emas. Qushlarning eritrotsiti o'zakli bo'lib, oval shaklidir (II-jad.). Ko'pchilik sut emizuvchilarning eritrotsiti ikki tomondan botiq disk shaklida (buni ayniqsa rastrovchi elektron mikroskop yaxshi ko'rsatadi). Shimol bug'usi, tuya va lamalarda eritrotsit oval shaklga ega. Eritrotsitlarning o'ziga xos shakli yetilish paytida, o'zakning yo'qolishi oqibatida yuzaga kelib, gemoglobinning kislorod bilan oson to'yinishini ta'minlaydi. Sut emizuvchilarda eritrotsitlar bir turga mansub hayvonlar qonida doimiy kattalik va shaklga ega. Tuban umurtqalilarda turli kattalikdagi (**anizotsitoz**) va har xil shakldagi (**poikilotsitoz**) eritrotsitlarni uchratish mumkin.

Eritrotsitlarning yuqori tabaqalanganligini hatto sitoplazmatik to'rga ham ega emasligi ko'rsatadi. Ularning faqat qobig'i mavjud bo'lib, ichida yarim suyuq massa joylashadi. Yosh (retikulyar) eritrotsitlarda ribosomalarning qoldiqlari, sitoplazmatik to'r va mitoxondriyalarni uchratish mumkin. Bunday holat klinik ahamiyatga ega: qonda retikulyar eritrotsitlarning ko'payishi organizmda eritrotsitlarning ko'plab emirilayotganligidan dalolat beradi.

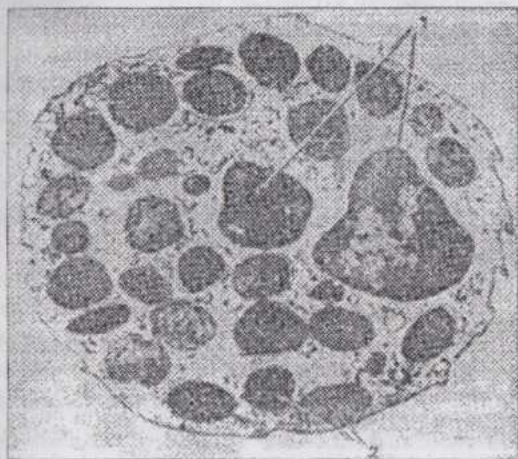
Eritrotsitning atsidofil (oksifil) bo'yalishiga sabab gemoglobindir. Bo'yalishning intensivligiga qarab eritrotsitning gemoglobinga boyligi darajasini aniqlash mumkin.

Eritrotsitlar muhitning tuzlar konsentratsiyasi o'zgarishiga juda sezgirdir. Tuzlar konsentratsiyasi eritrotsitlar ichidagi va qon plazmasining tuzlar konsentratsiyasi bilan teng bo'lgan eritma **fiziologik eritma** deyiladi. Eng oddiy fiziologik eritma osh tuzining 0,85%-li eritmasidir. Eritrotsitlarning eritmadagi tuzlar konsentratsiyasi o'zgarishiga chidash qobiliyati ularning rezistentligini (chidamliligini) belgilaydi. Yuqori darajada ixtisoslashgan va o'zagi yo'q bo'lgan eritrotsitlar 100-120 kun yashaydi. Emirilayotgan eritrotsitlar o'rniga qizil ilikda tinimsiz ravishda yangilari hosil bo'lib, sirkulyatsiyaga chiqib turadi.

**Leykotsitlar** (*leikos*-rangsiz) - qonning oq hujayralari - eritrotsitlardan farq qilib, doimo o'zakka, organoidlarga ega; ko'pincha leykotsitlarda glikogen (ot va cho'chqada), yog' kiritmalari va fermentlar uchrab, bu hol ularning moddalar almashinuvida faol qatnashuvini ko'rsatadi. Ko'pchilik leykotsitlar trofik vazifa bilan bir qatorda himoya vazifasini ham bajaradi. O'z-o'zidan ravshanki, leykotsitlarning xilma-xil vazifalarni bajarishi ular tuzilishining turlicha bo'lishini taqozo qiladi. Veterinariya mutaxassisi uchun leykotsitlarni xatosiz aniqlay bilish katta ahamiyatga ega. Shunga e'tibor qilish kerakki, leykotsitlar qonda eritrotsitlarga nisbatan ancha kam ( $1 \text{ litr qonda } 3 \cdot 10^9 - 18 \cdot 10^9$ ; qushlarda

30.10<sup>9</sup> gacha) uchraydi. Leykotsitlar morfo-fiziologik xossalari ga ko'ra bir necha xil bo'ladi. Turli leykotsitlarning o'zaro foiz nisbatini (**leykoformula**) va 1 mm<sup>3</sup> qondagi absolyut sonini (**leykoprofil**) bilish ham klinika uchun katta ahamiyatga egadir.

Leykotsitlarning morfologik turlarini o'rganish uchun qon surtmalarini maxsus aralashma (eozin va metilin ko'ki) bilan D.L.Romanovskiy (1891 y.) usulida bo'yash yoki bu usulning turli modifikatsiyalari qo'llaniladi.



52-rasm. Bazofil granulotsitning elektronogrammasi: 1-o'zakning segmentlari; 2-bazofil granulalar (Blyum va Fausetlar bo'yicha).

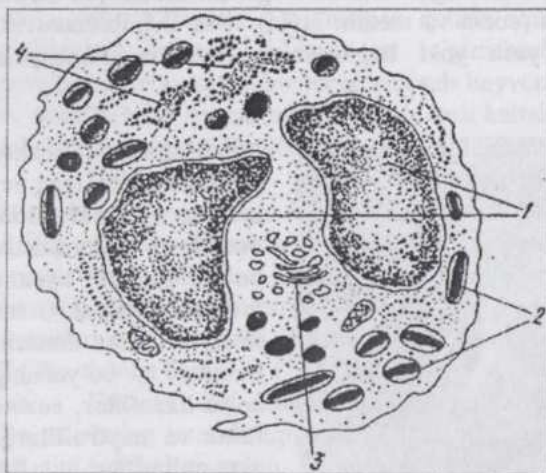
Sitoplazmasida maxsus donachalari bo'lgan leykotsitlar **granulotsitlar**, bunday donachalari bo'lma-ganlari **agranulotsitlar** deyiladi. Granulotsitlar esa donachalarning bo'yalishiga ko'ra **bazofillar**, **eozinofillar** va **neytrofillarga**, agranulotsitlar **limfotsitlar** va **monotsitlarga** bo'linadi.

Granulotsitlar ko'payishga, o'z strukturasi ni o'zgartirishga layoqatsiz va ma'lum turdagi hayvonlar uchun kattaligi

nisbatan doimiy, ya'ni yuqori darajada tabaqalangan hujayralardir. Yetuk granulotsitlarning o'zagi bo'g'imlarga bo'lingan (segmentlangan) bo'lib, bunday o'zak katta solishtirma yuza (yuzaning massaga nisbati)ga ega va bu hol moddalar almashinuvining intensivligiga bog'liq. Granulotsitlarning o'zagi xromatinga boy, sitoplazmasida kam sondagi mitoxondriyalar, pufakchalar shaklidagi sitoplazmatik to'r, spetsifik donachalar, oksidlanish fermentlari (m., oksidaza) mavjud.

**Bazofillarning** diametri 8-14 mkm (52-rasm), yirik-yirik donachalari ishqoriy bo'yoqlar bilan bo'yaladi. Ko'k bo'yoq donachalarni binafsha-och qizil rangga bo'yaydi. Bo'yalganda bo'yoq rangining bunday o'zgarishi, ya'ni **metaxromaziya** donachalar tarkibidagi glikoza-minoglikanlarga bog'liq. Donachalarning geparin saqlashi bazofillarning

biriktiruvchi to'qima labrotsitlari (geparinotsitlar)ga yaqinligini ko'rsatadi. Bazofillarning sitoplazmasi binafsha-och qizil rangga bo'yaladi. Bazofillar barcha leykotsitlarning 0,1-2%-ini (qushlarda 3-4%-ini) tashkil qiladi. Donachalarning heparin va gistamin saqlashi bazofillar allergik reaksiyalarda va qon ivishining sekinlashishida ishtirok qilishini ko'rsatadi.



53-rasm. Kalamush eozinofil granulotsiti ulramikroskopik tuzilishining sxemasi:

1-o'zakning segmentlari; 2-kristalloid saqlovchi yetilgan spetsifik donachalar; 3-plastinkali kompleks; 4-granulyar sitoplazmatik to'r (Kozlov sxemasi).

**Eozinofillar** (atsidofillar) (53-rasm) 8-20 mkm kattalikda bo'lib, yirik-yirik va keskin oksifil bo'yaluvchi donachalarga ega. Submikroskopik sitokimyo donachalarda kislotali fosfataza (gidrolitik ferment) mavjudligini ko'rsatadi. Bu ferment donachalar yemirilganda faollashadi. Eozinofillarning sitoplazmasi biroz oksifil, o'zagi noto'g'ri shaklda va ko'pincha ikki bo'g'imli. Qonda

3-5% (ba'zan 10%) gacha eozinofillar bo'lib, ular organizmga kiruvchi yot oqsillar va kasallik paytidagi buzilgan to'qimalarning oqsillarini zararsizlantirishda ishtirok qiladi. Ko'pchilik kasalliklarning boshlanishida bu xil leykotsitlar soni kamayib, tuzalish paytida esa ko'payadi. Ayrim parazitlar kasalliklarda eozinofillarning soni keskin (qoramolda 40% gacha) ortadi.

**Neytrofillarning** kattaligi 7-15 mkm (II-jad.). Hozirgi paytda "neytrofil" tushunchasi eskirgan hisoblanib, gematologlar "geterofil", "maxsus leykotsit" terminlarini qo'llashni taklif qilmoqdalar. Neytrofillarning donachalari juda mayda, primatlar, it, cho'chqa va mushukda och qizil-binafsha rangga, ot va kavsh qaytaruvchilarda ham kislotali, ham ishqorli bo'yoqlarga, quyonda - atsidofil bo'yaladi. Qushlar neytorofillarining sitoplazmasida atsidofil tayoqchalar mavjud. Donachalar gidrolitik fermentlarga ega lizosomalar bo'lib, ularning hosil bo'lishi plastinkali kompleks

bilan bog'liqligi zamonaviy tekshirish usullari bilan aniqlangan. Neytrofillarning sitoplazmasi kuchsiz oksifil bo'yaladi, uning zichligi hujayra yoshi kattalashishi bilan oshib boradi.

Neytrofillar faol fagotsitlar bo'lib, amyobasimon harakat qila oladi. Ularga I.I.Mechnikov mikrofaqarlar nomini bergan. Yallig'lanish o'chog'ida mikroblar, to'qimalar yemirilishining mahsulotlari va o'lgan neytrofillar yiring hosil qiladi. Neytrofillar yemirilishida ajralib chiqqan moddalar to'qimalar regeneratsiyasini tezlashtiradi. Neytrofil bakteriyani fagotsitoz qilgach, donachalardagi fermentlar faollashadi va hazm qiluvchi vakuolaga tushadi. Birozdan so'ng hujayra donachalarini yo'qotib parchalanadi.

Neytrofillar o'zagining murakkab tuzilishini ko'pgina tadqiqotchilar ularning yoshi bilan bog'lashga harakat qiladilar. Lekin biz yuqorida qayd qilganimizdek, o'zakning murakkab tuzilishi granulotsitda moddalar almashinuvining intensivligiga bog'liq. Shunga qaramasdan, hozirgi paytda barcha granulotsitlarning **mielotsitlar**, **metamielotsitlar**, **tayoqchasimon o'zakli** va **bo'g'im o'zakli** (yetuk granulotsit)lar deyiluvchi xillari farq qilinadi. ("Gemotsitopoez" mavzusiga qaralsin).

Ko'pchilik sut emizuvchilar (ot, yirtqichlar va primatlar)da neytrofillar eng ko'p tarqalgan leykotsitlardir.

Yaxshi bo'yalgan preparatlarda neytrofillarda jinsiy xromatin ko'rinadi ("Sitologiya" bo'limiga qaralsin).

Neytrofillar va boshqa leykotsitlar qon oqimida uzoq bo'lmasdan ma'lum vaqt o'tgach, qondan to'qimalarga o'tadi. To'qimalarda ular himoya vazifasini amalga oshiradi. Limfotsitlardan boshqa sirkulyatsiyadan chiqqan leykotsitlar qaytadan qon oqimiga tushmaydi. Limfotsitlar qondan limfaga, limfadan yana qonga qaytib o'tish, ya'ni retsirkulyatsiya qobiliyatiga ega. Leykotsitlar qon oqimidan to'qimalarga o'tishda kapillyarlar endoteliotsitlari orasidan, limfotsitlar endoteliotsitlar orqali ham chiqadi.

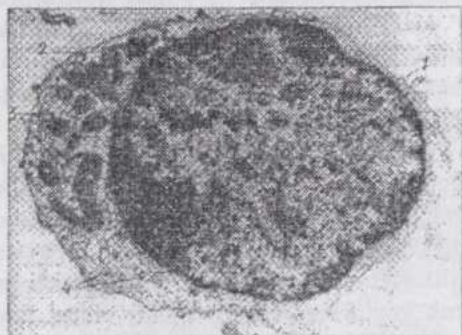**Agranulotsitlar** (donasiz leykotsitlar) qonning kamroq tabaqalangan hujayralari bo'lib, kam vaqt qonda sirkulyatsiyada bo'lgach, atrofda biriktiruvchi to'qimaga o'tadi.

**Limfotsitlar** ancha keng tarqalgan, ayrim sut emizuvchilar (masalan, kemiruvchilarda) leykotsitlarning asosiy shaklidir. Yosh organizmlar qonida limfotsitlar ayniqsa ko'p. Ular qondagina emas, limfada ham doimiy ravishda uchraganligi uchun shunday nom olgan. Organizm og'irligining taxminan 1% ni (A.Shevelev) limfotsitlar tashkil qilib, ularning umumiy soni odamda  $10^{12}$ ga (R.V.Petrov) etadi.

Limfotsitlar xromatinga boy yumaloq yadroga ega, o'zak-sitoplazma nisbati o'zak foydasiga. Sitoplazma ribonukleoproteidlarga boyligi uchun bazofil bo'yaladi. Sitoplazmaning o'zak atrofida qismi kuchsiz

bo'yalib, perinuklear zona hosil qiladi. Limfotsitlar agranulotsitlar hisoblansa-da, ularning sitoplazmasida ayrim hollarda (10%) **azurofil donachalar** (lizosomalar) uchraydi.

Qon surtmasida **katta** (diametri 11-18 mkm), **o'rta** (8-11 mkm) va **kichik** (4,5-5 mkm) limfotsitlar uchraydi. (54-rasm).



54-rasm. O'rta limfotsitning elektronogrammasi:  
1-o'zak; 2-mitoxondriyalar; 3-granulyar sitoplazmatik to'ring kichik kanalchalari; 4-erkin polisomalalar.

Katta limfotsitlar elektron mikroskop ma'lumotlariga qaraganda, gammaglobulinlar ishlab chiqaruvchi limfoplazmotsitlardir. Ki-chik limfotsitlar sitoplazmasida biron-bir spat-sifik vazifa bilan bog'liq organellalar yo'q, faqat erkin ribosomalar uchra-tamiz. O'rta limfotsit ma'lum darajada tabaqa-lanib, sitoplazmasi erkin ribosomalardan tashqari mitoxondriyalarga ega, sitoplazmatik to'r

va plastinkali kompleks saqlaydi.

Tabaqalanish yo'llari va himoya reaksiyalaridagi rolga ko'ra, limfotsitlarning ikki asosiy turi - **T-** va **B-limfotsitlar** farq qilinadi. T- va B-limfotsitlarni faqat immunologiya usullari bilan aniqlash mumkin, morfologik farqlarni hozircha keskin belgilash qiyin.

T-limfotsitlar stvol hujayralardan timusda taraqqiy qilib, immunitetning hujayraviy reaksiyalarini amalga oshiradi va gumoral immunitetni boshqaradi. O'z navbatida T-limfotsitlarni ham immunologiya usullari yordamida turli ahamiyatga ega T-limfotsitlar - T-killerlar, T-xelperlar va T-supressorlar va boshqalarga bo'lish mumkin.

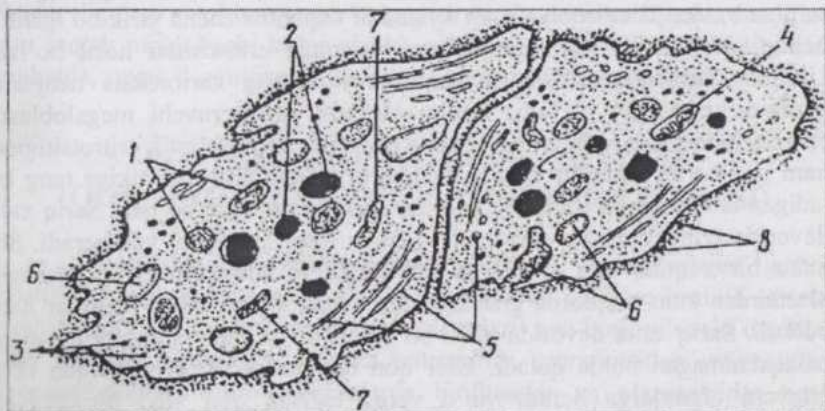
B-limfotsitlar qushlarda stvol hujayralardan kloaka bursasi (xaltasi)da, sut emizuvchilarda esa suyakning qizil iligida hosil bo'ladi. Ularning asosiy vazifasi gumoral immunitetni ta'minlashdir. B-limfotsitlardan hosil bo'luvchi effektor hujayralar - plazmotsitlar himoya oqsillari - immunoglobulinlar (immun tanachalar) ishlab chiqarib, qonga o'tkazadi.

Odatda qonda limfotsitlar sonining ortishi - limfotsitozni kasallik yaxshi natija bilan tugayotgani (sog'ayish) bilan bog'laydilar.

**Monotsitlar** qon surtmasida kattaligi 10-20 mkm bo'lib, o'zagi noto'g'ri-oval, loviya yoki taqasimon hujayralardir. Sitoplazmasi biroz bazofil, kul rangida va azurofil donachalar (lizosomalar) saqlashi mumkin.

Monotsitlar barcha leykotsitlarning 2-8% ini tashkil qiladi. Elektron mikroskop monotsitlar sitoplazmasida plastinkali kompleks, erkin ribosomalar va poliribosomalar, granulyar sitoplazmatik to'ra borligini ko'rsatadi. Monotsitlar qon oqimidan birlashtiruvchi to'qima va ayrim organlarga migratsiya qilib, u yerda **makrofaglarga** aylanadi.

**Qon plastinkalari** (*trombotsitlar*, 55-rasm) tarkibidagi maxsus ferment qon ivib, tromb hosil bo'lishida ishtirok qiladi. "Trombotsit" nomi ham ularga shu tufayli berilgan. Ularning morfologiyasini o'rganishda bir qancha qiyinchiliklarga duch kelinadi: trombotsitlar nozik tuzilishga ega, ancha mayda va tashqi muhitda oson buziladi. Bo'yalgan preparatlarda yumaloq yoki ovalsimon shaklga ega bo'ladi. Ayrim tadqiqotchilar qon plastinkalarini hujayralarning bo'laklariga (parchalariga) o'xshatishadi. Plastinka o'rtasida joylashgan **xromomer** (granulomer) - bo'yaluvchi donachalar to'plami va strukturasisiz massa - **gialomer** farq qilinadi. Donachalar metaxromatik (asosli bo'yoqlarning rangini o'zgartirib) bo'yalish xossasiga ega, gialomer kuchsiz oksifil bo'yaladi. Elektron mikroskopiya plastinka chetida mikronaychalarning tutamchasi, undan tashqari donachalar, pufakchalar, donachali vakuollar, shuningdek ko'psonli bo'lmagan mitoxondriyalar mavjudligini ko'rsatadi.



55-rasm. Qon plastinkasi ultramikroskopik tuzilishining sxemasi:

1-a-granulalar; 2-zich granu-lalar; 3-glikogen; 4-mito-xondriyalar; 5-mikronay-chalar; 6-plastinka yuzasi bilan bog'langan naychalar; 7-zich naychalar; 8-glikokaliks.

1 litr qonda  $200 \cdot 10^9$  -  $400 \cdot 10^9$  qon plastinkasi bo'lib, ularning kattaligi 4-5 mkm dan ortmaydi.

Qushlarning trombotsitlari o'zakli yirik, cho'zinchoq shaklli haqiqiy hujayralardir (II-jad.).

## GEMOTSITOPOEZ

**Gemotsitopoez** (*haema-qon, poiesis*-hosil qilish) qon hujayralarining taraqqiyoti bo'lib, bu jarayonni har tomonlama va chuqur o'rganish qon sistemasi turli kasalliklarining mohiyatini tushunish, ularni davolash va oldini olishda katta ahamiyatga ega.

Embrion taraqqiyoti davrida qonning to'qima sifatida taraqqiy qilishi **embrional gemotsitopoez** deyiladi. U sariq xalta devoridagi mezenximada boshlanadi. Embrional gemotsitopoez qon hosil bo'lish markazining bir necha marta o'zgarishi bilan xarakterlanadi.

Sariq xalta mezenximasida qon orolchalari hosil bo'ladi. Orolcha o'rtasidagi hujayralar yumaloqlanib, qonning stvol hujayralarini (keyinchalik proliferatsiya va differentsiatsiya natijasida qonning barcha hujayralariga aylana oluvchi hujayralarni), orolchani chegaralovchi hujayralar esa yassilanib, bo'lajak qon tomirlarining endotelij qavatini hosil qiladi. Stvol hujayralarning bir qismi birlamchi (boshlang'ich) qon hujayralari - **blastlarga** aylanadi. Birlamchi qon hujayralarining ko'pchiligi mitoz yo'li bilan bo'linib, yirik hujayralar bo'lgan birlamchi eritroblast (megaloblast)larni hosil qiladi. Ular sitoplazmasida ko'p miqdorda gemoglobin to'planib, oksifil eritroblastlarga aylanadi. Oqibatda ancha yirik bo'lganligi uchun megalotsitlar deb nomlangan birlamchi eritrotsitlar hosil bo'ladi. Ularning bir xillari o'zakli, ikkinchi xillari esa karioreksis natijasida o'zagini yo'qotgan bo'ladi. Ushbu tartibda yuz beruvchi megaloblastik eritrotsitopoezdan tashqari sariq xalta devorida normoblastik eritrotsitopoez ham yuz berib, kattaligi voyaga yetgan organizm eritrotsitnikiga teng keladigan ikkilamchi eritrotsitlar (normotsitlar) ham hosil bo'ladi. Sariq xalta devorida eritrotsitopoez qon tomiri ichida (intravaskulyar) yuz beradi. Shu bilan bir vaqtda, qon tomiridan tashqarida (ekstravaskulyar) joylashgan blastlardan kam miqdorda granulotsitlar - eozinofillar va neytrofillar hosil bo'ladi. Sariq xalta devorida hosil bo'luvchi stvol hujayralarning bir qismi tabaqalanmagan holda qoladi. Ular qon orqali shakllanayotgan qon hosil qiluvchi organlarga boradi va u yerda tegishli qon yoki birlashtiruvchi to'qima hujayralariga tabaqalanadi.

Sariq xaltaning teskari taraqqiyoti va jigarning hosil bo'lib, shakllanishi natijasida qon hosil bo'lish markazi jigarga ko'chadi. Jigarda gemotsitopoez sariq xaltadan migratsiya yo'li bilan bu yerga kelgan stvol hujayralar hisobiga boradi. Stvol hujayralardan blastlar, ulardan esa ikkilamchi eritrotsitlar hosil bo'ladi. Shuning bilan bir vaqtda jigarda granulotsitlar (asosan, neytrofillar va eozinofillar) ham hosil bo'ladi. Bulardan

tashqari, jigarda gigant hujayralar - megakariotsitlar shakllanadi.

Timus hosil bo'lgach, uning epiteliy to'qimasiga stvol hujayralar kiraboshlaydi va ular timus limfotsitlariga tabaqalanadi. Timus limfotsitlarining soni ortib, ular immunopoez organlarining T-zonalariga ko'chib boruvchi T-limfotsitlarni hosil qiladi.

Hosil bo'layotgan taloqqa tushuvchi stvol hujayralar bu yerda barcha xil qon hujayralariga aylana boshlaydi, ya'ni taloq qon hosil qiluvchi universal organga aylanadi. Keyinchalik taloqda limfotsitopoez ustun bo'lib qoladi. Bu erda gemotsitopoez ekstravaskulyar yuz beradi.

Limfa tugunlari hosil bo'lgach, bu joyga keluvchi stvol hujayralar dastlab eritrotsitlar, granulotsitlar va megakariotsitlarga aylanadi. Ammo keyinroq limfotsitopoez boshlanib, limfa tugunlaridagi hujayralarning asosiy qismini limfotsitlar tashkil qiladi.

Suyak iligi hosil bo'lgach, unda gemopoetik elementlar - asosan eritrotsitoblastlar va bo'lajak granulotsitlarni ko'rish mumkin bo'ladi. Stvol hujayralar ekstravaskulyar holatda tabaqalanib, qonning barcha elementlarini shakllantiradi. Bir qism stvol hujayralar suyak iligida tabaqalanmasdan saqlanadi. Ular boshqa organ va to'qimalarga migratsiya qilib, qon va biriktiruvchi to'qima hujayralarining manbai bo'lib xizmat qiladi. Suyak iligidagi stvol hujayralar ko'payish va o'z populyatsiyasini son jihatdan saqlab turish (yoki ko'paytirish) qobiliyatiga ega. Shunday qilib, oxir oqibatda, suyak iligi universal qon hosil qiluvchi organga aylanadi.

## **POSTEMBRIONAL GEMOTSITOEZ (QONNING FIZIOLOGIK REGENERATSIYASI)**

**Postembrional gemotsitopoez** (III-jad.). ixtisoslashgan gemopoetik organlarda amalga oshadi. Mieloid (suyak iligi) va limfoid (timus, qushlarda kloaka bursasi, taloq, limfa tugunlari) qon hosil qiluvchi organlar farq qilinadi. Mieloid organlarda eritrotsitlar, granulotsitlar, monotsitlar, megakariotsitlar, limfoid organlarda limfotsitlar va plazmotsitlar hosil bo'ladi. Shuni qayd qilish kerakki, sut emizuvchilarning suyak iligida (ya'ni mieloid organda) B-limfotsitlar ham taraqqiy qiladi.

Qon hosil qiluvchi organlarda bir-biri bilan yaqin funksional aloqada bo'luvchi retikulyar to'qima va gemopoetik elementlar mavjud. Gemopoetik elementlar retikulyar to'qimaga qon orqali keluvchi polipotent (keng imkoniyatli, ya'ni turli yo'nalishlarda taraqqiy qilish imkoniyatiga ega) stvol hujayralardan taraqqiy qilib, avval yarim stvol, keyin qon shaklli elementlarining ma'lum turiga aylanuvchi unipotent (bir imkoniyatli, faqat

ma'lum bir yo'nalishda taraqqiy qiluvchi) hujayralarga tabaqalanadi.

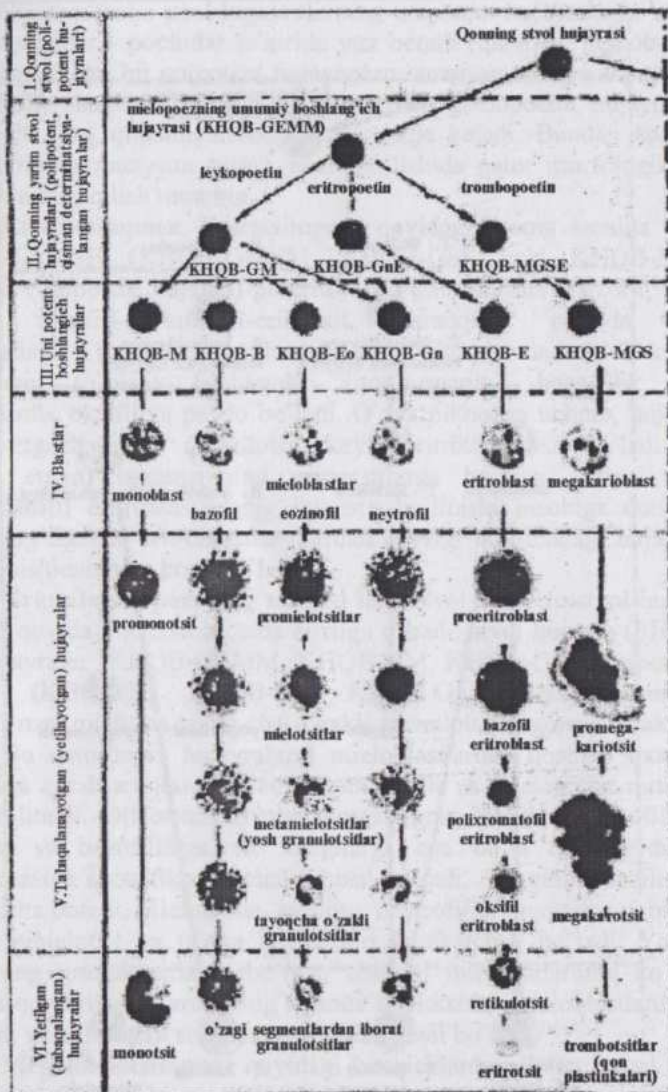
Limfoid organlarda gemopoetik elementlar bilan funksional bir butun bo'lgan stromal retikulyar elementlar bor. Timusning stromasi retikuloepitelial va biriktiruvchi to'qima hujayralaridan iborat murakkab sistemadir. Epiteliy hujayralari stvol hujayralarning T-limfotsitlarga tabaqalanishiga ta'sir ko'rsatuvchi timozin moddasi ishlab chiqaradi. Limfa tugunlari va taloqning ixtisoslashgan retikulyar hujayralari T- va B-limfotsitlar va plazmotsitlarning proliferatsiyasi va differentsiatsiyasi uchun sharoit yarata-di.

O'z morfologiyasiga ko'ra, kichik limfotsitlarga o'xshash bo'lgan qonning boshlang'ich hujayralari to'g'risidagi fikrni, birinchi marta A.A.Maksimov XX-asr boshlarida bildirgan. Bu fikr hozirgi vaqtda o'zining eksperimental tasdig'ini topdi. Koloniya hosil qilish usuli vositasida qonning stvol hujayralarini aniqlash mumkin bo'ldi.

**Stvol hujayralar** radioaktiv nurlar ta'sir etdirilgan laboratoriya hayvonlari organizmiga kiritilsa, ular bunday hayvon talog'ida hujayralarning koloniyalarini hosil qiladi. Har bir stvol hujayra bir koloniya hosil qilgani uchun, ular koloniya hosil qiluvchi birlik (KHQB) deb nomlangan. Eksperimentda taloqda hosil bo'lgan koloniyalarni sanab, organizmga kiritilgan hujayralar aralashmasidagi stvol hujayralarning soni to'g'risida fikr yuritish mumkin. Stvol hujayralar sirkulyatsiyadagi qon leykotsitlari orasida ham mavjud. Hosil bo'lgan koloniyalarning hujayraviy tarkibini tekshirib, bu hujayralar ikki yo'nalishda taraqqiy qilishi mumkinligi aniqlandi.

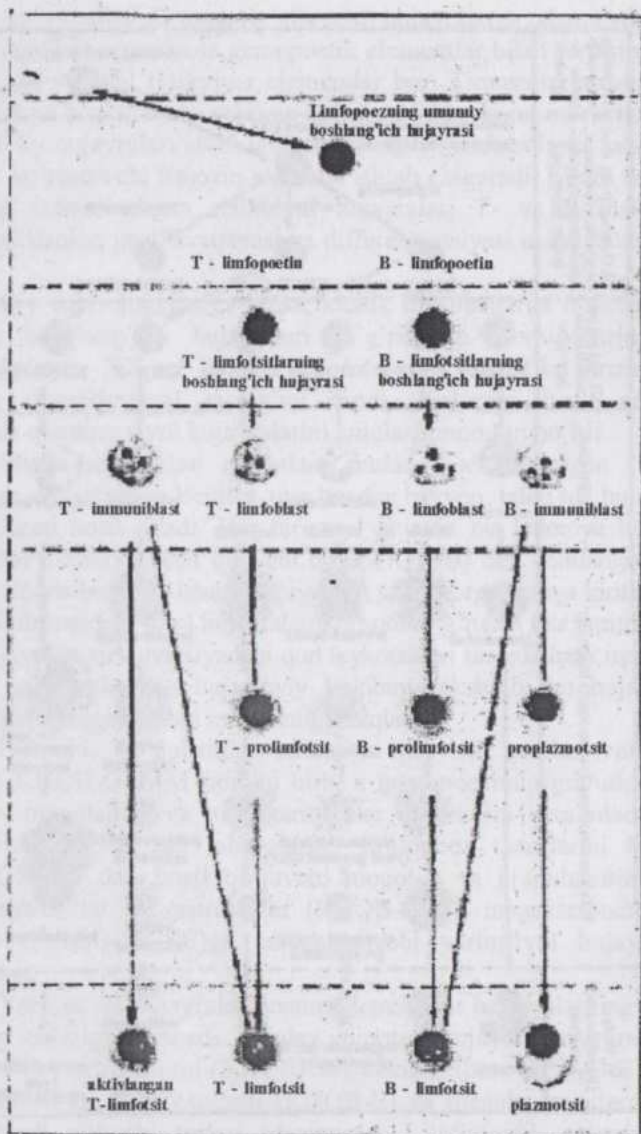
Birinchi yo'nalishda taraqqiy qiluvchi **yarimstvol hujayra** (YASH) KHQB-GEMM nomini olib, u gemopoezning granulotsitlar, eritrotsitlar, monotsitlar va megakariotsitlar qatorlarini bera oladi. Ikkinchi yarimstvol hujayra esa tabaqalanib, limfopoez qatorlarini bera oladi. KHQB-GEMM dan hosil bo'luvchi monotsit va granulotsitlar (KHQB-GM), neytrofillar va eritrotsitlar (KHQB-GnE), megakariotsitlar va eritrotsitlar (KHQB-MGSE)ga tabaqalanuvchi yarimstvol hujayralar ham aniqlangan.

Yarimstvol hujayralar qonning barcha tur hujayralarning **unipotent** boshlang'ichlariga aylanadi. Bunday unipotent hujayralarning monotsitlarni (KHQB-M), neytrofillarni (KHQB-Gn), eozinofillarni (KHQB-Eo), bazofil-larni (KHQB-B), eritrotsitlarni (KHQB-E) va megakariotsitlarni (KHQB-MGS) hosil qiluvchi turlari aniqlangan. Limfopoetik qatorda T-va B-limfotsitlarni hosil qiluvchi unipotent hujayralar farq qilinadi. Polipotent stvol hujayralar, yarimstvol hujayralar va unipotent hujayralar morfologik farqlarga ega emas.



III-jadval. Postembrional gemotsitopoz (N.A.Yurina sxemasi).

1-VI-qon hujayralarining tabaqalanish bosqichlari, 1-IV-morfologik farqab bo'lmaydigan birliklar; G-granulotsitlar; M-monotsitlar; E-eritrotsitlar; M(MGTs)-megakariotsit; Eo- hujayralar;



V-VI-morfologik farqlab bo'ladigan hujayralar. KHQB-koloniya hosil qiladigan eozinofil; Gn-neytrofil granuloцит.

Polipotent yarim stvol hujayralarning unipotent hujayralarga aylanishi spetsifik omillar - poetinlar ta'sirida yuz beradi (qaralsin: gemotsitopoezning jadvali). Har bir unipotent hujayradan muayyan tur qon hujayrasining blast (yosh) shakli hosil bo'ladi. Blastlardan gemopoetik hujayralarning morfologik farq qilinadigan shakllari yuzaga keladi. Bundan keyin qon hujayralarining muayyan turlari hosil bo'lishida qator morfologik o'ziga xosliklarni farq qilish mumkin.

**Eritrotsitopoez.** Eritrotsitopoez quyidagi sxema asosida yuz beradi: SH-YASH (KHQB-GMEM, KHQB-GnE yoki KHQB-MGSE)-KHQB-E (unipotent hujayra)-proeritroblast-eritroblastlar (bazofil, polixromatofil, oksifil)-retikulotsit-eritrotsit. Taraqqiyot paytida hujayra kichiklashadi, o'zak kichiklashib zichlashadi, sitoplazmada RNK kamayib, gemoglobin to'plana boshlaydi. Sitoplazmaning bazofilik xossasi kuchsizlanib, oksifiliya paydo bo'ladi. O'zak piknozga uchrab, hujayradan chiqib ketgach, avval retikulotsit, keyin eritrotsit hosil bo'ladi. Yetuk (voyaga etgan) organizmning eritrotsitlarga bo'lgan ehtiyoji odatda polixromatofil eritroblastlarning intensiv bo'linishi hisobiga qondiriladi. Ehtiyoj tug'ilganda eritroblastlar ulardan avvalgi bosqichdagi hujayralarning bo'linishidan ham hosil bo'ladi.

**Granulotsitopoezning** manbai ham stvol va yarimstvol hujayralar bo'lib, u quyidagi sxema asosida amalga oshadi: stvol hujayra (SH)-yarim stvol hujayralar (KHQB-GEMM, KHQB-GM, KHQB-GnE)-unipotent hujayralar (KHQB-B, KHQB-Eo, KHQB-Gn)-mieloblast-promielotsit-mielotsit-metamielotsit-tayoq-cha o'zakli granulotsit-segment o'zakli granulotsit. Bu qatordagi hujayralarni mieloblastlardan boshlab morfologik belgilariga qarab aniqlasa bo'ladi. Promielotsit va mielotsitlar mitoz yo'li bilan bo'linadi. Differensiatsiyalanayotgan granulotsitlar neytrofillar, eozinofillar va bazofillarga xos belgilarga ega bo'la boshlaydi, ya'ni sitoplazmasida spetsifik donachalar hosil bo'ladi, o'zagining tuzilishi murakkablasha boradi. Mielotsitlar, ayniqsa, neytrofillar fagotsitoz qobiliyatiga ega, metamielotsit va undan keyingilari harakatchan bo'ladi. Yetuk organizmning granulotsitlarga bo'lgan ehtiyoji mielotsitlarning ko'payishi hisobiga qondiriladi. Zarurat tug'ilganda mielotsitlar mieloblastlardan, ular unipotent va polipotent stvol hujayralardan hosil bo'ladi.

**Megakariotsitopoez** quyidagi bosqichlardan iborat: stvol hujayra (SH)-yarimstvol hujayra (KHQB-MGSE)-unipotent hujayra (KHQB-MGS)-megakarioblast-promegakariotsit-megakariotsit-qon plastinkalari. Megakarioblast morfologik farqlanadigan, yirik, sitoplazmasi bazofil hujayra. Promegakariotsit va megakariotsit bosqichlarida poliploidiya natijasida o'zak yiriklashadi va segmentatsiyaga uchraydi. Keyin megakariotsit parchalanib, qon plastinkalariga aylanadi.

**Monotsitopoez** stvol hujayra (SH)-yarim stvol hujayra (KHQB-GEMM, KHQB-GM)-unipotent hujayra (KHQB-M)-monoblast-promonotsit-monotsit sxemasi asosida yuz beradi.

**Limfotsitopoez** va immunositopoez, stvol hujayra (SH)-yarimstvol hujayra (YASH)-unipotent hujayra-prolimfotsit-limfotsit sxemasi asosida amalga oshib, uning o'ziga xos tomoni differenziatsiyalangan limfotsitlarning dedifferenziatsiyalanib, blastlar shaklini ola olishidir. T-yo'nalishdagi hujayralarining periferik organlarda tabaqalanishi unipotent hujayralarga, keyin T-blastlarga, katta, o'rta va kichik limfotsitlarga aylanishdan iborat. Kichik T-limfotsitlar turli vazifalarni bajarishga ixtisoslashadi (killerlar, xelperlar, supressorlar va xotira T-hujayralar).

B-yo'nalishning unipotent hujayralari tabaqalanib, plazmoblastlar, keyin proplazmotsitlar va nihoyat plazmotsitlarni hosil qiladi.

Shunday qilib, hozirgi paytda, qon hosil bo'lishining mavjud bo'lgan nazariyalaridan **unitarizm** (monofilitik nazariyaning turi - hamma qon hujayralari bir boshlang'ich hujayradan hosil bo'ladi, deb hisoblovchi) **nazariyasi** ko'pchilik tadqiqotchilar tomonidan tan olinadi. Boshlang'ich qon hujayrasi polipotent (plyuripotent) stvol hujayra yoki koloniya hosil qiluvchi birlik (KHQBs) dir. Gemotsitopoezning 6 bosqichi va bu bosqichlarga mos keladigan gemopoetik hujayralar farq qilinadi: 1. Stvol hujayra -SH (KHQBs); 2. Yarimstvol hujayra - YASH (KHQBa-agarda koloniya hosil qiluvchi hujayra); 3. Unipotent hujayralar (muayyan qon hujayralarining KHQB-i); 4. Blastlar (eritroblastlar, mieloblastlar va h.); 5-6. Yetilayotgan va yetilgan, morfologik belgilariga qarab farqlash mumkin bo'lgan hujayralar.

## LIMFA

Qon plazmasining ma'lum komponentlari doimo qon kapillyarlari devori orqali sizib chiqib, to'qima suyuqligiga o'tadi. Bu suyuqlik limfa kapillyarlari va tomirlari sistemasi yordamida yana qonga quyiladi. Limfa tomirlaridagi suyuqlik **limfa** deyiladi.

**Limfa** (*lympa*-suv, namlik)ning solishtirma og'irigi 1,012-1,026, tarkibida fibrinogen bo'lganligi uchun ivishi mumkin. Limfoplazmaning tarkibi turli joylarda bir xil emas, masalan, ichak limfasi yog'larga boy. Limfaning tarkibi tomirlarning kattaligiga qarab ham (kapillyarlar, limfa tugunigacha va tugundan keyingi tomirlar, magistral tomirlar) o'zgaradi.

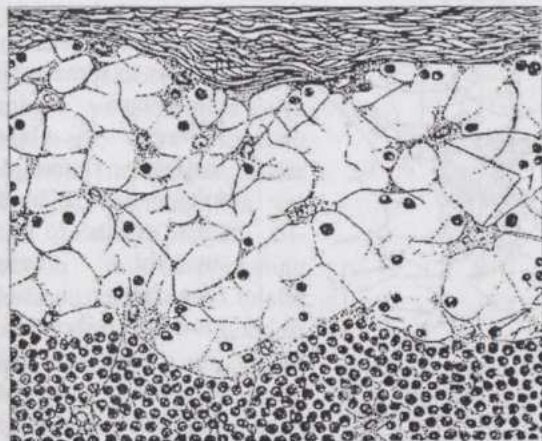
Limfoplazmaning tarkibi qon plazmasi va to'qima suyuqligi tarkibiga o'xshashligi bilan birga muhim farqlari ham bor. Masalan, limfoplazmada oqsillar kam.

Limfa tarkibida limfotsitlar, monotsitlar, juda kam miqdorda granulotsitlar va eritrotsitlar bo'ladi. Qoramollarning bir litr limfasida  $7 \cdot 10^9$  ( $3,5 \cdot 10^9 - 14 \cdot 10^9$ ) limfotsit bor.

## ENDOTELIY

**Endoteliy** mezenximadan boshlang'ich qon hujayralari bilan birga, ular bilan aloqador bo'lgan holda kelib chiqadi. Voyaga yetgan organizmda qon va limfa tomirlari, kapillyarlar va yurakning ichini qoplaydi. Endoteliy bir qavat hujayralardan iborat yaxlit qatlam (plast) bo'lib, tashqi ko'rinishi bilan bir qavatli yassi epiteliyani eslatadi. Biologik xossalari bo'yicha qon, limfa va retikulyar to'qimaga yaqin turadi. Sinusoid kapillyarlarning endoteliy fagotsitoz qobiliyatiga ega. Elektron mikroskopiya endoteliy hujayralarining yuzasi silliq bo'lmasdan, balki mikrovorsinkalarga egaligini va pinotsitoz qobiliyati kuchli ifodalanganligini ko'rsatdi. Sinusoid kapillyarlarning endoteliy kam tabaqalangan, yirik qon tomirlari, masalan, aortaniki yuqori tabaqalangan. Lekin "yuqori tabaqalangan" endoteliy hujayralari ham shikastlanishga regeneratsiya bilan javob bera oladi.

## RETIKULYAR TO'QIMA



56-rasm. Limfa tugunining kapsulaosti sinusidagi retikulyar to'qima:  
1-retikulyar hujayralar; 2-limfotsitlar.

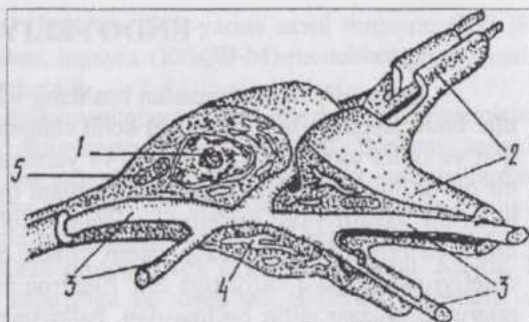
Elektron mikroskopiya protoplazmatik ko'prikchalar hujayralarning bevosita tutashib ketishini ta'minlamasdan, balki ikki hujayra orasida si-tolemmadan iborat chegara borligini ko'rsatdi.

Retikulyar to'qima retikulyar (*argirofil* - kumush tuzlari bilan yaqinligi bor) tolalar, bu tolalar bilan bog'liq fibroblastlarga o'xshash retikulyar hujayralar (57-rasm), monotsitlardan kelib chiqadigan makrofaglar

**Retikulyar to'qima** qon hosil qiluvchi organlar stromasini hosil qilib, rivojlanayotgan gemopoetik hujayralarga maxsus mikrosharoit yaratib beradi.

Bu to'qimaning hujayralari (retikulyar hujayralar) protoplazmatik ko'prikchalar vositasida bir-biri bilan tutashib ketadi va siyrak to'r hosil qiladi (56-rasm). El-

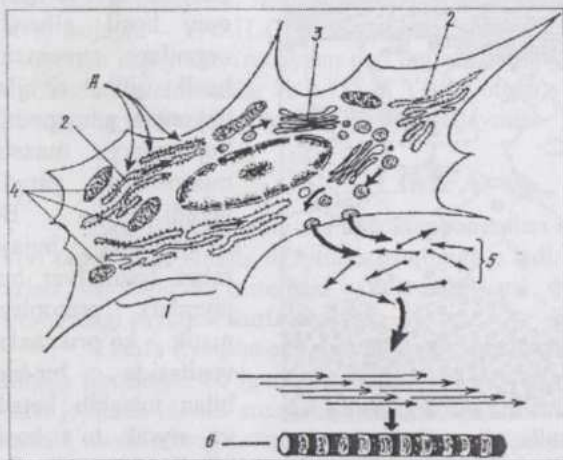
va kam tabaqalangan hujayralarga ega. Retikulyar tolalar retikulyar hujayralar mahsuli bo'lib, kimyoviy jihatdan kollagen tolalarga yaqin bo'lsada, ulardan yo'g'onligi, tarmoqlanishi va anastomozlari bilan farq qiladi.



57-rasm. Retikulyar hujayra va retikulyar tolalar o'zaro munosabatining sxemasi:

1-retikulyar hujayraning o'zasi; 2-retikulyar hujayraning o'simalari; 3-retikulyar tolalar; 4-endoplazmatik to'r; 5-mitoxondriyalar.

## BIRIKTIRUVCHI TOLADOR TO'QIMALAR



58-rasm. Kollagen tolaning hosil bo'lish sxemasi:

A-fibroblast tomonidan yutilgan aminokislotalar (prolin, lizin va b.) sitoplazmatik to'r ribosomalarida sintezlanuvchi oqsil tarkibiga kiradi. Oqsil plastinkali kompleksga tushadi, keyin hujayradan tashqarida tropokollagen shaklida chiqarilib, kollagen tolalarini hosil qiladi; 1-fibroblast; 2-granulyar sitoplazmatik to'r; 3-plastinkali kompleks; 4-mitoxondriyalar; 5-tropokollagen molekullari; 6-kollagen tola (Velsh va Shtorxlar bo'yicha).

Biriktiruvchi tolador to'qimalarning hujayraaro moddasi **kollagen** va **elastik** tolalar, shuningdek tolalar hamda hujayralar orasini to'ldirib turuvchi **amorf** (**shaklsiz**) **asosiy moddadan** iborat.

**Kollagen** (*colla-yelim*, *gennaoyetishtiraman*) tolalar uzoq qaynatil-ganda hayvon yelimi - jelatininga aylanadi. Ular ancha yo'g'on bo'lib, tolaning bo'yiga qarab joylashuvchi chiziqlilikka ega. Chunki kollagen tola

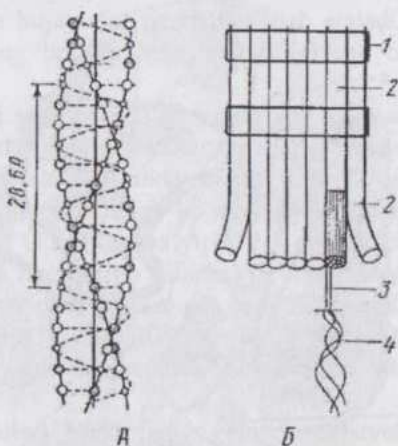
yo'g'onligi ta-moman bir xil ipchalar – fibrilla-lar tutamchasidir. Fibrillalar sement-lovchi modda yordamida kollagen tolaga umumlasha-di. Kollagen fibril-lalar o'z navbatida protofibrillalardan iborat. Har bir protofibrilla o'z navbatida 3 ta kollagen oqsili molekulalaridan, oqsil molekulasi 3 ta polipeptid zanjirdan iborat. Tolaning bunday tuzilishi polyarizatsion mikroskopiya va rentgenostruktur analiz yordamida aniqlangan. Polyarizatsion mikroskop kollagen tola optik anizotroplik xususiyatiga ega ekanligini ko'rsatdi. Uning ko'ndalang chiziqlilikka egaligi tola tarkibidagi fibrillalar kimyoviy tuzilishining davriyligiga bog'liq (58, 59, 60-rasmlar).

**Kollagen** tola juda pishiq, deyarli cho'zilmaydi, 1 mm<sup>2</sup> yuzasi hisobiga 6 kg gacha yukni ko'tara oladi, bo'yalganda ham asosli, ham kislotali bo'yoqlarni qabul qila oladi. Mexanik vazifadan tashqari har xil moddalarni adsorbsiya qiluvchi filtr rolini o'taydi.

**Argirofil (prekollagen) tolalar** kumush tuzlarini yaxshi qabul qiluvchi, kam tabaqalan-gan, yoshroq kollagen tolalardir.

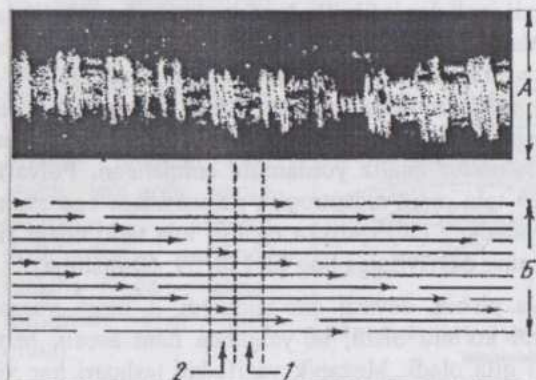
**Elastik tolalar** yorug'lik mikroskopida gomogen, yo'g'onligiga ko'ra xilma-xil, cho'ziluvchan va oson uziladigan tolalar bo'lib, qaynatilganda yelim hosil qilmaydi. Elektron mikroskopiyaning ko'rsatishicha, bu tolalar sementlovchi moddasi (elastomutsin) erigan-dan keyin ko'rinadigan proelastin oqsili ipalaridan tuzilgan. Agar maxsus ferment bilan polisaxarid elastomutsin eritilsa, tola parchalanib ketadi.

Yirik arteriyalar devorida elastik elementlar ancha qalin membranalarga aylanadi. Membranalar yuzasini qoplovchi mukopolisaxaridlarning moddalar almashinuvi juda faol. Elastik elementlarning hayvon qarishi bilan mineral moddalarga yaqinligi ortadi. Ular yuzasiga ohak tuzlari va lipidlar o'tirib qola boshlaydi va bu hol qon tomirlari patologiyasida ma'lum ahamiyatga ega.



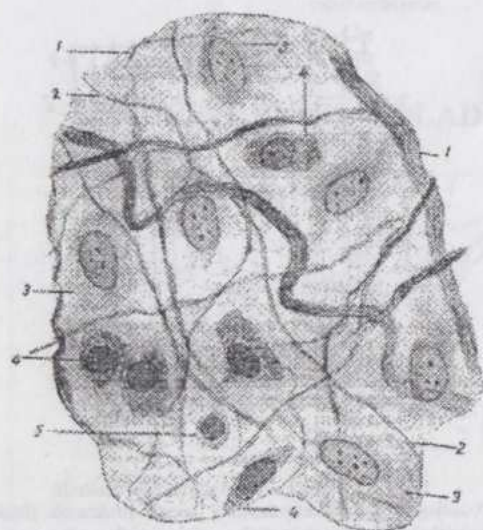
59-rasm. Kollagen tolaning tuzilishi sxemasi:

A-kollagen makromolekulasining spiral strukturasi (Rich bo'yicha); mayda oq doirachalar – glitsin; yirik oq donachalar – prolin; shtrixlangan doirachalar – gidroksiprolin; B-kollagen tolaarning tuzilish sxemasi: 1- fibrillalar tutami; 2- fibrilla; 3-protofibrilla; 4-kollagen molekulasi.



**60-rasm. Kollagen fibrilla:**

A-negativ bo'yalgan kollagen fibrillaning electron mikroftografiyasi (180.00 marta kam.) B-ko'ndalang chiziq-ning hosil bo'lishini tushuntiruvchi tropokollagen molekulalarning joylashish sxemasi (Xodja va Petruskilar bo'yicha); 1-qoramtir segmentlar tropokollagen molekulalarining uchlari o'rta-sidagi oraliqlarga to'g'ri keladi; 2-yorug' segmentlar molekulalarning bir-birlari yoniga o'tib turadigan qismlariga to'g'ri keladi.



**61-rasm. Biriktiruvchi yumshoq to'qimaning mikroskop katta obyektivida ko'rinishi**

(Kasnelson va Rixterlar bo'yicha):

1-kollagen tolalar; 2-elastic tolalar; 3-fibroblastlar; 4-gistiotsitlar; 5-adashgan hujayralar.

almashinuvi jarayonida tolador oqsillar ajralib, ulardan biriktiruvchi to'qimaning tolalari shakllanadi.

Biriktiruvchi tolador to'qimalar hujayralar va oraliq moddaning o'zaro nisbati, tolalarning joylashish tartibi va xillariga ko'ra siyrak tolali (biriktiruvchi yumshoq), zich tolali (biriktiruvchi zich) to'qimalarga

### **Amorf (shaklsiz) modda**

fibroblastlar bilan yaqin bog'langan va shu hujayralar tomonidan ishlab chiqariladi. Birik-tiruvchi to'qima taraqqiyotining dastlabki davrlaridayoq hosil bo'lib, avval deyarli faqat glikozaminoglikan (gialu-ron kislota, geparin va xondroitin sulfat)lardan iborat. Toluidin ko'ki amorf moddani binafsha rangga bo'yaydi (meta-xromaziya). Amorf moddani mikroskopda ko'rib bo'lmaydi. U hujayralar va tolalar oraliqlarini to'ldirib turadi va ko'p miqdorda suvni biriktira oladi, intensiv kechadigan moddalar almashinuvi jarayonida tolador oqsillar ajralib, ulardan biriktiruvchi to'qimaning tolalari shakllanadi.

bo`linadi. Biriktiruvchi zich to`qimaning shakllangan, shakllanmagan, kolagen va elastik turlari bo`ladi.

**Syrak tolali (biriktiruvchi yumshoq)** to`qima. Organizmda juda keng tarqalgan va hamma organlarda uchraydi. Bu to`qimaning oraliq moddasida tolalar nisbatan kamroq, hujayralar esa ko`proq.

Biriktiruvchi yumshoq to`qimada kollagen va elastik tolalar tartibsiz joylashadi (61 rasm). Kollagen tolalar tarmoqlanmaydi va bir-biri bilan anastomozlar hosil qilmaydi. Elastik tolalar esa tutashib, to`r hosil qiladi. Yog` to`qima biriktiruvchi yumshoq to`qimaning lipotsit (yog` hujayra)larga boy bo`lgan turidir.

Biriktiruvchi yumshoq to`qimaning kam tabaqalangan (kambial), kichik qon tomirlari va kapillyarlar yaqinida joylashgan, noto`g`ri-yulduzsimon shakldagi, xromatinga boy o`zagi mayda hujayralari **adventitsial** hujayralar deyiladi. Qon kapillyarlarining bazal membranasi yanada yaqinroq aloqador bo`lgan hujayralar **peritsitlar** deb ataladi. Bu hujayralar biriktiruvchi to`qimaning boshqa hujayralariga aylana oladi, degan fikrlar mavjud.

**Fibroblastlar** biriktiruvchi yumshoq to`qimaning eng ko`p sonli, turli darajada tabaqalangan hujayralar guruhidir. Ular hujayraaro moddalar hosil bo`lishi, shikastlangan to`qimalarning tiklanishida ishtirok qiladi. Fibroblastlar noto`g`ri plastinkasimon shakldagi, ko`ndalang kesimda urchuqsimon ko`rinishli hujayralardir. O`zagi ancha yirik, 2-3 ta o`zakchaga ega, oval yoki yumaloq shaklda va kuchsiz bo`yaladi. Fibroblastlar oraliq moddadan keskin chegaralanib turmaydi. Sitoplazmada hamma organellalar mavjud, oqsil sintezlovchi hujayra bo`lganligi uchun, ayniqsa, sitoplazmatik to`r yaxshi taraqqiy qilgan. Yetuk hayvonlarda fibroblastlar **fibrotsitlarga** (definitiv shakli) aylanadi.

**Makrofaglar** (yirik fagotsitlar). Makrofaglar gemopoetik stvol hujayralardan monotsitlar qatori orqali hosil bo`ladi. Biriktiruvchi to`qimaning qon bilan yaxshi ta`minlangan qismlarida ko`p uchrab, yalilg`lanish paytida ularning soni, ayniqsa, ortadi.

Makrofaglar faol fagotsitlar bo`lib, hujayra ichida fagotsitoz qilingan zarrachalarni parchalash, turli biologik faol moddalarni sintezlash bilan bog`liq organellalari va kiritmalari bor. Makrofaglar sitoplazmaga kirgan korpuskulyar zarrachalarni molekulyar shaklga keltiradi. Immunokompetent hujayralar (limfotsitlar) bilan kontaktga kirib, ularga antigen to`g`risidagi kerakli axborotni yetkazadi. Makrofaglarning o`zagi yumaloq, oval yoki loviyasimon, shakli turlicha: yassilangan, yumaloq, cho`zinchoq va noto`g`ri shaklda; chegaralari aniq, ko`pincha sitolemmasi uzun mikroo`simtalar hosil qiladi. Sitolemma yuzasida turli hujayralarni va

molekulalarni, masalan, immunoglobulinlarni farqlovchi retseptorlari bor. Makrofaglar xilma-xil biologik faol moddalar (interferon, lizotsim, pirogen, proteazalar va boshqalar) ishlab chiqarib, himoya reaksiyalarining turli-tuman bo'lishini ta'minlaydi.

**Makrofaglar (mononuklear fagotsitlar) sistemasi.** Bu sistemaga turli organlar va to'qimalarda joylashgan, fagotsitoz qobiliyatiga ega hujayralar kiradi. Qondan migratsiya qilgan monotsitlar turli organlarning o'ziga xos sharoitida ba'zi bir umumiy struktur, ultrastruktur va sitokimyoviy belgilarini saqlab qolgan holda, organlardagi mahalliy sharoitlarga muvofiq tegishli o'zgarishlarga uchraydi. Shu organlarning maxsus makrofaglariga aylanadi. Bu guruhga biriktiruvchi yumshoq to'qimaning makrofaglari (gistiotsitlar), jigar kapillyarlarining yulduzsimon retikuloendoteliotsitlari, qon hosil qiluvchi organlardagi o'troq (harakatsiz) makrofaglar, epidermis ichidagi va o'pkadagi makrofaglar va boshqalar kiradi.

Makrofaglar sistemasi organizmning umumiy va mahalliy reaksiyalarida ishtirok qiluvchi kuchli himoya apparatidir.

**Mononuklaer fagotsitlar sistamasi- MFS** (yoki makrofaglar sistemasi) quyidagi hujayralardan iborat: gistiotsitlar (biriktiruvchi to'qima);

yulduzsimon retikuloendoteliotsitlar (jigar kapillyarlari);

harakatchan va o'troq makrofaglar (limfa tugunlari, taloq, ilik); alveolyar makrofaglar (o'pka, plevra va qorin pardasi makrofaglari (seroz bo'shliqlar);

osteoklastlar (suyak to'qimasi);

epidermis ichida joylashuvchi makrofaglar (epidermis);

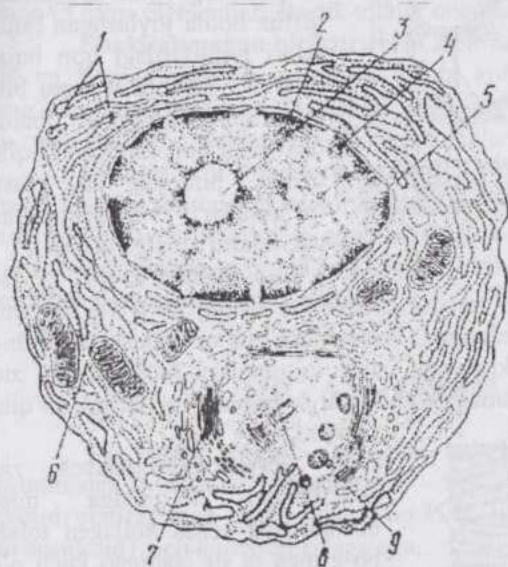
mikroglia (nerv to'qimasi);

sinovial pardalarining makrofaglari (bo'g'imlar) va boshqa organlarning makrofaglari.

**Plazmotsitlar.** 7—10 mkm kattalikdagi, oval yoki yumaloq shaklga ega, uncha yirik bo'lmagan, o'zagi eksentrik joylashuvchi hujayralardir. Sitoplazmasi (ayniqsa, periferik zonasi) RNK ga boyligi uchun keskin bazofil bo'yaladi va kuchli taraqqiy qilgan sitoplazmatik to'rga ega. (62-rasm). Plazmotsitlar immun tanachalar-gammaglobulinlar ishlab chiqaruvchi immuno-kompetent hujayralar hisoblanadi va gumoral immunitetni amalga oshiradi. Ular antigenlar ta'sirida faollashgan B-limfotsitlardan taraqqiy qiladi.

**Labrotsitlar.** To'la hujayralar, to'qima bazofillari, gepari-notsitlar kabi bir necha xil nomlar bilan ataluvchi hujayralardir. Tananing turli qismlarida biriktiruvchi tolador to'qima bor joyda uchraydi. Labrotsitlar turli shakldagi, sitoplazmasida ko'p miqdorda yirik-yirik bazofil va tolui-

din ko'ki bilan metaxroma-tik bo'yaluvchi do-nachalari bor hujay-ralardir. Labrotsitlarning organellalari uncha yaxshi taraqqiy qil-magan, sitoplaz-masida xilma-xil fermentlar, jumladan, gistidindekarboksilaza fermenti saqlaydi. Bu hujayralar geparinga o'xshash mukopolisaxarid ishlab chiqari-shi aniqlangan. Geparin jigarda hosil bo'luvchi va qonning ivishiga to'sqinlik qiluvchi moddadir. Labrotsit donachalarining tarkibida qonning bazofillariga o'xshash xondroitin sulfat va gialuron kislotalar, gistamin ham bor. Gistamin qon tomirlarini kengaytiradi, kapillyarlarning o'tkazuvchanligini oshiradi va silliq muskulni qo'zg'atadi. Bu hujayralar ko'plab emirilib, qonga ko'p miqdorda gistamin chiqsa (m., ayrim preparatlar va yot oqsillar ta'sirida), organizmda «shok» yuz beradi.



62-rasm. Plazmotsit ultramikroskopik tuzilishining sxemasi (Bessi bo'yicha):

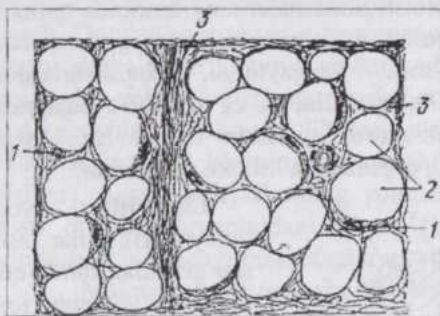
1-granulyar sitoplazmatik to'r; 2-xromatin; 3-o'zakcha; 4-o'zak qobig'i; 5-o'zak qobig'ining pora (teshiklari); 6-erkin yotuvchi ribosomalar; 7-plastinkali kompleks; 8-sentriollar; 9-sekretor pufakchalar.

lipotsitlarning soni hayvon fiziologik holatiga ko'ra o'zgarishlarga uchraydi (63-rasm).

**Pigmentotsitlar** (pigment hujayralari) sitoplazmasida melanin pigmenti bo'ladi. Ular doimiy bo'lmagan kalta o'simalarga ega. Ularning nerv qirralari (o'rkachlari)dan hosil bo'lishi isbotlangan va biriktiruvchi

**Lipotsitlar** (yog' hujayralari). Ular asosan guruhlar holda qon tomirlari yaqinida joylashadi, lipotsitlar ko'p miqdorda to'planib, yog' to'qimasini hosil qiladi. Yetuk yog' hujayrasida sitoplazmaning butun markaziy qismini egallagan yirik neytral yog' tomchisi bo'lib, o'zagi bir chekkaga surilgan. Yangi lipotsit adaventsial hujayralardan hosil bo'ladi. Yog' tomchisi kattalashishi bilan sitoplazmatik to'r va plastinkali kompleks reduksiyaga uchrab, o'zak yassilanadi va hujayra chetiga suriladi. Biriktiruvchi to'qimada

to'qimada joylashgani uchun bu yerda qaralmoqda. Reptiliya, amfibiya va baliqlar terisining biriktiruvchi to'qimasida anchagina miqdorda xromaforlar (pigmentotsitlar) bo'lib, tashqi qoplarning rangini belgilaydi va himoya ahamiyatiga ega. Sut emizuvchilarda pigment hujayralari asosan ko'z par-dalarining biriktiruvchi to'qimasida to'plangan.



63-rasm. Oq rangli yog' to'qimaning sxemasi: 1-yog' hujayrasining o'zagi; 2-yog' tomchisi erib ketgandan keyin qolgan bo'shliq; 3-biriktiruvchi to'qima.

Shunday qilib, birikti-ruvchi yumshoq to'qimaning hujayralari o'z kelib chiqishi, morfo-funksional xossalari-ga ko'ra xilma-xildir. Bu to'qimaning butun organizmda diffuz holda joylashgan hujay-ralari tomirlardagi qon hujay-ralari va limfoid sistema bilan birgalikda funksional jihatdan bir butun apparatni hosil qilib, trofik, himoya va plastik (to'qimalar regene-ratsiyasi) vazifalarni amalga oshiradi.

#### Biriktiruvchi zich

to'qimalarda hujayralardan tolador elementlar ancha ko'p va mexanik-tayanch vazifasi yaxshi ifodalangan. Tolalarning turi va joylashish tartibiga qarab, bir necha xil biriktiruvchi zich to'qimalar: biriktiruvchi zich shakllangan hamda shakllanmagan kollagen to'qimalar va elastik to'qima mavjud.



64-rasm. Biriktiruvchi zich to'qima (pay)ning bo'yiga kesimi:

1-kollagen tolalar - 1-tartibli tutamchalar; 2-kollagen tolalarning II-tartibli tutamchasi; 3-fibrotsitlarning o'zaklari; 4-beriktiruvchi yumshoq to'qima qavatlar.

Paylar biriktiruvchi zich shakllangan to'qimaga misol bo'ladi. Bu yerda kollagen tolalar bo'g'inga ta'sir etadigan kuch o'qi bo'ylab, bir-biriga parallel holda, tartib bilan joylashadi. Biz yuqorida tuzilishini bayon qilgan kollagen tola murakkab struktura bo'lib (59-60-rasmlar), u paylarning birlamchi bog'lamchisi hisoblanadi. Payning ko'ndalang kesimida bir qancha kollagen tolalar birlashib, ikkilamchi bog'lamcha hosil qilishi, tolalar orasida fibrotsitlar (pay hu-

jayralari) joylashganini ko'rish mumkin. Ikkilamchi bog'lamchani biriktiruvchi yumshoq to'qimadan iborat jild-**endotenoniy** o'rab turadi. Bir qancha ikkilamchi bog'lamchalar umumiy jild-**peritenoniy** bilan uchlamchi bog'lamchalarga umumlashadi. Yirik (yo'g'on) paylarda to'rtlamchi bog'lamchalar hosil bo'lishi mumkin. Pay jildlarida qon tomirlari va nervlar joylashadi (64-rasm).

**Shakllangan zich elastik to'qima yoki sariq paylar** (m., bo'yin usti payi)da tartibli joylashuvchi elastik tolalar ko'p. Bu tolalar ancha yo'g'on, kollagen tolalar esa odatdagidek tuzilishga ega, hujayralarning ko'pchiligi fibroblastlaridir. Elastik tolalarning ko'pligi tufayli bu to'qima sariq rangga ega. Bu to'qimada, paydan farqli o'laroq biriktiruvchi yumshoq to'qima elementlari elastik tolalar orasida bir tekis joylashgan.

**Shakllanmagan biriktiruvchi zich to'qima** terining derma qavatida va boshqa joylarda uchraydi. Unda kollagen va elastik tolalarning bog'lamchalari tartibsiz joylashadi, shuning uchun shakllanmagan zich to'qima turli yo'nalishlarda bo'ladigan kuchlar ta'siriga chidamli.

Biriktiruvchi tolador to'qimalarda regeneratsiya qobiliyati kuchli, hatto boshqa to'qimalar kuchli shikastlanganda hosil bo'luvchi defektlar ham biriktiruvchi tolador to'qima hisobiga to'ldiriladi. Buning sababi biriktiruvchi tolador to'qimalar, xususan biriktiruvchi yumshoq to'qimada kambial elementlarning ko'pligidir.

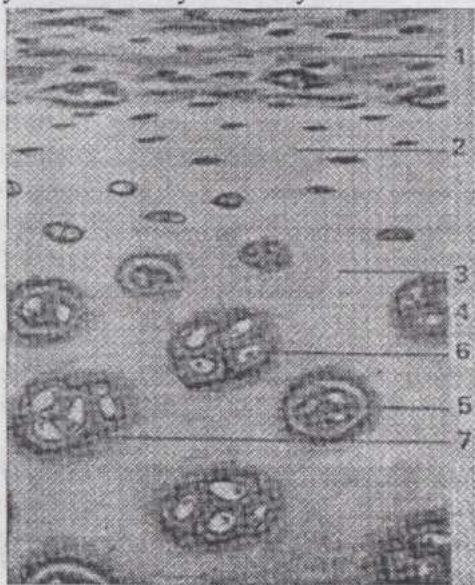
## TOG'AY TO'QIMALAR

**Tog'aylar** tayanch vazifasini bajarib, skeletning turli qismlari, shuningdek nafas organlarida uchraydi. Tog'ay hujayralari (**xondrotsitlar**)ning turgor holati yuqori bo'lib, hujayralararo modda (**xondromukoid**) zich konsistensiyaga ega.

Tog'aylarni tashqi tomondan kollagen tolalar va yosh tog'ay hujayralari-**xondroblastlarga** boy biriktiruvchi to'qima - **perixondriy** (tog'ay jildi) o'rab turadi. Xondrotsitlar perixondriyga yaqin joyda hali xondroblastlarga o'xshash, tog'ayning ichkarirog'ida esa cho'zinchoq shaklli bo'lsa-da perixondriyga perpendikulyar joylashadi. Xondrotsitlarning yuzasi faqat elektron mikroskopiya ko'rsata oladigan mikrotukchalarga ega. Ularning o'zagi yumaloq, xromatinga boy emas, sitoplazmatik to'rt taraqchiy qilgan, sitoplazmasida shuningdek yog', glikogen kiritmalari va ko'p miqdorda suv bor. Tog'ayning yoshroq hujayralari tog'ay markaziga siljiyotib bo'linadi va izogen (bir xil yo'l bilan, ya'ni bir hujayraning bo'linishidan kelib chiqqan) guruhlar hosil qiladi.

**Xondromukoidning** organik moddalardan iborat tarkibiy qismlari oqsillar, lipidlar, glikozaminoglikanlar va proteoglikanlardir. Ko'p miqdorda fibrillar oqsil (kollagen) bor. Xondromukoidning gidrofilligi uning zich konsistensiyasini va yuqori turgor holatda bo'lishini ta'minlaydi. Tog'aylarga xos modda xondroit (xondroitinsulfat) kislotasi hujayraaro moddaning bazofilligiga sabab bo'ladi. Kam tabaqalangan tog'ayning erkin xondroitinsulfat kislotaga ega bo'lmagan eng yosh qismlari oksifil bo'yaladi. Yakka-yakka joylashuvchi xondrotsitlarni ham, izogen guruhlarni ham o'rab turuvchi perisellyulyar modda - "kapsula" endigina hosil bo'lgan va ko'pincha oksifil xondromukoiddir.

Hujayraaro moddada erkin xondroitinsulfat kislotasi hosil bo'lishi bilan u bazofil bo'yalaboshlaydi. Tog'ayning yanada tabaqalanishi va qarishi natijasida hujayraaro moddaning miqdori ortadi, xondromukoid oddiy oqsil albumoidga aylanadi, xondroitinsulfat kislotasi yo'qolib, bunday qismlar yana oksifil bo'yalaboshlaydi.



65-rasm. Gialin tog'ay:

1-tog'ayusti pardasi; 2-yosh tog'ay hujayralari joylashgan zona; 3-asosiy modda; 4-yuqori darajada taraqqiy qilgan tog'ay hujayralari; 5-tog'ay hujayralarining kapsulasi; 6-tog'ay hujayralarining izogen guruhi; 7-tog'ay hujayralari atrofidagi bazofil asosiy modda.

Yosh tog'ay hujayraaro moddasida faqat "kapsula" oksifil, qolgan qismlar bazofil bo'yaladi. Tog'ay tabaqalanishi bilan uning bo'yalihi va mikroskopik ko'rinishi murakkablashib, izogen guruhlari hujayraaro moddadan iborat **xondrin sharlar** (hujayraviy terri-toriyalar) bilan o'ralgan bo'ladi. Xondrin sharlarning hujayralarga yaqin markaziy qismi bazofil bo'ylasa, qolgan periferik qismi asta-sekin oksifil bo'yalaboshlaydi. Xondrin sharlarni chegaralab turuvchi oksifil yoki kuchsiz oksifil qismlarni tog'ay to'sinchalari deyiladi. Tog'ayning hujayraaro moddasida tolador elementlar ham mavjud.


Kollagen tolalar perixon-driy kollagen tolalarining davomi bo'lib, faqat polyarizatsion mikroko-piya yordamida yoki tog'ayni maxsus eritmalar

bilan ishlashdan keyin ko`rinadi. Elastik tolalar-ni esa yorug`lik mikroskopi yordamida ko`rish mumkin. Odatda tog`ay-da qon tomirlari bo`lmasdan, oziqlanish peri-xondriydagi qon tomirlari hisobiga diffuziya yo`li bilan boradi.


Uch xil tog`ay: **gialin** (shishasimon, tiniq), **elastik** va **tolador tog`ay** mavjud.

**Gialin tog`aylar** (65-rasm) tanada keng tarqalgan bo`lib, bo`g`inlarda, qobirg`alarning uchlarida, burun to`sig`ida va nafas yo`llarining boshqa bo`limlarida uchraydi, embri- onning skeleti ham shu tog`aydan iborat. Bu tog`ayning hujayraaro moddasida kollagen tolalar mavjud. Lekin kollagen tolalar perixondriydan xon- dromukoidga kirkach,

yorug`lik mikroskopida ko`rinmaydigan juda ingichka fibrillalarga ayla- nadi. Gialin tog`ay degan nom ham tog`ayning hujayraaro moddasi tiniq, yorug`lik mikroskopi ko`rsataoladigan strukturalarga ega emasligi uchun berilgan.



66-rasm. Quloq suprasining elastik tog`ayi:  
1-tog`ay usti nardasi; 2-yosh tog`ay hujayralari; 3-  
tog`ay hujayralarining izogen guruhleri; 4-elastik  
tolalar.

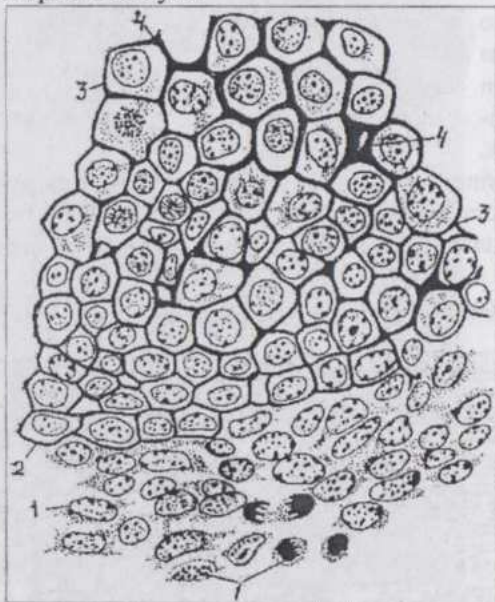


67-rasm. Katta boldir suyagiga pay tutashadigan joydagi tolador tog`ay:  
1-pay hujayralari; 2-tog`ay hujayralari.

**Elastik tog`ay** (66-rasm). Bunga quloq supراسi va hiqildoq usti tog`aylarini misol qilish mumkin. Bu tog`ay hujayraaro moddasida elastik tolalar to`ri mavjud (to`rsimon tog`ay). Elastik tog`ayning ham kollagen tolalari yorug`lik mikrosko-pida ko`rinmaydi. Izogen guruhlar bu erda kamroq uchraydi.

**Tolador tog`ay** (67-rasm). Umurtqalar orasida, paylarning suyaklarga tuta-shadigan joylarida, sonning yumaloq payida uchraydi: hujayraaro moddasi zich joylashgan kollagen tolalar bo`lib, hujayralari yumaloq, kuchsiz bo`yaluvchi xondro-tsitlardir.

**Tog`aylarning taraqqiyoti va regeneratsiyasi.** Tog`aylar mezenximaning zichlashib, skeletogen (tog`ayoldi) to`qimaga aylanishi natijasida taraqqiy qila boshlaydi. (68, 69-rasmlar). Bu to`qimada hali hujayraaro modda yo`q, tayanch vazifa turgor yordamida bajariladi. Keyinroq birlamchi tog`ay (protoxondrial) to`qima hosil bo`lib, hujayraaro modda ishlab chiqara boshlaydi.



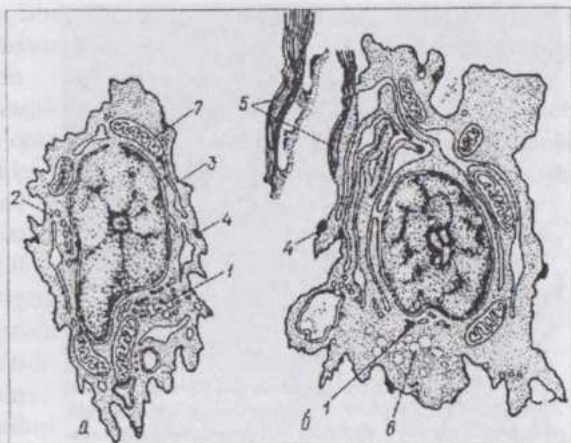
68-rasm. Gialin tog`ayning mezenximadan hosil bo`lishi:

1-mezenxima; 2-tog`ay taraqqiyotining erta bosqichi; 3-tog`ay taraqqiyotining kechroq bosqishi; 4-taraqqiy qilayotgan tog`ayning oraliq moddasi.

Kam tabaqalangan tog`ayning hujayraaro moddasida xondromukoid va xondrit kislotasi hosil bo`ladi. Oksifil qismlar bilan birga bazofil qismlar vujudga keladi. Tog`ay yuqori (kuchli) tabaqalanib, qarigan qismlar oksifil bo`yalib, xondrin shar-lar paydo bo`ladi, tog`ayning turgorligi ortadi. Tog`ayning markaziy qismlarida moddalar almashinuvi qiyinlashadi, distrofiya yuz berib, bunday qismlar o`la boshlaydi. Bu joylarga qon tomirlar o`tib kirib, tog`ayning oziqlanishi yaxshilanadi va ko`pchilik hollarda tog`ay suyakka aylanadi.

69-rasm. Sut emizuvchilar tog'ay to'qimasining gistogenezida hujayralar ultrastrukturasida navbatma-navbat yuz beradigan o'zgarishlar (Kodman va Porter bo'yicha):

1-plastinkali kompleks; 2-erkin ribosomalar; 3-granulyar sitoplazmatik to'r; 4- sitoplazmaning makromolekulalar chiqariladigan joylardagi zichlashgan qismlari; 5-kollagen tolalar; 6-glikogen to'planadigan joy; 7-mitoxondriyalar.

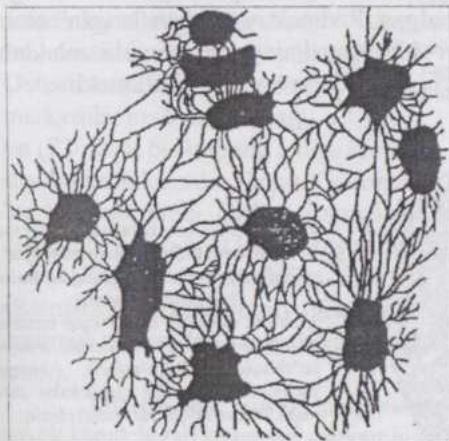


## SUYAK TO'QIMA

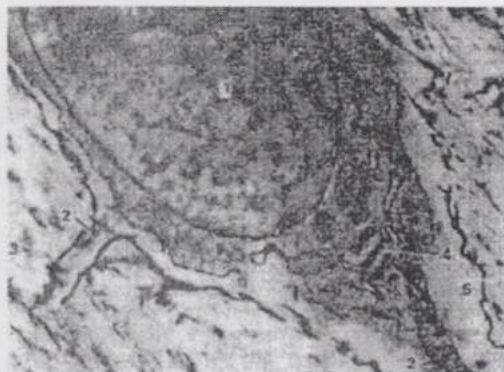
Bu xil to'qima faqat umurtqalilarda uchrab, juda mustahkam, hujayraaro moddasining mineralizatsiya darajasi yuqori, tayanch vazifasini bajarish bilan birga mineral moddalar almashinuvida katta ahamiyatga ega. Skeletda mineral tuzlar juda ko'p (suyak quruq og'irligining 65-70% miqdorida) to'planadi, jumladan, organizmdagi kalsiyning 97%igacha suyak to'qimadadir.

Suyakdagi kalsiy inert emas va moddalar almashinuvida uzluksiz ishtirok qiladi. Suyak to'qima tayanch-trofik to'qimalarga xos barcha vazifalarni amalga oshiradi.

Ikki xil: **plastinkali** tuzilishga ega bo'lgan va **dag'al tolali suyaklar** mavjud. Oliy umurtqalilarning suyagi plastinkali tuzilgan suyakdir. Dag'al tolali suyak tuban umurtqalilar, embrion va yangi tug'ilgan hayvonlarda uchraydi (70-rasm).

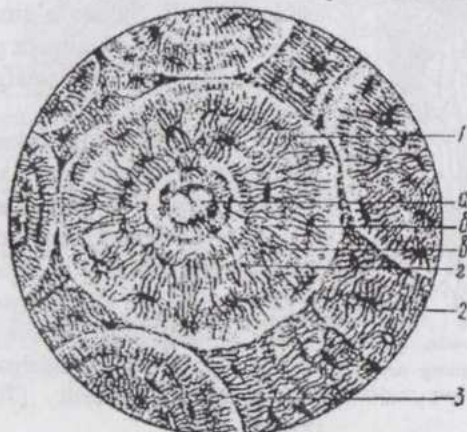


70-rasm. Oq sichqon panjarasimon suyagining suyak plastinkasi. Suyak hujayralari va hujayralararo modda ko'rinmoqda.



71-rasm. Osteotsit elektronogrammasi (16.000 kat.): 1-o'zak; 2-osteotsitning o'simtali; 3-osteotsitni o'rab turuvchi, ohaklangan asosiy modda; 4-ergastoplazmaning alfa-sitomembranasi; 5-bevosita osteotsitga yondashib turadigan, ohaklanmagan asosiy modda (Dallye va Spirolar bo'yicha).

to'qima suyuqligi oquvchi suyak kanalchalari paydo bo'ladi. Osteotsitlar va suyak kanalchalari qolgan hujayraaro moddadan farq qiluvchi polisaxarid modda, oqsil va juda ingichka kollagen fibrillaridan tuzilgan yupqa kapsula bilan o'ralgan bo'ladi. Butun qolgan hujayraaro modda kollagen (osse-in) tolalar, kam miqdorda amorf modda va kalsiy tuzlaridan iborat. Suyakda **kompakt** (zich) va **g'ovak moddalar** farq qilinadi. G'ovak moddaning suyak plastin-kalari (hujayraaro moddaning o'ziga xos tuzilgan strukturalari) turli tomonlarga yo'nalgan. Radioaktiv "nishonlangan" atomlarni qo'l-lab o'tkazilgan tekshiri-shlar suyakning bu qismida moddalar alma-shinuvida faol ishtirok qiluvchi labil fosfor ko'pligini ko'rsatdi.



72-rasm. Plastinkali suyakning osteonlar sistemasi (kalsiy-siz-lantirilgan naysimon suyak ko'ndalang kesimining gistopreparati):

1-osteon; a-osteon kanali (qon tomirlari bilan); 6-suyak plastin-kalari; 8-suyak bo'shliqlari, (laku-nalari); 2-suyak kanalchalari; 2-oraliq plastinkalar sistemasi; 3-rezorbtsion (tutashish) chiziq.

Kompakt moddada labil fosfor kam bo'lib, moddalar almashinuvida sus-troq qatnashadi. Bu moddaning o'zaro zich tegib turuvchi plastinkalari o'ziga xos sistemalar hosil qiladi.

**Suyakning gistologik tuzilishi.** Suyak tashqi tomondan biriktiruvchi to'qimadan iborat parda - **periost** bilan o'ralgan. Unda kollagen tolalar, kambial hujayralar bor. Suyaklar bilan paylar tutashgan joylarda periost va suyak to'qima, ayniqsa,

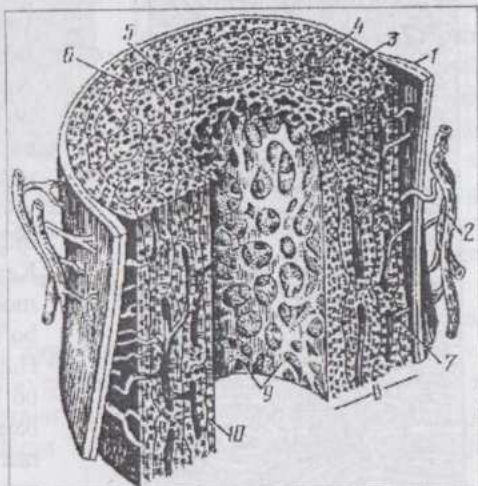
mustahkam birikadi va suyakning yuza qatlam-lariga kollagen tolalar-ning bog'lamchalari - teshib o'tuvchi tolalar o'sib kiradi. Periost ostida suyak plastinka-larining **tashqi umumiy (general) sistemasi** joylashadi. Bu sistemada suyak o'qiga nisbatan radial joylashgan, ancha keng, o'z plastinkalariga ega bo'lmagan **teshib o'tuvchi kanallar**, kanal-lar ichida esa qon tomirlari va nervlar bor.

Teshib o'tuvchi kanallar osteon kanallariga tuta-shadi va ularni o'zaro bog'laydi. **Osteon kanallari** osteonning markazida joylashadi. **Osteon** (72-rasm) bir-birining ichiga kiritilgan turli diametrdagi silindrlar shaklidagi suyak plastinkalardan iborat. Osteonlar oralig'ini **interstitsial (oralig) sistemalar** to'ldirib turadi. Oralig sistemalarga avval shu erda joylashib, ayni paytda qisman buzilgan yoki buzilayotgan osteonlar deb qaraladi.

Naysimon suyakning ichki bo'shlig'i tomondan osteonlar va oralig sistemalarni **ichki umumiy (general) sistema** plastinkalari qoplab turadi. Ichki umumiy sistemadan keyin periostga o'xshash parda - **endost** joylashadi (73-rasm).

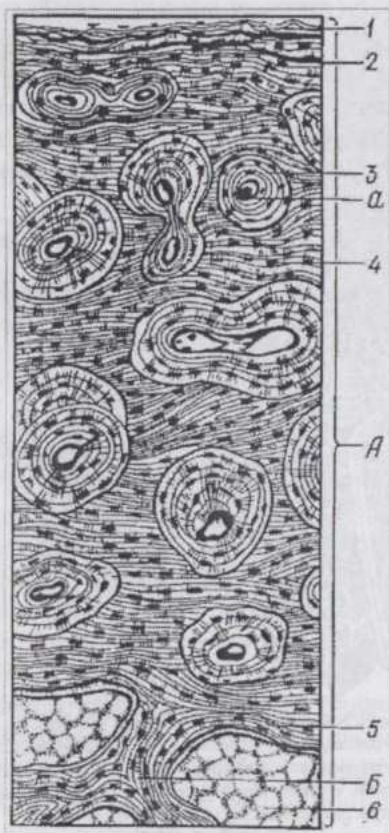
**Osteotsitlar** suyak plastinkalari orasidagi bo'shliqlarda joylashib, suyak kanalchalari sistemasi osteonning hamma joyiga tarqalgan.

**Suyak to'qimaning taraqqiyoti.** Suyak to'g'ridan-to'g'ri mezenxi-madan hosil bo'lishi mumkin. Bunday suyaklar **birlamchi suyaklar** deyiladi. Tog' ay o'nida hosil bo'lgan suyaklar esa **ikkilamchi suyaklardir**.



73-rasm. Naysimon suyak tuzilishining sxemasi:

1-suyakusti pardasi; 2-qon tomirlari; 3-suyak plastinkalarining tashqi umumiy sistemasi; 4-osteon; 5-oraliq sistema; 6-osteon kanali; 7-teshib o'tuvchi kanal; 8-kompakt suyak; 9-g'ovak suyak; 10-suyak plastinkalarining ichki umumiy sistemasi.



74-rasm. Plastinkali suyak:

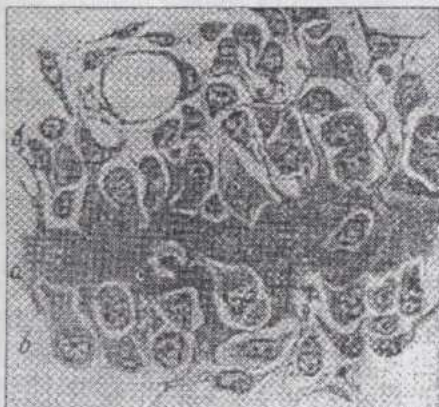
A-suyakning zich (kompakt) moddasi; 1-suakusti pardasi; 2-tashqi umumiy plastinkalar; 3-osteonlar; a-osteon kanali; 4-oraliq plastinkalar sistemasi; 5-ichki umumiy plastinkalar; B-suyakning g'ovak moddasi; 6-suyakning sariq iligi.

Suyakning mezenximadan taraqqiy qilishida (74-rasm) dastavval kollagen tolalarga boy, mayda va tez ko'payuvchi hujayralarga ega to'qima hosil bo'ladi. Hujayralar fibroblastlarga o'xshash, urchuqsimon yoki yulduzsimon shaklda, o'simtalar yordamida bir-biri bilan tutashgan. Bu hujayralar nisbatan yirikroq, o'simtali, donador, sitoplazmasi asosiy bo'yoqlarga bo'yaluvchi hujayralar - osteoblastlarga aylanaadi. Submikroskopiya osteo-blastlarda granulyar sitoplazmatik to'ring taraqqiy qilganligini ko'rsatadi (75-rasm). Keyinchalik suyak hujayraaro moddasining shakllanishi tamom bo'lgach, ular osteotsitlarga aylanadi. Hujayraaro moddani hosil bo'lishida osteoblastlar asosiy rol ni bajaradi. Yangi hosil bo'lgan hujayraaro modda mukoproteoid va kollagen bo'lib, hali mineral tuzlarga ega emas. Bunday to'qima osteoid to'qima deyiladi. Keyinchalik fosfatza fermentining paydo bo'lishi va kalsiy tuzlari o'tirib (cho'kib) qolishi natijasida dag'al tolali suyak hosil bo'ladi.

**Tog'ay o'rnida suyakning taraqqiy qilishi.** Bunday osteogenez tog'ay to'qimaning yemirilishi bilan boradi. Tananing tayanchga ehtiyoji zo'r joylarida avval tog'ay skelet hosil

bo'ladi. Tog'ay esa qon tomirlariga ega bo'lmagani uchun ma'lum darajagacha o'sa oladi, keyin esa degeneratsiyaga uchrab, suyak to'qima bilan almashinadi.

**Enxondral osteogenez** (tog'ayning ichidan boshlab suyak hosil bo'lishi (76-rasm), tog'ay pardasiga qon tomirlari o'sib kirib, kambial elementlarning moddalar almashinuvi yaxshilanishidan boshlanadi. Natijada kambial hujayralar osteoblastlarga tabaqalanadi va tog'ayning diafiz qismi yangidan hosil bo'lgan dag'al tolali suyakdan iborat suyak halqa bilan o'raladi.



75-rasm. Mezenximadan suyak rivojlanishi (Peterson bo'yicha):

a-suyakning yangi hosil bo'layotgan hujayraaro moddasi; b-osteoblastlar.

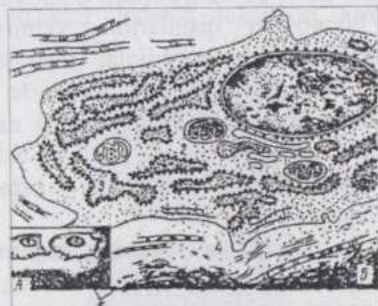degeneratsiyaga uchrayotgan tog'ayga suyak halqa orqali qon tomirlari va ularni o'rab turgan biriktiruvchi to'qimaning kambial hujayralari o'sib kiradi. Bir qism o'sib kirgan hujayralar osteoklast (suyakni emiruvchi hujayra)larga, qolganlari osteoblastlarga aylanib, suyak moddasini hosil qilaboshlaydi.

Diafizda, keyinchalik epifizlarda enxondral suyaklanish va birlamchi suyak iligining hosil bo'lishi boshlanadi. Enxondral suyaklanish davom etishi bilan, periost tomondan suyak to'qimaning yangi-yangi qavatlarini hosil bo'lishi - **periostal osteogenez** ham boshlanadi. Periostal suyak to'qima birlamchi osteonlarga ega bo'ladi. Osteonlar ikkilamchi yo'l bilan, ya'ni so'rilib ketgan eski suyak to'qima o'rnida ham hosil bo'lishi mumkin.

Suyak halqasi va enxondral suyakning g'ovak moddasi tashqi tomondan kompakt periostal, ya'ni periostdan hosil bo'luvchi suyak qavati bilan qoplanadi. Suyakning bo'yiga o'sishi tog'aydan iborat o'sish plastinkasi (epifizar tog'ay - yoki metaepifizar tog'ay) hisobiga boradi. O'suvchi

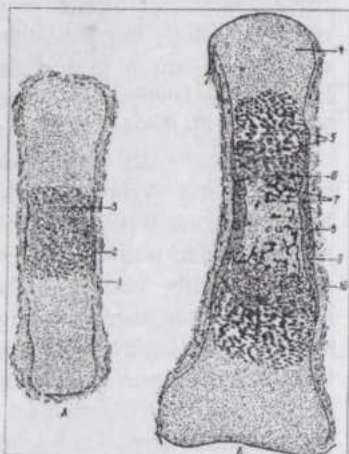
Tog'ay hujayralarining ko'payishi, tog'ayning suyak halqa mavjudligi uchun eniga o'sa olmasligi hujayralarning qator bo'lib, tog'ay ustunchalari holida joylashishiga olib keladi. Keyin esa diafiz qismida degeneratsiya jarayonlari yuz berishi, hujayralarning sitoplazmasida fosfataza fermenti paydo bo'lishi mineral tuzlar o'tirib (cho'kib) qolishiga olib keladi. Suyak halqa tez o'sib degeneratsiyaga uchrayotgan tog'ayning mustahkamligini ta'minlaydi va uni sinishdan saqlaydi (77-rasm).

Navbatdagi bosqichda



76-rasm. A-yorug'lik mikroskopida ko'ri-nishi; B-elektron mikroskopda ko'rinishi; 1-o'zak; 2-sitoplazma; 3-granulyar sitoplazmatik to'ring taraqiyoti; 4-osteoid; 5-suyak to'qimaning mineral-lashgan moddasi.

(yosh) organizmlarda suyaklarning metafizar va epifizar qismlari orasida metaepifizar tog'ay yoki o'sish plastinkasi saqlanib qoladi.



**77-rasm. Sut emizuvchilarda suyak to'qimaning perixondral va enxondral yo'llar bilan hosil bo'lishi (Buxer bo'yicha):**

A-periostal suyak halqasining hosil bo'lishi; B-enxondral suyak hosil bo'lishning boshlanishi; 1-tog'ayusti parda; 2-perixondral suyak; 3-hujayraaro moddasi ohaklashgan, pufakchali hujayralarga ega tog'ay; 4-epifizning gialin tog'ayi; 5-tog'ay hujayralarining ustunchasi; 6-pufakchali hujayralarga ega tog'ay; 7-enxondral suyak; 8- birlamchi suyak iligi; 9-perixondral suyak; 10-osteoblastlar.

Suyakning yemirilib va yangidan hosil bo'lib turishi hayvonning butun umri davomida yuz beradi. Enxondral suyak butunlay yo'qolib, uning o'rnida suyak kanali hosil bo'ladi. Sodda tuzilishga ega (primitiv) dag'al tolali suyak yo'qolib ketadi, shu bilan bir vaqtda suyak to'qimaning yangidan hosil bo'lishi boradi. Osteoklastlar suyak to'qimaning qarib, keraksiz bo'lib qolgan qismlarining yemirilishi va so'rilib ketishini ta'minlaydi. Hosil bo'luvchi bo'shliqlar (lakunlar)ga qon tomirlari va ular bilan birga, kam tabaqalangan biriktiruvchi to'qima elementlari o'sib kiradi. Osteoblastlar hosil bo'lib, hujayraaro modda sintezlana boshlaydi. Vaqt-vaqti bilan hujayraaro modda hosil bo'ladi. Hosil bo'layotgan suyak plastinkalarining eng yoshi ichkarida - osteon kanali atrofida, eng qarisi (eskisi) tashqarida joylashadi.

**Suyak to'qimaning regeneratsiyasi (tiklanishi)** periost hisobiga yuz beradi. Vaqtincha hosil bo'lib, suyak siniqlarini birlashtirib turuvchi regeneratsion to'qima va o'lgan suyak siniqlari keyinchalik so'rilib ketadi.

Shunday qilib, biriktiruvchi to'qimalarni o'rganish paytida ularning turli xillari orasida juda ko'p umumiyliklar borligini ko'rdik. Qon va limfa endoteliy hamda retikulyar to'qima bilan juda yaqin. Bu to'qimalarning elementlari biriktiruvchi tolador to'qimalar tarkibiga kiradi, biriktiruvchi tolador to'qima esa (perixondriy, periost) tog'ay va suyak to'qimalarga aylana oladi.

## MUSKUL TO'QIMALAR


Muskul to'qimalar qisqarishga ixtisoslashgan bo'lib, hujayralari yoki tolalari maxsus ipchalar (**miofilamentlar, mioprotofibrillalar**) borligi bilan xarakterlanadi. Bu ipchalar tolador tuzilishga ega bo'lgan aktin va miozin oqsillari molekularidan iborat. Bu ipchalardan murakkabroq, qisqaruvchi tuzilmalar - **miofibrillalar** shakllanadi. Muskul to'qimalarda ko'p miqdorda issiqlik ham hosil bo'ladi.

Oliy hayvonlar organizmida **silliqlik** va **ko'ndalang-targ'il muskul-lar** mavjud. Ko'ndalang-targ'il muskul **skelet** va **yurak muskullariga**, yurak muskuli o'z navbatida **ishchi** (qisqaruvchi) va **o'tkazuvchi** muskul tolalariga bo'linadi. Shuningdek, ixtisoslashgan qisqaruvchi to'qimalar - **mioepiteliotsitlar**, ko'z kamalak pardasining **miopigmentotsitlari** va **ko'z qorachig'ini kengaytiruvchi muskul** to'qimalari ham farq qilinadi.

Embriional taraqqiyot paytida silliqlik muskul mezoximadan, ko'ndalang-targ'il muskul mezodermaning miotomlaridan, yurak muskuli esa splanxnotomdan hosil bo'luvchi mioepikardil plastinkadan taraqqiy qiladi.


### SILLIQLI MUSKUL TO'QIMA

**Silliqlik muskul** to'qimani organizmda uchrash joylariga ko'ra, ichki organlar muskuli ham deyiladi. Bu to'qima qon tomirlari va ichki organlar devorida uchraydi. Silliqlik muskulning struktur elementi duksimon shaklga ega **miotsitdir** (78-rasm).



78-rasm. Silliqlik muskul hujayralari:

A-ajratilgan; B-uzunasiga kesilgan (1-o'zak; 2-fibroblastning o'zagi; 3-biriktiruvchi yumshoq to'qima). B-ko'ndalang kesimi (1-o'zak; 2-sitoplazma; 3-biriktiruvchi to'qima; 4-fibroblastning o'zagi; 5-kapilyar; 6-arteriya).



79-rasm. Silliq muskul hujayralarining elektronogrammasi:

A-1-o'zak; 2-sitoplazma; 3-mitoxondriyalar; 4-plastinkali kompleks; 5-sitoplazmatik to'r; 6-yo'g'on miofilamentlar; 7-plazmolemma (22000 marta kat.). B-8-ingichka miofilamentlar (9000 marta kat.) A-9-ribosomalar; 10-granulyar sitoplazmatik to'r (46000 marta kattal.). Strelkalar bilan pinotsitoz pufakchalari ko'rsatilgan.

muskul hujayrasida haqiqiy mio-fibrillalarga umumlashmaydi. Odatdagi plazmolemmadan tashqari hujayra yupqa bazal membrana bilan o'ralgan bo'lib, bu membranaga argi-rofil tolalar tutashib turadi. Ayrim hollarda muskul hujayralar bir-biriga zich tegib turib, orada bazal membrana bo'lmaydi, ular orasida desmosomaga o'xshash tutashtiruvchi apparat hosil bo'ladi.

Silliq muskul to'qima hujayralari bir yo'nalishda bir-biri orasiga suqilib kirib joylashadi, qalin qavat hosil qilib, ancha katta kuch bilan qisqara

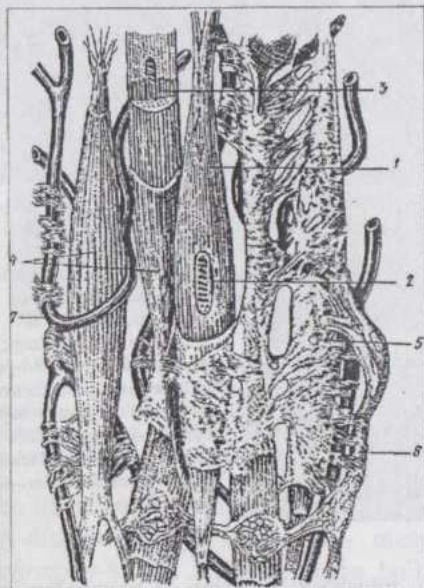
Hujayraning ko'ndalang kesimi 10 mkm dan oshmagan holda uzunligi 20-500 mkm bo'ladi. Tayoqchasimon o'zagi hujayraning kengaygan o'rta qismida joylashib, unda 1-2 ta o'zakcha va mayda donachalar holiday xromatin ko'rinadi. Mitoxondriyalar va plastinkali kompleks o'zak qutblari atrofiga to'plangan. Sitoplazmada hujayraning bo'yiga qarab joylashgan, sitoplazmaga bilinar-bilinmas uzunasiga chiziqchilik berib turadigan ko'pdan-ko'p miofilamentlar mavjud. Ular bir tekis konturga ega bo'lib, hech qanday ko'ndalang chiziqchilik belgilariga ega emas. "Silliq muskul" iborasi ham shunga ko'ra qo'llaniladi. **Miozin**

(yo'g'onligi 17 nm), **aktin** (7 nm) va **oralik** (10 nm) **miofilamentlar** farq qilinadi (78-79-rasmlar). Miofilamentlar silliq

oladi. Silliq muskul to'qi-mada har doim qon tomirlari, nerv va biriktiruvchi to'qima elementlari mavjud (80-rasm).

Silliq muskul to'qima vegetativ nerv sistemasi bilan boshqarilib, uning qisqarishi ixtiyoriy emas.

**Silliq muskul to'qi-maning taraqqiyoti.** Embrional taraqqiyot davrida tez ko'payayot-gan mezenximal hujay-ralar sitoplazmasida miofilamentlar paydo bo'lishi tabaqalanish-ning boshlanish bel-gisidir. Lekin hali ularning soni kam va ma'lum orientatsiya (hu-jayra bo'yiga qarab joylanish)ga ega emas. Keyinchalik hujayralar duksimon shaklni olib, o'simtlarini yo'qotadi, miofilamentlar esa hujayra bo'yiga qarab joylashadi. Voyaga yetgan organizmda ham miotsitlarning yangidan hosil bo'lishi kuzatiladi (bo'g'ozlik davrida bacha-don devorida, kollateral qon tomir-larining yangidan hosil bo'lishida). Bunda biriktiruvchi yumshoq to'qimaning kambial elementlari (miofibroblastlar) ma'lum ahamiyatga ega. Silliq muskulda doimiy ravishda fiziologik regeneratsiya, tegishli sharoitlarda (masalan, shikastlanishdan keyin) reparativ regeneratsiya kuzatiladi.



**80-rasm. Silliq muskul qavatining tuzilish sxemasi:**  
1-muskul to'qima hujayrasi; 2-o'zak; 3-miofilamentlar; 4-sarkolemma; 5-endomiziy; 6-nerv; 7-qon kapillyari.

Miotsitlarning amitoz bo'linishi ancha ko'p uchraydi, shuningdek ularning mitoz yo'li bilan bo'linaolishi to'g'risida ham ma'lumotlar bor.

## KO'NDALANG-TARG'IL MUSKUL TO'QIMA

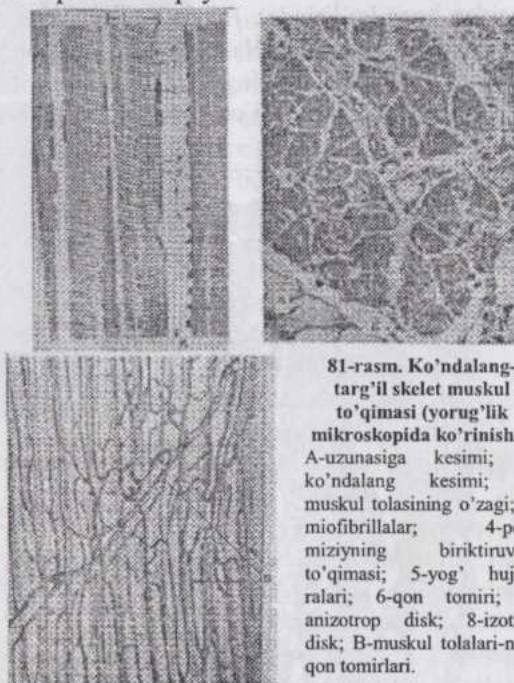
Ko'ndalang-targ'il muskul to'qimaning struktur birligi **muskul to-lasi** (80-rasm) bo'lib, u mikroskopning kichik obyektivlari yordamida ham ko'rinadigan ko'ndalang chiziqlilikka ega. Muskul tolasi tuzilishiga ko'ra **simplastdir**. Tolaning diametri 100 mkm gacha, uzunligi 12,5 sm ga yetishi mumkin. Miosimplastning shakli silindrga o'xshash bo'lib, uchi yumaloqlangan. U umumiy vazifani bajarish uchun birlashgan ko'plab hujayralarning maxsus, murakkab tuzilishga ega bo'lgan yig'indisidir. Tolada qobiq - **sarkolemma** (*sarcos* - go'sht, muskul), sitoplazma (**sarkoplazma**), organelalar va ko'plab o'zaklar mavjud. Shuningdek, sarkoplazma miofibrillarga umumlashgan qisqaruvchi ipchalar saqlaydi.

**Sarkolemmani** elekt-ron mikroskop yordamida tekshirilganda u ikki qavatdan iborat bo'lib, qavatlar orasi-da kengligi 14-24 nm keladigan bo'shliq borligi ko'rinadi. Ichki varaq miosim-plastning plazmolem-masi bo'lib, tashqi varaq bazal membra-nadir. Bu yerda ham bazal membranaga argirofil tolalar birik-kan. Sarkolemma ichki varag'ining aso-siy xususiyati qo'z-g'alishni butun tolaga tarqata olish qobiliya-tidir. Bu varaq **T-naychalar** (*transver-sus-*ko'ndalang) holida

tolani kesib o'tib, qara-

ma-qarshi tomon plazmolem-masiga tutashadi. Qo'shni T-naychalarning oraliqlari bir-biriga teng. Bunday naychalar sistemasi butun sarkoplazmaga tarqalgan va qo'z-g'alishni butun tola bo'ylab tez tarqalishini ta'minlaydi.


**O'zaklar** miofibrillalar tomonidan periferiyaga - sarkolemma ostiga surib qo'yilgan. O'zaklar ayrim hollarda juft-juft bo'lib, yoki uzun zanjir



81-rasm. Ko'ndalang-targ'il skelet muskul to'qimasi (yorug'lik mikroskopida ko'rinishi): A-uzunasiga kesimi; B-ko'ndalang kesimi; 1- muskul tolasi o'zagi; 3- miofibrillalar; 4-perimiziyning birlashtiruvchi to'qimasi; 5-yog' hujayralari; 6-qon tomiri; 7-anizotrop disk; 8-izotrop disk; B-muskul tolalari-ning qon tomirlari.

hosil qilib joylashadi va bu amitoz bo'linishning natijasidir. Oval shakldagi o'zaklar mayda donachalar holidagi xromatin saqlaydi.

**Sarkoplazma** o'zaklar va qisqaruvchi moddalar oraliq'ini to'ldirib turadi. Miofibrillalar va sarkoplazma o'rtasida teskari miqdoriy nisbat mavjud: sarkoplazma ko'p muskullarda miofibrillalar kam va aksincha. Tolasida sarkoplazma ko'p muskullar uzoq vaqt charchamasdan ishlaydi, lekin kuchsizroq qisqaradi, miofibrillalari ko'p muskullar katta kuch bilan qisqaradi, lekin tez charchaydi. Sarkoplazmasi ko'p tolalar qizil, miofibrillalari ko'plari oq tolalar deyiladi. Chunki qizil tolalarda mioglobin ko'p



82-rasm. Ko'ndalang-targ'il skelet muskul to'g'irasi miofibrillasining tuzilishi:

A-anizotrop disk; I-izotrop disk; Z-Z-chiziq (telofragma); M-M-chiziq (mezofragma) (Xaksli bo'yicha). Elektron mikrofotografiya

bo'ladi. Shuningdek, oraliq tipdagi tolalar ham farq qilinadi.

Sarkoplazmada **sarkosomalar (miomitoxondriyalar)**, sarkoplazmatik to'r va plastinkali kompleks mavjud. Miofibrillalar ko'ndalang-targ'il muskul tolasi ayrim hollarda bir tekis tarqalib, boshqa bir xil muskullarda esa miofibrillar maydon-chalar holida joylashadi. Buni tolalarning ko'ndalang kesimida kuzatish mumkin. Miofibrilla murakkab ichki tuzilishga ega. (81-82-rasmlar). Ularning diametri 1-2 mkm, aktin va miozin filamentlar esa ancha ingichka.

Miofibrillaning yo'g'onroq miozin filamentlaridan iborat qismi mikroskopda optik **anizotrop (A-disk)**, ingichkaroq aktin filamentlaridan iborat qismi **izotrop (I-disk)**

bo'lib ko'rinadi. Miozin filamentlari o'rta qismida yo'g'onlashgani uchun A-disk o'rtasidan chiziqcha - **mezofragma (M-chiziqcha-mesos-o'rta; phragma-to'siq)** bilan bo'lingan bo'lib ko'rinadi. Miofibrillada A- va I-disklar navbatma-navbat tartib bilan joylashadi. Muskul tolasi ichidagi bir miofibrillaning A-disklari boshqa miofibrillalarning A-disklari qarshisida, I-disklari esa boshqa miofibrillalarning xuddi shunday I-disklari qarshisida joylashgani uchun, u ko'ndalang chizikli bo'lib ko'rinadi. I-disklarning

o`rta qismida **telofragma** (telos-*chekka*) yoki **Z-chiziqcha** joylashadi. Miofibrillaning qo`shni joylashgan Z-chiziqchalar oralig`idagi qismi **sarkomer**



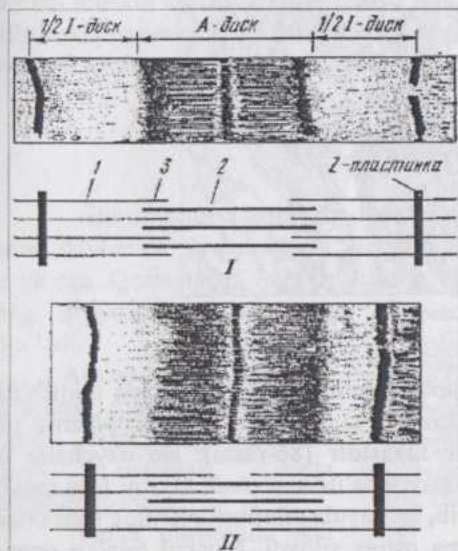
**83-rasm. Ko`ndalang-targ`il muskul to`qima sarkomerining bir qismi:**  
1-yo`g`on miofilamentlar; 2-ko`n-alang ko`prikchalar; A-A-diskning 0,5 qismi; 3-ingichka miofilamentlar; I-I-dick-ning 0,5 qismi; H-faqat yo`g`on miofilamentlardan iborat qism (Xaksli bo`yicha).

(83-rasm) deyiladi. Binobarin, Z-chiziqcha ikki qo`shni segment (sarkomer)ni tutashtirib turuvchi chegaradir. U mukopolisaxaridlariga boyligi uchun desmosomalarga o`xshash va unga ikki tomondan aktin filamentlari kelib tutashadi. Sarkomer o`rtasida M-chiziqcha bilan ikkiga bo`lingan A-disk, bu diskning chetlarida esa I-disklarning yarimlari joylashadi. Muskul tola qisqarganda A-disklarda ikkita zona farq qilinadi: M-chiziqchani ikki yonidagi yorug`roq va A-disklarning chetidagi qoramtiroq zonalar. Yorug`roq zona **H**, qoramtiroq zona **O-zonalar** deb belgilanadi. O-zonaning qoram-tirroq bo`lishi buyerdan aktin va miozin filamentlarining bir-biri oralig`iga suqilib kirishi, H-zona esa faqat miozin filamentlari joylashgan zona ekanligi bilan bog`liq. Muskul tolasi kuchli qisqarganda H-zonalar torayadi, hatto I-disklar yo`qolib, miofibrilla butunlay anizotrop bo`lib qolishi mumkin. **Qisqarish tugunlari** shu yo`l bilan hosil bo`ladi. Miofibrillalar va muskul tolasi qisqarganda miozin va aktin filamentlari o`z konfiguratsiyasini o`zgartirmaydi, balki o`zaro bir-biriga nisbatan joylanishini o`zgartiradi (84-rasm). Bunda sarkoplazmatik to`r, sarkolem-maning T-sistemi, ATF va  $Ca^{2+}$  ionlari katta ahamiyatga ega.

Muscul tolalarining uchlari paylarga borib tutashadi. Bu joylarda tola pay ichiga kirib turuvchi barmoqsimon bo`rtiklar hosil qiladi.

Muscul tolani o`rovchi sarkolemma bilan tutashgan birlashtiruvchi to`qima

tolarari (argirofil fibrillalar) pay bilan mustahkam birikishga yordam beradi. Muskul tolalarini o'rab turuvchi biriktiruvchi yumshoq to'qimaning yupqa qatlamlari **endomiziy** deb ataladi. Uning tolalari sarkolemmaga tutashadi. Muskul tolalarining tutam (bog'lamcha)larini xuddi shunday to'qimadan iborat **perimiziy** o'raydi. Butun muskulni tashqi tomondan o'rovchi biriktiruvchi to'qima **epimiziy** deyiladi. Qon va limfa tomirlari hamda kapillyarlar ana shu biriktiruvchi to'qima orqali muskulga kirib boradi. Muskul tolalariga afferent (sezuvchi) va efferent (harakatlantiruvchi) nerv tolalari borib tutashadi.



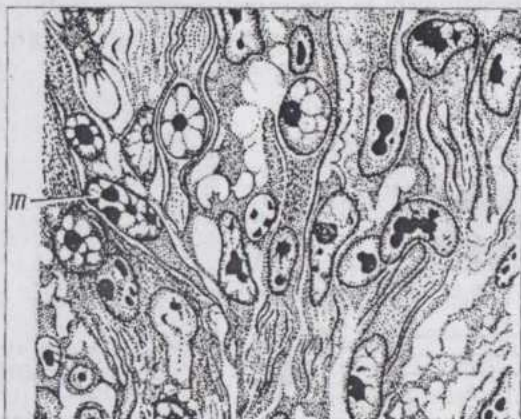
84-rasm. Kondalang-targ'il muskulning sarkomeri qisqargan (II) va bo'shashgan (I) holatda:

1-ingichka miofilamentlar; 2-yo'g'on miofilamentlar; 3-ikki xil miofilamentlar bir-biri oralig'iga kirib turadigan qism.

## KO'NDALANG-TARG'IL MUSKUL TO'QIMANING TARAQQIYOTI VA REGENERATSIYASI

Embrional taraqqiyot davrida ko'ndalang-targ'il muskul to'qima miotomlardan taraqqiy qiladi. Inkubatsiyaning 5-6 kunlarida tovuq embrioining miotomlaridagi hujayralar **mioblastlar** holida bo'ladi. Mioblastlar (85-rasm) uzunasiga qator bo'lib joylashadi. Ularning sitoplazmasida muskul to'qimasiga xos oqsillar paydo bo'lganligini ko'rsatuvchi nozik tolador tuzilish mavjud, glikogen uchraydi. Eng muhimi, bu hujayralar qis-

qara oladi. Tez ko'payuvchi mioblastlar atrofdagi mezenximaga, bo'lajak muskullar o'rniga ko'cha boshlaydi. Ular guruhlar holida ko'chib, sitoplazmasida ham ko'p sonli bo'lmagan miofibrillalar aniqroq ko'rina boshlaydi. Miosimplastlar ikki yo'l bilan: 1) sitoplazmaning bo'linishidan to'xtashi, o'zaklarning esa tez bo'linishi; 2) mioblastlarning o'zaro qo'shilishi natijasida hosil bo'lishi mumkin.



85-rasm. Miotomlardan ko'chayotgan hujayralar oqimidagi tabaqalanayotgan mioblastlar.

Navbatdagi fazada miosimplastlarning periferik qismida miofibrillar tabaqalana boshlaydi, markazda esa o'zaklar va sarkoplazma joylashadi. Bu **muskul nay-chalar fazasidir** (86-rasm). Bu naychalar uzunasiga parchalanib-bo'linib ko'payishda davom etadi. Oxirgi faza muskul tolalining shakllanish fazasi bo'lib, bu paytda miofibrillalarning soni ortadi, o'zaklar periferiyaga, sarkolemma ostiga siljiydi. Muskul tolalari orasiga o'sib kiruvchi biriktiruvchi to'qima endomiziyani hosil qiladi. Endomiziyda qon tomirlari joylashadi. Muskul tolalari endomiziy vositasida bir-butun kompleksga umumlashadi. Soddaroq tuzilgan yosh muskul tolalari endomiziy hosil bo'layotgan paytda bo'linib, o'ziga xos "izogen guruhlar" hosil qilishi mumkin.

Miotomlarning ikkinchi xil hujayralari boshqa yo'nalishda tabaqalanib, **miosatellitotsitlarga** aylanadi. Miosatellitotsitlar miosimplast yuzasiga yopishib turadi va ularning plazmolemmalari bir-biri bilan kontaktda bo'ladi. Bir miosimplast yuzasida ko'plab bunday hujayralar yotadi. Miosatellitotsit bir o'zakli, miofibrillalari yo'q, organellalari o'zak atrofida joylashgan hujayradir. Ular muskul to'qimaning kambial elementlari hisoblanadi.

Muskul to'qimaning taraqqiyoti organizmning butun umri davomida to'xtamaydi va o'zgaruvchan sharoitlarga moslashib turadi. Muskul tolalari uzayishi va yo'g'onlashishi mumkin, bu jarayon asosida gipertrofiya yotadi.

Regeneratsiya paytida yallig'lanish, degeneratsiya va boshqa sabablarga ko'ra, tiklanish ko'pincha to'liq bo'lmaydi. Hosil bo'lgan defekt biriktiruvchi to'qima bilan to'ladi. Lekin ma'lum sharoitlarda to'liq regeneratsiya ham kuzatilishi mumkin. Shikastlanishdan keyin zararlangan muskul tolasidan sarkoplazma va ko'plab o'zaklardan iborat muskul kurtaklar o'sib chiqadi va undagi o'zaklar amitoz yo'li bilan bo'lina boshlaydi. Keyin muskul kurtakdan mioblastlar ajraladi. Zararlangan tola makrofaqlar ishtirokida yemiriladi. Tiklanishning bundan keyingi fazalari ko'p jihatdan normal gistogenezni eslatadi.

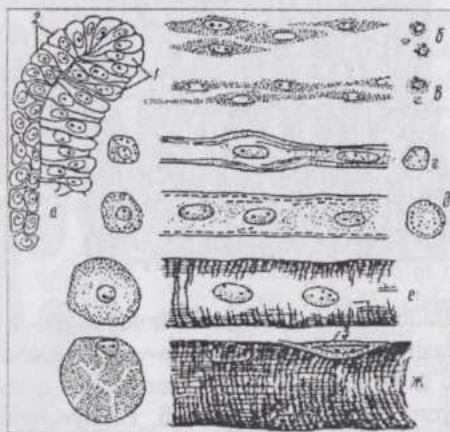
## YURAK MUSKULI

Bu muskul charchamasdan, ritmik ravishda organizmning butun umri davomida qisqara oladi. Yurak miokardi ma'lum darajada avtomatizmga ega. Qorinchalar va bo'lmachalar bir vaqtda qisqarmaydi, lekin ularning qisqarishi o'zaro mos bo'ladi.

Ammo yurak avtomatizmiga qaramasdan uning ishini regulyatsiya qilishda nerv sistemasi katta ahamiyatga ega.

Yurak muskulida ikki xil: qisqaruvchi (ishchi) va o'tka-zuvchi (atipik) tolalar farq qilinadi.

Optik mikroskop yordamida yurak muskul (87-rasm) miosimplastlar (tolalar) dan tashkil topgandek bo'lib ko'rinadi. Bu tolalar proto-plazmatik ko'prikchalar yordamida o'zaro anasto-mozlar hosil qiladi. Tolalar orasida qon

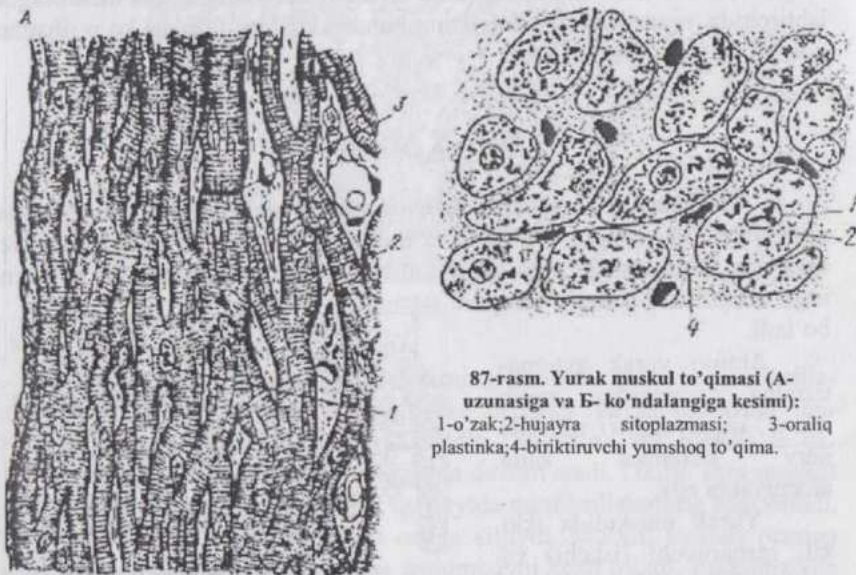


86-rasm. Skelet muskul to'qimasi embriogenezing asosiy boshqichlari:

a-somitning hujayralari (1-miotom; 2-dermatom); 6-mioblastlar; B-miosimplastlar; r-promiotuba; d-miotuba (muskul naycha); e-hali yetilmagan muskul tola; ж-yetuk muskul tola; 3-biriktiruvchi to'qima hujayrasi; 6-ж- bosqichlar uzunasiga va ko'ndalang kesim-larda ko'rsatilgan.

tomirlari va nervlarga boy biriktiruvchi yumshoq to'qima joylashadi. Yurak muskulining tolalari sarkoplazmaga boy, sarkoplazmada glikogen va sarkosomalar ko'p, miofibrillalar esa kam. O'zaklar tolaning o'rt qismida, miofibrillalar bog'lamcha (tutamcha)lar hoida periferiyada joylashadi. Miofibrillalarning kamligi oqibatida ko'ndalang chiziqlilik kuchsizroq, uzunasiga chiziqlilik esa keskin ifodalangan. Yurak muskuli tolalarining diametri 10-20 mkm bo'lib, ular funksional tolalar deb ham ataladi.

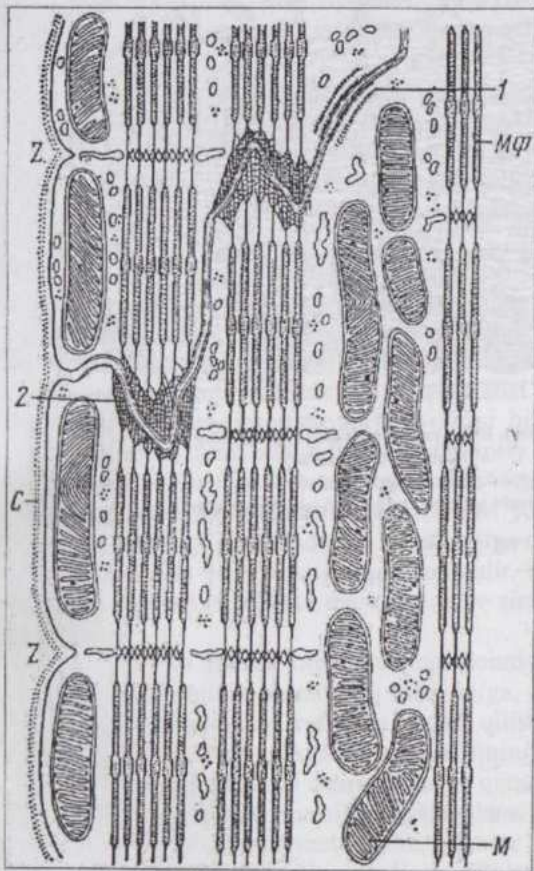
Elektron mikroskopiya yurak muskulining tuzilishi to'g'risidagi tasavvurlarni ancha chuqurlashtirdi va ravshanlashtirdi. Yurak muskulining tolasini simplast bo'lmasdan.



87-rasm. Yurak muskul to'qimasi (A-uzunasiga va B- ko'ndalangiga kesimi):  
1-o'zak;2-hujayra sitoplazmasi; 3-oraliq plastinka;4-biriktiruvchi yumshoq to'qima.

Balki bir o'zakli muskul hujayralari - **kardiomiotsitlarning** ketma-ket joylashgan zanjiridir. Yonma-yon (ketma-ket) joylashgan kardiomiotsitlarning o'zaro birikishi desmosomalarga o'xshab ketadigan maxsus tuzilmalar yordamida amalga oshadi. Hujayralarning chegaralari topografik jihatdan mukopolisaxaridlariga boy chiziqchalarga to'g'ri keladi. Bu chegara sarkolemmaning ichki qavati, ya'ni plazmolemma bilan belgilanadi. Bu joylarda plazmolemmaga miofilamentlar kelib tutashadi (87-rasm). Hayvon qarishi bilan kardiomiotsitlarning chegarasi qalinlashib, oraliq chiziqchalarga aylanadi va ularni yorug'lik mikroskopi yordamida ko'rish mumkin. To'qimalar kulturasida ikki hujayra bir-biridan oraliq chiziqcha bilan ajral-

gan va turli tezlikda qisqarishini ko'rish mumkin. Ba'zi bir patologik jarayonlar: hujayralarning shishishi (ko'pchishi), lipidlarning ajralishi ayrim hujayralarda yuz berib, qo'shni hujayraga o'tmaydi. Bular yurak muskuli tolasiining ayrim-ayrim hujayralar zanjiri ekanligini tasdiqlaydi. **Yurakning o'tkazuvchi muskulaturasi** och rangdagi va noto'g'ri konturi bilan ajralib turuvchi to'lalardir (89-rasm).



88-rasm. Yurak muskulining pog'onali oraliq plastinka zonasida tuzilish sxemasi (elektronogrammaga asoslangan):

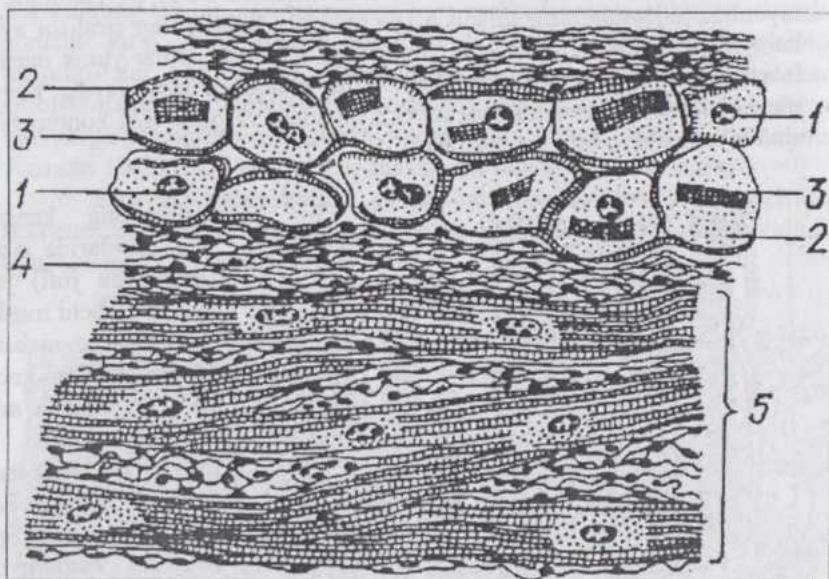
C-sarkolemma; M-mitoxondriyalar; Mφ—miofilamentlar; 1-hujayra qobig'ining zichlashgan joyi; 2-miofilamentlarning plazmolemmaga tutashgan uchi; Z-Z-chiziqcha.

Tolalarning kengaygan qismlarida o'zak (ko'pincha juft) joylashadi. Ishchi muskul tola-lariga nisbatan ati-pik tolalar ancha yo'g'on. Tolada miofibrillalar kam, T-naychalar sistemasi deyarli yo'q. Sarkoplazma va gli-kogen qisqaruvchi tolalardagidan ham ko'proq, lekin sarkosomalar kam. Tolalar kislorodni kam ishlatib, anae-rob oksidlanish bi-lan qanoatlanadi.

Yurak muskulining defekti ko'pincha biriktiruvchi to'qi-ma bilan to'ladi, chunki bu to'qimaning re-generatsiyasi muskul to'qimani-kidan tez boradi. Bunday reaksiya hayotiy mu-him organ - yurakda

katta ahamiyatga ega. Embrional taraqqiyot paytida yurak muskuli yurak kurtagini

qoplovchi mezoderma - mioepikardial plastinkadan hosil bo`ladi.



89-rasm. Buqa yuragi muskul to'qimasining o'tkazuvchi hujayralari:

1-o'zak; 2-sitoplazma; 3-miofibrillalar;  
4-biriktiruvchi yumshoq to'qima; 5-ishchi muskulatura.

## NERV TO`QIMASI

**Nerv to`qimasi** organizmdagi to`qimalarning biri bo`lib, nerv sistemasining morfologik asosini tashkil qiladi. Nerv sistemasini organizmning ichki va atrof-muhitdan turli ta`sirotlarni juda aniq qabul qilib oladi va bu ta`sirotlarga organizm qaytaradigan javob reaksiyalarni ta`minlaydi. Boshqacha aytganda, bu sistema organizmning atrof-muhit bilan doimiy aloqasini va ko`p hujayrali murakkab organizmning bir-butunligini amalga oshiradi.

Organizmning atrof-muhit bilan bir-butunligining mohiyati hayotiy jarayonlarning asosini tashkil etadigan moddalar almashinuvidir. Atrof-muhit doimo o`zgarishda bo`lib, bu o`zgarishlar organizmda yuz beradigan moddalar almashinuvi jarayoniga ta`sir qiladi. Organizmning ana shu o`zgaruvchan muhitga moslashuv (**adaptatsiya**) qobiliyati nerv sistemasini bilan bog`liq.

Nerv to`qimasi tirik materiyani oliy, eng mukammal tuzilishga ega bo`lgan shaklidir. Nerv to`qimasi ("miya moddasi") million yillar davomida taraqqiy qilib, shunday mukammal tuzilish va vazifaga ega bo`lganki, inson miyasi vositasida atrof-muhitni bilish qobiliyatiga egadir. Faqat atrof-muhitnigina emas, balki materialist faylasuflarning iborasi bilan aytganda, materiya (inson miyasi) o`z-o`zini bilishga qodirdir.

Nerv sistemasining faoliyati ixtiyoriy bo`lmay, balki tashqi muhitdagi o`zgarishlarni va organizm ichki organlarining holatini aks ettirishdan iborat. Bu faoliyat asosida **refleks** yotadi. Refleks ta`sirotni nerv hujayrasi qabul qilib olishidan to bu ta`sirotda tegishli javob qaytarilguncha nerv sistemasida yuz beradigan jarayonlardir. Refleks organizmning tashqi muhit ta`sirotlariga, albatta markaziy nerv sistemasini ishtirokida beradigan javobidir.

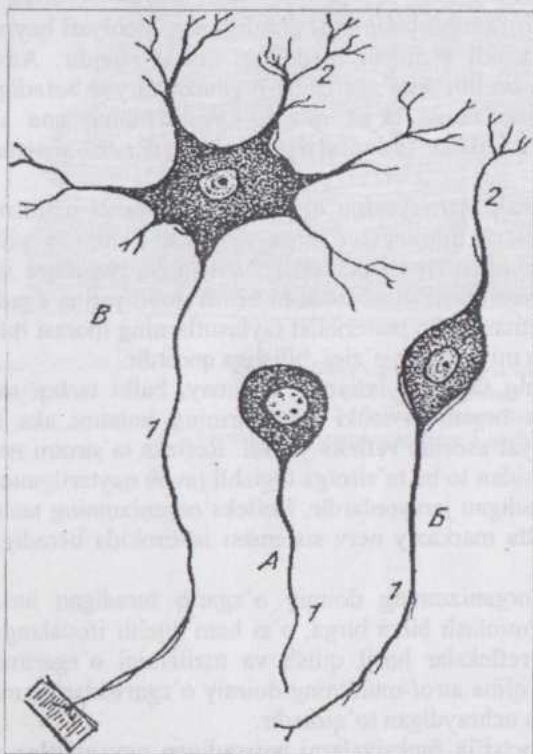
Nerv to`qimasi organizmning doimiy o`zgarib turadigan atrof-muhitga moslashuvini ta`minlash bilan birga, o`zi ham kuchli ifodalangan moslashuv, yangi-yangi reflekslar hosil qilish va tuzilishini o`zgartirish qobiliyatiga ega. Nerv to`qima atrof-muhitning doimiy o`zgarishlariga muvofiq holda o`zgarishlarga uchraydigan to`qimadir.

Nerv to`qimasi spetsifik funksiyalarni bajaradigan **nevrotsitlar** va ular bilan bog`langan, tayanch, trofik, sekretor hamda himoya vazifalarni o`taydigan **gliotsitlardan** iborat. Nerv to`qimasining barcha elementlari organizmning morfo-funksional jihatdan bir butun bo`lgan **nerv sistemasini** hosil qiladi.

**Nevrotsit** (nerv hujayrasi, neyron yoki nevron)ning (90-rasm) xarakterli xususiyati, uning bir yoki bir necha o`simtaga ega ekanligidir. Yetuk nerv hujayrasini o`simtalarsiz tasavvur qilib bo`lmaydi, chunki o`simtasiz

nevrotsit o'zining asosiy vazifasini bajara olmas edi. O'simtalari soniga qarab nevrotsitlar **unipolyar** (bir qutbli yoki o'simtali), **bipolyar** (ikki o'simtali) va **multipolyar** (ko'p o'simtali) bo'ladi.

**Unipolyar nevrotsit** oliy hayvonlar tanasida kamdan-kam uchrab, ko'pchilik hollarda bu yosh va kam tabaqalangan bo'ladi. Bunday hujayraning shakli noksimon bo'lib, o'tkirlashgan qutbidan nerv impulsini sellyulifugal (hujayra tanasidan chetga - o'simta uchiga tomon) o'tkazuvchi o'simta - **neyrit (akson)** chiqadi. Ko'pincha **pseudounipolyar** (yolg'on bir o'simtali) nevrotsitlar uchraydi. Bunday hujayraning o'simtasi bir qutbdan chiqib, hujayra yaqinida ikkiga bo'linadi.



90-rasm. Nerv hujayralari:

A-unipolyar nevrotsit; B-bipolyar nevrotsit; B-multipolyar nevrotsit; 1-neyrit; 2-dendrit.

faqat bitta, **dendrit** (*dendron* - daraxt) daraxtsimon shoxlanuvchi o'simta, u bitta yoki ko'p bo'lishi mumkin. Neyrit va dendritlar yo'l-yo'lakay yon shoxchalar ajratib, asta-sekin ingichkalashadi va nerv **oxirlari (terminallari)**ga aylanadi. Eng ingichka va oxirgi nerv tolalari **telodendriyalar**

**Bipolyar nevrotsit** odatda duksimon shaklda bo'lib, uning qarama-qarshi qutblaridan ikki o'simta chiqadi. Ularning biri neyrit, boshqasi **dendritdir**. Dendrit nerv impulsini sellyulipetal (o'simta uchidan hujayra tanasiga tomon) o'tkazadi. Nerv impulsi ko'pincha dendrit plazmolemmasida hosil bo'lgani uchun neyrofiziologlar dendritni "**impulslar generatori**" deb ataydilar. Nevrotsitlarning aksariyat ko'pchiligi **multipolyardir**. O'simtalarning biri neyrit, qolganlari esa dendritlar hisoblanadi.

**Akson** (*axon, axis-o'q*) kam tarqoqlanadigan o'simta bo'lib, u nevrotsitlarda

deyiladi.

Shunday qilib, nevrotsit tana qism va o`simtalardan iborat. Uning qobig`i **nevrolemma**, sitoplazmasi **nevroplazma** deb ataladi. Nevrolemma nerv impulsini o`tkazishga moslashgan. Nevroplazmaning o`zak atrofidagi qismi **perikarion** deb nomlangan.

Nevrotsitlarning kattaligi 4-130 mkm bo`lgani holda, ularning o`simtalari juda uzun - 1,5 metrgacha bo`lishi mumkin. Nevroplazmaning neyritdagi miqdori ayrim hollarda perikariondagi nevroplazmadan minglab marta ko`p bo`ladi. Radioaktiv atomlar qo`llab belgilash yo`li bilan o`tkazilgan tekshirishlar oqsillar dendritlarda va perikarionda sintezlanishini ko`rsatdi.

Nevrotsitning yirik va xromatinga boy bo`lmagan o`zagi ochroq bo`yaladi. O`zak-cha yaxshi ko`rinadi, ayrim hollarda ikkita va undan ko`p bo`lishi mumkin. Urg`ochi jinsdagi sut emi-zuvchilarda jinsiy xromatin ("qo`shi-mcha o`zakcha") uchraydi. Hujayra tanasi va dendritlarning nevroplazmasida xromatofil sub-stansiya (bazofil modda yoki Nissl moddasi) (91-rasm) bo`lib, u neyritda uchramaydi. Odamda bu modda yirik-yi

rik parchalar, ayrim hollarda mayda donachalar shaklida bo`ladi. Xromatofil modda-ning ko`rinishi, miqdori va joylashishi nevrotsitning fiziologik holatiga ko`ra o`zgarib turadi. Masalan, neyrit shikastlansa 1-2 haftada u yo`qolib ketishi mumkin. Elektron mikroskopik tekshirishlar xromatofil modda kuchli taraqqiy qilgan sitoplazmatik to`r ekanligini ko`rsatadi. Ko`pchilik nevrotsitlar nevroplazmasida juda ingichka ipchalar - **profibrillalar** va **mikronaychalar** mavjud. Ularning agregatlari nerv to`qimasini fiksatsiya qilish va kumush tuzlari bilan ishlash natijasida "**nevrofibrillalar**" hosil qiladi. Nevroplazmada ko`plab mitoxondriyalar, o`zak atrofida joylashgan va kuchli taraqqiy qilgan plastinkali kompleks hamda hujayra markazi uchraydi. Shuni qayd qilish kerakki plastinkali kompleks birinchi marta 1898 yili Italiya olimi K.Golji tomonidan nerv hujayrasida tasvirlab berilgan.

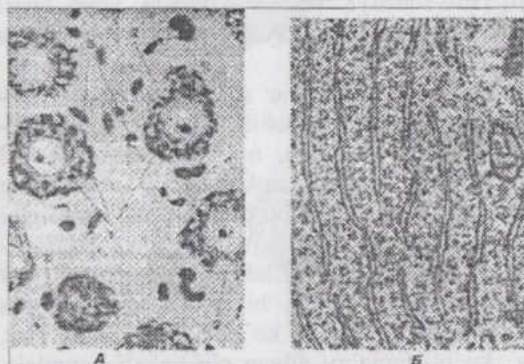
Perikarion va dendritlar sitoplazmasi tegishli moddalarni sintezlaydi, organellalar (masalan, mitoxondriyalar)ni hosil qiladi va bular neyrit bo`ylab periferiyaga oqib turadi. Shuningdek, o`simtalar uchidan ayrim moddalarni hujayra tanasiga qarab yo`naltiruvchi retrograd oqim ham kuzatiladi.

Biologik faollikka ega ma`lum moddalar (masalan, mediatorlar)ni sintezlash va sekretsia qilish barcha nevrotsitlarga xos xususiyatdir. Lekin hozirgi paytda nevrosekretsiyaga ixtisoslashgan hujayralar ham aniqlangan. Bunga misol qilib bosh miya gipotalamus oblastining yadrolarida joylashgan nevrotsitlarni ko`rsatish mumkin. Sekretor nevrotsitlar yirik, nevroplazma va neyritlarida sekretor donachalar saqlovchi hujayralardir. Nev-

rosekret regulyatorlik rolini bajarib, nerv va gumoral sistemalarning vazifasini uyg'unlashtirishda katta ahamiyatga ega.

## NEVROGLIYA

**Nervroqliya** (yunon. *glia* - yelim) nerv to'qimasining doimiy tarkibiy qismi bo'lib, bir qator muhim yordamchi vazifalarni bajaradi. Nervroqliyaning faoliyatisiz nevrotsitlar faoliyatini tasavvur qilish mumkin emas. Taraqqiy qilishi va morfo-funksional xossalariga ko'ra, **makroqliya** va **mikroqliya** farq qilinadi. Makroqliya nerv plastinkasidan, ya'ni nevrotsitlar bilan bir manbadan hosil bo'ladi. Mikroqliotsitlar esa glial makrofaqtlar hisoblanib, gematogen yo'l bilan kelib chiqadi. Makroqliya o'z navbatida uchga: **ependimoglyia**, **astroglyia** va **oligodendroglyiaga** bo'linadi (92-rasm).



91-rasm. Nevrotsitlarning bazofil moddasi:

A-yorug'lik mikroskopi ostida ko'rinishi (Kozlov preparati); B- elektronogramma (84200 marta kat.). 1-Nissl palaxsachalari; 2-akson ajraladigan joy - akson tepalikchasi; 3-gliotsitlarning o'zaklari.

**Ependima hujayralari (ependimotsitlar)** orqa miya markaziy kanali va miya qorinchalari-ning ichki yuzasini qoplaydi. Ependimo-tsitlarning bo'shliqqa qaragan yuzasida 40 tagacha tebranuvchi tukchasi bor, qarama-qarshi qutbidan boshlanuvchi o'simtasi esa nerv to'qima ichiga kirib boradi va tugmachasimon yo'g'onlashish bilan tamom bo'ladi. Bu hujayralar

intensiv ravishda oqsil sintezlaydi.

**Astroglyia astrotsit (yulduzsimon hujaylar)**lardan iborat bo'lib, miyaning tarkibiy qismidir. Astrotsitlar tanasida yaxshi taraqqiy qilgan plastinkali kompleks, shuningdek sitoplazmatik to'rpufakchalari, kam sondagi mitoxondriyalar uchraydi. Protoplazmatik va tolador astrotsitlar farq qilinadi.

**Protoplazmatik astrotsitlar** asosan miyaning kulrang moddasida joylashadi, trofik va chegaralash vazifalarini bajaradi, yo'g'on o'simtalarga ega. **Tolador astrotsitlar** esa asosan oq moddada joylashib, uzun, kam


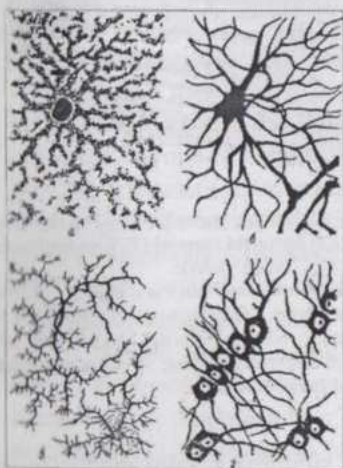
tarmoqlanuvchi, konturi tekis o`simtalarga ega. Astrotsitlarning o`simtalari qon tomirlari atrofida chegaralovchi membranlar hosil qiladi.

**Oligodendrogliya** (*oligos* - kam, kichik) kuchsiz tarmoqlangan va kam sonli o`simtalarga ega hujayralardan iborat. Oligodendrotsitlar gliyaning keng tarqalgan turi bo`lib, markaziy va periferik nerv sistemasida uchraydi, nerv tolalari va hujayralari tanasini zich o`rab turib, parda va kap-sulalar hosil bo`lishida ishtirok qiladi.

**Mikroglia hujayralari**, markaziy nerv sistemasida tarqoq holda joylashadi. Uncha yirik bo`lmagan mikroglitsitlar mayda tikanchalari bo`lgan o`simtalarga ega. Mikroglia hujayralari harakatchan va fagotsitozga moyil. Ularning taraqqiyoti va kelib chiqishi zamonaviy tushunchalarga ko`ra, quyidagi sxema asosida amalga oshadi: stvol hujayra-monotsitlar-mikroglitsitlar.

## NERV TOLALARI

**Nerv tolalari** nerv impulsini o`tkazuvchi strukturalar bo`lib, ular nevrotsitning o`simtalari va ularni o`rab turuvchi pardalardan iborat. Nerv impulsini sellulipetal yoki sellulifugal o`tkazishi va neyrit yoki dendrit bo`lishiga qaramasdan, nervositning nerv tolasida tarkibidagi o`simtasi o`q silindr deb ataladi. Odatda nerv tolalari bog`lamcha holda joylashib, miyaning o`tkazuvchi yo`llarini yoki periferik nervlarni hosil qiladi. **Mielinli** va **mielinsiz** nerv tolalari mavjud (93-rasm).



92-rasm. Neyrogliyaning turlari:

A-plazmatik astrotsitlar; B-tolador astrotsitlar; B-oligodendroglitsitlar; Г-gliyal makrofaglar; Д-qo`y III-miya qorinchasining epndimotsitlari; a-ependimotsitlar va b-ularning bazal o`simtasi; c-gliyal chegara membrana va undagi astrotsitlar (a).

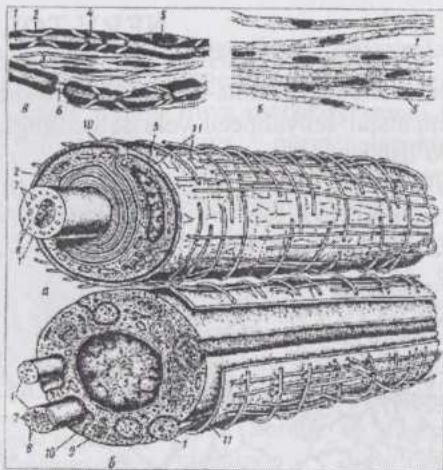
Mielinsiz nerv tolalar turli nevrotsitlarning o`simtalari bo`lgan 7-

12 ta o'q silindrga ega. Ular ketma-ket joylashgan oligodendroglitsitlar (**lem-motsitlar**) zanjiri ichida, ya'ni lemmotsitlar sito-plazmasida joylashadi. Nerv tolasini tashqi tomonidan birlitiruvchi to'qimadan iborat bazal membrana o'rab turadi. O'q silindrlar mielinsiz tolada siyrak joylashib, bir nerv tolasidan ikkinchisiga o'tishi mumkin. O'q silindrlar lemmotsitlar sitoplazmasiga botib kirayotganda o'zi bilan birga lemmotsit plazmolem-masini ham ergashtirib olib keradi. O'q silindr plazmolemma burmasining ikki qavati (**mezakson**)ga go'yoki osilib turadi, ya'ni u bevosita lemmotsit sitoplazmasida yotmasdan, balki sitoplazmadan plazmolemma yordamida chegaralanib turadi. O'z-o'zidan ravshanki, yorug'lik mikrokkopida meza-ksonni ham, lemmotsitlarning chegaralarini ham ko'rib bo'lmaydi.

**Mielinli nerv tolalar** markaziy nerv sistemasida joylashgan (markaziy) va periferik bo'lishi mumkin. Misol tariqasida periferik mielinli tolaning tuzilishini qarab chiqamiz.

Har bir mielinli nerv tolasi faqat bitta o'q silindrga ega bo'lib, u biri ketidan biri joylashgan lemmotsitlar zanjiri ichida yotadi. Tolani lemmotsitlar tashqarisidan birikti-ruvchi to'qimadan iborat bazal membrana o'rab turadi. O'q silindr atrofida joylashgan **mielin qavat** qalin va osmiy kislota tuzlari bilan ishlov berilganda qora-yadi. Bu hol mielinning lipid-larga boyligini ko'rsatadi. faqat tashqi yuza qavat sitoplazma va lemmotsitlarning o'zaklaridan iborat bo'lib, ochroq bo'yaladi va **neyrolemma** nomini oladi. Lemmotsit-larning oraliqlarida nerv tolasi ingichkalashadi va mielinli tolalarga xos

bo'g'imlar hosil bo'ladi. Bu bo'g'imlar o'q silindrga kerakli moddalar va ionlar yetib borishini osonlashtiradi, shuningdek nerv impulsining o'tkazilish tezligiga katta ta'sir ko'rsatadi. Zaharli moddalar ham nerv to-



93-rasm. Nerv tolalarining yorug'lik (A,B) va electron mikrokkopda (a,b) korinishi sxemasi (T.N.Radostina va n. bo'yicha):

Aa-mielinli tola. B,6-mielinsiz tola 1-o'q silindr; 2-mielin qavati; 3-birlitiruvchi to'qima;4-mielin kertigi. 5-neyrolemmotsitning o'zagi; 6-mielin bo'g'imlari; 7-mikronaychalar; 8-neyrofilamentlar; 9-mitoxondriyalar; 10-mezakson; 11-bazal membrana.

lasiga birinchi navbatda bo'g'imlar orqali ta'sir ko'rsatadi. Ikki bo'g'im oraliq'i **nerv tolasining segmenti** deyiladi. Yorug'lik mikroskopi segmentning bir necha joyida uzilishlar borligini ko'rsatadi. Aslida bu joylarda mielinning uzilishi yuz bermaydi (pastroqqa qaralsin). Bunday joylar **mielin kertiklari** deb ataladi. Kertiklar segment markaziga yoki periferiyaga qarab yo'nalgan bo'lishi mumkin, bunda biron-bir qonuniyatni kuzatish qiyin. Ko'pincha kertiklar eng yaqin bo'g'imga teskari yo'nalgan bo'ladi. Oliy umurtqalilar nerv tolasining har bir segmentida lemmotsitning eng tashqi qismida joylashuvchi o'zak, o'zakning atrofida esa kam miqdorda mitoxondriyalarga boy sitoplazma to'plangan.

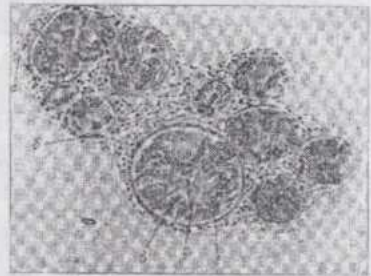
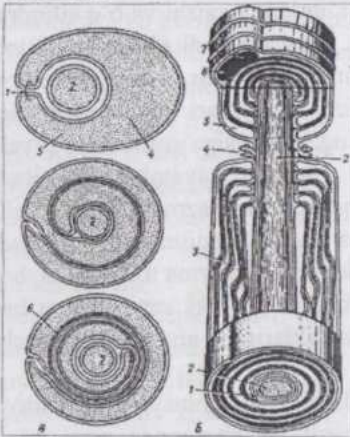
Elektron mikroskop ma'lumotlariga ko'ra, mielin nerv tolasining taraqqiyoti davrida mezakson hosil bo'lishi, uning uzayishi va o'q silindrga zich o'ralgan spiralga aylanishi natijasida yuzaga keladi (94-rasm). Bino-barin, mielin lemmotsit plazmolemmasining hosilasidir. Uning lipidlarga boyligi ham shu bilan izohlanadi. Mielin qavatlari shunchalik zich o'ralganki, ular orasidagi sitoplazma tolaning chekkasiga suriladi va avvaligi tadqiqotchilar "Shvann pardasi" deb yuritgan qavatni hosil qiladi. Bevosita o'q silindr atrofida ham kam miqdorda sitoplazma qoladi. Mielin kertiklari uchraydigan joylarda, yuqorida ta'kidlaganimizdek, mielinda uzilish yuz bermasdan, balki mielin plastinkalari sitoplazma tomonidan bir-biridan uzoqlashtirilgan. Ko'pincha mezaksonning ikki varag'i ham bir-biridan biroz uzoqlashgan bo'ladi. Mielin kertiklarining ahamiyati hozircha aniqlangan emas.

Nerv tolasidagi bo'g'imlarning kelib chiqishini ham elektron mikroskopiya tushuntirib berdi. Mielin hosil bo'layotganda nerv tolasini bo'yiga ham o'sadi. Toladagi lemmotsitlarning soni esa organizmning butun umri davomida nisbatan doimiydir. Nerv tolasining bo'yiga o'sishi paytida lemmotsit ham uzayadi. Mezaksonning har bir yangidan hosil bo'layotgan qavati avvalgisidan uzunroqdir. Bo'g'imga yaqinlashganda mielin plastinkalari (mezakson qavatlari) keskin egiladi va o'q silindrga zich tegib joylashadi. Avval hosil bo'lgan, ya'ni eng ichki qavat bo'g'imdan uzoq joylashadi.

Mielin to'yingan yog' kislotalarga boy, kimyoviy jihatdan inert va moddalar almashinuvida deyarli ishtirok qilmaydi. Markaziy nerv sistemasining mielinli tolalarida bo'g'imlar, mielin kertiklari va bazal membranani hosil qiluvchi biriktiruvchi to'qima yo'q, chunki uning vazifasini miyada gliotsitlar bajaradi. Mielinsiz tola impulsni sekin va diffuz, mielinli tola esa aniq va tez (60-120 m./sek) o'tkazadi.

## NERV STVOLI

Nerv tolalari bog'lamchalar hosil qiladi. Bir qancha bog'lamchalar nevr stvoliga umumlashadi (94-rasm). Har bir nevr tolasini argirofil fibrillarlar va fibroblastlardan iborat **endonevriy** o'rab turadi. Nerv tolalarining bog'lamchasi esa **perinevriy** bilan o'ralgan. Elektron mikroskop perinevriy bazal membranalar bilan navbatlashib joylashadigan 5-6 qavat hujayralardan hosil bo'lganligini ko'rsatadi. U nerv tolalarini zararli ta'sirotlardan saqlashda katta ahamiyatga ega. Butun nerv stvolining tashqi yuzasini birkiruvchi yumshoq to'qimadan iborat **epinevriy** qoplab turadi. Epinevriy vositasida nerv stvoli atrofidagi to'qimalar bilan harakatchan ravishda tutashadi.



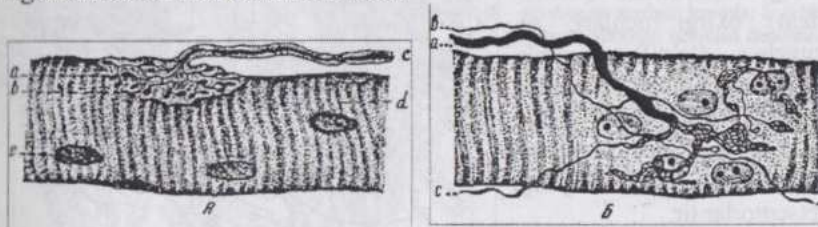
94-rasm. Mielinli nerv tolani taraqsiyot sxemasi (T.N.Radostina tomonidan Robertson sxemasiga asosanib tuzilgan):

A-taraqsiyotning ketma-ket keluvchi bosqichlari ko'ndalang kesimda (Robertson bo'yicha); B shakllangan uch o'lchamli tasviri; 1-nevrolemmotsit qobig'ining duplikatsiyasi (mezakson); 2-akson; 3-mielin kertiklari; 4-nevrolemmotsitning mielin bo'g'imlari zonasidagi barmoqsimon kontaktlari; 5-nevrolemmotsitning sitoplazmasi; 6-spiralsimon o'ralgan mezakson (mielin); 7-nevrolemmotsit o'zagi.Nervning ko'ndalang kesimi: a-epinevriy, b-perinevriy; nerv tolalari bog'lamchalarining ko'ndalang (r) va qiyshiq (d) kesimlari.

## NERV OXIRLARI (terminallari)

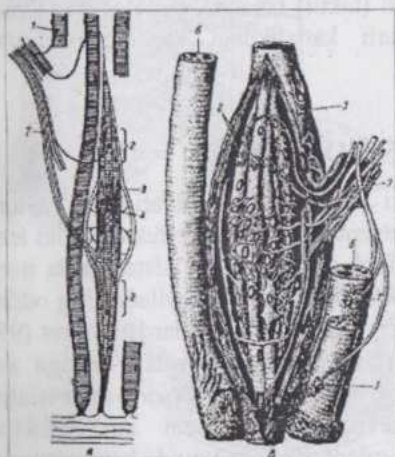
Barcha nerv tolalari oxirgi (terminal) apparatlar bilan tugaydi. Bu apparatlar nerv oxirlari (terminallari) deyiladi. Bunday apparatlar uch xil bo'ladi: **effektor**, **retseptor** va **neyronlarning o'zaro aloqasini ta'minlaydigan nerv oxirlari**. Effektor nerv terminallari muskul yoki sekretor hujayra bilan tutashib, sinaps hosil qiladi va harakat yoki sekretiya

effektini keltirib chiqaradi (sinapslar - kontaktlar to'g'risida quyida batafsil to'xtalalmiz.). Skelet muskulidagi nerv-muskul apparat **motorik to'qacha** deyiladi (95-rasm). Fanda mavjud bo'lgan **motorik birlik** tushunchasi harakatlan-tiruvchi nevrotsit va u bilan bog'langan muskul tolalarini o'z ichiga oladi. Motorik birlik tarkibiga 9 tadan (odamning ko'z muskuli) 1934 tagacha muskul tola kirishi mumkin.



**95-rasm. Harakatlantiruvchi nerv tolalarining oxirlari (motor to'qachasi):**

A-yon tomondan ko'rinishi (a-va b-mielinli nerv tolaning oxirlari; c-mielini tola; d-muskul tola; 1-muskul tola o'zagi); B-ustki tomondan ko'rinishi (a-mielinli tola; b-mielinsiz tola; c-motor to'qachasidan chiqib doshqa to'qachaga yo'nalayotgan tola yoki "ultraterminal nerv tola").



**96-rasm. Nerv-muskul dukining tuzilish sxemasi:**

A-intrafuzal va ekstrapuzal muskul tolalarining motorik innervatsiyasi (Studitskiy bo'yicha); B-afferent nerv tolalarining intrafuzal muskul tolalari o'zaklar xaltachasi atrofidagi spiralsimon uchlari (Kristich bo'yicha); 1-ekstrapuzal muskul tolalarining motor to'qachalari; 2-intrafuzal muskul tolalarining motor to'qachalari, 3-biriktiruvchi to'qima; 4-o'zaklar joylashgan xaltacha; 5-o'zaklar xaltachalar atrofidagi sezuvchi nerv tolalarining halqa - spiralsimon uchlari; 6-ko'ndalang-targ'il muskul tolalari; 7-nerv

Elektron mikroskopning ko'rsatishicha, silliq mus-kulda ayrim hollar-da har bir hujayraga kelgan nerv tolasi sinapsga o'xshash apparat hosil qiladi. Ko'pincha esa bir guruh muskul hujay-ralariga bitta nerv terminali to'g'ri keladi (96-rasm).

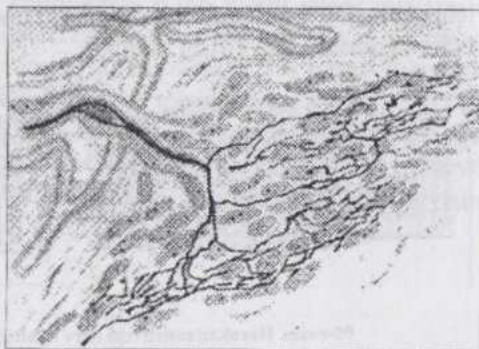
Sekretor tolaning oxirgi uchi bez hujayrasiga tig'iz tegib turishi yoki unga chuqur botib kirishi mum-kin. Keyingi holda nerv tolasi o'zi bilan birga bez hujayrasi plazmolemmasini ham hujay-ra ichiga qayirib olib kiradi.

Sezuvchi nerv oxir-lari yoki **retseptorlar** qiti-qlovchi agent ta'sirini qabul qila oladigan ixtisoslashgan hujayralar va sezuvchi nevrotsit dendritining oxirgi uchlaridan iborat. Retseptor apparatlar kapsulasiz (erkin yotuvchi) va kapsulaga o'ralgan bo'lishi mumkin.

Epidermisdagi nerv tolasining daraxtsimon (butasimon) oxirgi uchlari, sezuvchi (taktil) epiteliotsitlardagi nerv tolasining oxirgi uchlari, ichki quloqning nevro-epitelial elementlari epi-teliydagi retseptorlardir.

Biriktiruvchi to'qimada kapsulasiz daraxtsimon (butasimon) (97-98 rasmlar) retseptorlar, kapsulaga

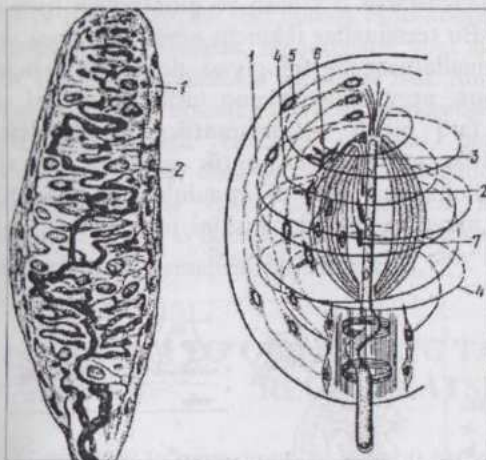
o'ralgan plastinkali tanachalar, sezuvchi (taktil) tanacha, genetal tanachalar va oxirgi (terminal) kolbachalar, turli kattalikdagi kapsulali to'pcha (kalavacha) lar mavjud.



97-rasm. Biriktiruvchi to'qimadagi nerv tolalarining retseptor uchlari (A.R.Maslov, bo'yicha).

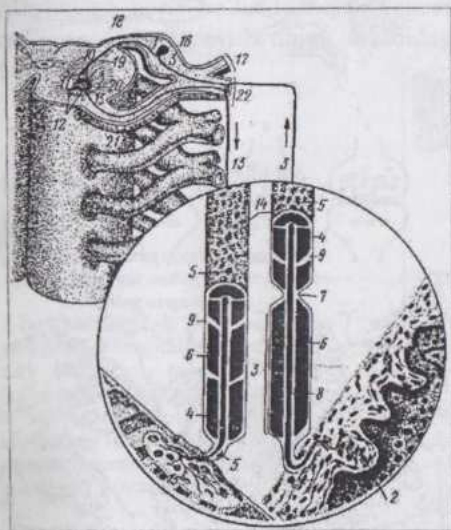
## REFLEKS YOYI

Nerv sistemasining nevrotsitlari funksional ahamiyatiga ko'ra turlicha bo'ladi. Sezuvchi yoki afferent (retseptor), efferent (effektor) yoki ishchi va oraliq (assotsiativ) nevrotsitlar farq qilinadi. Nerv sistemasida nerv impulsi bosib o'tadigan yo'l refleks yoyi (reflektor yoy) deyiladi. Eng oddiy reflektor yoy ikki nevrotsit - retseptor va effektor nevrotsitlardan iborat (99-rasm). Ko'pchilik hollarda reflektor yoyda bu ikki nevrotsit orasiga assotsiativ nevron ham kiradi. Retseptor nevro-tsitning aksoni asso-tsiativ nevrotsitning dendriti, assotsiativ nevrotsitning aksoni esa effektor nevrotsitning dendriti bilan sinaps hosil qiladi. Refleks yoyida ham umumiy qonuniyat - aksonning nerv impulsini sellyu-lifugal, dendritning esa sellyulipetal o'tkazish qonuniyati amal qiladi. Bu bilan nevr impul-sining faqat ma'lum yo'nalishda, ya'ni ret-septor nevrotsit-asso-tsiativ nevrotsit-effektor nevrotsit yo'nalishida o'tkazilishi ta'minlanadi. Shunisi diqqatga sazovorki, bir nevrotsit chegarasida impuls turli tomonga tarqalishi mumkin, lekin refleks yoyidagi sinapslar impulsni faqat bir yo'nalishda o'tkazilishini ta'minlaydi. Bu hol sinapsning morfo-fiziologiyasi bilan bog'liqdir.



98-rasm. Kapsula bilan o'ralgan retseptorlar:

A-sezuvchi tanacha (Meysler tanachagi); 1-kapsula; 2-maxsus hujayralar; 5-plastinkali tanacha electron mikroskopik tuzilishining sxemasi; 1-qavat-qavat tuzilgan kapsula; 2 -ichki kolba; 3-sezuvchi nevrotsit dendritining uchi; 4- spiralsimon joylashgan kollagen tolalar; 5-fibrotsitlar; 6-tukchali glial hujayralar; 7-ikkilamchi sezuvchi hujayraning sezuvchi nevrotsit dendriti bilan kontaktlari (Otelin bo'yicha).



99-rasm. Oddiy refleks yo'yining sxemasi:

1-sezuvchi nevrotsit; 2- teridagi retseptor; 3-sezuvchi nevrotsitning dendriti; 4-parda; 5-lemmotsitning o'zagi; 6-mielin parda; 7-mielin bo'g'imi; 8-o'q silindri; 9-mielin kertiklari; 10-sezuvchi nevrotsitning neyriti; 11-harakatlantiruvchi nevrotsit; 12-harakatlantiruvchi nevrotsit-ning dendriti; 13-harakatlantiruvchi nevrotsitning neyriti; 14-mielinli nerv tolasi; 15-effektor; 16-orqa miya tuguni; 17- orqa miya nervining dorsal tarmog'i; 18- orqa (dorsal) ildiz; 19-orqa shox; 20-oldingi shox; 21-oldingi (ventral) ildiz; 22-orqa miya nervining ventral tarmog'i.

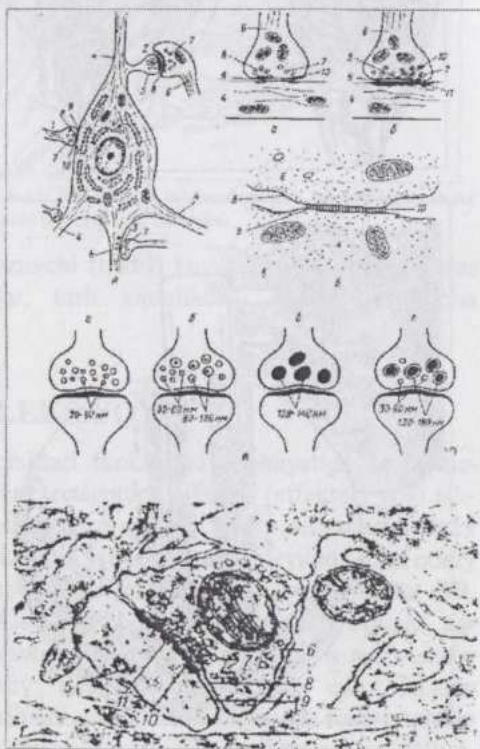
## SINAPSLAR

Nevronlarning bir-biri bilan aloqasi **sinapslar** (grek. *synapsis* - tutashish, kontakt) yordamida amalga oshadi (100-rasm). Sinapslar nerv impulslarining bir nevrotsitdan ikkinchisiga o'tishiga imkoniyat beradi. Sinapslar oblastida bir nevrotsitning aksoni terminal shoxchalarga bo'linadi va

ko'pincha tugmacha yoki halqachalarga o'xshash yo'g'onlashish (periselulyar apparat) hosil qiladi. Bu terminallar ikkinchi nevrotsit tanasi yoki dendriti bilan tutashadi. Terminallarning morfologiyasi, dendrit yoki hujayra tanasi bilan qiladigan aloqa, nerv sistemasining turli joylaridagi sinapslarda bir-biridan ancha farq qiladi. **Aksosomatik, aksodendritik, aksoaksonal, dendrodendritik va dendrosomatik** sinapslar mavjud bo'lib, ulardan keyingi uch xilining ahamiyati to'liq aniqlangan emas. Sinaps o'ta sezgir bo'lib, nerv impulsining o'tkazilishini idora qiladi, ya'ni impuls o'tishini osonlashtiradi yoki chegaralab qo'yadi.

### 100-rasm. Sinapslarning tuzilishi.

A-sinapslar sitotopografiyasining sxemasi; B-sinapslar tuzilishining sxemasi; a-tormozlovchi tip; 6-ko'zg'atuvchi tip; b-elektrik (pufakchalarsiz) tip; B-sinaps pufakchalari tuzilishining sxemasi; a-xolinergik (rangi och) tip; 6-adrenergik (zich) tip; b-purinerjik va r-peptiderjik tip (I.D. Markina bo'yicha). G-aksodendritik sinapsning electron mikrofotografiyasi (I.G.Pavlova preparati); 1-aksosomatik sinaps; 2-aksodendritik sinapslar; 3-aksoaksonal sinaps; 4-dendritlar; 5-dendritning tikansimon o'simtigi; 6-akson; 7- sinapsning pufakchalari; 8- presinaptik membrana; 9- postsinaptik membrana; 10-sinapsning yoriqchasi; 11-postsinaptik zichlanishlar.



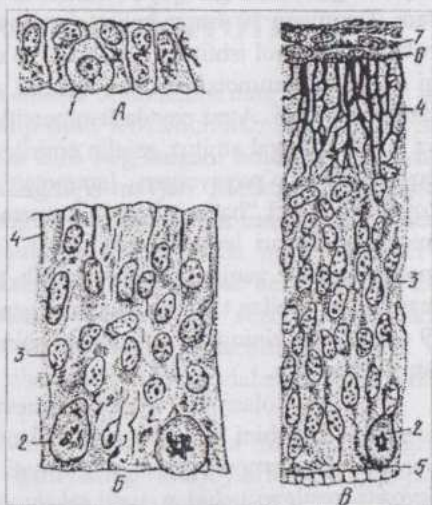
Ko'pchilik nevrotsitlar juda ko'p boshqa nevrotsitlar bilan sinaptik aloqada bo'lishi hisobga olinsa, har bir nevrotsit ishtirok qiladigan refleks yoylari juda xilma-xil ekanligini tasavvur qilish mumkin. Mushuk orqa miyasi-ning harakatlantiruvchi nevrotsitida boshqa hujayralar aksonlarining kamida 10000 terminal-lari sinapslar bilan tugashi hisoblab chiqilgan.

Sinapsning bir qutbi bo'lib aksonning termi-nali xizmat qiladi va **presin-**

**aptik** qutb deyi-ladi. Bu qutbda mito-xondriyalar va vositachi moddalar - **mediatorlar** (masalan, noradrenalin yoki atsetilxolin) to`p-langan. Mediator sinap-tik pufakchalar ichida bo`ladi. Sinapsning ikkinchi qutbi (**postsinaptik qutb**) boshqa nevrotsit tomonidan hosil bo`lgan va nevrotsit plazmolemmasiga bevosita o`tuvchi post-sinaptik membrana bilan o`ralgan. Qutblar orasidagi sinaptik bo`shliqqa mediator chiqadi. Impulсни neyromediatorlar vositasida o`tkazuvchi sinapslar **kimyoviy sinapslar**, bevosita elektr o`tkazuvchilari **elektrik sinapslar deyiladi**. Shuningdek, aralash tabiatli sinapslar ham uchraydi.

## NERV TO`QIMASINING TARAQQIYOTI VA REGENERATSIYASI

Nerv to`qimasining taraqqiyoti ektodermaning dorsal qismidan nerv plastinkasi hosil bo`lishidan boshlanadi (101-rasm). Nerv plastinka nerv nayiga aylangan paytda uning tarkibidagi hujayralar hali kam tabaqalangan bo`ladi.



**101-rasm. Taraqqiyotning turli bosqichlaridagi sut emizuvchilar embrioining orqa miyasi:**

A-nerv plastinkasi; B va B - taraqqiyotning keyingi bosqichlarida nerv nayi; 1-nerv plastinka hujayrasining mitoz bo`linishi; 2-ependima qavatdagi mitoz bo`linishi; 3-o`zakli (yopqich) qavat; 4-tashqi qavat (chekka vual parda); 5-ichki chegara membrana; 6-tashqi chegara membrana; 7-mezenchima.

Keyinroq esa hujayralarning bir xillari noxsimon shaklga kirib, sitoplazmasida nevrofilamentlar va mikronaychalar hosil bo`la boshlaydi. Bu hol hujayralarning **nevroblastlarga** ixtisoslasha boshlagani-ning belgisidir. Boshqa bir xil hujayralar ko`p sonli bo`lmagan o`simtalarga ega, g`ovak massa holda joylashib **spongio-blastlar** deb nom oladi. Ularning sitoplazmasida nevrofilamentlar va mikronaychalar yo`q. Nevroblastlar

nevrotsitlarga aylanadi, spongioblastlardan mak-rogliyaning turli xillari rivojlanadi. Mikroglia qonning stvol hujay-ralaridan monotsitlar fa-zasini o'tish orqali yuzaga keladi. Nerv hujayralari nevroblastlar fazasidayoq bo'linish qobiliyatini yo'qotadi. Yosh gliya hujayralari (**glioblastlar**), hatto yetuk astrotsitlar va oligodendroglitsitlar bo'linish qobiliyatini to'la yo'qotmaydi.

Nerv to'qimasining regeneratsiyasini o'rganish katta ahamiyatga ega. Organizmning o'zgarib turuvchi tashqi muhit sharoitlariga moslashganligi va o'zgaruvchanligi nerv to'qimasining o'z morfo-funksional xossalarini o'zgartira olish qobiliyati bilan bog'liq. Nevrotsitlar hujayralarning organizm umri davomida almashinmaydigan populyatsiyasidir va ularga faqat hujayra ichidagi fiziologik regeneratsiya xosdir. Nevrotsitlarning o'simtalari, binobarin, periferik nervlar shikastlanganda regeneratsiya qobiliyatiga ega. Nerv tolasining regeneratsiyasi yaxshi o'rganilgan. Shikastlanishdan so'ng tananing sezgirligini yo'qotgan qismlari regeneratsiya vositasida tezda o'zining bu qobiliyatini tiklashi mumkin.

Nerv tolasi shikastlanishdan keyingi birinchi kunlardayoq o'q silindrda varikoz yo'g'onlashgan va ingichkalashgan qismlar paydo bo'ladi. 2-5 kundan keyin ingichkalashgan joylar uzilib, o'q silindrning fragmentatsiyasi yuz beradi. Taxminan 10-kunga kelib, o'q silindrning qoldiqlari lemmotsitlar va makroflaglarning faol ishtirokida so'rilib-yo'qolib ketadi. Nerv impulslari kelmasligi oqibatida lemmotsitlar tez o'zgaradi, mielinning kertilari yo'qoladi va parchalanib ketadi. Ayni paytda lemmotsitlarning o'zaklarini o'rovchi sitoplazma va o'zaklar avval amitoz, mielin emirilgandan so'ng mitoz yo'li bilan ko'paya boshlaydi. Ko'payayotgan lemmotsitlar mielin va o'q silindr atrofida "ovoidlar" yoki "hazm qiluvchi kameralar" hosil qiladi. 10-20 kundan so'ng mielin qoldiqlari ham so'rilib ketadi. O'ziga xos tuzilishni o'zgartgan lemmotsitlar qator zanjir holida joylashib tasmalar hosil qiladi. Ayrim hollarda, masalan, qon bilan ta'minlanish buzilganda halok bo'lgan nevr tolasi uzoq vaqt (9 oygacha) o'zining "odatdagi tuzilishini" saqlab qolishi, ya'ni mumifikatsiyalanishi mumkin.

Nerv tolasining markaziy, nevrotsit bilan aloqador qismi o'zining odatdagi tuzilishini saqlab qoladi. Tolaning faqat shikastlangan joyga bevosita chegaradosh qismi o'zgarishga uchraydi. Ikki-uch kundan keyin nerv tolasi yo bevosita kesilgan uchidan, yoki sal yuqoriroqdan (yon shoxchalar yordamida) o'sa boshlaydi. Nerv tolasining o'sayotgan qismi uchida uncha katta bo'lmagan yo'g'onlashish - o'sish kolbalarini hosil bo'ladi. O'q silindr lemmotsitlardan hosil bo'lgan tasmalarga o'sib kirib, ular ichida bir kecha-kundazda 1-4 mm tezlik bilan o'sadi va tolaning avvalgi uchlari borgan yerga borib yetadi.

Ayrim hollarda regeneratsiyaning odatdagi borishi buziladi, chandiq hosil bo'lib, u tiklanishga halaqit beradi.

# XUSUSIY GISTOLOGIYA

## NERV SISTEMASI

Nerv sistemasini anatomik jihatdan ma'lum darajada shartli ravishda markaziy va periferik qismlarga bo'lish mumkin. Orqa miya bilan bosh miya markaziy nerv sistemasini, nerv stvollari, gangliylar, nerv chatishmalari va terminallari (oxirlari) periferik nerv sistemasini hosil qiladi.

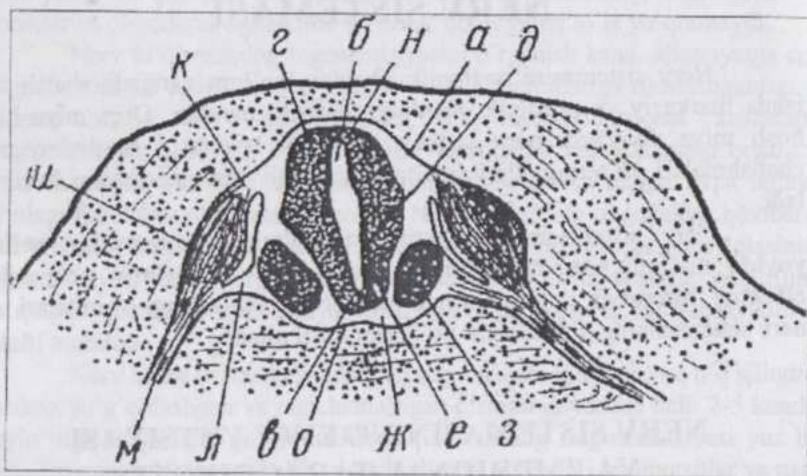
Nerv sistemasining reaktiv hujayralari - **nevrotsitlar refleks yoyida** ma'lum tartibda: **retseptor nevrotsit - assotsiativ nevrotsit - effektor nevrotsit** tartibida joylashadi. Nevrotsitlarning o'simalari esa nerv sistemasining o'tkazuvchi yo'llarini hosil qiladi.

## NERV SISTEMASINING EVOLYUTSIYASI VA EMBRIONAL TARAQQIYOTI

Nerv sistemasining vujudga kelishi organizmlarning evolyutsiya jarayonidagi murakkab taraqqiyoti natijasidir. Kovakichlilarning **diffuz nerv sistemasida** o'simalari yordamida o'zaro bog'langan, butun tana bo'ylab bir tekis tarqalgan nerv hujayralarining to'ri mavjud. Meduzalar, ignatanlilar, tukchali va yumaloq chualchaglarda tananing ma'lum joylarida nerv hujayralarining to'planishi (konsentratsiyasi) natijasida nerv tugunlari - gangliylar hosil bo'lishi bilan xarakterlanuvchi **ganglioz nerv sistema** kuzatiladi. Bu hujayralarning o'simalari harakat va sezuvchi nervlarni shakllantiradi. Keyinchalik gangliylarning yanada konsentratsiyalanishi va tabaqalanishi natijasida anatomik jihatdan yaxshi ifodalangan **markaziy nerv sistemasi** kelib chiqadi.

Paydo bo'lgan nerv naychasi xordalilarda bosh va orqa miyaga aylangan. Nerv hujayralarining tabaqalanishi va miyaning turli joylarida bir tekis joylashmasligi sababli yadroli, to'rsimon (retikulyar) formatsiya va nerv hujayralari qavat-qavat bo'lib joylashgan miya po'stlog'i deyiluvchi uch shakli yuzaga keladi. Evolyutsiya nuqtai nazaridan nerv hujayralarining retikulyar formatsiya holida joylashishi eng qadimgi usul hisoblanadi (qara, diffuz nerv sistemasi). Markaziy va periferik nerv sistemasining anatomik jihatdan o'zgarib, murakkablashib borishi bilan birga, nerv markazlarining tabaqalanishi va gistologik tuzilishining murakkablashuvi yuz beradi. Em-

brion taraqqiyoti paytida nerv sistemasining organlari ektodermadan kelib chiqadigan **nerv naychasidan** takomillashadi. (102-rasm).

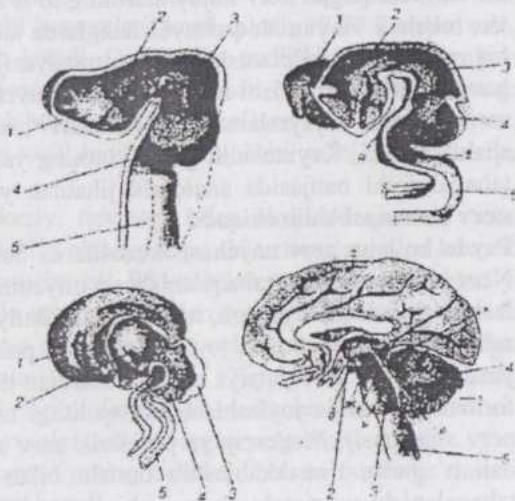


102-rasm. 2 sm uzunlikdagi qo'y embrioni orqa miyasining ko'ndalang kesimi (Kasnelson rasmi):

а-орqa miya; б-орqa miya markaziy kanali; орqa miyaning tubi (н), tomi (г) va yon devorlari (д); l-kulrang modda; ж-оq modda; з-harakatlantiruvchi nevrotsitlar zonasi; u-орqa miya gangliyi; k-dorsal va л-ventral ildizlar; м-aralash nerv (орqa miya nervi); н-dorsal va о-ventral o'rtaliq egatchalar.

102-a-rasm. Bosh miya taraqqiyotining to'rt bosqichi (Zavarzindan):

1-oxirgi miya; 2-oralik miya; 3-o'rta miya; 4-keyingi miya; 5-uzunchoq miya; а-теpa, б-ensa va в-ko'priк egiklari; 2-oxirgi miya yarimsharlari; д-ko'rish tepachalari; е-to'rt tepacha; ж-katta miya oyoqchalari; з-miyacha; u-Voroliy ko'priги; k-Silviy suv yo'li; л-to'rtinchi miya qorinchasi.

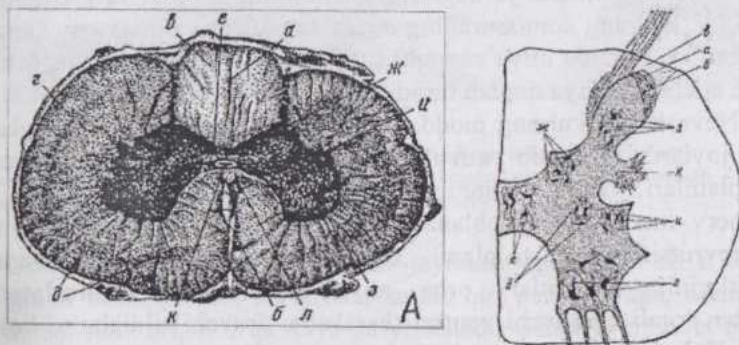


Bu naychaning oldingi qismi tez o'sadi, kengayadi va bosh miyaga aylanadi, qolgan qismi esa orqa miyani hosil qiladi. Nerv plas-tinkasining ikki che-tidan o'smalar ho-lidagi ganglioz plas-tinkalar ajralib chiq-qach, qolgan qismi nerv naychasi shak-lini oladi. Nerv naychasi tarkibida nevrotsitlar va gliotsitlar tabaqala-nadi, umurtqalar hosil bo'lishi bilan ganglioz plastin-kalar segmentlarga bo'linib, spinal gangliylarga aylana-di. Gangliylarda duksimon shakldagi bipolyar hujayralar bo'lib, ular funksional jihatdan sezuvchi nevrotsitlardir. Keyinchalik hujayralar-ning o'simtalar chiqadigan qutblari bir-biriga yaqinlashadi, neyrit va dendrit bir umumiy o'simta holida chiqib, keyin T-simon tarmoqlanadi. Bosh miya o'z taraqqiyoti mobaynida uch (oldingi, o'rt va keyingi) va besh (oxirgi, oraliq, o'rt, keyingi va uzunchoq miya) pufakchali davrlarni o'tadi. (102a.-rasm.)

Anatomik ko'rinishiga qarab, **oq va kulrang miya moddalari** farq qilinadi. Kulrang moddada nevrotsitlarning tanasi, oq moddada mielinli nerv tolalari (nevrotsitlarning o'simtalari) joylashadi. Nevroglia har ikkala moddada tayanch-trofik vazifa bajaruvchi asos bo'lib xizmat qiladi.

## ORQA MIYA

Orqa miyani biriktiruvchi tolador to'qimadan tuzilgan uchta parda (tashqaridan ichkariga qarab sanalsa): qattiq, to'rsimon va yumshoq miya pardalari o'rab turadi. Miyaning kulrang moddasi markazda, oq moddasi uning atrofida joylashadi.



103-rasm.Orqa miya:

A-mikrofoto (42 marta katt.)-a dorsal o'rtaliq egatcha; oq moddaning -b-dorsal, r-lateral, d-ventral arqonlari; e-kulrang komissura; kulrang moddaning-ж-dorsal; z-ventral va u-lateral ustunlari; k-orqa miya markaziy kanali; n-oq kommissura.

B-orqa miya yadrolari; a-dirildoqsimon modda; б-г'ovaksimon modda; в-чекка зона; r-harakatlantiruvchi yadro; д-бог'lamcha hujayralarining yadrosi; e-komissural hujayralarning yadrosi; ж-Klark yadrosi; z-dorsal ustun yadrosi; u-vegetativ yadro; k-retikulyar formatsiya.

Orqa miyaning dorsal tomonida dorsal o`rtaliq to`siqcha bo`lib, u miyaning ko`ndalang kesimi preparatlarida gliyadan iborat to`siqcha shaklida ko`rinadi, ventral tomonida esa o`rtaliq yoriqcha mavjud. Ular orqa miyani o`ng va chap qismlarga bo`lib turadi. Shuningdek, orqa miya nervlarining dorsal ildizlari kiruvchi, ventral ildizlari esa chiquvchi juft (o`ng va chap) dorsolateral va ventrolateral egatchalar ham mavjud. Oq moddaning egatchalar orasidagi qismlari **chilvirchalar** deyiladi. Bunday chilvirchalar miyaning har bir yarmida uchtdan bo`ladi. Bu chilvirchalar orqa miyaning **o`tkazuvchi yo`llari** hisoblanadi va qisqa - miyaning ayrim qismlarini bir-biri bilan bog`lovchi va uzun - orqa miya bilan bosh miyani bog`lovchi, yo`llarga bo`linadi. Oq moddadagi mielinli nerv tolalarda o`q silindr va mielin parda farq qilinadi.

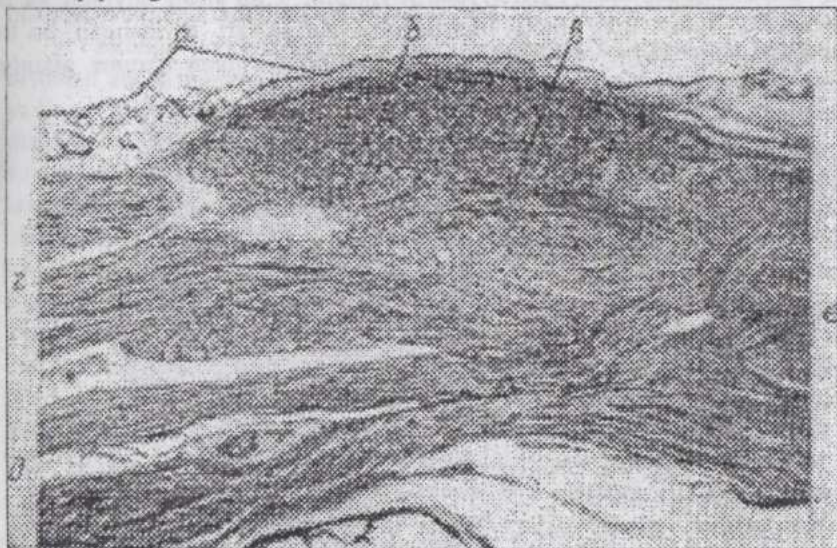
Orqa miyaning ko`ndalang kesimida kulrang modda "H" harfi yoki qanotlari yozilgan kapalak shaklida ko`rinadi (103-rasm.)

Kulrang moddaning o`ng va chap yon qismlarini biriktiruvchi qismi **kulrang komissura**, yon qismlari **shoxlar** deyiladi. Miyaning turli joylarida shoxlarning shakli va uzunligi bir xil emas. Ikki juft: ingichkaroq **dorsal** va kengroq **ventral shoxlar** mavjud. Ventral shoxlarning dorsolateral qismi lateral shoxlar deyiladi. Dorsal va ventral shoxlarning oralig`ida kulrang modda (nevrotsitlar) oq moddaga o`sib chiqib, **to`rsimon (retikulyar) formatsiya** hosil qiladi. Retikulyar formatsiya bo`yin oblastida yaxshi taraqqiy qilgan va bosh miya o`q (stvol) qismiga qarab davom etadi. Bu yerdagi nevrotsitlarning to`plamlari o`zaklar hosil qiladi. Kulrang komissuraning o`rtasida orqa miya markaziy kanali joylashgan va kanalda miya suyuqligi (likvor) mavjud. Kanalning ichki yuzasini endimogliya qoplab turadi.

Nevrotsitlar kulrang moddada bir tekis tarqalib joylashmasdan, ma`lum joylarda to`planib **yadrolar** hosil qilgan. Nevrotsitlarning bunday to`plamlari, vazifasi umumiy hujayralarning yig`indisi bo`lganligi uchun nerv markazlari hisoblanadi. Ventral shoxlarda joylashgan va yirik nevrotsitlarning to`plami bo`lgan harakatlantiruvchi yadro nevrotsitlarining neyritlari orqa miya nervlarining ventro-lateral egatchalar orqali chiquvchi ventral (harakatlantiruvchi) ildizlarini hosil qiladi. Kulrang modda yarimlari (stolblari)ning o`rta qismida bog`lamcha yadro joylashadi. Bu yadro nevrotsitlarining o`simtalari, T-simon tarmoqlanib dorsal hamda ventral yo`nalishda davom qiladi va oq modda chilvirchalarining turli tutamchalariga borib tutashadi. Kulrang komissurada joylashgan komissural yadrolar nevrotsitlarining o`simtalari komissuralar orqali qarama-qarshi tomonlar chilvirchalariga

o'tadi. Komissural o'zaklardan yuqoriroq va lateralroq joylashuvchi ko'krak (Klark) yadrolari hujayralarining o'simtali miyacha bilan bog'langan, dorsal shoxlar yadrolarining hujayralari oraliq miyadagi ko'rish tepachasi bilan tutashadi. Kulrang moddaning lateral shoxlarida joylashgan hujayralar vegetativ yadrolarga tegishlidir.

**Spinal gangliylar** orqa miya nervlari dorsal (sezuvchi) ildizlari ventral ildizlar bilan qo'shilish joyida joylashgan. Gangliy nerv izdizchasi pardasiga tutashib ketadigan biriktiruvchi to'qimadan iborat parda bilan qoplangan (104-rasm).



104-rasm. Orqa miya gangliyi (31,5 marta kattal. mikrofoto):

a-gangliy va nerv ildizining qobig'i; gangliyning hujayralari – 6 va nerv tolalari – b; orqa miya nervining dorsal – r va ventral – d ildizlari; c-aralash nerv.

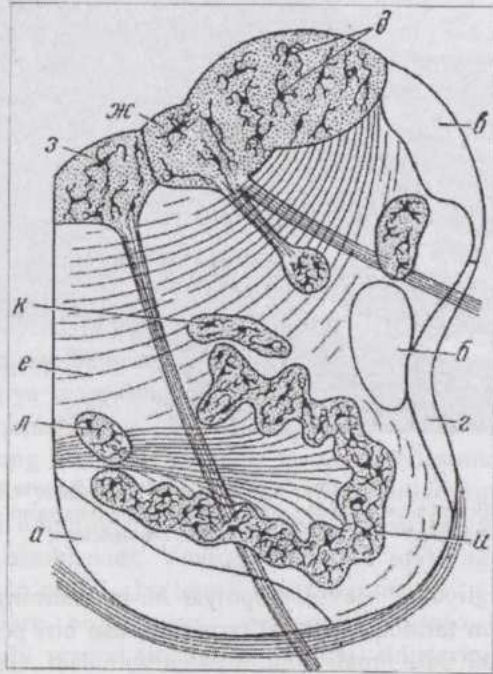
Gangliydgagi psevdounipolyar hujayralarning bir-dan-bir o'simtasi Tsimon tarmoqlanib, bu tarmoqlardan biri periferiyaga, ikkinchisi esa dorsal ildiz orqali orqa miyaga yo'naladi. Gangliyning chet qismlarida to'p-langgan nevrotsitlarning kattaligi 120 mkm bo'lib, ularda nevrofibrillalar, plastinkali kompleks, mitoxondriyalar va xromatofil modda mavjud. Nevrogliya hujayralari **satellitlar** yoki **mantiya hujayralari** deyilib, nevrotsitlarni biriktiruvchi to'qimadan ajratib (chegaralab) tura-di.

## BOSH MIYA

**Bosh miyada** organizmning tashqi muhit bilan eng muhim va murakkab aloqalarini ta'minlovchi nerv faoliyatining oliy markazlari, shuningdek boshqa muhim vazifalarning markazlari joylashgan. Bu organ juda murakkab tuzilgan bo'lib, turli qismlari gistologik tuzilishining o'ziga xosligi, nevrotsitlari o'zaro aloqasining murakkabligi bilan xarakterlanadi. Bosh miyaning asosiy qismi katta yarim sharlardir. Bu qismning kulrang moddasi periferiyada joylashib, u **po'stloq** deyiladi va organizm butun nerv faoliyatining oliy markazlari joylashgan bo'lim hisoblanadi. Bosh miya kulrang moddasining qolgan hamma qismlari **po'stloq osti qism** deyiladi.

Odam miyasi katta yarimsharlari po'stloq'ining sathi  $2 \text{ m}^2$  chamasidadir va uning kulrang moddasida 14 mlrd. dan ortiq nevrotsitlar mavjud. Katta yarimsharlar va miyacha bosh miyaning yopqich qismini tashkil qilib, o'q qismni qoplab turadi. O'q qism orqa miyaning davomi bo'lsada, tuzilishi ancha murakkab, segmentar tuzilishi esa ifodalanmagan.

O'q qismdan 10 (III-XII) juft bosh miya nervlari boshlanadi. Ularning sezuvchi va harakatlantiruvchi ildiz-



105-rasm. Uzunchoq miya (Nemilov bo'yicha):

a-piramidalar; b-Monakov bog'lamchasi; b- dorsal va r-ventral orqa miya bog'lamchalari; d-ingichka va ponasimon bog'lamchalarning yadrolari; e-yoysimon tolalar; ж-adashgan nerv va z-til osti nervining yadrolari; u-oliva; k-dorsal va medial qo'shimcha olivalar.

lari alohida - alohida emas va bu tolalar vegetativ tolalar bilan o'zaro murakkab aloqada bo'ladi. Bu nervlarning miyadan tashqarida joylashgan gangliylarida sezuvchi hujayralar bor va bu gangliylar spinal gangliylarga to'g'ri keladi. Sezuvchi hujayralar psevdounipolyar nevrotsitlardir. Harakatlantiruvchi va assotsiativ yadrolar bosh miyada orqa miyadagidan ko'ra ko'proq va xilma-xildir.


**Uzunchoq miya.** Uzunchoq miya (105-rasm), orqa va bosh miyani bog'lovchi yo'llar o'tadigan qism bo'lib, bu yerda shuningdek, nafas olish, qon tomirlarini harakatlantiruvchi va carbonsuvlar almashinuvini boshqaruvchi qadimgi markazlar joylashgan.

Shunga ko'ra uzunchoq miyaning tuzilishi ham orqa miyanikiga nisbatan ancha murakkabdir. Oq moddaning o'tkazuvchi yo'llari orqa miyaning o'tkazuvchi yo'llari kabi bo'lib, faqat joylashishi va shakli jihatidan ulardan birmuncha farq qiladi. Kulrang moddaning orqa miyaga xos shakli va joylashishi bu yerda o'zgargan. Kulrang modda **yadrolar holda** joylashadi. Ingichka va ponasimon tutamlarning yadrolari adashgan va til osti nervlarining yadrolari, harakatlantiruvchi va assotsiativ yadrolar shular jumlasidandir. Kulrang moddaning o'ziga xos tuzilmasi - **olivalardir**. Retikulyar formatsiya kranial yo'nalishda tobora yaxshiroq taraqqiy qilgan, yadrolar orasidagi joylarni to'ldirib turadi va oq moddaga kirib boradi. Uning nevrotsitlari bir tekis joylashib yoki keskin chegaralanmagan guruhlar hosil qilib, o'simtalar yordamida miyacha, uzunchoq miya va katta yarimsharlar po'stlog'ini umumiy sistemaga birlashtirib turadi. Retikulyar formatsiya bosh miyaning muhim koordinatsion apparati hisoblanadi.

**Miyacha.** Miyacha bosh miyaning tana muvozanatini saqlaydigan, harakatni reflektor idora qiladigan va muskullar tonusini boshqaradigan qismidir. U uzunchoq miya ustida joylashib, uch juft oyoqchalar yordamida miyaning boshqa qismlari bilan birlashib turadi. Miyachaning ustki yuzasi tekis emas va ko'ndalangiga joylashgan jo'yak (egat)chalarga ega. O'rta qismida ko'ndalang jo'yakchalarni kesib o'tuvchi g'ovaksimon do'nglik ("chuvalchang") mavjud. Oq modda miyachaning markazida, kulrang modda periferiyada po'stloq hosil qilib joylashadi. Oq modda ichida bir necha juft po'stloq osti qavat yadrolari bo'lib, ulardan eng kattasi tishli yadrodir. Vertikal kesimlarda miyacha po'stlog'ining uch qavati: 1) mayda va uncha ko'p sonli bo'lmagan nevrotsitlardan iborat molekulyar (tashqi) qavat; 2) bir qator joylashgan, ancha yirik va uzunasiga kesilganda noksimon shaklga ega nevrotsitlardan iborat qavat va 3) kichik, o'zagi kuchli bo'yaluvchi, nevrotsitlardan iborat donador qavat aniq ko'rinib turadi (106-rasm).

**Miyachaning hujayralari. Noksimon nevrotsitlar** (107 -rasm)

miyachaning eng yirik hujayralari bo'lib, ularning oq moddaga qara-gan qutbidan chiqadigan neyrit miyacha oq mod-dasidagi yadrolardan birida tamom bo'ladi.



106-rasm. Kichik miya po'stlog'ining gistologik tuzilishi (Kulchiskiy bo'yicha); a-molekulyar; b-ganglioz va b-donador qavatlar.

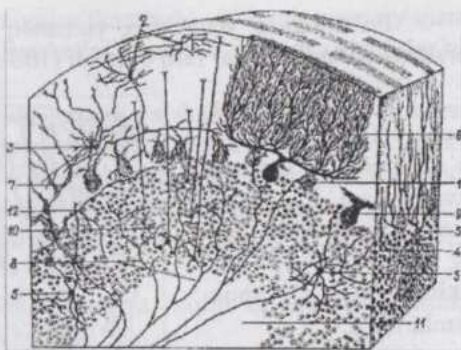
**na-hujayralar** kam miqdordagi sitoplazma va kuchli bo'yaluvchi o'zakka ega. Ularning neyriti molekulyar qavatda T-simon tarmoqlanadi, uch-to'rt dendritlari esa qush panjasimon tarmoqlanadi. Bevosita noksimon nevrotsitlar ostida donador qavatning yirik dona-hujayralari joylashadi. Bu hujayralarning dendritlari molekulyar qavatda, neyritlari shu qavatning hujayralari orasida tarmoqlanadi.

Ulardan molekulyar qavatga tomon kuchli tar-moqlanuvchi ikkita dendrit ajraladi. Neyritlar hujayra tanasidan biroz uzoqlash-gach, yon shoxchalar hosil qiladi. Bu yon shoxchalar orqaga tomon qaytib molekulyar qavatda tar-moqlanadi va qo'shni nok-simon nevrotsitlar bilan sinapslar holida tutashadi.

Molekulyar qavatda mayda, noto'g'ri ko'pbur-chak shaklidagi **savatchali nevrotsitlar** tarqoq holda joy-lashadi. Ularning dend-ritlari nisbatan uzun, kam tarmoqla-nadi, neyritlari esa yanada uzun va ko'plab yon shoxchalar ajratadi. Ana shu yon shox-chalar noksimon nevrotsitlar atrofida nerv tolalaridan iborat xarakterli strukturalar - savatchalar hosil qiladi. Bu qavatda katta va kichik yulduzsimon nevrotsitlar ham bo'lib, har uchala xil hujayralar noksimon hujayralarga tormo-zlovchi impulslarni etkazuvchi assotsiativ nevrotsitlardir.

Donador qavatning asosiy hujayra elementlari do-

**Miyachaning nerv tolalari** afferent va efferent tolalardir. Afferent tolalar uch tarmoqli nerv, miya ko'prigi va miyaning stvol qismidan keladi. Ayniqsa, orqa miya-miyacha yo'llarining tolalari ko'pchilikni tashkil qiladi. Afferent tolalar chirmashuvchi (liansimon) va moxsimon bo'ladi. Moxsimon tolalar donador qavatda kuchli tarmoqlanadi va yaxshi ko'rinadi. Ularning terminallari rozetkaga o'xshash bo'lib, dona-hujayralarning dendritlari bilan sinapslar hosil qiladi. Chirmashuvchi tolalar ham mielinli bo'lib molekulyar qavatda liandek noksimon nevrotsitlarning dendritlarini o'rab oladi. Effektor tolalar noksimon nevrotsitlarning neyritlari bo'lib, miyacha oq moddasidagi yadrolarda tugaydi. Nevroglia elementlaridan miyachada tolador va plazmatik astrotsitlar, oligodendroglotsitlar va glial makrofaglar uchraydi.



**107-rasm. Kichik miya tuzilishining sxemasi:**

1- noksimon nevrotsitlar; 2-yulduzsimon nevrotsitlar; 3-savatchali nevrotsitlar; 4-dona-nevrotsitlar; 5-yirik dona nevrotsitlar (Golji hujayralari); 6- noksimon nevrotsitlarning dendritlari; 7-chirmashuvchi tolalar; 8- yo'sinsimon (moxsimon) tolalar; 9-tolalardan iborat savatchalar; 10-kichik miya mo'pchalari; 11- miyachaning oq moddasi; 12-gorizontal hujayralar (Klara bo'yicha).

## BOSH MIYA YARIMSHARLARI

**Bosh miya yarimsharlarining ham kulrang va oq moddalari** mavjud. Kulrang modda yuqorida qayd qilganimizdek, bosh miya yarimsharlarining po'stlog'ini hosil qiladi. Katta miya yarimsharlarining po'stlog'i oliy nerv faoliyatini amalga oshiruvchi organ bo'lib, bu faoliyat asosida shartli reflekslar yotadi.

Shartli reflekslar-ning refleks yoyi doimo po'stloq orqali o'tib, ular muhitning organizmga ko'rsata-digan ko'p qirrali ta'sirlariga javoban organizmning hayot faoliyati davrida hosil bo'ladi. G'oyat murakkab vazifaga ega bo'lgan po'stloqning tuzilishi ham murakkabdir. Odam miyasi katta yarim-sharlarining po'stlo-g'ida neyronlarning shakli va joylashishiga ko'ra 6 qavat farq qilinadi. Po'stloqning turli joylarida qavatlar bir darajada taraqqiy qilmagan, hayvonlar-da esa nevrotsitlar-ning taqsimlanishi va joylashishi, qavatlar yanada kuchsizroq ifodalangan. Shuning uchun hayvonlar katta miyasi po'stlog'ini qavatlariga bo'lish shartli hisoblanadi.

Po'stloqning yuzasidan, yumshoq miya pardasi ostidan ichkariga qarab qo'yidagi qavatlar farq qilinadi (108-rasm):

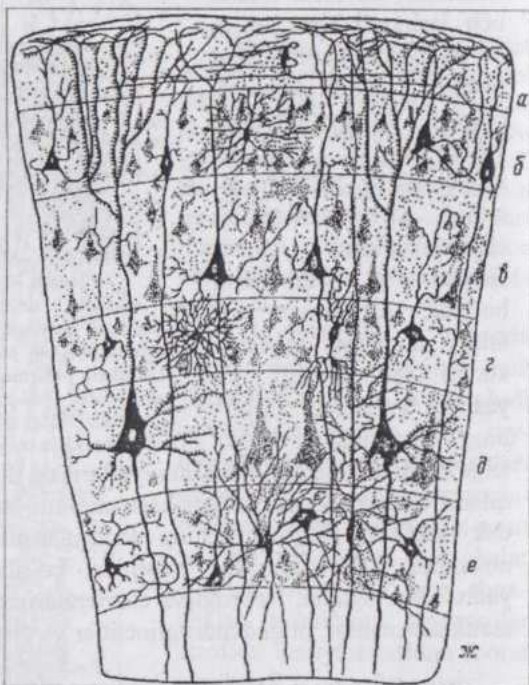
1) **molekulyar qavat.** Glial sintsiy, po'stloqning boshqa qavatlaridagi nevrotsitlar dendritlarining tarmoqlari va miyaning boshqa qismlaridagi nevrotsitlarning neyritlaridan iborat. Sipanslar qavatini sifatida katta ahamiyatga ega. Molekulyar qavatning kam miqdordagi uchrovi duksimon shakldagi nevrotsitlari assosiativ hujayralardir;

2) **tashqi donador qavat.** Mayda, uch qirrali piramidal va yulduzsimon nevrotsitlardan tuzilgan. Hujayralarning kattaligi 10 mkm atrofida. Ularning asosidan oq moddaga yo'naluvchi neyrit, uch va yon tomonlaridan turli yo'nalishda dendritlar ajraladi;

3) **piramidal qavat.** Po'stloqning eng qalin qavat. Bu erdagi piramidal nevrotsitlarning kattaligi qavatning chuqur qismlariga qarab ortib boradi (10-40 mkm). O'simalarning shakli va joylashishi avvalgi qavat hujayralarining o'xshash;

4) **ichki donador qavat.** Mayda yulduzchasimon va ular orasida joylashgan piramidal hujayralardan iborat bo'lib, tashqi donador qavatga o'xshashdir;

5) **ganglioz qavat.** Yirik hujayralar - balandligi (bo'yi) 120 mkm, asosi (eni) 80 mkm keladigan gigantopiramidal nevrotsitlardan iborat. Ularning xromatofil moddasi yirik parchalar holida. Neyritlari orqa miya



108-rasm. Katta miya yarimsharlari po'stlog'i tuzilishining sxemasi (Nemilov bo'yicha balzi qo'shimchalar bilan): a-molekulyar; b-tashqi donador; b-piramidal; r-ichki donador; d-ganglioz va e-polimorf qavatlar; ж-oq modda.

kortiko-spinal (po'stloq-orqa miya) o'tkazuvchi yo'llarning asosiy qismini tashkil etadi va orqa miyaning harakatlantiruvchi o'zaklarida sinapslar bilan tugaydi;

6) **polimorf qavat.** Turli kattalik va shakldagi, asosan, duksimon, bir neyrit va ikki dendritli hujayralarga ega. Dendritlaridan biri yuqoriga, birinchi qavatga yo'nalsa, ikkinchisi oq moddaning yuza qavatida tugaydi. Uzun neyrit, anchagina qismi neyritning yo'nalishiga teskari yo'naluvchi yon shoxchalarga ega. Neyritlar oq moddaga o'tib, bosh miyaning efferent yo'llari tarkibiga kiradi.

Nevroglia yarimsharlarda himoya, trofik va tayanch vazifalarni bajaradi ("Umumiy gistologiya"ga qaralsin).

**Po'stloqda neyronlararo aloqalar.** Po'stloqning barcha qavatlarida nevrotsitlardan tashqari, bu erga miyaning boshqa qismlaridan impulslar olib keluvchi tolalar - proeksion tolalar mavjud.

Po'stloqning turli qismlarini bir yarimsharlar doirasida tutashtiruvchi yoki qarama-qarshi tomonlarni tutashtiruvchi assotsiativ tolalar ham bor. Agar tolalar qarama-qarshi yarimsharlarni tutashtirsa, u holda ular komissural tolalar nomini oladi.

O'zaro aloqalarining xarakteriga ko'ra bosh va orqa miya yadrolari bilan bog'lanuvchi (proeksion) va neyritlari po'stloqning o'zida tamom bo'luvchi (assotsiativ) nevrotsitlar farq qilinadi. Proeksion nevrotsitlar piramidal va duksimon, assotsiativ nevrotsitlar yulduzchasimon yoki o'rgamchaksimon shaklda bo'ladi.

Po'stloqning ko'pdan-ko'p sipanslari orasida terminal (oxirgi) va yon sipanslar farq qilinadi. Terminal sinapslar akso-somatik, yon sinapslar esa akso-dendritik sinapslardir. Yon sinapslarni hosil qiluvchi dendritlarning uncha yirik bo'lmagan bo'rtikcha shaklida impulsni qabul qiluvchi apparati bo'ladi. Elektron mikroskopik va boshqa morfo-fiziologik kuzatishlar yon sinapslarning shartli reflekslar bilan bog'liqligini ko'rsatdi. Shartli reflekslar hosil bo'lishini hozirgi paytda yangi, maxsus RNK sintezlanishi bilan bog'lab tushuntirilmoqda.

**Miya pardalari.** Qattiq miya pardasi (*dura mater*) elastik tolalarga boy biriktiruvchi zich to'qimadan tuzilgan. Ichki yuzasi glial tabiatga ega "endoteliysimon" hujayralar bilan qoplangan. Bosh miyada qattiq parda suyakning jildi (pardasi) bilan tutashib ketgan, orqa miyada esa undan yog' bilan to'lgan epidural bo'shliq bilan ajralib turadi.

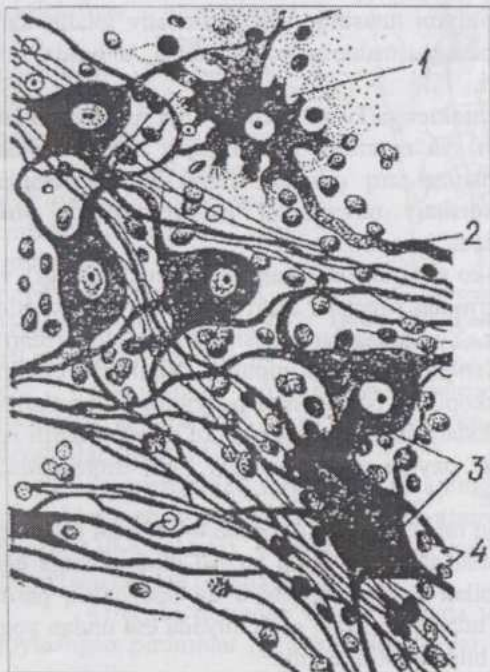
O'rgamchak to'risimon (**arachnoidea**) parda biriktiruvchi to'qimaning ingichka bog'lamchalaridan tuzilgan va uning har ikkala yuzasi glial tabiatli "endoteliysimon" to'qima bilan qoplangan.

Yumshoq miya pardasi (**pia mater**) avvalgi pardadan subaraxnoidal

bo'shliq bilan ajralib turadi. Bu bo'shliq serebrospinal suyuqlik bilan to'lgan va miya qorinchalari bilan tutashgan bo'ladi. Yumshoq miya pardasi ko'plab ingichka to'sinchalar vositasida o'rgamchak to'risimon parda bilan tutashgan va uning to'qimasiga o'xshash to'qimadan tuzilgan. Bu pardaning tashqi yuzasi "endoteliysimon" to'qima bilan qoplangan, ichki yuzasi esa miya bilan yaqindan qo'shib o'sishib ketgan. Yumshoq miya pardasi qon tomirlariga boy va ularning tarmoqlari miyaga tomon yo'naladi.

## NERV SISTEMASINING VEGETATIV BO'LIMI

Bu bo'limning nevrotsitlari markaziy nerv sistemasidan tashqarida: nerv stvollarida va nerv chatishmalaridagi gangliylar tarkibida ham joylashishi bilan xarakterlanadi. Vegetativ gangliylar vertebral, prevertebral va



109-rasm. Vegetativ gangliyning nerv hujayralari: 1-uzun aksonli nevrotsit; 2-akson; 3-o'simtlarining uzunligi teng nevrotsit; 4-gliotsitlarning o'zaklari.

intramural bo'lishi mumkin. Vegetativ innervatsiyaning refleks yoyi uch nevrotsit (qism)dan iborat bo'lishi: sezuvchi (pseudounipolyar) nevrotsit, markaziy vegetativ nevrotsit va vegetativ gangliylardagi (periferik) nevrotsit kuzaatiladi. Markaziy vegetativ nevrotsitning neyriti mielinli **preganglionar** **toladir**. Periferik nevrotsitning neyriti, odatda mielinsiz bo'lib, **postganglionar** tola deb nomlanadi.

Vegetativ bo'limning simpatik qismi orqa miyaning ko'krak oblasti, parasimpatik qismi bosh miya yadrolari va orqa miyaning bel-dumg'aza oblastlari bilan aloqada bo'ladi.

Vegetativ gangliylar mikroskopik tuzilishga ko'ra spinal gangliylarga o'xshab ketadi. Ular tarkibida nevrotsitlarning ikki morfologik tipi farq qilinadi. (109-rasm).

Birinchi xili **uzun aksonli nevrotsitlar** deyilib, uzun akson (neyrit) va qisqa dendritlarga ega. Ikkinchi xili esa **teng o'simtali nevrotsitlar** deyilib, o'simtalarning soni biroz kamroq, ham-ma o'simtalari uzun, gangliydan chiqib, hujayradan uzoqlashmagun-cha tarmoqlanmaydigan hujayralardir. Bularning qaysi biri neyrit ekan-ligini aniqlash qiyin.

Ovqat hazm qilish yo'li devorida uzun aksonli nevrotsitlar preganglio-nar, adashgan nerv tarki-biga kiruvchi, tolalar bilan bog'liq. Shuning uchun ko'pchilik bu hujayralarni parasimpatik nevrotsitlar deb hisob-laydi.

Teng o'simtali hujayralarni A.S.Dogel va I.F.Ivanovlar mahalliy, markaziy nerv sistemasining ishtirokisiz kechadigan reflektor aklarni amalga oshiruvchi reflektor yoylarning spetsifik (ixtisoslashgan) nevrotsitlari deb hisoblaydilar.

**Vegetativ nervlar va chatishmalar.** Vegetativ nervlar ko'p miqdorda mielinsiz tolalarga ega, somatik nervlarga nisbatan ko'proq tarmoqlanadi va chatishmalar hosil qiladi. Nerv stvollarida ko'pincha nevrotsitlar uchraydi. Nerv chatishmalari turli kattalikdagi nerv tolalari bog'lamchilaridan hosil bo'lib, tolalar ko'pincha mielinsiz. Chatishmalar tarkibida turli kattalikdagi gangliylar mavjud. Simpatik va parasimpatik tolalar va hujayralarning morfologik farqlari aniqlangan emas, ularni faqat eksperimental yo'l bilan ajratish mumkin.

## SEZGI ORGANLARI

Organizmga tashqi va ichki muhitdan ta'sir etadigan murakkab kompleks ta'sirlovchilarni ayrim elementlarga ajratib beradigan nerv tuzilmalari sistemasi **analizator** deb ataladi. Analizator periferik (retseptor) qism, o'tkazuvchi sistema (afferent nevrotsit) va markaziy qism (miyadagi nerv markazining sezuvchi nevrotsitlari)dan iborat. Ko'z ko'rish analizatorining, quloq eshitish va muvozanat analizatorlarining retseptor qismlaridir.

Retseptorlar ikkiga: **eksteroretseptorlar** va **interoretseptorlarga** bo'linadi. Birinchi guruh retseptorlari ta'sirotni tashqi muhitdan, ikkinchi guruh - ichki organlar va qon tomirlaridan va interoretseptorlarning alohida guruhi (**proprioretseptorlar**) muskullar, fassiyalar hamda paylardan qabul qilib oladi. Bevosita ta'sirotni qabul qilib oluvchi hujayraning to'qima tabiatiga ko'ra, birlamchi va ikkilamchi sezuvchi hujayralar farq qilinadi. Ko'z to'r pardasining tayoqcha va kolbachalari, burun shilliq pardasi hidlov oblastini qoplovchi epiteliy hujayralari orasidagi bipolyar nevrotsitlar **birlamchi sezuvchi (nevrosensor) hujayralardir**. Ta'm bilish, muvozanat va eshitish organlarining **ikkilamchi sezuvchi (epiteliosensor) hujayralari** o'simtalarga ega emas va ta'sirotni maxsus tukchalar yordamida qabul qilib olib, sezuvchi nevrotsit dendritining epiteliyosensor hujayrani o'rab turuvchi terminal (oxirgi) tarmoqchalariga o'tkazadi.

Ta'sirlovchi bilan bevosita aloqa (**kontakt**) yuz berganda ta'sirotni qabul qiluvchi ta'm sezish, taktil va hidlov retseptorlari kontakt retseptorlari guruhiga, ta'sirotni ma'lum masofadan qabul qilib oluvchi ko'rish va eshitish organlari **distant** retseptorlari guruhiga kiradi.

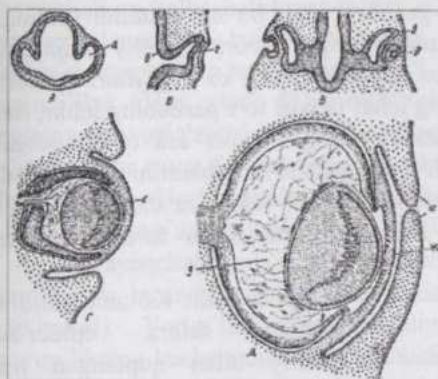
Odatda, "**sezgi organlari**" deganda eksteroretseptorlar tushuniladi.

Oliy sut emizuvchilarda eksteroretseptorlarning besh turi: ko'rish, eshitish, hidlov, ta'm bilish va taktil sezgi organlari taraqqiy qilgan. Ularning har biri ma'lum ta'sirotlarni: masalan, ko'z yorug'likni, quloq tovushni va h.k., qabul qiladi. Inson atrofidagi predmetlar to'g'risida besh xil eksteroretseptorlarning kompleks faoliyati natijasida yaxlit tushuncha hosil qiladi va bu besh xil retseptorlar insonning atrof-muhitni bilishi uchun batamom yetarlidir.

## KO'RISH ORGANI

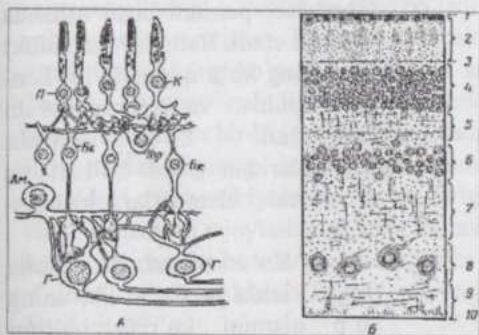
**Ko'rish organi**, ko'z - yorug'lik ta'sirotlarini qabul qilib oluvchi retseptordir. Uning ichki pardasi - to'r parda yorug'likni sezuvchi qavatdir. To'r pardadagi nevrotsitlarning o'simtalari bir bog'lamga to'planib ko'rish

nervini hosil qiladi. Qolgan pardalari - o'rta va tashqi pardalar, trofik va mexanik ahamiyatga ega.



110-rasm. Ko'z taraqqiyotining sxemasi:

A, B, B, G, D - quyvon ko'zi embrional kurtagi taraqqiyotining turli bosqichlari (kesimda, Bremer bo'yicha); a - ko'z pufagi; b - ko'z bandi (poyachasi), B - ko'z qadahi; r - ko'z gavharining plastinkasi; g - ko'z gavharining pufakchasi; c - gavhar; x - shox parda; 3 - shishasimon tana; u - qovoqlar.



111-rasm. Ko'z to'r pardasi tuzilishining sxemasi:

A - to'r pardada nevrotsitlar joylashishining sxemasi (Douling va Boykot bo'yicha) - II - tayoqchali hujayra; K - kolbachali hujayra; BK - bipolyar hujayra; Gop - gorizontonal hujayralar; Am - amakrin hujayra; G - ganglioz hujayralar; B - to'r parda gistologik preparati - 1 - pigmentli epiteliy hujayralari qavati; 2 - tayoqchalar va kolbachalar qavati; 3 - tashqi chegara membrana; 4 - tashqi o'zakli qavat; 5 - tashqi to'rsimon qavat; 6 - ichki o'zakli qavat; 7 - ichki to'rsimon qavat; 8 - ganglioz qavat; 9 - nerv tolalari qavati; 10 - ichki chegara membrana.

Shox parda, ko'zning oldingi kamerasini to'ldiruvchi suyuqlik, ko'z gavhari va shishasimon tana ko'zning nur sindiruvchi muhitlarini tashkil qiladi. Yorug'lik nurlarining bu muhitlarda sinishi natija-sida to'r pardada buyum (predmet)ning tasviri hosil bo'ladi.

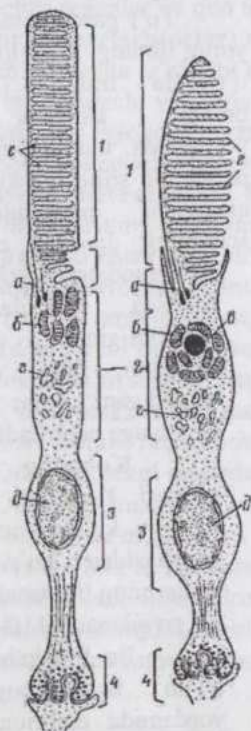
To'r pardaga tusha-digan yorug'likning intensivligi o'rtasida teshigi (qorachiq) bo'lgan kamalak parda yordamida idora qilinadi. Bu pardaning silliq muskul tolalari qisqarishi natijasida qorachiqning diametri o'zgaradi.

Akkomodatsiya yoki ko'zni fokusga to'g'rilash o'z qavariqligini o'zgartira oladigan, linza vazifasini o'taydigan, gavhar yordamida amalga oshiriladi.

**Ko'zning taraqqiyoti.** Ko'zning to'r pardasi va ko'rish nervi nerv naychasidan ko'z pufakchalarining bo'rtmalari sifatida rivojlanadi (110-rasm).

Bu pufakchalar ichi bo'sh ko'z poyachalari yordamida embrion miyasi bilan aloqada bo'ladi. Ko'z pufakchasining oldingi qismi o'z bo'shlig'i ichiga botib kiradi, natijada ikki devorli ko'z qadahi hosil

bo'ladi. Ektodermaning ko'z qadahi teshigi qarshisidagi qismi bo'rtadi va bo'g'im bo'lib ajraladi. Ana shundan ko'z gavharining pufaksimon kurtagi vujudga keladi. Dastlab ko'z gavhari ichi bo'sh epiteliyal pufakcha ko'rinishida bo'ladi. So'ngra uning orqa devori epiteliy hujayralari cho'zilib, pufakcha bo'shlig'ini to'ldirib turuvchi ko'z gavhari tolalariga aylanadi. Keyinroq ko'z qadahining ichki devori to'r pardaning ichki, tiniq, yorug'lik sezuvchi qavatiga aylanadi, tashqi devori esa to'r pardaning tashqi pigmentli qavatiga aylanadi. Ko'z qadahi-ning bandini to'r pardadan boshlanib, miyaga boradigan nerv tolalari teshib o'tadi va shunday qilib, bu band ko'rish nerviga aylanadi. Ko'z qadahini o'rab turuvchi mezenximadan tomirli parda va sklera



112-rasm. To'r parda tayoqchali (A) va kolbachali (B) fotoretseptorlari ultramikroskopik tuzilishining sxemasi:

1-tashqi segment; 2-ichki segment; 3-o'zak joylashadigan qism; 4-sinapslar zonasi; a-tukchalar; b-mitoxondriyalar; b-lipid tomchi; r- sitoplazmatik to'r; d-o'zak; e-disklar.

paydo bo'ladi. Ko'zning oldingi qismida sklera epidermal epiteliy bilan qoplangan tiniq muguz (shox) pardaga aylanadi. Taraqqiyotning ilk bosqichlarida ko'z qadahi ichiga kiradigan qon tomirlari va mezenxima embrional to'r parda bilan birgalikda shishasimon tana va rangdor (kamalak) pardani hosil qilishda ishtirok etadi. Rangdor (kamalak) pardaning ko'z qorachig'ini kengaytiruvchi va toraytiruvchi muskullari ko'z qadahi qirg'oqlaridan hosil bo'ladi va mionevral elementlar hisoblanadi.

Ko'z soqqasi. To'r parda (retina) ichki parda bo'lib, uning ko'p qismini ko'rish bo'limi tashkil etadi, qolgan qismi ko'r bo'lim bo'lib, siliar va kamalak qismlarga bo'linadi. Ko'r qism ko'ruvchi qismdan tishli (tishsimon) chekka bilan ajraladi. (111-rasm).

To'r pardaning hujayralari. To'r pardaning eng tashqi qavatida pigmentli epiteliy joy-

lashadi. Bu qavat hujayralarining ichki yuzasidan to'rt parda chuqur qavatlariga qarab o'sim-talar - "soqollar" yo'nalgan. Bu o'simtalar yorug'lik sezuvchi tayoqchali va kolbachali hujayralarni o'rab turadi. Kuchli yorug'lik ta'sirida pigment donachalari hujayra tanasidan o'sim-talarga yo'nalsa, qorong'ilikda hujayra tanasiga o'tadi va shu yo'l bilan fotoretseptorlarga tu-shuvchi yorug'likni idora qiladi. Pigmentli epiteliy hujayralari yorug'lik sezuvchi hujayralarni oziqlantirishda ma'lum ahamiyatga ega.

Navbatdagi qavat **fotoretseptorlar** - kolbachali va tayoqchali hujayralardan hosil bo'ladi. Bu hujayralar **tayoqchalar** va **kolbachalar** deyiluvchi tashqi qismlardan va o'zaklar joylashadigan ichki qismlardan iborat. (112-rasm).

Tayoqchalarda yorug'lik sezuvchi modda - **rodopsin** yoki ko'rish purpuri bo'lib, bu modda yorug'lik ta'sirida parchalanadi, qorong'ida qaytariladi (tiklanadi). Yorug'lik sezish qobiliyati kuchli tayoqchalar g'ira-shira yorug'likning kuchsiz nurlarini sezaoladi. Kolbachalar tayoqchalarga nisbatan to'rt pardada kamroq, ularada rodopsin o'rnida **iodopsin** bo'ladi, shakli konusga o'xshash. Kolbachalarning yorug'lik nurlarini sezish qobiliyati kuchsizroq, lekin ular rangni ajrata oladi.

Tayoqchali nevrotsitlarning dendriti to'rt parda pigment epiteliy hujayralarining o'simtali orasida joylashadi. Har bir o'simta (tayoqcha) tashqi va ichki segmentlarga ega bo'lib, ularni bog'lovchi qism birlashtirib turadi. Tashqi segment silindrga o'xshash va tiniq bo'ladi. Ichki segment tashqisidan uzunroq, enliroq va qoramtirroq. Elektron mikroskopiya va sitokimyo fotoretseptorlar nozik tuzilishining ko'pgina o'ziga xos tomonlarini aniqlash imkonini berdi. Tashqi segment qalinligi 14 nm, eni esa 2 mkm keladigan, o'zaro bog'lanmagan va bir-biriga qalashib yotadigan disklardan iborat. Disklar qalinligi 3 nm keladigan qo'shaloq membranadan tuzilgan. Ichki segmentning tashqi qismidagi mitoxondriyalar to'dasi bir-biriga zich tegib joylashadi. Perikarionda sitoplazmatik to'rt joylashgan. Ichki va tashqi segmentlarni bog'lovchi qismda bazal tanachadan boshlanuvchi tukchalar joylashadi. Perikariondan markaziy o'simta - neyrit boshlanib, u to'rt pardaning bipolyar nevrotsitlari bilan sipanslar hosil qiladi.

Ikkinchi xil fotoretseptorlar (kolbachalar) tuzilishi jihatdan tayoqchalarga ancha o'xshash, faqat ular qismlarining hajmi kattaroq, tashqi segment uzun bo'lib, ichkisi kengaygan. Kolbachalarning tashqi segmenti plazmolemaning invaginatsiyasi natijasida hosil bo'lgan yarim disklardan iborat. Ichki segmentdagi mitoxondriyalardan iborat ellipsoid ichida yirik lipid tomchi mavjud. Tashqi segment yarim disklarining membranalari boshqa xil ko'rish pigmenti - iodopsinga ega. Uch xil asosiy rangni sezishga moslashgan uch xil kolbachalar mavjud. Kunduzgi hayot (tirikchilik) o'tkazuvchilarda kolbachalar ko'proq, kechasi hayot kechiruvchilarda (boyqush, ko'rshapalak) ular deyarli

bo'lmaydi. Yana ham ichkariroqda **bipolyar hujayralar** joylashib, ular yorug'lik ta'sirini sezuvchi neyronlardir. Bipolyar neyronlarning dendriti to'r pardaning tashqi yuzasiga qarab yo'nalib, kolbachali va tayoqchali hujayralarning ichki qismlari bilan tutashadi, neyriti esa ichki qavatlariga borib, ganglioz qavat hujayralarida sipanslar bilan tugaydi. Bipolyar nevrotsitlarning tanasi yumaloq va asosan o'zak bilan band. Bular retseptor neyronlar bo'lib, bosh miya nervlari gangliylarining neyronlariga to'g'ri keladi, shuning uchun ular **to'r parda gangliyi** ham deyiladi.

Bu qavatning tashqi zonasida gorizontaal hujayralar ham bo'lib, ular to'r pardaning assotsiativ apparatini hosil qiladi. Bipolyar nevrotsitlar qavatining ichki zonasida yumaloq yoki noksimon shaklli, kalta o'simtalarga ega hujayralar bo'lib, ular amakrin hujayralar yoki sentrifugal bipolyar hujayralar deyiladi. Bularning o'simtali to'r pardaning ichki yuzasiga qarab yo'nalib, bipolyar va ganglioz hujayralar bilan gorizontaal assotsiativ aloqa (sinapslar) hosil qiladi.

Bipolyar hujayralardan ta'sirot ganglioz qavat hosil qiluvchi ko'rish nervining gangliyi ham deb ataluvchi **multipolyar ganglioz hujayralarga** uzatiladi.

To'r pardani miyaning tashqariga bo'rtib chiqqan qismi deb qaralsa, bu qavat oraliq miyaning assotsiativ yadrolariga to'g'ri keladi.

Yuqorida aytganimizdek, ganglioz qavat hujayralari bipolyar nevrotsitlar bilan aloqadordir. Katta va kichik ganglioz hujayralar mavjud. Katta hujayralar kamroq bo'lib, ko'rish sezgilarini o'tkaza, kichik hujayralar ko'proq bo'lib, vegetativ hujayralar hisoblanadi va uzunchoq miyadagi markazlar (yadrolar) bilan tutashadi.

Vaqtivaqti bilan ularda nevrosekretsiya yuz berib, bu sekret shishasimon tanaga o'tadi.

Ganglioz hujayralar qavatidan keyin ganglioz hujayralar neyritlaridan iborat **nerv tolalari qavati** joylashadi. Bu tolalar to'planib, ko'rish nerviga aylanadi.

**To'r parda nevrogliyasi** yuqorida ko'rib o'tilgan hujayralarni tutib turuvchi stroma hisoblanadi. Tutib turuvchi glial tola-hujayralar (Myullarning tayanch hujayralari) - to'r pardaning ichki yuzasida kengaygan asosga ega bo'lib, ingichkalashgan uchlari tolalar holida kolbachalar va tayoqchalarga yetib boradi. Bu hujayralarning o'zagi oval shaklda bo'lib, ichki o'zak qavatda yotadi. Plastinkasimon o'simtali to'r pardaning g'ovak strukturali skeletini hosil qiladi. Ichki va tashqi chegara membranalar ham shu hujayralarning o'simtaridan hosil bo'ladi. Ichki membrana nerv tolalari qavatini shishasimon tanadan chegaralab turadi, tashqi membrana esa kolbachalar va tayoqchalar ostiga joylashadi.

Shuningdek, to`r pardada astrotsitlar va mikroglia elementlari uchraydi. To`r pardaning qavatlari tashqi tomondan ichkariga qarab quyidagicha joylashadi:

1. Pigmentli epiteliy qavati;
2. Kolbachalar va tayoqchalar qavati;
3. Tashqi chegara membrana (tutib turuvchi glial tola-hujayralarning o`simtalaridan hosil bo`lgan qavat);
4. Tashqi o`zakli qavat (kolbachalar va tayoqchalarning o`zaklari joylashgan qavat);
5. Tashqi to`rsimon qavat (kolbachalar va tayoqchalarning ichki tolador bo`limlari bipolyar hujayralarning dendritlari bilan sinapslar hosil qiladigan qavat);
6. Ichki o`zakli qavat (bipolyar, gorizontaal, sentrifugal amakrin hujayralar, tutib turuvchi tola-hujayralarning o`zaklari joylashgan);
7. Ichki to`rsimon qavat (bipolyar hujayralar neyritlarining va ganglioz hujayralar dendritlarining tarmoqlari joylashgan qavat);
8. Ganglioz qavat (multipolyar ganglioz hujayralar joylashgan qavat);
9. Nerv tolalari qavati (ganglioz hujayralarning neyritlaridan iborat);
10. Ichki chegara membrana (tutib turuvchi glial tola-hujayralarning o`simtalaridan hosil bo`lgan);

Shuni qayd qilish kerakki, to`r pardaning turli qismlari bir xil ahamiyatga ega emas, binobarin, turlicha gistologik tuzilishga ega. Predmet (buyum)ning tasviri tushadigan markaziy qism - eng yaxshi ko`rish oblasti hayvonlarda to`r pardaning markaziy qismi, odamda - **sariq dog`** deyiladi. Bu joyda yorug`lik sezuvchi hujayralarning eng ko`p konsentratsiyalanishi kuzatiladi. To`r pardadan ko`rish nervi chiqadigan joy **ko`r dog`** deb atalib, bu yerda nerv tolalari qavati maksimal qalinlikka ega va yorug`lik sezuvchi hujayralar bo`lmaydi. Oldinga tomon, to`rsimon pardaning kamalak qismiga qarab borgan sari nerv hujayralarining o`rnini tutib turuvchi glial-tola hujayralar ola boradi, tishli chekka, siliar va kamalak qismlarda umuman nevronlar yo`q.

**Ko`rish analizatori.** Tayoqcha va kolbachalar (fotoretseptorlar) qabul qilib olgan yorug`lik ta`sirotlari to`r pardaning bipolyar nevrotsitlariga, ulardan ganglioz nevrotsitlarga, keyin esa ganglioz nevrotsitlarning, ko`rish nervi tarkibidagi neyritlari bo`ylab miyaga yo`naladi. Miya qutisi ichida ko`rish nervlarining tolalari o`zaro kesishib, qisman qarama-qarshi tomonga o`tganligi uchun har bir ko`z miyaning har ikkala yarim sharlari bilan bog`langan bo`ladi. Tolalar kesishib, qarama-qarshi tomonlarga o`tgach, ko`rish yo`llari hoida ko`rish tepachalariga boradi. Ko`rish tepachasidagi nevrotsitlarning o`simtalari po`stloqning ensa oblastiga boradi. Shunday qilib, ko`rish analizatori birlamchi

sezuvchi hujayralar - tayoqcha va kolbachalardan tashqari yana uch xil: bipolyar, ganglioz va ko'rish tepachasida joylashgan nevrotsitlarga ega.

Ko'zning o'rtangi pardasi uch qism: qon tomirli parda, siliar yoki kipriksimon tana (*corpus ciliare*) va rangdor yoki kamalak parda (*iris*)ga bo'linadi.

**Tomirli parda** (*chorioidea*) qon tomirlariga boy, pigmentli to'qima bilan aralashgan biriktiruvchi to'qima tolalaridan iborat to'rdir. Tashqi va ichki tomondan bu parda maxsus plastinkalar yordamida sklera va to'r parda bilan tutashgan bo'ladi.

Tashqi tomondan hisoblaganda tomirli pardada to'rt qavat farq qilinadi:

1. Tomir usti plastinka (*lamina fussa sclerae*) elastik tolalar va plastinkalar to'ri bo'lib, pigment hujayralarga ega va qon tomirli pardani sklera bilan tutashtiradi;

2. Tomirli yoki asosiy plastinka (*lamina vasculosa*) xuddi avvalgi plastinkadagidek biriktiruvchi to'qimadan tuzilgan, qon tomirlarining qalin to'riga ega, pigmentga boy va eng qalin qavat;

3. Gomogen modda bilan o'ralgan kapillyarlarning qalin to'ridan iborat kapillyarlar plastinkasi (*lamina choriocapillaris*);

4. Juda yupqa, gomogen bo'lib ko'rinadigan nozik tolali parda - shishasimon plastinka (*lamina basilaris*).

Tomirli plastinka va kapillyarlar plastinkasi orasida yirtqich hayvonlarda tomirsiz, hujayralardan iborat qavat bo'lib (*tapetum cellulosum*), bu qavat qorong'ida ko'zga tushgan yorug'likdan nurlanadi (ya'ni hayvonning ko'zi "yonadi"), tuyoqlilarda fibroz qavat (*tapetum fibrosum*), cho'chqalarda elastik tolalar qavati bo'ladi.

Tomirli parda to'r pardaning oziqlanishi va ko'z ichidagi bosimni regulyatsiya qilishda katta ahamiyatga ega.

**Siliar tana** (*corpus ciliare*) - ko'z gavharini fiksatsiya qilish va uning shaklini o'zgartirish vazifasini bajarib, gavharni o'rab turuvchi belbog'cha holidadir.

Siliar tana ikki qismga: silliq qism - siliar halqa va markaziy, burmalar bilan qoplangan qismi - siliar tojga bo'linadi.

Siliar xalqa o'z tuzilishi bilan tomirli pardaga o'xshash, bu yerda faqat kapillyarlar plastinkasi yo'q.

Siliar toj siliar xalqaning davomi bo'lib, radial burmalar siliar (kipriksimon) o'simtalarga ega. Siliar o'simtalarning ko'z gavhariga qaragan qismi qalinlashgan bo'lib, ularning asosi qon tomirlariga boy biriktiruvchi to'qimadan iborat. Sklera bilan siliar tana oralig'idagi uchburchak shaklidagi

joyda silliq muskuldan iborat siliar muskul joylashadi.

Siliar tananing oldingi yuzasida halqa shaklidagi siliar chigal bo'lib, u siliar tana va uning muskulini, kamalak parda, shuningdek qon tomirlarini nervlar bilan ta'minlaydi. Siliar tana faqat parasimpatik innervatsiyaga ega.

**Kamalak parda** (rangdor parda, yoy parda - *iris*) o'rtangi pardaning shox parda ostidagi oldingi qismi bo'lib, ko'z qorachig'ini kengaytirish va toraytirish yo'li bilan ko'z soqqasi ichiga tushayotgan yorug'lik miqdorini idora qiladi.

Kamalak parda va shox parda o'rtasida ko'zning oldingi kamerasi, kamalak parda va gavhar o'rtasida ko'zning orqa kamerasi bo'lib, ular ko'z qorachig'i yordamida o'zaro tutashgan va suyuqlik ("namlik") bilan to'lgandir. Kameralar devorining ichki yuzasi berk bo'shliqlarni qoplagani uchun *endoteliy* deb ataluvchi, lekin endoteliyning biologik xossalariga ega bo'lmagan to'qima bilan qoplangan.

Kamalak pardaning asosi silliq muskul va biriktiruvchi yumshoq, ot, sigir va cho'chqada - zichroq to'qima bo'lib, unda tashqaridan sanaganda quyidagi qavatlar mavjud:

1. "Endoteliy" va tashqi chegara qavat (asosiy modda va fibrotsitlar);
2. Biriktiruvchi to'qimadan iborat asosiy plastinka. Bu qavatda silliq muskul tolalari bo'lib, qorachiqning sfinkteri va dilatatorini hosil qiladi. Keyin ichki chegara qavat (asosiy modda va fibrotsitlar) joylashadi;
3. Bir qator ko'p qirrali, pigmentga ega yirik hujayralardan iborat to'rt pardaning kamalak qismi. Bu hujayralar to'rt parda pigmentli epiteliy qavatining davomidir.

Kamalak pardada tarqoq joylashgan ko'p sonli qon tomirlari va nervlar bor. Kamalak parda qavatlarida turli miqdorda pigment hujayralar bo'lib, ular ko'zning rangini belgilaydi.

Ot va kavsh qaytaruvchilarda qorachiqning yuqorigi chetida kamalak (rangdor) pardaning biriktiruvchi to'qimadan iborat, qon tomirlari va kuchli pigmentlangan hujayralar saqlovchi, o'smalari mavjud.

Ko'zning tashqi pardasi ikki bo'lim: mexanik ahamiyatga ega bo'lgan ko'z soqqasining zich pardasi - sklera va tiniq bo'lim - shox pardadan iborat.

**Sklera** (*sclera*) - oqish parda yuza qismi biriktiruvchi yumshoq to'qimaga aylanuvchi biriktiruvchi zich to'qimadan iborat.

**Shox parda** (*cornea*) tashqi tomondan ko'p qatlamli yassi epiteliy; ichki tomondan "endoteliy" bilan qoplangan bo'lib, uning asosi yoki xususiy qavatini biriktiruvchi zich to'qima tashkil qiladi.

Xususiy qavatning har ikkala tomonida bazal membrana: tashqi tomonda oldingi chegara plastinkasi, ichki tomonda orqa (keyingi) chegara

plastinkasi joylashadi. Shunday qilib, shox parda besh qavatga ega.

Shox parda nerv elementlariga boy bo'lsa, qon kapillyarlari faqat tor-gina chekka zonada uchraydi.

**Ko'z gavhari** (*crystallina*) kapsula, epiteliy va xususiy moddadan ibo-rat.

Gavharning kapsulasi yupqa, tiniq, elastiklikka ega, kutikulaga o'xshash parda.

Gavharning epiteliyi gavhar pufakchasining old devorchasidan kelib chiqadi. Uning hujayralari taraqqiyot jarayonida past bo'yliga aylanib, gavharn-ing oldingi yuzasida joylashadi. Gavharning chetiga yaqinlashgan sari epiteli-ning bo'yi baland bo'la boradi va hujayralar meridional holatni egallab, asta-sekin gavhar tolalariga aylanadi.

Gavharning xususiy moddasi olti qirrali, mutlaqo tiniq, juda cho'zilgan tayoqchalar - tolalardan iborat.

Gavhar pufakchasi orqa devorining epiteliy hujayralari taraqqiyot ja-rayonida cho'zilib uzunlashadi va gavhar pufakchasi ichini batamom to'ldirib, gavhar tolalariga aylanadi. Bu tolalarning ayrimlari o'zakka ega, ayrimlari (ko'proq markazda joylashganlari) o'zaksizdir.

Gavhar qon tomirlari va nervlarga ega emas.

Tashqi chekkasi siliar muskulga, ichki chekkasi gavharga tutashadigan tolador xalqa - siliar pay gavharni fiksatsiya qilib turadi.

Shishasimon tana (*corpus vitreum*) har tomonlama yo'nalgan, juda in-gichka tolalardan tuzilgan, tolalar orasida suvsimon suyuqlik bor. Shishasimon tanada donadorlik mavjud bo'lib, elektron mikroskopning ko'rsatishicha ular kattaligi  $10 \text{ \AA}^0$  keladigan mayda, gialuron kislotaga ega zarrachalardir.

Ko'z soqqasining suyuqliklari yorug'lik nurini sindiruvchi muhit bo'lishi bilan birga ko'z ichidagi bosimning doimiyligini ta'minlaydi. Ko'z soqqasining tomirlar sistemasi uning hamma pardalari uchun oziqlanish manbai bo'lib, shuningdek, ko'z soqqasining suyuq muhitlarini hosil qiladi. Ko'z qonni to'r pardaning markaziy arteriyasi va siliar arteriyalardan oladi. Birinchi arteriya to'r pardani, keyingilari esa asosan tomirli parda va sklerani oziqlantiradi. Ko'z soqqasida limfa tomirlari bo'lmasdan, limfa sistema limfa bo'shliqlaridan iborat.

**Ko'z soqqasining yordamchi apparatlari.** Qovoqlar - terining bur-masi bo'lib, himoya vazifasini amalga oshiradi va tashqi teridan iborat qismi yupqa, boshqa joylar terisidek tuzilgan, gardishi 2-3 qator sezuvchi junlar - kipriklarga ega. Qovoqlarning ko'z soqqasiga qaragan ichki yuzasida teri o'miga shilliq parda - kon'yunktiva bor.

Qovoqlar terisi ostida oz miqdorda teri osti kletchatkasi, undan chuqur-

roqda esa ko`ndalang-targ`il muskuldan iborat qovoqning aylana muskuli joylashadi. Navbatdagi qavat fassiya bo`lib, unda qovoqlarni ko`taruvchi-tushiruvchi muskullarning paylari yotadi. Qovoqlarning gardishiga yaqinlashgach fassiya o`mida birktiruvchi zich to`qimadan iborat tarsal plastinka hosil bo`ladi. Bu plastinkada ko`zni moylovchi suyuqlik ishlab chiqaruvchi, moy bezlariga o`xshash, tarmoqlangan alveolyar bezlar - torsal bezlar mavjud.

Ko`nyunktiva asosini birktiruvchi to`qimadan iborat xususiy plastinka tashkil qilib, ko`pincha limfatik tugunchalarga ega. Uni ot va yirtqichlarda ko`p qatlamli prizmatik, kavsh qaytaruvchilar va cho`chqada qadahsimon hujayralarga ega aralash epiteliy qoplaydi. Ko`z soqqasiga o`tish bilan ko`zning shox pardasida epiteliy ko`p qatlamli yassiga aylanadi.

Uchinchi qovoq ko`nyunktivaning burmasi bo`lib, ot, cho`chqa va mushukda elastik, boshqa hayvonlarda gialin tog`ayga ega. Qovoqlar nerv elementlariga boy.

**Ko`z yosh apparati.** Ko`z yoshi bezi murakkab naycha-alveolyar bez bo`lib, uning chiqaruv yo`llari yuqorigi qovoq ko`nyunktivasining burmasiga yaqin joyda ochiladi. Chiqaruv yo`llar ikki qavatli kubik yoki prizmatik epiteliy bilan qoplangan, yo`l diametri kichiklashishi bilan epiteliy bir qavatliga aylanadi, past bo`yli kubiksimon bo`lib qoladi. Bo`shlig`i tor oraliq bo`limlarga kelib, epiteliy deyarli yassiga aylanadi.

Sekretor bo`limlarning ko`z yoshi ajratadigan hujayralari yumaloq, markazda joylashgan o`zak va oksifil bo`yaladigan sitoplazmaga ega. Kavshovchi mayda hayvonlarda va yirtqichlarda ayrim hujayralar sitoplazmasi bazofil bo`lib, shilliq kiritmaga ega. Cho`chqada sekretor bo`limlar faqat shunday hujayralardan tuzilgan.

Ko`z yoshi bezida ko`p miqdorda uchrovchi nerv elementlari qon tomirlari, birktiruvchi to`qima va bez hujayralari bilan bog`langan.

Ko`z yoshi tepachasi yuzasida qadahsimon hujayralari bo`lgan ko`p qatlamli yassi epiteliy bilan qoplangan. Ot, qoramol va itda birktiruvchi to`qimadan iborat asosiy plastinkada limfatik tugunchalar, ot va itda, bundan tashqari, qo`shimcha ko`z yosh bezchalari uchraydi.

Ko`z yoshi kanalchalari ko`p qatlamli yassi (otlarda prizmatik) epiteliy bilan qoplangan.

Ko`z yoshi xaltasi ichki tomondan ko`p qatlamli yassi, cho`chqada esa o`tib turuvchi epiteliy bilan qoplangan. Birktiruvchi to`qimadan iborat asosi limfoid to`qimaga boy.

Ko`z yoshi-burun kanali ko`p qatlamli prizmatik epiteliy bilan qoplangan. Xususiy plastinkasi limfatik tugunchalarga ega bo`lib, venoz chatishma (to`r)ga boy.

## MUVOZANAT VA ESHITISH ORGANI

Quloq muvozanat va eshitish organi bo'lib xizmat qiladi. Tana fazodagi holatining o'zgarishi yoki tovush to'lqinlari quloq ichidagi suyuqlikning harakatini vujudga keltirib, bu suyuqlik o'z navbatida sezuvchi hujayralarning tukchalarini qitiqlashi sezgi hosil qiladi.

Eshituv va muvozanat organlari vazifasining o'xshashligi ularning morfologik yaqinligida, ya'ni bir kompleksga birikishida ham o'z ifodasini topadi. Bu organ umurtqasizlarning **statotsist** deb ataladigan, ichi suyuqlik bilan to'lgan epitelial pufakchasining evolyutsiyasi natijasida kelib chiqadi. Statotsist hujayralarining ichki yuzasida tukchalar, pufakcha ichida esa ohak tanacha - **statolit** bor. Tananing fazodagi holati o'zgarishi statolitning harakati va sezuvchi hujayralar tukchalarining tebranishiga sabab bo'ladi.

Quloq uch qism: tashqi, o'rta va ichki quloqdan iborat.

Tashqi quloq quloq suprasi va tashqi eshituv yo'lidan, o'rta quloq nog'ora bo'shlig'i va eshitish suyakchalari - bolg'acha, sandon va uzangi suyakchalaridan tashkil topadi.

Tashqi quloq o'rta quloqdan nog'ora parda yordamida ajralib turadi, o'rta quloq eshitish nayi (Yevstaxiy nayi) orqali halqum bilan tutashadi.

Ichki quloq **suyak labirint** va uning ichiga joylashgan **parda labirintdan** iborat. Suyak labirint chakka suyagi tosh bo'limi qoyali qismi ichiga joylashgan bo'shliqlar va kanallar sistemasidir. O'rta va ichki quloq orasidagi to'siqda biriktiruvchi to'qimadan iborat yupqa parda bilan qoplangan oval va yumaloq teshik ("darcha")lar mavjud. Suyak labirintda uch bo'lim: suyak chig'anoq'i, bir-biriga perpendikulyar ravishda joylashgan uchta yarim doira kanallar va dahliz farq qilinadi.

Suyak labirint ichidagi parda labirint tarkibiga **muvozanat organi** - parda yarim doira kanallar, oval hamda yumaloq xaltachalar va parda chig'anoqdan iborat **eshituv organi** kiradi. Parda yarim doira kanallar suyak yarim doira kanallar ichida, oval hamda yumaloq xaltachalar dahliz ichida, parda chig'anoq suyak chig'anoq ichida joylashadi. Suyak va parda labirint orasida perilimfa bilan to'lgan joy ("bo'shliq") qoladi. Bu "bo'shliq" bosh miyaning parda osti "bo'shliqlari" bilan tutashgandir. Parda labirintning ichi endolimfa bilan to'lgan.

**Quloqning taraqqiyoti.** Quloqning taraqqiyoti keyingi miya pufagi zonasida ektodermadan eshitish chuqurchasi hosil bo'lib, keyin uning eshitish pufakchasiga aylanishidan boshlanadi. Boshda bu pufakcha endolimfatik yo'l orqali tashqi muhit bilan tutashib turadi. Pufakcha ajralgandan keyin endolimfatik yo'l uzun, uchi berk o'sma shaklini oladi.

Yeshituv pufakchasining epiteliotsitlari orasida uchida tukchalari

bo'lgan eshituv hujayralari paydo bo'ladi. Ular yonma-yon hosil bo'layotgan spiral gangliyning bipolyar nevrotsitlari dendritlari bilan aloqada bo'ladi. Pufakchanning bir qismida eshituv hujayralari kelajakda muvozanat organi kurtagiga aylanuvchi orolchalar, boshqa joyida eshituv kurtagini hosil qiluvchi tasmacha holda joylashadi. Eshituv pufakchasi ikkiga bo'linib, yuqorigisi bachadoncha (utrikulyus) va uchta, ampulasimon kengaygan qismi bor, yarimdoira kanallarni, pastkisi xaltacha va u bilan tutashgan o'sma hosil qiladi. Bir uchi berk bu o'sma uzayib va spiral shaklida o'ralib, chig'anoq kanaliga aylanadi. Xaltacha, bachadoncha va ampulalar epiteliy qavatida retseptor hujayralar joylashgan qismlar, chig'anoq kanali bazal qismida tasmacha shaklida joylashuvchi va spiral organ tarkibiga kiruvchi sezuvchi hujayralar taraqqiy qiladi. Atrofdagi mezenximadan ichki quloq murakkab konfiguratsiyasini takrorlovchi tog'ay, keyin suyak labirint hosil bo'ladi.

**Tashqi quloq.** Quloq suprasi jun, yog` va ter bezlariga ega teri bilan qoplangan elastik tog'aydan iborat. Quloq suprasiga quloq suprasini harakatga keltiruvchi ko'ndalang-targ'il muskullar tutashadi.

Tashqi eshitish yo'li ich tomondan quloq suprasi terisining davomi bilan qoplangan. Boshlang'ich qismida bu teri junga ega. Bu yo'lining devorida quloq "kiri" (teri moyi, pigment va shilliqdan iborat massa) ishlab chiqaruvchi bezlar bor. Tashqi eshitish yo'lining asosini gialin va tolador tog'ay orolchalariga ega bo'lgan elastik tog'ay naycha tashkil qiladi. Bevosita tohsimon suyakka o'tuvchi qismi suyak to'qimadir.

**O'rta quloq.** Nog'ora bo'shlig'i yupqa, suyak jildiga tutashib ketuvchi biriktiruvchi to'qimadan iborat, ikki qavatli kubik, ayrim joylarda prizmatik epiteliy bilan qoplangan shilliq pardaga ega. Quloq suyakchalari ham shunday parda bilan qoplangan. Epiteliy ostida kapillyarlarning to'ri, ganglioz hujayralarga ega nerv chigali uchraydi.

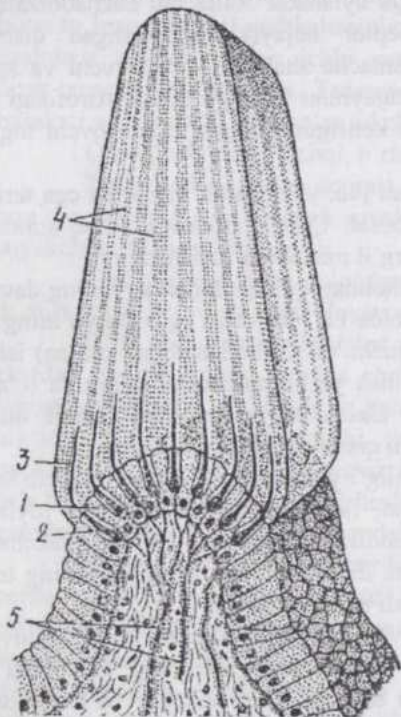
Nog'ora parda tashqi quloq va ichki quloqni ajratib turadi va tovush to'lqinlarining tebranishini eshitish suyakchalariga uzatadi. Bu parda biriktiruvchi zich tolador to'qimadan tuzilib, tashqi eshituv yo'li tomonda yupqa ko'p qatlamli yassi epiteliy, nog'ora bo'shlig'i tomonda bir qatlamli yassi, chet qismi tebranuvchi epiteliy bilan qoplangan.

Quloq (eshituv) suyakchalari tovush to'lqinlarini nog'ora pardadan oval teshik va perilimfaga uzatadi. Ular plastinkali suyakdan tashkil topib, bo'g'in yuzalarida tog'ay qoldig'iga egadir. Bu suyakchalarning muskuli ko'ndalang-targ'il muskul bo'lib, tovush to'lqinlarining kuchini oshiradi, shuningdek eshituv organini o'ta kuchli ta'sirlanishdan saqlaydi.

Eshituv nayi o'rta quloqni halqum bo'shlig'ining burun qismi bilan tutashtiradi. Bu bilan nog'ora pardaga havoning bosimi muvozanatlashib

turadi. Eshitish nayi nog'ora bo'shlig'i yaqinida suyak, halqum tomonda tog'ay devorga ega, shilliq pardasi ko'p qatorli tebranuvchi epiteliy bilan qoplangan, bodomchalar va shilliq bezchalarga ega. Tog'ay devorda tog'ayning hamma xillari uchraydi. Devorda ko'plab qon tomirlari va uncha katta bo'lmagan gangliylarga ega nervlar bor.

Havo xaltasi bir tuyoqlilar eshitish nayining yupqa devorli kengaygan qismidir. Shilliq pardasining epiteliy qavati eshitish nayinikidan qalin, xususiy qavatida esa elastik tolalar, bezlar ko'p, halqum yaqinida ayrim-ayrim silliq muskul tolalari bor.



113-rasm. Ampula cho'qqisi (qirras) tuzilishining sxemasi (Kolmer bo'yicha):

1-suyab turuvchi epiteliotsitlar; 2-tukchali retseptor hujayralar; 3-retseptor hujayralarning tukchalari; 4-gumbaz shaklidagi dirildoqsimon modda; 5-nerv tolalari.

**Ichki quloq.** Muvozanat organi. Parda yarim doira kanallar oval xaltachaning o'smasi sifatida taraqqiy qiladi. Ular suyak yarim doira kanallar ichida eksentrik joylashadi, ya'ni faqat bir tomondan suyakka tegib yotadi. Parda yarim doira kanallar yupqa tolador xususiy pardadan iborat, tashqi tomondan ko'z kameralaridagidek "endoteliy" bilan qoplangan. Suyak kanallarining suyak jildi ham "endoteliy" bilan qoplangan. Parda yarim doira kanallarining ichi bazal membranaga ega bo'lgan bir qatlamli yassi epiteliy bilan qoplangan. Har bir kanal o'z asosida kengayib ampula hosil qiladi. Shu joyda qirra yoki tojdevorning ichki bo'rtmasi hosil bo'ladi. Qirra kanal yotgan tekislikka perpendikulyar tekislikda yotadi. Ichki tarafdin qirrani tayanch va tukchali hujayralardan iborat sezuvchi epiteliy qoplab turadi. (113-rasm).

Tayanch hujayralar chu-qurroq, bevosita bazal membranada yotadi, ammo o'zlarining cho'zinchoq tanasi bilan epiteliyning yuzasigacha boradi. Qirra

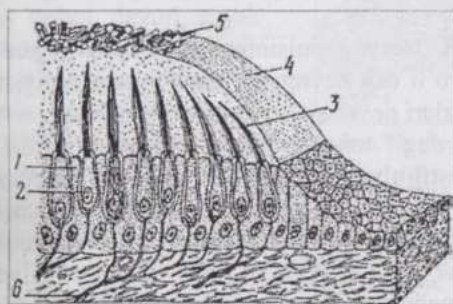
chetida ushbu hujayralar-ning bo'yi pasayib asta-sekin yarim doira kanal-larning yassi epiteliyiga aylanadi. Epiteliy hujayra-larning yuzasida mikro-vor-sinkalar hosil bo'ladi. Tayanch hujayralarning ora-larida past bo'yi tukchali hujayralar yakka-yakka joy-lashadi. Ularning asoslari bazal mem-branadan yuqo-rroq yotadi, uchlari esa epiteliy yuzasiga etib boradi. Har bir hujayra uzun tukcha bilan tamom bo'ladi. Bu tukchalar epiteliy ustidagi qirra dirildoq moddasining kanalchalariga kirib turadi. Dirildoq modda tayanch hujayralar tomonidan ishlab chiqarilib, kupula nomini oladi va uni o'ziga xos kutikula deb qaraladi.

Shakliga ko'ra ikki tipdagi tukchali hujayralarni farq qilish mum-kin. Ularning bir xili kosacha holidagi perisellyulyar bilan o'ralgan, kontakt yuzasi katta bo'lgan sinaps hosil qiluvchi yumaloq, keng asosga ega. Ikkin-chi xili prizma shaklida bo'lib, kontakt yuzasi ancha kichik.

Ampulaning biriktiruvchi to'qimasida ko'plab nerv tolalari bo'lib, ularning tarmoqlari epiteliy hujayralari orasiga kiradi va tukchali hujay-ralarda tamom bo'ladi.

Tananing fazodagi holati (muvozanat) o'zgarsa, parda yarim doira kanallar ichidagi endolimfa harakatga kelib, tukchali hujayralarning tuk-chalari tebranadi. Qator fiziko-kimyoviy, kimyoviy jarayonlar, shuningdek, hujayradagi fermentlarning faolligi o'zgarishi natijasida nerv impulsi yu-zaga kelib, yuqorida qayd qilingan sinapslarga uzatiladi.

Parda yarim doira kanallar, harakatning tezlashishi va sekinlashu-vini, shuningdek, aylanma harakatda tananing fazodagi holati o'zgarishini



114-rasm. Statik dog' tuzilishining sxemasi  
(Kolmer bo'yicha):

1-suyab turuvchi hujayralar; 2-retseptor hujayralar; 3-  
retseptor hujayralarning tukchalar; 4-dirildoqsimon modda;  
5- otolitlar; 6-nerv tolalar.

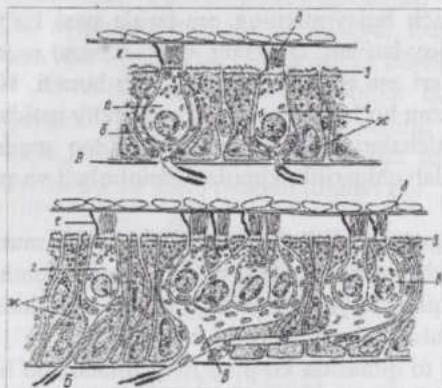
tayanch hujayralar va ikki tip tukchali hujayralar bor.

Birinchi tip hujayralarning noxsimon, keng va yumaloqlangan aso-

sezadi; bunda aylanish qaysi kanal tekisligida yuz bersa nerv impulsi shu kanalda yuzaga keladi.

Oval (*utriculus*) va yumaloq (*sacculus*) xal-tachalar devorining strukturasi parda yarim doira kanallarnikiga o'xshash. Bu yerda ham sezuvchi mosla-malar - **statik dog'lar** mavjud bo'lib, (114-rasm) ular-ning tuzilishi qirraning tuzilishiga o'xshab ketadi:

sigga kelib tutashuvchi nerv tolalari kosachasimon apparat hosil qiladi (115 rasm).



115-rasm. Makula (static dog) hujayralari ultramikroskopik tuilishining sxemasi (A-sut emizuvchilarda, B-qushlarda):

a-I-tipdagi retseptor hujayra; b-efferent nervning kosachasimon oxiri (termi-nali); n-nerv tolalarining qushlar makulasidagi ko'p hujayrali kontaktlari (sinapslari); 2-II tipdagi tukchali retseptor hujayralar; d-harakatlanmaydigan tukchalar (stereotseliylar); e-harakatchan tukcha (kinotsiliy); ж-suyab turuvchi hujayralar va 3-ularning mikro-vorsinkalari.

Bu apparat ma'lum joylarda retseptor hujayra bilan sipanslar hosil qiladi. Prizmatik shakldagi ikkinchi xil hujayralarning asosiga afferent hamda efferent nerv terminallari bevosita tutashadi va xarakterli sinapslar hosil qiladi. Tukchali sensor hujayralarning uchida 60-80 harakatsiz tukchalar - **stereotsiliylar** va bitta harakatchan tukcha - **kinotsiliy** joylashadi. Dirildoq modda plastinka shakliga ega. Hujayralar yuzasidan ma'lum bir uzoqlikda dirildoq moddada kalsiyning fosfat va karbonat tuzlariga to'yingan donachalar - **otolitlar** (statokoniylar) uchraydi. Oval va yumaloq xaltachalardagi otolitlar va tukchali hujayralar boshning fazodagi holati o'zgarishini qabul qiladi.

**Muvozanat analizatori.** Nerv impulsining muvozanat organidan po'stloqqacha bosib o'tadigan yo'li uch nevrotsit: vestibulyar gangliy, vestibulyar yadro va ko'rish tepachalari nevrotsitlaridan iborat zanjiridir.

"Statik qirra" va "statik dog" tukchali hujayralarining atrofiga tarqoqlanadigan nerv tolalari **vestibulyar gangliyda** joylashgan sezuvchi bipolyar nevrotsitlarning dendritlaridir. Bu gangliy ichki eshituv yo'lida vestibulyar nervda joylashgan. Gangliy nevrotsitlarining neyriti vestibulyar nerv tarkibida, keyin vestibulyar nerv chig'anoq nervi bilan qo'shilgach, stato-akustik nerv tarkibida uzunchoq miyaga qarab yo'naladi va **vestibulyar yadro** nevrotsitlarida tamom bo'ladi. Vestibulyar yadro nevrotsitlarining o'simalari nevrotsitlari po'stloq nevrotsitlari bilan tutashuvchi ko'rish tepachalariga tomon yo'nalgandir.

**Eshituv organi.** Suyak chig'anog'i diametri uch tomondagi ko'r qismiga qarab torayib boruvchi chakka suyagi tosh bo'limi ichidagi spiral kanaldir. Kanal otda va mayda kavshovchilarda 2,25, yirtqichlarda 3, yirik

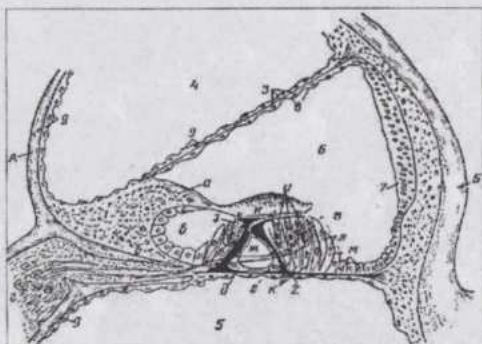
kavshovchilarda 3,5 va cho`chqada 4 marta buraladi. Kesmalarda chig`anoq kanali va unda joylashgan eshituv organi bir necha marta uchraydi. Suyakning atrofida kanal aylanadigan (buraladigan) qismi **chig`anoq o`qi** deyiladi.

Chig`anoq kanalining bu o`qqa qaragan devori **ichki**, unga qarama-qarshi tomoni **tashqi devor** deyiladi. Ichki devordan chig`anoq kanal ichiga yo`naluvchi va chig`anoq o`qi atrofida o`raluvchi plastinkali suyak o`simta - **spiral plastinka** ajraladi. Spiral plastinka chig`anoq kanalining tashqi devorigacha yetib bormasdan, u bilan faqat biriktiruvchi to`qima vositasida tutashib turadi. Spiral plastinka suyak chig`anoq kanalining tor va berk (ko`r) uchiga biroz yetmaydi. Ko`ndalang kesimda kanal noto`g`ri oval shaklida bo`lib, "8"ni eslatadi.

Chig`anoq o`qining suyak to`qimasida nerv hujayralarining to`plami - **spiral gangliy** joylashib, u spiral shaklida cho`zilgandir.

Parda chig`anoq (116-rasm) ham spiral kanal, lekin biriktiruvchi to`qimadan iborat devorga ega.

Uning asosi bo`lib, spiral plastinka va uning davomi-birikti-ruvchi to`qimadan iborat **asosiy (bazi-lyar) plastinka** xizmat qiladi. Bazilyar plas-tinka - suyak chig`anoq tashqi devori suyak jildidan hosil bo`lgan spiral payga tutashadi. Parda chi-g`anoqning tashqi de-vori suyak chig`anoq devori bilan tutashib ketadi, uchinchi devor xizmatini vestibulyar plastinka o`taydi. Shunday qilib, ko`ndalang kesimda parda chig`anoq uchburchak shaklidadir. Parda



116-rasm. Chig`anoq gajak qismi ko`ndalang kesimi tuzilishining sxemasi:

A-spiral plastinka; 1-limb; 2-vestibulyar labirint; 6-nog`ora labirint; a-spiral tarnovcha; 2-spiral gangliy; B-spiral nay; 2-bazilyar membrana; 3-vestibulyar membrana; 4- vestibulyar narvon; 5-nog`ora narvon; 6-chig`onoqning parda kanali; 7-tomirli tasmacha; 8-bir qavatli yassi epitelii; 9-endotelii; B-spiral organ (Kortiy organi); n-ichki ustun hujayra; ж-tunnel; 3-ichki tukchali hujayra; n-tashqi tukchali hujayralar; k-tashqi falangali hujayralar; n-tashqi chegara-hujayralar; m-tashqi suyak turuvchi hujayralar; n-kutikulyar qoplovchi plastinka (N.A.Kozlov rasmi).

chig`anoq spiral va bazilyar plastinkaga tayanib, suyak chig`anoq kanalini 2 qavat: **dahliz narvoni** (*scala vestibule*) va **nog`ora narvoni** (*scala tympani*)ga bo`ladi; dahliz narvoni vestibulyar plastinkaga tegib turadi, nog`ora

narvoni esa bazilyar plastinka ostida joylashadi.

O`rta va ichki quloq chegarasida dahliz narvoni oval “darcha” bilan, nog`ora narvoni yumaloq “darcha” bilan nog`ora bo`shlig`idan ajralib turadi. Uzangichaning tebranma harakati oval “darcha” orqali dahliz narvoni perelimfasiga o`tkaziladi. Dahliz narvoni chig`anoq kanalining ko`r uchida nog`ora narvoni bilan tutash bo`lgani uchun perilimfaning tebranishi bu yoqqa ham tarqalib, chig`anoq asosiga qaytadi va yumaloq “darcha”ga etib keladi. Oval “darcha”ning pardasiga uzangicha urilgan vaqtda yumaloq “darcha”ning pardasi nog`ora bo`shlig`i tomonga bo`rtib chiqishi perilimfaning tebranma harakatini keltirib chiqaradi.



117-rasm. Spiral organ hujayralarining apical yuzasi. Rastrlovchi electron mikroskopda olingan mikrofotografuya x2500 (K.Koychev preparati):

1-tashqi sezuvchi tukchali hujayralar; 2- ichki sezuvchi tukchali hujayralar; 3-suyab tuzuvchi hujayralarning chegaralari.

Bu epiteliy vestibulyar plastinka epiteliyining davomi bo`lib, boshqa epiteliylardan qon kapilyarlarining zich to`riga egaligi bilan farq qiladi. Bu yerda endolimfa sekretsiyasi yuz beradi, degan taxminlar bor.

Bazilyar plastinka biriktiruvchi to`qima-an tuzilgan. Uning tolalari o`z xususiyalariga ko`ra elastik tolalarga yaqin. Parda chig`anoq bo`shlig`i

Narvonlar devori “endoteliy” bilan qoplangan. Vestibulyar plastinka juda yuqqa biriktiruvchi to`qima pardadan tuzilgan bo`lib, yirik kavshovchilarda qon tomirlariga ega. Bu plastinkaning ikki chekkasi suyak jildiga o`tadi. Plastinkaning ichki yuzasi bir qatlamli yassi epiteliy, tashqi yuzasi esa, yarim doira kanallardagi kabi “endoteliy” bilan qoplangan. Parda chig`anoqning tashqi devori suyak chig`anoq devorining suyak jildi bilan qo`shilib o`sib ketgan bo`lib, noto`g`ri shakldagi baland bo`yli hujayralardan iborat epiteliy bilan qoplangan.

tomondan elastik tola-lar qavati **spiral organi**ni hosil qiluvchi bazal membrana va epiteliy bilan qoplangan.

**Spiral organ** eshitish retseptori bo'lib, eshitish va tayanch hujayralar kompleksidir. Uning ustida qoplovchi plastinka yotadi. Peri-limfa va eshitish suyak-chalari orqali bu yerga uzatiluvchi tovush to'l-qinlari bazilyar plastinka va shu bilan birga, butun spiral organning tebranishini yuzaga keltiradi. Bu tebranishlar tovush to'lqinlarining kuchi va chastotasiga bog'liq bo'lib, eshitish hujayralarida murakkab sitokimyoviy yo'llar bilan nerv impulsiga aylanadi. Eshitish hujayralarining submikroskopik tuzilishi (117-rasm) bu to'g'rida dalolat berib turibdi. Gistokimyoviy tekshirishlar fermentlarning joylashishi va tovush ta'sirida o'zgarishi qonuniyatlarini ochib berdi.

Spiral organ ko'ndalang kesimida "S"simon hujayralarning ikki qavati ko'rinib turadi. Ular ag'darib qo'yilgan rim raqami "V"ga o'xshash bo'lib, **ustun-hujayralar** deyiladi va bazilyar plastinkani tortib, taranglik va elastiklik berib turadi. Ularning kengaygan asosi bazilyar plastinkada yotadi. Anchagina zich sitoplazmasi ayrim joylarda kutikula hosil qiladi va tayanch fibrillalarga ega. Ustun-hujayralar orasidagi uchburchaksimon bo'shliq - spiral tunnel - butun parda chig'anoq bo'ylab joylashadi. Ustun-hujayralardan chetda tayanch va eshitish hujayralari joylashadi.

Ustun-hujayralardan chetda bir necha qator bo'lib joylashgan baland bo'yli hujayralar tashqi devorga yaqinlashgan sari bo'yi pastlasha borib, parda chig'anoq kanalining tashqi devori epiteliyiga aylanadi. Bu hujayralardan bir qismining yuzasi ko'pdan-ko'p mikrotukchalarga ega bo'lib, glikogen va fermentlarga boy (trofik vazifa). Ichki tomondan tayanch hujayralar kam, avval ular bir necha qator bo'lib joylashadi, keyin spiral ariqcha epiteliyiga aylanadi. Spiral ariqcha spiral organ chegarasini belgilovchi chuqurlikdir.

**Eshitish hujayralari** tayanch hujayralar orasida joylashib, bazal membranadan yuqori turadi va epiteliyning yuzasigacha yetib boradi.

**Ichki tukchali sensor (eshituv) epiteliotsitlar**, ko'zchasimon kengaygan asosga ega, bir qator bo'lib joylashadi. Ularning sal qavariq kutikula bilan qoplangan yuzasidan 30-60 ta stereotsiliylar chiqqan. Sitoplazmasida mitoxondriyalar, sitoplazmatik to'r elementlari, aktin va miozin mikrofilamentlari uchraydi. **Tashqi tukchali sensor epiteliotsitlar** uch parallel qator hosil qilib joylashadi. Ularning yuzasida ham stereotsiliylarga ega kutikulyar plastinka bor, asosi esa yumaloqlangan. Sensor epiteliotsitlarning sitoplazmasi monofosfor-estereza va oksidlovchi fermentlarga boy, RNK saqlaydi. Bu hujayralarga statoakustik nervning spiral gangliyidagi bipolyar nevrotsitlarning dendritlari kelib taqaladi.

Qoplovchi plastinka spiral organ ustida osilib turadi. Bu nozik tolali kutikulyar tuzilma limbni qoplovchi epiteliydan kelib chiqadi.

**Limb** qoplovchi plastinkaning qalinlashgan asosi deb qaraladi. Limb bevosita spiral ariqcha orqasida joylashadi.

**Eshitish analizatorida** ham tovush to'liqlari ta'sirida hosil bo'lgan nerv impulsi uch nevrotsitli yo'l orqali po'stloqqa borib yetadi. Eshitish hujayralaridan ta'sirotda spiral gangliy hujayralariga uzatiladi. Bu hujayralarning neyritlari chig'anoq nervini hosil qilib, ichki eshitish yo'lida bu nerv vestibulyar nerv bilan qo'shiladi va stato-akustik nervga aylanadi.

Bosh miya qutisiga kirib spiral gangliy hujayralarining tolalari ajraladi va uzunchoq miyaning **eshitish tepachasi** hujayralarida tamom bo'ladi. Eshitish tepachasi hujayralari esa o'z navbatida **ko'rish tepachasining medial tirsakli tanasiga** o'z o'simtlarini yuboradi. Bu yerdagi **multipolyar hujayralar** ushbu yo'lning uchinchi nevrotsitlari bo'lib, ularning o'simtlari katta yarimsharlar po'stlog'iga boradi.

## YURAK-TOMIRLAR SISTEMASI

Tomirlar sistemasi atrof-muhit va organizm to'qimalari o'rtasidagi moddalar almashinuvida vositachi bo'lgan qonning ma'lum yo'nalishda harakat qilishini ta'minlaydi. Gumoral regulyatsiya vositasida organizmning bir butunligini amalga oshirishda ham tomirlar sistemasining ahamiyati katta. Bu sistema turli diametrdagi, tarmoqlangan naychalar kompleksi va yurakdan iborat bo'lib, to'qimalarga qon bilan birga kislorod, oziq moddalar va gormonlarni olib boradi va u yerdan moddalar almashinuv mahsulotlarini olib ketadi. Yurak-tomirlar apparatining faoliyati nerv sistemasining ta'siri ostida bo'ladi.

Tomirlar organizmning har bir hujayrasi bilan aloqada bo'ladigan qalin to'r hosil qilmaydi, kislorod va oziq moddalar ko'pchilik hujayralarga to'qima suyuqligi orqali yetib boradi. To'qima suyuqligiga esa bu moddalar qon plazmasi bilan birgalikda kapillyarlar devori orqali sizib o'tadi. To'qima suyuqligi moddalar almashinuv mahsulotlarini olib ketadi va limfa kapillyarlariga so'rilib o'tadi. Tomirlar sistemasi ikki qism - qon va limfa tomirlari sistemalariga bo'linadi va qon hosil qiluvchi hamda immunopetik organlar - suyak iligi, taloq, timus, limfoepitelial strukturalar, limfa tugunlari bilan yaqin aloqadadir. Bu sistema organlari qon va limfa bilan birgalikda mezenximadan, yurak qavatlarining bir qismigina mezodermandan kelib chiqadi.

Qon tomirlari sistemasini **yurak, arteriyalar, venalar va kapillyarlar**, limfa tomirlari sistemasini **limfa kapillyarlari, tomirlari va yo'llari** tashkil qiladi. Eng kichik arteriyalar (arteriolalar) va venalar (venulalar)ni tutashtiruvchi kapillyarlarda qon va to'qimalar (to'qima suyuqligi) o'rtasida moddalar almashinuv yuz beradi.

Arteriyalar va venalar devori uchta parda: ichki - **intima**, o'rta - **mediya** va tashqi - **adventitsiya** pardalariga ega. Kapillyarlarning yaxlit va doimiy qavati endoteliydir.

### QON TOMIRLARI

Sariq xalta devorida qon tomirlari qon orolchalari - mezenximadan ajraluvchi hujayralar to'plamidan hosil bo'ladi. Orolcha markazidagi hujayralar qonning shaklli elementlariga aylanadi, chetki hujayralar yassilanib, bo'lajak kapillyarlar endoteliyi uchun boshlang'ich mahsulot (material) bo'lib xizmat qiladi. Yangi-yangi orolchalar to'xtovsiz hosil bo'lib, bir-biriga qo'shilishidan yaxlit naychalar - kapillyarlar hosil bo'ladi. Kapilly-

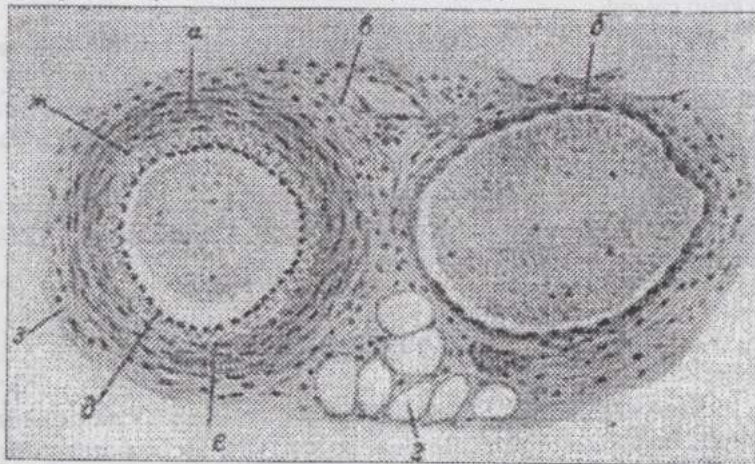
arlar o'zaro tutashib kapillyarlar to'riga aylanadi. Embrion tanasida esa qon tomirlari noto'g'ri shaklga ega va to'qima suyuqligi bilan to'lgan yoriqchalar shaklida hosil bo'ladi. Atrofdagi mezenxima esa ularning devori vazifasini o'taydi. Ushbu mezenximal hujayralar yassilanib, qolgan mezenximadan ajraladi, qon tomirlaridan qon oqa boshlagach, endoteliy o'ziga xos tuzilishni oladi, atrof mezenximadan esa qon tomirlari devorining qolgan to'qima va pardalari hosil bo'ladi.

**Arteriyalar** - yurak tomonidan bo'ladigan bosim ostida qonni kapillyarlarga o'tkazadi. Ularda qonning bosimi va oqish tezligi ancha katta. Arteriyalar devorining juda pishiq (mustahkam)ligi, elastik elementlarga egaligi arteriyalar diametrining venalarnikiga nisbatan kichikligi, qonning tez oqishi va puls to'lqinlari mavjudligiga bog'liq.

Diametrining katta-kichikligiga qarab katta, o'rta va kichik arteriyalar farq qilinadi. Bu arteriyalarda qon oqishining mexanik shart-sharoitlari bir xil emas, binobarin, ularning devorlari ham turlicha tuzilgan.

Turli diametrdagi arteriyalar devori tuzilishining asosiy farqi medyaning tuzilishida yaqqol namoyon bo'ladi. Arteriya diametrining o'zgarishi bilan asta-sekin ular devorining, xususan mediyasining tuzilishi o'zgaradi: katta arteriyalarda mediya elastik tolalar va membranalariga boy bo'lsa, kichik arteriyalar mediyasi deyarli faqat silliq miotsitlardan iborat.

Avvalo, har uchala pardasi yaxshi ifodalangan, o'rta kalibrli yoki muskul tipli arteriya bilan tanishamiz. (118-rasm).



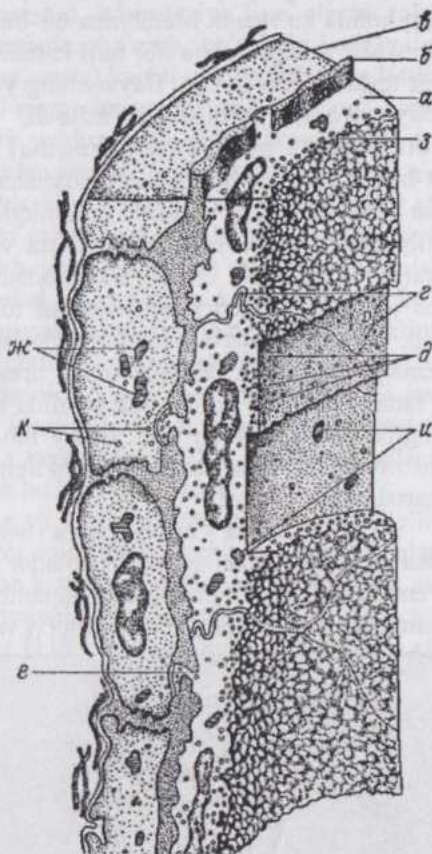
118-rasm. O'rta kalibrdagi arteriya va vena  
(Shimanovich bo'yicha):

a-arteriya; б-вена; в-biriktiruvchi to'qima; 2-yog' to'qima; д-intima; e-ichki elastik membrana; ж-mediya; з-advantsiya.

**Intima** (*tunica intima*) endoteliy va endoteliy osti qavatlaridan iborat. Endotelial hu-jayralarning chegarasi kumush tuzlari bilan imprignatsiya qilin-ganda yaxshi bilinadi.

Submikroskopik ku-zatishlarning ko'rsa-tishicha, endoteliy-ning yuzasi silliq bo'lmasdan, juda ko'p chuqurchalar (botiq-liklar)ga ega. Bu chuqurchalar ayrim joylar-da kistachalar shaklini ol-gan. Sitoplazmada mitox-on-driyalar, hujayra yuzasi-ga yaqin joylarda ko'p miqdorda pufakchalar uchraydi. Pufakchalar qon tarkibidan hujayra ichiga pinotsitoz yo'li bilan kirgan kiritmalar bo'lib, kamroq miqdorda hujayraning tashqi qismlarida ham, hatto endoteliy hujayra-larining ichki elastik mem-brana teshiklari orqali kirib turadigan va muskul hujay-ralarigacha borib yetadigan o'simtalarida ham uchraydi.

Endoteliy osti qavat himoya, tayanch va kambial ahamiyatga ega bo'lgan hujayralardan iborat. Arteriya diametri kat-talashishi bilan ushbu hu-jayralarning soni ortadi, kollagen va elastik tolalar paydo bo'ladi, rivojlangan endoteliy osti qavat vujudga keladi.




119-rasm. Kichik arteriya ultramikroskopik tuzilishin-  
ing sxemasi (Shtaubezand bo'yicha):

a-endoteliy; б-ichki elastik membrana; в-mediya; г-endoteliotsitlarning chegaralari; д-endote-liotsitlarning sitoplazmasidagi pufakchalar; e-elastik membranadagi endoteliotsitlarning o'simtali o'tadigan submikroskopik teshiklar; ж-muskul hujayralardagi mitoxondriyalar; з-kistachalar; и-endoteliotsitlarning mitoxondriyalari; к-muskul hujayralarning sitoplazmasidagi pufakchalar.

Intimaning o`rta parda bilan chegarasida yaxlit tugallangan plastinka shaklida ichki elastik membrana bor. Bu membrana muskul parda-ning o`limdan keyingi qisqarishi oqibatida pre-paratlarda to`lqinsimon yaltiroq chiziq holida ko`rinadi. Membrana bir-biri ustiga joylashgan elastik to`r va plastinkalar kompleksi bo`lib, turli kattalikdagi mikroskopik va submikroskopik teshik-chalarga ega. Hayvonning yoshi kattalishishi bilan intima endoteliy osti qavat hisobiga qalinlashadi.

**O`rta parda – mediya** (*tunica media*) spiralsimon joylashgan silliq miotsit-lardan iborat. Muskulning qisqarishidan arteriyaning diametri torayib, organ va to`qimalarga boruvchi qon miqdori idora qilinadi, shuningdek qon kapillyarlarga tomon hay-daladi. O`rta va tashqi pardalar orasida doimiy uchramaydigan, ichki elastik membranadan yupqaroq tashqi elastik membrana joylashadi. Mediyaning muskul tolalari orasida elastik tolalar to`ri bo`lib, bu to`r intima va adventitsiyaning elastik elementlari bilan yaxlit sistemaga birlashgan. Muskul tolalar orasida kollagen tolalarning ingichka bog`lamchalari ham bo`lib, ular atrofida biriktiruvchi to`qimaning glikozaminoglikanlarga boy bo`lgan asosiy moddasi bor. Bu moddalar hayvon yoshi ortishi bilan arteriyalar elastikligining kamayishiga olib keladigan o`zgarishlarga uchraydi.

**Tashqi parda - adventitsiya** (*tunica adventitia*) ko`p miqdorda ingichka elastik tolalar saqlovchi tolador biriktiruvchi to`qimadan iborat. Adventitsiyada qon tomirlarini oziqlantiruvchi tomirlar (*vasa vasorum*), shuningdek, tomirlarning nervlari (*nervi vasorum*) uchraydi.



120-rasm. Orsein bilan bo`yalgan aorta preparatining mikrofotasi (120 marta kat.):

a-intima; b- mediya; c-adventitsiya; d-elastik tolalar.

Kichik diametrli arteriyalar (119-rasm). Arteriylarning diametri kichiklashishi bilan endoteliy osti qavati asta-sekin yupqalashib, alohida-alohida joylashuvchi hujayralardan iborat bo`lib qoladi. O`rta pardadan bir necha qavat, arteriollarga kelganda esa faqat bir qavat muskul hujayralar qoladi. Adventitsiya elastik elementlarni yo`qotib, atrofdagi to`qimalar bilan qo`shilib ketadi.

**Katta diametrli arte-riyalar**, yoki elastik tipdagi arteriyalar devorida elastik elementlar ko'pligi bilan xarakterlanadi. Bu arteriyalarda endoteliy osti qavat qalinlashgan va elastik elementlarga boy, o'rta pardada elastik tolalar o'rniga elastik membranalar mavjud, adventitsiya ham elastik tolalarga boy. Arteriya devori kuchli darajada cho'zilib, bo'shlig'i kengaya oladi. Natijada elastik arteriya (masalan, aorta) kuchli qon bosimi va pulsatsiyaga bardosh bera oladi. Aorta (120-rasm) intimasida endoteliy osti qavat ingichka tolali, cho'zinchoq yoki yulduzsimon, kam tabaqalangan hujayralarga ega biriktiruvchi to'qimadan iborat. Ichki elastik membrana o'rinda elastik tolalarning qalin to'ri joylashib, bu to'r qo'shni pardalarning elastik elementlari bilan tutash bo'lgani sababli aniq ifodalanmagan. Mediya sirkulyar joylashgan silliq muskul hujayralari, elastik membrana va tolalarga boy. Elastik elementlarning muskul hujayralardan ko'pligi yaqqol ko'rinib turadi. Adventitsiya tolalari asosan uzunasiga joylashgan biriktiruvchi to'qimadan iborat, ko'plab qon tomirlarining tomirlariga ega.

Yirik arteriyalar mediyasining elastik elementlari otlarda keskin, boshqa hayvonlarda asta-sekin kamayadi. Bu o'zgarish turli hayvonlarda yurakdan bir xil masofada yuz bermaganidan bir ismli arteriyalar turli hayvonlarda har xil tipga mansub bo'lishi mumkin.

**Venalar** ham katta, o'rta va kichik diametrli venalarga bo'linadi. Venalarda qonning bosimi past va oqish tezligi kichik bo'lganidan, ularning teshigi bir ismli arteriyalarnikidan kattadir. Venalarning devori ham, asosan mediyaning yuqaligi sababli arteriyalarning devoridan ancha yupqa.

**O'rta diametrli venalar** (118-rasm) endoteliy osti qavatida elastik tolalar kam, ichki elastik membrana yo'q.

Mediyada arteriyalardagiga qaraganda muskul elementlar kam. Kam sonli elastik tolalar silliq muskul hujayralari va kollagen tolalarni tutashtirib turuvchi to'r hosil qiladi. Adventitsiya mediyaga qaraganda qalinroq.

**Kichik diametrli venalar.** Venalarning kichiklashuvi bilan avval o'rta, keyin tashqi parda yo'qola boradi. Venulalarning o'rta pardasidan faqat bir qavat muskul hujayralar qoladi.

**Katta diametrli venalar.** Bu venalarda tananing qaysi qismida joylashganligiga qarab, qon oqishining mexanik sharoitlari bir xil emas. Yurakdan yuqori joylashgan venalarda qon passiv harakatlanadi, shuning uchun mediya kam taraqqiy qilgan. Oyoqlarning venalarida esa, aksincha, u ancha yaxshi taraqqiy qilgan. Ko'pgina yirik venalarning endoteliy osti qavatida uzunasiga joylashgan, adventitsiyasida uzunasiga hamda qiyshiq joylashgan muskul tolalari mavjud.

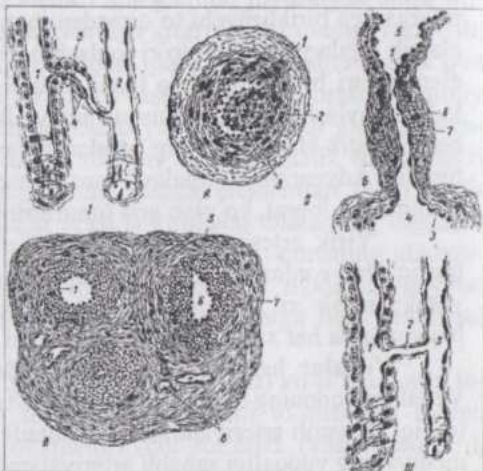
Venalarning **klapanlari** intimaning burmalari bo'lib, qonning bir tomonga - yurakka qarab oqishini ta'minlaydi. Ularning skeleti o'zaro chatishib ketgan va qiyshiq joylashgan kollagen tolalaridan iborat bo'lib, sirtidan endoteliy bilan qoplangan. Klapanlarning mavjudligi va atrofdagi muskullarning qisqarishi venalarda qon oqishini ta'minlaydi.

**Arteriovenulyar anastomozlar** (121-rasm) mikroskopik kattalikdagi (30-50 mkm) tomirlar bo'lib, ular orqali arterial qon, kapillyarlarni chetlab o'tib, venalarga quyiladi.

Anastomozlarning endoteliy qavati ostida ko'ndalang kesimda epiteliyini eslatuvchi (epitelioid-muskul) hujayralar uzunasiga joylashadi. Ushbu hujayralar qisqar-ganda yo'g'onlashib anastomozni bekitib qo'yadi. Shuningdek epitelioid-muskul hujayralar qon tomirlari va yurakning faoliyatiga ta'sir ko'rsatuvchi mod-da - atsetilxolin ishlab chiqaradi. Anastomozlarning mediyasida silliq muskul-ning aylanma qavati, adventitsiyasida ayrim uzunasiga joylashuvchi tolalari bor.

**Kapillyarlar.** Kapillyarlar tomirlar sistemasining asosiy vazifasi - qon bilan to'qimalar o'rtasida moddalar almashinuvini amalga oshiradi. Ularning strukturasi ham ana shu vazifani amalga oshirish bilan bog'liq. Kapillyarlarning uzunligi 1-4 mm, teshigi ba'zan eritrotsit diametridan kichikroq bo'lgani holda yirik kapillyarlarda 30 mkm ga etadi.

Arterial tomirlarning kapillyarlarga tarmoqlanishi turlicha bo'ladi: umumiy tipdagi kapillyarlar, sinusoid kapillyarlar (taloq, jigar, gipofiz va



121-rasm. Arteriovenulyar anastomozlar (AVA)  
(Yu.I.Afanasev rasmi):

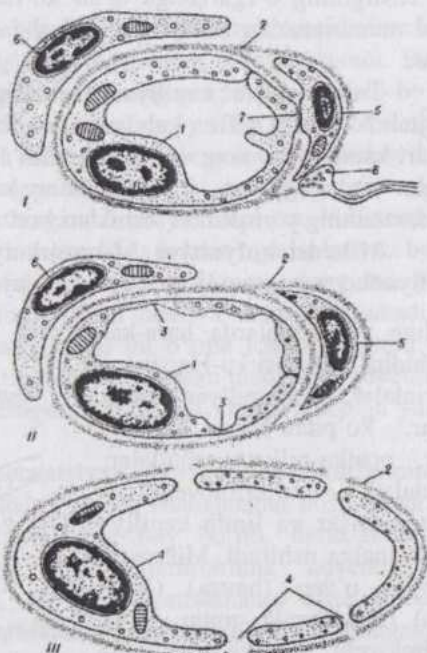
1-maxsus bekituvchi moslamasiz AVA; 1-arteriola; 2-venula; 3-anastomoz; 4-anastomozning silliq muskul hujayralari; II-maxsus bekituvchi moslamaga ega AVA; A-bekituvchi arteriya tipidagi anastomoz; B- epitelioid tipidagi oddiy anastomoz; B-murakkab epitelioid (kalavachasimon) anastomoz; 1-endoteliy; 2-silliq muskul hujayralarining uzunasiga joylashgan bog'lamchalari; 3-ichki elastik membrana; 4-arteriola; 5-venula; 6-anastomoz; 7-anastomozning epitelioid hujayralari; 8-biriktiruvchi to'qimadan idorat pardadagi kapillyarlar; III-atipik anastomoz; 1-arteriola; 2-qisqa gemo-kapillyar; 3-venula.

boshqa ayrim organlarda). Arterial kapillyarlarning ajoyib to'ri (buyrak), venoz ajoyib to'r (jigar va gipofiz), arteriolovenulyar anastomozlar mavjud. Kapillyarlar to'rining shakli organning tuzilishi va hujayralarining joylashishiga bog'liq. Kapillyarlar to'ri miyaning kulrang moddasi, ichki sekretsiya bezlari, ayniqsa, qalqonsimon bezoldi bezida kuchli taraqqiy qilgan.

Miya po'stlog'ining  $1 \text{ mm}^3$  hajmidagi kapillyarlarning umumiy uzunligi 1 metr, oq moddada esa atigi 30 sm bo'lishi hisoblab chiqilgan. Organning faoliyati o'zgarishi bilan kapillyarlar to'rining zichligi o'zgarishi mumkin. Organdagi kapillyarlarning hammasi bir vaqtda ochiq bo'lmaydi va organing faollashuvi bilan funksional holatdagi kapillyarlar ko'payadi.

Kapillyarlarning devori (122-rasm) bazal membranada joylashgan endoteliydan tuzilgan.

Endoteliotsitlar noto'g'ri shaklga ega. Egri-bugri qirrali chegaralarini ku-mush tuzlari bilan ishlangan preparatlarda yoki elektron mikroskopda ko'rish mumkin. Ularda ko'pincha bir, ayrim hollarda ikkita o'zak bor, o'layotgan hujayralar o'zaksizdir. Eng kichik (arterial) kapillyarlarda endoteliotsitlarning o'zaklari suvni shimib olib, hajmi kattalashishi natijasida kapillyar bo'shlig'ini bекitib qo'yishi ham mumkin. Shu yo'l bilan o'zaklar qon oqimini regulyatsiya qilishda qatnashadi. Qon aylanishi sharoiti o'zgarishi bilan hujayralarning shakli va chegaralari o'zgarishi



122-rasm. Kapillyarlarning uch tipi (Yu.L.Afanasev rasmi): I-uzluksiz endoteliy hujayra va bazal membranaga ega gemokapillyar; II-fenestrlil endoteliy va uzluksiz bazal membranaga ega gemekapillyar; III-yoriqsimon teshiklari bor endoteliyli va bazal membranasi uzuq-uzuq sinusoid gemokapillyar; 1-endoteliotsit; 2-bazal membrana; 3-fenestrlar; 4-yoriqlar (poralar); 5-peritsit; 6-adventitsial hujayra; 7-endoteliotsit va peritsitning kontakti; 8-nerv terminali.

mumkin.

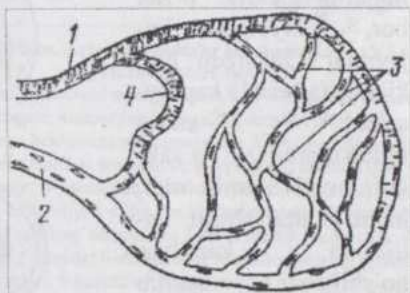
Mayda, molekulyar moddalar endoteliy orqali pinotsitoz va rafeotsitoz yo'li bilan tashiladi. Endoteliotsitlar mikrotukchalar, kaveolar, bo'rtmalar, sitoplazmasi esa pufakchalarga ega. Voyaga etgan organizm kapillyarlarining tabaqalanish darajasi turlicha: qon hosil qiluvchi organlarda kamroq, boshqa organlarda yuqori tabaqalangan hisoblanadi.

Bazal membrana ko'pchilik hollarda faqat asosiy moddadan iborat. Bu modda protein-lipid sistema bo'lib, oqsil bilan glikozaminoglikanlar birikkan. Gialuronidazaning faolligi ortganda, bu birikma parchalanib, kapillyar devorining o'tkazuvchanligi ortadi. Kapillyarlar bilan ikki xil: peritsitlar va adventitsial hujayralar aloqada bo'ladi. Peritsitlar bazal membrana varaqlari orasida joylashib, kapillyarlarni savatchasimon o'rab oladi, kapillyar teshigining o'zgarishiga ta'sir ko'rsata oladi. Adventitsial hujayralar bazal membranadan tashqarida joylashgan va kam tabaqalangan elementlardir.

Turli organlar kapillyarlari tuzilishining o'ziga xos tomonlari ham mavjud. Masalan, nefron kalavachalari, ichak so'rg'ichlari, ichki sekretsiya bezlari kapillyarlarining endoteliotsitlari fenestrlar (sitoplazmaning yupqalashgan joylari)ga ega, jigar va taloq kapillyarlarida endoteliy va bazal membrananing yoriqsimon teshiklari bor.

**Mikrosirkulyatsiya.** Mikrosirkulyatsiya to'qimalarda qon va limfa kapillyarlari mintaqasida qon, to'qima suyuqligi va limfaning

ma'lum yo'nalishlarda harakat qilishidir. Mikrosirkulyatsiyani arteriolalar, prekapillyar arteriolalar, ko'pdan-ko'p kapillyarlar, postkapillyar venulalar, venulalar, arteriovenulyar anastomozlar va limfa kapillyarlari amalga oshiradi. Mikrosirkulyator o'zan (havza) (123-rasm) organizmda qonni qayta taqsimlovchi, to'qima hujayralari va qon o'rtasidagi zarur shartsharoitlarni ta'minlovchi asosiy bo'limdir.



123-rasm. Mikrosirkulyatsiya o'zani tomirlarining sxemasi:

1-arteriola; 2-venula; 3-kapillyarlar to'ri; 4-arteriovenulyar anastomoz.

**Qon tomirlari devorining oziqlanishi.** Arteriyalar devori qon tomirlarining tomirlaridagi va qisman qon tomirining ichidan oqib o'tadigan qon hisobiga oziqlanadi. Qon tomirlarining tomirlari adventitsiyada tar-

moqlanib, mediyaga faqat kapillyarlar kirib boradi. Kapillyarlardan qon tomirlarning tomirlari hisoblanuvchi venalarga to'planadi. Mediyaning ichki zonasi va intima kapillyarlarga ega emas, ular ichkaridagi qondan shimilib o'tuvchi oziq moddalar bilan oziqlanadi. Bunda ichki elastik membrananing ahamiyati katta. Hayvon yoshi kattalashishi bilan endoteliy sitoplazmasining yopishqoqligi ortib, arteriyalarning ichkaridan oziqlanishi yomonlashadi. Bu hol qon tomirlarining patologiyasiga sabab bo'ladi.

Venalar ham arterial stvollarning tarmoqlari bo'lgan qon tomirlarining tomirlari hisobiga oziqlanadi. Ichki elastik membrananing yo'qligi va puls to'lqinlarining kuchsizligi sababli venalarning ichkaridan oziqlanishi deyarli ahamiyatga ega emas. Venalar devorining kapillyarlari shu venaning o'ziga ochiladi. Tomirlarning devorida qon tomirlaridan tashqari limfa tomirlari ham mavjud.

Tomirlar sistemasi juda o'zgaruvchan bo'lib, qon tomirlari va kapillyarlarning zichligi organlarning ehtiyojiga qarab o'zgarib turadi. Bu hol o'z navbatida qon bosimi va oqish tezligining o'zgarishiga sabab bo'ladi. Qon tomirlari yangidan hosil bo'lishi, avval mavjud bo'lganlari teskari taraqqiyotga uchrashi mumkin. Shu bilan bir vaqtda qon tomirlarining devori yangi sharoitlarga muvofiq o'zgaradi, kichikroq tomirlar yirikroqlariga aylanadi. Qon tomirlari shikastlangandan keyin okal va kollateral qon aylanish tiklanayotganda tomirlar sistemasida katta o'zgarishlar yuz beradi. Tomirlarning regeneratsion qobiliyati katta. Ularning yangidan paydo bo'lishi va o'sishi avvalda mavjud bo'lgan kapillyarlardan boshlanadi. Endoteliy konussimon o'sma beradi, keyin bu o'sma ichida bo'shliq hosil bo'ladi, keyinroq atrofdagi birlashtiruvchi to'qimadan mediya va adventitsiya taraqqiy qiladi. Qon tomirlari uzilganda tiklanish intima hisobiga yuz beradi.

**Qon tomirlarining innervatsiyasi.** Nervlar qon tomirlarining tomirlari bilan birga kirib, har uchala pardada chatishmalar hosil qiladi. Adventitsiyaning chigali mielinli tolalarga boy bo'lib, daraxtsimon tarmoqlangan terminallarga ega. Katta tomirlarning adventitsiyasida plastinkali tanachalar uchraydi. Bu nerv chatishmalari o'rta pardadagi, muskul tolalarni innervatsiya qiluvchi chatishmalar bilan tutashgan. Endoteliy ostida esa intimaning juda ingichka tolalardan iborat bo'lgan nerv chatishmasi joylashadi. Nerv tolalari qon kapillyarlarini ham kuzatib boradi va o'rab turadi. Qon tomirlarining nervlari vazifasiga ko'ra harakatlantiruvchi va sezuvchi bo'ladi. Spinal gangliylar nevrotsitlari dendritlarining qon tomirlaridagi uchlari sezuvchi terminallar bo'lib xizmat qiladi. Simpatik nervlar tomirlarni toraytiruvchi, parasimpatik nervlar bosh oblasti tomirlarida kengaytiruvchi nervlardir. Qolgan tomirlar uchun kengaytiruvchi

nervlar masalasi yechilgan emas. Qon tomirlaridagi refleksogen zonalarda qon bosimi va kimyoviy tarkibining o'zgarishlarini qabul qilib oladigan maxsus hujayralarga ega sezuvchi nerv terminallari uchraydi.

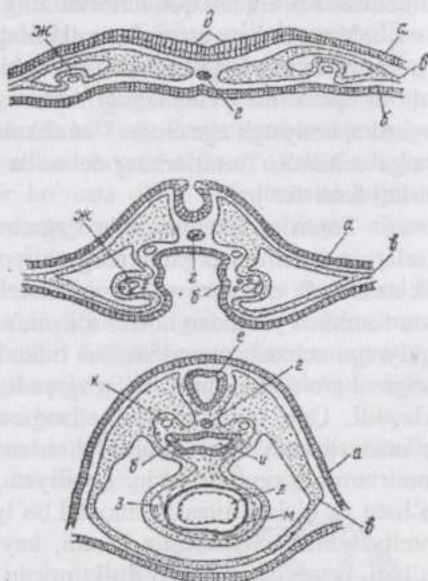
## YURAK

**Yurak** qon tomirlari-ning o'zgarishidan hosil bo'lgan, ichi kovakli, 4 kamera, ichi kovakli, 4 kamera va klapanlarga ega, qonning qon aylanish sistemasi bo'y-lab harakat qilishini ta'minlovchi organdir. Uning devorida uch parda: **endokard**, **mio-kard** va **epikard** farq qilinadi. Yurakni tashqa-ridan fibroz xaltacha - **perikard** (yurak ko'yla-kchasi) o'rab turadi.

Sut emizuvchilarda yurak hali embrion uch qavatli plastinka shaklida bo'lgan paytida visseral mezoderma va endoderma oralig'ida juft naycha holida yuzaga keladi. (124-rasm).

Bu naychalar mezenximadan hosil bo'lib, bo'lajak endokardning kurtagidir. Ularni qoplovchi, mezodermadan miokard va epikardga aylanuvchi mioepikardial plastinka taraqqiy qiladi.

**Endokard** yurakning ichini qoplaydi va yurak klapanlarini hosil qiladi. Uning yuzasi qalin bazal membranada joylashgan va poligonal hujayralardan iborat endoteliy bilan qoplangan. Endoteliy osti qavat kam tabaqalangan hujayralarga boy biriktiruvchi to'qimadir. Bu qavat ostida silliq muskul hujayralari va elastik tolalardan iborat muskul-elastik qavat joylashadi. Endokardning tashqi qavati yo'g'on elastik, kollagen va retikulyar tolalarga boy biriktiruvchi to'qima. Shunday qilib, endokard tarkibida yirik qon tomirlariga xos hamma to'qima va qavatlar mavjud. Yurak ichki



124-rasm. Yurakning taraqqiyoti (Zavarzindan):

a-ektoderma; б-endoderma; в-mezoderma; г-хorda; д-нerv plastinkasi; е-нerv nayi; ж- yurakning juft kur-tagi; з- yurak kurtaklarining qo'shilishi; и- qizilo'ngach; к- juft aorta; л- endokard; м- mioepikardial plastinka.

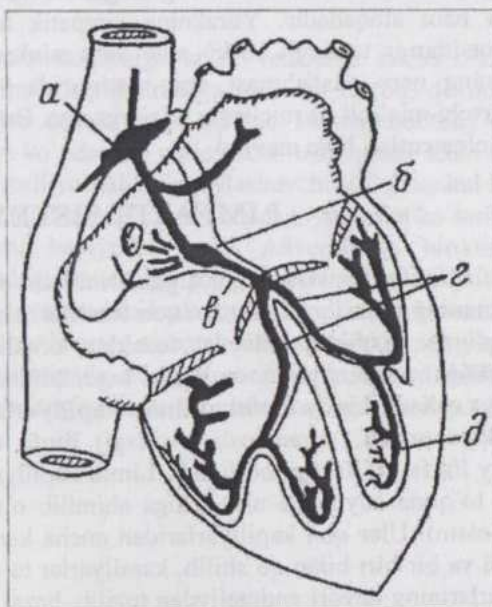
pardasining oziqlanishi, asosan, uning ichidagi qon hisobiga amalga oshib, endokardning faqat tashqi qavati qon kapillyarlariga ega.

**Klapanlar** endoteliy bilan qoplangan tolador zich biriktiruvchi to'qimadir. Ular qon kapillyarlariga ega emas, hujayralararo moddasi ko'p miqdorda glikozaminoglikanlar saqlaydi.

**Miokard** yurak muskulidan tuzilgan. Bu muskul to'qimasining hujayralari - kardiomiotsitlar funksional "muskul tolalari" hosil qiladi. Muskul elementlarining orasida biriktiruvchi yumshoq to'qimaning yupqa qatlamlari, tomirlar, kapillyarlar va nervlar joylashadi. Kardiomiotsitlar oraliq disklar vositasida tolalarga umumlashgan, qo'shni tolalar esa anastomozlar yordamida o'zaro tutashgan. Kardiomiotsitlarning bu tarzdgai o'zaro aloqalari miokardning funksional bir butunligini ta'minlaydi. Yurak turli bo'limlaridan yurak chap qorinchasining miokardi eng kuchli taraqqiy qilgan. Yurak qorinchalari va bo'limchalarining muskuli anatomik jihatdan zich biriktiruvchi to'qimadan iborat fibroz halqalar vositasida bir-biridan ajralib turadi. Lekin o'tkazuvchi sistema tarkibiga kiruvchi atrioventrikulyar bog'lamcha yurakning o'ng bo'limchasidan qorinchalarga o'tadi.

### Yurakning

**o'tkazuvchi sistemasi** (125-rasm) to'r hosil qiluvchi atipik muskul tolalaridan iborat bo'lib, uning tarkibiga sinus tuguni, bo'limchalar tuguni, atrioventrikulyar bog'lamcha va uning tarmoqlari kiradi. Ot, qo'y va qoramolda o'tkazuvchi sistemaning tolalari yo'g'on, sarkoplazmaga boy, miofibrillalari kam va glikogen kirit-masiga ega. Yuragi tez-tez qisqaradigan hayvonlarda atipik tolalar ingichkaroq bo'ladi. O'tkazuvchi sistema nerv elemen-



125-rasm. Yurakning o'tkazuvchi sistemasi (Zavarzindan): a-sinus tuguni; b-yurak oldi bo'limi tuguni (atrioventrikulyar tugun); r-atrioventrikulyar bog'lamcha; r-uning oyoqchalari va d-tarmoqlari.

tlari bilan boy ta'minlangan.

**Epikard** biriktiruvchi to'qimaning yupqa qavatidan iborat, qon tomirlari o'tadigan joylarda yog' hujay-ralariga boy parda. Uni tashqaridan hujay-ralari ko'pburchak shakliga ega mezoteliy qoplab turadi.

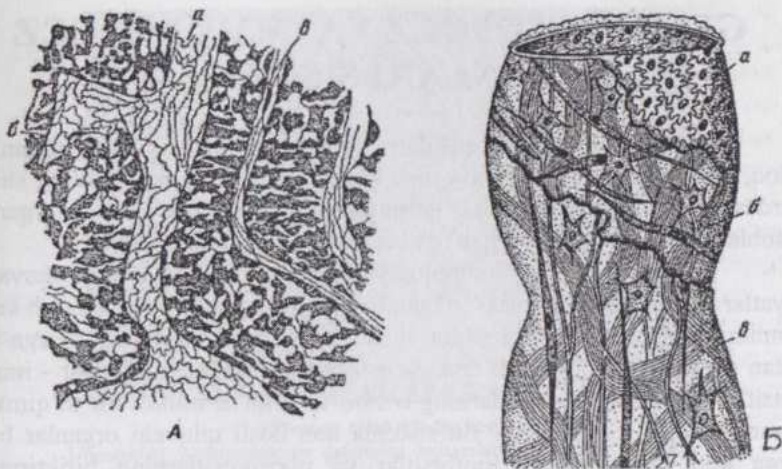
**Perikard** seroz par-daning orasida fibroz to'qima bo'lgan qatla-midir.

Yurakning vaskulyarizatsiyasi va innervatsiyasi. Yurak devori aortadan boshlanadigan koronar arteriyalar orqali qon bilan ta'minlanadi. Bu arteriyalar yurak pardalarini qon bilan ta'minlovchi qator mayda arteriyalarga tarmoqlanadi. Arteriyalar va venalarning mayda tarmoqlari o'rtasida anastomozlar mavjud. Yurak klapanlari qon tomirlariga ega emas. Miokardda kapillyarlarning to'ri mikrotsirkulyatsiyani amalga oshiradi. Har bir qisqaruvchi kardiomiotsit kamida ikki kapillyar bilan kontaktga bo'ladi. Qon kapillyarlardan koronar venalarga yig'iladi va yurakning o'ng bo'lmasiga quyiladi.

Yurakning innervatsiyasi simpatik va adashgan nervlar tomonidan amalga oshiriladi. Yurakning har uchala pardasida bu nervlarning intramural gangliylarga ega bo'lgan chatishmalari va harakatlantiruvchi tolalari bor. Gangliylardagi miokard bilan bog'langan nevrotsitlar adashgan nerv tolalari bilan ham aloqadadir. Yurakning simpatik tolalari simpatik gangliylar nevrotsitlariga taalluqli bo'lib, ular ham miokard bilan bog'langan. Endokardning nerv chatishmasi qon tomirlarida va silliq muskulda tamom bo'luvchi mielinli va mielinsiz tolalarga ega. Bu yerda shuningdek sezuvchi nerv elementlari ham mavjud.

## LIMFATIK SISTEMA

Limfa tomirlari limfa tugunlarini ham o'z ichiga oladigan limfatik sistemaning funksional jihatdan qon tomirlari sistemasi bilan yaqin aloqada bo'ladigan qismidir. Mayda tomirlar orqali limfotsitlarning qondan tashqariga migratsiyasi va limfa tugunlaridan qonga retsirkulyatsiyasi amalga oshadi. Limfa tomirlari **limfa kapillyarlari, intra-** (organ ichidagi) va **ekstraorgan** (organ tashqarisidagi) **limfa tomirlari** hamda tananing **asosiy limfa yo'llariga** bo'linadi. Limfa kapillyarlarining boshlanish qismi ko'r, to'qima suyuqligi ular ichiga shimilib o'tgach, limfa nomini oladi. (126-rasm). Ular qon kapillyarlaridan ancha keng, yoriqlar shaklida boshlanadi va bir-biri bilan qo'shilib, kapillyarlar to'rini hosil qiladi. Limfa kapillyarlarining devori endoteliydan tuzilib, bazal membrana va peritsitlarga ega emas.



126-rasm. A-limfa kapilyari; 6-uning ko`r o`smasi; a-qon kapilyari B-(Nemilov bo`yicha); a-endoteliy; qiyshiq va aylana (6) hamda uzunasiga (a) joylashgan silliq muskul tolalariga ega biriktiruvchi to`qima qavat.

Limfa tomirlari o`z tuzilishiga ko`ra venalarga ancha o`xshash. Kichik limfa tomirlari limfa kapilyarlariga nisbatan torroq, devori juda yupqa. Yirik tomirlarda har uchala parda mavjud. Intima endoteliy va endoteliy osti qavatga ega va ko`pdan-ko`p klapanlar hosil qiladi. Ichki elastik membrana yo`q. Mediya turli yo`nalishda joylashuvchi silliq muskul hujayralari, kollagen va elastik tolalardan iborat. Tanadagi yuqoriga ko`tariluvchi limfa tomirlarida muskul hujayralar ko`p. Adventitsiya biriktiruvchi to`qima va kam miqdordagi uzunasiga joylashuvchi silliq miotsitlardan iborat. Bunday miotsitlar, ayniqsa, ko`krak stvolida ko`p. Limfa tomirlarining tashqi pardasi boshqa pardalariga nisbatan ancha yaxshi taraqqiy qilgan.

Limfa kapilyarlari miyada, taloq parenximasida, teri va shilliq pardalarning epiteliy qavatida, tog`aylarda, sklerada, ko`z gavhari va platsentada bo`lmaydi.

# GEMOTSITOPOEZ VA IMMUNOPOEZ ORGANLARI SISTEMASI

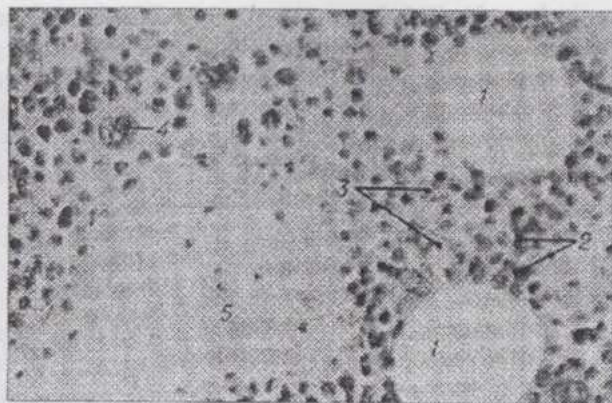
Suyak iligi, timus, qushlarning kloaka bursasi, limfa tugunlari, taloq, shuningdek ovqat hazm qilish kanali va boshqa organlarning shilliq pardasidagi limfa tugunchalari **gemopoez** hamda **immunopoez** organlari hisoblanadi va qon bilan birgalikda bir butun sistema hosil qiladi.

Keyingi yillarda immunologiya fani qo`lga kiritgan katta muvaffaqiyatlar "immunitet sistemasi" degan tushuncha paydo bo`lishiga olib keldi. Immunitet sistemasi antigen (yot substansiya)larni aniqlovchi, ularga nisbatan spetsifik reaksiyalarni amalga oshiruvchi maxsus hujayralar - immunotsitlar hosil bo`lishi va ularning o`zaro ta`sirini ta`minlovchi to`qima va organlarni o`z ichiga oladi. Bu sistema qon hosil qiluvchi organlar bilan birga qon va limfadagi limfotsitlar va plazmotsitlarning biriktiruvchi to`qima hamda epiteliyga kirib boruvchi (migratsiya qiluvchi) populyatsiyalaridan iborat. Immunitet sistemasining barcha qismlari neyroqumoral regulyatsiya, immunokompetent hujayralarning migratsiyasi va retsirkulyatsiyasi mavjudligi tufayli bir butun sistema holida faoliyat ko`rsatadi.

Suyak iligi, timus va qushlarning kloaka bursasi **qon hosil bo`lishi** va **immunologik himoyaning markaziy organlari** hisoblanadi. Suyak iligining bunday markaziy organ hisoblanishiga sabab, bu erda stvol hujayralar populyatsiyasining doimo yangilanib va son jihatdan o`z-o`zini saqlab (yoki ko`paytirib) turishi bilan bog`liq. Shuningdek, qizil ilikda eritrotsitlar, granulotsitlar, monotsitlar, trombotsitlar, timusda T-limfotsitlarga aylanuvchi hujayralar, sut emizuvchilarda esa B-limfotsitlar ham hosil bo`ladi. Markaziy organlar - suyak iligi, timus va kloaka bursasida limfotsitlarning ko`payishi va ixtisoslashishi antigenlar ta`siriga bog`liq bo`lmaydi. **Periferik organlar** (limfa tugunchalari, limfa tugunlari, taloq)da markaziy organlardan bu erga kelgan T-va B-limfotsitlar antigenlar bilan uchrashadi, ular ta`sirida faollashadi va effektor immunotsitlarga aylanadi.

## SUYAK ILIGI

Suyak iligi yarim suyuq konsistensiyaga ega bo`lib, suyaklarning bo`shlig`ini to`ldirib turadi. **Qizil** va **sariq ilik** farq qilinadi. **Qizil ilikning** rangi bu yerda ko`plab eritrotsitlar hosil bo`layotgani bilan bog`liq. Ilikning bu turi yassi suyaklarda, umurtqalarda va naysimon suyaklarning epifizlarida joylashadi. Embrion taraqqiyoti davrida qizil ilik juda barvaqt paydo bo`ladi.



127-rasm. Qizil ilikning kesimi:

1-lipositslar; 2-gemotsitopoez qatorining hujayralari; 3-retikulyar hujayra; 4-megakariotsit; 5-venoz sinus (sinusoid tipdagi kapilyar).

Hayvon tug`ilishi paytiga kelib hamma suyaklarning bo`shliqlari qizil ilik bilan to`lgan bo`ladi. Hayvon tug`ilib, yoshi kattalashishi bilan qizil ilik asta-sekin sariq ilik bilan almashinadi. Suyak iligining stromasi endostdan ajraluvchi va o`zaro anastomozlar hosil qiluvchi birlashtiruvchi to`qimadan iborat to`sinlardir. Ular oralig`idagi bo`shliqlarda ko`plab mayda qon tomirlari va kapillyarlarga ega retikulyar to`qima joylashadi. Bu to`qima taraqqiy qilayotgan qon hujayralari uchun maxsus mikrosharoit yaratadi. Qizil ilikning **sinusoid kapillyarlari** yetilgan qon hujayralarining qon oqimiga tanlanib o`tkazilishida katta ahamiyatga ega. Keng diametrli bo`shliqqa ega bunday kapillyarlar devorida ko`plab "pora" (yoriq)lar mavjud. Kapillyarlarning endoteliotsitlari va ilikning retikulyar hujayralari orasida makrofaglar uchraydi.

Retikulyar to`qima katakchalarida, sinu-soid kapillyarlar atrofida erkin yotuv-chi, morfologik iden-tifikatsiya qilinmay-digan (farqlab bo`lmaydigan) stvol va yarim stvol hujayralar, yetilayotgan va yetilgan **gemo-poetik hujayralar** joylashadi. Taraqqiy qilayotgan va yetilgan hujayralar asosan eritropoetik, granulopoetik va megakariotsitopoetik qatorlarga taalluqlidir. Eritrotsitlar qatorining makrofag atrofiga to`plangan guruhi **eritroblastik orolcha** deyiladi. Makrofaglar to`plagan temir eritroblastlar tomonidan gemoglobin hosil qilishda ishlatiladi. Eritroid qator hujayralari glikoproteidlar bilan o`ralgan. Hujayralar yetila borishi bilan glikoproteidlar miqdori kamayadi va hujayralarning harakatchanligi oshib, qon oqimiga chiqishi uchun imkoniyat yaratiladi. **Granulopoetik hujayralar** ham **orolchalar** holida joylashadi. Bu qatorning yetilmagan hujayralari proteoglikan-

lar bilan o'ralgan. Yetilish jarayonida granulotsitlar qizil ilikda anchagina miqdorda depo holida to'planadi (periferik qondagidan 20 marta ko'p). **Megakarioblastlar** va **megakariotsitlar** sinusoid kapillyarlar bilan yaqin aloqada bo'lib joylashadi, hatto ular sitoplazmasining periferik qismi poralar orqali sinusoid kapillyar ichiga kirib turadi. Sitoplazmaning fragmentlari qon plastinkalari shaklida bevosita qon oqimiga ajraladi. Mieloid qator hujayralarining orolchalari orasida suyak iligi limfotsitlari va monotsitlarning uncha katta bo'lmagan, tomirlarni o'rab turadigan to'plamlari uchraydi.

Suyak iligida gemopoetik hujayralardan tashqari, muhim yordamchi vazifalarni bajaruvchi hujayralar: fibroblastlar, retikulyar hujayralar, makrofaglar, lipotsit (adipotsit)lar va osteogen hujayralar uchraydi. Osteogen hujayralar yoki ularning yaqin avlodlari stvol hujayralarning mieloid hujayralarga aylanishini induksiya qiladi.

**Sariq ilik** voyaga etgan hayvonlarda naysimon suyaklarning diafizlarida joylashadi. Tarkibida lipoxrom tipidagi pigmentga ega bo'lgan yog' hujayralari (lipotsitlar) ko'p bo'lganidan ilikning rangi sariq bo'ladi. Odatda bu yerda qon hosil bo'lmaydi, lekin ko'p miqdorda qon yo'qotilganda va boshqa ayrim patologik holatlarda mielopoez o'choqlari paydo bo'ladi.

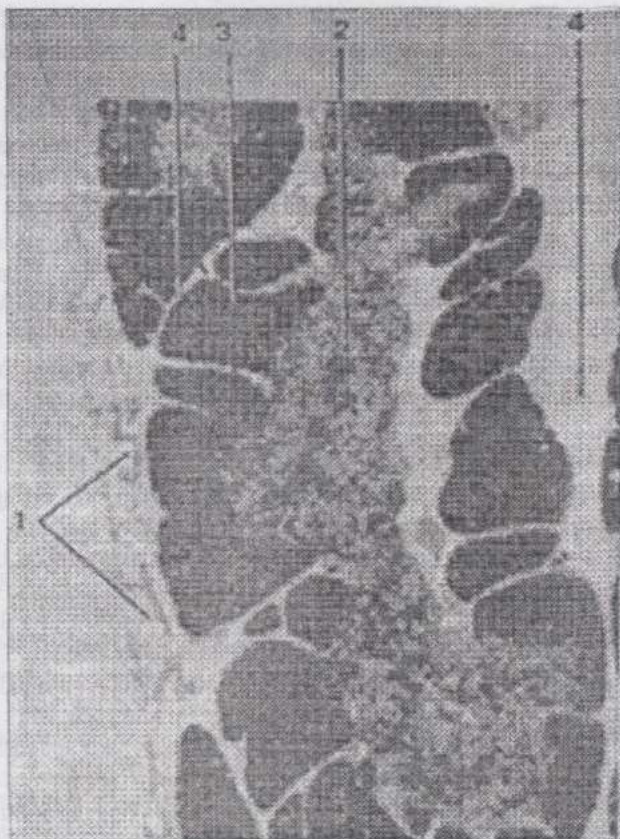
Suyak iligiga qon olib keluvchi arteriyalar arterial kapillyarlarga, kapillyarlar venoz sinusoidlarga aylanadi. Sinusoidlarda qon juda sekin oqadi, gidrostatik bosim esa katta. Sinusoidlar bo'shlig'ining doimo ochiqligi, devorida "pora"lar mavjudligi voyaga yetgan qon hujayralarining qon oqimiga o'tkazilishini ta'minlaydi.

Nervlar ilikka suyakdagi oziqlantiruvchi teshiklar orqali suyak pardasidan kiradi. Ular avval qon tomirlari bilan birga tarmoqlanadi, keyin ayrim nerv tarmoqlari retikulyar to'qimaga yo'naladi. Ilikda daraxtsimon tarmoqlanuvchi, halqacha va tugmacha shaklidagi nerv terminallari uchraydi.

## TIMUS

Timus yoki ayrisimon bez immunitetning markaziy organlaridan biri bo'lib, suyak iligidan keluvchi yarim stvol hujayralar bu yerda antigenlar ta'sirisiz tabaqalanib, T-limfotsitlarga aylanadi. Shuningdek, timus, T-limfotsitlarning yetilishiga ta'sir ko'rsatadagin gormonlar ishlab chiqaradi. Yangi tug'ilgan hayvonlar timusini operatsiya yo'li bilan olib tashlash (**timektomiya**) butun limfa sistemasining taraqqiyoti keskin sekinlashishiga sabab bo'ladi. Bunda organizm ko'pchilik yuqumli kasalliklarga berilu-

vchan, begona organlar transplantatiga ko'nikuvchan bo'lib qoladi, o'smalar paydo bo'lish ehtimoli ortadi.



**128-rasm. Yangi tig'ilgan chuchqa bolasining timusi:**

1-kapsula; 2-bo'lakchanning mag'iz moddasi; 3-bo'lakchanning po'stloq moddasi; 4-bo'lakchalararo biriktiruvchi to'qima.

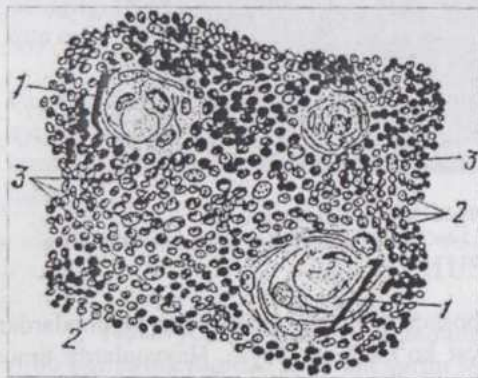Embriogenezda timus boshqa limfoid organlar va tuzilmalardan oldinroq hosil bo'ladi va faoliyat ko'rsata boshlaydi. Hayvonlarda timus kurtagi juda barvaqt (masalan, qoramollarda embrional taraqqiyotning 25-27 kunlarida) III-IV-halqum cho'ntaklarining nay shaklidagi o'smasi holida hosil bo'ladi. So'ngra bu kurtak atrofdagi qon tomirlariga boy mezenximaga o'sib kiruvchi, yon tarmoqlarga ega yaxlit tasmaga aylanadi. Keyinroq taraqqiy qilayotgan organ halqum cho'ntaklaridan ajraladi. Taraqqiyot-

ning ikkinchi oyi oxirlarida epiteliotsitlar orasida limfotsitlar paydo bo'ladi va jadal ko'paya boshlaydi. Shakllanayotgan bo'lakchalarning epiteliotsitlari o'simtali shaklni oladi va to'r hosil qiladi. Uchinchi oydan boshlab bo'lakchalarning po'stloq va mag'iz moddalari hosil bo'ladi, eng oxirgi navbatda dastlabki timus tanachalari paydo bo'ladi.

Timus bir-biridan to'lig'icha ajralmagan **bo'lakchalardan** tu-zilgan (128-rasm). Tashqa-ridan uni biriktiruvchi to'qimadan iborat yupqa kapsula qoplab turadi. Kapsuladan bo'lakchalar orasiga o'sib kiruvchi to'qimada qon tomirlari, nervlar, limfa tomirlari va yog' hujayralari joylashadi. Timus bo'lakchalarining asosini o'simtali hujayralar - epitelioretikulotsitlarning to'ri tashkil qiladi. Epitelioreti-kulotsitlarning oralig'ida esa limfoid qatorning ko'pdan-ko'p ko'payayotgan hujay-ralari joylashadi. Har bir bo'lakchada periferiyada joy-lashuvchi **po'stloq modda** va **markaziy - mag'iz modda** farq qilinadi. Yangi tug'ilgan hayvonlarda po'stloq modda miqdori mag'iz moddanikidan ustunlik qiladi.

Po'stloq moddada limfotsitlar tig'iz joylashganidan, u xarakterli ko'rinishga ega va to'q bo'yaladi. Limfotsitlar nisbatan kam bo'lgan mag'iz modda ochroq bo'yaladi.

Bo'lakchalar po'stloq moddasi epiteliy hujayralarining oraliqlarini T-limfotsitlar to'ldirib turadi. Suyak iligidan bu yerga kelgan (migratsiya qilgan) va T-limfotsitlarga aylanuvchi yirik limfoid hujayralar - **limfoblastlar** po'stloq moddaning kapsula osti zonasida joylashadi. Lim-



129-rasm. Timus bo'lakchasi mag'iz moddasining bir qismi (sxema):

1-timus tanachasi; 2-limfotsitlarning o'zklari; 3-retikuloepiteliotsitlarning o'zklari.

foblastlar timusda hosil bo'luvchi gormon - **timozin** ta'sirida ko'-payadi va **T-limfotsitlarga** aylanadi. Po'stloq mod-daning T-limfotsitlari, ma-g'iz moddaga kirmasdan qon oqimiga o'tadi. Timusda hosil bo'layot-gan limfotsitlarning yot antigenlarni aniqlashga ixtisoslashganlarigina qon-ga o'tib, periferik limfoid organ-larga boradi. Ko'p-chilik T-limfotsitlar timus-da halok bo'ladi. Po'stloq modda hu-jayralari **gematotimus to'siq** vositasida qondan chegaralanib turadi va ortiqcha antigenlar bilan aloqa

qilishdan saqlanadi. Bu to'siq qon kapillyarlarining endoteliy qavati va bazal membranasi, yakka-yarim limfositlar saqlovchi, to'qima suyuqligi bilan to'lgan kapillyarlar atrofidagi bo'shliq, shuningdek, epitelioretikulotsitlar va ularning bazal membranasi iborat.

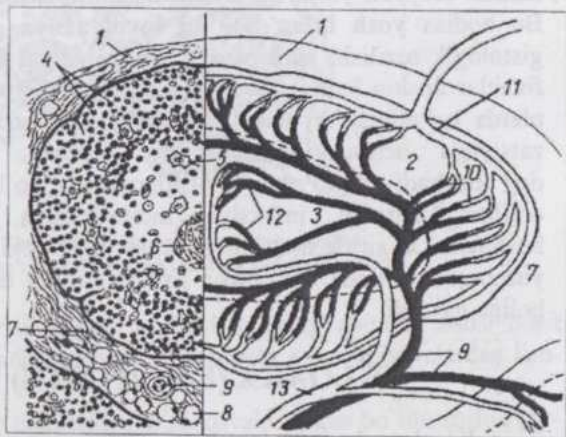
Bo'lakchalarning mag'iz moddasidagi limfositlar **retsirkulyatsiya** qiluvchi T-limfositlardir. Retsirkulyatsiya postkapillyar venulalarda limfositlarning qon oqimidan chiqishi va limfa tomirlari orqali yana qonga tushishidan iborat. Mitoz yo'li bilan bo'linayotgan hujayralar bu yerda po'stloq moddadagidan ancha kam. Epitelioretikulotsitlarning o'zagi yumaloq, limfositlarning o'zagidan ochroq bo'yaladi, 2-3 o'zakchaga ega va xromatinga boy emas. Mag'iz moddaning o'rta qismida joylashuvchi **timus tanachalarida** epiteliotsitlar qat-qat bo'lib joylashadi (129-rasm). Ularning kattaligi va soni yosh ulg'ayishi bilan ortadi. Timus tanachalarining epitelioretikulotsitlari yirik vakuolalar, keratin donachalari va fibrillalarning dag'al tutamchalariga ega. Bu tanachalarning ahamiyati hanuzgacha uzil-kesil aniqlangan emas.

Po'stloq moddada ham, mag'iz qismda ham ko'plab makrofaglar uchraydi.

### Vaskulyarizatsiyasi

(130-rasm). Timus ichida arteriyalar bo'lakchalararo va bo'lakchalar ichidagi arteriyalarga tarmoqlanadi.

Ulardan deyarli to'g'ri burchak hosil qilib qon kapillyarlari ajraladi. Po'stloq moddaning kapillyarlar to'ri ayniqsa zich. Po'stloq modda kapillyarlari uzluksiz bazal membrana va kapillyar atrofi bo'shlig'ini chegaralab turuvchi epiteliy hujayralari qavatiga ega.



130-rasm. Timus bo'lakchasining tuzilishi va qon bilan ta'minlanishining sxemasi (Yu.I. Afanesev va I.P. Bobova rasmi):

1-biriktiruvchi to'qimadan iborat kapsula; 2-po'stloq modda; 3-mag'iz modda; 4-limfositlar; 5-epitelioretikulotsit; 6- timus tanachasi; 7-bo'lakchalararo biriktiruvchi to'qima; 8-lipotsit; 9-bo'lakchalararo arteriya; 10-po'stloq moddaning kapillyarlar to'ri; 11-kapsula osti vena; 12-mag'iz moddaning kapillyarlar to'ri; 13-bo'lakchalararo vena.

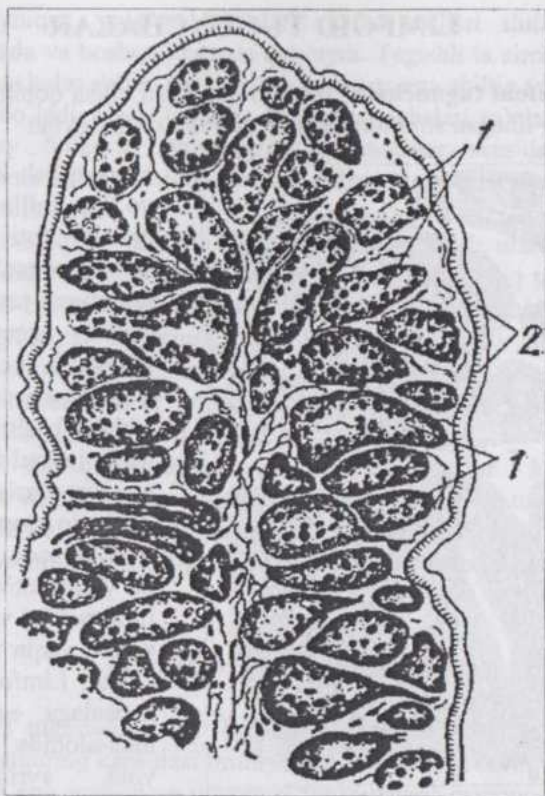
To`qima suyuqligi bilan to`lgan bu bo`shliqda limfotsitlar va makrofaglar uchraydi. Po`stloq modda kapillyarlarining ko`pchiligi bevosita kapsula osti venulariga quyiladi, ozroq qismi esa mag`iz modda tomon yo`naladi. Bu kapillyarlar po`stloq modda chegarasida postkapillyar venulalarga o`tadi. Mag`iz qism kapillyarlari atrofida po`stloq modda kapillyarlaridagidek to`siq yo`q. Shunday qilib, po`stloq va mag`iz moddalardan qon mustaqil oqib chiqadi. Limfa kapillyarlarining chuqur (parenximatoz) va yuza joylashgan (kapsulyar va subkapsulyar) to`rlari farq qilinadi. Kapillyarlarning parenximatoz to`ri, ayniqsa, po`stloq moddada kuchli taraqqiy qilgan.

Bo`lakchalararo to`qimada limfa kapillyarlari qon tomirlari bilan yonma-yon joylashuvchi limfa tomirlariga quyiladi. Timus kapsulasi orqali limfa tomirlari kirmasligi bilan ham limfa tugunlaridan farq qiladi. Bu hol boshqa joylarda hosil bo`lgan limfa timus orqali oqib o`tmassligini ko`rsatadi.

Timusning o`shishi va taraqqiyoti hayvon jinsiy balog`atga yetguncha davom etib, keyin teskari taraqqiyot (**involyutsiya**)ga uchraydi. Timusning involyutsiyasi otlarda 2-2,5 yoshda, cho`chqa va itlarda ikkinchi yoshning boshida, qo`y-echkilarda - 2 yoshda, qoramollarda 4-5 yoshda yuz beradi. Hayvon yoshi ulg`ayishi bilan timusning kichiklashuvi kuzatiladi. Bu hodisa **yosh bilan bog`liq involyutsiya** deyiladi. Bunda timusning gistologik tuzilishi ham o`zgarishlarga uchraydi. Po`stloq moddada limfotsitlar keskin kamayadi. Bo`lakchalar kichiklashadi va bujmayib qoladi, ularda epiteliotsitlar, timus tanachalari, labrotsitlar, sitoplazmasi vakuolizatsiyaga uchragan makrofaglar topiladi. Bo`lakchalararo to`qima dag` allashadi va ko`plab lipotsitlarga ega bo`ladi. Turli ichki va tashqi omillar (masalan, infeksiya, intoksikatsiya, travma, och qolish va boshqalar) ta`sirida timusning vaqtinchalik yoki **aksidental involyutsiyasi** yuz beradi. Bunda, ko`pincha zararli omillar ta`siri to`xtagach, timus asl holiga qaytadi.

## KLOAKA (FABRITSIUS) BURSASI

Kloaka devori dorsal qismining umur-tqa pog`onasi tomonga cho`ntaksimom o`sib chiqishidan hosil bo`l-gan bu limfoepitelial organ qushlarda B-limfotsitlarning taraqqiyotini amalga oshi-radi va immuno-poez-ning markaziy organ-laridan biri hisoblanadi. Sut emizuvchilarda bunday organ yo`q va biz yuqorida qayd qilganimizdek B-lim-fotsitlarning dastlabki, antigen ta`siri bilan bog`liq bo`lmagan taraqqiyoti suyak iligida amalga oshadi. **Bursa** tovuqlar emrionida taraqqiyotning 12-13 kunlarida hosil bo`lib, jo`ja hayotining 7-haftasida uning involyutsiyasi boshlanadi.



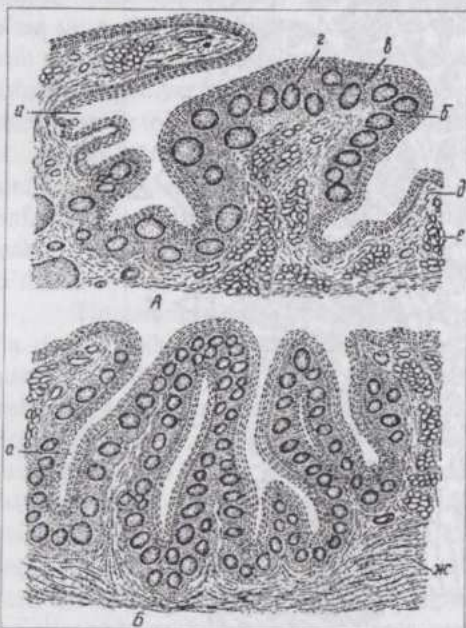
131-rasm. Tovuq kloaka bursasi burmasining kesimi:  
1-po'stoq va mag'iz moddalarga ega limfa tugunchalari; 2-epiteliy.

Embriogenezda avval organ bo'lakchalarining epiteliyal asosi hosil bo'ladi, keyin sariq xaltadan migratsiya qiluvchi stvol hujayralardan limfotsitlar taraqqiy qiladi.

Bursa (131-rasm) tuzilishiga ko'ra kovakli organ bo'lib, shilliq pardasi ko'p qatorli silindrik epiteliy bilan qoplangan birlamchi va ikkilamchi burmalarga ega. Burmalarda po'stoq va mag'iz moddalardan iborat, birbiriga zich tegib turuvchi, ko'pdan-ko'p **limfa tugunchalari** mavjud. Mag'iz moddada o'simtali epitelotsitlar, ular orasida o'rta va yirik limfotsitlar, po'stoq moddada ko'plab kichik limfotsitlar joylashadi.

## LIMFOID TUGUNCHALAR

**Limfoid tugunchalar** limfoid qon hosil qilish qobiliyatiga ega, uncha katta bo'lmagan strukturalardir (132-rasm). Ular ovqat



132-rasm. Itning (A) va qo'yning (B) tanglay bodomchalari (Ellenberger va Trautman bo'yicha): a-bodomchalarning chuqurchalari; б-epiteliy; в-retikulyar to'qima; r-limfa tugunchalari; д-biriktiruvchi yumshoq to'qima; e-bezlar; ж-ko'ndalang targ'il miskul to'qima tolalari.

shaklga ega, gematoksilin-eozin bilan bo'yalgan kesmalarda to'q havo rangda ko'rinishi ko'plab kichik limfotsitlar mavjudligiga bog'liq. Follikulning periferiyasida limfotsitlar siyraklashib, keskin chegarasiz atrof to'qimaga o'tadi. Ayrim hollarda follikulning o'rta qismi ochroq bo'yalgan va ko'plab mitoz figuralariga ega. Bunday qismlar **ko'payish (germenativ) markazi** nomini oladi. Elektron mikroskopiya germinativ markazda granulyar sitoplazmatik to'r yaxshi taraqqiy qilgan plazmotsitlar mavjudligini ko'rsatadi. Limfoid tugunchalarning soni va germinativ markazlarning namoyon bo'lish darajasi organizmning immunologik reaksiyalariga bog'liq.

**Solitar follikullar** (yakka-yakka joylashgan tugunchalar) me'da,

hazm qilish kanali va nafas yo'llari shilliq pardalarining epiteliy osti qavatida joylashib organizmning ichki muhitiga tashqaridan yot, zararli agentlarning kirib qoli-shiga yo'l qo'ymaydi. Tugunchalardagi limfotsitlar biriktiruvchi to'qimada joylashishi bilan birga epiteliy orasiga suqilib kiradi, hatto organ bo'shlig'iga ham chiqadi. Shunday qilib, bu yerda retikulyar to'qima, limfotsitlar va epiteliyning o'zaro yaqin aloqasi yuzaga keladi. Limfoid tugunchalar kapsulaga ega emas, alohida-alohida joyla-shishi yoki ayrim joy-larda to'plamlar hosil qilishi mumkin. Alohida tugunchalar (**follikullar**) diametri 1 mm gacha bo'lib, sferik

ichaklar, (ayniqsa, yo'g'on ichaklar), nafas yo'llari shilliq pardasida, kon'yunktivada va boshqa joylarda uchraydi. Tegishli ta'sirotlarga javoban bunday tugunchalar diffuz retikulyar to'qimaga ega shilliq pardalarda yangidan hosil bo'ladi. Ba'zi joylarda limfa tugunchalari to'plamlar hosil qiladi. Bunday hollarda ayrim-ayrim tugunchalar orasidagi retikulyar to'qimada limfotsitlar kamroq, shuning uchun ular bu to'plamlarda yaxshi ko'zga tashlanib turadi.

Og'iz-halqum oblastida **bodomchalar** joylashib, ularning yig'indisi halqum limfoid halqasini hosil qiladi. Bodomchalar shilliq pardaning burmasi bo'lib II-halqum cho'ntagining endodermasidan taraqqiy qiladi. Shilliq pardaning ostidagi biriktiruvchi to'qimada retikulyar to'qimaga ega limfa tugunchalarining to'plamlari mavjud.

Bodomchalar atrof to'qimaga keskin chegarasiz (diffuz) o'tuvchi yoki chegaralangan bo'lishi mumkin.

Ichak shilliq pardasi, ayniqsa, yo'g'on ichaklar - ko'r ichakning uchi, chamber ichak va shuningdek yonbosh ichakda limfa tugunchalarining to'plamidan iborat strukturalar - **Peyer blyashkalari** uchraydi.

Hayvonning yoshi ulg'ayishi bilan limfa tugunchalarining soni kamayadi.

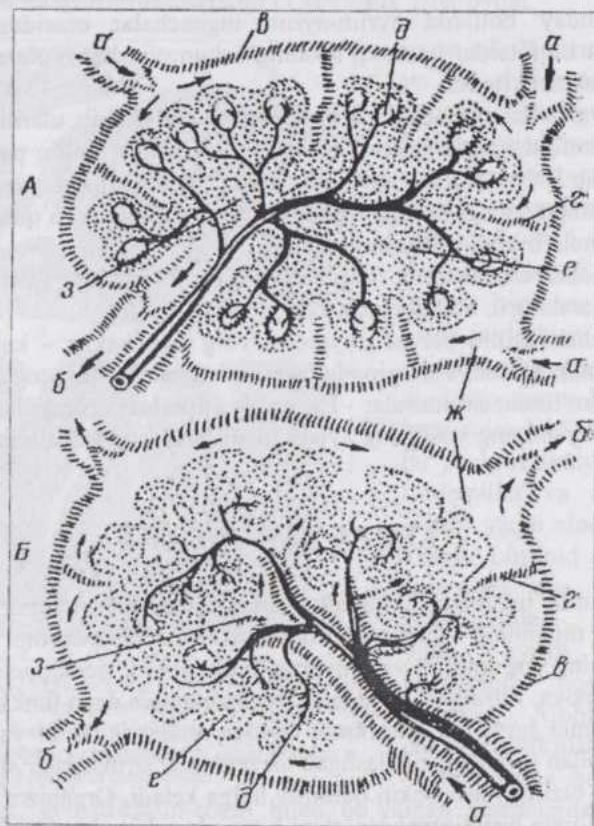
## LIMFA TUGUNLARI

Limfa tugunlari limfa tomirlari yo'lida, tomirlarning ichida joylashadi va tugunning kapsulasi limfa tomiri devorining davomi hisoblanadi. Tugunlarning eng muhim va universal funksiyalari: gemopoetik, immuno-poetik, himoya, filtratsiya, moddalar almashinuvi va depo funksiyalardir.

Limfa tugunlari embrional taraqqiyotning ikkinchi yarmida limfa tomirlari bilan o'ralgan, zichlashgan mezenximal strukturalar shaklida hosil bo'ladi va tuzilishi asta-sekin definitiv holga keladi. Organizm qarigan sari limfoid to'qima biriktiruvchi to'qima bilan almashina boradi, limfa tugunidagi ko'payish markazlari yo'qoladi.

Voyaga yetgan hayvonlarda limfa tugunlari turli shakl (asosan loviyasi-mon) va kattalikda bo'ladi. Tugunning qabariq tomonidan limfa tomirlari kira-di. Botiq tomoni **tugun darvozasi** deyilib, bu yerdan tugunga arteriya ki-radi, vena va limfa tomirlari chiqadi. Cho'chqada limfa tomirlari tugun dar-vozasi orqali kirib, qabariq tomondan chiqadi. Limfa tu-gunida bir-biri bilan bog'langan kapsula osti va markaziy sinuslar bor. Sinuslar bazal membranaga ega bo'lmagan maxsus (limfatik) endoteliy bilan qoplangan, limfotsitlar va makrofaglarga ega. Limfa tugunlarini sirtidan kollagen tolalarga boy biriktiruvchi to'qimadan iborat **kapsula** qoplab tura-

di (133-rasm). Bu kapsula limfa tomirlari devorining davomidir. Kapsuladan tugun ichiga markaziy qismga yaqinlashgach, tarmoqlanuvchi va bir-biri bilan tutashib to'rt hosil qiluvchi **trabekulalar** o'sib kiradi.



133-rasm. Limfa tugunining tuzilish sxemasi:

A-itniki; B-cho'chqaniki; a-limfa keltiruvchi tomirlar; b-limfa olib ketuvchi tomirlar; B-kapsula; r-trabekulalar; d-limfa tugunchalari (follikulari); e-mag'iz qism tasmachalari; x-kapsula osti limfa sinusi;

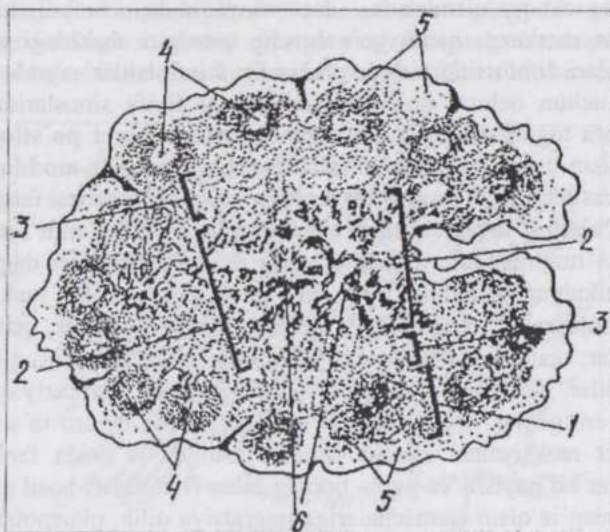
Kapsula va trabekulalarda yirik shoxli mollarda silliq miotsitlar bo'radi. Trabekulalar oralig'ida limfotsitlar bilan to'lgan to'rsimon to'qima joylashadi. Kapsula ostida limfotsitlarning to'plamlaridan iborat **limfa tugunchalari** yoki **follikulari** aniq ko'rinib turadi. Ular epiteliy osti limfa tugunchalaridek tuzilgan va reaktiv markazlarga ega. Cho'chqada limfa tomirlari tugunga darvoza tomondan kirgani uchun bu tugunchalar limfa

tugunining chuqur qismlarida - darvoza yaqinida uchraydi. Limfa tugunchalaridan markazga qarab yo'naluvchi, noto'g'ri shakldagi mag'iz qism tasmachalari limfotsitlarning oqimlaridir. Limfotsitlar siyrak joylashgan, shuning uchun ochroq ko'rinadigan qismlar limfa sinuslaridir. Shunday qilib, limfa tugunlarining limfa tugunchalaridan iborat **po'stloq moddasi**, mag'iz qism tasmachalari va sinuslardan iborat **mag'iz moddasi** va ikkala modda orasidagi diffuz **parakortikal (po'stloq oldi)** zonasi farq qilinadi.

**Po'stloq moddani**ng limfa tugunchalari 0,5-1 mm diametrga ega sharsimon tuzilmalardir. Ularning asosi retikulyar tolalari dag'al va egri-bugri retikulyar to'qimadir. Bu to'qimada limfotsitlar, makrofaglar va boshqa hujayralar joylashadi. Tugunchalarning periferik qismini kichik limfotsitlar, markaziy qismini esa yirikroq va o'zaklari ochroq bo'yaluvchi limfoblastlar, limfotsitlar va makrofaglar egallagan. Markaziy qismda makrofaglar, antigenlar va T-hamda B-limfotsitlarning o'zaro ta'siri natijasida immunitet reaksiyalari amalga oshadi. Antigen ta'sirida faollashgan B-limfotsitlar ko'payishi va yetila borishi bilan B-zonalari hosil qiladi, u yerdan esa mag'iz qism tasmachalariga migratsiya qilib, plazmotsitlarga aylanadi. Tugunchalar reaktiv markazlarining o'simtal ("dendritik") hujayralari makrofaglarning o'ziga xos turlari bo'lib, sitolemmasidagi retseptorlari bilan immunoglobulinlarni, ular vositasida esa tegishli antigenlarni biriktirib oladilar. Antigenlar o'z navbatida B-limfotsitlarni faollashtiradilar va immunitet reaksiyalarida ishtirok qilishini ta'minlaydilar. Organizmning immunofiziologik holatiga qarab limfa tugunchalari va ularning reaktiv markazlari o'zgaradi. Markazlarning hosil bo'lishi va yo'qolib ketishi 2-3 kun ichida yuz beradi.

**Parakortikal zona** (134-rasm) po'stloq va mag'iz qismlar chegarasida joylashadi. Hayvon tug'ilgan paytda timektomiya o'tkazilsa, bu zona limfotsitlardan xoli bo'lib qoladi va postkapillyar venulalar spetsifik tuzilishini o'zgartirib, oddiy venulalarga o'xshab qoladi. Shuning uchun bu qism limfa tugunining T-zonasi (timusga tobe zonasi) deb nomlangan. Bu yerda asosan T-limfotsitlar va fagotsitoz qobiliyatini yo'qotgan makrofaglar ("interdigatatsiyalar hosil qiluvchi hujayralar") joylashadi. T-zonada T-limfotsitlarning antigenlar ta'sirida ko'payishi, tabaqalanishi va T-effektorlarga aylanishi yuz beradi. Parakortikal zonaning postkapillyar venulalari limfa tuguniga sirkulyatsiyada bo'lgan T-va B-limfotsitlar o'tadigan joydir.

**Mag'iz modda.** Mag'iz modda tasmachalari asosida retikulyar to'qima yotuvchi makrofaglar, B-limfotsitlar va plazmotsitlarga ega, o'zaro anastomozlar hosil qiluvchi strukturalardir. Limfa tugunlarining mag'iz moddasi, shuningdek limfa tugunchalarining ko'payish markazlarida asosan B-limfotsitlar joylashgani uchun ular B-zonalar nomini olgan.



134-rasm. Limfa tuguni struktur-funksional qismlarining joylashish sxemasi:

1-po'stloq modda; 2-mag'iz modda; 3-parakortikal qism; 4-limfa follikullarining ochroq bo'yalgan markaziy qismi; 5-kapsulaosti limfa sinusi; 6-mag'iz qism tasmachalari.

Mag'iz qism tasmachalarida B-limfotsitlarning ko'payishi (proliferasiyasi) va plazmotsitlarning yetilishi amalga oshadi. Mag'iz qism tasmachalarini, shuningdek po'stloq modda limfa tugunchalarini retikulyar tolalarning bog'lamchalarida yotuvchi maxsus endoteliysimon retikulyar hujayralar qoplab turadi. Limfa tugunining bir tomondan kapsula va trabukelalar, ikkinchi tomondan limfa tugunchalar va mag'iz qism tasmachalari bilan chegaralangan bo'shliqlari limfa olib keluvchi tomirlarning davomi hisoblanib, sinuslar deyiladi. Kapsula osti, tugunchalar atrofi va mag'iz qism sinuslari farq qilinib, ular o'zaro tutashgandir. Sinuslar orqali oqib o'tayotgan limfa tugunchalar, mag'iz qism tasmachalari va parakortikal zona limfotsitlari bilan boyiydi. Organizmning turli holatlarida sinuslardagi erkin yotuvchi hujayralar orasida limfotsitlar, yakka-yarim granulotsitlar va eritrotsitlar uchraydi. Sinuslar bu yerga tushgan antigenlarni tutib qoluvchi fagotsitlarga ega bo'lgani uchun himoya qiluvchi filtrlar rolini o'taydi.

**Vaskulyarizatsiyasi.** Tugun darvozasi orqali kiruvchi arteriyalarning bir qismi kapsulada tarmoqlansa, boshqalari mag'iz qism tasmachalari, parakortikal zona va po'stloq modda tugunchalariga boradi. Tugun orqali, tarmoqlanmasdan o'tuvchi ("tranzit") arteriyalar ham uchraydi. Limfa

tugunida gemokapillyarlarning ikkita - yuza va chuqur joylashgan to'rlari farq qilinadi. Gemokapillyarlardan yo'nalishi arteriyalarga teskari va ulardan alohida joylashuvchi venoz sistema boshlanadi. Postkapillyar venulalarning endoteliyi odatdagidan ancha qalin bulib, endoteliotsitlari orasida "pora"lar bor. Avval ta'kidlaganimizdek, limfotsitlarning qon oqimidan chiqishida bu venulalar asosiy rolni o'ynaydi. Yallig'lanish jarayonlarida regional limfa tugunlari sinuslariga qondan eritrotsitlar ham chiqadi.

**Innervatsiyasi.** Limfa tugunlari afferent va efferent nervlarga ega. Tugunga keluvchi nervlar, tugun kapsulasida esa intramural gangliylar topilgan. Nervlar mielinli va mielinsiz tolalardan tuzilgan va tugun ichida qon tomirlari bilan yonma-yon joylashadi. Tugunning kapsulasi, trabekulalari, tomirlari, po'stloq va mag'iz moddasida retseptor apparat yaxshi rivojlangan. Erkin yotuvchi va kapsula bilan o'ralgan nerv terminallari mavjud.

Limfa tuguni olib tashlanganda limfa olib keluvchi va olib ketuvchi tomirlar saqlab qolinsa, tugunning qisman yoki to'liq regeneratsiyasi amalga oshishi mumkin.

## GEMOLIMFATIK VA GEMAL TUGUNLAR

Gemolimfatik tugunlar qizil rangli, sinuslaridagi limfaga qon aralashgan tugunlardir. Bunday tugunlar ot va cho'chqada ko'p uchraydi. Ma'lumki, limfa tugunlari embrional taraqqiyot davrida avval mielopoetik qon hosil qiluvchi organlar bo'lib, keyinchalik limfoid qon hosil qilishga o'tadi. Gemolimfatik tugunlar mielopoezga bo'lgan qobiliyatini odatdagidan uzoqroq (ayrim hollarda hayvon tug'ilgandan keyin ham bir necha yil) saqlab qoluvchi limfa tugunlaridir. Bunday tugunlar organizm ko'p miqdorda qon yo'qotganda limfa tugunlari mielopoezni o'z zimmasiga olishidan ham hosil bo'lishi mumkin. Kavshovchilarda bunday tugunlar qon tomirlari yo'lida joylashgani uchun qo'shimcha taloq hisoblanib, qorin va ko'krak bo'shlig'ining yirik tomirlari atrofida uchraydi.

Gemolimfatik tugunlarning tuzilishi va taraqqiyoti odatdagi limfa tugunlarinikiga o'xshashdir. Ulardan qonni chiqarib yuborilsa, limfa tugunlariga xos tipik tuzilishga ega bo'lib qoladi.

Bir qism sinuslari limfa bilan, bir qism sinuslari esa qon bilan to'lgan tugunlar **gemolimfatik**, hamma sinuslari qon bilan to'lgan tugunlar **gemal tugunlar** deyiladi.

Hayvon yoshi ulg'ayishi bilan gemolimfatik tugunlar involy-

utsiyaga uchrab, po'stloq va mag'iz moddalari yog' yoki biriktiruvchi tolador to'qima bilan almashinadi.

## TALOQ

Taloq muhim multifunksional organ bo'lib, limfoid qon hosil qilish, biofiltrlik, qon deposi, qarigan eritrotsitlar hamda trombotsitlarni yemirish vazifasini bajaradi va eritropoezni tormozlovchi modda ishlab chiqaradi. Embrional taloq universal qon hosil qiluvchi organdir. Taloqning bu vazifasi kemiruvchilarda butun umr saqlanib qoladi.

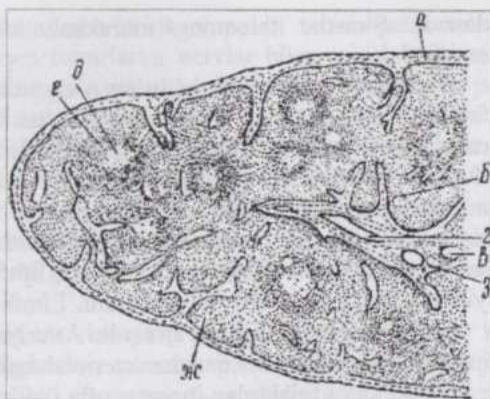
Limfopoez va himoya vazifalariga ega bo'lganligi uchun taloq tuzilishining ko'pgina tomonlari limfa tugunlarinikiga o'xshash. Taloq tuzulishining qator o'ziga xosliklari uning vazifasi xilma-xil ekanligi bilan izohlanadi: taloq qon tomirlari yo'lida joylashgan, uning retikulyar to'qimasi qon bilan yaqin aloqada bo'ladi. Taloq dorsal charvi qavatlar orasida, zichlashgan mezenximal struktura holida hosil bo'ladi. Taraqqiyotning boshlang'ich davrida bu kurtakdagi tez ko'payayotgan hujayralardan stroma hosil bo'ladi. Keyinchalik rivojlanayotgan taloqqa stvol hujayralar va makrofaglar kelib o'rinishadi. Avval taloqda mieloid qon hosil bo'lishi yuz beradi. Keyin markaziy arteriyalar atrofida timusdan migratsiya qilgan limfotsitlar joylashib, T-zona hosil qilishadi. Undan keyin T-zonalar yonida makrofaglar va B-limfotsitlarning to'planishidan B-zonalar paydo bo'ladi. Limfa tugunchalarining shakllanishi bilan bir vaqtda qizil pulpa ham rivojlanadi. Hayvon tug'ilgandan keyingi dastlabki davrda taloqda limfa tugunchalari ko'payib va kattalashib, ulardagi ko'payish markazlari rivojlanadi.

Taloq kapsulasi (135-rasm) ancha qalin va pishiq, silliq miotsitlarga ega biri-ktiruvchi to'qimadan tuzilgan bo'lib, qorin zardob pardasi bilan qoplangan. Kapsuladan ichkariga taloq ichki qismida tarmoqlanib va o'zaro tutashib to'rt hosil qiluvchi trabekulalar o'sib kiradi. Trabe-kulalar ham silliq miotsitlarga ega. Taloq trabekulalari-ning oralig'ida **pulpa** joylashadi. Taloq pulpasining asosini retikulyar to'qima tashkil qilib, bu to'qima katakchalarini esa qon hujayralari to'ldirib turadi. Oq va qizil pulpa farq qilinadi.

**Oq pulpa** (*pulpa lienis alba*) limfa tugunchalari va periarterial limfatik qinlarning kompleksidir. Limfa tugunchalari limfa tugunining tugunchalariga o'xshashdir. Ular 0,3-0,5 mm diametrga ega, yassilangan retikulyar hujayralardan iborat kapsula bilan o'ralgan T- va B-limfotsitlar, plazmotsitlar va makrofaglarining yig'indisidir. Bu tugunchalar orqali eksentrik joylashuvchi arteriyalar o'tadi.

Tugunchalarda keskin chegaralanmagan 4 zona: **periarterial, ko'payish markazi, mantiya va chekka yoki marginal zonalar** farqlanadi. Periarterial zona tugunchalar arteriyasi atrofidagi uncha katta bo'lmagan, T-limfotsitlar va interdigitatsiyalar yordamida tutashuvchi hujayralardan iborat. Bunday hujayralarning submikroskopik o'simtalari limfotsitlar orasiga suqilib kirib va ular bilan kontakt hosil qilib turadi. Ular antigenlarni adsorbsiya qilib, T-limfotsitlarga kerakli axborotni etkazadi, ularning blasttransformatsiya va proliferatsiyasini rag'batlantiradi. Funktsional jihatdan periarterial zona limfa tugunchalarining timusga tobe T-zonalarining analogi hisoblanadi. Ko'payish markazlari ko'payayotgan B-limfotsitlar, retikulyar hujayralar, makrofaglar va dendritik hujayralarga ega va ochroq bo'yaladi. Navbatdagi mantiya zona bilan chegarada tabaqalanayotgan plazmotsitlar uchraydi. Funktsional jihatdan bu qismlar limfa tugunining tugunchalariga analog, ya'ni B-zonalar hisoblanadi. Mantiya zona ko'payish markazlarini o'rab turuvchi kichik B-limfotsitlar va kamroq miqdordagi T-limfotsitlar, shuningdek, plazmotsitlar va makrofaglardan iborat. Marginal zona taloq limfa tugunchalarining qizil pulpaga o'tuvchi 100 mkm kenglikdagi qismi bo'lib, T- va B-limfotsitlar hamda yakka-yarim makrofaglardan iborat. Bu zona devori yoriqsimon "pora"larga ega marginal sinusoid tomirlar bilan o'ralgan. Periarterial limfatik qinlar B-limfotsitlar va plazmotsitlarning pulpar arteriyalarni o'rovchi, cho'zinchoq shakldagi to'plamlaridir. Qinlarning periferiyasida kichik T-limfotsitlar joylashadi.

**Qizil pulpa** (*pulpa lienis rubra*) taloqning limfa tugunchalari va trabekulalari oralig'ini to'ldirib turuvchi retikulyar to'qima va unda joylashgan qon hujayralaridan iborat, asosan sinusoid tipdagi ko'pdan-ko'p qon tomirlariga ega qizil rangli qismidir. Qizil pulpaning sinuslar oralig'ida joylashgan qismi pulpar tasmachalar deyiladi va plazmotsitogenez o'choqlariga ega. Bu yerdagi plazmotsitlarga aylanuvchi B-limfotsitlar oq pulpadan migratsiya qilgan. Qizil pulpada monotsitlar o'tirib qoladi va makrofaglarga



135-rasm. Mushukning talog'i (Ellenberger va Trautman bo'yicha):

a-kapsula; б-трабекулар; в-трабекуляр артерија; 2-трабекуляр вена; д-лимфа фолликулларининг och bo'yalgan qismi; e-markaziy arteriya; ж-qizil pulpa; 3-tomirlarning qini.

aylanadi. Sinuslar taloqning murakkab tomirlar sistemasining tarkibiy qismidir.

**Taloqda qon aylanishining o'ziga xos tomonlari** taloqning ko'p vazifali murakkab tuzilgan organ ekanligi bilan bog'liq. Taloq darvozasi orqali kiruvchi arteriya trabekulyar arteriyalarga tarmoqlanadi. Bu arteriyalarning tashqi pardasi trabekulalarning to'qimasi bilan tutashib ketgan, o'rta pardasi esa spiral holda joylashuvchi silliq muskul bog'lamchalari borligi tufayli yaxshi ifodalangan. Trabekulyar arteriyalardan pulpar arteriyalar ajraladi. Ular trabekulalardan biroz uzoqlashgach, limfotsitlardan iborat limfatik qin, keyin esa limfa tuguncha ichiga kiradi. Limfa tugunchasi ichida arteriyadan bir qancha gemokapillyarlar ajraladi. Arteriya tugunchadan chiqqach, panjasimon tarmoqlanib, bir qancha arteriolalarga aylanadi. Arteriolalar retikulyar hujayralar va tolalardan iborat mufta ("gilza")ga ega ellipsoid arteriolalar holida davom etadi. Mufta arterioladagi o'ziga xos sfinkterdir. Muftali arteriolalarning endoteliyi qisqaruvchi filamentlarga ega. Arteriolalar qisqa arterial gemokapillyarlarga tarmoqlanadi.

Taloqda qon aylanishini tushuntiruvchi bir necha nazariya mavjud. **Yopiq qon aylanish nazariyasiga** ko'ra, hosil bo'lgan gemokapillyarlar taloqning venoz sinuslariga ochiladi. **Ochiq qon aylanish nazariyasiga** ko'ra esa, gemokapillyarlar venoz sinuslar orasidagi retikulyar to'qimaga ochiladi. Uchinchi bir nazariyaning tushuntirishicha taloq kichiklashib puchayganda qon aylanish yopiq yo'l bilan, hajmi kattalashib, taranglashganda ochiq yo'l bilan amalga oshadi. Elektron mikroskopiya odam talog'ida qon aylanishi ochiq sirkulyatsiya yo'li bilan amalga oshishini ko'rsatdi. Ochiq yo'l bilan qon aylanishida qon sekin haraktalanib, uning shaklli elementlari makrofaglar bilan aloqada bo'ladi. Yopiq qon aylanish sirkulyatsiya va to'qimalarning oksigenizatsiyasi tez amalga oshishini ta'minlaydi.

Taloq venoz sinuslarining diametri 12-40 mkm bo'lib, venoz sistemasining boshlanishidir. Sinuslarning endoteliotsitlari yoriqlarga ega uzuquzuq bazal membranada joylashadi, devori tashqaridan halqa shaklidagi retikulyar tolalar bilan o'ralgan va peritsitlarga ega emas. Sinuslar venalarga o'tadigan joyda venoz sfinkter joylashadi. Venoz sfinkter yopilsa, qon sinuslarda to'planadi, agar arterial va venoz sfinkterlar yopilsa, qon taloqda depo holida to'planadi. Taloqning trabekulyar venalari muskul qavatga ega bo'lmasdan, mediya kuchsiz taraqqiy qilgan. Adventitsiya trabekulalarning to'qimalari bilan qo'shib o'sishib ketganligidan venalarning bo'shlig'i doimo ochiq va bu hol taloqning silliq miotsitlari qisqarganda qonning taloqdan oqib chiqib ketishini yengillashtiradi. Taloq kapsulasida arteriya va venalar o'rtasida, shuningdek pulpar arteriyalar o'rtasida anastomozlar uchraydi.

**Taloqning innervatsiyasi.** Nervlar taloq darvozasi orqali qon to-

mirlari bilan birga kiradi. Taloq nervlarida sezuvchi va simpatik tolalar mavjud. Ularning bir qismi qon tomirlarini nervlar bilan ta'minlaydi, qolganlari esa trabekulalarning silliq miotsitlariga boradi, shuningdek taloq pulpasiga kirib nerv chatishmalari hosil qiladi.

Hayvon yoshi ulg'ayishi bilan oq va qizil pulpa atrofiyaga uchrab, limfa tugunchalarining soni kamayadi, ko'payish markazlari asta-sekin kichiklashadi. Pulpada makrofaglar va limfotsitlar soni kamayib, granulotsitlar va labrotsitlar ko'payadi. Eksperimentlarda taloqning kattagina qismi olib tashlansa, u hajmini tiklashi mumkin. Lekin organning shakli va hajmi odatda, to'liq tiklanmaydi.

**Immunologik nazorat va himoyani** amalga oshiruvchi asosiy hujayralar limfotsitlar, makrofaglar va plazmotsitlardir. Avval qayd qilib o'tilganidek, tabaqalanish yo'llari va immuno-morfofiziologik xossalariga ko'ra ikki xil: T- va B-limfotsitlar farq qilinadi. T-limfotsitlar suyak iligi stvol hujayralaridan taraqqiy qiladi. Stvol hujayralar qon bilan timusga keladi va bu yerda antigenlar ta'siri bilan bog'liq bo'lmagan proliferatsiya va tabaqalanish natijasida T-limfotsitlarga aylanadi. Bunday limfotsitlarning begona antigenlarni sezuvchi retseptorlarga ega bo'lgan xillari periferik limfoid organlarning **timusga tobe bo'lgan zona (T-zona)**lariga borib o'mashadi. Bu zonalarda antigenlar ta'siri bilan bog'liq proliferatsiya va tabaqalanish natijasida ular T-effektorlarga aylanadi. T-effektorlar immunitetning hujayraviy reaksiyalarini amalga oshiradi, ya'ni begona hujayralar va organizmning genetik jihatdan o'zgargan hujayralarini emiradi, shuningdek, gumoral immunitetni boshqarishda qatnashadi. Bir xil T-effektorlar antigen to'g'risidagi informatsiyani uzoq vaqt saqlab turuvchi xotira T-limfotsitlarga aylanadi. Timusda hosil bo'luvchi bir guruh T-limfotsitlar organizmning antigenlarini sezuvchi retseptorlarga ega bo'lib, ular sirkulyatsiyaga chiqmaydi va shu yerdayoq yemiriladi.

B-limfotsitlar stvol hujayralardan suyak iligida (qushlarda - kloaka bursasida) hosil bo'ladi va periferik limfoid organlarning **B-zonalariga** borib o'mashadi. Bu joylarda, antigenlar ta'sirida ular proliferatsiya va tabaqalanishga uchrab, effektor hujayralar - **plazmotsitlar** va xotira B-hujayralariga aylanadi. Plazmotsitlar muayyan antigenlarga qarshi muayyan antitanacha (gammaglobulin)lar hosil qiladi.

**Makrofaglar** faol fagotsitlar bo'lib, ular antigenlarni korpuskulyar (zarrachalar) shakldan molekulyar shaklga keltirib, antigenlar to'g'risidagi axborotni immunokompetent hujayralarga yetkazib beradi.

Shunday qilib, immunologik reaksiyalarning amalga oshishi uchun uch xil hujayralar: B-limfotsitlar, makrofaglar va T-limfotsitlar faoliyatining kooperatsiyasi yuz berishi lozim.

# ENDOKRIN SISTEMA

(*Endokrin bezlar*)

Endokrin bezlar deb o'z sekretini (**inkreti**)ni bevosita qon yoki limfaga o'tkazuvchi bezlarga aytiladi. Bu bezlar nerv sistemasi bilan birgalikda organlar faoliyatini koordinatsiya qilish, ya'ni organizmning bir butunligini amalga oshirishda ishtirok qiladi.

Endokrin bezlarning qonga o'tkazuvchi maxsus moddalari - **gormonlar** (*hormau* - harakatlantiraman, qo'zg'ataman) moddalar almashinuvini kuchaytiradi yoki susaytiradi, shuningdek sifat jihatidan o'zgartiradi. Gormonlar bir necha xil xossalari: 1) kimyoviy tarkibining doimiyligi; 2) nerv impulslariga nisbatan davomliroq ta'sir ko'rsatishi va 3) bu ta'sirning spetsifikligi bilan xarakterlanadi. Gormonlar **oqsil, polipeptid, lipid, steroid** va **aminokislota** tabiatiga ega bo'lishi mumkin.

Nerv tolalarining terminallari hujayralar bilan bevosita aloqada bo'lganda nerv sistemasi bu hujayralarga bevosita ta'sir qiladi. Lekin nerv terminallari to'qimalarning barcha hujayralari bilan bevosita bog'langan emas, shuningdek ko'pchilik hujayralar nerv impulslarini bevosita qabul qila olmaydilar. Bunday hollarda ularning o'zaro aloqasi organizm ichki muhiti suyuqliklari (qon va limfa)dagi gormonlar vositasida amalga oshadi. Organizm faoliyatining bu tarzda boshqarilishi gummoral regulyatsiya deyiladi.

Gormonlar **effektorlar** yoki **nishonlar** deyiluvchi hujayralar va organlarga maxsus ta'sir ko'rsatadi. Bunda nishon-hujayraning maxsus retseptorlari gormonni "tanishi" va biriktirib olishi shart. Natijada murakkab fermentativ sistema faollashib, nishon-hujayraning funksional qo'zg'algan holati yuzaga keladi.

To'qima va organlarning har qanday hujayrasi moddalar almashinuvining mahsulotlarini to'qima suyuqligiga, bu suyuqlikdan limfa orqali qonga o'tkazadi. Endokrin bezlarning inkretlari esa to'g'ridan-to'g'ri qon va limfaga o'tadi. Gormonlar organizm turli to'qima va organlariga, jumladan, boshqa endokrin bezlarga ham (m., gipofizning TTG va AKTG lari qalqonsimon va buyrakusti bezlariga) ta'sir ko'rsatadi.

Barcha endokrin bezlarning faoliyati nerv sistemasi tomonidan idora qilinadi va ular o'z navbatida nerv sistemasiga, jumladan, oliy nerv faoliyatiga ta'sir ko'rsatadi: ayrim endokrin bezlarning faoliyatidagi o'zgarishlar nerv sistemasida funksional va struktur o'zgarishlar yuz berishiga olib kelishi mumkin. Ichki sekretsia bezlari faoliyatining buzilishidan

kelib chiqadigan kasalliklar tegishli bezlarning gormonlari yoki sintetik preparatlar (gormonlar) bilan davolanadi. Endokrin bezlarning fiziologik holati hayvon mahsuldorligiga ham katta ta'sir ko'rsatadi. Shuning uchun ichki sekretiya bezlari to'g'risidagi ta'limot - endokrinologiya va uning rivojlanishi veterinariya va zootexniyada katta ahamiyatga ega.

Endokrin bezlar morfologik jihatdan bir necha belgilar: 1) chiqaruv yo'llarining yo'qligi; 2) qon va limfa tomirlariga boyligi; 3) sinusoid tipdagi kapillyarlarga egaligi va 4) ixtisoslashgan sekretor hujayralar borligi bilan xarakterlanadi.

Ayrim organlar (gipofiz, qalqonsimon bez, qalqonsimon bezoldi bezi, epifiz va buyrakusti bezlari) faqat ichki sekretiya organlari bo'lsa, boshqalari (me'daosti bezi, jinsiy bezlar, platsenta) boshqa vazifalar bilan birga, gormonlar ishlab chiqaruvchi organlar xizmatini ham bajaradi.

Biologik faol moddalar, xususan mediatorlarni sintez qilish va sekretiya barcha nevrotsitlarga ham xos xususiyat. Lekin ixtisoslashgan sekretor nevrotsitlar, masalan, gipotalamusning neyrosekretor yadrolaridagi nevrotsitlar ham mavjud. Bunday hujayralar sekretiyaning morfologik belgilariga ega, neyrosekretini qon yoki miya suyuqligiga o'tkazadi. Umuuman, juda ko'p to'qima va organlarda gormon tabiatli moddalar ishlab chiqarilishi aniqlangan. Bunga sut emizuvchilar, jumladan, odamning turli to'qimalarida juda kam miqdorda ishlab chiqariluvchi gormonlar guruhi - prostoglandinlarni misol keltirish mumkin. Ular xilma-xil fiziologik jarayonlarga: silliq muskullar (ayniqsa bachadon muskuli)ning qisqarishi, qon bosimi, ichki sekretiya bezlari faoliyati va tuz-suv almashinuviga ta'sir ko'rsatadi. Kimyoviy tabiatiga ko'ra, ular yog' kislotalarning mahsuli bo'lib, tug'ishni yengillashtirish, bo'g'ozlikni sun'iy ravishda to'xtatish va boshqa maqsadlarda qo'llaniladi.

Hozirgi paytda endokrin sistemaning quyidagi tasnifi qabul qilingan.

I. Endokrin sistemaning markaziy, regulyator qismlari:

- 1) gipotalamus (neyrosekretor yadrolar);
- 2) gipofiz;
- 3) epifiz.

II. Periferik endokrin bezlar:

- 1) qalqonsimon bez;
- 2) qalqonsimon bezoldi bezlari;
- 3) buyrakusti bezlari.

III. Endokrin va endokrin bo'lmagan vazifalarni birgalikda bajaruvchi organlar:

- 1) jinsiy bezlar (urug'don va tuxumdon);

- 2) platsenta;
- 3) me`daosti bezi.

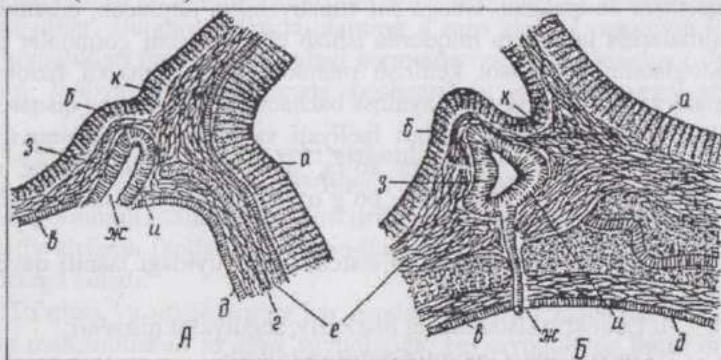
IV. Gormonlar ishlab chiqaruvchi yakka-yakka joylashgan hujayralar.

Bu bobda I, II, IV guruhlarga kiruvchi organlar va hujayralar qarab chiqiladi. Qolgan endokrin strukturalar to`g`risida tegishli organlar sistemalarini o`rganilayotganda so`z yuritiladi.

## GIPOFIZ

**Gipofiz** (pastki miya ortig`i, *glandula pituitaria, hypophysis*) ponasimon suyakdagi "turk egari"ning gipofiz chuqurchasida joylashib, maxsus oyoqcha vositasida oraliq miyaning gipotalamus qismi bilan tutashgan. Bo`yiga kesib qaralganda bezning uch qismi: oldingi, oraliq va orqa qismlari farq qilinadi.

Embriogenezda bez og`iz bo`shlig`i dorsal devori epiteliyining o`smasi - **gipofiz cho`ntakchasi** va 3-miya qorinchasi tubining o`smasidan rivojlanadi (136-rasm).

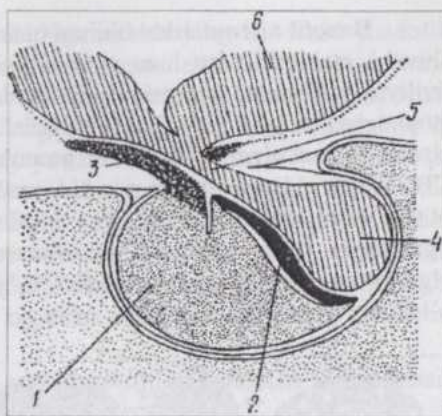


136-rasm. Gipofizning taraqqiyoti:

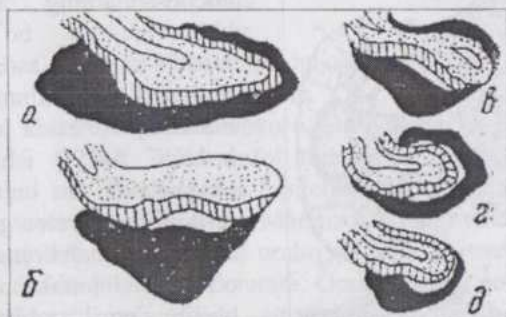
A-ilk va B-kechroq bosqichlar; a-nerv nayining devori; б-miya pufagining devori; в-og`iz qo`ltig`ining epiteliyi; 2-xorda д-ichak nayi; e-mezenxima; ж-gipofiz cho`ntagi; uning 3-oldingi va и-orqa devori; k-neyrogiipofizning kurtagi.

Gipofiz cho`ntakchasining oldingi devori tez rivojlanib gipofizning **oldingi**, orqa devori esa **oraliq qismlarga** aylanadi. Bu ikki qism **epiteliy gipofiz (adenogipofiz)** deb ataladi. 3-miya qorinchasidan yuzaga keladigan orqa qism **neyrogiipofiz** deyiladi. (137, 138-rasmlar).

Oldingi, eng mas-siv qism epitelial hujayralarning, tar-moqlanib qalin to'ra hosil qiluvchi, tiz-machalardan iborat. Tizmachalarning oraliqlari sinusoid kapillyarlarga ega birlitiruvchi yum-shoq to'qima bilan to'lgan. Bir xil bez hujayralari tizma-chalarning chet (periferik) qismida joylashib, sitoplazmasi bo'yoqlarni intensiv qabul qiladigan sekretor granularlar saqlaydi va **xromofil adenotsitlar** nomini oladi.



137-rasm. Gipofizning tuzilish sxemasi: 1-oldingi; 2-oraliq; 3-tuberal va 4-orqa qismlari; 5-voronka; 6-gipotalamus.



138-rasm. Uy hayvonlari gipofizi medial kesimining sxemasi: a-otniki, b-qoramolniki; v-cho'chganiki; r-itniki; d-mushukniki (Trautman va Fibiger bo'yicha).

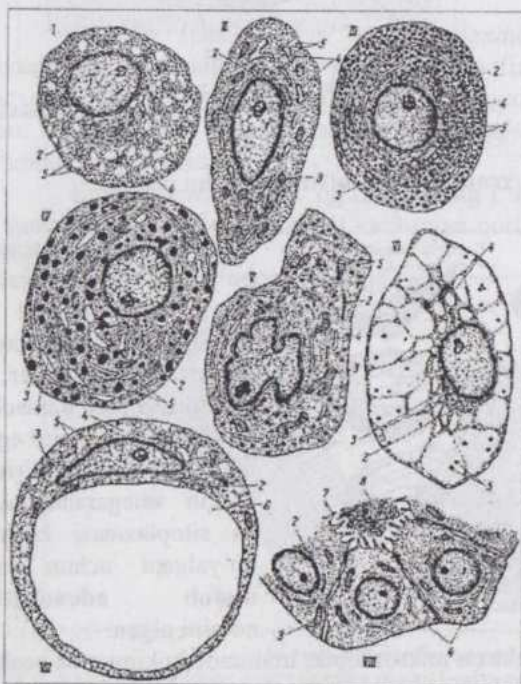
Hozirgi paytda elektron mikroskopik, immunotsitokimyo va boshqa tekshirish usullarining ma'lumotlariga asoslanib, adenotsitlarning yanada murakkabroq klassifikatsiyasi ishlab chiqilgan bo'lsada, hali bu borada muayyan qiyinchilik va noaniqliklar mavjud. (139-rasm).

**Atsidofil adenotsitlar** oldingi qism hujayralarining 30-35%-ini tashkil qilib, yirik, oval yoki yumaloqlangan shakldagi donachalari eozin bo'yog'ini qabul qiluvchi hujayralardir. Bular orasida somatotropin gormoni ishlab chiqaruvchi somatotropotsit va prolaktin gormoni ishlab chiqaruvchi lakto-yoki mammotropotsitlar farq qilinadi.

Sekret donachalarining bo'yalish xususiyatiga ko'ra, ular **bazofil** va **atsidofil adenotsitlarga** bo'linadi. Boshqa bir xil bez hujayralari tizmachalarning o'rtasini egallab, ular bir-biridan keskin chegaralanmagan va sitoplazmasi kuchsiz bo'algani uchun **xromofob adenotsitlar** nomini olgan.

**Bazofil adenotsitlar** oldingi qism hujayralarining 4-10% ini tashkil qiluvchi, atsidofillardan ham yirikroq, sitoplazmasi bazofil, tinch holatda fibrillyar tuzilishda, sekretiya paytida donachalar saqlovchi hujayralardir. Sitoplazmasida glikoproteidlar bo'lganligi uchun SHIK-reaksiya beradi. Bazofil adenotsitlarning ikki xili: **gonadotropotsitlar** va **tireotropotsitlar** (TTG ishlab chiqaruvchi) mavjud. Gonadotropotsitlar o'z navbatida FSG - tsit (FSG ishlab chiqaradi) va LG - tsit (LG ishlab chiqaradi)larga bo'linadi. Organizmda jinsiy gormonlar etishmasa gonadotropotsitlarda sekretiya belgilari kuchayib, hujayra markazida joylashuvchi yirik vakuol paydo bo'ladi va o'zakni periferiyaga surib qo'yadi. Tuzilishi o'zgargan bunday

hujayralar **"bichilish hujayralari"** (kastratsiya hujayralari) nomini olgan.



139-rasm. Adenogipofiz bez hujayralarining ultramikroskopik tuzilishi (B.V.Aleshin sxemasi):

I-follikularni stimulyatsiya qiluvchi gonadotropotsit; II-tireotropotsit; III-somatotropotsit; IV-lactotropotsit (mammotropotsit); V-kortikotropotsit; VI-tireoidektomiya hujayrasi; VII-kastratsiya hujayrasi; VIII-psevdo-follikulning yulduzsimon-follikuliyar hujayrasi; 1-o'zak; 2-plastinkali kompleks; 3-mitoxondriya; 4-sitoplazmatik to'r; 5-sekretor granularlar; 6-vakuol; 7-mikrovorsinka; 8-psevdo-follikulning kolloidsimon massa bilan to'lgan bo'shlig'i.

**Adrenokortiko-tropotsitlar** xromofil adeno-tsitlarning alohida gu-ruhi bo'lib hisoblanadi va asosan oldingi bo'limning markaziy zonasida joylashadi. AKTG ishlab chiqaruvchi bu hujayra-larning sekretor granulari membranaga o'ralgan pufakchalar bo'lib, oqsil tabiatga ega.

**Xromofob adenotsitlar** oldingi qism hujayralarining 60% ga yaqinini tashkil qilib, nisbatan mayda, chegaralari aniq bilinmaydigan, kuchsizroq bo'yaluvchi hujayralardir. Ularning bir xillari mitoz bo'linishga qobil va boshqa

adenotsitlarga tabaqalana oladi. Xromofablarning ba`-zilari atsidofil yoki bazofil adenotsitlarga tabaqalana boshlagan, lekin hali sekretor donachalar to`plab ulgurmagan hujayralar bo`lsa, boshqalari tabaqalangan, ammo intensiv va uzoq davom etgan sekretiya natijasida donachalarini yo`qotgan hujayralardir. Bu guruh hujayralari orasida uzun va tarmoqlangan o`simtalari yordamida o`zaro tutashib to`r hosil qiluvchi mayda, yulduzsimon hujayralarni ham uchratish mumkin. Ularning ba`zi bir o`simtalari adenotsitlar orasidan o`tib sinusoid kapillyarlar devorida tugaydi. Ba`zan yulduzsimon hujayralar psevdofolikular hosil qilishi mumkin. Xullas, xromofob adenotsitlar bir necha xil hujayralarni birlashtiruvchi umumlashma guruhdir.

Demak, oldingi qism adenotsitlarini quyidagicha klassifikatsiya qilish mumkin.

I. Atsidofillar:

1. Somatotropotsitlar;
2. Mammo (lakto) tropotsitlar.

II. Bazofillar:

3. FSG - sitlar
4. LG - sitlar;
- 4 "a". "Bichilish hujayralari";
5. Tireotropotsitlar.

III. 6. Adrenokortikotropotsitlar.

IV. 7. Xromofob adenotsitlar.

**Oraliq qism** (epitelial chekka) epiteliy hujayralaridan iborat ensiz tasmacha shaklidir. Markazda oldingi va oraliq qismlar o`rtasida yoriqcha qoladi, orqa qismdan oraliq qism biriktiruvchi yumshoq to`qimaning yupqa qavati bilan ajralib turadi. Oraliq qismni poligonal yoki prizma shaklidagi, bazofil bo`yaluvchi, sitoplazmasida glikoproteidlar saqlovchi va SHIK-reaksiya beruvchi mayda (200-300 nm kattalikdagi) donachalari bor hujayralar tashkil qiladi. Ayrim joylarda epiteliy hujayralar oralig`ida kolloidimon modda to`planadi. Bu qismning gormoni intermedin (melanotsitotropin) pigment almashinuvini, lipotropin - lipidlar almashinuvini idora qiladi. Zamonaviy tasavvurlarga ko`ra, bu ikkala gormon va oldingi qismning adrenokortikotropini bosh miyada yirik molekulali peptid moddaning parchalanishidan hosil bo`lib, ularning har biri shu molekulaning fragmentidir.

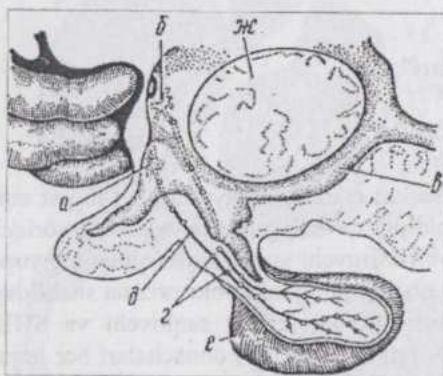
**Gipofizning tuberal qismi** (*pars tuberalis*). Tuberal qism yoki infundibulyar tepacha adenogipofiz tarkibiga kiradi. Bu qism gipofiz oyoqchasi atrofida qalinligi 25-60 mkm keladigan mufta hosil qiladi. Epitelial hujayralarning tizmachalari oyoqcha bo`ylab uzunasiga joylashgan qon tomirlari orasida yotadi. Oyoqcha va tuberal qism o`zaro yupqa biriktiru-

vchi to'qimadan iborat to'siq bilan ajralib turadi. Bu to'qima yumshoq miya pardasi bilan tutashib ketgandir. Tuberal qismni tashqaridan o'rgamchak to'risimon parda o'rab turadi. Bu qism hujayralari kubik yoki silindrik bo'lib, mayda donachalar, ayrim hollarda kolloid tomchilarga ega, asosan tabaqalanmagan hujayralar, lekin atsidofil va bazofil bo'yaluvchilari ham uchraydi. Hozirgacha tuberal qismdan gormonlar ajratib olinmagan.

**Neyrogipofiz - infundibulyar oyoqcha bilan orqa qismni o'z ichiga oladi.** Qon tomirlari va bachadon muskuli tonusini oshiruvchi vazopressin (anitidiuretik gormon) va oksitotsin gipotalamusning suprooptik va paraventrikulyar yadrolarida, neyrosekretsiya natijasida hosil bo'ladi, bu qism orqali qonga o'tkaziladi.

Neyrogipofizning neyrogial tabiatli hujayralari - **pituitsitlar** turlicha kattalik, shakl va o'simalarga ega, tayanch vazifa bajaradi. Pituitsitlar sitoplazmasida ba'zan pigment uchraydi. Orqa qismda gialinizatsiyaga uchragan inkret (Gerring tanachalari), suprooptik va paraventrikulyar yadrolar nevrotsitlariga tegishli mielinsiz nerv tolalari uchraydi.

**Gipotalamo-gipofizar neyrosekretor sistema.** (140-141-rasmlar).



140-rasm. Gipofiz-gipotalamus sistemada neyrosekretsiya sxemasi:

a-suprooptik va б-паравентрикulyar yadrolar; в-uchinchi miya qorinchasining halqasimon bo'shlig'i; г-neyrosekret tomchilari; д-oralik miyadan neyrogipofizga boradigan neyrosekretor yo'li; e-oldingi qism; ж-oralik massa (Krelling va Grau bo'yicha).

qiluvchi omillar tomonidan idora qilish yo'li bilan amalga oshiriladi. Ushbu omillarni ishlab chiqaruvchi hujayralar gipotalamusning butun paraventrikulyar oblasti, hatto undan tashqarida tarqoq holda joylashadi. Bular guruhlariga to'planmasdan balki tarqoq joylashgan hujayralardir.

Yuqorida ta'kidlaganimiz-dek, oksitotsin (paraventrikulyar yadroda) va vazopressin (suprooptik yadroda) gipotalamus nevrotsitlari-ning sitoplazmasida neyrosekretsiya yo'li bilan ishlab chiqariladi. Inkret nerv tolalari bo'ylab orqa qismga o'tadi va qon kapillyarlariga shimiladi.

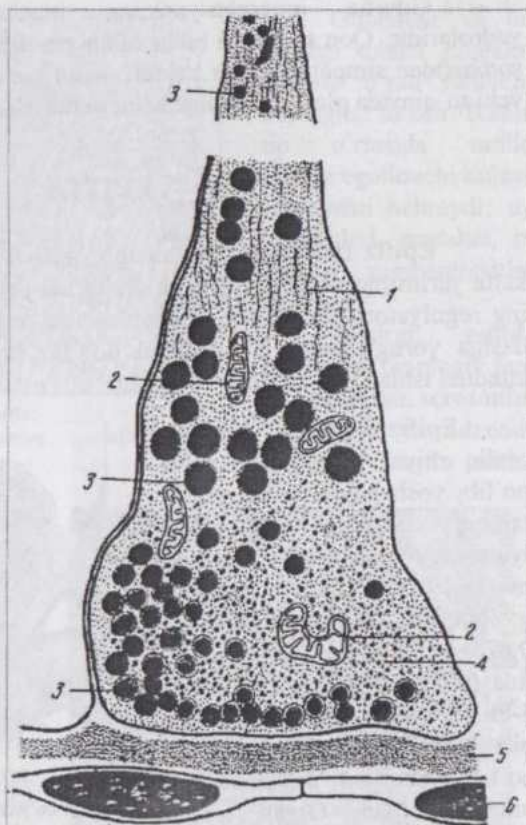
Gipofiz markaziy nerv sistemasi bilan boshqa endokrin bezlar o'rtasida vositachi bo'lib, bu jarayon gipofiz old qismi sekretor faoliyatini gipotalamusda ishlab chiqariladigan gormon-regulyatsiya qiluvchi va gormon-ingibitsiya

**Gipofizda qon aylanishi** o'ziga xos farqlarga ega. U bir necha yuqorigi va ikkita pastki gipo-fizar arteriyalari orqali qon bilan ta'minlanadi. Ichki uyqu arteriyasining tarmog'i bo'lgan pastki guruh arteriyalari bez kapsulasi va orqa qismini qon bilan ta'minlaydi, shuningdek, old qismi sinusoidlariga kapillyarlar yubora-di.

Yuqori guruh gipofizar arteriyalar qisman ichki uyqu arteriyasidan, qisman arterial halqa-dan ajraladi. O'rta tepalik (medial eminensiya) mintaqasida ular birlamchi kapillyarlar to'riga tarmoqlanadi. Bu kapillyarlarga gipotalamus adenogipofizotrop mintaqasi nevrotsitlarining aksonlari kelib taqaladi

va akso-vazal sipanslar hosil qiladi. Kapillyarlardagi qonga adenogipofizotrop omillar o'tadi. Birlamchi to'ring kapillyarlari to'planishidan gipofiz portal venalari hosil bo'ladi. Portal venalar adenogipofizda sinusoid kapillyarlarning **ajoyib to'rini** hosil qiladi. Venoz kapillyarlarning ajoyib to'ri bo'lgan bu sistema gipofizdan qon olib ketuvchi venalarga aylanadi. Ajoyib to'r kapillyarlaridagi qondan adenogipofizotrop omillar adenogipofizga, adenotsitlarning gormonlari esa qonga o'tkaziladi.

Gipotalamusning adenogipofizotrop mintaqasi gipofizning portal sistemasi va gipofiz gipotalamo-gipofizar sistemasini hosil qiladi.



141-rasm. Gipotalamus secretor neyroni aksoni terminalining neyroqipofiz gemokapillyari bilan kontaktining sxemasi (Gershenfeld bo'yicha):

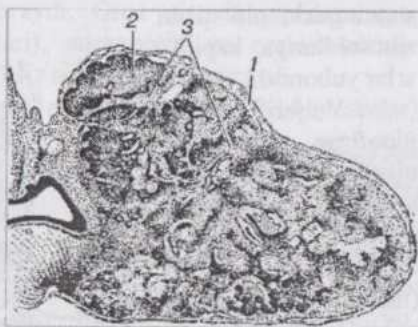
1-neyrofibrillalar; 2-mitoxondriyalar; 3-neyrosekret granulari; 4-sinaptik pufakchalar; 5-bazal membrana; 6-gemokapillyarning endoteliotsitlari.

Gipofiz innervatsiyasining manbai gipotalamusdagi nerv yadrolaridir. Qon tomirlari bilan bilan gipofizga uyqu chigali (*glomus korotikus*)dan simpatik tolalar keladi. Gipofiz oyoqchasini o'rovchi biriktiruvchi to'qimada plastinkali tanachalar uchraydi.

## EPIFIZ

**Epifiz** (yuqorigi miya ortig'i, *glandula pinealis, corpus pineale*) katta yarimsharlar bilan miyacha oralig'ida joylashadi. Bu bez bioritmlarning regulyatori hisoblanib, gormonlarining sekretsiyasi ko'zning to'r pardasiga yorug'likning ta'siri bilan bog'liq (melatonin kechasi, serotonin kunduzi ishlab chiqariladi).

Epifiz toq o'sma shaklida, oraliq miya qopqog'idan hosil bo'lib, yosh hayvonlarda yaxshi taraqqiy qilgan, keyin involyutsiyaga uchraydi. Bezning massasi juda kichik: otda 0,440 g, buqada 0,350 g., echkida 0,075 g., cho'chqada 0,040 g., itda 0,080 g., odamda o'lchami 5-8x3-5 mm. Bez ependima bilan qoplangan kulrang tanacha bo'lib, yumshoq miya pardasi bilan o'ralgan. Organ ichiga o'sib kiruvchi biriktiruvchi to'qimada qon tomirlari joylashadi. (142-rasm).



142-rasm. Epifiz:

1-kapsula; 2-bo'lakchanning parenximasi; 3-trabekula (Shaffer bo'yicha).

Bez hujayralarining asosiy ko'pchiligi ochroq bo'yaluvchi, poligonal hujayralar - **pinealotsitlardir**. (143-rasm).

Ular yumaloq va yirik o'zakka ega, sitoplazmasida ko'p-lab mitoxondriyalar, yaxshi taraqqiy qilgan plastinkali kompleks, lizosomalar, agranu-lyar sitoplazmatik to'r pufakchalari, ri-bosomalar va po-lisomalar uchraydi. Tizmachalar hosil qilib joylashuvchi pi-nealotsitlar uzun, tar-moqlanuvchi o'sim-talari yordamida o'zaro tutashadi, shuningdek, gemo-kapillyarlar bilan kontaktlar hosil qiladi. Pinealotsitlar sekretor elementlar hisoblanib, bez bo'lakchalarining markaziy qismida joylashadi. Ular gli-otsitlardan hosil bo'ladi.

**Gliotsitlar** (144-rasm) to'q bo'yaladigan, cho'zinchoq o'zakli, to'r hosil qiluvchi o'simtalariga ega hujayralardir.



143-rasm. Epifiz:

1-pinealotsitlar;  
yo'g'onlashgan o'simtalari.

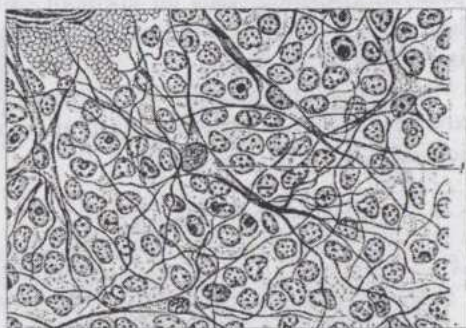
2-pinealotsitlarning

to'qmoqsimon

Gliotsitlar va bu yerdagi tolalar pinealotsitlarni o'rab turuvchi neyrogliyal to'rdir. Ikkala tip o'rtasida oraliq o'rinni egallovchi hujayralar ham uchraydi; uy hayvonlari, masalan, ot bezida pigmentotsitlar ham bor.

Hozirgi vaqtda epifizning fiziologik faol moddalaridan **serotonin**, **melatonin** va **adrenoglomerulotropin** ancha

batafsil o'rganilgan. Bularning hammasi triptofan aminokislotasining hosilasidir. Serotonin vena qoniga kiritilganda qon bosimi ortadi, siydik ajralishi kamayadi (buyrak arteriolalarining spazmi), nafas olish qiyinlashadi (bronxiolalarning spazmi), sichqonlarda bola tashlash yuz beradi (bachadon muskulaturasining qisqarishi). Melatonin intermedin (melanotsitotropin)ning antagonist bo'lib, pigmentasiyaga ta'sir ko'rsatadi. Melatonin neuroaminlar guruhiga kirib gipotalamusning gonadoliberin, gipofizning esa gonadotropinlar ishlab chiqarishiga ta'sir ko'rsatadi. Epifizda neuroaminlar - serotonin va melatonin bilan birgalikda oligopeptid tabiatli xilma-xil gormonlar ham hosil bo'ladi. Bu hol epifizning sekretor hujayralari - pinealotsitlar neyroendokrin hujayralar ekanligini ko'rsatadi. Epifizning gormonlari va regulyator peptidlari gipofiz orqali yoki bevosita boshqa endokrin organlar (buyrakusti bezi, qalqonsimon bez)ga ta'sir qiladi.



144-rasm. Epifiz:

1-neyrogliyaning o'simtali yirik hujayralari.

Bo'yinning yuqorigi simpatik tugunidan boshlanuvchi nerv tolalari epifiz bo'lakchalarining parenximasida tarmoqlanadi va serotoninning mel-

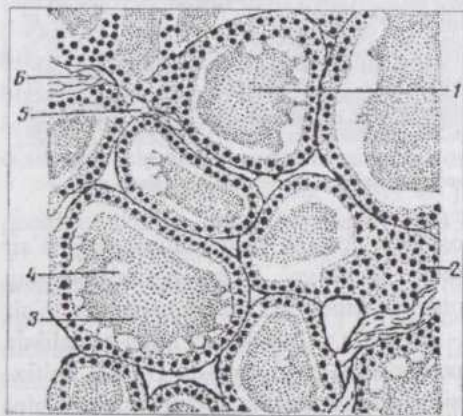
atoninga aylanishini kuchaytiradi.

Hayvonning yoshi ulg'ayishi bilan epifizda biriktiruvchi to'qima va gliotsitlar ko'payadi, ohak tuzlari o'tirib qolishidan "miya qumi" hosil bo'ladi.

## QALQONSIMON BEZ

**Qalqonsimon bezning** gormonlari tirozin aminokislotasining hosilalaridir. Bulardan triyodtironin va tetrayodtironin (tiroksin) o'z tarkibida yod borligi bilan xarakterlanadi va moddalar almashinuvini kuchaytiradi, oraliq miya vegetativ markazlariga ta'sir qilib issiqliq almashinuvini boshqarishda qatnashadi, shuningdek katta miya markazlariga ta'sir ko'rsatadi. Ichimlik suvda yod yetishmasligidan enzootik buxoq kasalligi kelib chiqib, hayvonlarning mahsuldorligi va kasalliklarga chidamliligi pasayadi. Bezning, yana bir gormoni - tireokalsitonin qalqonsimon bezoldi bezining gormoni - paratireoid gormonga antagonist sifatida kalsiy almashinuviga ta'sir ko'rsatadi.

Anatomik jihatdan bez ikki bo'lakka ega bo'lib, hayvonlarda o'ziga xos shakl va kattalikda bo'ladi, hiqildoqning qalqonsimon tog' ayiga yaqin joylashadi.



145-rasm. Otning qalqonsimon bezi:  
1-follikul; 2-follikul devori; 3-kolloid; 4-vakuol; 5-kapilyar; 6-biriktiruvchi to'qima.

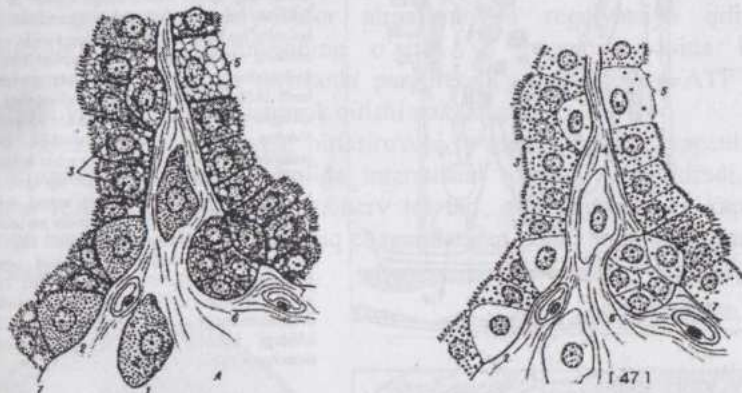
yo'nalishdagi kesimlari ko'rinadi (145-rasm).

Follikullar ichida gomogen, atsidofil bo'ya-luvchi suyuqlik - kol-

Qalqonsimon bez tolador biriktiruvchi to'qimadan iborat kapsulaga ega bo'lakchali organ bo'lib, bo'lakchalararo va follikullararo biriktiruvchi to'qima qon tomirlari va kapilyarlariga juda boy. Follikullar bir-biriga zich joylashib, ular orasida biriktiruvchi to'qima kam va bu to'qima tayanch rolini bajaruvchi

retikulyar tolalarga ega. Voyaga yetgan hayvon qalqonsimon bezining preparatlarida bez follikul-larining turli

**loid** bor. Bez follikullari devori bir qavatli (turli hayvon-larda, shuningdek bezning turli funksional holatlarida past bo'ylidan to silindrikkacha bo'lgan) epiteliydan iborat. Epiteliyning aksariyat ko'pchilik hujayralari **asosiy tirotsitlar** (yoki follikulyar tirotsitlar)dir. Ular yirik, och bo'yaluvchi va markazda joylashgan o'zakka ega, organellalari, apikal qismida mikrotukchalari bor. SHIK-reaksiya bilan glikoproteid tireoglobulinni aniqlash mumkin. Epiteliyning ikkinchi xil hujayralari **parafollikulyar tirotsitlar** deyilib, ular follikulyar tirotsitlardan yirikroq, gematoksilin-eozin bilan ochroq bo'yaladi, kumush tuzlari bilan impregnatsiya qilganda jigarrang yoki qoramtir donachalarga ega bo'ladi. (146-rasm).



146-rasm. Qalqonsimon bezning follikulyar va parafollikulyar hujayralari (B.V.Aleshin sxemasi):

A-faqat parafollikulyar hujayralarda kuzatiladigan og'ir metallar oksidlarining qaytarilish reaksiyasi (argirofiliya yoki osmifiliya);

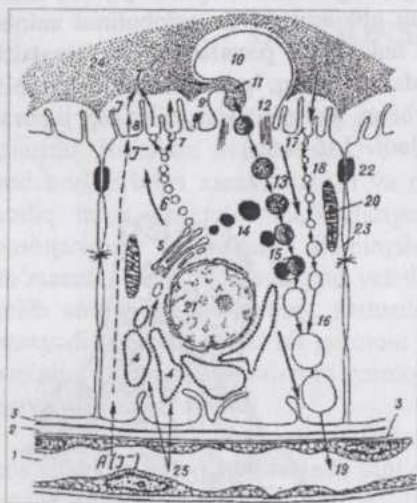
B-radioaktiv iod yutilishi (faqat follikulyar hujayralarga xos); 1-parafollikulyar hujayralarning follikullar oralig'ida joylashishi; 2-parafollikulyar hujayralarning follikul devorida joylashishi; 3-follikulyar hujayra; 4-bazal hujayra; 6-"och bo'yaluvchi" hujayra; 6-bazal hujayralarning ko'payishidan hosil bo'ladigan epiteliy kurtak; 7-follikulning bazal membranasi.

Bunday hujayralar follikullar oralig'ida ham joylashishi mumkin. Parafollikulyar hujayralar oqsil (tireokalsitonin, somatostatini) va neyroamin (noradrenalin va serotonin) gormonlar ishlab chiqaradi. Follikullar orasida kam tabaqalangan, orolchalar shaklida joylashgan hujayralar - **interfollikulyar tirotsitlar** ham bor. Ulardan yangi follikullar hosil bo'ladi.

Kolloid bez follikuli devoridagi hujayralarda hosil bo'ladi. (147-rasm).

Bu yerda qon bilan kelgan mineral tuzlardan oksidlanish natijasida yod ajraladi va glikoproteidlar sintezlanadi. Tireoglobulinlar follikullar ichidagi kolloidda hosil bo'ladi. Kolloid hosil bo'lishi bilan bir vaqtda hujayralar apikal yuzasidagi mikrotukchalar ishtirokida uning tirotsitlarga

qaytadan soʻrilishi ham amalga oshadi. Hujayradagi proteolitik fermentlar, gipofizning TTG-i taʼsirida bezning gormonlari batamom yetiladi. Tireoglobulinlar toʻliq parchalanmasdan, yetilmagan gormonlar qonga tushsa, ularni organizm yot modda hisoblab, autoimmun kasallik kelib chiqadi.



147-rasm. Tirotsit va sekretsiya jayronining sxemasi (B.V.Aleshin rasmi):

1-kapilyar; 2-kapilyar atrofi boʻshligʻi; 3-tirotsit va endoteliotsitlarning bazal mem-branalari (koʻrsatkich va chiziqlar qayta ishla-nayotgan moddalar tashlash yoʻlini bildiradi); 4-sitoplazmatik toʻr va ribosomalar; 5-plastinkali kompleks; 6-glikoproteid secret pufakchalarining apical membranaga tomon yoʻnalishi; 7-follikul boʻshligʻiga tomon ekzotsitoz; 8-follikul boʻshligʻiga atom holidayi iodning kirishi va glikoproteidning iodlanishi; 9-mikrovorsinkalar; 10-kolloidning rezorbsiyasi jarayonida psevdopodiyalar hosil boʻlishi; 11-follikuldagi kolloidning fagotsitoz qilingan tomchilari; 14-lizosomalar; 15-kolloid tomchining lizosoma bilan qoʻshilishi, tiroglobulin proteolizi va tireoid gormonning erkin holatga oʻtishi; 16-ichida proteoliz mahsulotlari boʻlgan vakuollar; 17-follikul ichidagi kolloidning apical membranada proteolizga oʻchrashi va bu proteoliz mahsulotlarining endotsitoz (pino-tsitoz) qilinishi; 18- pinotsitoz pufakchalarining tashilishi; 19-tireoid gormonning qonga oʻtka-zilishi; 20-mitoxondriyalar; 21- tirotsitning oʻzagi; 22-bekituvchi plastinka; 23-desmosomalarga ega hujayralararo yoriq; 24-follikul ichidagi kolloid; 25-kapilyardagi moddalarning tirotsitga oʻtishi.

Bezning funksional holatiga qarab follikullarning tuzilishi oʻzgaradi. Kolloid koʻp miqdorda toʻplansa u intensiv boʻyaladi, epiteliy past boʻyli, mitozlar uchramaydi va follikul hajmi katta boʻladi. Inkret qayta soʻrila boshlasa, epiteliy hujayralari prizmatik shaklga kirib, mitozlar uchraydi, kolloid miqdori kamayadi. Tireotropin qalqonsimon bez faoliyatini stimulyatsiya qiladi, qonda yod miqdori ortadi. Qalqonsimon bez gormonlari haddan tashqari koʻp ajralib chiqsa tireotropin ishlab chiqarilishi susayadi. Qalqonsimon bez **uyqu arteriyasi** orqali qon bilan taʼminlanadi. Bez ogʻirlik birligiga hisoblaganda, bir daqiqada buyrakka nisbatan toʻrt marta, tinch holatda boʻlgan muskulga nisbatan 48 marta ortiq qon oladi.

**Simpatik va adashgan nervlarning** tarmoqlari bez kapsulasiga kirib, keng sirtmoqli nerv chigali hosil qiladi. Bez ichidagi nerv tolalari qisman qon tomirlarini, qisman bez follikullarini innervatsiya qiladi.

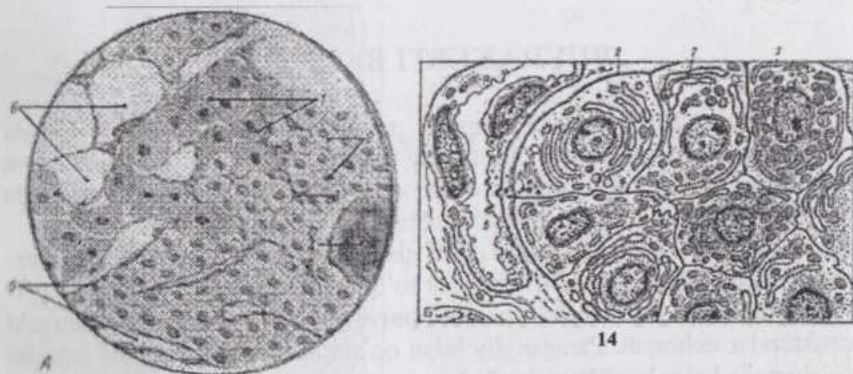
**Regeneratsiyasi.** Bezning parenximasi kuchli proliferatsiya qobiliyatiga ega boʻlib, yangi follikullar hosil boʻlishining manbai interfollikulyar tirotsitlar, shuningdek mavjud follikullarning tirotsitlaridir.

## QALQONSIMON BEZOLDI BEZLARI

(*Epitelial tanachalar*)

Bu bezlar bir necha (4-5 ta) kichik sarg'ish-jigarrangdagi oval tanachalar bo'lib, qalqonsimon bez oldida, bez yuzasida, ayrim hollarda (masalan, qorako'l qo'ylarida) uning parenximasi ichida joylashadi. Ayrim hayvonlar (ayniqsa, o'txo'rlar)da peritraxial to'qimada, ko'krak bo'shlig'ida, traxeya va bosh bronxlar atrofida, timusning yuzasi yoki parenximasi ichida qo'shimcha epitelial tanachalar uchraydi. Bezning **paratireoid gormoni** kalsiy-fosfor almashinuvini regulyatsiya qilishda qatnashadi, suyak to'qimasining o'sishi va regeneratsiyasida katta ahamiyatga ega. Keyingi paytlarda paratireoid gormonlarning ATF sintezlanishi va sarflanishida ishtirok qilishi aniqlangan.

Bezni qoplab turuvchi biriktiruvchi to'qimadan iborat kapsuladan bez ichiga yupqa qavatlar holida interstitsial to'qima o'sib kiradi. Bu to'qima retikulyar tolalarga ega, nerv tolalari, qon tomirlari va kapillyarlariga boy. Bez parenximasi aniq chegaralangan bo'laklarga bo'linmaydi. (148-rasm).



8-rasm. Qalqonsimon bezoldi bezining tuzilishi:

A-Mallori usuli bilan bo'yash; B-ultramikroskopik tuzilishi (Yu.I.Afanesev sxemasi); 1-oksifil paratirotsitlar; 2-bosh paratirotsitlar; 3-biriktiruvchi to'qima qatlamlari; 4-kolloidsimon modda saqlovchi follikul; 5-gemokapillyarlar; 6-lipotsitlar; 7-oraliq hujayralar; 8-presekretor granularlar

Kapillyarlar to'ri orasida bez hujayrala-rining tizmachalari joy-lashadi. Bu hujayralarni ikki guruhga: **asosiy (bosh)** va **atsidofil paratirotsitlarga** bo'lish mumkin. Bosh paratirotsitlar uncha yirik bo'lmagan poli-gonal

shakldagi, kuch-siz bo'yaluvchi o'zak va sitoplazmaga ega bo'lib, asosiy ko'p-chilikni tashkil qiluvchi va funksional faol hujayralardir. Organellari o'rtacha taraqqiy qilgan bo'lib, sitoplazmasida argen-taffin donachalar, glikogen va lipofussin pigmenti bor. Atsidofil paratirotsitlar bosh paratirotsitlarga nisbatan ancha yirik, sitoplazmasida yirik-yirik, atsidofil donachalari va yaxshi taraqqiy qilgan mitoxondriyalari bor. Bu ikki xil hujayralar o'rtasida oraliq o'rin tutuvchi hujayralar ham bor. Atsidofil hujayralar hayvonning yoshi ulg'ayishi bilan hosil bo'lib, jinsiy balog'atga yetganda, ularning soni ortadi. Ularni qariyotgan bosh paratirotsitlar deb hisoblaydilar. Lekin mitoxondriyalarning ko'pligi bu fikrga uncha to'g'ri kelmaydi. Atsidofil paratirotsitlar faqat ayrim hayvonlar (otlar, kavshovchilar)ning bezlarida uchraydi. Itlar, mushuk va kavshovchilarda bez hujayralarining o'zagi yirik, sitoplazmasi kam, aksincha ot va cho'chqada o'zaklar mayda, butun preparat och rangli bo'lib ko'rinadi. Hujayralarning tizmachalari orasidagi bo'shliqlar qalqonsimon bez kolloididan farq qiluvchi "kolloid" saqlaydi. Embriyon va yosh hayvonlar bezida kolloid bo'lmaydi.

Qalqonsimon bezoldi bezi qon tomirlariga eng boy organlardandir. Bez kapsulasida nerv chigali topilgan. Nervlar organ ichiga qon tomirlari bilan birga kiradi. Bez hujayralarini innervatsiya qiluvchi tolalar topilgan.

## BUYRAKUSTI BEZLARI

**Buyrakusti bezlari** simpatik nerv sistema bilan yaqin aloqada bo'lgan va boy innervatsiya qilinadigan organlardir. Bezlarning po'stloq va mag'iz moddalari turli manbalardan hosil bo'luvchi, tuban umurtqalilarda esa alohida-alohida bezlar shaklida uchraydigan to'qimalardir.


Organizmida mayda, po'stloq qismdek to'qimadan tuzilgan **interrenal tanachalar** va mag'iz qismdek to'qimadan tuzilib, simpatik gangliylar yaqinida joylashgani uchun **paragangliylar** deb nomlanuvchi strukturalar uchraydi. Paragangliy bilan qo'shilib ketgan interrenal tanacha qo'shimcha buyrakusti bezi deyiladi.

Interrenal tanachalar ko'pincha otlarda uchraydi, qorin devorining turli joylarida, zardob parda ostida joylashadi. Paragangliylar ko'proq yosh hayvonlarda, ko'krak va qorin bo'shlig'ida uchraydi. Buyrakusti bezlari, interrenal tanachalar va paragangliylar umumiy bir guruh - buyrakusti bezlari guruhini tashkil qiladi. Mag'iz modda va paragangliylarni xrom kislota tuzlari bilan bo'yalgani uchun **xromaffin** (*affinis* - yaqinlikka ega) **sistemaga** birlashtiriladi. Po'stloq modda esa interrenal tanachalar bilan

birgalikda **interrenal sistemani** hosil qiladi. Interrenal sistema organizmda tuz-suv va carbonsuvlar almashinuviga ta'sir ko'rsatadigan, shuningdek jinsiy gormonlarga o'xshash gormonlar - kortizon va boshqa mineral-okortikoidlar, glikokortikoidlar, androgenlar, estrogenlar ishlab chiqaradi. Po'stloq qism hayot uchun mutlaqo zarur to'qima bo'lib, u olib tashlansa organizm nobud bo'ladi.

Xromaffin sistemaning gormoni adrenalin jigarda glikogenning parchalanishini kuchaytiradi, qonda qand miqdorini, shuningdek ko'pchilik organlar silliq muskulining tonusini oshiradi. Noradrenalin adrenalning nisbatan uzoqroq va kuchliroq ta'sir ko'rsatadi. Ayrim paragangliylar (masalan, glomus korotikus) sezuvchi nerv elementlariga boy refleksogen zonalar hisoblanadi.

Bezning po'stloq moddasi va interrenal tanachalar selomani qoplovchi mezodermal epiteliydan, jinsiy burmalar hosil bo'luvchi manbadan taraqqiy qiladi. Bo'lajak po'stloq qism kurtagi ichiga uning yaqinidagi simpatik gangliylar nevroblastlaridan yuzaga keluvchi xromaffinotsitlar to'plami o'sib kirib mag'iz moddaga aylanadi.



**149-rasm. Otning buyrakusti bezi:**

1-mag'iz modda; 2-kapsula; 3- qon tomiri; 4-nerv; 5-to'rsimon zona; 6-bog'lanchali zona; 7-yoysimon (to'pchali) zona.

Bezning gistologik tuzilishi. Bezning yuzasi tolador biriktiruvchi to'qimadan iborat kapsula bilan qoplangan. Kapsuladan organ ichiga radial to'siqchalar o'sib kiradi. Retikulyar tolalar bezning asosiy tayanch strukturalidir. Po'stloq moddada hujayralarning shakli, katta-kichikligi va ulardan hosil bo'lgan tizmachalarning joylashuviga ko'ra, po'stloqda quyidagi zonalar farq qilinadi. (149-150 rasmlar).

**To'pchali zona** (*zona glomerulosa*; otda-yoysimon zona - **zona arcuata**). Silindrik hujayralarning ko'p marta egilib-bukilib to'pcha shaklini oluv-chi tizmachalaridan iborat. Hujayralarning yaxshi taraqqiy qilgan agranulyar sitoplazma-tik to'ri steroid gormonlar ishlab chiqaruvchi hujayralarga xos xarakterli belgidir.

**Oraliq yoki suda-nofob zona.** To'pchali zona bilan undan chuqurroqda joylashuvchi bog'lamchali zona o'rtasida kam tabaqalangan mayda hujayralardan iborat ensizgina oraliq yoki sudanofob qavat joylashadi. Bu qavatning hujayralari lipid kiritmalarga ega emas. Bu hujayralarning ko'payishi bog'lamchali va to'rsimon zona hujayralarining regeneratsiyasini ta'minlaydi, deb hisoblanadi.

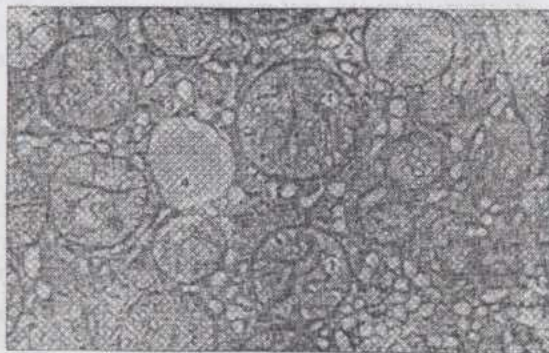
### **Bog'lamchali**

**zona** (*zona fasciculata*) kubik yoki poligonal hujayralarning radial ravishda bir-biriga parallel joylashgan tizmachalaridan iborat. Hujayralarning sitoplazmasi bazofil massa saqlaydi, lipidlarga boy. Lipidlar preparatga odatdagi ishlov berishda erib ketib, sitoplazma vakuolizatsiyaga

uchragandek ko'rinadi. Agranulyar endoplazmatik to'rt to'pchali zona hujayralaridan ham kuchliroq taraqqiy qilgan.

**To'rsimon zona** (*zona reticularis*). Bog'lamchali zona hujayralariga o'xshash hujayralarning anastomozlar hosil qiluvchi tizmachalaridir. Lipidlar bog'lamchali zona hujayralaridagidan kamroq.


Po'stloq modda hujayralarining sitoplazmasida gistokimyoviy yo'l bilan vitamin C donachalari topilgan.



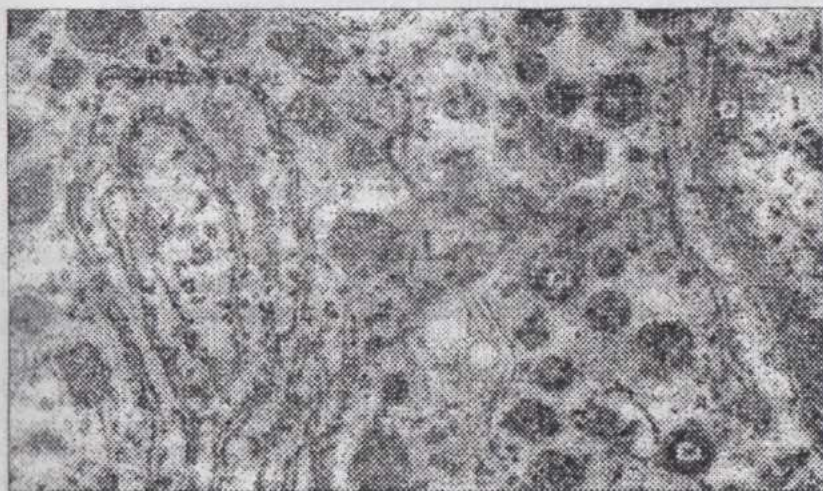
150-rasm. Qoramol buyrakusti bezi bog'lamchali zonasi hujayrasining elektronogrammasi:

1-mitoxondriyalar; 2-agranulyar sitoplazmatik to'rt; 3-ribosomalar; 4-lipidlar (Plaxotina bo'yicha).

Po'stloq modda turli zonalaridagi hujayralar bez hujayralarining yoshi turlicha bo'lgan xillari deb qaraladi: to'pchali zona kambial qavat, bog'lanchali zona - voyaga yetgan hujayralar, to'rsimon zona esa qarib degenaratsiyaga uchrayotgan hujayralardir. To'pchali zona hujayralarining mitoz yo'li bilan bo'linishi kuzatiladi. Mag'iz modda biriktiruvchi to'qimaning yupqa qavati bilan po'stloq moddadan ajralib turadi.



151-rasm. Qoramol buyrakusti bezi mag'iz moddasi noradrenotsitining elektronogrammasi: 1-o'zak; a-o'zakcha; 6-o'zak membranasi; 2-sitoplazma; 3-sekretor granular; n-granula o'rtasidagi zich qism; r-membrana (Plaxotina bo'yicha).



152-rasm. Qoramol buyrakusti bezi mag'iz moddasi adrenotsitining elektronogrammasi: 1-o'zak; a-geteroxromatin; 6-euxromatin; n-o'zak membranasi; 2-sitoplazma; r-granulyar sitoplazmatik to'r membranalari; d-ribosomalari; e-polisomalari; ж-sekretor granular; 3-plazmolemma (Plaxotina bo'yicha).

Mag'iz qism ko'pburchakli hujayralardan iborat, ularning guruhlari orasida birlashtiruvchi to'qimaning kapillyarlarga boy yupqa qavatlar bor. Ushbu hujayralarning sitoplazmasidagi donachalar xrom tuzlari bilan sariq yoki jigarrangga, xlorli temir bilan yashil rangga bo'yaladi, kumush va osmiy kislota tuzlaridan qorayadi. Adrenalin ishlab chiqaruvchi hujayralar **adrenotsitlar (epinefrotsitlar)** deyiladi. Bu qismda **noradrenotsitlar (norepinefrotsitlar)** ham farq qilinadi. Noradrenotsitlar ultrabinafsha nurlar ta'sirida kuchli flyuoessensiyalanadi, argentofil va yod reaksiyasi beradi. Adrenotsitlar azokarmin bilan

bo'yaladi, kislotali fosfataza saqlaydi, flyuoessensiyalanmaydi, yod va kumush bilan reaksiyaga kirishmaydi. Noradre-notsitlarning 1000 -3000 A<sup>0</sup> kattalik-dagi, membrana bilan o'ralgan va o'ta elektron zich mag'iz qismga ega pufakchalari bor, adrenotsitlarning pufakchalari ichidagi moddasi kamroq elektron zichlikka ega. (151, 152-rasmlar).

Simpatik va adashgan nervlarning tolalari bez kapsulasi ostida zich nerv chigali hosil qiladi. Bu chigalning tolalari kapil-lyarlar va sinusoid venalarni o'rab olgan holda bez ichiga kiradi. Ayniqsa, mag'iz qism nerv elementlariga boy. Bez hujayralarida simpatik nervlarning preganglionar tolalari tugaydi. Mag'iz moddada parasimpatik elementlar yo'q.

## **GORMONLAR ISHLAB CHIQRUVCHI YAKKA-YAKKA JOYLASHGAN HUJAYRALAR**

Yakka-yakka joylashgan gormonlar ishlab chiqaruvchi hujayralarni, kelib chiqishiga ko'ra, nerv cho'qqisi neyroblastlaridan hosil bo'luvchi sekretor neyrotsitlar va boshqa to'qimalarga taalluqli hujayralar guruhlariga bo'lish mumkin.

Birinchi guruh hujayralari neyroaminlar hosil qilish bilan birga oqsil (oligopeptid) gormonlar yetishtirish qobiliyatiga ham ega. Ularni APUD hujayralar (Amine Precursors Uptake and Decarboxylation) guruhi ham deb ataydilar. APUD hujayralar endokrin organlarda (parafolikulyar tirotsitlar, buyrakusti bezining xromaffinotsitlari) va boshqa organlarda (bosh miyada, ovqat hazm qilish nayi devorida) uchraydi. Neyrosekretor endokrinotsitlar nerv impulslarining bevosita ta'siri ostida bo'lib, gipofizning trop gormonlariga javob beraolmaydi.

Ikkinchi guruhga urug`don glandulotsitlarini, tuxumdon follikulalarining donador qavatidagi hujayralarni misol keltirish mumkin. Bu hujayralar oqsil bo`lmagan steroid gormonlar ishlab chiqaradi va adenogipofizning gonadotropinlari ta`sirida bo`ladi. Bu guruh hujayralari neyroaminlar ishlab chiqara olmaydilar.

## QUSHLARNING ICHKI SEKRETSIYA BEZLARI

**Gipofiz.** Adenogipofiz tarkibida oraliq bo`lim yo`q. Adenotsitlarning o`zaro anastomozlar hosil qiluvchi tasmachalari sinusoid kapillyarlar bilan o`ralgan. Tizmachalar orasida ichi kolloid bilan to`lgan follikulsimon strukturalar (kistalar) uchraydi. Ayrim hollarda ular ancha ko`p bo`lishi mumkin. Xromofob va xromofil adenotsitlar, xromofillar orasida esa bazofillar va atsidofillar ( $A_1$  yoki to`q bo`yaluvchi hamda  $A_2$  yoki och bo`yaluvchi atsidofillar) farq qilinadi. Yirik-yirik donachalar saqlovchi  $A_1$ -adenotsitlar ovulyatsiya chaqiruvchi gormon ishlab chiqaradi, deb hisoblanadi.

**Epifiz.** Tovuqlarda 2 mm x 1 mm kattalikda, katta yarimsharlar va miyacha orasidagi uncha katta bo`lmagan bo`shliqda joylashadi. Yosh individlarda kolloidsimon modda bilan to`lgan follikullar bezning parenximasini tashkil qiladi. Ular devorida **ependimotsitlar**, **gipendimotsitlar** va **pinealotsitlar** farq qilinadi. Ependimotsitlar markaziy nerv sistemasining endima hujayralariga o`xshash. Tuxum qo`yish davrida ular sitoplazmasida sudanofil donadorlik paydo bo`ladi. Gipendimotsitlar endimotsitlar orasida, pinealotsitlar esa follikullarning chetida joylashadi. Follikullar orasida gliotsitlar joylashadi. Jinsiy balog`atga yetgan individlarda follikullar yo`qolib, hujayralarning gormonlar hosil qilish qobiliyati susayadi.

**Qalqonsimon bez.** Ko`krak bo`shlig`i kranial bo`limida, o`ng bo`limi qizilo`ngachda, chap bo`limi traxeyada joylashadi. Parenximasi 70-170 mkm kattalikdagi, kolloid saqlovchi follikullardan iborat. Tullash va tuxum qo`yishning boshlang`ich davrlarida tirotsitlarning faolligi yuqori bo`ladi.

**Qalqonsimon bezoldi bezlari** ikki juft (o`ng va chap) bezchalardir. O`ng tomondagi bezchalar qalqonsimon bezning kaudal qirrasini yonida, chap tomondagilari 0,5 - 1,5 sm orqaroqda joylashadi. Uch xil epitelial hujayralar tizmachalar hosil qilib joylashadi. Birinchi xil och bo`yaluvchi

suvsimon sitoplazmaga ega va ko'p qirrali, ikkinchi xil xromatinga boy o'zakli to'q bo'yaluvchi hujayralar va birinchi xil hujayralarga aylanuvchi och bo'yaluvchi oval shakldagi o'zakka ega hujayralar farq qilinadi. Atsiodofil hujayralar topilmagan. Tuxum qo'yish davrida birinchi xil och bo'yaluvchi hujayralar soni keskin ortadi.

**Buyrakusti bezlari.** Bu bezlar po'stloq va mag'iz moddaga bo'lingan emas. Kelib chiqishi va tabiati ikki xil hujayralar o'zaro chatishib ketadigan tizmachalar hosil qiladi. Selomik epiteliydan hosil bo'lgan bosh (kortikal) hujayralarning tizmachalari ko'pchilikni tashkil qiladi. Xromaffin hujayralar yirikroq, bazofil bo'yaluvchi sitoplazmasi donachalarga ega va oraliq tizmachalarni hosil qiladi. Bosh hujayralar orasida funksional faol och bo'yaluvchi va nofaol to'q bo'yaluvchi hujayralar farq qilinadi.

## OVQAT HAZM QILISH ORGANLARI

Ovqat hazm qilish organlari kompleksi eng qadimgi va ko'plab organlarni o'z ichiga oluvchi eng massiv sistemadir. Bu organlar atrof-muhitdan ovqat moddalar va suvni qabul qilish, ovqat moddalarni mexanik va biokimyoviy ishlash natijasida parchalanishi, kerakli oziqa va mineral moddalar hamda suvni qon va limfaga so'rilishi, keraksiz moddalarni tashqi muhitga chiqarilishi uchun xizmat qiladi. Tuzilishiga ko'ra ovqat hazm qilish organlari bezlarga ega bo'lgan naydir. Bu nayning ikki uchi ochiq bo'lgani uchun ichki yuzasini tana yuzasining davomi, ichidagi massani tashqi muhit, ovqat hazm qilish vazifasini esa organizmning tashqi muhit bilan aloqalaridan biri, deb qarash lozim.

Ovqat hazm qilish organlari ko'pdan-ko'p nerv apparatlari bilan ta'minlangan. Ular ovqat moddalar ta'sirida vujudga keladigan kimyoviy, mexanik ta'sirotlarni qabul qiladi, me'dada ovqat moddalar bo'lmagan paytda esa markaziy nerv sistemasiga signallar yuborib ochlik hissini uyg'otadi.

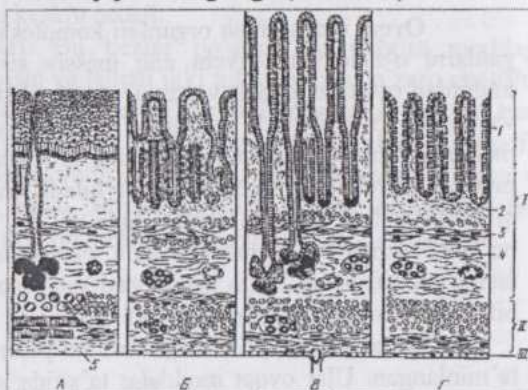
Endoderma **birlamchi ichakning** shakllanishi uchun dastlabki asos bo'lib xizmat qiladi. Undan ovqat hazm qilish organlari shilliq pardasining epiteliy qavati va bezlar hosil bo'ladi. Mezodermadan zardob pardani qoplovchi epiteliy (mezoteliy) hosil bo'ladi. Atrofdagi mezenxima sillik muskul va biriktiruvchi to'qimani hosil qiladi.

Embrion birlamchi ichak nayining har ikki uchi avval berk (ko'r) bo'ladi. Keyinroq oldingi tomonda **og'iz qo'ltig'i**, orqa tomonda **orqa chiqaruv teshigi qo'ltig'i** hosil bo'ladi. Avvaliga ichak bo'shlig'i bu qo'ltiqlardan maxsus to'siqlar bilan ajralib turadi. So'ngra bu to'siqlar asta-sekin yuqalashadi va teshiladi, birlamchi ichakning ikki uchi esa ochiq bo'lib qoladi. Keyinchalik birlamchi ichakning tez o'sishi natijasida u embrion tanasiga nisbatan uzun bo'ladi, bir necha bukilish va halqalar hosil qiladi. Ichakning ichki yuzasi ham notekis bo'lib qoladi. So'rg'ichlar, bezlar va shilliq pardaning burmalari yuzaga keladi. Bularning hammasi ovqat hazm qilish shiralari ishlab chiqaruvchi va so'ruvchi yuzalarning kattalashishiga olib keladi. Birlamchi ichak turli bo'limlarining bir tekis o'smasligi va turli vazifalarni bajarishga ixtisoslashuvi natijasida ovqat hazm qilishning turli bosqichlarini amalga oshiradigan bo'limlar yuzaga keladi. Shilliq pardani qoplovchi epiteliyning o'sib chiqishi natijasida yirik ovqat hazm qilish bezlari hosil bo'ladi.

**Ovqat hazm qilish nayi devori tuzilishining umumiy tavsifi.**

Ovqat hazm qilish nayining turli bo'limlari tabaqalanish natijasida birlamchi ichakdan hosil bo'lganligi uchun ularning tuzilishida bir qator o'xshashliklar mavjud. Ularning devori barcha naysimon organlar devori kabi uch parda: ichki, o'rt va tashqi pardalarga ega (153-rasm).

Ovqat hazm qilish nayi barcha bo'lim-larining ichki par-dasi shilliq ishlab chiqaruvchi epiteliy bilan qoplangan **shilliq pardadir**. Bu organ-larda shilliq parda to'rtta: **qoplovchi, xususiy, muskul va shilliqosti qavatlari**-dan iborat. Qoplovchi qavat turli bo'limlarda o'ziga xos tuzilgan epiteliy to'qimadir. Xususiy qavat biriktiruvchi yumshoq



153-rasm. Ovqat hazm qilish yo'li turli bo'limlari devorining uzunasiga kesimi (sxema):

A-qizilo'ngach; B-me'da; B-ingichka ichak; Γ-yo'g'on ichak; I-shilliq, II-muskul va III-seroz pardalar; 1-epiteliy qavat; 2-asosiy plastinka (xususiy qavat); 3-muskul plastinka; 4-shilliqosti qavat; 5-adventitsiya.

to'qimadan iborat. Shilliq pardaning muskul qavati silliq muskul bo'lib, hujayralar odatda sirkulyar va uzunasiga joylashgan qavatlar hosil qiladi. Shilliq osti qavat ancha yaxshi taraqqiy qilgan biriktiruvchi yumshoq to'qimadan iborat. Ushbu qavat yo'q organlar (tilning ustki tomoni, qattiq tanglay, milklar)da shilliq parda burmalar hosil qila olmaydi. O'rt parda silliq muskul to'qimadan iborat bo'lib, **muskul parda** deb ataladi. Ko'pincha bu parda ichki, muskul hujayralari sirkulyar va tashqi, muskul hujayralari uzunasiga (bo'ylama) joylashgan qavatlarga ega. Tashqi parda ko'krak va qorin bo'shliqlaridagi organlarda **zardob pardadir**. Zardob pardaning asosi biriktiruvchi tolador to'qima bo'lib, mezoteliy uning yuzasini qoplaydi va qo'shni organlar bilan ishqalanishni kamaytiradi. Bo'shliqlardan tashqaridagi organlar (masalan, qizilo'ngachning bo'yin qismi)da tashqi parda **adventitsiya** bo'lib, atrofdagi organlar bilan tutashib o'sib ketadi.

Ichak nayining **arterial tomirlar sistemasi** bir-biri bilan tutashib ketgan shilliq osti qavatdagi, muskul parda qavatlari orasidagi va zardob parda ostidagi arterial to'rlardan iborat. Shilliq osti qavatda venoz to'rga ham mavjud. Bezlardan qon olib keluvchi venalar ham shu to'rga quyiladi. Bu to'rdan kattaroq venalar boshlanib, boshqa pardalardan qon olib ketuvchi

venalarga qo`shiladi. **Limfa tomirlari** ham ko`p miqdorda uchraydi. Xususiy qavat, shilliq osti qavat va zardob pardada limfa tomirlarining to`rlari mavjud.

Ovqat hazm qilish nayi devori **simpatik va adashgan nervlarning tarmoqlari** bilan innervatsiya qilinadi. Bu nervlarning tarmoqlari uchta chatishma: zardob parda osti, muskul parda ichi va shilliq osti qavat nerv chatishmalarini hosil qiladi. Ushbu chatishmalarda nerv tolalari bog`lamchalari bir-biri bilan kesishgan joylarda uzun aksonli va teng o`simtali nevrotsitlarga ega gangliylar bor.

**Og`iz bo`shlig`i.** Og`iz bo`shlig`ida ovqat maydalanadi, so`lak bilan ho`llanadi, luqma hosil bo`lib, osonlik bilan yutiladigan va qizilo`ngach orqali me`daga o`tadigan holga keladi. Og`iz bo`shlig`idagi fermentlar ta`sirida kam miqdorda bo`lsa ham, kraxmalning parchalanishi yuz beradi. Og`iz bo`shlig`i organlarining tuzilishi ko`p jihatdan ana shu vazifalarni bajarishga muvofiqlashgan: shilliq parda ko`p qatlamli yassi epiteliy bilan qoplangan bo`lib, bezlarga ega va nerv terminallariga boy.

Og`iz bo`shlig`i dastlab og`iz qo`ltig`i shaklida hosil bo`lib, uning atrofida beshta bo`rtma yuzaga keladi. Bulardan biri - peshona bo`rtmasi toq, yuqorigi va pastki jag` bo`rtmalari juft bo`ladi. Yuqorigi va pastki jag` bo`rtmalarini ajratib turuvchi ariqcha keyinchalik og`izning burchaklariga aylanadi. Peshona bo`rtmasi jag` bo`rtmalari bilan qo`shilib, yuqorigi jag` va labni hosil qiladi. Pastki jag` bo`rtmalari esa pastki jag` va labni shakllantiradi. Peshona bo`rtmasida mavjud bo`lgan juft hidlov chuqurchalarining chuqurlashishi va og`iz qo`ltig`iga ochilishidan keyin birlamchi og`iz hosil bo`ladi. Keyinroq bir-biriga tomon o`svuchi tanglay burmalari o`zaro qo`shilib, qattiq va yumshoq tanglay hosil bo`lgach, og`iz bo`shlig`i ikki qavatga ajraladi. Bulardan yuqorigisi burun bo`shlig`i, pastkisi ikkilamchi og`iz bo`shlig`idir. Shunday qilib, og`iz bo`shlig`ining shilliq pardasi teri ekdotermsi va mezenximasidan kelib chiqadi, anatomik jihatdan esa terining davomidir. Shilliq parda gistologik tuzilishiga ko`ra, epidermisga o`xshash epiteliy va dermaga to`g`ri keladigan biriktiruvchi to`qima qavatiga ega. Shilliq parda kuchli mexanik ta`sirotlarga uchraydigan joylarda epiteliy qalin, kuchli muguzlanadi, biriktiruvchi to`qima qavati qalin va so`rg`ichlar hosil qiladi, ta`sirotlar kuchsiz joylarda esa shilliq parda yupqadir. Shilliq pardada mayda so`lak bezchalari juda ko`p. Hujayralarining morfo-fiziologik xossalariga ko`ra, oqsilli - zardob so`lak ishlab chiqaruvchi va shilliq bezlar farq qilinadi. Ularning ko`pchiligi aralash bezchalar hisoblanib, murakkab naycha-alveolyar yoki alveolyar tuzilishga ega.

**Lablar.** Lablar terining og`iz bo`shlig`i chetidagi burmasi bo`lib, bu yerda epidermis og`iz bo`shlig`i shilliq pardasining epiteliy qavatiga

aylanadi. Ko'pchilik hayvonlarda epiteliy anchagina yupqalanishiga qaramasdan muguz qavatini yo'qotmaydi. Biriktiruvchi to'qimaning qa'rida tuzilishi va ishlab chiqaruvchi sekretining xarakteriga ko'ra, turli hayvonlarda turlicha bo'lgan lab bezlari mavjud. Yirtqichlar yuqori labining teri yuzasi bezlarga ega emas, cho'chqalar va kavshovchilarda murakkab naychasimon zardob bezlarga boy.

Lablarda chuqur joylashgan va anatomik jihatdan shakllangan ko'ndalang-targ'il muskul - og'izning aylana muskuli mavjud. Lablar sezuv organlari bo'lganligidan ularda ko'plab sezuvchi nerv terminallari uchraydi. Kapsulasiz nerv terminallaridan tashqari, bu yerda kapsula bilan o'ralgan, asosan kolbachalar shaklidagi, biriktiruvchi to'qimada bir tekis tarqalib joylashmagan retseptorlar bor. Epiteliyda daraxtsimon tarmoqlanuvchi nerv tolalari, cho'chqalar tumshuqchasida sezuvchi menisklar mavjud.

**Lunjlar.** Lunjlarning tashqi pardasi teri, o'rta pardasi ko'ndalang-targ'il muskullar, ichki, shilliq pardasi esa lablarning shilliq pardasiga o'xshashdir. Itlarda shilliq parda pigmentga ega. Shilliq pardada bezlar va ko'plab so'rg'ichlar uchraydi. Lunj bezlari turli hayvonlarda tuzilishi va sekreti xarakteriga ko'ra turlicha bo'lib, muskullar orasida joylashadi. Ularning chiqaruv yo'llari shilliq parda orqali o'tib og'iz bo'shlig'iga ochiladi.

**Qattiq tanglay.** Qattiq tanglay juda pishiq, suyak pardasiga birlashib ketuvchi, ko'ndalang g'ovlarga ega shilliq pardadir. Epiteliy kuchli muguzlangan. Xususiy qavat biriktiruvchi zich to'qima bo'lib, vena tomirlariga boy. Otlarda bu venalar ma'lum sharoitlarda shishish qobiliyatiga ega.

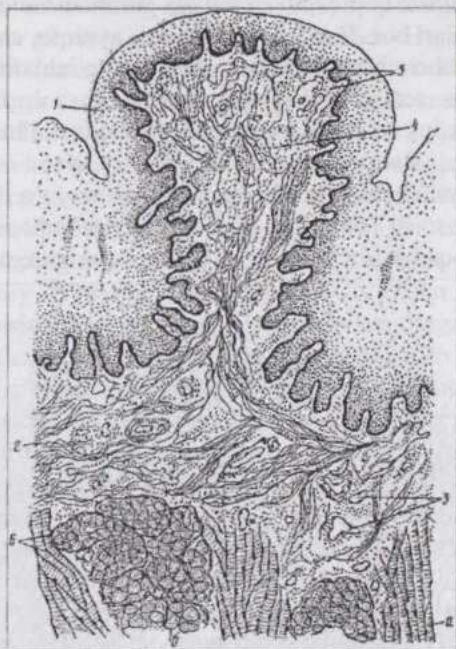
**Yumshoq tanglay.** Yumshoq tanglay shilliq pardaning burmasi bo'lib, og'iz va halqum bo'shlig'i orasiga chiqib turadi. Uning asosi ko'ndalang-targ'il muskul to'qimadir. Og'iz bo'shlig'iga qaragan yuzasidagi shilliq parda og'iz bo'shlig'i shu pardasining davomi bo'lib, epiteliy ostidagi ancha qalin biriktiruvchi to'qimada shilliq bezlarning to'plamlari va tanglay bodomchalari joylashgan. Halqum yuzasining shilliq pardasi burun bo'shlig'inikiga o'xshash tebranuvchi epiteliy bilan qoplangan, biriktiruvchi to'qima yupqaroq, shilliq bezlar kamroq uchraydi.

**Milklar.** Milklarning shilliq pardasi bezlar va limfa tugunchalariga ega emas. Epiteliy kuchli muguzlangan. Epiteliy osti biriktiruvchi to'qima jag` suyagining pardasiga tutashib ketgan.

**Til.** Til kurtagi embrionda juda barvaqt, birinchi va ikkinchi jabra yoylari orasida, qalqonsimon bez kurtagi old tomonida joylashgan toq bo'rtma hoida paydo bo'ladi. Keyinchalik bu bo'rtma oldinga qarab o'sib, ikkita yon g'ovlar hosil qiladi.

Qalqonsimon bez kurtagi ketida hosil bo'luvchi bo'rtma yong'ovlar bilan qo'shib, bir butun organ - tilga aylanadi.

Tilning shilliq pardasi (154-rasm) og'iz bo'shlig'ining boshqa organlaridek ko'p qatlamli yassi, tilning ustki tomonida kuchli muguzlanuvchi, epiteliy bilan qoplangan. Biriktiruvchi to'qima epiteliyga o'sib kirib, anchagina uzun so'rg'ichlar hosil qiladi. Tilning yon tomonlari, osti va shilliq pardaning og'iz bo'shlig'i tubiga o'tadigan qismi so'rg'ichlarga ega emas. Tilning ustki yuzasidagi so'rg'ichlar shakliga ko'ra ipsimon, zamburug'simon, novsimon va barsimon so'rg'ichlarga bo'linadi. Ipsimon so'rg'ichlar mexanik vazifa bajaradi, ya'ni og'izdagi ovqat parchalari silqib tushib



154-rasm. Sigir tilining zamburug'simon so'rg'ichi:

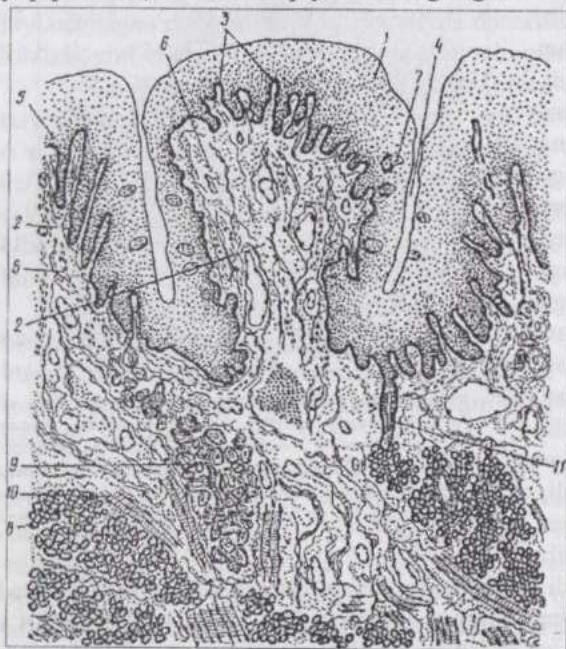
1-ko'p qavatli yassi epiteliy; 2-shilliq pardaning xususiy qavati; 3-qon tomirlari; 4-biriktiruvchi to'qimaning birlamchi so'rg'ichlari; 5-biriktiruvchi to'qimaning ikkilamchi so'rg'ichlari; 6-tilning asosi; ko'ndalang-targ'il muskul tolalarining uzunasiga (a) va ko'ndalangiga (b) kesimi (Tinyakov bo'yicha).

ketmasligini ta'minlaydi va mexanik ta'sirotlarni sezishga yordam beradi. Yirtqichlarda ular halqum tomonga egilgan bo'lib, ilgak shaklidir. Ot va cho'chqalarda ipsimon so'rg'ichlar ingichka va juda uzun. Kavsh qaytaruvchilarda bu so'rg'ichlarning usti kuchli muguzlangan epiteliy bilan qoplangan.

Zamburug'simon so'rg'ichlar haroratni, ta'mni sezish va taktik sezish funksiyalarini bajaradi. Ularning asosi ingichka, yuqori qismi kengaygan va zamburuqqa o'xshaydi. Ko'p qatlamli yassi epiteliy hujayralari orasida ta'm sezuvchi piyozchalar bor. Ot va qoramol-larda zamburug'simon so'rg'ichlarning ta'm sezuvchi piyozchalari kamroq, qo'y, echki va cho'chqalarda ko'p-roq, itlarda esa juda ko'p. Novsimon (155-rasm)

so'rg'ichlar til-ning yuzasi epite-liyidan halqasimon chuqurcha bilan chegaralanib turadi. Ta'm sezish vazifasini baja-radi. So'rg'ichlarning yon yuzasini qoplovchi epiteliyda guruhlar holida joylashgan ta'm sezish piyozchalar bor. Bunday piyozchalar, ayniqsa, cho'chqalar va itlarda ko'p. Otlar, kavshovchilar va cho'chqalar so'rg'ichlarining butun yon yuzasi bo'ylab ta'm sezish piyozchalar joylashadi, so'rg'ichlarni chegaralovchi chuqurchaning so'rg'ichga qaragan yuzasida esa bunday piyozchalar yo'q.

Bargsimon so'rg'ichlar ta'm sezish vazifasini bajaradi. Kavshovchilarda bunday so'rg'ichlar yo'q. Boshqa hayvonlarda ikkita bunday so'rg'ich til tubi (asosi)ning yon tomonida joylashadi. Epiteliy nisbatan yupqa bo'lib, ta'm sezish piyozchalariga ega.



155-rasm. Tilning novsimon so'rg'ichi:

1-ko'p qavatli yassi epiteliy; 2-xususiy qavat; 3-ikkilamchi so'rg'ichlar; 4-ariqcha (tarmov); 5-g'ov; 6-silliqliq muskul hujayralari; 7-ta'm sezich piyozchasi; 8-zardob so'lak bezlarining oxirgi bo'limlari; 9-shilliqliq so'lak bezlarining oxirgi bo'limlari; 10-ko'ndalang - targ'il muskul tolalari; 11-so'lak bezining chiqaruv yo'li.

ajralib turadi. Ularning o'zaklari cho'zinchoq-oval shaklda va hujayra asosiga yaqin joylashadi, sitoplazmasining apikal bo'limi mitoxondriyalar va agranulyar sitoplazmatik to'rga boy. Ta'm sezuvchi hujayralarning apikal

**Ta'm sezish piyozchalar** (156-rasm) ellipsoid shaklda bo'lib, epiteliy yuzasidan ikki-uch qator hujayralar bilan ajralib turadi va epiteliydagi ta'm sezish teshikchasi (pora) orqali og'iz bo'shlig'i bilan aloqada bo'ladi.

Ta'm sezish piyozchalar epi-teliy yuzasiga nisbatan vertikal joy-lashgan, bir-biriga zich tegib turuvchi cho'zinchoq hujay-ralardan iborat. Retseptor, tayanch va bazal hujayralar farq qilinadi. Re-tseptor yoki ta'm sezuvchi sensor epiteliotsitlar bir-biridan tayanch hujayralar bilan

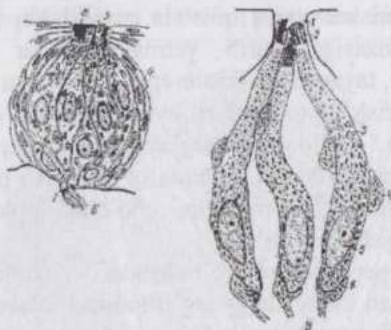
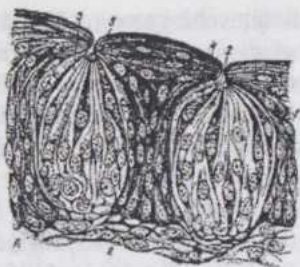
uchida membrananing ta'sirotini qabul qiluvchi yuzasini kengaytiradigan mikrotukchalar mavjud. Mikrotukchalar orasida elektronlarni yomon o'tkazadigan (elektron zich), fosfatazalar, oqsil va mukoproteidlarga boy, ta'mli moddalarni adsorbsiya qiluvchi substansiya joylashadi. Hujayralar membranasi ta'm sezuvchi maxsus retseptor oqsillar mavjud. Har bir ta'm sezish piyozchasiga 50 ga yaqin afferent nerv tolasi kirib tarmoqlanadi. Bu tolalar tayanch epiteliotsitlar bo'ylab boradi va sensor hujayralar bazal bo'limining yon yuzasida sipanslar hosil qiladi. Tayanch hujayralar yirik o'zakli, granulyar va agranulyar sitoplazmatik to'r yaxshi ifodalangan, plastinkali kompleks va tonofibrillalarga ega hujayralardir. Ular tayanch vazifa bajaradi va glikoproteidlarni sekretiya qilishda qatnashadi. Bazal hujayralarning uchi epiteliy yuzasiga borib yetmaydi. Ular kam tabaqalangan hujayralar hisoblanib, tayanch va sensor epiteliotsitlarga aylanaoladilar, deb qaraladi. Ta'm sezish piyoz-chalari, ayrim hollarda qattiq tanglayda, bodo-mchalar, halqum, hiqildoqusti tog'ayining shilliq pardasida, lunj-ning ichki yuzasida ham uchraydi. Otlarda ta'm sezish piyoz-chalari oval, kavsh qaytaruvchilarda tuxumsimon, cho'chqa-larda urchuqsimon, itlarda deyarli yumaloq shaklda bo'ladi.

Tilning asosi uch o'zaro perpendikulyar yo'nalishda - uzunasiga, ko'ndalangiga va vertikal joylashgan ko'ndalang-targ'il muskul tolalaridan iborat. Otlarda tilning ustki tomonida tog'ay mavjud.

Til bezlari epiteliy ostidagi biriktiruvchi to'qimada va muskul bog'lamchalari orasida joylashadi. Ular murakkab, alveolyar, naycha-alveolyar tuzilishiga ega zardob, shilliq va aralash so'lak ishlab chiqaruvchi bezlardir.

**Ta'm sezish analizatori.** Ta'm sezish hujayralari qabul qilgan ta'sirot ta'm sezish nervlari tolalarining terminallariga uzatiladi. Zamburug'simon so'rg'ichdagi nerv tolalari yuz nervining (VII-juft nerv) tirsakli tuguni bipolyar nevrotsitlarining dendritlaridir. Bu tolalar quloqning nog'ora tori orqali til nerviga o'tib, bu yerga keladi. Novsimon va bargsimon so'rg'ichlardagi tolalar til-halqum nervining (IX-juft nerv) "toshli" tugunidagi bipolyar nevrotsitlarning dendritlaridir. Har ikkala tugun nevrotsitlarining neyritlari uzunchoq miyadagi ta'm sezish yadrolariga boradi. Bu yadrolardagi multipolyar nevrotsitlarning neyritlari ko'rish tepchasidagi ta'm sezish markaziga boradi. Bu markaz nevrotsitlarining o'simalari katta yarimsharlar po'stlog'ida tugaydi. Shunday qilib ta'm sezish analizatori uch neyronli zanjir.

**Tishlar.** Tishlar (157-rasm) og'iz bo'shlig'i shilliq pardasining hosilasidir.



156-rasm. Ta'm sezish piyozchasi  
tuzilishi:

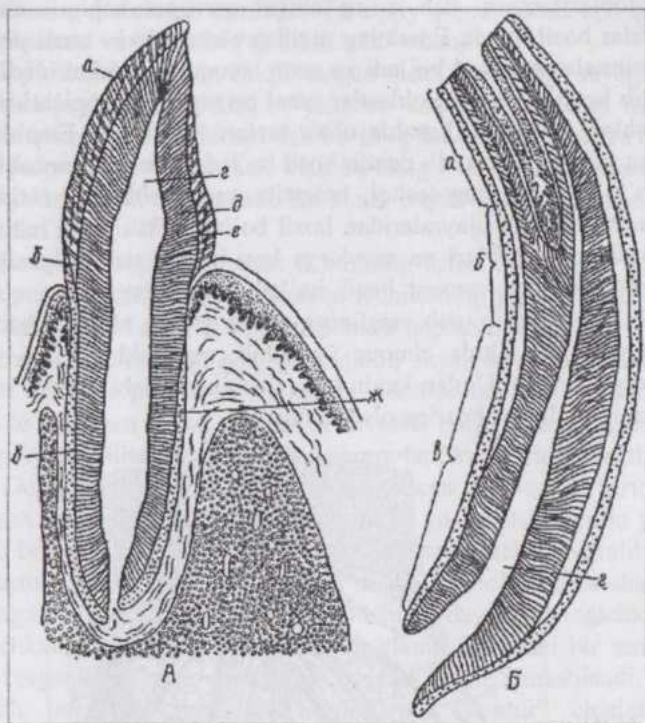
A-mikroskopik tuzilishi – 1-so'rg'ichning ko'p qavatli yassi epiteliy; 2-ta'm sezish porasi; 3-ta'm sezish piyozchasi tayanch hujayralari; 4-retseptor hujayralar; 5-shtifchalar; 6-biriktiruvchi to'qima; B- elektron mikroskopik tuzilishi – 1-ta'm sezish retseptor hujayrasi; 2-tayanch hujayra; 3-bazal hujayra; 4-epiteliy hujayra; 5-mikrovorsinkalar; 6-nerv tolalarining uchlari; 7-nerv to'lasi; 8-mukoproteidlar (Pevzner rasmi). B-retseptor hujayralar elektron mikroskopik tuzilishining sxemasi: 1-ta'm sezish porasi; 2-mikrovorsinkalar; 3-sitoplazma; 4-sinaps; 5- o'zak; 6-nerv tolasining uchi.

Tishlar mustahkam, suyakdan ham qat-tiqroq to'qimadan iborat va mexanik vazifa bajaradi. Tish-ning eng qattiq to'qimasi **emal** epite-liydan, tish suyagi - **dentin** esa birikti-ruvchi to'qimadan hosil bo'ladi.

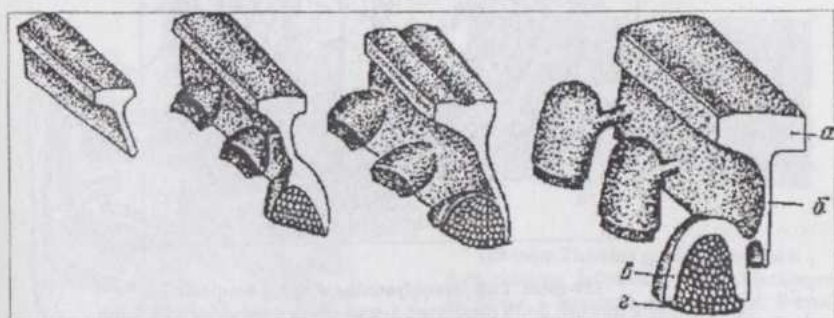
#### Tishning gisto-genezi. (158, 159-rasmlar).

Har bir jag' tishining kurtagi - tish plastinkasi epiteliy-ning biriktiruvchi to'qimaga kirib tu-ruvchi o'smasidir. Bu plastinka jag'ga o'xshash taqasimon shaklga ega, ko'ndalang kesimda tayoqchani eslatadi. Keyinchalik tish plastinkasidan bo'lajak sut tishlarining o'smalari - emal organlar o'sib chiqadi.

Emal organlarning jag' ichiga qaragan tomoni ochiq bo'lib, bu joydan emal organ ichiga tish so'rg'ichlari - zichlashgan mezenxima o'sib kiradi. Shuningdek, tish kurtagi atrofidagi mezenxima ham zichlashib, tish xaltachasini hosil qiladi. Emal organning ichki, tish so'rg'ichiga qaragan tomonida hujayralarning tabaqalanishidan **enameloblastlar (adamantoblastlar)** - emal hosil qiluvchi hujayralar paydo bo'ladi.

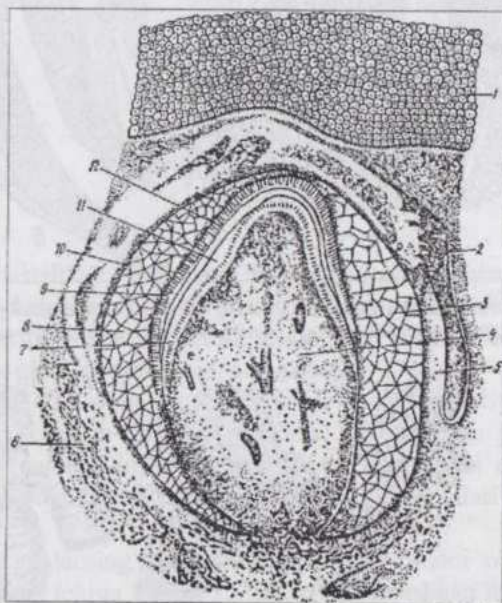


157-rasm. Kavshovchilar (A) va ot (B) kurak tishining uzunasiga kesimi:  
 a-tish toji; б- bo'yincha; в-ildiz; r-tishning bo'shlig'i; д-dentin; e-ema; ж-сeмент.



158-rasm. Tich taraqqiyotining sxemasi:  
 a-milk epiteliyi; б-tish plastinkasi; в-epitelial tish organlari; r-tish so'rg'ichlari (Shter bo'yicha).

Enameloblastlarning tish so'rg'ichiga qaragan uchlari cho'ziladi va o'simtalar hosil qiladi. Emalning tuzilish elementlari - emal prizmalari ana shu o'simtalardan hosil bo'ladi va uzun tayoqcha shaklini oladi. Asta-sekin yo'qolib ketuvchi enameloblastlar emal prizmalarini yopishtiruvchi modda ham ishlab chiqaradi. Emalda ohak tuzlari to'planadi. Emaldan avvalroq tishning asosiy to'qimasi - dentin hosil bo'ladi. Dentin **odontoblastlardan** - tish so'rg'ichining eng tashqi, bevosita enameloblastlar ostida yotuvchi, prizma shaklidagi hujayralaridan hosil bo'ladi. Tish so'rg'ichining qolgan to'qimasi qon tomirlari va nervlarga boy bo'lib, tish pulpasiga aylanadi. Tish xaltachasidan sement hosil bo'ladi. Emal organing qoldig'i emal kutikulasi hosil qilib, tish emalining ustini qoplab turadi. Shakllangan sut tishi avval jag' ichida chuqur joylashib, asta-sekin o'sadi va milkdan tashqariga chiqadi. Undan keyin ham tishning o'sishi davom etib, tish toji milkdan butunlay tashqariga o'sib chiqadi.



**159-rasm. Tish taraqqiyotining o'rtangi bosqichi:**


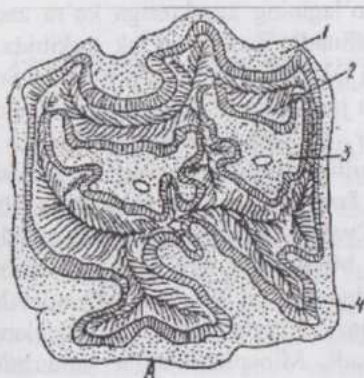
1-milk epiteliyi; 2-tish plastinkasi; 3-emal organ; 4-tish so'rg'ichi; 5-tish xaltachasi; 6-tish katakchasining suyagi; 7-odontoblastlar; 8-emal organ pulpasi; 9-adamantoblastlar; 10-emal organing tashqi hujayralari; 11-dentin; 12-emal (Nemilov bo'yicha).

**Tishning gistologik tuzilishi.** Taraqqiy qilgan tishda uch qism: **tish toji, bo'yinchasi** va **ildizi** farq qilinadi. (157-rasm).

Toj tishning jag'dan chiqib turgan qismi, ildizi jag` suyagi chuqurchasi ichida joylashgan qismi, bo'yinchasi esa ular orasidagi milk bilan qoplangan qismidir. Toj ichidagi tish bo`shlig`ini qon tomirlari va nervlarga ega **tish pulpasi** to`ldirib turadi. Tish bo`shlig`i ildiz uchiga qarab davom qiladi va **ildiz kanali** deb ataladi. Bu kanal orqali tish pulpasiga nervlar va qon tomirlari kiradi.

Tishning asosiy to`qimasi dentinning ustini toj qismda emal, ildiz qismda sement qoplaydi. Kavsh qaytaruvchilarning jag` tishlari, otlarning barcha tishlari tojida emal ustini ham sement qoplab turadi.

**Dentin** shakli o`zgar-gan, juda qattiq suyak to`qimadir. Dentinning suyakdan mikroskopik farqi shundaki, odontob-lastlar dentinning ichki yuzasida to`p-langan va sut tish-larida bevosita pulpa bilan chegaradoshdir. Yosh ulg`ayishi bilan ular orasida hujayra-lari kam tolador qatlam hosil bo`ladi. Dentin ichiga odon-toblastlarning faqat o`simtalari kirib boradi. Ular dentin naychalari ichida yotadi va radial yo`nalishda dentin yuzasiga cha yetib bo-radi. Dentin naycha-laridan yon tarmoqchalar ajralib, bir-biri bilan anastomozlar hosil qiladi. Ayrim naychalar kolbasimon shaklni olib emal ichiga kirib turadi. Yosh ulg`ayishi bilan naychalar ingichkalashadi, eng ingichkalari esa yo`qoladi, ya`ni ohaklanish jarayoni bir umr davom etadi va organik qismlar anorganik qismlar bilan almashinadi. Notekis ohaklanish interoglobulyar "bo`shliqlar" va "kontur" chiziqlar hosil bo`lishiga sabab bo`ladi. **Emal** (160-rasm) tishning eng qattiq to`qimasi bo`lib 97%ga yaqin noorganik modda saqlaydi.



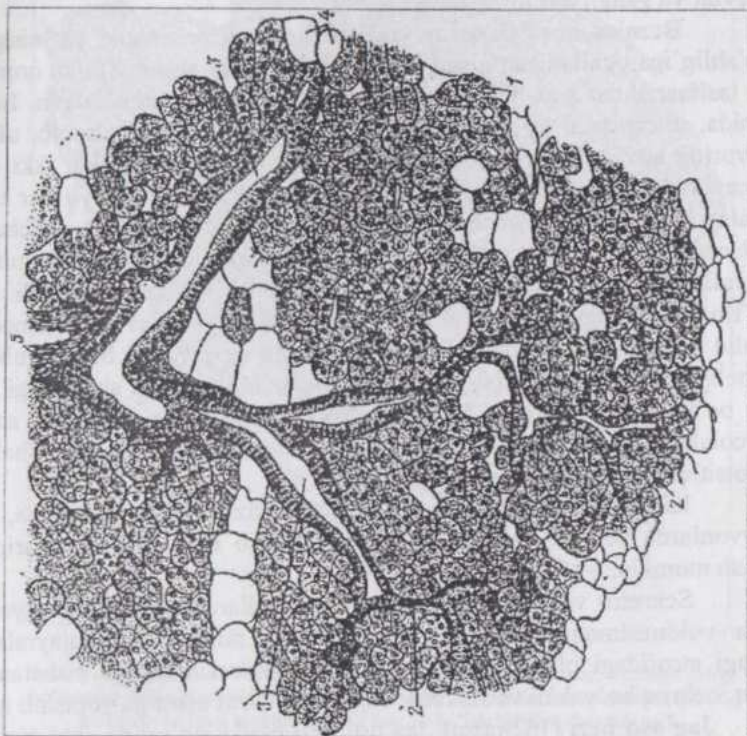
**160-rasm. Tishning gistologik tuzilishi:**  
A-ot tishining ko`ndalang shlifi (Ellenberger bo'yicha): 1-3sement; 2-dentin; 4-emal; B-emal prizmalari (Trautman va Fibiger bo'yicha).

Uzun, ingichka tayoqchalar shakldagi emal prizmalari enamelo-blastlarning hosilasidir. Prizmalarning joylashishi radial yo'nalishdan biroz chetga chiqadi, ular biroz egilgan bo'lib, bir-biriga zich tegib yotadi. Emalning ohaklanishi bir tekisda bormaydi. Emalning yuzasini yupqa strukturasisiz parda - emal kutikulasi qoplab turadi.

**Sement** tarkibi va gistologik tuzilishiga ko'ra dag'al tolali suyakni eslatadi. Bu yerda dag'al tolali suyakka xos bo'shliqlar uchraydi. Sementning oziqlanashi tish chuqurchalari tomondan bo'lib, sement chuqurcha devoriga teshib o'tuvchi tolalar (Sharpey tolalar) vositasida birikkan. Tish pulpasi ko'p miqdorda dirildoq modda, kollagen va prekollagen tolalarga ega, o'troq va adashgan hujayralarga boy biriktiruvchi yumshoq to'qimadir. Pulpaning eng chetki qavati odontoblastlardir. Ular bir qavatli prizmatik epiteliyga o'xshab ketadi. Tishlarning almashinishi osteoklastlar tomonidan sut tishlar ildizining yemirilishidan boshlanadi. Natijada tish toji tushib ketadi. Shu bilan bir vaqtda sut tishi hosil bo'lgan plastinkadan doimiy tish rivojlana boshlaydi. Bungacha tish plastinkasi so'rilib yo'qolib ketmaydi va jag'ning qarida saqlanib qoladi. Embriondagi kabi bu plastinkada emal organlar hosil bo'lib, ichiga tish so'rg'ichlari o'sib kiradi. Doimiy tishlarning keyingi taraqqiyoti sut tishlarining taraqqiyoti kabi boradi.

**So'lak bezlari.** Oqiz bo'shlig'iga uchta yirik bez: **quloqoldi, jag'osti** va **tilosti so'lak bezlarining** chiqaruv yo'llari ochiladi. Bu bezlar shilliq pardadan tashqarida joylashadi, embrional taraqqiyot jarayonida og'iz bo'shlig'i epiteliy qavatining bo'rtmasidan hosil bo'ladi. Ana shu bo'rtma mayda naychalarga tarmoqlanib o'sib, naychalarining uchi ko'r holda, tamom bo'ladi. Epitelial bo'rtmalarni o'rovchi mezenxima bezlarning stromasiga aylanadi. So'lak bezlari murakkab, alveolyar yoki naycha-alveolyar bezlar hisoblanib, ishlab chiqargan so'lagining xarakteriga ko'ra zardob, aralash (zardob-shilliq) bezlar farq qilinadi. Zardob so'lak tarkibida fermentlar (ptialin va maltaza), shilliq so'lak tarkibida mutsin bo'ladi. So'lak ovqatni namlab, chaynash va yutilish jarayonlarini yengillashtiradi. So'lak tarkibidagi fermentlar polisaxaridlar va boshqa moddalarning parchalanishida qatnashadi. So'lak bezlarining sekretor qismlarida serotsitlar, mukotsitlar va mioepitelial hujayralar farq qilinadi. Serotsitlar (zardob hujayralar)ning sitoplazmasi atsifofil bo'yaladi. Ularning yumaloq shakldagi o'zagi hujayra markazida joylashadi. Mukotsitlar (shilliq hujayralar)ning sitoplazmasi kuchsiz bazofillik xossasiga ega bo'lib, asos bo'yoqlar bilan ochroq bo'yaladi. O'zagi hujayra asosida joylashadi va pachoqlangan, kesmalarda tayoqcha shaklida ko'rinadi. Mioepiteliotsitlar yulduzsimon shakldagi qisqara oluvchi hujayralardir. Ular sekretor hujayralardan tashqarida joylashib, o'zlarining o'simalari bilan sekretor qismlarni o'rab

turadi. Mioepiteliotsitlar har doim sekretor hujayralar asosi bilan bazal membrana orasida joylashadi.



161-rasm. Quloqoldi so'lak bezi:

1-oxirgi bo'limlar; 2-oraliq bo'limlar; 3-solak naychalari; 4-yog' hujayralari; 5-bo'lakchalararo biriktiruvchi to'qima.

**Quloqoldi bezi** (161-rasm). Quloq oldi bezi murakkab, bo'lakchali, alveolyar, sekretor qismlarining xarakteriga ko'ra, ko'pchilik hayvonlarda sof zardob bez. Qo'y va cho'chqalarning bezida shilliq hujayralarning kichik-kichik guruhlari ham uchraydi. Yirtqichlarning bezi zardob va aralash bezlar oralig'ida turadi. Bez kapsulasidan parenxima ichiga o'sib kiruvchi to'siqlar bezni bo'lakchalarga bo'ladi. Bezning umumiy tuzilishini daraxtga taqqoslash mumkin: daraxtning tanasiga bezning bosh chiqaruv yo'li, daraxtning butun shox va shoxchalar sistemasiga bezning murakkab tarmoqlangan chiqaruv yo'llari sistemasini, daraxtning murakkab barglariga bezning sekretor bo'limlari to'g'ri keladi. Chiqaruv yo'llari va sekretor

bo'limlar orasidagi bo'shliqlarni bezning stromasini hosil qiluvchi biriktiruvchi to'qima to'ldirib turadi. Bu to'qimada esa qon, limfa tomirlari, nervlar va gangliylar joylashadi.

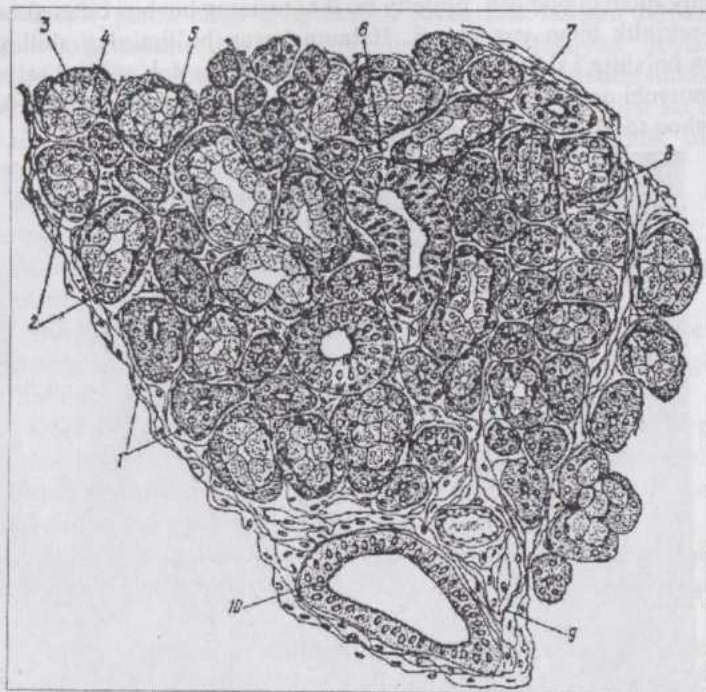
Bezning bosh chiqaruv yo'li ikki qavatli prizmatik, yo'lning og'iz bo'shlig'iga ochiladigan qismi ko'p qatlamli yassi epiteliy bilan qoplangan va tashqarisidan zich biriktiruvchi tolador to'qima bilan o'ralgan. Bezning ichida, interstitsial to'qi-mada bu yo'lning tarmo-qlari joylashib, ularning devorida avval ikki qa-vatli, keyinroq, ular kich-rayishi bilan ikki qatorli prizmatik epiteliy mavjud. Bez bo'lakchalari orasi-dagi bu yo'llar bo'lakchalar ichiga kirib tar-moqlanadi va chiziqlikka ega so'lak naychalariga aylanadi. Bu naychalar devorining hujayralari sitoplazmasida mitoxondriyalarning o'ziga xos joylanishidan silindrik epiteliy chiziqli bo'lib ko'rinadi. O'z navbatida chiziqlikka ega so'lak naychalari ham tarmoqlanib oraliq bo'limlarga aylanadi. Bu bo'limlarning devori past bo'yli kubsimon epiteliydan iborat. Oraliq bo'limlar tarmoqlanib alveolalar shaklidagi sekretor bo'limlarga ochiladi. Ayrim hayvonlarda sekretor bo'limlar naycha-alveolalar shaklidir. Sekretor qismlar konussimon shakldagi serotsitlardan iborat.

Kavshovchilarda quloqoldi bezi tinimsiz so'lak ajratib tursa, ayrim hayvonlarda sekret to'planish va sekret ajratib chiqarilish fazalarini kuzatish mumkin.

Sekretor va oraliq bo'limlar, ayrim hollarda esa, so'lak naychalari ham yulduzsimon mioepiteliotsitlar bilan o'ralgan. Bu hujayralarning o'zagi atrofidagi biriktiruvchi to'qima hujayralari o'zagiga nisbatan yirikroq, ochroq bo'yaladi va sekretor hujayralar bazal qismiga yopishib turadi.

**Jag'osti bezi** (162-rasm). Jag'osti bezi pastki jag'ostida, ikki qorinli va qanotsimon muskullar orasi-da joylashadi. Tuzilishiga ko'ra murakkab, naycha-alveolyar, aralash tarkibli so'lak ishlab chiqaruvchi bez. Interstitsial to'qimasi kam taraqqiy qilgani sababli bezning bo'lakchali tuzilishi yaxshi ifodalanmagan. Bezning ayrim sekretor bo'limlari faqat mukotsitlar, ayrimlari har ikki tipdagi so'lak hujayralariga ega. Sekretor bo'limlar ikki tipdagi so'lak hujayralarga ega bo'lgan hollarda serotsitlar mukotsitlardan iborat sekretor bo'limlarga "zardob yarim oy" shaklida yopishib turadi. Jag'osti bezi gistologik tuzilishining qolgan jihatlariga ko'ra quloq oldi beziga o'xshash.

**Tilosti bezi.** Tilosti bezi til osti burmasining shilliq pardasi tagida joylashib, strukturasiga ko'ra murakkab, naycha-alveolyar bezdir. Cho'chqa va otlarda aralash, kavshovchilarda va yirtqichlarda uzun chiqaruv yo'liga ega qismi aralash, qolgan qismi shilliq bez hisoblanadi. Aralash so'lak ishlab chiqaradigan qismi jag'osti beziga nisbatan ham mukotsitlarga boyroqdir.



162-rasm. Jag'osti so'lak bezi:

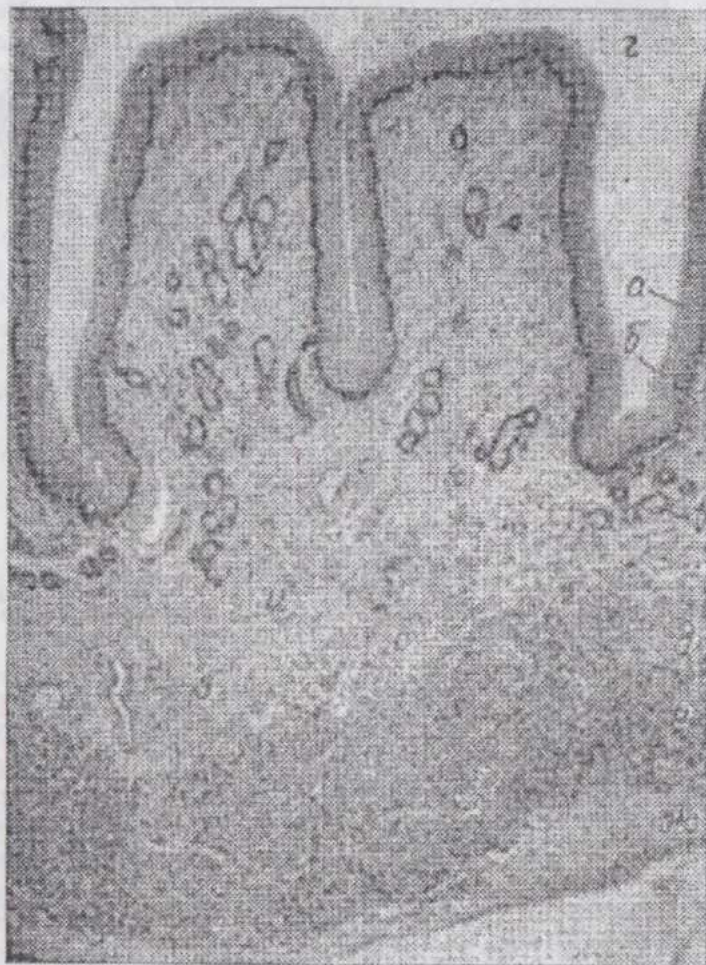
1-seroz oxirgi bo'limlar; 2-aralash oxirgi bo'limlar; 3-seroz yarimoylar; 4-aralash oxirgi bo'limning shilliq hujayralari; 5-oraliq bo'lim; 6-so'lak naycha; 7-savatchali hujayra; 8-bo'lakcha ichidagi birlitiruvchi to'qima; 10-bo'lakchalararo chiqaruv yo'li.

**So'lak bezlarining innervatsiyasi.** Bezlarining nervlari sekretor, sezuvchi va qon tomirlarini innervatsiya qiluvchi nervlarga bo'linadi. Nervlar mielinli va mielinsiz tolalardan tuzilib, gangliylarga ega. Qon tomirlarining nervlari qon tomirlarini kengaytiruvchi (parasimpatik) tolalardan tuzilgan. Gangliylar vegetativ nerv sistemasiga taalluqlidir. Sekretor nervlar: fiziologik ma'lumotlarga ko'ra so'lak naychalarni o'rovchi nerv elementlari bosh miyaga, sekretor bo'limlarning nervlari simpatik sistemaga qarashli bo'ladi. Sezuvchi nervlar bez naychalarida, qon tomirlarida va interstitsial to'qimada tipik sezuvchi nerv terminallari hosil qiladi.

**Halqum.** Halqum (*pharynx*) ovqat hazm qilish va nafas olish yo'llari bir-birini kesib o'tadigan, qisqarganda ovqat luqmasining yutilishini ta'minlaydigan organdir.

Shilliq pardasi halqumning ventral, ya'ni hiqildoq bo'limida ko'p qatlamli yassi, dorsal - burun bo'limida ko'p qatorli tukchali-tebranuvchi

epiteliy bilan qoplangan. Epiteliy bu ikki turining bir-biri bilan almashinishi asta-sekinlik bilan yuz beradi. Halqum burun bo'limining shilliq pardasi burun bo'shlig'i shilliq pardasidagidek aralash (zardob-shilliq) sekret ishlab chiqaruvchi naycha-alveolyar bezlarga ega. Xususiy qavatning biriktiruvchi yumshoq to'qimasida retikulyar to'qima ham mavjud.



**163-rasm. Qizilo'ngachning ko'ndalang kesimi (mikrofoto):**

a-shilliq pardaning epiteliy va 6-xususiy qavatları; b – bezlar; r-qizilo'ngachning bo'shlig'i; d-muskul pardaning ichki va e-tashqi qavatları; ж-adventitsiya; з-qon tomirlari; и-shilliq pardaning xususiy qavatdan ajralib turmaydigan shilliqosti qavati.

Muskul parda bilan chegaradosh joyda zich-lashgan biriktiruvchi gola-dor to`qimadan iborat halqumning ichki fassiyasi joylashgan. Halqumning og`iz bo`shlig`i bilan chegarasida, shilliq pardada limfoid follikullarning to`p-lamlari - bodomchalar mavjud. Joylashishiga ko`ra tanglay, til, halqum va hiqildoq usti bodomchalari farq qilinib, ularning yig`indisi halqumning limfoid halqasini hosil qiladi.

Muskul parda ko`n-dalang-targ`il muskul to`-qimadan iborat halqumning anatomik shakllangan mus-kullaridir.

Adventitsiya birikti-ruvchi tolador to`qimadan iborat halqumning tashqi fassiyasidir.

**Innervatsiyasi.** Halqumning shilliq pardasida turli-tuman sezuvchi nerv terminallari bor. Muskul parda boshqa organlarning ko`ndalang-targ`il muskullaridek innervatsiya qilinadi.

**Qizilo`ngach.** Qizilo`ngach (*oesophagus*) (163-rasm) ichki pardasi shilliq modda bilan namlangan ko`p qavatli yassi epiteliy bilan qoplangan, ovqat luqmasini me`daga tez o`tkazadigan, hazm shirasi ishlab chiqaruvchi bezlarga ega bo`lmagan organdir.

Muskul pardasi ancha yaxshi rivojlangan. Embrional taraqqiyot jarayonida qizilo`ngach birlamchi ichakning oldingi bo`limidan taraqqiy qiladi.

Shilliq pardaning epiteliy qavati turli hayvonlarda turlicha muguzlanuvchi ko`p qatlamli yassi epiteliy. Tadqiqotchilarning fikricha qizilo`ngachning endodermal epiteliyi evolyutsiya jarayonida ektodermal epiteliyga almashgan. Embrional taraqqiyot paytida avval bir qatlamli prizmatik epiteliy paydo bo`ladi, keyin u ko`p qatorli prizmatik-tebranuvchi va nihoyat hayvon tug`ilishi oldidan ko`p qatlamli yassi epiteliyga aylanadi. Xususiy qavat biriktiruvchi yumshoq va to`rsimon to`qimalardan iborat. Muskul qavat silliq muskul hujayralarning ayrim-ayrim bog`lamchalaridan iborat bo`lib, faqat me`da yaqinida yaxlit qavatga aylanadi. Muskul qavatning qisqarishidan shilliq pardada uzunasiga joylashgan chuqur burmalar hosil bo`ladi. It va cho`chqalarda qizilo`ngachning kranial qismida bu qavat yo`q. Shilliq osti qavat biriktiruvchi yumshoq to`qimadan iborat bo`lib, tarmoqlangan, ayrim hollarda murakkab, **naycha-alveolyar shilliq bezlarga** ega. Itda bu bezlar butun qizilo`ngach bo`ylab bir tekis tarqalgan, cho`chqada faqat oldingi bo`limda, ot, mushuk va kavsh qaytaruvchilarda esa halqum bilan chegaradosh zonada joylashadi. Cho`chqada bu yerda limfa follikullari ham uchraydi.

Muskul parda ichki, tolalari sirkulyar va tashqi, tolalari uzunasiga joylashgan qavatlarga ega. Lekin turli hayvonlarda aynan shu turga xos farqlarni: quyon va yirtqichlarda uch qavat, ot va kavsh qaytaruvchilarda

ko`pincha uch, cho`chqalarda hatto to`rt qavatni ko`rish mumkin. Muskul parda qizilo`ngachning boshlanish qismida asosan ko`ndalang-targ`il muskul bo`lib, kaudal yo`nalishda asta-sekin silliq muskulga aylanadi. It va kavsh qaytaruvchilarda bu parda butunlay ko`ndalang-targ`il muskul. Ot va mushuklarda qizilo`ngachning oxirgi uchdan bir qismida, cho`chqada esa faqat uncha uzun bo`lmagan oxirgi qismda silliq muskul mavjud.

Tashqi parda bo`yin oblastida adventitsiya, ko`krak qafasi (plevra) va qorin bo`shlig`ida (qorin pardasi) zardob parda hisoblanadi.

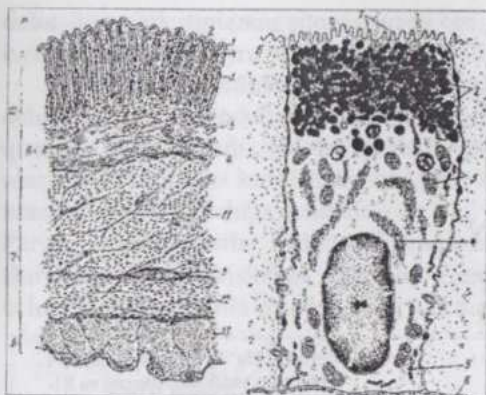
## ME`DA

**Me`da** kurtagi ichak nayining kengaygan qismi sifatida hosil bo`lib, dorsal va ventral ichak tutqichlarga osilib turadi. Me`daning bo`lajak qabariq (katta egilgan) joyi dorsal, botiq (kichik egilgan) joyi ventral tomonga qaragan bo`ladi. Keyinchalik diafragma va jigarning taraqqiyoti, dorsal ichak tutqichning tez o`sishi natijasida me`da buralib, qabiriy joyi ventral, botiq joyi dorsal tomonga qarab qoladi. Shu bilan bir vaqtda ichak nayining bo`yiga o`sishi va egilib-bukilishlar hosil qilishi oqibatida me`da ko`ndalang holatda joylashadi. Dorsal ichak tutqich kichik charviga aylanadi. Dorsal ichak tutqich varaqlari orasida taloq, ventral ichak tutqich varaqlari orasida esa jigar va me`daosti bezi hosil bo`ladi. Kavsh qaytaruvchilarda me`da ichak nayining urchuqsimon kengayishidan hosil bo`lib, avval ikki qism: katta va to`r qorinlarning kurtagi va shirdon kurtagidan iborat. Qat qorin kurtagi ancha keyin, shirdon kurtagining oldingi qismidan hosil bo`ladi.

Sut emizuvchilarning bir bo`limga ega me`dasi oddiy (bezli shilliq parda bilan qoplangan) va murakkab (qizilo`ngach ochiladigan qismi ko`p qavatli yassi epiteliy bilan qoplangan) bo`ladi. Ko`p bo`limli me`da uch (tuyada) yoki to`rt (shoxli mollarda) bo`limga ega. Oldingi ikki yoki uch bo`limi **me`daoldi bo`limlari** deb ataladi va shilliq pardasi qizilo`ngach epiteliyining davomi hisoblanuvchi epiteliy bilan qoplangan. Oxirgi bo`limi haqiqiy me`da hisoblanib, bezli shilliq parda bilan qoplangan.

## BIR BO`LIMLI ME`DA

**Shilliq parda** (*t.mucosa*) (164-rasm) me`daning kardial qismida och, pilorik qismida to`qroq va fundal qismida esa to`q rangga ega bo`lib, buning sababi turli qismlarda bezlarning taraqqiy qilishi va qon bilan ta`minlanishi turlichaligidir.



164-rasm. Me'da tubining mikroskopik tuzilishi (A) (sxema):

1-bir qavatli silindrik bez epiteliyi; 2-me'da chuqurchalari; 3-me'daning fundal bezlari; 4-shilliq pardaning xususiy qavati; 5-shilliq pardaning muskul qavati; 6-shilliqosti qavat (a-qon tomirlari; 6-yog' hujayrasi); 7-muskul parda; 8-muskul parda qavatlar ozasidagi nerv chigali; 9-seroz parda; 10-shilliq parda; 11- muskul pardaning qiyshiq; 12-sirkulyar va 13-bo'ylama qavatlar. B-yuza epiteliy qavat mukotsitlari elektron mikroskopik tuzilishining sxemasi (1 to bo'yicha: 1-mikrovorsinkalar; 2-shilliq sekretning granulari; 3-mitoxondriyalar; 4-plastinkali kompleks; 5-granulyar sitoplazmatik to'r; 6-bazal membrana).

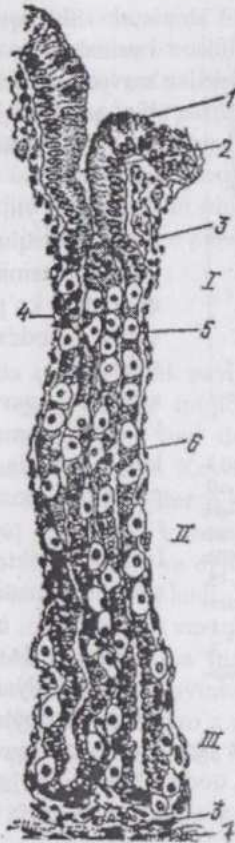
muskul hujayralaridan iborat ikki qavatga ega. Shilliq osti qavat biriktiruvchi yumshoq to'qima bo'lib, ancha qalin, qon va limfa tomirlariga boy. Bu qavatda shilliqosti nerv chigali joylashadi, cho'chqalarda limfa tugunchalari ham bor.

Otlar bir bo'limli me'dasining ko'r xalta qismi, cho'chqalar me'dasining divertikul qismi qizilo'ngachdagidek epiteliy bilan qoplangan, shilliq pardasi qizilo'ngachning shu pardasiga o'xshash tuzilishga ega.

**Muskul parda** (*t. muscularis*) me'dada qavatlarining murakkab joylanashi bilan xarakterlanadi. Bu taraqqiyot jarayonida muskul parda qavatlarining bir tekis o'smasligiga bog'liq. Ichki qavatning muskul hujayralari sirkulyar joylashadi, me'daga kiraverishda uning bir qism tolalari qiyshiq joylashgan qavat, me'dadan chiqish joyida esa pilorik sfinkter hosil qiladi. Tashqi qavat hujayralari me'daning qabariq va botiq qismlarida uzunasiga joylashgan, boshqa qismlarida qiyshiq yo'nalishda joylashgan.

**Seroz parda** (*t. serosa*) yupqa biriktiruvchi to'qimadan iborat tashqi parda bo'lib, mezoteliy bilan qoplangan.

Shilliq pardada burmalar va chuqur-chalar mavjud. Qoplov-chi qavat bir qavatli, prizmatik yalang'och epiteliy. Uning prizma-tik hujayralari baland bo'yli, o'zagi bazal qismga yaqin joylashadi, sitoplazmasining apikal qismida ko'p miqdorda shilliq modda kiritmalari saqlaydi. Epiteliyning xususiy qavatga o'sib kirishidan me'da bezlari hosil bo'ladi. Shilliq pardaning xususiy qavati to'rsimon to'qima aralashgan biriktiruvchi yumshoq to'qimadir. Bu qavatda me'da bezlari joylashadi. Muskul qavat ichki sirkulyar va tashqi uzunasiga joylashgan silliq



165-rasm. Me'da tubining bezlari: 1-bezning bo'yinchasi; II-tanasi va III-tubi; 1-bir qavatli bez epiteliy; 2-me'da chuqurchasi; 3-xususiy qavat; 4-qo'simcha hujayralar; 5-parietal hujayralar; 6-bosh grandulotsitlar; 7-muskul qavat.

Me'da bezlari (165-167-rasmlar). Tuzilishi va joylanishiga ko'ra uch tipdagi: **fundal**, **plorik** va **kardial** bezlar farq qilinadi.

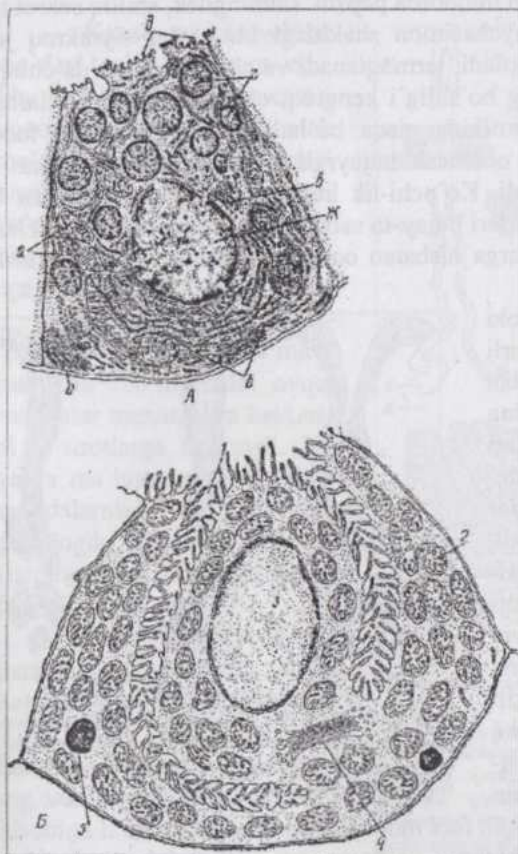
**Fundal** (tub qism) **bezar** tarmoqlanuvchi, naychasimon oddiy bezlar bo'lib, shilliq pardadagi me'da chuqurchalarining tubiga ochiladi. Har bir chuqurchaga ikki-uchta naycha ochilib, bezda tub (oxirgi qism), tana (o'rta qism) va toraygan bo'yicha qismlar farqlanadi. Bez naychasi devorida bir necha xil hujayralar uchraydi.

**Bosh grandulotsitlar** (166-rasm) asosiy ko'pchilikni tashkil qiluvchi kubsimon hujayralardir. Sitoplazmasi bazofil bo'yaladi (RNK ga boy), mitoxondriyalar va sekretiya bilan bog'liq organellalar - sitoplazmatik to'r (ribosomalarga boy va hujayra bazal qismida joylashgan), plastinkali kompleks (o'zak yonida, apikal qismga qaragan tomonda joylash-gan)ga ega. Sitoplazmasida pensinogen donachalari bor. Och hayvonlarda bosh glan-

dulotsitlar yirik, tiniqmas sitoplazmaga ega, ovqat-lantirilgan hayvonda ular kichik-lashadi. Hujayra yuzasida past bo'lyli mikrovorsinkalar joylashadi.

**Parietal glandulotsitlar** (166-rasm) nok shaklida, kamroq sonda uchravchi, bosh glandulotsitlar va mukotsitlardan tashqarida, ularning bazal qismiga tegib yotadi. Bu hujayralarning atsidofil bo'yaluvchi sitoplazmasida hujayra ichi kanalchalar mavjud. Kanalchalar bosh glandulotsitlar orasidan o'tib bez ichiga ochiladi.

Parietal glandulotsitlar ishlab chiqaradagin xloridlarga boy sekret me'da shirasidagi xlorid kislotaga aylanadi. Oqsilli sekret ishlab chiqarilmagani uchun bu hujayralarda sitoplazmatik to'r taraqqiy qilmagan.



**166-rasm. Me'da tubi bosh (A) va parietal (B) glandulotsitlari electron mikroskopik tuzilishining sxemasi:**

a-mitoxondriyalar; 6-granulyar sitoplazmatik to'r; b-plastinkali kompleks; r-pepsinogen donachalar; d-mikrovorsinkalar; e-bazal membrana; ж-o'zak; 1-kanalcha; 2-mitoxondriya; 3-o'zak; 4-plastinkali kompleks; 5-lizosoma.

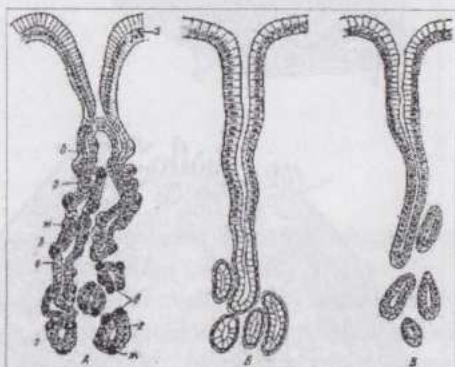
**Mukotsitlar** (qo'shi-mcha hujayralar) asosan bo'yincha qism yaqinida joylashib, cho'zinchoq, hujayra asosiga yaqin yotuvchi o'zakka ega.

Bez bo`sh-lig`iga qaragan apikal uchida shilliq kiritmalar bor. Me`da shillig`i keskin ishqoriy reaksiyali bo`lib, me`da devorini me`da shirasi tarkibidagi kislota ta`siridan himoya qiladi.

Bez bo`yinchasida joylashgan **bo`yincha hujay-ralari** (yoki kambial hu-jayralar) me`da chuqurcha-larini qoplovchi epiteliy hujayralariga yondashib yotib, bezlarning kam tabaqalangan kambial eleme-ntlaridir. Ular past bo`yli, yirik oval-yumaloq o`zakli, mitoz bo`linish qobiliyatiga ega hujayralardir. Ulardan me`da shilliq pardasini qoplovchi va bez hujay-ralar tabaqalanadi. Bez devorida endokrin tabiatli enteroxromaffinotsitlar ham uchraydi.

**Pilorik bezlar** kam miqdorda pepsin, shuningdek, shilliq sekret ishlab chiqaradi. Oddiy naychasimon shakldagi bu bezlar siyrakroq joylashadi, ko`proq egilib-bukiladi, tarmoqlanadi va chuqurroq me`da chuqurchalariga ochiladi, bezning bo`shlig`i kengroq, chiqaruv yo`llari otlarning bezlarida uzun, yirtqichlarnikida qisqa bo`ladi. Bezlar devorida fundal bezlarning mukotsitlariga o`xshash hujayralar, bo`yincha hu-jayralari va argentaaffino-tsitlar uchraydi. Ko`pchilik hujayralarning sito-plazmasi bazofil, oval shakldagi o`zaklari hujay-ra asosida yotadi, me`da chuqurchalarini qoplovchi epiteliotsitlarga nisbatan ochroq bo`yaladi va shilliq ishlab chiqaradi.

**Argentaaffinotsitlar** yoki **enteroxromaffinotsitlar** turli tadqiqotchilar tomo-nidan turlicha nomlanib, me`daning har uchala tip bezlari (ko`proq pilorik bezlar) devorida, shuningdek ichaklar epiteliyida ham uchraydi. Hozirgi paytda enteroxromaffinotsitlar endokrin elementlar hisoblanib, biokimyoviy va boshqa xossalari ko`ra, ularning 20 dan ko`proq xili farqlanadi. Gastrin, gistamin, serotonin, glyukagon, endorfin, sekretin, somatostatin singari gormonlar va fiziologik faol moddalar ishlab chiqaradi.



167-rasm. Me`da bezlarning uch tipi:

A-fundal, B-pilorik va B-kardial bezlar; a-qoplovchi epiteliy; bezning - b-bo`yinchasi; n-tanasi va r-tubi; d-ayrim bezlarning ko`ndalang va qiyshiq kesimlari; e-bosh; ж-parietal; z-qo`shimcha glandulotsitlar.

**Kardial bezlar.** Chiqaruv yo`llari uzun, sekretor bo`limlari keng bezlar bo`lib, yirtqichlarda kam taraqqiy qilgan va qizilo`ngach yaqinidagi uncha katta bo`lmagan zonani egallaydi. Cho`chqada bezlar egri-bugri,

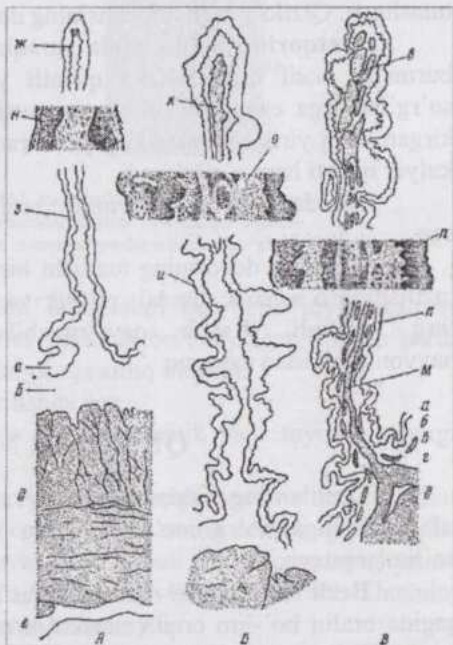
ko'p tarmoqlangan bo'lib, me'da tubining anchagina qismi, shuningdek, divertikulda ham uchraydi. Silindr yoki kubsimon, o'zagi yumaloq va bazal joylashgan, sitoplazmasida atsidofil granulari bo'lgan bez hujayralari amilolitik ferment ishlab chiqaradilar. Bez hujayralarining funksional holati o'zgarishi bilan ularning mikrostrukturasi ham o'zgaradi: granularlar paydo bo'ladi yoki yo'qolib ketadi, sitoplazmasi ochroq yoki intensivroq bo'yaladi.

## KO'P BO'LIMLI ME'DA

Kavsh qaytaruvchilar me'dasi to'rt bo'limga ega. Shu bo'limlarning uchtasi yuqorida qayd qilganimizdek me'daoldi bo'limlari hisoblanib, shilliq pardasi ko'p qavatli yassi epiteliy bilan qoplangan va bezlarga ega emas. (168-rasm).

Epiteliyda hujayralararo yoriqchalar sistemasi mavjud. Bu bo'limlarda ovqat moddalar mexanik va bakterial ta'sirotlarga uchraydi. Bu yerda ma'lum miqdorda oziq moddalarning so'rilishi gistologik, gistokimyoviy va fiziologik usullar bilan isbotlangan.

**Katta qorin.** Shilliq pardasining yuzasida turli kattalik va shaklga ega so'rg'ichlar (bo'rtiklar) bor. Bu so'rg'ichlar shilliq pardaning xususiy qavati va epiteliy hisobiga hosil bo'lgan. Shilliq pardaning muskul qavati ayrim-ayrim muskul bog'lamlaridan iborat. Shilliq osti



168-rasm. Qoramol me'da oldi bo'limlari gistologik tuzilishining sxemasi:

A-katta qorin; B-to'r qorin; B-qat qorin; a-epiteliy qavat; b-shilliq pardaning xususiy qavati; r-muskul qavat; r-shilliqosti qavat; r-muskul pardaning sirkulyar va bo'ylama qavatlar; e-seroz parda; ж-biriktiruvchi to'qimaning epiteliyga o'sib kirishi; 3-katta qorin shilliq pardasining so'rg'ichlari; n-to'r qorinning katta burmasi; k-muskul bog'lamlari; n-qat qorinning katta varag'i; m-muskul parda sirkulyar qavatining o'smasi. Kattalashtirilgan - katta qorin so'rg'ichi (u), to'r qorin burmasi (o) va qat qorin varag'i (n) - Texver bo'yicha.

qavat ancha yaxshi rivojlangan.

Muskul parda ichki, hujayralari sirkulyar joylashgan va tashqi, hujayralari uzunasiga joylashgan qavatlariga ega bo'lib, silliq muskuldan tuzilgan.

**To'rqorin.** Shilliq pardani qoplovchi epiteliy katta qorindagidek. Shilliq parda o'zaro tutashib katakchalar hosil qiluvchi ko'pdan-ko'p burmalarga ega. Bu pardaning yuzasi to'rga o'xshash bo'lib ko'rinadi. Muskul qavat tarqoq joylashgan silliq muskul hujayralaridan iborat. Faqat yirik burmalarning uchida uzunasiga joylashgan muskul hujayralarining yaxlit bog'lamchalari bor. Muskul parda katta qorinning muskul pardasidek qavatlariga ega. Bu parda qizilo'ngach ariqchasi muskul pardasi bilan tutashgan. Qizilo'ngach ariqchasining devori to'rqorinnikidek tuzilgan.

**Qatqorin.** Shilliq parda varaqlar shaklidagi uzunasiga joylashgan burmalar hosil qiladi. Ko'p qavatli yassi epiteliy ko'plab past bo'lyi so'rg'ichlarga ega. Muskul qavat yaxshi rivojlangan va varaqlarga o'sib kirgan. Eng yirik va baland bo'lyi varaqlarga muskul pardaning ichki, sirkulyar qavati ham o'sib kiradi.

Me'da oldi bo'limlarining zardob pardasi odatdagidek tuzilishga ega.

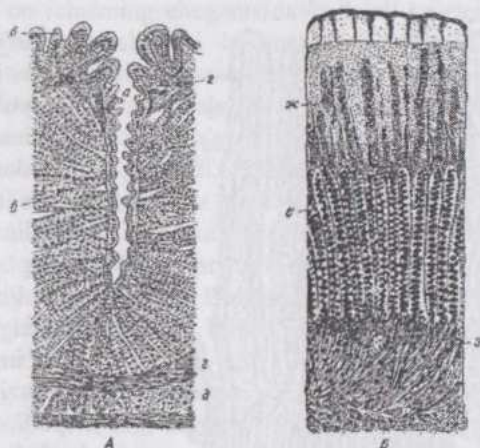
**Shirdon** devorining tuzilishi bir bo'limli me'da bezli qismlarining tuzilishiga o'xshash: fundal, pilorik va kardial bezlar joylashgan qismlar farq qilinadi. Kavsh qaytaruvchilarning pilorik bezlari boshqa hayvonlarnikidan uzunroq.

## QUSHLAR ME'DASI

Qushlarning tishlari yo'qligi va ovqat anchagina mexanik ishlov talab qilishiga ko'ra me'dasi o'ziga xos tuzilgan: **bezli** va **muskulli** bo'limlarga ega.

**Bezli me'da** (169-rasm). Ovqat bu yerda deyarli to'xtamasdan qisqagina oraliq bo'lim orqali muskul-li me'daga o'tadi. Bezli me'da ovqat hazm qilish nayining uncha katta bo'lmagan ken-gaygan qismidir. Shilliq pardaning ko'pdan-ko'p burmalari va maxsus chuqur-chalari - bezli xaltachalar sekretor yuzaning kattaligini ta'minlaydi. Qoplovchi qavat shilliq ishlab chiqaruvchi bir qavatli prizmatik epiteliydir. Bezli xaltachalarning chuqurligi 4 mm gacha yetadi va shilliq pardaning yuzasiga ochiladi. Bevosita shilliq parda yuzasiga ochiluvchi yuza va bezli xaltachalarga ochiluvchi chuqur joylashuvchi bezlar, farq qilinadi. Xususi qavat qon tomirlariga boy, limfoid tuzilmalarga ega biriktiruvchi yumshoq to'qima. U bezli xaltachalarni o'rab turgani uchun bo'lakchalararo to'qimaga o'xshab

ketadi. Muskul qavat qizilo'ngach muskul qavatining davomi bo'lib, kuchli taraqqiy qilgan.



169-rasm. Tovuq bezli (A) va muskul (B) me'dalarining shilliq pardasi: a-bezli xaltachalar; b-yuza va b-chuqur joylashgan bezlar; r-muskul qavat; d-muskul parda; e-bezlar; x-"shox" modda; z-biriktiruvchi to'qima.

Muskul parda ichki, muskul hujayralari bo'ylama joylashgan va tashqi sirkulyar, shuningdek, ayrim joylarda bo'lmaydigan zardob parda ostida joylashgan bo'ylama qavatlariga ega silliq muskul.

Zardob parda odatdagi tuzilishga ega.

**Muskul me'da.** Bu yerda ovqat mexanik va kimyoviy ta'sirga uchraydi.

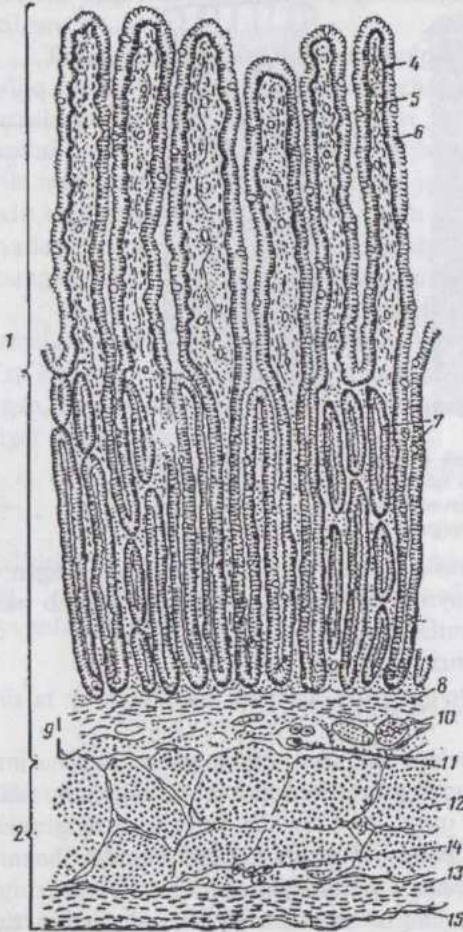
Shilliq parda kubsimon epiteliy bilan qoplangan va naychasimon bezlar shaklidagi chuqurchalarga ega. Bu bezlarning sekreti qotib, shilliq parda yuzasida kuchli "shox" qavat hosil qiladi. Shox qavatning yuzasi tekis emas va ovqatning mexanik ishlanishiga yordam beradi. Shoxning tarkibi teri shox moddasiga mutlaqo o'xshamaydi.

Epiteliyosti qavat bezlarning orasi va ostida joylashgan biriktiruvchi to'qimadir. Muskul qavat yo'q. Zich biriktiruvchi to'qimadan iborat shilliqosti qavatga muskul pardaning ichki payi, deb qarash mumkin.

Muskul parda kuchli taraqqiy qilgan, anatomik shakllangan silliq muskullardir. Muskul bog'lamchalari orasida shilliq parda payining davomi hisoblanuvchi biriktiruvchi to'qima mavjud.

Zardob parda odatdagidek tuzilgan.

## ICHAKLAR



170-rasm. Ingichka ichak:

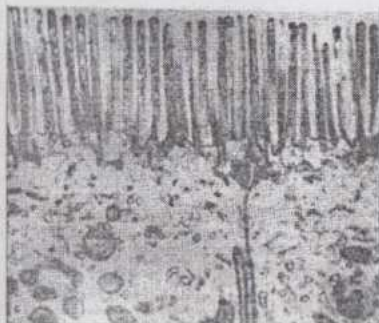

1-shilliq; 2-muskul va 3-seroz pardalar; 4-so'rg'ichning epiteliy; 5-shilliq pardaning xususiy qavati; 6-so'rg'ichlar; 7-kriptalar; 8-muskul qavat; 9-shilliqosti qavat; 10-qon tomirlari; 11-shilliqosti nerv chigali; 12-muskul pardaning sirkulyar va 13-bo'ylama joylashgan qavatlar; 14-muskul parda qavatlar orasidagi nerv chigali; 15-mezoteliy.

**Ichaklar** morfo-fiziologik xossalari ga ko'ra ikkiga: **ingichka** va **yo'g'on** ichaklarga bo'linadi. Ingichka ichaklarda ovqat hazm qilish jarayonlari oxiriga yetadi, parchalangan oziqa moddalar qonga va limfaga so'riladi. Ushbu fiziologik xossalari ingichka ichaklarning tuzilishida o'z aksini topadi, ya'ni bu ichaklarda hazm shirasi ishlab chiqaruvchi bezlar va maxsus so'rish apparati - so'rg'ich tukchalar mavjud.

Embrion taraqqiyoti davrida boshlang'ich ichak nayi o'zining ventral devori tomon egiladi. Ichakning bu egik qismi birlamchi ichak sirtmog'i deyiladi. Bu sirtmoq pastga tushuvchi va yuqoriga ko'tariluvchi bo'limlardan iborat. Me'da shakllanib, uning pilorik qismi o'ng tomonga o'tishi bilan ichakning boshlanish qismi ham o'ng tomonga o'tadi. Shu bilan bir vaqtda ichakning boshlanish

qismi uzayib, qorin bo'shlig'i o'ng tomonining yuqori qismida joylashadi. Ichakning boshlanish qismidan o'n ikki barmoq ichak taraqqiy qiladi. Ingichka va yo'g'on ichakning chegarasida bo'lajak ko'richak-ning kurtagi hosil bo'ladi. Pastga tu-shuvchi bo'limning o'n ikki barmoq ichakka aylanuvchi qismidan keyingi qis-mining bo'yiga, ayniqsa, tez o'sishi natijasida egilib-bukilishlar va halqalar hosil bo'lib, qorin bo'shlig'ining butun chap tomonini to'ldiradi. Yo'g'on ichakning oldingi qismi yuqoriga ko'tariladi va o'ngga qayriladi. Birlamchi ichak halqasi yuqoriga ko'tariluvchi bo'limining kattagina qismi chambar ichakni hosil qiladi.

**Ingichka ichak.** Ingichka ichakning shilliq pardasi (170-rasm) ko'pdan-ko'p halqasimon burmalar hosil qilib, bu burmalar uning yuzasini ikki martadan ziyodroq oshiradi. Bundan tashqari, bir-biriga zich joylashgan **ichak so'rg'ichlari** mavjud bo'lib, ular shilliq parda yuzasiga baxmaldek tus berib turadi. Ichak so'rg'ichlari shilliq pardaning ichak bo'shlig'iga barg yoki barmoqsimon o'sib chiqishidan hosil bo'lgan. Ularning soni juda ko'p. O'n ikki barmoq ichak so'rg'ichlari och ichaknikiga nisbatan past bo'yli va yo'g'onroq bo'ladi. So'rg'ichlar oralig'ida epiteliy xususiy qavatga botib kirib **chuqurcha (kripta)lar** hosil qiladi. Bu chuqurchalar oddiy, ayrim hollarda tarmoqlangan naychalar shaklida bo'lib, bezlar deb ham ataladi. Ularning shakli turli hayvonlarda bir xil emas: kavsh qaytaruvchilarda qiya joylashgan va sal egiluvchan, yirtqichlarda ular to'g'ri (tik), ot va cho'chqada ko'proq egilgan. Chuqurchalar yirtqichlarda eng zich ot va cho'chqalarda eng siyrak joylashadi.



171-rasm. Bir qavatli silindrik hoshiyali epiteliyning sxemasi (A) va epoteliotsit apikal qutbining elektronogrammasi (B): 1-hoshiyaning mikrovarsinkalari; 2-o'zak 3-bazal membrana; 4-biriktiruvchi to'qima.

Shilliq pardani qoplovchi bir qavatli prizmatik hoshiyali epiteliy tarkibida bir necha xil hujayralar uchraydi. Silindr (prizma) shaklidagi, apikal yuzasi **chiziqli hoshiya** bilan qoplangan hujayralar (171-rasm) asosiy ko'pchilikni tashkil qiladi. Epiteliotsitlarning hoshiyasi zich joylashgan, balandligi 0,5 mkmga yaqin **mikroso'rg'ichlar (mikrotukchalar)**dan iborat. Mikroso'rg'ichlar bir tekis tarqalib yoki to'plamchalar hosil qilib joylashashi mumkin.

Har bir hujayradagi mikroso'rg'ichlarning soni 3000 gacha bo'lib, ular hujayraning so'rish yuzasini 30 martagacha oshiradi. Bu ko'rsatgich hujayra yoshiga qarab avval ortib boradi, qariyotgan hujayralarda asta-sekin kamayadi. Masalan, bo'linish natijasida, hosil bo'lgan va kriptalarda joylashuvchi hujayrada 280 mikroso'rg'ich bo'lishi aniqlangan. Mikroso'rg'ichlar yuzasida lipoproteidlar va glikozaminoglikanlardan iborat glikokaliks joylashadi. Mikroso'rg'ichlarni hosil qiluvchi hujayra membranasida fermentlarning ma'lum tartibda joylashishi ovqat moddalarning qat'iy tartibda boradigan gidrolizlanish reaksiyalarida katta ahamiyatga ega. Har bir mikroso'rg'ich submikroskopik kanalchaga ega. Bu hol so'rilish yuzasini oshirish bilan birga, g'ovak katalizator rolini ham o'taydi. Mikroso'rg'ichlar yordamida epiteliy hujayrasiga moddalarning kiritilishi pinotsitoz yo'li bilan boradi. Hujayra ichidan bu moddalar yon membrana orqali hujayralar orasidagi yoriqlarga, u yerdan bazal membrana orqali qon va limfaga o'tadi. Gistokimyoviy usullar bilan mikroso'rg'ichlarda glikozaminoglikanlar va ular bilan bog'liq bo'lgan fermentlar borligi aniqlangan. Glikozaminoglikanlar hujayraga mikroorganizmlarning kirishiga qarshilik qiladi. Hujayra sitoplazmasida organellalarning o'ziga xos joylashuvi moddalar almashinuvining o'ziga xosligiga bog'liq. Mayda yog'tomchilari mikroso'rg'ichlar oralig'ida lipazalar ta'siriga uchrab parchalanadi, xolesterin va xolinesteraza yordamida eriydigan holga kelib hujayra ichiga o'tadi, keyin esa plastinkali kompleks va mitoxondriyalar ishtirokida neytral yog'ga aylanadi. Bundan tashqari emulsiya holidayi yog'lar bevosita hoshiya orqali hujayra ichiga yoki bekituvchi plastinkalar orqali hujayralar oralig'iga o'tishi mumkin. Carbonsuvlar monosaxaridlar holda so'riladi va epiteliy hujayralarida glikogenga aylanishi mumkin. Oqsillarning so'rilish mexanizmi hali to'liq aniqlangan emas.

Ichak so'rg'ichlarining birlashtiruvchi to'qimasi shilliq pardaning muskul qavatidan boshlanuvchi silliq muskul hujayralariga ega. Qon kapillyarlari epiteliy ostida, limfa kapillyari so'rg'ichning markazida joylashadi. So'rg'ich uchida qisqa arterial tarmoqcha bevosita venaga aylanadi, ya'ni arterio-venoz anastomoz hosil qiladi. Bu venaga so'rg'ichning barcha kapillyarlari quyiladi. So'rg'ichlar muskul hujayralari qisqarganda erigan oziqa

moddalarni so'ruvchi nasos kabi so'rib oladi. Qon so'rilish paytida qon kapillyarlari orqali, tinch holatda esa anastomoz orqali o'tadi.

Mikroso'rg'ichlarga ega epiteliotsitlar orasida tipik mukotsitlar hisoblanuvchi **qadahsimon ekzokrinotsitlar** joylashadi. Ularning soni ingichka ichak bo'ylab kaudal yo'nalishda ortib boradi. Sekret (shilliq) to'plagan bunday hujayralarning o'zagi bazal qutb yonida, plastinkali kompleks va mitoxondriyalar o'zak atrofida joylashadi. Sekret chiqarib yuborilganda hujayra ingichkalashib, sitoplazmaning donadorligi yo'qoladi, o'zak kichiklashadi.

Bir tuyoqlilar va kemiruvchilarda kriptalar tubini qoplovchi epiteliotsitlar orasida yirik, sitoplazmasining apikal qismida atsidofil bo'yaluvchi donachalar bo'lgan hujayralar - **atsidofil donador ekzokrinotsitlar** uchraydi. Cho'chqa va yirtqichlarda bunday hujayralar yo'q.

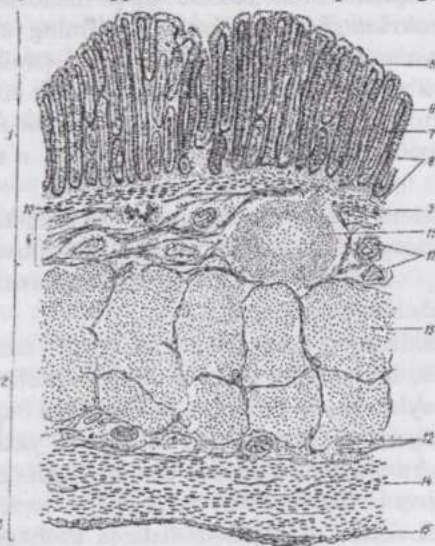
Me'da-ichak endokrinotsitlarining o'zagi uncha yirik emas, yumaloq yoki oval shaklda bo'lib, hujayraning bazal qismida joylashadi. Sitoplazmasi o'zak yaqinida joylashuvchi mayda donadorlikka ega. Donachalar ezoin bilan bo'yaladi, shuningdek kumush tuzlarini yaxshi qabul qiladi va shu xossasiga ko'ra argentaffinotsitlar ham deyiladi. Endokrinotsitlar ichak so'rg'ichlarini va chuqurchalarini (kriptalarini) qoplovchi epiteliotsitlar orasida uchraydi. Lekin ular chuqurchalarda anchagina ko'proq. Biokimyoviy va morfo-fiziologik xossalariga ko'ra, bu hujayralarning bir necha turlari farq qilinadi. Ular ishlab chiqargan serotonin, motilin, P modda, enteroglyukagon, sekretin, xolestistokinin, pankreozamin, gastrin va boshqa gormonlar hamda biologik faol moddalar juda katta ahamiyatga ega. Me'da-ichak endokrinotsitlari neyroendokrin (nerv to'qimasidan taraqqiy qiluvchi) hujayralar hisoblanib, serotonin va oligopeptidlar ishlab chiqaruvchi endokrin elementlar guruhi (APUD guruhi)ga kiradi.

Kriptalarda mitoz bo'linishga qobil, butun ichak epiteliyi uchun kambiy vazifasini bajaruvchi **tabaqalanmagan epiteliotsitlar** ham mavjud. Gistoavtoradiografiya usuli bilan, DNK hosil qiluvchi moddalarni qo'llab o'tkazilgan tekshirishlarning ko'rsatishicha, ko'payuvchi hujayralar chuqurchalardan so'rg'ichlar uchiga qarab siljiydi. Laboratoriya hayvonlaridan sichqon va kalamushlarda 2-3 kecha-kunduzda ichak shilliq pardasining epiteliyi to'lig'icha yangilanadi.

Shilliq pardaning xususiy qavati qon hosil qiluvchi organlarning retikulyar hujayralariga o'xshash o'simtali hujayralar bilan aloqada bo'luvchi retikulyar tolalarga boy biriktiruvchi to'qimadir. Bu yerda doimo ezoinofillar, limfotsitlar, shuningdek plazmotsitlar uchraydi. Shilliq pardaning muskul qavati silliq muskul tolalaridan iborat bo'lib, ichki sirkulyar va

tashqi uzunasiga joylashgan qavatlariga ega.

Shilliqosti qavat biriktiruvchi yumshoq to'qima bo'lib, lipotsitlarga boy. Shilliq pardada limfoid to'qimaning to'plamlari uchraydi. Shilliq parda-



172-rasm. Yo'g'on ichak:

1-shilliq; 2-muskul va seroz pardalar; 4-shilliqosti qavat; 5-shilliq pardani qoplovchi epiteliy; 6-qadahsimon epiteliotsitlar; 7-kriptalar; 8-xususiy qavat; 9-muskul qavat; 10- shilliqosti qavatdagi nerv chigali; 11-limfa follikuli; 12-qon tomirlari; 13-muskul pardaning sirkulyar qavati; 14-muskul pardaning bo'ylama qavati; 15-mezoteliy.

ning xususiy qavatida yakka tartibda joylashgan (solitar) limfoid tugunchalar butun ingichka ichaklar bo'y-lab tarqalgan. Ingichka ichakning distal bo'limlarida uchrovchi yirikroq tugunchalar muskul qavat orqali o'tib, qisman shilliq osti qavatda ham joylashadi. Guruhlarga to'plangan limfoid tugunchalar (agregatlar) odatda yonbosh ichak-da uchraydi. Bu agregatlar joylashgan joylarda shilliq pardada so'rg'ichlar bo'lmaydi. Yosh ulg'ayishi bilan solitar tugunchalarning ham, limfoid agre-gatlarning ham soni kamayadi.

O'n ikki barmoq ichakning shilliqosti qavatida murakkab, naychasimon, tarmoqlangan **duodenal bezlar** joylashadi. Shilliq sekret ishlab chiqaruvchi bu bezlar me'daning pilorik bezlariga birmuncha o'xshashdir. Bezlarining chiqaruv yo'llari ichak chuqurchalariga yoki ichak so'rg'ichlari orasiga ochiladi. Bezlarda shilliq ishlab chiqaruvchi hujayralardan tashqari, atsidofil donachalarga ega ekzokrinotsitlar, me'da-ichak endokrinotsitlari, qadahsimon ekzokrinotsitlar va hatto parietal glandulotsitlar ham uchraydi.

Muskul parda odatdagi ikki qavatga ega silliq muskuldir. Har ikkala qavatning muskul hujayralari qat'iy sirkulyar va qat'iy uzunasiga emas, biroz spiralsimon joylashgan. Muskul parda ximusni aralashtirish va ichak bo'ylab harakatlantirish uchun xizmat qiladi.

Zardob parda odatdagi tuzilishga ega.

Yo'g'on ichak. Yo'g'on ichaklarda intensiv ravishda suv va mineral

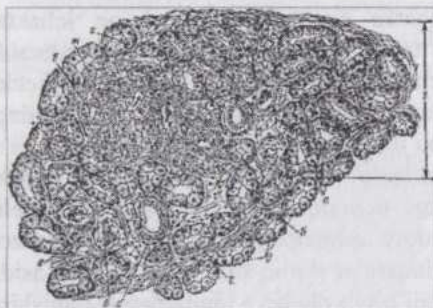
moddalar soʻriladi, qisman kletchatka parchalanadi. Yoʻgʻon ichaklar funksiyasining bunday oʻziga xos tomonlari ichak devorining tuzilishida oʻz ifodasini topgan. Yoʻgʻon ichakning tuzilishi (172-rasm) ingichka ichakdan quyidagilar bilan farq qiladi: 1) chuqurchalar (kriptalar) tubidagi atsidofil donador ekzokrinotsitlar bu ichakda boʻlmaydi; 2) yoʻgʻon ichaklarning soʻrgʻichlari embrional taraqqiyoti paytida hosil boʻladi, lekin keyinchalik ular teskari taraqqiyotga uchrab, yoʻqolib ketadi; 3) epiteliotsitlarning hoshiyasi yaxshi taraqqiy qilmagan; 4) qadahsimon ekzokrinotsitlar juda koʻp. Ular ishlab chiqargan shilliq suvi soʻrilishi natijasida qotaboshlagan ichak ichidagi massani oʻrab oladi va uning harakatlanishini yengillashtiradi; 5) epiteliy osti limfoid strukturalar (solitar follikullar) va ularning agregatlari koʻp uchraydi; 6) teniyali hayvonlarda muskul pardaning tashqi qavati tasmasimon qalinlashishlar - teniyalar hosil qiladi; 7) qonlimfa tomirlari va nervlarning joylashishi birmuncha soddaroq.

Toʻgʻri ichakning oxirgi qismida prizmatik epiteliyning teri tipidagi koʻp qatlamli yassi epiteliyga keskin oʻtishi kuzatiladi. Toʻgʻri ichak devorida elastik tolalar, epiteliy osti limfa tugunchalari koʻp uchraydi. Choʻchqalarda shilliq ishlab chiqaruvchi anal bezlar, yirtqichlarda yogʻ bezlariga oʻxshash sinuslar shaklidagi paraanal bezlar uchraydi.

**Qorin pardasi** (*bryushina*). Qorin pardasi mezoteliy bilan qoplangan boʻlib, uning birlashtiruvchi toʻqima-dan tuzilgan qavati qatlam-qatlam joylashgan membra-nadan iborat. Membrana esa kollagen tolalar bogʻlamchalari va elastik tolalar toʻridan tuzilgan. Qorin pardasi turli organlarda oʻziga xos belgilarga ega boʻlib, bu erda ingichka ichakning zardob pardasiga oʻxshashlik kuza-tiladi. U quyidagi qatlam-larga ega: a) mezoteliy; b) mezoteliyning bazal membranasi; v) yuza joylashgan tolador kollagen qavat; g) yuza joylashgan diffuz elastik toʻr; d) chuqur joylashgan boʻylama elastik toʻr; e) chuqur joylashgan kollagen-elastik toʻr. Oxirgi qavat ichak muskul pardasining birlashtiruvchi toʻqimasi bilan tutashib ketgan.

## ME`DAOSTI BEZI

**Me`daosti bezi** (*pancreas*) ekzokrin va endokrin qismlarni oʻz ichiga oluvchi aralash bezdir. (173-rasm). Ekzokrin qismi chiqaruv yoʻllari orqali oʻn ikki barmoq ichakka quyiluvchi fermentlarga boy pankreatik shira ishlab chiqaradi. Endokrin qismida hosil boʻluvchi gormonlar toʻqimalarda carbonsuvlar, oqsillar va yogʻlar almashinuvini boshqarishda ishtirok qiladi.



173-rasm. Me'daosti bezi:

1-bo'lakcha; a-ekzokrin qism; b-endokrin qism (pankreas orolchasi); 2-bo'lakchalararo biriktiruvchi to'qima; v-vena; r-bo'lakchalararo chiqaruv yo'li; d-oxirgi bo'lim (atsinus)lar; e-arteriya; ж-venoz kapillyarlar; 3-sentroatsinoz hujayralar.

lashadi. Bezning ekzokrin qismi **pankreatik atsinuslar (sekretor qismlar)**, oraliq bo'limlar, bo'lakcha ichidagi, bo'lakchalararo va umumiy chiqaruv yo'llaridan iborat.

Bez ekzokrin qismining struktur-funksional birligi atsinuslar bo'lib, ular sekretor va oraliq bo'limlarni o'z ichiga oladi. Atsinuslar bazal membrana-nada joylashuvchi 8-12 yirik ekzokrin atsinotsitlar, bir necha mayda sentroatsinoz epiteliotsitlardan iborat bo'lib, tashqi ko'rinishi xaltachalarga o'xshaydi. Atsinuslar orasida retikulyar tolalar, gemokapillyarlar va nerv tolalari uchraydi.

**Ekzokrin atsinotsitlar** (174-rasm) sitoplazmasining bazal qismi bazofil bo'yaladi, apikal qismi kuchsiz oksifil bo'yalib, nofaol ferment - **zimogen** donachalariga ega. Donachalarning miqdori hujayralarning funksional holatiga bog'liq - och hayvon hujayralarida donachalar ko'p, ovqat hazm qilish paytida esa ular atsinuslar ichiga chiqariladi. Sitoplazmaning bazal qismida ribosomalarga boy va yaxshi taraqqiy qilgan sitoplazmatik to'r membranalar joylashadi. Sentroatsinoz epiteliotsitlar atsinuslar markazida joylashgan, sitoplazmasi och bo'yaluvchi, o'zagi yirik

Bez embrional taraqqiyot jarayonida o'n ikki barmoq ichak shilliq pardasi epiteliy qavatining o'sib chiqishidan taraqqiy qiladi. Me'daosti bezi tuzilishiga ko'ra murakkab, bo'lakchali bezdir. Uni tashqaridan birik-tiruvchi to'qimadan iborat yupqa kapsula o'rab tura-di. parenximasi bo'lak-chalarga bo'lingan. Bo'lakchalar orasidagi yupqa biriktiruvchi to'qima qavatda qon tomirlari, nervlar, nerv tugunchalari va bezning chiqaruv yo'llari joy-

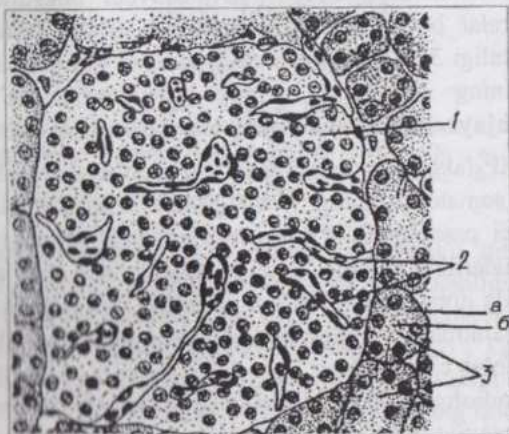


174-rasm. Me'daosti bezi atsinusining hujayrasi:

1-bazal qutbining granulyar sitoplazmatik to'ri; 2-apikal qutbining zimogen granulari. Elektron mikrofotoografiya (Blyum va Fausett bo'yicha).

yassi hujayralar bo'lib, atsinuslar ichiga suqilib kiruvchi oraliq bo'limlar devorini hosil qiladi. Atsinuslar devorida ekzokrin atsinotsitlar orasida atsinoz-insulyar hujayralar uchraydi. Bu hujayralarning sitoplazmasi zimogendan tashqari o'ta elektron zich, membrana bilan o'ralgan donachalarga ega va gormonlar ham ishlab chiqaradi.

Oraliq bo'limlarning devori mayda, och bo'yaluvchi hujayralardan iborat. Atsinuslar va oraliq bo'limlarning o'zaro aloqasi xilma-xil va ancha murakkabdir. Oraliq bo'limlar devori bir qavat kubik epiteliydan iborat atsinuslararo chiqaruv yo'liga ochiladi. Bu yo'llarning hujayralari pankreatik shiraning suyuq komponentini hosil qiladi, degan fikrlar bor. Atsinuslararo chiqaruv yo'llar bo'lakcha ichida joylashgan, devori kubik epiteliydan iborat yirikroq yo'llarga ochiladi. Bu yo'llar atrofida gemokapillyarlar va nerv tolalariga ega biriktiruvchi yumshoq to'qima joylashadi. Ushbu chiqaruv yo'llari bo'lakchalararo chiqaruv yo'llariga ochiladi. Bo'lakchalararo yo'llar umumiy chiqaruv yo'lga quyiladi. Bu yo'llarning hammasi baland bo'yli prizmatik epiteliy va biriktiruvchi to'qimaga ega shilliq parda bilan qoplangan. Umumiy chiqaruv yo'lining ichakka ochiladigan joyida sirkulyar joylashuvchi silliq miotsitlardan iborat sfinkter mavjud. Chiqaruv yo'llari epiteliy qavatida qadahsimon ekzokrinotsitlar, pankreozamin, xolitsistokinin gormonlari ishlab chiqaruvchi endokrinotsitlar, xususi qavatda mayda shilliq bezlar uchraydi.



175-rasm. Me'daosti bezning orolchasi:  
1-insulyar hujayra; 2-orolchanning gemokapillyarlari; 3-atsinuslar;  
a-zimogen granulari; 6-gomogen zona.

**Bez endokrin qismi-ni** tashkil etuvchi orolchalar (175-rasm) epiteliyal hujayralarning to'plamlari bo'lib, butun parenximada, atsinuslar orasida tarqoq holda joylashadi. Orolchalar bez parenximasining qolgan qismiga nisbatan kuchsizroq (ochroq) bo'yaladi. Orolchalar ayrim holda bezning ekzokrin qismidan biriktiruvchi to'qima bilan chegaralanib tursa, boshqa

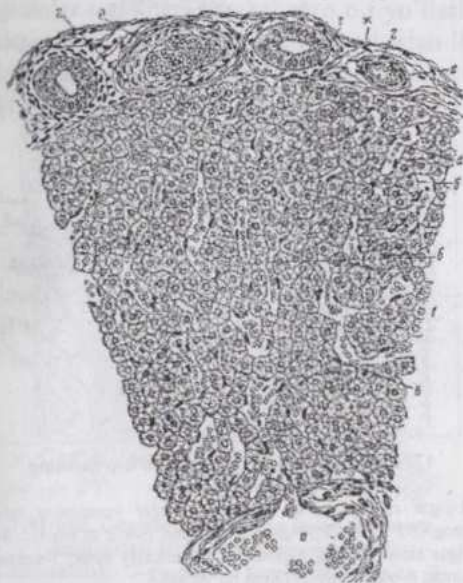
hollarda bunday to'qima bo'lmaydi. Endokrin orolchalarning soni, kattakichikligi o'zgarishlarga uchrab turadi va turli individlarda turlicha bo'ladi. Masalan, katta yoshdagi odamlar me'da osti bezlarida bir-ikki mln. ta orolchalar bo'lishi mumkin. Orolchalarning stromasi retikulyar tolalardan iborat. Bu yerda ko'p miqdorda qon tomirlari, sinusoid kapillyarlari bor.

**Insulotsitlar** (orolchalarning hujayralari) atsinoz hujayralardan maydaroq bo'ladi. Ularning sitoplazmasida granulyar sitoplazmatik to'ra uncha kuchli taraqqiy qilmagan, lekin plastinkali kompleks, mitoxondriyalar va sekretor granular mavjud. Sekretor granularning fizik-kimyoviy va morfologik xossalariga ko'ra, insulotsitlarning besh asosiy tipi: B (bazofil), A (atsidofil), D (dendritik), D<sub>1</sub> (argirofil) va PP hujayralar farq qilinadi. **B (bazofil) hujayralar** insulotsitlarning 70-75% ga yaqinini tashkil qilib, insulin gormoni ishlab chiqaradi. Ularning sitoplazmasida suvda erimaydigan, spirtda esa to'lig'icha eriydigan bazofil donachalari bor. Ular aldegidfuksin, gensian binafshasi bilan ko'k rangga bo'yaladi. Donachalarning kattaligi 275 nm atrofida. 20-25% insulotsitlar **A (atsidofil) hujayralar** hisoblanib, insulinning antogonisti bo'lgan glyukagon gormoni ishlab chiqaradi. Ular asosan orolchalarning chet qismida joylashadi. A hujayralarning sitoplazmasida suvda yaxshi eriydigan, spirt ta'siriga chidamli, kislotali fuksin bilan bo'yaluvchi 230 nm kattalikdagi donachalar bor. **D (dendritik) hujayralar** orolchalarning chetida joylashuvchi noksimon, ba'zan yulduzsimon hujayralar bo'lib, insulotsitlarning 5-10%ini tashkil qiladi. Donachalarining kattaligi 325 nm, ishlab chiqaradigan gormoni somatostatini me'daosti bezining A, B va atsinoz hujayralariga ta'sir ko'rsatadi. **D<sub>1</sub> (argirofil) hujayralar** kam uchraydi, mayda, 160 nm kattalikdagi donachalari bor va VIP-faktor (vazoaktiv intestinal polipeptid) ishlab chiqaradi. VIP-faktor somatostatinning antogonisti hisoblanadi, shuningdek, arterial bosimni pasaytiradi. **PP-hujayralar** insulotsitlarning 2-5%ini tashkil qilib, orolchalarning chetida, shuningdek ekzokrin qismlarda ham uchraydi. Ular mayda donachalar (140 nm gacha)ga ega poligonal hujayralar bo'lib me'da va pankreatik shiralar ajralishini stimulyatsiya qiluvchi pankreatik polipeptid ishlab chiqaradi.

Me'daosti bezidagi adashgan nerv sistemasiga taalluqli tolalar bezning sekretor qismlarini, simpatik tolalar qon tomirlarini innervatsiya qiladi. Turli sezuvchi nerv terminallari (retseptorlar), jumladan, **plastinkali tanachalar** (Fater-Pacheni tanachalari) mavjud.

## JIGAR

**Jigar** yirik ovqat hazm qilish bezi bo'lib o't ishlab chiqaradi. Shuningdek, u bir qator boshqa vazifalarni bajaruvchi muhim multifunksional organ hisoblanadi. Jigarda qon plazmasining oqsillari sintezlanadi va oqsillar almashinuvi qoldiqlaridan mochevina hosil bo'ladi. Jigar



176-rasm. Jigarning kesimi:

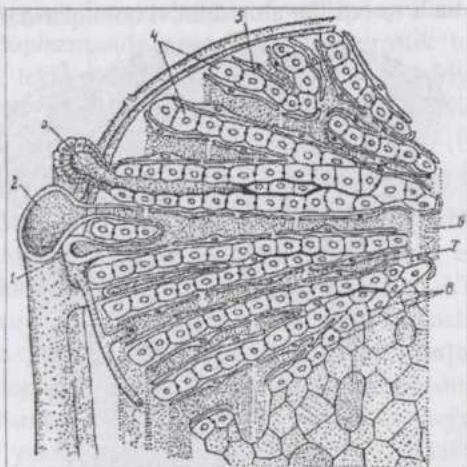
1-jigar bo'lakchasi; a-markaziy vena; 6-jigar to'sinchalari; b-gepatotsit; 2-triada; r-bo'lakchalararo o't yo'li; d-bo'lakchalararo vena; e-bo'lakchalararo arteriya; ж-bo'lakchalararo biriktiruvchi to'qima.

hujayralari glikogen sintezlaydi va ehtiyot holda saqlaydi. Me`da, ichaklar, me`daosti bezi va taloqdan kelgan qon jigarda moddalar alma-shinuvining qoldiqlari va boshqa zararli moddalardan tozalana-nadi. Gormonlar, biogen aminlar, dorivor moddalar ham shu yerda inaktivatsiya qi-linadi. Jigarda xolesterin almashinuvi yuz beradi, organizm uchun zarur bo'lgan yog'larda eruv-chi vitaminlar A, D, E, K va boshqalar to'pla-nadi. Embrional rivoj-lanish paytida jigar qon yetishtirish vazifasini ham amalga oshiradi. Mana shu xilma-xil vazifalarning asosiy ko'pchiligini jigar parenximasini tashkil qiluvchi hepatotsitlar bajaradi. Jigar vazifalarining xilma-xil va murakkabligi jigar gistologik tuzilishining murakkabligida o'z ifodasini topgan. Gepatotsitlar bir tomondan qon kapillyarlari bilan, ikkinchi tomondan esa o't kapillyarlari bilan bog'langan. Embrional taraqqiyot jarayonida jigar kurtagi o'n ikki barmoq ichak shilliq pardasi ventral tomoni epiteliy qavatining qorin bo'shlig'iga bo'rtib chiqishidan hosil bo'ladi. Taraqqiy qilayotgan bu kurtak ikkiga bo'linib, jigar va o't pufagi kurtaklariga aylanadi. Kranial kurtak tez o'sib embrionning eng katta organi jigarga aylanadi. Atrofdagi mezenximadan jigarning stromasi hosil bo'ladi.

**Jigarning gistologik tuzilishi.** Jigarning kapsulasi biriktiruvchi

zich tolador to'qimadan tuzilgan va mezoteliy bilan qoplangan. Kapsuladan jigar bo'lakchalari orasida joylashuvchi interstitsial to'qima boshlanadi. Cho'chqalarda bu to'qima yaxshi taraqqiy qilgani uchun jigarining bo'lakchali tuzilishi yaxshi ifodalangan. Interstitsiya otlar, ayniqsa, yirtqichlar va kemiruvchilar jigarida kam taraqqiy qilgan.

**Jigarining klassik bo'lakchasi** (176-177-rasmlar) parenximaning kichik (0,5-1,7 mm) qismi bo'lib, olti qirrali prizmaga o'xshaydi. Bo'lakchani o'rtasida **markaziy vena** joylashadi. Bo'lakchani asosiy massasini **gepatotsitlardan** iborat **to'sinchalar** tashkil qiladi. **Gepatotsitlar** to'sincha-larda ikki qator bo'lib joylashadi. To'sinchalar tarmoqlanishi, shuningdek, o'zaro tutashib anastomozlar hosil qilishi mumkin. Ular bo'lakcha periferiyasidan markaziy venaga tomon radial ravishda joylashadi.



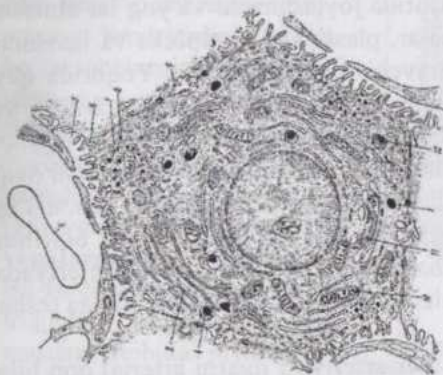
177-rasm. Sut emizuvchi jigari bo'lakchasining tuzilishi sxemasi:

1-jigar arteriyasining tamog'i; 2-jigar venasining tamog'i; 3-o't yo'li; 4-gepatotsitlardan iborat to'sincha; 5-jigar sinusoidining endoteliyi; 6-markaziy vena; 7-venoz sinus; 8-o't kapillyari (Xem bo'yicha).

Bo'lakchalar ichidagi **qon kapillyarlari** to'sinchalar orasida yotadi va ular ham periferiyadan markazga tomon yo'nalib markaziy venaga quyiladi. Kapillyarlarning devori yassi endoteliotsitlardan iborat. Endoteliotsitlarning o'zaro tutashadigan joylarida mayda teshiklar (poralar)ga ega g'alvirsimon qismlar mavjud. Endoteliotsitlar orasida yaxlit qavat hosil qilmasdan tarqoq joylashgan ko'plab **yulduzsimon makroflaglar** uchraydi. Ular monotsitlar sistemasiga kiradi va o'z vazifalarini bajarayotganda erkin (harakatchan) makroflaglarga aylanaoladi. Kapillyarlarning boshlanish va oxirgi qismlaridan boshqa joylarida bazal membrana yo'q. Kapillyarlar torgina **sinusoid atrofi bo'shlig'i** (Disse bo'shlig'i) bilan o'ralgan. Gepatotsitlarning bo'shliqqa qaragan uchi mikrotukchalar bilan qoplangan. Bo'shliq atrofida hepatotsitlar orasida perisinusoidal lipotsitlar ham joylashadi. Ular fibroblastlar singari tolali strukturalar hosil qiladi, shuningdek, yog'larda eruvchi vitaminlarni to'playdi, deb hisoblanadi. Bo'shliq ichiga kapillyarlardan qon

plazmasining tarkibiy qismlari, patologik sharoitlarda esa qon hujayralari ham o'tadi.

Jigar to'sinchasini hosil qiluvchi hepatotsitlarning qatorlari orasida o'z devoriga ega bo'lmagan, diametri 0,5-1,0 mkm keladigan o't kapillyarlari joylashadi. O't kapillyarlari boshi berk holda to'sinchalarning markaziy uchidan boshlanib, bo'lakcha periferiyasiga yo'naladi va xolangiolalar orqali bo'lakchalararo o't yo'llariga ochiladi. Xolangiolalar devori ikki-uchta oval shakldagi hujayralardan iborat qisqa naychalardir. Hepatotsitlarning o't kapillyarlariga qaragan uchlari ham mikrotukchalarga ega. (178-rasm).



178-rasm. Hepatotsit sxemasi va uning qon va o't kapillyarlari bilan o'zaro munosabatlari:

1-lizosomalar; 2-granulyar sitoplazmatik to'r; 3-sinusoidning endoteliotsitlari; 4-citrotsit; 5-perivaskulyar bo'shliq; 6-lipoproteid; 7-aganulyar sitoplazmatik to'r; 8-glikogen; 9-o't kapillyari; 10-mitoxondriyalar; 11-plastinkali kompleks; 12-peroksisoma;

vchi uchta klassik bo'lakchani segmentlarini o'z ichiga oladigan uchburchak shaklidir. Portal bo'lakchani markazida jigar triadasi, burchaklarida esa markaziy venalar joylashadi. Qon jigar arteriyasi va darvoza venasining triada tarkibiga kiruvchi tarmoqlaridan portal bo'lakcha periferiyasiga - markaziy venalarga tomon oqadi. Jigar atsinusi esa qo'shni joylashuvchi ikkita klassik bo'lakchani segmentlarini o'z ichiga oluvchi romb shaklida bo'lib, uning o'tkir uchlari markaziy venalar, o'tmas uchida triada joylashadi. Atsinuslarda ham gemokapillyarlar markazdan periferiyaga yo'naladi.

Jigar bo'lakchasining qon kapillyarlari (**sinusoidlar**) to'sinchalari orasida, o't kapillyarlari to'sinchalari ichida joylashgani uchun normal sharoitda bu ikki tur kapillyarlar orasida bevosita aloqa yo'q.

Keyingi paytlarda jigar fiziologiyasi va patologiyasining ayrim tomonlarini morfologik asoslashga inti-lish natijasida jigarning **portal bo'lakchalari** hamda **jigar atsinuslari**, deb ata-luvchi morfo-funksional birliklar to'g'risida fikrlar paydo bo'ldi. Jigarning portal bo'lakchasi qo'shni joylashuvchi

**Gepatotsitlar** yoki jigar epiteliotsitlari (178-rasm) jigarga xos funksiyalarning asosiy ko'pchiligini bajaruvchi 20-25 mkm kattalikdagi noto'g'ri ko'pburchak shakliga ega hujayralardir. Bir qism hepatotsitlar ikki yoki ko'p o'zakli, ayrimlari poliploid o'zakli bo'ladi. Hayvonning yoshi ulg'ayishi bilan poliploidlik ortib boradi.

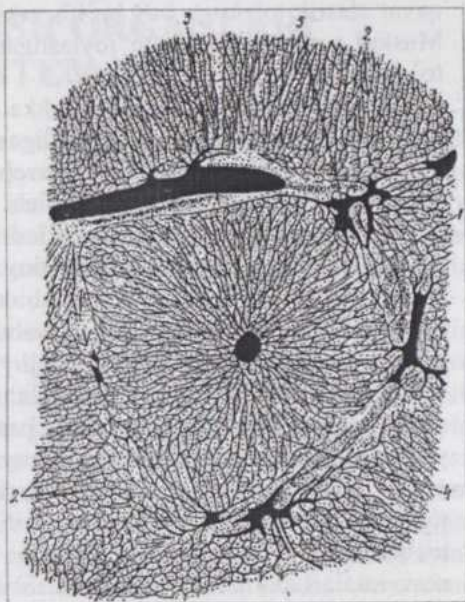
Gepatotsitlarning sitoplazmasi RNK ga boyligi uchun asosli bo'yoqlar bilan ham bo'yaladi. Ularda hujayralarga xos hamma umumiy organellalar mavjud. Granulyar sitoplazmatik to'r oqsillar sintezida, arganulyar sitoplazmatik to'r carbonsuvlar almashinuvida ishtirok qiladi. Sitoplazmada bir tekis tarqalib joylashuvchi ko'plab mitoxondriyalar, sitoplazmatik to'r kanalchalari atrofida joylashuvchi va yog'lar almashinuvida qatnashuvchi peroksisomal, plastinkali kompleks va lizosomalar hepatotsitlarning doimiy uchravchi organellalaridir. Yuqorida qayd qilganimizdek, hepatotsitlarning qon va o't kapillyarlariga qaragan yuzalari mikrotukchalarga ega. Gepatotsitlar glikogen, lipid va pigment kiritmalar saqlaydi. Glikogen sintezlanishi va qaytadan sarflanishi ovqat hazm bo'lishi bilan bog'liq. Kechasi glikogen sintezlanishi, kunduzi esa o't ajralishi ustunroq bo'ladigan kecha-kunduz bilan bog'liq bioritmni kuzatish mumkin. Jigar bo'lakchasida o't hosil bo'lishi periferiyadan boshlanib, markazga tomon tarqalishi, glikogen to'planishi bunga teskari yo'nalishda bo'lishi kuzatiladi.

**Jigarda qon aylanishi.** Jigar arteriyasi jigarni arterial qon bilan ta'minlaydi. Darvoza venasi qorin bo'shlig'ining toq organlaridan olib keluvchi qon ichakda so'riluvchi moddalarga boydir. Jigarga kirgach, arteriya va darvoza venasi ko'p marta tarmoqlanib, bo'laklar, segmentlar va bo'lakchalararo arteriya va venalarni hosil qiladi. Bu joylarda jigar arteriyasi va darvoza venasining tarmoqlari yonida o't yo'lining ham tarmog'i joylashgani uchun ular **jigar uchligi (triadasi)** nomini oladi. Triadalar yonida limfa tomiri ham yotadi. Bo'lakchalararo arteriya va vena jigar bo'lakchalarining qirralari bo'ylab boradi. Ulardan turli balandlikda (tekislikda) bo'lakchalarni o'rab turuvchi bo'lakchalar atrofi (**septal) arteriya va venalar** ajraladi.

Bo'lakchalararo va septal venalarning muskul pardasi kam taraqqiy qilsa-da, ularning tarmoqlanish joylarida miotsitlar to'planib sfinkterlar hosil qiladi. Tegishli arteriyalar esa muskul tipdagi to'mirlardir.

Septal arteriyalar va venalardan boshlanuvchi kapillyarlar jigar to'sinchalari orasiga kiringach, qo'shilib ketadi va bo'lakcha ichi sinusoid-larga aylanadi (179-rasm). Sinusoidlardagi qon arterial va venoz qonning aralashmasidir. **Sinusoidlar** diametri 30 mkm gacha, bazal membranasi uzuquzuq tomirlardir. Ular bo'lak-chalarning markaziy vena-siga quyiladi. Markaziy venalar bo'lakchadan chi-qib, bo'lakchalar orasidagi to'siqlarda joylashuvchi **bo'lakchalarosti venalarga** quyiladi. Bo'lakchalarosti venalar triadalar tarkibiga kirmasdan alohida joylashadi. Markaziy vena va bo'lakchalarosti venalar muskulsiz venalardir. Bo'lakchalarosti venalar qo'shilib, jigar venasining tarmoqlarini hosil qiladi. Jigar venasining tarmoqlarida yaxshi taraqqiy qilgan muskul sfinkterlar bor. Jigar parenximasi juda ko'p qon kapillyarlariga ega bo'lganligidan bo'lakchalarda qon juda sekin oqadi. Bu hol hepatotsitlar va qon o'rtasida almashinuv jarayonlari to'liq o'tishini ta'minlaydi. Zaruriyat tug'ilganda jigarda anchagina qon depo holida to'planishi mumkin.

**O't chiqaruv yo'llari.** Yuqorida qayd qilganimizdek, o't kapillyarlari o'z devoriga ega emas, xolangiolalarning devori esa 2-3 ta oval shakldagi hujayralardan iborat. Bo'lakchalararo o't yo'llarining devori bir qavatli kubsimon epiteliy, yirikroq yo'llarniki esa biriktiruvchi yumshoq to'qima qavatiga ega. Jigarning va o't xaltasining o't yo'llari hamda umumiy o't yo'li ingichka naychalar bo'lib, devori uch pardaga ega. Shilliq pardasi bir qavatli baland bo'yi silindrik epiteliy bilan qoplangan yaxshi taraqqiy qilgan biriktiruvchi to'qimadan tuzilgan. Epiteliotsitlar orasida qadahsimon hujayralar ham uchraydi. Xususiy



179-rasm. Quyon jigarining in'eksiya qilingan tomirlari:

1-markaziy vena; 2-bo'lakcha ichidagi sinusoidlar; 3-septal vena; 4-jigar to'sinchalari yotadigan joylar; 5-bo'lakchalararo venalar.

qavat elastik tolalarga boy bo`lib yakka-yarim shilliq bezlarga ham ega. Muskul parda spiralsimon joylashgan silliq miotsitlar va biriktiruvchi to`qimadan iborat.

**O`t pufagi** yo`lining pufakka ochiladigan, umumiy o`t yo`lining o`n ikki barmoq ichakka ochiladigan joylarida muskul parda sfinkter hosil qiladi. Adventitsiya biriktiruvchi yumshoq to`qimadan iborat. O`t pufagining shilliq pardasi ko`plab burmalar hosil qiladi. Epiteliy hoshiyaga ega baland bo`yli silindrik hujayralardan iborat. Xususiy qavat elastik tolalarga boy. Pufakning bo`yin oblastida naycha-alveolyar shilliq bezlar bor. Epiteliy o`t tarkibidagi suvni shimish qobiliyatiga ega. Muskul parda to`r hosil qilib joylashuvchi silliq miotsitlar va biriktiruvchi to`qimadan iborat. Sirkulyar joylashuvchi miotsitlar ko`proq. Adventitsiya to`r hosil qilib joylashuvchi yo`g`on elastik tolalarga ega biriktiruvchi zich to`qimadir. Tashqi pardaning qorin bo`shlig`iga qaragan yuzasi mezoteliy bilan qoplanadi va seroz parda hisoblanadi.

**Jigarning innervatsiyasi.** Nerv tolalari jigar darvozasi orqali qon tomirlari bilan birga kiradi. Ko`pchilik nerv tolalari interstitsiyada tarqoqlanadi, lekin anchagina qismi bo`lakchalarga ham kiradi. Sekretor nerv tolalari bo`lakchalar ichida, to`sinchalar orasida nerv terminallari hosil qiladi, ayrimlari to`sinchalarni hosil qiluvchi hujayralar orasiga ham kiradi. Sezuvchi tolalar bo`lakchalararo to`qimada, qon tomirlari devorida va bo`lakchalar ichida daraxtsimon tarqoqlangan, bir xil tolalari kapillyarlarda, boshqalari esa gepatotsitlarda tugaydigan nerv terminallari hosil qiladi. Bo`lakcha ichida nerv tolalari to`sinchalar bo`ylab yuradi. Ayniqsa, qon tomirlari afferent innervatsiyaga boy. Sezuvchi nerv tolalaridan hosil bo`lgan chatishmalarda nevrotsitlar, kapsulaga o`ralgan terminallar (m., plastinkali tanachalar) uchraydi. Qon tomirlarining nervlari simpatik tabiatga ega bo`lib, ular tomirlarning sfinkterlariga ta`sir ko`rsatadi va jigardagi qon miqdorini regulyatsiya qiladi. O`t yo`llarining o`z nervlari bor. Bu yerda mayda gangliylar, sezuvchi kapsula bilan o`ralgan terminallar uchrab, ularga xemoretseptorlar deb qaraladi.

**Jigarning yoshga qarab o`zgarishi va regeneratsiyasi.** Hayvon yoshi ulg`ayishi bilan gepatotsitlarda lipofussin pigmenti o`tirib qola boshlaydi. Gepatotsitlarning o`zagi gipertrofiyaga uchrab, bo`linayotgan hujayralar keskin kamayadi. Qari hayvonlarning jigarida bo`lakchalararo biriktiruvchi to`qimaning miqdori ortadi. Jigarning regeneratsiya qobiliyati kuchli bo`lib, gepatotsitlar kattaligining ortishi va ularning proliferatsiyasi hisobiga boradi. Carbonsuv va oqsillarga boy oziqa regeneratsiyani tezlashtiradi.

## NAFAS OLISH ORGANLARI SISTEMASI


Nafas olish organlari sistemasi qon va havo o'rtasida gazlar almashinishini ta'minlaydi. Bu jarayon o'pka alveolalari - yupqa devorga ega bo'lgan pufakchalarda yuz beradi. Alveolalar qon kapillyarlari to'ri bilan o'ralgan. Nafas olish organlari ayirish va termoregulyatsiya jarayonlarida ham ishtirok qiladi. Bu sistema hidlov va ovoz organlari bilan yaqin aloqadadir.

Ontogenezda bu organlar ovqat hazm qilish sistemasi bilan yaqin aloqada bo'ladi: burun bo'shlig'i birlamchi og'iz bo'shlig'ining burun va og'iz bo'shliqlariga bo'linishidan, hiqildoq, traxeya va o'pka - oldingi ichak (qizilo'ngach) ventral devorining ko'r o'smasidan hosil bo'ladi. Bo'yin oblastida hosil bo'luvchi ikkita nayning yuqorigisi qizilo'ngach, pastkisi esa traxeyadir. Traxeyaning oldingi, kengaygan qismi hiqildoqni, o'sishni davom ettiradigan keyingi qismi esa bronxial daraxtni hosil qiladi. Oqibat natijada bronxial daraxt alveolyar bezga o'xshash bo'lib qoladi. Keyinchalik o'pkaga qon tomirlari va mezenxima o'sib kiradi. Mezenxima o'pkaning interstitsial to'qimasiga aylanadi.

### BURUN BO'SHLIG'I

Burun bo'shlig'i **dahliz, nafas olish va hidlov zonalariga** bo'linadi. **Dahliz** burun bo'shlig'i kirish qismida, burunning tog'ay qismi ostida joylashib, uning shilliq pardasi ko'p qavatli yassi epiteliy bilan qoplangan biriktiruvchi yumshoq to'qimadir.

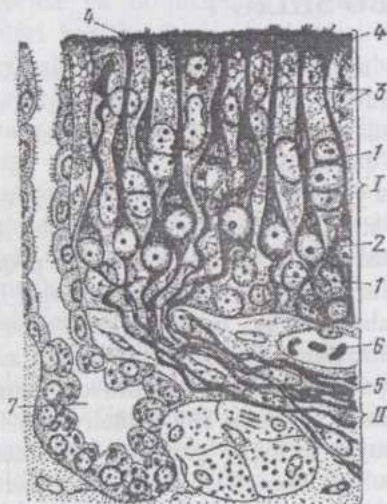
Shilliq parda jun tukchalari va yog' bezlariga ega. Nafas olish zonasi (180-rasm) burun bo'shlig'ining oldin-gi-pastki qismini egalab, shilliq pardasi-ning och qizg'ish rangi bilan ajralib turadi. Epiteliy ko'p qatorli tukchali-tebranuvchi prizmatik bo'lib, qadahsimon hujayralarga ega. Bazal membranada joylashgan, kam tabaqalangan bazal epiteliotsitlar tez ko'payadi va qarigan hujayralarni almashtirib turadi. Xususiy qavat asosan to'rsimon to'qimadan tuzilgan, chuqurroq qismlarda biriktiruvchi yumshoq to'qimaga aylanadi. Bu to'qima elastik tolalarga boy, epiteliy osti limfa tugunchalariga ega. Xususiy qavat suyak va tog'ay pardalari bilan tutashib ketgan. Bu qavatda naycha-alveolyar zardob-shilliq bezlar mavjud. Qo'shimcha havo bo'shliqlari - yuqorigi jag' va peshona bo'shliqlarining shilliq pardasi ham burun bo'shlig'i nafas olish zonasi shilliq pardasidek tuzilgan, faqat biroz yupqaroq.



180-rasm. Ot burun bo'shlig'ining shilliq pardasi (Ellenberger va Trautman bo'yicha):

A-nafas olish va B-hidlov bo'limlari; a-epiteliy; b-xususiy qavat; r-bezlarning chiqaruv yo'llari; d-arteriya; e-vena; ж-nerv.

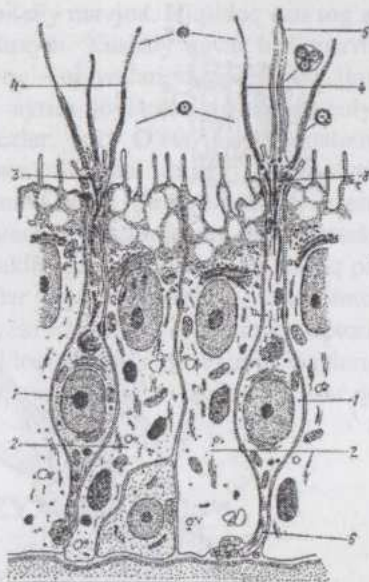
**Hidlov zonasi** (181-rasm). Burun bo'shlig'ining orqa-yuqori qismini egallab, shilliq pardasi sarg'ishroq yoki to'q qo'ng'ir rangga ega. Epiteliy (182-rasm) ko'p qatorli prizmatik bo'lib, unda **tayanch va hidlov hujayralari** farq qilinadi. Tayanch hujayralar tukchalarga ega emas, bo'yi ancha baland, o'zaklari odatda epiteliyning yuzaroq qismida joylashadi. Hidlov hujayralari uzun, tayoqchasimon bipolyar nevrotsitlardir.



181-rasm. Burun bo'shlig'ining hidlov bo'limi:

I-hidlov epiteliy; II-shilliq pardaning xususiy qavati; 1-tayanch hujayralar; 2-hidlov hujayralari; 3-periferik o'simtalari; 4-hidlov tugmachasi; 5-nerv stvolchalari-hidlov hujayralarining aksonlari; 6-qon tomirlari; 7-shilliq bez.

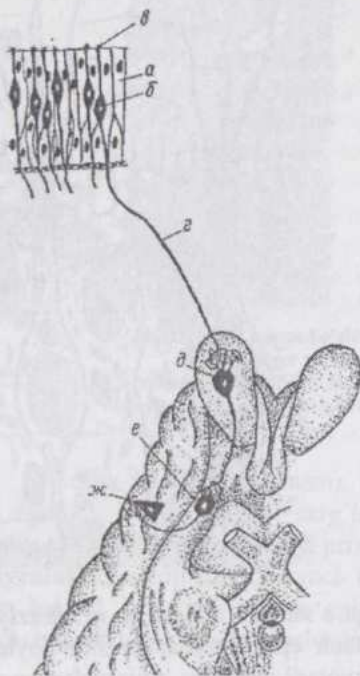
**182-rasm. Hidlov epiteliyi ultramikroskopik tuzilishining sxemasi:**  
 1-hidlov hujayralari; 2-tayanch hujayralar; 3-hidlov tugmachasi (antennalar); 5-kompleks hidlov antennasi; 6-markaziy o'simta (akson).



Hidlov hujayra **periferik qisqa o'simta** - dendrit va **markaziy uzun o'simta** - neyritga ega bo'lib, tayanch epiteliotsitlar orasida joylashadi. O'zak hujayraning o'rta qismida yotadi. Hidlov hujayralari periferik o'simtasining distal uchi yo'g'onlashib, hidlov tugmachasi hosil qiladi. Tugmacha 10-12 ta (itlarda 150 tagacha) harakatchan hidlov tukchalariga ega. Hidlov tukchalarining submikroskopik tuzilishi sentriola hosilalarining tuzilishini eslatadi. Yuzasida faqat mikrotukchalar bo'lgan hujayralar ham uchraydi (taxminan 10%).

Itlarda hidlov hujayralarining soni 225 mln. gacha, odamda 6 mln. atrofida bo'ladi. Xususiy qavat biriktiruvchi yumshoq va to'rsimon to'qimalardan iborat bo'lib, tarmoqlangan naysimon bezlarga ega. Ularning sekreti shilliq pardani ho'llab turadi, hidlov sezgisini vujudga keltiruvchi qattiq moddalarni eritadi.

**Burun bo'shlig'ining vas-kulyarizatsiyasi va inner-vatsiyasi.** Arteriya, vena va kapillyarlarning to'rlari mavjud bo'lib, iflos va sovuq havo burun bo'shlig'iga kirganda devori shishish (ko'pchish) qobiliyatiga ega venalar - venoz sinuslar bor. Tomirlar devorida hara-katlantiruvchi va sezuvchi nerv terminallari uchraydi. Bir qism nerv tolalari bezlar va ularning chiqaruv yo'llarini chirmab oluvchi terminallar hosil qiladi.



183-rasm. Hidlov analizatori:

a-tayanch va б-hidlov hujayralari; в- markazdan tashqaridagi hujayralar va r- ularning markaziy o'simtalari; д-mitral hujayralar; e-hidlov yo'llarining hujay- ralari; ж-miya po'stlog'ining piramidal hujayralari

**Hidlov analizatorining** birinchi hujayralari, burun bo'shlig'ining hidlov zo-nasi epiteliyidagi hidlov hujayralari bo'lib, ular spinal gangli- ylarning nevrotsitlariga to'g'ri keladi. Hidlov hujayralari birlam-chi se- zuvchi - **neurosensory** hujayralardir. Ularning neyritlari hidlov nervini hosil qilib, hidlov piyozchalaridagi mitral nevrotsitlarning dendritlari bilan sipanslar yordamida tutashadi. Uchinchi nevrotsitlar miyaning hidlov yo'llarida joylashib, ularning neyritlari katta yarimsharlar po'stlog'i limb oblasti piramidal nevrotsitlariga borib taqaladi. Hidlov organi xemoretsep- siya prinsipi asosida ishlaydi.

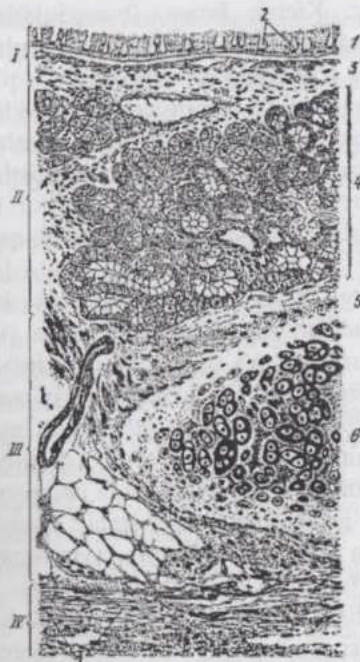
## HIQILDOQ

**Hiqildoq devorini** shilliq, o'rta va tashqi pardalar hosil qiladi. Shil- liq parda qadahsimon hujayralarga boy, ko'p qatorli silindrik-tebranuvchi epiteliy bilan qoplangan. Hiqildoq usti tog'ayida va ovoz paylarini qoplov-

chi burmalarda esa ko'p qavatli yassi epiteliy mavjud. Hiqildoq usti tog'ayi epiteliyida ta'm bilish piyozchalari uchraydi. Xususiy qavat biriktiruvchi yumshoq va to'rsimon to'qima bo'lib, yog' hujayralari va epiteliyosti limfa tugunchalariga ega; shilliq pardaning ayrim joylarida naycha-alveolyar tipdagi, seroz, shilliq va aralash bezlar bor. O'rta parda anatomik shakllangan hiqildoq tog'aylari va muskullaridan iborat. Ayrim-ayrim tog'aylarni o'zaro tutashiruvchi paylarning asosi fibroz, ovoz paylarining asosi esa elastik to'qimadir. Hiqildoq muskullari ko'ndalang-targ'il muskul to'qima. Tashqi parda fassiya holida shakllangan. Hiqildoqning shilliq pardasi nervlarga boy. Sezuvchi tolalar epiteliy ostida daraxtsimon, to'pchasimon, erkin yotuvchi ipchalar yoki kapsulaga o'ralgan retseptorlar hosil qiladi. Retseptorlar ayniqsa, hiqildoq usti tog'ayi va ovoz paylarida ko'p. Harakatlantiruvchi nervlar hiqildoq muskullarini, vegetativ tolalar qon tomirlarini innervatsiya qiladi.

## TRAXEYA

Traxeya tog'ay skeletga ega naysimon organdir (184-rasm).



**184-rasm. Traxeya:**

I-shilliq parda va II-uning shilliqosti qavati; III-fibroz tog'ay parda; IV-adventitsiya; 1-ko'p qatorli tukchali silindrik epiteliy; 2-qadachsimon hujayralar; 3-shilliq pardaning xususiy qavati; 4-bezlar; 5-tog'ayusti pardasi; 6-gialin tog'ay; 7-mayda silliq miotsitlarning bog'lamchalari (Braus bo'yicha).

Shilliq pardani qoplab turuvchi ko'p qatorli prizmatik tebranuvchi epiteliy tukchali, qadahsimon, endokrin va bazal hujayralarga ega. Tukchali epiteliotsitlarning tukchalari, burun bo'shlig'i tomonga qarab tebranadi. Xususiyl qavat elastik tolalarga boy biriktiruvchi tolador to'qima. Shilliq pardasi to'rt qavatli organlar shilliq pardasining muskul qavatiga to'g'ri keladigan joyda elastik tolalar ayniqsa ko'p va uzunasiga joylashgan. Uning ostidagi biriktiruvchi to'qima qavati tog'ay jildi bilan tutashib ketgan. Bu qavatda **aralash**, mushukda **seroz tipdagi traxéal bezchalar** mavjud. Tog'ay-fibroz (tog'ay-tolador) parda biriktiruvchi tolador to'qima bo'lib, uning qavatlari orasida gialin tog'ay halqalari joylashgan. Tog'ay halqalarining uchini silliq miotsitlardan iborat traxéal muskul tutashtirib turadi. Tashqi parda adventitsiyadir. Traxeyaning innervatsiyasi hiqildoqnikiga o'xshash.

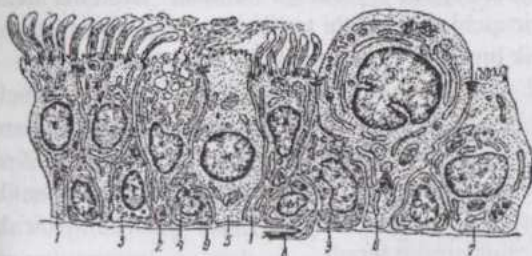
## O'PKA

**O'pkaning havo yo'llari** - daraxtsimon tarmoqlanuvchi bronxlar va respirator bo'lim alveolalar sistemasidir. Alveolalar eng kichik bronxlarning oxirgi ko'r qismlaridir. Kichik bronx (bronxiola)lar - bo'lakcha bronxlari va ularning yanada mayda tarmoqlari - respirator bronxiolalar, alveolalar bilan birgalikda o'pka bo'lakchalarini hosil qiladi. O'pka bo'lakchalari tarkibiga qon tomirlari va kapillyarlar ham kiradi. Ushbu strukturalarni bo'lakcha ichi biriktiruvchi to'qima o'zaro tutashtirib turadi. Bo'lakchaning shakli piramidaga o'xshash bo'lib, bo'lakchalar orasida interstitsial (oraliq) to'qima joylashadi. Piramidaning o'tkir uchi o'pka ichiga qarab yo'nalgan. Bo'lakchali tuzilish cho'chqa va kavsh qaytaruvchilar o'pkasida yaxshi ifodalangan.

**Bronxial daraxt.** Traxeyaning bifurkatsiyasi natijasida **bosh bronxlar** hosil bo'lib, ular o'pka to'qimalari ichiga kirib boradi va **yirik, o'rta** va **mayda bronxlarga** tarmoqlanadi. O'pka bo'lakchasiga kirib boruvchi bo'lakcha bronxi **bronxiola** hisoblanadi. Bo'lakcha bronxi mayda bronxning davomi bo'lib, tuzilishiga ko'ra unga o'xshash. Bo'lakcha bronxi bo'lakcha ichida tarmoqlanib **terminal**, keyin **respirator (alveolyar) bronxiolalar** hosil qiladi. Respirator bronxiolalarning devorida onda-sonda alveolalar uchraydi. Bu bronxiolalar bir necha marta tarmoqlanib alveolyar yo'llarga ochiladi. Bunday yo'llar 2-3 ta **alveolyar xaltacha** bilan tugaydi. Alveolyar yo'llar va xaltachalarning devori o'pka alveolalaridan iborat.

Bosh bronxlar devorining tuzilishi traxeyanikiga o'xshash, lekin tog'aylar haqiqiy (uchlari tutash) halqalar hosil qilgan va ularning diametri

o'zgarasdir. Katta bronxlarda tog'aylar to'r shaklida bo'lib, preparatlarda alohida-alohida yotuvchi plastinkalar kabi ko'rinadi. Bronxlar diametri kichiklashishi bilan shilliq pardada asta-sekin o'rta parda xarakterini oluvchi silliq muskul qavat yuzaga keladi va qalinlasha boradi, tog'ay esa kamayadi.



185-rasm. Havo yo'lari shilliq pardasi epiteliotsitlari ultra-mikroskopik tuzilishining sxemasi:

1-tukchali hujayralar; 2-qadahsimon hujayralar; 3-endokrin hujayralar; 4-bazal hujayralar; 5-tukchasiz hujayralar; 6-sekretor (Klar) hujayralar; 7-hoshiyali (mikrovorsinkali) hujayralar; 8-ncrv tolasi; 9-bazal membrana (Yu.I.Afanasev bo'yicha).

otsitlardan tashqari bronxial daraxt distal bo'limlarida sekretor, hoshiyali (cho'tkali) va tukchasiz epiteliotsitlar ham uchraydi. (185-rasm).


**Sekretor** epiteliotsitlarning gumbazsimon uch qismi tukchalar va mikrotukchalarga ega emas, sekretor donachalar bilan to'lgan bo'ladi. O'zagi yumaloq, agranulyar sitoplazmatik to'r yaxshi taraqqiy qilgan. Bu hujayralar surfaktantni parchalovchi fermentlar ishlab chiqaradi.

### Tukchasiz

epiteliotsitlar bronxiolalarda uchrab prizmatik shaklga ega. Ularning uchi qo'shni tukchali hujayralardan sal ko'tarilib turadi, glikogen donachalari, mitoxondriyalar va sekretsimon donachalar saqlaydi. Funktsional ahamiyati aniqmas.

Kam uchrovchi, ovoid shakldagi, apikal uchi-da kalta mikrotukchalari bo'lgan **ho-shiyali hujayralarga xemoretseptorlar** deb qaraladi. O'pka bo'lakchasiga kirayotgan bronxiolaning shilliq pardasi bir qatorli silindrik tukchali epiteliy, terminal bronxiolalar-ning shilliq pardasi esa bir qavatli

Kichik bronxlarda tog'ay juda kam, bronxiolalar devorida tog'ay yo'q. Shilliq pardaning qoplovchi qavati avval ikki, keyin bir qatorli prizmatik epiteliyga aylanadi. Traxeya shilliq pardasini qoplovchi epiteliyda uchrovchi **tukchali, qadahsimon, endokrin va bazal epiteli-**



186-rasm. O'pka atsinusi:

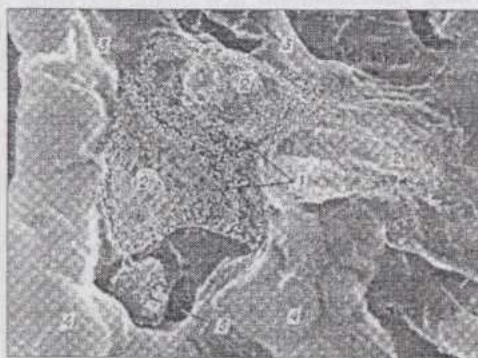
A-sxema; B-mikrofotografiya; 1-birlamchi respirator bronxiolalar; 2-ikkilamchi respirator bronxiolalar; 3-uchlamchi respirator bronxiolalar; 4-alveolyar yo'llar; 5-alveolyar xaltachalar.

kubik tukchali epiteliy bilan qoplangan. Epiteliyda hoshiyali (cho'tkali), sekretor va hoshiyasiz hujayralar uchraydi. Respirator bronxiolalarning kubik epiteliyida tukchali hujayralar kam uchraydi.

Bronxlar shilliq pardasi xususiy qavatining chuqur qismlarida tracheal bezlarga o'xshash **bronxial bezlar** joylashadi. Ular shilliq-seroz xarakterdagi sekret ishlab chiqarib, epiteliy yuzasiga ochiladi. Bronxial bezlar kavsh qaytaruvchilar va yirtqichlarda yaxshi taraqqiy qilgan, bir tuyuqlilarda kamroq uchraydi. Kichik bronxlar va bronxiolalar bezlarga ega emas.

Bo'lakcha bronxi, arteriya va nervlar o'pka bo'lakchasining uchi-dan kiradi, vena esa chiqadi. O'pka bo'lakchasi yanada maydaroq strukturalar - **atsinuslardan** (12-158 ta) tuzilgan. Atsinus (186-rasm) o'pka bo'lakchasining bir terminal bronxiola havo bilan ta'minlaydigan qismidir. Ikkala o'pkadagi atsinuslarning soni 20 mingga yaqin va ular bir-biridan biriktiruvchi to'qima vositasida ajralib turadi.

O'pka alveolarining soni voyaga etgan organizmlarda juda katta (masalan, odamda 300-400 mln.) Ularning umumiy yuzasi otda  $500\text{ m}^2$ , odamda  $50-100\text{ m}^2$ , mushukda  $7,2\text{ m}^2$  ni tashkil qiladi. O'pka alveolarining devorini gazlar almashinuviga moslashgan respirator epiteliy tashkil qiladi. Bu epiteliy lyuklar, kanallar yoki teshikchalarga ega bo'lmasdan, gazlar almashinishi osmos yo'li bilan boradi.



187-rasm. Kalamush o'pka alveolasining rastrovchi electron mikroskopda ko'rinishi, 3500 marta kat.

1-2 tip mikrovorsinkali alveolatsitlarning anikal yuzasi; 2-surfaktantning ajralishi; 3-hujayralarning chegaralari; 4-gemokapillyarlar; 5-alveolalar o'rtasidagi pora (I.K.Romanova bo'yicha).

Alveolar devorida bir necha xildagi hujayralarni farq qilish mumkin. (187-rasm). Shulardan birinchi xili **respirator alveolotsitlar** bo'lib, ularning apikal uchida kalta mikro-tukchalar bor. Organellalari yaxshi taraqqiy qilmagan, pino-tsitoz pufakchalari uchraydi, o'zagi oval yoki yumaloq shaklda bo'lib, 1-2 ta o'zakchaga ega. **Ikkinchi xil hujayralar** ko'plab mitoxondriyalar, yaxshi rivojlangan plastinkali kompleks va ko'plab osmiofil kiritmalarga ega bo'lib, o'ta

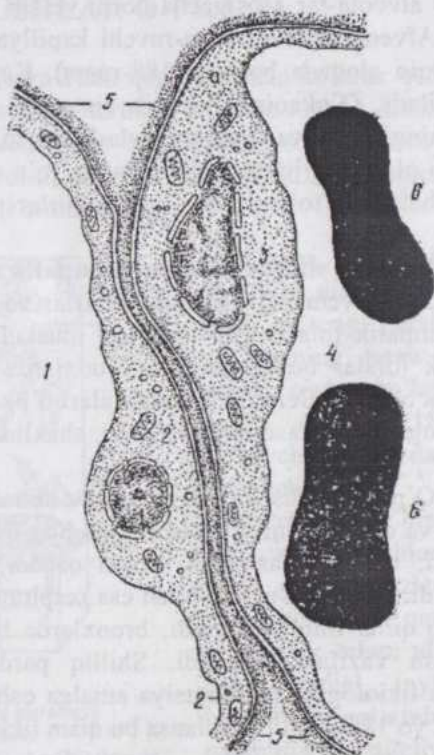
tabaqalangan hujayralardir. Bular **surfaktant** nomini olgan lipoproteid tabiatli modda ishlab chiqaradi. Surfaktant nafas chiqarilganda alveolalar devorining yopishib qolmasligini ta'minlaydi va alveolotsitlardan havo o'tishi uchun qulay sharoit yaratadi. **Uchinchi xil alveolotsitlar** apikal uchida mikrotukchalari bo'lgan neyroepitelial hujayralardir. Ular ancha kam uchraydi, serotonin va boshqa fiziologik faol moddalar ishlab chiqaradi.

Alveolyar epiteliy ostida **bazal membrana** va **elastik tolalar to'ri** mavjud. Qon kapillyarlarining to'ri epiteliyning bazal membranasiga zich yopishib turadi. **Aerogematik baryer** (havo-qon to'sig'i) kislorod alveola ichidagi havodan qonga, qondagi karbonat anhidrid esa alveola ichiga o'tishi yo'lidagi to'siqdir. U morfologik jihatdan respirator epiteliy, kapillyarlar devoridagi **endoteliy** va **ularning bazal membranalaridir**.

Eng yupqa joyda - alveolotsitlar va endoteliotsitlarning

o'zaklari joylashmagan joyda - bu to'siqning qalinligi 0,5

mkm atrofida bo'ladi. Alveolalar devorining tashqi qismida, alveolyar epiteliotsitlardan farq qiluvchi septal hujayralar joylashadi. Ularning kichik limfotsitlarga, fibroblastlarga va plazmotsitlarga o'xshash xillari farq qilinadi. O'pka alveolari devorida, ba'zan ular bo'shlig'ida makrofaglarni uchratish mumkin. Makrofaglar mononuklear fagotsitlar sistemasiga kirib,



188-rasm. O'pka alveolasi va gemokapillyarlarning devori (sxema):

1-alveola ichi; 2-alveolyar epiteliotsit; 3-gemokapillyarning endoteliotsiti; 4-kapillyar ichi; 5-bazal membrana; 6-eritrotsit.

sitoplazmasida tutib olingan yot zarrachalar, lipid tomchilar va vakuolalar bor. Ular alveolalar orasidagi biriktiruvchi to'qimadan alveola ichiga kiradi.

**O'pkaning vaskulya-rizatsiyasi.** O'pka to'qimasi bronxial arteriya orqali oziqlanadi. Gazlar almashinishini esa o'pka arteriyasi sistemasi amalga oshiradi. Ikkala sistema o'rtasida anastomozlar mavjud. O'pka tomirlarga juda boy organ bo'lib, bu uning gaz almashinish vazifasi bilan bog'liq. O'pka arteriyasining tarmoqlari bronxial daraxt bo'ylab alveolalar asosigacha borib yetadi va kapillyarlar to'rini hosil qiladi. Alveolalarni o'rab turuvchi kapillyarlar alveolalar devori bilan juda yaqin aloqada bo'ladi (188-rasm). Kapillyarlar yig'ilib venalarni hosil qiladi. O'pkaning limfatik sistemasi limfa kapillyarlari va tomirlarining yuza va chuqur joylashgan to'rlaridan iborat. Yuza to'r visseral plevrada joylashadi. Chuqur to'r o'pka bo'lakchalari ichida, bo'lakchalararo to'siqlarda, qon tomirlari va bronxlar atrofida joylashadi.

O'pkani **simpatik** va **parasimpatik nervlar** innervatsiya qiladi. Harakatlantiruvchi nerv tolalari tomirlar va bronxlarni innervatsiya qiladi. Simpatik tolalar qon tomirlari muskulaturasini qisqartiradi, parasimpatik tolalar bo'shashtiradi, bronxlarda esa bu nervlarning ta'siri aksincha bo'ladi. Sezuvchi nerv tolalari o'pka to'qimasi va qon tomirlari bilan bog'liq. Butasimon, halqalar shaklidagi va boshqa retseptorlar bo'ladi.

O'pka tug'ilishdan keyin gazlar almashinishining boshlanishi natijasida va organizmning o'sishi bilan bog'liq holda katta o'zgarishlarga uchraydi, uning nafas olish yuzasi oshadi, stromasida elastik tolalar ko'payadi. Yosh ulg'ayishi bilan esa respirator yuza kichrayadi, biriktiruvchi to'qima miqdori ortadi, bronxlarda tuzlar o'tirib qolib, gaz almashinish vazifasi susayadi. Shilliq pardadagi kambial elementlar hisobiga fiziologik regeneratsiya amalga oshadi. Organning biror qismi xirurgik yo'l bilan olib tashlansa bu qism tiklanmaydi.

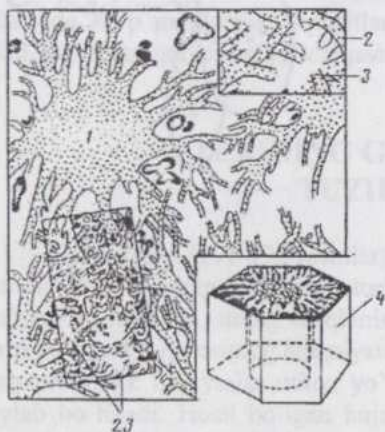
## PLEVRA

**Plevra** ko'krak bo'shlig'ini qoplab turuvchi parda bo'lib o'z tuzilishiga ko'ra ko'p jihatdan qorin bo'shlig'i pardasi va perikardga o'xshash. Boshqa zardob pardalar kabi plevra asosini biriktiruvchi tolador to'qima tashkil qilib, mezoteliy bilan qoplangan. Uning biriktiruvchi to'qima qismi besh qavat: bazal membrana, yuza kollagen-tolador qavat,

yuza elastik-diffuz qavat, chuqur joylashgan bo'ylama elastik to'r qavat va chuqur joylashgan panjarasimon kollagen-elastik qavatlarga ega. Visseral plevranning elastik tolalari o'pka to'qimasining elastik tolalari bilan yagona sistema hosil qiladi. Qobirg'a plevrasida elastik elementlar kamroq. Mezoteliy plevranning ishqalanishini engillashtiruvchi o'ziga xos suyuqlik ishlab chiqaradi.

## QUSHLAR O'PKASI

Qushlar o'pkasi plevra bilan qoplanmasdan ko'krak qafasi bilan qo'shib o'sib ketgan. Havo yo'llarining oxiri ko'r emas, balki anastomozlar to'rini hosil qiluvchi havo kapillyarlari bilan tamom bo'ladi. Bosh bronxlar birinchi tartibli, ular esa ikkinchi tartibli bronxlarga tarmoqlanadi. Ikkinchi tartibli bronxlarning



189-rasm. Qushlar o'pkasi gistologik tuzilishining sxemasi:

1-parabronx; 2-havo o'tkazuvchi kapillyarlar; 3-gemokapillyarlar; 4-atrofdagi o'pka to'qimasi bilan o'ralgan parabronx (parabronxial segment).

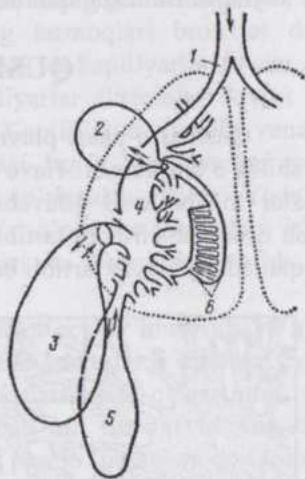
tarmoqlari **parabronxlar** deyilib, diametri 100-150 mkm ga teng. Parabronxlar va ularning **havo kapillyarlari** o'pka bo'lak-chasini hosil qiladi (189-rasm). Uchuvchi qushlarda qo'shni bo'lakchalarning kapillyarlari anastomoz hosil qiladi, yuguruvchi qushlarda bunday anastomozlar yo'q. Parabronxlar bir qavatli yassi epiteliy bilan, ularga nisbatan radial joylashuvchi havo kapillyarlarining devori respirator epiteliy bilan qoplangan. Qon va havo kapillyarlari bir-biriga zich

tegib yotadi va qo'shib o'sib ketadi. Ularning bo'shliqlari respirator epiteliy, endoteliy va ular uchun umumiy bo'lgan bazal membrana bilan ajralib turadi (**aero-gematik to'siq**).

Har bir o'pkadan bosh bronxning davomi hamda yana uchta bronx chiqib kengayadi va **havo xaltalari** hosil qiladi. (190-rasm). O'pkadan tashqariga chiquvchi bronxlar **ektobronxlar** deyiladi. Havo xaltalari

bronxlarning kengaygan, ko`r holda tamom bo`ladigan tarmoqlaridir. Ularning devori nisbatan yupqa, silliq muskul va elastik tolalarga ega. Xalta ichki yuzasi prizmatik epiteliy, tashqarisi seroz parda (adventitsiya) bilan qoplangan. Havo xaltalarining tarmoqlari suyaklarga kirib borib, ular ichida havo bo`lishini ta`minlaydi.

**190-rasm. Qushlar havo yo`llarida havoning harakatlanish sxemasi (Kolb bo`yicha):**  
 1-birlomchi bronx; 2-kranial va 3-kaudal ko`krak havo xaltalari; 4-kaudal havo xaltasining o`rta bronxga o`tish joyi; 5-qorin havo xaltasi; 6-ikkilamchi bronxlar va parabronxlar.



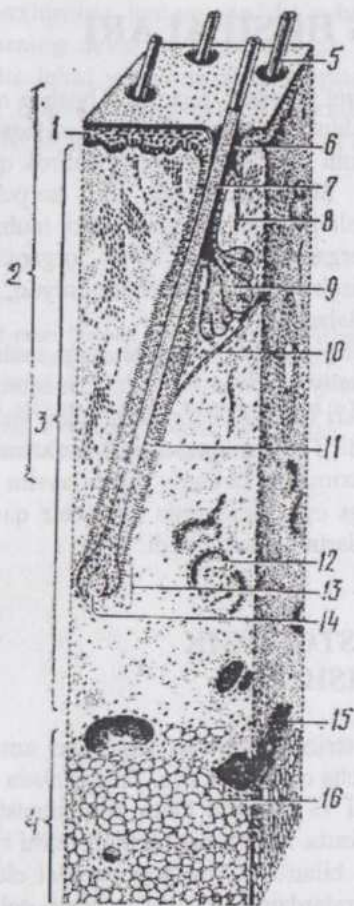
## TERI VA UNING HOSILALARI

Teri organizmni tashqi muhitning mexanik, termik va boshqa omillaridan himoya qilish, issiqliq almashishini boshqarish (termoregulyatsiya), nafas olish, ayirish va vitaminlar (vitamin D) almashinishida ishtirok qilish kabi xilma-xil vazifalarni bajaradi. Shikastlanmagan teri ko'pchilik kimyoviy moddalar va mikroorganizmlarni organizmning ichki muhitiga o'tkazmaydi. Shuningdek, teri sezgi organlaridan biri bo'lib, organizmni tashqi muhit bilan bog'lovchi vosita hisoblanadi. Shox, tirnoq, tuyoq, junlar, yog', ter va sut bezlari terining hosilalaridir.

**Terining gistogenezi.** Teri ustini qoplab turuvchi ko'p qatlamli yassi, keratinizatsiyaga uchrovchi, epiteliy - epidermis ektodermadan, birlashtiruvchi to'qimadan iborat xususiy teri (derma) dermatomlardan yuzaga keladigan mezenximadan taraqqiy qiladi. Teri osti qavati tipik birlashtiruvchi yumshoq to'qima bo'lib, u ham mezenximadan taraqqiy qiladi, ayrim joylarda juda ko'p miqdordagi lipositlarga ega. Epidermis avval bir qavatli bo'lib, keyin taraqqiyot natijasida qavatlarining soni ortadi.

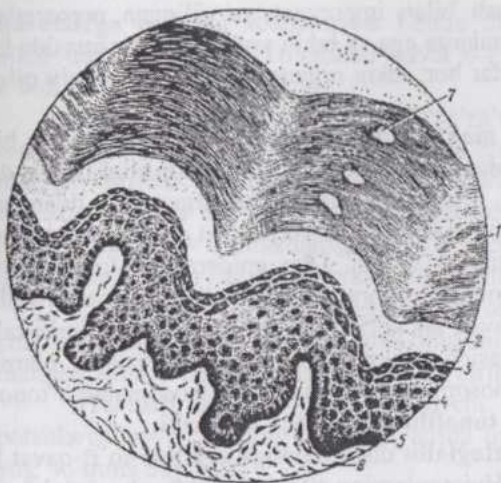### TERINING GISTOLOGIK TUZILISHI

**Epidermis** (191-192-rasmlar) terining himoya vazifasini amalga oshiradi. U tananing turli joylarida turlicha qalinlikka ega. Epidermisda qon tomirlari bo'lmasdan, uning oziqlanishi va kislorod bilan ta'minlanishida derma so'rg'ichli qavatining ahamiyati katta. Epidermis bazal qavatini egalagan prizmatik hujayralar mitoz yo'li bilan teri yuzasiga parallel chiziq bo'ylab bo'linadi. Hosil bo'lgan hujayralardan biri bazal qavatda qoladi, ikkinchisi uning ustida joylashadi. Navbatdagi bo'linishda avval hosil bo'lgan hujayra yuzaroq qavatga siljiydi va asta-sekinlik bilan epidermis yuzasiga tomon siljiyurib ko'p burchak shaklini oladi, keyinchalik ularda donachasimon kirit-malar paydo bo'ladi. Sitoplazmada degenerativ o'zgarishlar yuz berib, o'lgan hujayralar shox tangachalariga aylanadi va tushib ketadi. Bu jarayon epidermisning turli joylarida bir xil intensivlikda borgani uchun aynan bir bosqichda bo'lgan hujayralar qavatlarini hosil qiladi. Tananing junsiz va epidermis anchagina qalinlikda bo'lgan qismlarida besh qavat: **bazal, tikanli hujayralar qavati, donador, yaltiroq va shox qavatlar** mavjud. Bazal va tikanli hujayralar qavatlarini **yetishtiruvchi qavat** deb ham ataydilar.



**191-rasm. Terining gistologik tuzilishi:**  
 1-epidermis; 2-teri; 3-derma; 4-gipoderma (teri-  
 osti qavati); 5-jun o'qi; 6-jun follikulining  
 chuqurchasi; 7-jun ildizi; 8-ter bezining chiqaruv  
 yo'li; 9-yog' bezi; 10-jun muskuli; 11-jun folliku-  
 li; 12-ter bezi; 13-jun piyozchasi; 14-jun  
 so'rg'ichi; 15-teri osti venasi; 16-teriosti yog  
 to'qimasi.

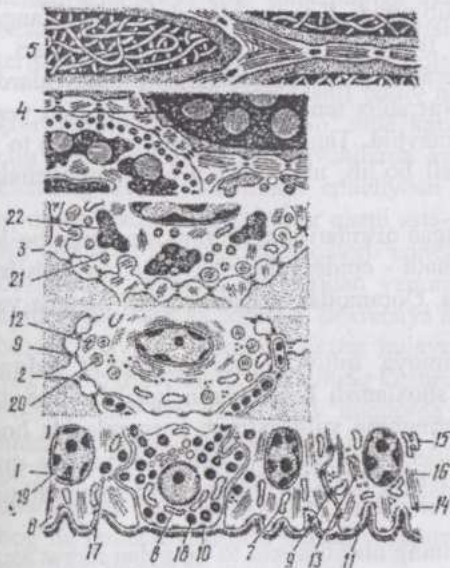
Bazal qavat bevosita bazal membrana ustiga joylashib bazal epidermotsitlar, melanoblast va melanotsitlar, shuningdek epidermis ichidagi makrofaglardan iborat. Epidermis va uning ostidagi derma o'rtasidagi chegara tekis emas va bu ularning o'zaro tegib turadigan yuzasini kengaytiradi. Bazal epidermotsitlar (193-rasm) silindrsimon yoki oval shaklda bo'lib, sitoplazmasi bazofil, o'zagi yumaloq va xromatinga boy. Bular da hujayralarga xos barcha organellalar bilan bir qatorda **tonofilamentlar**, ayrimlarida **melanin** pigmenti uchraydi.



192-rasm. Junsiz terining epidermi:

1-shox qavat; 2-yaltiroq qavat; 3-donador qavat; 4-tikanli hujayralar qavati; 5-bazal qavat; 6-biriktiruvchi to'qima; 7-ter bezining chiqaruv yo'li.

Bazal epidermotsitlar bir-birlari va yuqoridagi qavat hujayralari bilan desmosomalar yordamida, bazal membrana bilan esa yarim desmosomalar vositasida birikadi. Bazal qavat hujayralari orasida **stvol hujayralar** ham mavjud bo'lib, ular epidermsining fiziologik regeneratsiyasini ta'minlaydi.



193-rasm. Epidermis ayrim qavatlarining ultrastruktur tuzilish sxemasi:

1-bazal; 2-tikanli; 3-donador; 4-yaltiroq va shox qavatlar; 6-biriktiruvchi to'qima; 7-keratotsit; 8-melanotsit; 9-desmosoma; 10-yarim desmosoma; 11-bazal membrana; 12-mitoxondriyalar; 13-plastinkali kompleks; 14-erkin ribosomalar; 15-granulyar sitoplazmatik to'r; 16-tonofibrillalar; 17-pinotsitoz pufakchalari; 18-melanin granulari; 19-o'zak; 21-tuzilish keratogialin granulari (Zavarzin bo'yicha).

**Melanotsitlar** kumush bilan impregnatsiya qilingan preparatlarda tarmoqlanuvchi uzun o'simalarga ega va erkin yotadi. Sitoplazmasida ko'p miqdorda melanin donachalar bor, lekin organellalari kam taraqqiy qilgan, tonofilamentlar yo'q.

Epidermis ichidagi **makroflaglar** ham atrofdagi hujayralar bilan desmosomalar hosil qilmasdan erkin yotadi, o'simalari borligi uchun **den-drotsitlar**, deb ham ataladi. Sitoplazmasida ko'plab argentaffin donachalar mavjud. Dendrotsitlar dermadan migratsiya yo'li bilan epidermisning bazal va tikanli hujayralar qavatlariga o'tgan. Ular epidermisga kiruvchi lim-fotsitlar bilan birga immunologik nazoratning mahalliy sistemasini tashkil qiladi. Tikanli hujayralar qavati bir necha qavat yirik poligonal hujayralar-dan iborat. Hujayralar orasida sitoplazmatik "ko'prikchalar", ularning tutashadigan joylarida desmosomalar joylashadi. Desmosomalarga tonofil-amentlarning tutamchalari - **tonofibrillalar** kelib tutashadi.

Donador qavat **keratogialin** donachalariga ega ikki-to'rt qavat hu-jayralarni o'z ichiga oladi. Hujayralarning sitoplazmasida ribosomalar, mi-toxondriyalar, lizosomalar, fragmentatsiyaga uchragan tonofibrillalar hamda ularning yonida yotuvchi yirik keratogialin donachalari mavjud (193-rasm). Keratogialin ishqoriy bo'yoqlar bilan yaxshi bo'yaladi. Dona-dor qavat hujayralarining sitoplazmasi va o'zagida degenerativ o'zgarishlar paydo bo'ladi. **Yaltiroq qavat** yorug'lik mikroskopida gomogen bo'lib ko'rinadi va oksifilligi bilan ajralib turadi. Keratogialin **eleidinga** aylangan. Elektron mikroskop bu qavat ikki-to'rt qavat yassi, organellalari va o'zaklari emirilgan, ko'plab keratin fibrillalari saqlovchi hujayralardan iboratligini ko'rsatadi. **Shox qavat** shox tangachalaridan iborat. Bu yerda haqiqiy shox modda - **keratin** mavjud. Tangachalar hujayralarning to'liq degeneratsiyaga uchrashidan hosil bo'lib, ular orasida havo pufakchalari bor.

Terining jun bilan qoplangan qismlarida epidermis yupqaroq bo'lib, keratinizatsiya jarayoni soddalashadi - epidermisda ikki qavat: **yetishtiru- vchi** va **shox qavatlar** farqlanadi. Qoramollar terisida deyarli hamma vaqt to'rt qavat mavjud.

Qushlarda epidermis himoya qiluvchi burmachalar ("**qalqon- cha**")lar) hosil qiladi. Bu yerda shoxlanish keratogialin hosil bo'lmasdan amalga oshadi. Teri pigmenti dermaning yulduzsimon hujayralarida hosil bo'lib, ikkilamchi yo'l bilan epidermisga o'tadi. Qushlar terisining qizil rangi qon tomirlari ko'pligi va maxsus pigment **tetraeritrin** mavjudligiga bog'liq.

**Xususiy teri (derma)** terining biriktiruvchi to'qimadan iborat asosi bo'lib, epidermis ostiga joylashadi va ikki qavat: **so'rg'ichli** va **to'rsimon**

**qavatlariga** ega. Bu ikkala qavat keskin ifodalangan chegarasiz bir-biri bilan tutashib ketgan. To`rsimon qavat o`z navbatida teri osti qavatiga o`tadi.

**So`rg`ichli qavat** dermaning "so`rg`ichlari" bilan birga epidermis ostida joylashadi. Ko`p miqdorda hujayra elementlari (fibrotsitlar, gistiositlar, leykotsitlar, melanodesmoblastlar) hamda kollagen va elastik tolalar bog`lamchalariga ega tolador to`qimadan tuzilgan bu qavat qon tomirlari, kapillyarlari, nerv elementlariga boy. Epidermis va so`rg`ichli qavatning orasida joylashgan bazal membrana glikozaminoglikanlarga boy.

**To`rsimon qavat** anchagina yo`g`onlikka ega, tartibsiz ravishda chatishib ketgan bog`lamchalar hosil qiluvchi kollagen va elastik tolalardan tuzilgan, hujayralari kam, shakllanmagan biriktiruvchi to`qimadir.

**Teriosti qavati** tipik biriktiruvchi yumshoq to`qima bo`lib, lipotsitlarga boy. Tananing ayrim joylarida lipotsitlar juda ham ko`p va u yog` to`qima deyiladi.

Terida **yog`** va **ter bezlari** mavjud. **Yog` bezlari** oddiy (ot va itlarda tarmoqlangan) naycha-alveolyar bezlar bo`lib, doimo junlar bilan yonma-yon joylashadi va o`zlarining qisqa chiqaruv yo`llari bilan jun qiniga ochiladi. Sekretor bo`limining chet qismida mitotik bo`linuvchi hujayralar joylashib, qarigan hujayralar bez ichiga qarab siljiydi, degeneratsiyaga uchrab asta-sekin yog` tomchilariga aylanadi. Demak yog` bezi **golokrin** bezdir. Yog` bezlari sigir emchagi terisida, burun-lab yaltirog`i (ko`zgusi) terisida, yumshoq tovon, shox va tirnoqlarda uchramaydi.

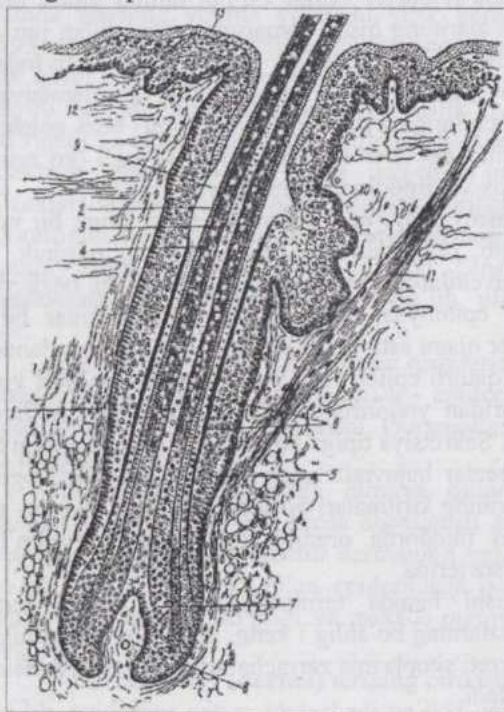
**Ter bezlari** (194-rasm) oddiy naychasimon bezlar, uzun, bir uchi ko`r naychalar holida bo`lib, otda kalavachasimon egilgan, mushuk, it, cho`chqa va kavsh qaytaruvchilarda kamroq egilib-bukiluvchi bezlardir. Ularning devori kubsimon epiteliydan iborat va mioepiteliotsitlar bilan o`ralgan. Bezlarning sekretor qismi asta-sekin chiqaruv yo`llariga aylanadi. Bu yo`llarda ikki yoki uch qatorli epiteliy mavjud. Chiqaruv yo`llari yog` bezlarining chiqaruv yo`llaridan yuqoriroqda jun qiniga, ayrim hollarda epidermis yuzasiga ochiladi. Sekretpiya tipiga ko`ra merokrin va apokrin ter bezlari mavjud. Merokrin bezlar hujayralarining sitoplazmasida glikogen, yog` va siydik kislota tuzlarining kiritmalari bo`ladi. Ularning sekreti - ter 98-99% suv va juda kam miqdorda organik moddalarga ega bo`lib hidsizdir. Bunday bezlar junsiz terida bo`ladi va suv almashinishi hamda termoregulyatsiya uchun katta ahamiyatga ega. Apokrin bezlarning bo`shlig`i keng, doimo jun ildizi bilan bog`liq holda joylashadi, sekreti sitoplazma zarracha-arini saqlaydi, konsentratsiyasi yuqori va hidli bo`ladi.

Turli hayvonlar terisi-ing ma`lum joylarida **o`ziga xos bezlar**

uchraydi. Qora-ollar burun-lab yaltirog'ining zardob bezlari, cho'chqa tumshuqhasining ter bezlariga o'xshash bezlari, otlar tuyog'ining strelka va echkilarining shox bezlari, qo'ylar tuyoqlararo xaltachasining yog' va ter hamda chot terisining nay-imon sariq-qo'ng'ir va tarmoqlangan yog' bezlari shular jumlasidandir.

Qushlarning terisi ekskretor vazifa bajarmaydi, ularda faqat dumning ustki tomonida joylashuvchi **qopchiq bezlari** mavjud bo'lib, suvda suzuvchi qushlarda yaxshi taraqqiy qilgan va patlarni ho'l bo'lishidan saqlovchi maxsus sekret ishlab chiqaradi.

**Terining vaskulyarizatsiyasi va innervatsiyasi.** Qon tomirlari fassiyalar ostida joylashuvchi arterial to'rdan teriga o'tadi va to'rsimon qavatning chuqur qismlarida terining arterial to'rini hosil qiladi. Bu to'rning tarmoqlari ter bezlari va yuzaroqda joylashgan qavatlarni qon bilan ta'minlaydi. So'rg'ichli qavat so'rg'ichlari ostida ikkinchi arterial to'r bo'lib, u so'rg'ichlar va yog' bezlarini qon bilan ta'minlaydi. Har bir so'rg'ich kapillyarlar sistemasini hosil qiluvchi o'z arteriolasiga ega. Terining turli qavatlarida bir necha venoz to'r mavjud.



**194-rasm. Jun tuzilishining sxemasi:**

1-jun xaltasi; 2-po'stloq va mag'iz moddalar; 4-kutikula; 5-tashqi epithelial qin; 6-ichki epithelial qinning ikki qavati; 7-jun piyozchasi; 8-jun so'rg'ichi; 9-jun chuqurchasi; 10-yog' bezi; 11-junni ko'taruvchi muskul; 12-epidermisning o'suvchi va shox qavatlar.

Teri sezgi organi bo'lgani uchun nerv elementlariga boy va nervlar terining turli qavatlarida keng halqali chatishmalar hosil qiladi. Eng zich nerv chatishmasi so'rg'ichli qavatdadir. Ayrim nerv tolalari epidermisga kirib boradi va uning shoxlangan qavatiga yaqinlashavergach fiziologik degenaratsiyaga uchraydi. Terida daraxtsimon tarmoqlanuvchi retseptorlar. plastinkali tanachalar, sezuvchi menisklar, sezuvchi tanachalar, qushlar terisida Gerbst tanachalari uchraydi.

**Taktill sezgi analizatori.** Teridagi sezuvchi nerv terminallari spinal gangliylar nevrotsitlari yoki bosh miya nervlari sezuvchi gangliylari nevrotsitlariga (1-nevrotsit) taalluqlidir. Bularning markaziy o'simtalari (neyritlar) miyaga yo'naladi. Ta'sirot orqa miyaning bog'lamchali va harakat nevrotsitlariga yoki dorsal hamda ventral orqa miya-miyacha bog'lamchalari orqali miyachaga yo'naladi. Ingichka yoki ponasimon bog'lam orqali ta'sirot uzunchoq miyaga, ushbu bog'lamchalarning yadrolaridagi nevrotsitlar (2-nevrotsit)ga uzatiladi. Keyin ta'sirot ko'rish tepachalariga o'tkaziladi. Bu yerda analizatorning 3-nevrotsitlari joylashadi. Bu nevrotsitlarning neyritlari miya po'stlog'ining tegishli zonalarida tamom bo'ladi.

## TERI HOSILALARI

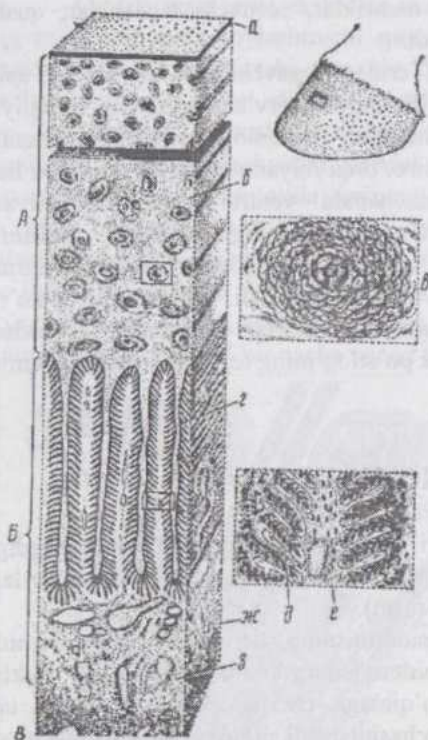
**Junlar** epidermisning teri ichiga o'sib kirishidan rivojlanadigan hosilasidir. Junning teridan chiqib turgan qismi - o'qi va teri ichida joylashgan qismi ildizi farq qilinadi (194-rasm).

Junlarning taraqqiyoti epidermisning dermaga o'sib kirishidan boshlanadi. Bu o'smalar avval epidermisning qalinlashgan qismi shaklida bo'lib, keyinroq biriktiruvchi to'qimaga chuqur botib kiradi va uchi yo'g'onlashib, bo'lajak jun piyozchasini hosil qiladi. Bo'lajak jun piyozchasiga qon kapillyarlariga boy biriktiruvchi to'qima - jun so'rg'ichi o'sib kiradi. Jun kurtagining o'rta qismidan yog' bezlari o'sib chiqadi va taraqqiy qiladi. Shu joydagi mezenximada junni ko'taruvchi muskul hosil bo'ladi. Jun kurtagida, asosan jun piyozchasida murakkab keratinazasiya jarayonlari yuz beradi. Keratin to'planayotgan hujayralar shox tangachalariga aylanib junni shakllantiradi.

**Jun o'qi** uch qavat: mag'iz, po'stloq qavatlari va kutikuladan iborat. Mag'iz qavat muguzlanib ulgurmagan, o'zak qoldiqlari va pigmentli junda pigment donachalariga ega hujayralardan iborat.

Hujayralar orasida havo bilan to'lgan bo'shliqlar bor. Ingichka junlarda bu qavat bo'lmasligi mumkin. Po'stloq qavat junning asosiy massasini tashkil

qiladi. U duksimon, shoxlanayotgan, bir-biri bilan mustahkam birikkan hujayralar va pigmentdan tuzilgan. Hujayralarda o'zak qoldiqlari, junga mustahkamlik beruvchi tonofibrillalar uchraydi. Kutikula o'zaksiz va pigmentsiz shox tangachalaridan iborat.



195-rasm. Ot tuyog'i devorining ko'ndalang kesimi (Texver bo'yicha):

A-tuyoqning devori va B-tuyoq devorining dermasi; B-tuyoq suyagi; a-yaltiroq qavat; b-himoya qavati; b-shox naycha; r-yaproqsimon qavat; d-ikkilamchi yaproqchalarga ega birlamchi yaproqcha; e-dermaning yaproqchalari; ж-tomirli va з-periostal qavatlar.

**Jun ildizi** teri ichida joylashadi. Ildizning yo'g'onlashgan uch qismi jun piyozchasi nomini olib, unga qon tomiri va nervga ega bo'lgan, birlakiruvchi to'qimadan iborat jun so'rg'ichi o'sib kiradi. Jun ildizining hosil bo'lishida ishtirok qiluvchi epidermis ildiz qini, qinni o'rovchi birlakiruvchi to'qima ildiz xaltachasi deyiladi. Ildiz qini epidermisning bazal membranasi bo'lgan shishasimon parda bilan ildiz xaltachasidan ajralib turadi.

Tashqi va ichki ildiz qinlari farq qilinadi. Tashqi ildiz qini epidermisning davomi bo'lib, unga yog' bezlari ochiladigan joydan yuqorida bazal (prizmatik hujayralar), tikanli hujayralar va shox qavatlar kiradi. Jun piyozchasiga tomon shox qavatning yo'qolishidan u yupqalashadi. Ildiz piyozchasi yaqinida bir qator hujayralardan iborat bo'lib qoladi. Ichki ildiz qini yog' bezlarining chiqaruv yo'llari ochiladigan joydan chuqurroqda, tashqi ildiz qinidan markazroqda joylashadi. Unda bir necha qavat pigmentli hujayralar mavjud. Eng tashqi, tashqi ildiz qini bilan chegaradosh, bir qator yassi epitelial hujayralar qavati. Bu qavat hujayralarining o'simtalarini navbatdagi -donador qavat hujayralari orasidagi yoriqchalarga o'z o'simtalarini yuboradi; nurni kuchli sindiradi va kuchli oksifil (atsidofil) bo'yaladi. Ularda

keratinning oraliq mahsuloti trixogialin donachalari bo'ladi. Jun ildizi bilan ichki ildiz qini o'rtasidagi qin kutikulasi jun kutikulasining davomidir.

Junni ko'taruvchi muskul jun bilan epidermis o'rtasida o'tkir burchak hosil bo'lgan tomonda joylashadi. Bu muskul va jun ildizi orasida yog' bezlari joylashadi.

Jun o'qining egilib-bukilgan bo'lishi jun xaltachasining egilib-bukilganligi bilan bog'liq va jun sifatining yaxshiligini ko'rsatadi. Dag'al junli qo'ylarda bir ildiz xaltachasidan bitta, mayin junli qo'ylarda esa - bir necha ingichka jun tolasi chiqadi.

**Sezuvchi (sinuoz) junlar** yo'g'on, uzun va qayishqoq bo'lib, ildiz xaltasi qavatlarining orasida qon bilan to'lgan bo'shliq (sinuslar) bor. Bunday junlar lablar, qovoqlar va burun teshiklari atrofida joylashadi.

**Tullash** (junlarnig almashinishi) doimiy - permanent va mavsumiy bo'ladi. Yiliga ikki marta yuz beradigan mavsumiy tullash yovvoyi hayvonlarga xosdir. Uy hayvonlarida permanent tullash kuzatiladi. Jun almashinishi jun so'rg'ichida qon aylanishi to'xtashi va jun ildizida hujayralarning regeneratsiyasidan boshlanadi. Yangidan hosil bo'layotgan jun piyozchasi va so'rg'ichi xuddi embrional davrdagidek taraqqiy qiladi.

**Tuyoqlar.** "Tuyoq" anatomik tushunchasi uchinchi barmoq (falanga) mintaqasida joylashgan teri hosilalarini o'z ichiga oladi (195-rasm). Shakli o'zgargan teri bu erda ham epidermis va dermadan iborat. Epidermis kuchli rivojlangan shox qavat bilan xarakterlanadi. U uchinchi barmoq (falangani) qoplovchi shox kapsula - tuyoq kapsulasini hosil qiladi. Shox moddasi tuyoqning turli qismlarida o'ziga xos tuzilgan va ma'lum fizik xossalarga ega strukturadir. Dermaning shakli rivojlanayotgan shox moddaga ta'sir ko'rsatadi, chunki u bevosita derma bilan aloqador bo'lgan epidermasdan hosil bo'ladi. Tuyoq kapsulasida shoxning ikki tipdagi: naychasimon va yaproqsimon tuzilgan xillari mavjud. Naychasimon tuzilishli shox - dermaning so'rg'ichlari yuzasida hosil bo'ladi. Tuyoq kapsulasining to'voni (kafti), o'qchanning shox qismi va tuyoq shox devorining o'rta qavati naychasimon tuzilishli, tuyoq shox devorining ichki qavati esa yaproqsimon tuzilishli shoxdir. Tuyoq kapsulasining to'qimasi epidermisning shox qavatiga to'g'ri keladi. Tuyoq kapsulasi ajratib olinganda bazal qavat tuyoqning dermasi ustida qoladi.

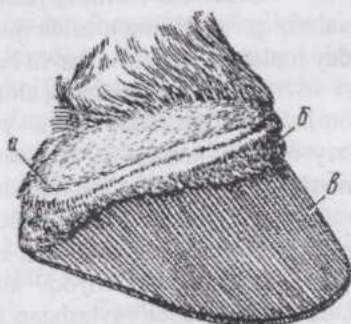
Tuyoqning derma qavati (196-rasm) qon tomirlariga boy biriktiruvchi to'qimadan shakllangan. Teri dermasidagiga nisbatan ancha ko'p bo'lgan qon tomirlari tuyoqning haddan tashqari qalin epidermisini oziqlantirish uchun xizmat qiladi. Shoxning tuzilishiga ko'ra tuyoq shox devorini uch qavatga bo'lish mumkin. Tashqi qavat - yaltiroq qavat (glazur) kam shoxlangan yassi hujayralardan iborat bo'lib, yupqa yuza qavatni hosil qi-

ladi. U tuyuq jiyagining epidermisidan rivojlanadi, ya'ni shox jiyak tuyuq shox devorining ustiga tomon o'sib yaltiroq qavatga aylanadi. O'rtangi himoya qavat eng mustahkam va qalin qavat bo'lib tuyuq aylanasi (toji)ni qoplovchi epidermisdan hosil bo'ladi. Bu qavat yuqoridan pastga qarab o'sadi. Tuyuq aylanasi (toji)da dermaning yuzasi tekis bo'lmasdan so'rg'ichlarga ega, uni qoplovchi epidermis ham shoxlanish jarayonida shox ustunchalariga aylanadi. Ustunchalarning markazida siyrak joylashgan shox tangachalaridan iborat mag'iz qism yuzaga keladi. Naycha devorini so'rg'ichlarning yon yuzasida hosil bo'lib, bir-biriga zich tegib yotuvchi shox tangachalari hosil qiladi.

Tangachalarning spiralsimon joylashishi va ulardagi tonofibrillalar naychalarga alohida mustahkamlik bag'ishlaydi. Naychalar orasida so'rg'ichlar oralig'idagi epidermisdan hosil bo'luvchi oraliq shox joylashadi. Shox naychalari tuyuq devori yuzasiga prallel ravishda, tuyuq aylanasidan tuyuq uchiga tomon yo'nalib joylashadi. Tuyuq shox devorining eng ichki, yaproqsimon, qavatini tuyuq dermasini qoplovchi epidermis hosil qiladi. Bu qavatning zichligi kamroq bo'lib, pigmentsizdir. Tuyuq devori dermasi yuqoridan pastga qarab joylashuvchi, yaproqchalardan iborat bo'lgani uchun, unda joylashuvchi epidermis ham yaproqchasimon shox etishtiradi. Tuyuqni kesib tozalayotganda tovon tomonda pigmentsiz yaproqsimon qavat tuyuq devori va tovonni chegaralovchi oq chiziq bo'lib ko'rinadi.

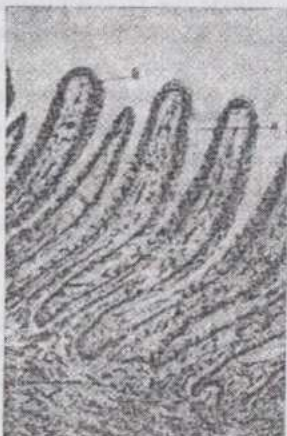Tuyuq devori dermasining tashqi qavati yaproqchali qavat deyiladi. U elastik tolalarga boy biriktiruvchi zich to'qima. Uning yaproqchalari ikkilamchi yaproqchalar hosil qiladi. Bu qavat ostida biriktiruvchi zich to'qimadan iborat qon tomirli qavat joylashib, u dermaning to'rsimon qavatiga to'g'ri keladi. Eng ichki qavat hujayralari kam va tog'ay orlchalariga ega biriktiruvchi zich to'qima bo'lib, tuyoqsimon suyakning pardasini hosil qiladi. Jiyak dermasida ingichka, 1-2 mm uzunlikdagi, siyrak joylashuvchi so'rg'ichlar bor. Bu yerda suyak pardasi o'rinda uncha qalin bo'lmagan teri osti qavati mavjud. Tuyuq aylanasi (toji) pastga qarab yo'nalgan, 0,5 sm gacha uzunlikka ega, zich joylashgan so'rg'ichlar bilan xarakterlanadi. Teri osti qavati yaxshi rivojlangan.

Tuyuq tovonni va o'qcha tuyuq shox devoridagiga nisbatan yum-



196-rasm. Otning kapsulasiz tuyuq'i: jiyak (a), tuyuq toji (b) va tuyuq devorining dermasi (c).

shoqroq naychasimon tuzilishli shoxdan iborat. Naychalar bu erda yuzaga nisbatan vertikal joylashgan. Derma anchagina uzunlikdagi, distal yo'naluvchi so'rg'ichlarga ega. Bu yerda ham suyak pardasi qavati mavjud. O'qcha dermasida so'rg'ichlar va teri osti qavati farq qilinadi.



197-rasm. Cho'chqa homilasi tuyoqchasining ko'ndalang kesimi: a-epidermis; b-dermis; y-yaproqchalar.

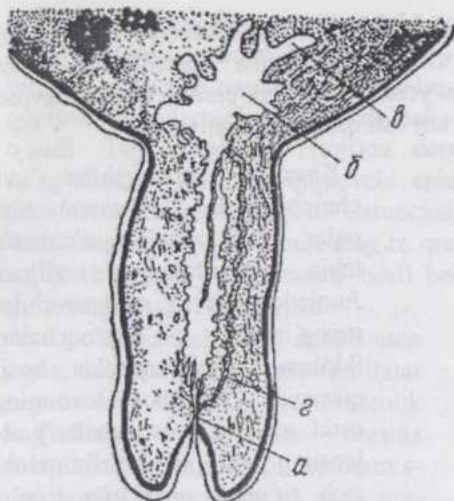
Kavsh qaytaruvchilar va cho'chqalarda (197-rasm) tuyoqlar otlar tuyog'iga o'xshash, lekin soddaroq tuzilgan. Jumladan, kavsh qaytaruvchilar tuyog'ining yaproqchalari ikkilamchi yaproqchalar hosil qilmaydi. Yumshoq tovonning ostki qatlami (yostiqchalari) otlar-ning tuyog'idagi biriktiruvchi zich to'qima qismlarga to'g'ri kelsada yog' va elastik to'qimadan tuzilgan.

**Changal** ko'p barmoqli hayvonlarda bo'lib, unda barmoq suyagini terining dermasi va shox g'ilof o'rab olgan. Barmoq suyagining pardasi changalning derma qavati bilan zich bitishib o'sib ketgan. Aylana (toj)ni dorsal va ventral qismlarida kam taraqqiy qilgan so'rg'ichlar, yon tomonlarida esa rudimentar yaproqchalar bor. Changalning shox g'ilofi bazal qavatning shoxlanmagan epitelial hujayralari va kuchli shoxlangan hamda changalning dorsal qismida eng qalin, shoxlangan yassi hujayralar qavatidan iborat.

**Shoxlarning** asosini peshona suyagining suyak pardasi teri dermasi bilan zich bitishib o'sib ketgan o'simtasi tashkil qiladi. Terining epidermisi qattiq shox qavat - shox g'ilofiga aylangan. Shoxning shox to'qimasi naychasimon tuzilishli va oraliq shoxdan iborat. Shox epidermisining o'suvchi qavati - epikeras shox ildizi yonida xususiy teri va shox g'ilofi orasida joylashib, u olib tashlansa shox qayta tiklanmaydi.

## SUT BEZI

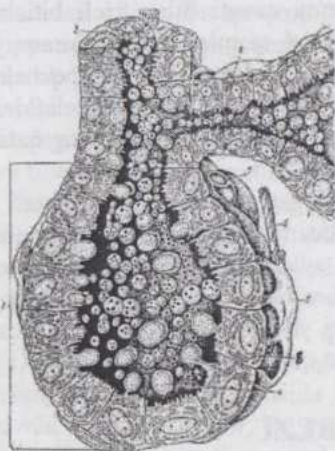
**Sut bezi** filogenez nuqtai nazaridan apokrin ter bezlarining gomologi bo'lib, o'z funksional ahamiyati, fao-liyatining boshqarilishiga ko'ra, urg'ochi hayvon ko'payish sistemasi bilan yaqindan bog'liq organdir.



198-rasm. 6 oylik buzoq emchagining bo'yiga kesimi:

a-emchak kanali; 6-sut havzasi va b-uning yon burmalari; r-qo'shimcha yon kanallar.

epidermis yuzasidan ko'tarilib (chiqib) turadi (198-rasm). Emchak birlamchi chiqaruv yo'lining devorida ko'plab yon o'smalar va kavernalar hosil bo'ladi.



199-rasm. Sut bezi atsinuslari tuzilishining sxemasi:

1-atsinuslar; 2-sut yo'li; 3-bo'lakcha ichidagi sut yo'li; 4-apokrin sekretiya; 5-mioepitelitsitlar; 6-nerv tolasi; 7-gemokapillyar; 8-laktotsit.

Embrional taraqqiyot jarayonida sut bezlari epidermisdan taraqqiy qiladi. Embrionning ko'krak va qorin tomonida epidermis qalinlashib ikkita sut chiziq-lari hosil bo'ladi. Sut chiziq-laridan sut bo'rtiklari yuzaga keladi va ma'lum vaqtgacha sut chiziq-lari va bo'rtiklari o'zaro aloqada bo'ladi. Qoramollarda bo'lajak yelin o'rnida to'rtta sut bo'rtiklari paydo bo'lib, ulardan mezenxima ichiga epiteliy tasmacha o'sib kiradi. Keyinroq epiteliy tasmachalar ichida bo'shliqlar paydo bo'ladi, bo'rtikchalar esa emchaklarning kurtagi hisoblanib, bo'ladi. Ular o'zaro qo'shilishib, sut sisternasi-ni kurtagiga aylanadi. Sut sisternasi devorini qoplovchi epiteliy emchak chiqaruv yo'lga parallel joylashuvchi qo'shimcha naychalar hosil qiladi. Keyinchalik naychalar orasidagi to'siqlar yo'qolib ketadi. Sut bezining chiqaruv yo'llari va sekretor bo'limchalari sut sisternasi-ni qoplovchi epiteliyning yon yo'llari va o'smalaridan hosil bo'ladi.

Sut bezining taraqqiyoti hayvon tug'ilgandan keyin ham davom etadi,

jinsiy balog'atga yetish davrida, ayniqsa, intensiv boradi. Birinchi bo'g'ozlik davridagina bez sekretsiyaga uzil-kesil tayyorlanadi. Uch oylik embrion - buzoq elining mezenximasida ko'p miqdorda yog' hujayralari to'planishi diqqatni o'ziga tortadi. Bu vaqtda organizmning boshqa qismlarida yog' yo'q. Shuning uchun bu yog'ning ahamiyati to'g'risida tadqiqotchilar turlicha fikrdadir.

Sut bezi **murakkab, bo'lakchali, naycha-alveolyar**

tuzilgan, sek-retsiya tipiga ko'ra **apokrin bezdir**. Bezning

chiqaruv yo'llari ko'p marta tarmoqlanuvchi naychalar sistemasi bo'lib, sekretor bo'limlar - naycha-

alveolalar bilan tamom bo'ladi. Sut bezi (ye-

lin)ning har bir bo'limi uchun alohida bo'lgan noto'g'ri-cho'-zinchoq

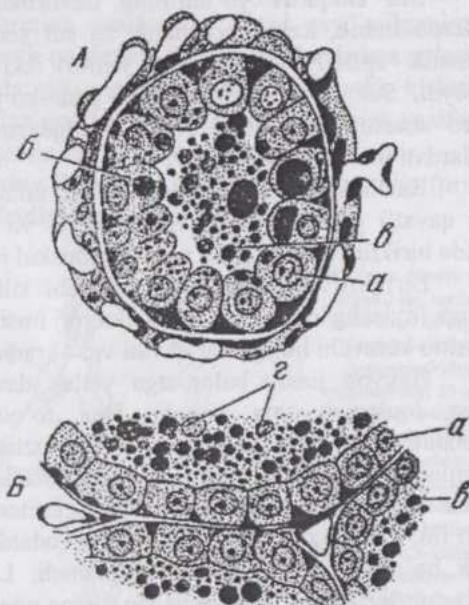
shaklga ega **sut sisternasi** mavjud bo'lib, sut sisternadan emchak

chiqaruv yo'li orqali tashqariga chiqariladi. Sut alveolalar (naycha-

alveolalar) bir-biri ketidan zanjir shaklida joylashib, teshikchalar

yordamida o'zaro tutashgan bo'ladi.

**Sut alveolasi** (199-rasm) naycha-alveola shaklida bo'lib, uning devori bir qavatli epiteliydan iborat. Apokrin sekretiya jarayonida epiteliotsitlar - **laktotsitlar** o'z bo'yini (balandligini) o'zgartiradi. (200-rasm). Elektron mikroskop epiteliotsitlar sekretiya jarayonida kubsimon yoki prizmatik shaklda bo'lib, mitoxondriya-larga boy, kuchli taraqqiy qilgan sitop-lazmatik to'r va ribosomalar, plastinkali kompleksga ega ekanligini ko'rsatadi. Ular-ning apikal yuzasida mikrotukchalar mavjud. Alveolalarda sut yig'ilib qolsa, epiteliotsitlarda sut yog'i yirik tomchi shaklidagi kiritma-



200-rasm. Sigir yelinida sut hosil bo'lishining morfologiyasi (Krelling va Grau bo'yicha):

A-sut ishlab chiqarayotgan alveola kesimi; B-tinch holatdagi alveola kesimi; a-alveola epiteliyi; b-laktotsitlarning secret kiritmalari; r-alveola ichidagi secret tomchilari; r-erkin o'zaklar.

lar holida to`planadi. Sut bermayotgan bez epite-liyida gistokimyoviy yo`l bilan glikogen topilgan. Alveolyar sut tarkibida sut sharchalari (yog` tomchilari), sitoplazmatik sharchalar (ayrim hollarda o`zaklar bilan), sut qalpoqchalari, erkin o`zaklar va adashgan hujayralar bo`ladi. Sutning suyuq qismi sut plazmasi deyiladi. Sut alveolalari mioepitelial hujayralar bilan o`ralgan.

Sut chiqaruv yo`llarining devoridagi epiteliy kichik diametrli yo`llarda kubik, keyin prizmatik va sut sisternasi yaqinida ikki qavatli prizmatik epiteliydir. Sisterna ichini ikki qavatli prizmatik epiteliy qoplaydi. Sut chiqaruv yo`llari ko`pdan-ko`p kengaygan qismlarga ega, o`zaro anastomozlar hosil qiladi. Kengaygan qismlar orasida silliq miotsitlardan iborat sfinkter bor.

Emchak terining burmasi bo`lib, uning chiqaruv yo`lini qoplovchi ko`p qavatli yassi, shoxlanuvchi epiteliy va terisini qoplovchi epidermis orasida biriktiruvchi to`qima va silliq muskul joylashadi.

Biriktiruvchi to`qimada yotuvchi silliq miotsitlar to`rtta: 1) uz-unasiga joylashgan; 2) emchak sfinkterini hosil qiluvchi sirkulyar; 3) o`zaro chatishib ketuvchi hujayralar qavati va; 4) radial qavatlar hosil qiladi.

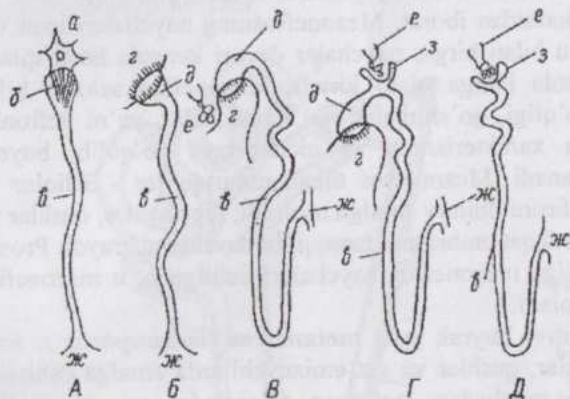
Hayvon jinsiy balog`atga yetish davrida sut bezining o`sishida keskin jonlanish yuz beradi. Bez to`qimaning ham, biriktiruvchi to`qimaning ham miqdori ortadi. Bo`g`ozlik boshlanishi bilan sekretor bo`limlar va chiqaruv yo`llari kattalashadi, bez to`qima biriktiruvchi to`qimadan ko`pligi yaqqol ko`rinadi. Sekretor bo`limlarda bo`shliqlar paydo bo`lib, ularning devori o`z definitiv (odatdagi) tuzilishini oladi. Keyinchalik bo`shliqlarda og`iz suti to`planadi. Laktatsiya davrida alveolalar yiriklashib biriktiruvchi to`qimadan yupqa qavatlar qoladi. Laktatsiya davri oxirida alveolalar kichiklashib, ayrimlari "bo`shab" qoladi, ularning soni kamayadi. Biriktiruvchi to`qima esa nisbatan ko`payadi.

Nervlar, qon tomirlari sut beziga bo`lakchalararo to`qima bo`ylab kirib boradi. Qon tomirlarining nervlari va sekretor nervlar topilgan. Bu yerda ko`plab retseptor nerv terminallari ham topilgan. Erkin yotuvchi va kapsulaga o`ralgan retseptorlar bor (plastinkali va genetal tanachalar, terminal kolbachalar). Ular, aftidan, baroretseptorlar bo`lib, sut hosil bo`lishi va chiqarilishi reflekslarida ishtirok qiladi. Bevosita neyroregulyatsiyadan tashqari, nerv sistemasi sut beziga endokrin bezlar orqali ham ta`sir ko`rsatadi.

## SIYDIK AYIRISH ORGANLARI

Organizmدا oqsillar dissimilyatsiyasi natijasida azot, fosfor, oltinugurt hamda boshqa elementlarga ega, neytral bo'lmagan va organizm uchun zaharli mahsulotlar hosil bo'ladi. Bunday moddalarni ayirish va tashqariga chiqarish, qondagi tuzlar konsentratsiyasini ma'lum me'yorda tutib turish ayirish organlarining vazifasidir. Avval qayd qilganimizdek, oqsillar almashinuvining azotli qoldiqlari jigarda **mochevinaga** aylanadi va qonga o'tkaziladi. Buyrakda esa qondagi mochevina, siydik kislotasi va kreatinin filtratsiya yo'li bilan qondan siydikka o'tadi. Ayirish vazifasi qisman teri, nafas olish va ovqat hazm qilish organlariga ham xosdir.

**Ayirish organlarining filogenezi (201-rasm).** Eng oddiy (primitiv) ayirish organlari - **protonefridiylar** yassi chugalchanglarga



**201-rasm. Siydik ayirish organining tarixiy va embrional taraqqiyoti (Kasnelson sxemasi):**  
 A-protonefridiy; B-metanefridiy; 13-oldingi buyrak (pronefros); Г-birlamchi buyrak; Д-doimiy buyrak; a-tukchali hujayra va b-uning tukchalari; b-ayiruv kanachalari; r-tananing ikkilamchi bo'shlig'i; d-voronka; e-arterial kalavacha; ж- yig'uvchi kanacha; з- nefron kapsulasi.

xosdir. Protonefridiylar tananing barcha to'qimalarida tarmoqlanuvchi naychalar sistemasi bo'lib, tukchali hujayralardan boshlanadi. Halqali chugalchanglarda ikkilamchi tana bo'shlig'i paydo bo'lishi bilan **metanefridiy-lar** yuzaga keladi. Bu ayirish organida tukchali hujayra o'z vazifasini yo'qotib, uning o'rnini naychanning kengaygan va tukchali qismi egallaydi. Naychanning bu qismi tana bo'shlig'idagi suyuqlik bilan "yuvilib" turadi. Chugalchanglar tanasi segmentlarga bo'lingani uchun har bir segmentda ikkitadan (juft) ayirish naychalari mavjud bo'ladi. Umurtqalilarning ajdodlari ham ana shunday ayirish organlariga ega bo'lgan. Keyinroq tanadagi barcha ayirish naychalari uchun umumiy chiqaruv yo'li paydo bo'ladi. Bu yo'l ichakka (kloakaga) yoki tashqariga ochiladi. Ayirish organ-

lari keyinchalik quyidagicha o'zgaradi: 1) naychani tana bo'shlig'iga ochiluvchi voronkasimon qismi o'rniga maxsus filtratsion apparat - **buyrak tanachasi** hosil bo'ladi; 2) egri siydik naychasi uzayadi, yanada egri-bugri shaklni olib nefronga aylanadi; 3) nefronlarning umumiy soni ortadi.

**Ayirish organlarining embriogenezi.** Ayirish organlari **pronefros** (*pronephos* - old buyrak) shaklida bo'yin oblastida segment oyoqchalari (nefrotomlar)dan hosil bo'ladi. Pronefros 3-4 (5) juft uchi berk (ko'r) naychalardan iborat. Ularning tebranuvchi epiteliydan tuzilgan voronkasimon kengaygan asosi tana bo'shlig'iga ochiladi. Voronka yonida arterial to'pcha joylashadi. Bu to'pchadan ajraluvchi moddalar almashinuvining mahsulotlari naycha ichiga tushadi. Bu naychalarning uchlari pronefrosning chiqaruv yo'lini hosil qiladi. Chiqaruv yo'li esa kloakaga ochiladi. Pronefros to'garak og'izlilar buyragiga to'g'ri keladi. Hali pronefros yo'qolib ketmasdan **mezonefros** (*mesonephros* - oraliq buyrak) hosil bo'ladi. Mezonefros ko'krak va bel oblastlarida joylashib, u ham pronefros kabi bir uchi berk (ko'r) naychalardan iborat. Mezonefrosning naychalari ham voronkaga ega, lekin shu bilan birga, naychalar devori kapsula hosil qiladi. Arterial to'pcha kapsula ichiga o'sib kiradi. Mezonefros seloma bilan bevosita aloqaning yo'qligi, qo'shimcha egri kanalchalar, ya'ni nefronlar taraqqiy qilishi bilan xarakterlanadi va metameriya yo'qolib, buyrak kompakt organga aylanadi. Mezonefros tuban umurtqalilar - baliqlar va amfibiyalarda o'z vazifasini doimiy amalga oshiradi, reptiliyalarda, qushlarda va sut emizuvchilarda esa faqat embrional taraqqiyot davrida uchraydi. Pronefrosning chiqaruv yo'lga mezonefros naychalari ochilgach, u mezonefrol chiqaruv yo'li nomini oladi.

Doimiy (definitiv) buyrak yoki **metanefros** (*metanephros s. ren*) o'z vazifasini reptiliyalarda, qushlarda va sut emizuvchilarda amalga oshiradi. Definitiv buyrak ikki manbadan: nefrogen to'qimadan va mezonefrol chiqaruv yo'lining kaudal qismidan hosil bo'ladi. Mezonefrol chiqaruv yo'li kranial tomonga qarab o'sib, tarmoqlanadi va siydik yig'uvchi hamda to'g'ri siydik naychalariga aylanib, nefronlar bilan tutashadi. Mezonefrol chiqaruv yo'lidan buyrak jomi va siydik yo'li (ureter) ham hosil bo'ladi. Siydik pufagi allantois va kloaka ventral bo'limining qo'shilishidan hosil bo'ladi. Uning asosi siydik yo'lidan yuzaga keladi.

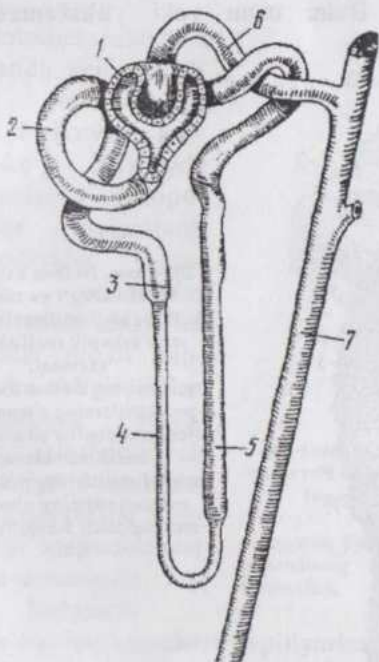
## BUYRAKLAR

Buyraklar parenximasining asosiy elementi **siydik naychalaridir**. Ularning joylanishi va tarmoqlanishi ancha murakkab, lekin muayyan qonuniyatga bo'ysunadi. Buyrakning chuqur qismlarida ular deyarli to'g'ri

bo'lib, buyrak jomiga nisbatan radial yo'nalishda joylashadi, yuza qismida esa egri-bugri bo'lib joylashadi. Buyrakda yuza - **po'stloq** va chuqur - **mag'iz qismlar** bo'lib, bu qismlar makroskopik jihatdan (rangi bo'yicha) farq qiladi. Po'stloq qism mag'iz qismga nisbatan qon bilan ko'proq ta'minlangan va to'qroq rangga ega. Bu qismda buyrak (Malpigi) tanachalari joylashadi. Po'stloq va mag'iz qismlar chegarasida yirik arteriya va venalar joylashadi.

Buyrak kapsulasi tolador biriktiruvchi to'qimadan iborat bo'lib, kapsuladan buyrak parenximasi ichiga o'sib kiradigan biriktiruvchi to'qima juda yupqa bog'lamchalar holida bo'ladi, shuning uchun ham buyrak kapsulasi oson ajraladi.

Po'stloq qism radial ravishda joylashgan qon tomirlari vositasida mayda bo'lakchalarga bo'linadi. Po'stloq modda mag'iz qismga ustunlar (Berteni ustunlari) holida o'sib kirib, uni piramidalarga bo'ladi.



202-rasm. Nefronning tuzilishi (sxema):

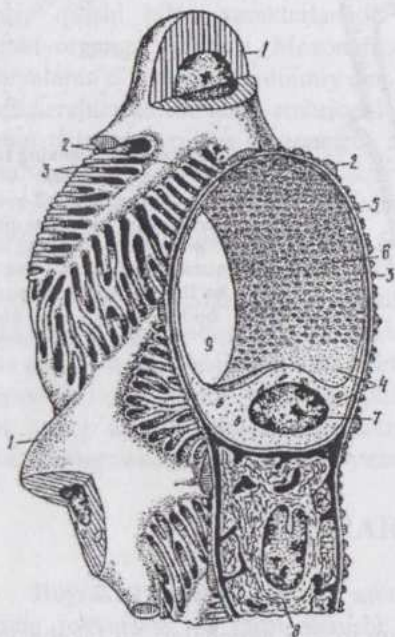
1-nefron kapsulasi; 2-proksimal bo'limning egri-bugri qismi; 3-proksimal bo'limning to'g'ri qismi. 4-ingichka bo'lim; 5-distal bo'limning to'g'ri qismi; 6-distal bo'limning egri-bugri qismi; 7-siydik yig'uvchi nay.

O'z navbatida mag'iz qism to'g'ri naychalari bo'lakcha-larning o'rta qismiga nurlar (Ferrey nurlari) shaklida o'sib kirib turadi.

Mag'iz qismning chuqur zonalarida turli nurlarning naylari bir-biri bilan qo'shib, yirikroq naylar hosil qiladi. Eng yirik siydik yig'uvchi naylar so'rg'ich naylar deyiladi.

**Nefron** (202-rasm) siydik naychalari sistemasi bo'lib, kapsula va uning bo'yinчасi, proksimal bo'lim (I tartibli egri kanalcha), nefron sirtmog'i (halqasi), distal bo'lim (II tartibli egri kanalcha)dan iborat. Nefron to'g'ri kanalcha orqali siydik yig'uvchi nayga ochiladi.

Odamda har bir nefronning uzunligi 18-50 mm, barcha nefronlarning umumiy uzunligi - 100 km ga teng. Yirik shoxli mollarda nefronning uzunligi 40 mm atrofida, ikkala buyrakdagi nefronlarning soni 8 mln ga teng. It buyragida 180-370 ming nefron bor. Faqat 1% ga yaqin nefronlar to'lig'icha po'stloq moddada joylashadi, 80% nefronlarning sirtmog'i mag'iz qismning tashqi zonasiga kirib boradi. Bu nefronlar po'stloq va oraliq qism nefronlari deb ataladi. Qolgan 20% ga yaqin nefronlarning buyrak tanachasi, proksimal va distal bo'limlari po'stloq qismda, mag'iz qism chegarasida joylashib, sirtmog'i mag'iz qismga chuqur kirib boradi. Bular uzun yoki **yukstamedullyar (mag'izoldi)** nefronlardir.



**203-rasm. Nefron kapsulasi ichki varag'i va tomirli kalavacha kapillyarlari submikroskopik tuzilishining sxemasi:**

- 1-podotsitlar; 2-sitotrabekulalar;
- 3-podo-tsitlarning sitopodiyalari;
- 4-endoteliotsitlar sitoplazmasi;
- 5-bazal membrana; 6-
- endoteliotsitlarning poralari; 7-
- endoteliotsitning o'zagi; 8-
- mezangiotsit; 9-kapillyarning ichi.

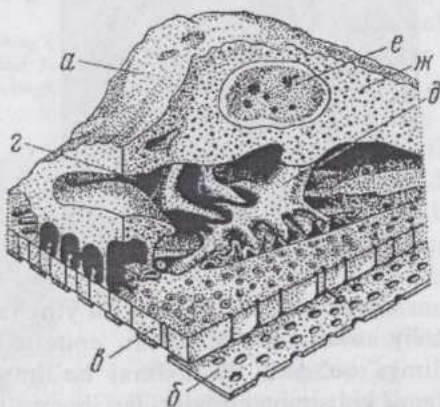
Buyrakning stromasi retikulyar hujayralar va retikulin tolalarga boy tolador biriktiruvchi yumshoq to'qimadir. Bu to'qima qon tomirlari atrofida joylashadi, siydik naychalarini bir-biri bilan tutashtirib turadi, shuningdek, kam tabaqalangan hujayralarga ega.

**Nefron kapsulasi** (Boumen-Shumlyanskiy kapsulasi) siydik kanalchasining ken-gaygan, uchi ko'r qismi bo'lib, bu qism o'z-o'zi ichiga botib kirishi natijasida ikki qavatli devorga ega. Kapsulaning visseral va tashqi devorlari orasidagi bo'shliq siydik kanalchasi bo'shlig'ining davomidir. Kapsulaning ichki devori kapsula ichida joylashgan arterial to'pcha (Malpigi to'pchasi) bilan tutashib o'sib ketadi va buyrak tanachasini hosil qiladi. Elektron mikroskopning ko'rsatishicha, bu devor mezenximani eslatuvchi to'rsimon tuzilmadir (203-rasm). Uning hujayralari **podotsitlar** deyiladi. Podotsitlarning tanasidan bir necha yirik o'simta - **sitotrabeikulalar** ajraladi (204-rasm).

Sitotrabeikulalar o'z navbatida uch qavatli bazal membranaga borib birikuvchi ko'pdan-ko'p mayda o'simtalar - **sitopodiyalar** ajaratadi. Sitopodiyalar oralig'ida podotsitlar tanasi oralaridagi tor tirqishlar orqali kapsula bo'shlig'i bilan tutashadigan yoriqchalar joylashadi. Uch qavatli bazal membrana kapillyarlar endoteliyi va podotsitlar uchun umumiydir.

#### Birlamchi

siydik buyrak tanachasi kapillyarlarining (205-rasm)devori va nefron kapsulasi devorining ichki varag'i orqali qon plazmasidan filtrlanadi. Birlamchi siydikda qon plazmasidagidek miqdorda mochevina va glyukoza bor, lekin oqsillar bo'lmaydi. Elektron mikroskopning

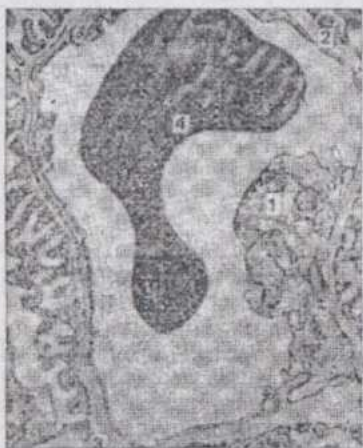


204-rasm. Kalavacha arterial kapillyari devori va uni qoplovchi kapsula visceral varag'i orqali o'tgan kesimning electron mikroskopda ko'rinishi (sxema,

Krelling va Graudan):

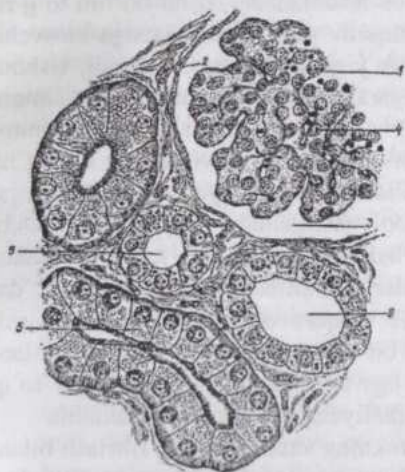
a-podotsit; b-kapillyarning endoteliyi; b-bazal membrana; r-podotsitning sitotrabeikulalari; e-podotsit o'zagi va ж-кiritmalari.

ko'rsatishicha kapillyarlarning devori xuddi g'alvirdek teshiklarga ega, lekin oqsillarning makromolekulalari bu teshiklardan o'tolmaydi. Ayrim tadqiqotchilarning fikricha, bu teshiklar o'z kattaligini o'zgartira oladi. Podotsitlar bu pardani qoplab tursalar-da unga unchalik yopishib turmaydi, aksincha ular orasida bo'shliqlar sistemasi qoladi. Shunday qilib moddalar almashinuvining mahsulotlari qondan siydikka osmos yo'li bilan emas, balki juda tor teshiklar orqali filtrlanish yo'li bilan o'tadi. Bunda asosiy regulyatsiya qiluvchi vosita bazal membranadir, endoteliydagi va podotsitlarning pedikulalari orasidagi teshiklarning diametri 20-100 nm, bazal membranadagilariniki 6,5 - 10 nm. ni tashkil qiladi.



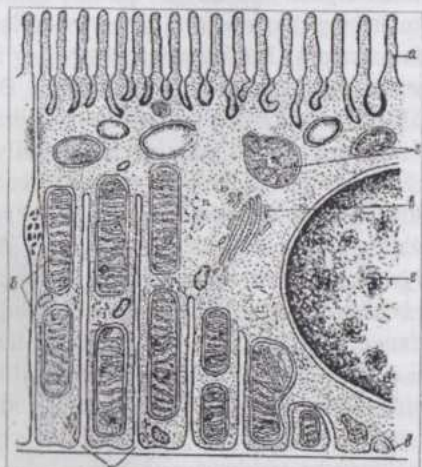
205-rasm.kalavacha kapillyarlarining elektronogrammasi, x25000: 1-endoteliy; 2-bazal membrana; 3-sitopodiyalar; 4-eritrotsit.

Nefron kapsulasining **bo'yincha qismi** yassi hamda kubsimon epiteliy oralig'ida turuvchi epiteliydan iborat bo'lib, proksimal bo'limga ochiladi. **Proksimal bo'limning** bo'shlig'i tor, devori bir qatlamli kubsimon epiteliy-dan iborat (206-rasm). Egri-bugri shakldagi bu naychada glyukoza, juda ko'p miqdorda suv, shuningdek, xloridlar qonga qayta so'riladi va birlamchi siydik haqiqiy siydikka aylanadi. Natijada organizm o'ta suvsizlanishdan saqlanadi, siydikda esa mochevinaning konsentratsiyasi oshadi. Prok-simal bo'lim epiteliotsitlari "loyqa" (tiniqmas) sitoplazma, "cho'tkali hoshiya", bazal qismida tayoqchasimon chiziqlikka ega (207-rasm). Hujayralar orasidagi chegara egri-bugri bo'lib, kumish tuzlari bilan maxsus ishlov berishdan keyin aniq ko'rinadi. Hujayralarning bu belgilari nefron kapsulasi yaqinida yaqqol ifodalangan bo'lib, kapsuladan uzoqlashgan sari kamayib boradi. "Cho'tkali hoshiya"da ishqorli fosfatazaning aktivligi



206-rasm. Buyrak tanachasi. Proksimal va distal egri-bugri naychalari:

1-buyrak tanachasi; 2-kapsulaning tashqi varag'i; 3-kapsula bo'shlig'i; 4-kapilyarlar kalavachasi; 5-proksimal egri-bugri naycha; 6-distal egri-bugri naycha.



207-rasm. Proksimal bo'lim devori epiteliotsiti ultramikroskopik tuzilishining sxemasi:

a-mikrovorsinkalar; b-mitoxondriyalar; b-plastinkali kompleks; r-sekret kiritmalari; d-bazal membrana; e-o'zak; x-bazal plazmalemmaning burmalari.

yuqori bo'lib, agar aktivlik pasaysa siydik bilan qand ajralib chiqadi.

Proksimal bo'lim hujayralarida sekretiya belgilarini ham ko'rish mumkin. Gistokimyoviy yo'l bilan epiteliyning hoshiyasi yodga boy sekret ishlab chiqarishi aniqlangan. Voyaga yetgan hayvonlarda organizmga parenteral yo'l bilan (ovqat hazm qilish sistemasini chetlab) kiritilgan begona (yot) oqsillar proksimal bo'lim epiteliotsitlari to-monidan gidrolizlanadi.

Proksimal bo'limdan keyin joylashgan **nefron sirtmog'ining** pastga tushuvchi (ingichka) va yuqoriga ko'tariluvchi (yo'g'on) naylari bor. Tushuvchi nay mag'iz qismga yo'nalsa, chiquvchi nay mag'iz qismdan po'stloq qismga yo'naladi. Ingichka nay devori endoteliyga o'xshash past bo'yli epiteliydan iborat. Yo'g'on nay epiteliy hujayralari sitoplazmasining tiniqmasligi, sitoplazmadagi tayoqchasimon chiziqlilik va "cho'tkali hoshiya"si bilan proksimal bo'lim epiteliyini eslatadi. Lekin bu belgilar yo'g'on naycha devorida kuchsizroq ifodalangan.

Nefron sirtmog'idan keyin keladigan **distal bo'limning** epiteliy hujayralari proksimal bo'limnikidan hujayralarining ochroq bo'yalishi, "cho'tkali hoshiya"ning bo'lmasligi bilan farq qiladi. Bu yerda ham suv va xloridlarning

qaytadan qonga soʻrilishi yuz beradi deb hisoblanadi. Distal boʻlim toʻgʻri kanalcha (bogʻlovchi boʻlim) orqali chiqaruv yoʻllari sistemasiga kiruvchi naychaga ochiladi. Bu naycha esa siydik yigʻuvchi nayga ochiladi. Ushbu boʻlimlarning hammasi hujayralar chegarasi yaxshi bilinadigan kubsimon epiteliydan iborat devorga ega. Siydik yigʻuvchi naychalar poʻstloq qismning yuza zonalarida bir qavatli kubsimon epiteliy, quyi zona va magʻiz qismlarda esa bir qavatli past boʻyli silindsimon epiteliydan iborat devorga ega. Epiteliotsitlarning och va toʻq boʻyaladiganlari farq qilinadi. Och boʻyaluvchi hujayralarda organellalar kamroq, sitoplazma ichki burmalar hosil qiladi. Toʻq boʻyaluvchi hujayralar oʻz ultrastrukturasi bilan meʼda fundal bezlaridagi xlorid kislotasi ishlab chiqaruvchi parietal hujayralarni eslatadi. Siydik yigʻuvchi naychalarda bir qism suv qonga soʻrilishi bilan birga siydik kislotali reaksiyaga ham ega boʻladi. Keyingi hodisani toʻq boʻyaluvchi epiteliotsitlarning sekretor faoliyati bilan izohlash mumkin.

**Buyrakda qon aylanishi.** Buyrakning vazifasi qonni filtrlash bilan bogʻliq boʻlganligi uchun u qon tomirlari va kapillyarlarga boy, kapillyarlar eng avvalo nefron kapsulasi, proksimal va distal boʻlimlar bilan aloqada boʻladi. Buyrak arteriyasi buyrakning darvozasi orqali kirib organning boʻlaklari orasidan yuruvchi boʻlaklararo arteriyalarga tarmoqlanadi. Har bir bunday arteriya poʻstloq va magʻiz qismlar chegarasiga kelib ikkita yoysimon arteriyaga tarmoqlanadi. Bu arteriyalar bir-biriga qarama-qarshi tomonga yoʻnaladi. Yoysimon arteriyalar magʻiz qismga toʻgʻri arteriolalar, poʻstloq qismga esa radial arteriyalar ajratadi. Radial arteriyalar magʻiz modda nurlari orasi boʻylab buyrak yuzasi va kapsulasiga qarab boradi. Bu arteriyalardan yon tarmoqchalar ajraladi. Yon tarmoqlar buyrak tanachalariga qon keltiruvchi arteriyalar boʻlib, ular tarmoqlanib arterial kapillyarlarining toʻpchalarini hosil qiladi. Oʻz tuzilishiga koʻra qon keltiruvchi arteriyalar arteriolalar hisoblanadi. Buyrak tanachasining toʻpchasi kapillyarlari qon olib ketuvchi arteriyaga aylanadi. Bu tomir ham arteriola boʻlib, uning diametri qon keltiruvchi arteriya diametridan kichik, shuning uchun arterial toʻpcha kapillyarlaridagi qon bosimi nisbatan ancha yuqori boʻladi. Qon olib ketuvchi arteriya toʻpchadan chiqqach yana kapillyarlarga tarmoqlanib, poʻstloq qism toʻqimalarini qon bilan taʼminlaydi. Shunday qilib, buyrakdagi mavjud ikki kapillyarlar sistemasini ham arteriyalar hosil qiladi. Poʻstloq qism kapillyarlari radial venalarga toʻplanadi. Radial venalarga buyrakning yuza qismlaridan qon keltiruvchi yulduzsimon venalar ham quyiladi. Magʻiz qism kapillyarlari ham radial yoʻnaluvchi venalar hosil qiladi. Radial venalarning hammasi poʻstloq va magʻiz qism chegarasida joylashuvchi yoysimon venalarga, yoysimon venalar esa buyrak venasiga toʻplanadi.

Yukstamedullyar nefronlarda qon olib ketuvchi arteriyalar diametri qon keltiruvchi arteriyalar diametridan biroz kattadir. Bu arteriyalar orasida anastomozlar ham mavjud. Yukstamedullyar nefronlarning qon olib ketuvchi arteriyasi qisman mag'iz qism siydik naychalari orasida kapillyarlarga, qisman esa tomirlar tutamcha (bog'lamcha)si to'g'ri tomirlariga tarmoqlanadi. To'g'ri tomirlar kapillyarlardan ko'ra kattaroq diametrga ega, devori yupqa. Ular mag'iz qismda sirtmoq hosil qiladi. Sirtmoqning arterial va venoz qismlari yaqin joylashib, qarama-qarshi yo'nalishda qon oquvchi sistemada elektrolitlarning tez almashinishini ta'minlaydi. Tomirlar tutamcha (bog'lamcha)si qayta so'riluvchi suvni olib ketishi natijasida siydikning konsentratsiyasi odatdagi darajaga kelishida katta ahamiyat kasb etadi. Yukstamedullyar nefronlar buyrak orqali juda ko'p qon o'tganda shunt sistemasi sifatida qisqa va oson yo'l bo'lib xizmat qiladi. Ayrim hollarda qonning asosiy qismi mana shu qisqa yo'l orqali o'tib shuntlanish yuz beradi. Shuntlanish buyrak po'stloq qismining qonsizlanishi (ishemiya)ga, hatto nekrozga olib kelishi mumkin.

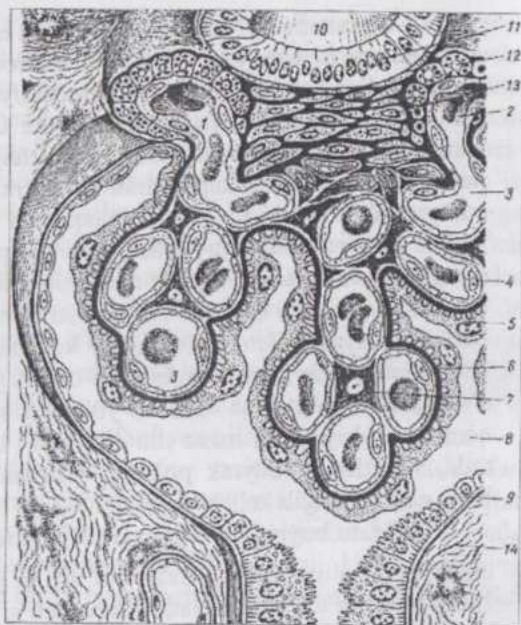Odam buyragida 1 mln.ga yaqin arterial to'pchalar bo'lib, ularning umumiy uzunligi 25 km, yuzasi  $1,5 \text{ m}^2$  ga yetadi. Itning har bir buyragida 180-370 ming to'pcha bo'ladi. Murakkab siydik hosil bo'lish jarayonining birinchi fazasi - filtratsiya nefronlarning buyrak tanachalarida amalga oshadi va natijada bir kecha-kunduzda 100 litrga yaqin birlamchi siydik hosil bo'ladi. U nefronlarning naychalari orqali o'tayotganda siydik hosil bo'lishining ikkinchi fazasi - reabsorbsiya yuz beradi. Birlamchi siydik tarkibidan qand va oqsil batamom yo'qoladi, ko'p miqdordagi suv qayta so'rilib bir kecha-kunduzda ajraladigan haqiqiy siydik miqdori 1,5-2,0 litr atrofida bo'ladi. Siydikning konsentratsiyasi oshib, undagi kreatinin va mochevina keskin ortadi. Yig'uvchi naylarda siydik hosil bo'lishining yakunlovchi (uchinchi) fazasi amalga oshadi, siydik kuchsiz kislotali reaksiyaga ega bo'lib qoladi. Siydik hosil bo'lishining barcha fazalari nefron hujayralari aktiv faoliyatining natijasidir.

**Buyrakning yukstaglomerulyar (YUGA) va prostoglandin apparatlari yoki endokrin sistemasi.** Yukstaglomerulyar (to'pcha oldi) apparat (208-rasm) renin ishlab chiqaradi va qonga o'tkazadi. Uning tarkibiga yukstaglomerulyar hujayralar, zich dog' (macula densa) va yukstavaskulyar hujayralar, ba'zi tadqi-qotchilarning fikricha, mezangial hujayralar ham kiradi. Yuksta-glomerulyar hujayralar qon keltiruvchi va qon olib ketuvchi arteriolalarning endo-teliy osti qavatida yotadi. Ular oval yoki poligonal shakldagi, sitoplazmasida SHIK-reaksiya beruvchi, yirik sekretor (renin) donachalar saqlovchi hujayralardir.

Zich dog' distal bo'limining buyrak tanachasi yaqinida, qon keltiruvchi va qon olib ketuvchi arteriolalar orasidan o'tadigan qismidir. Zich dog'-ning epiteliotsitlari nisbatan balandroq, bazal membranasi juda yupqa va bazal burmalari yo'q bo'lib, ularga "natriy retseptorlari" deb qaraladi. Zich dog', qon keltiruvchi va qon olib ketuvchi arteriolalar orasidagi uchburchaksimon joyda yotuvchi oval yoki noto'g'ri shakldagi yukstavaskulyar hujayralar uzun, arterial to'pcha mezangiotsitlari bilan aloqada bo'ladigan o'simalarga ega. Ularning sitoplazmasida fibrillar strukturalar mavjud. Mezangiotsitlar buyrak tanachalari kapillyarlari orasida joylashadi, qisman ular uchun tayanch bo'lib xizmat qiladi va hujayralararo modda ishlab chiqaradi. Ularning shakli yulduzsimga yaqin keladi. Mezangiotsitlarni ba'zi tadqiqotchilar peritsitlarga o'xshatishsa, boshqalari yukstaglomerulyar hujayralarning davomi, deb qaraydilar.

Yukstaglomerulotsitlar "charchaganda" yukstavaskulyar hujayralar va mezangiotsitlar renin ishlab chiqarishni o'z zimmasiga oladilar, deb hisoblanadi.

Prostaglandin apparat interstitsial hujayralar va siydik yig'uvchi naylar nefrotsitlarini o'z ichiga oladi. Interstitsial hujayralar mezenximal tabiatga ega bo'lib mag'iz qism piramidalarining stromasida joylashadi. Ularning cho'zinchoq shakldagi tanalaridan bir xillari nefron sirtmog'i naychalarini, boshqalari qon kapillyarlarini o'rab turuvchi o'simalar ajraladi. Interstitsial hujayralarning organellalari yaxshi taraqqiy qilgan, sitoplazmasida osmiofil



208-rasm. Yukstaglomerulyar apparat (sxema):

- 1-kalavachaning qon keltiruvchi arteriolasi; 2-kalavachaning qon olib ketuvchi arteriolasi; 3-kalavachaning kapillyarlari; 4-endoteliotsitlar; 5-nefron kapsulasi visseral varag'ining podotsitlari; 6-bazal membrana; 7-mezangialotsitlar; 8-kalavacha kapsulasining ichi; 9-nefron kapsulasining parietal varag'i; 10-nefronning distal bo'limi; 11-zich dog'; 12-endokrinotsitlar (yukstaglomerulyar hujayralar); 13-yukstavaskulyar hujayralar; 14-buyrak stromasi.

(lipid) granulalar bor. Ular qon bosimini pasaytiruvchi prostaglandin ishlab chiqaradi deb hisoblanadi. Shuningdek siydik yig'uvchi naylarning och bo'yaluvchi hujayralari ham prostaglandinlar hosil bo'lish manbai deb qaraladi. Buyrakda mavjud bo'lgan endokrin kompleks organizmdagi umumiy qon aylanish va buyrakdagi qon aylanishni, shu yo'l bilan esa siydik hosil bo'lishni idora qiladi.

Buyrakning limfatik sistemasi po'stloq siydik naychalari va buyrak tanachalarini o'rab turuvchi kapillyarlar to'ridan boshlanadi. Po'stloq qismdan limfa bo'lakchalararo arteriya va venalarni g'ilofdek o'rab olgan limfa kapillyarlari to'ri orqali 1-tartib limfa tomirlarga oqib boradi. 1-tartib limfa tomirlariga mag'iz qismning to'g'ri arteriya va venalarini o'rab turuvchi limfa kapillyarlari ham quyiladi. 1-tartib limfa tomirlari o'z navbatida yoysimon arteriya va venalarni o'rab turadi va yirikroq tomirlar - 2-3-4-tartib limfa kollektorlari hosil qiladi. Kollektorlar esa buyrak bo'lakchalari orasida joylashuvchi sinuslarga ochiladi. Sinuslardagi limfa regional limfa tugunlariga boradi.

**Buyrakning innervatsiyasi.** Buyrak nervlarga juda boy. Ular kapsula ostida nerv chigali hosil qilib, keyin buyrak darvozasi orqali ichkariga kiradi. Nerv chigalida mayda gangliylar ham bor. Nervlar qon tomirlari bilan yonmayon boradi va ularning devorida sezuvchi hamda harakatlantiruvchi terminallar hosil qiladi. Nefronning barcha bo'limlari ham innervatsiya qilinadi. Buyrak jomi tomonidan hamda qon tomirlari bilan kiruvchi nervlar buyrak tanachalarigacha borib yetadi. Buyrak nervlari simpatik va afferent nervlardir. Buyrakning turli xil strukturalarini innervatsiya qiluvchi polivalent terminallar ham uchraydi.

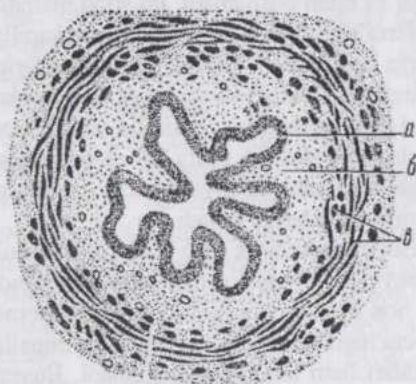
Buyraklarning taraqqiyoti organizm tug'ilgandan keyin ham ancha vaqt davom etadi. Bu hodisa mavjud nefronlarning o'sishi va tabaqalanishi bilan bog'liq, nefronlarning uzunligi, ayniqsa, keskin o'zgarishlarga uchraydi.

## SIYDIK CHIQRUV YO'LLARI

**Buyrak jomi.** Buyrak jomi siydik yo'lining buyrak ichida joylashuvchi kengaygan qismi bo'lib, uning devori uch parda: shilliq, muskul pardalar hamda adventitsiyadan iborat. Shilliq parda biriktiruvchi yumshoq va to'rsimon to'qimadan tuzilgan, ko'p qatlamli o'tib turuvchi epiteliy bilan qoplangan, it va otlarda naycha-alveolyar tipdagi shilliq bezlarga ega. Muskul parda silliq muskuldan iborat bo'lib, uncha taraqqiy qilmagan, ichki va tashqi qavatida silliq miotsitlar uzunasiga, o'rta qavatida sirkulyar joylashgan. Adventitsiya biriktiruvchi yumshoq hamda to'rsimon to'qimalarning aralashmasi bo'lib, kavshovchilar va yirtqichlarda silliq muskul tolalariga ham ega.

**Siydik yo'li (ureter).** Shilliq parda ko'p qavatli o'tib turuvchi epiteliy bilan qoplangan biriktiruvchi yumshoq to'qima

bo`lib, uzunasiga joylashgan chuqur burmalar hosil qiladi (209-rasm). Otlarda xususiy qavatda, buyrak jomidagi kabi naycha-alveolyar shilliq bezlar mavjud. Shilliq pardada muskul qavat farq qilinmaydi. Muskul parda kuchli taraqqiy qilmagan, tolalari uzunasiga joylashgan ichki va tashqi hamda yaxshi taraqqiy qilgan, tolalari sirkulyar joylashgan o`rta qavatlariga ega bo`lib, silliq miotsitlardan tuzilgan. Tashqi parda ko`p joyda zardob parda, qisman adventitsiya shaklidir.



209-rasm. Cho`chqa siydik yo`lining ko`ndalang kesimi:

a-epiteliy; b-shilliq pardaning xususiy qavati; b-muskul pardaning uch qavati.

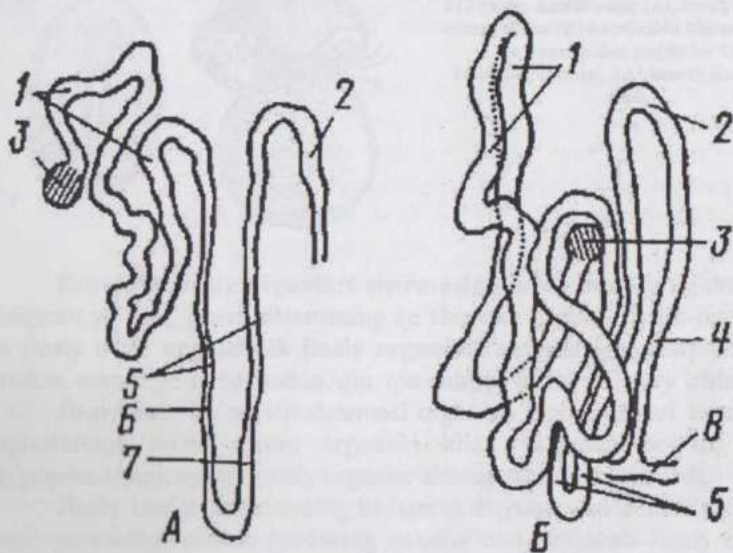
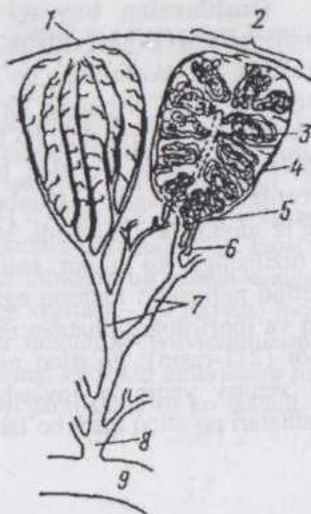
siydik pufagining ichki **sfinkterini** hosil qiladi. Tashqi pardaning qorin bo`shlig`i tomon yuzasi zardob parda, qolgan qismi adventitsiyadir.

**Urg`ochi hayvonlarning siydik chiqarish kanali (*urethra femina*).** Erkak hayvonlarning siydik chiqarish kanali erkaklik jinsiy a`zosi bilan birga o`rganiladi. Urg`ochi hayvonlarning bu kanali qin dahliziga ochiladigan qisqa nay bo`lib, shilliq pardasi ko`p qatlamli yassi epiteliy bilan qoplangan. Shilliq pardaning xususiy qavati venalar to`riga boy biriktiruvchi yumshoq to`qima. Muskul parda silliq miotsitlarning alohida-alohida yotuvchi bog`-lamchalaridan iborat bo`lib, ichki, uzunasiga joylashgan va tashqi sirkulyar qavatlariga ega. Tashqi parda biriktiruvchi tolador to`qima, ko`ndalang-targ`il muskul tolalariga ham ega bo`lib, siydik pufagining tashqi sfinkterini hosil qiladi.

Siydik chiqarish yo`llari nerv elementlariga boy bo`lib nerv chigallari va gangliylarga ega. Polivalent (siydik pufagida) sezuvchi, harakatlantiruvchi terminallar, siydik pufagining tashqi pardasida plastinkali tanachalar (Fater-Pacheni tanachalari) uchraydi.

210-rasm. Tovuq buyragi bo'lakchasining tuzilish sxemasi:

1-kapsula; 2-po'stloq qism bo'lakchasi; 3-bo'lakcha ichi venasi; 4-siydik yig'uvchi naycha; 5-mag'iz qism naychalari; 6-mag'iz qism sirtmog'i; 7-siydik yo'lining ikkilamchi tarmoqlari; 8-siydik yo'lining birlamchi tarmog'i; 9-siydik yo'li.



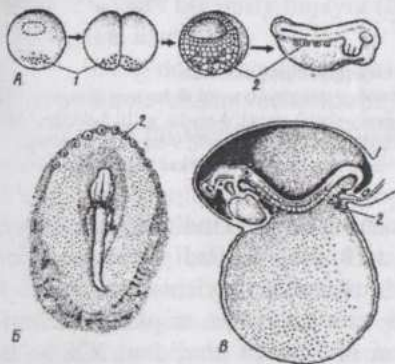
211-rasm. Tovuqning ajratilgan mag'iz (A) va po'stloq (B) qism nefronlari:

1-nefronning proksimal bo'limi; 2-nefronning oralik qismi; 3-buyrak tanachasi; 4-nefronning bog'lovchi bo'limi; 5-nefronning sirtmog'i; 6-sirtmoqning ingichka tirsagi; 7-sirtmoqning yo'g'on tirsagi; 8-po'stloq siydik yig'uvchi nayi.

**Qushlarning buyragi** (210-rasm) har biri po'stloq va mag'iz qismlariga ega bo'lgan uch bo'lakdan iborat. Po'stloq va mag'iz qismlar o'z navbatida bo'lakchalarga bo'linadi. Mag'iz qismning bir bo'lakchasiga odatda po'stloq qismning bir necha bo'lakchasi to'g'ri keladi. Har bir bo'lakchani markazida bo'lakcha ichi arteriyasi va venasi joylashadi. Qushlar buyragida po'stloq bo'lakchalari doirasida joylashgan **po'stloq nefronlari** va **mag'iz nefronlari** farqlanadi. Mag'iz qism nefronlari asosan mag'iz moddada joylashadi. Mag'iz qism nefronlari buyrakda joylashishi va tuzilishiga ko'ra sut emizuvchilarning nefronlariga to'g'ri keladi. Po'stloq nefronlari kamroq egilib-bukilgan, sirtmog'i-ning ingichka qismi yo'q va morfologik jihatdan reptiliyal buyragi kanalchalari yaqinroq turadi (211-rasm). Po'stloq nefronlarining buyrak tanachalari bo'lakcha ichi venasi yaqinida joylashadi. Mag'iz qism nefronlarining buyrak tanachalari po'stloq qism bo'lakchalari cho'qqisida joylashadi.

## KO'PAYISH ORGANLARI SISTEMASI

Ko'payish yoki jinsiy organlar sistemasida jinsiy hujayralar va gormonlar hosil bo'lib, otalanish, sut emizuvchilarning urg'ochi jinslarida esa embrional taraqqiyot uchun zarur sharoitlar ham yaratiladi. Jinsiy funksiya boshqa funksiyalar orasida alohida o'rin tutadi. **Jinsiy (reproduktiv) sistema** tirik organizmning boshqa hamma sistemalaridan faqat individum hayoti uchun emas, balki umuman biologik tur uchun o'ziga xos ahamiyati borligi bilan farq qiladi. Uning vazifasi - ko'payish, biologik turning saqlanishi va ravnaqi uchun zarur miqdorda individumlarni yetishtirishdir. Bu organlar funksiyasining normal kechishi individum hayoti, sog'lomligi va mahsuldorligiga ham ma'lum darajada ta'sir ko'rsatadi.

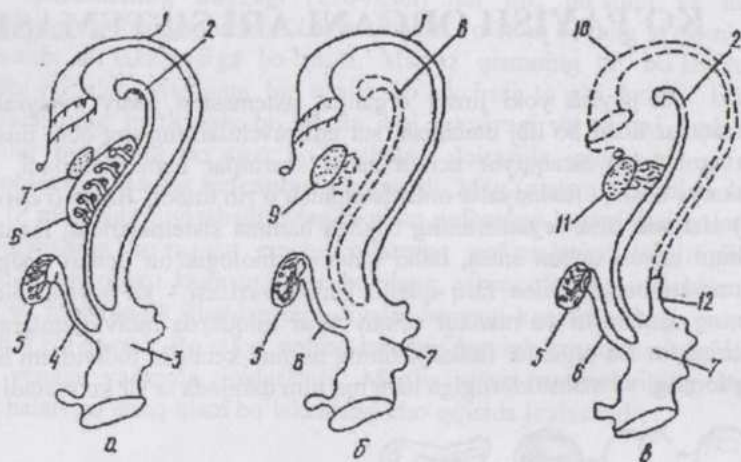


212-rasm. Amfibiyalar (A), tovuq (B) va sut emizuvchilar (B) homilasida birlamchi jinsiy hujayralarning paydo bo'lishi: 1-homila plazmasi; 2-birlamchi jinsiy hujayralar.

**Erkaklik jinsiy organlari sistemasiga** jinsiy bez - urug'don, urug' chiqaruv yo'llari, jinsiy sistemaning qo'shimcha bezlari, siydik-jinsiy kanal va jinsiy a'zo; **urg'ochilik jinsiy organlari sistemasiga** jinsiy bez - tuxumdon, tuxum yo'li, bachadon, qin, qin dahlizi, klitor va jinsiy lablar kiradi.

Jinsiy yoki ko'payish sistemasini organlari embriogenezi va anatomik joylashuviga ko'ra ayiruv organlari bilan yaqindan bog'liq, hamda ko'pincha siydik ayiruv-jinsiy organlar sistemasiga birlashtiriladi.

Jinsiy bezlar embriinning birlamchi buyragi - mezonefros (Volf tanasi) yuzasidagi zardob pardaning qalinlashuvi natijasida jinsiy burmalar shaklida hosil bo'ladi. Bu burmalar taraqqiy qila borib oval shaklni oladi va shu bilan birga, ular ichiga sariqlik endoder-masidan, migratsiya yo'li bilan, qon orqali bo'lajak jinsiy hujayralar (gonoblastlar)ning kirib joylashishi kuzatiladi (212-rasm).



213-rasm. Jinsiy bezlar taraqqiyotining sxemasi:

a-indifferent bosqich; 6-urg'ochi hayvon tomonga taraqqiyot; b- erkak hayvon tomonga taraqqiyot; 1-Myuller kanali; 2-Volf kanali; 3-jinsiy-siydik sinusi; 4-siydik yo'li; 5-ikkilamchi buyrak; 6-Volf tanasi; 7-jinsiy kurtak; 8-reduksiya bo'lgan Volf kanali; 9-tuxumdon kurtagi; 10-reduksiya bo'lgan Myuller kanali; 11-urug'don kurtagi; 12-"erkak bachadoni".

Avvaliga bu jarayon har ikki jinsga mansub bo'lgan individumlarda bir xil borib, jinsiy burmalar **indifferent jinsiy kurtak** deyiladi (213-rasm). Indifferent jinsiy kurtakning urug'don yoki tuxumdonga aylanishi otalanish paytida zigota o'zagida yuzaga kelgan xromosomalar to'plami (nabori)ga bog'liq. Jinsiy xromosomalar to'plami XY bo'lsa urug'don, XX bo'lsa - tuxumdon taraqqiy qiladi. Taraqqiy qilayotgan individium erkak jinsga mansub bo'lganda indifferent jinsiy kurtakdagi epitelial hujayralar tez ko'payib tizmachalar hosil qiladi. Ushbu tizmachalar **egri urug' naychalariga** aylanadi. Keyinroq oraliq naychalar hosil bo'lib, ular egri urug' naychalarini birlamchi buyrak (mezonefros) naychalari bilan tutashtiradi. Oraliq naychalarga urug'don to'g'ri naychalari va urug'don to'ring kurtagi deb qaraladi. Shunday qilib urug'donning egri naychalari urug'don ortig'iga aylanuvchi birlamchi buyrak va uning chiqaruv yo'li bilan aloqada bo'lib qoladi. Birlamchi buyrakning chiqaruv yo'li urug' yo'lining kurtagi hisoblanadi. Shu bilan bir vaqtda birlamchi buyrakning juft yon (okal) chiqaruv yo'li hosil bo'ladi. Bu juft chiqaruv yo'l yoki Myuller kanali tananing keyingi qismida o'zaro qo'shilib toq kanalga aylanadi. Erkak individumlarda bu kanal reduksiyaga uchrab oldingi va orqa qismlarining qoldiqlari qoladi. Oldingi qismning qoldig'i - gidatida urug'don ortig'i yuzasida joylashadi, orqa qism qoldig'i erkak "bachadoni"

deyilib, biriktiruvchi to'qimadan iborat bo'ladi.

Erkak hayvon jinsiy sistemasining qo'shimcha bezlari urug' yo devorining bo'rtib chiqishidan hosil bo'ladi. Urug'don bel oblastida bo'lib, taraqqiyot jarayonida urug'don xaltasiga tushadi. Urug'don urug'don xaltasiga tushmay qolishi kriptorxizm deyiladi.

Taraqqiy qilayotgan individium urg'ochi jinsga mansub bo'lga indifferent kurtakning epiteliy hujayralari ko'payib guruhlariga taqsi nadi. Kurtak tuxumdonga aylanadi. Embrional taraqqiyotning ikkinchi mida tuxumdonning butun markaziy, ya'ni mag'iz qismida bu hujay so'rilib ketadi va faqat yuza qismida saqlanib qoladi. Atrofdan o'sib l vchi mezenxima ularni "**tuxum sharlari**" deyiluvchi kichikroq guruhli bo'ladi. "Sharlar"ning ichida bir nechtadan **jinsiy hujayra** joylashadi.

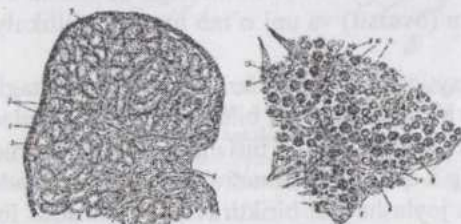
Keyinchalik tuxum "sharlari" **tuxum follikullariga** bo'linadi. likullar odatda bir jinsiy hujayra (**ovotsit**) va uni o'rab turuvchi folliku epiteliydan iborat.

Urug'don taraqqiyoti paytida kuzatilgani kabi tuxumdon kurta ham oraliq naychalar vositasida birlamchi buyrak bilan aloqa yuzaga ke Lekin tezda bu strukturalar reduksiyaga uchrab birlamchi buyrakdan r mentar organ - tuxumdon ortig'i qoladi. Mezonefrol kanaldan bacha keng payi varaqlarining orasida joylashuvchi biriktiruvchi to'qimadan rat tasmacha (Gertner kanali) qoladi. Kavsh qaytaruvchilarda bu tasma ichida bo'shliq bor. Myuller kanali kuchli taraqqiy qilib tuxum yo'li bachadon shoxlariga aylanadi. Bu kanalning tana orqa qismidagi bo'limidan bachadon tanasi va qin hosil bo'ladi. Bachadonning har hayvonlarda turlicha tipga mansub bo'lishi (m: kemiruvchilarda qo'sha kavsh qaytaruvchilarda ikkiga bo'lingan, otlarda ikki shoxli va primatl: oddiy) hayvonlarda Myuller kanallarining qo'shilib, toq bo'lim hosil qil turli darajada bo'lishi bilan bog'liq.

Jinsiy sistemaning taraqqiyotida tegishli jinsga xos belg rivojlanishining kechikishi, qarama-qarshi jins belgilarining sekinlik b yo'qolishi natijasida **germafroditizm** yuzaga keladi. Germafrodit hodisasi kuzatilganda organizmda har ikki jinsga xos belgilar turli daraj ifodalangan bo'ladi. Tashqi jinsiy organlarning taraqqiyotidagi anoma soxta germafroditizm deb atalsa, jinsiy bezlarda ham urug'don, ham t umdonga xos strukturalar bo'lishi, shuningdek, bu ikki jinsiy bezr yonma-yon joylashashi haqiqiy germafroditizm deyiladi. Bunday hol q loq xo'jalik hayvonlarida juda kam uchraydi. Germafroditizmning sabab xromosomalar anomaliasi, buyrak usti bezlarining taraqqiyoti va faoliy dagi kamchiliklar bilan bog'liq bo'lishi mumkin.

## ERKAK HAYVONLARNING KO'PAYISH ORGANLARI SISTEMASI

**Urug'don.** Urug'don erkaklik jinsiy bezi bo'lib, bu yerda spermatogenez amalga oshadi va erkaklik gormonlari hosil bo'ladi. Urug'donni qoplovchi xususiy qin parda qorin pardasi (bryushina)ning visseral varag'i bo'lib, oqish parda bilan qo'shilib o'sishib ketgan (214-rasm). Oqish parda bevosita urug'don parenximasini o'rab turadigan, elastik tolalarga boy birlashtiruvchi to'qimadan tuzilgan pardadir. Ayg'irlarda oqish parda uch qavat bo'lib joylashuvchi, septalarga ham kirib boruvchi muskul tolalarga ega. Oqish pardadan urug'don ichiga radial ravishda septalar (to'siqlar) o'sib kiradi. Oqish parda urug'don ortig'i urug'donga



214-rasm. Urug'don kesimining kichik (A) va katta (B) obyektivda ko'rinishi:

1-oqish parda; 2-tomirli parda; 3-septalar; 4-urug'donning o'rtaliq to'sig'i; 5-egri urug' kanalchalarining ko'ndalang kesimi; 6-oraliq to'qima; 7-urug'naychaniq pardasi; 8-sistentotsitlar; 9-spermatogoniyalar; 10-birlamchi spermatotsit; 11-ikkilamchi spermatotsit; 12-spermatidalar; 13-spermiylar.

tegib turadigan tomondan ichkariga o'sib kirib urug'don **oraliq qismi** (*mediastinum testis*)ni hosil qiladi. Urug'don oraliq qismi tutashib to'r hosil qiluvchi bo'shliq (kovak)-larga boy. Urug'don oraliq qismi va unda joylashgan to'r **Gaymor tanasi** deyiladi.

Urug'donning parenximasi bo'shlig'i anchagina keng (150-200 mkm) egri urug'naychalaridan iborat. Bu

naychalarning uzunligi 70-80 sm, soni 300-450 ta bo'lib, umumiy uzunligi 200-300 m gacha, ba'zi hayvonlarda 1-3 km gacha yetadi. Egri urug'naychalarning boshlanish qismi ko'r, ikki septa oralig'ida joylashuvchi naychalar murakkab ravishda egilib-bukiladi va tutashib bir sistemani hosil qiladi. Ular qo'shilishib, urug'don to'riga qarab yo'naluvchi to'g'ri urug'naychasiga aylanadi.

Urug'don to'ridan urug' olib chiquvchi naychalar boshlanadi. Bu naychalar urug'don ortig'i nayiga birlashadi. Urug'don ortig'i nayi esa urug' yo'liga aylanib yorg'oqdan tashqariga qarab yo'naladi. Urug' olib chiquvchi naychalar urug'don ortig'i boshchasini, urug'don ortig'i nayi uning tanasini hosil qiladi.

**Egri urug' naychalarining** devori xususiy parda bilan o'ralgan. Bu pardani ichki tomondan bazal membranada joylashuvchi epitelio-

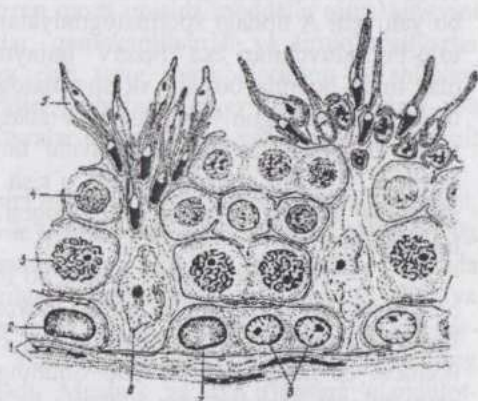
spermatogen qavat qoplaydi. Xususiy pardada bazal, mioid va tolador qavatlar farq qilinadi. Xususiy pardaning bazal qavati epitelio-spermatogen qavat bazal membranasi va mioid hujayralarning bazal membranasi orasida joylashuvchi kollagen tolalar to'ridan iborat. Mioid qavat (ichki hujayrali qavat) aktin filamentlariga ega, lekin tipik silliq miotsitlardan farq qiluvchi o'ziga xos mioid hujayralardan hosil bo'lgan. Mioid hujayralar naycha devorining ritmik ravishda qisqarishini ta'minlaydi. Mioid hujayralar ichki hujayrasiz qavat nomini olgan bazal membranada joylashadi. Undan tashqarida fibroblastlarga o'xshash hujayralardan iborat tashqi qavat joylashadi.

Egri urug' naychaning devoridagi **epitelio-spermatogen qavat** tarkibidagi jinsiy va somatik hujayralar jinsiy bez kurtagi taraqqiyoti paytida aralashib ketgan (215-rasm). Jinsiy hujayralar taraqqiyot natijasida **spermatogen hujayra-larga**, somatik hujayralar tutib turuvchi hujayralar (**sustentotsitlar**)ga aylanadi. Sustentotsitlarning

ko'piksimon sitoplazmasida lipid tomchilar, oqsil kristallari va boshqa trofik kiritmalar mavjud. Bu hujayralar-ning o'zagi ancha yirik, uchburchak shaklida, och bo'yaladi, o'zakchalari yaxshi ifodalangan. O'zak hujayra asosida joylashadi, sitoplazma esa naycha bo'shlig'i tomonga bo'rtib chiqib turadi.

Sustentotsitlar jinsiy hujayralarning differensiatsiyasi uchun mikrosharoit yaratadi, ularni zaharli moddalar va turli antigenlar ta'siridan himoya qiladi. Adenogipofiz tomonidan FSG sekretiysasini tormozlovchi faktor ishlab chiqaruvchi och bo'yaladigan va jinsiy hujayralarning bo'linishini stimulyatsiya qiluvchi faktor ishlab chiqaradigan to'q bo'yaladigan Sustentotsitlar farq qilinadi.

Egri urug' naychalarning devoridagi jinsiy hujayralar **spermatogen**



215-rasm. Egri urug' kanalchasining rivojlanayotgan spermiylar va sustentotsitlar o'rtasidagi aloqasi ko'rinadigan bir qismi:

1-bazal membrana; 2-A-tipdagi to'q bo'yaluvchi (qoramtir) spermatogoniy; 3-paxitenaning o'rta davridagi berlamchi spermatotsit; 4-taraqqiyotning ilk bosqichidagi spermatidalar; 5-taraqqiyotning oxiridagi spermatidalar; 6-sustentotsitlar; 7-A-tipdagi och bo'yaladigan spermatogoniy; 8-B-tipdagi spermatogoniy.

**genezning** turli davrlariga xosdir. Ma'lumki, spermatogenez to'rt davr: ko'payish, o'sish, yetilish va shakllanish davrlariga bo'linadi. Ko'payish davrida bo'lgan hujayralar ya'ni **spermatogoniyalar** mayda, naycha devorining chet qismida joylashadi. Ayrim hollarda bu hujayralarda mitoz bo'linish belgilari ko'rinadi. Spermatogoniyalar ikki asosiy tip: A va B tiplarga bo'linadi (215-rasm). A tipga mansub spermatogoniyalarning ham och bo'yaluvchi va to'q bo'yaluvchi xillari mavjud. A tipga kiruvchi har ikki xil spermatogoniyalarning o'zagidagi xromatin dekonformatsiya holatida bo'ladi. B tipdagi spermatogoniyalarning o'zagi A tipdagilarnikidan biroz yirikroq, xromatin donachalar (lo'ndachalar)ga to'plangan. Och bo'yaluvchi A tipdagi spermatogoniyalar yangilanayotgan stvol hujayralar, to'q bo'yaluvchilari esa "rezerv" hujayralar bo'lib zarurat tug'ilmaguncha ular tinch holatda bo'ladi va spermatogenez siklida ishtirok qilmaydi. B tipdagi spermatogoniyalar nisbatan tabaqalangan hujayralar bo'lib ularning mitoz bo'linishidan hosil bo'luvchi hujayralar **1-tartib spermatotsitlar** deyiladi. 1-tartib spermatotsitlar o'sish davriga kirgan hujayralar bo'lib, egri urug' naycha devorida spermatogoniyalarga nisbatan ichkariroqda joylashadi.

1-tartib spermatotsit meyoza bo'linib yetiladi. Meyoza ustma-ust yuz beradigan ikki bo'linishdan iborat. Meyozining birinchi bo'linishi natijasida **II-tartib spermatotsitlar** hosil bo'ladi. Shu vaqtning o'zidayoq meyozning ikkinchi bo'linishi yuz beradi. Shuning uchun II-tartib spermatotsitlarni preparatlarda kamdan-kam hollarda ko'rish mumkin. Meyozning ikkinchi bo'linishi natijasida II-tartib spermatotsitlardan **spermatidalar** hosil bo'ladi. Spermatidalar yetilgan, gaploid hujayralardir. Ular spermatotsitlardan maydaroq va o'zagi ochroq bo'yaladi, egri urug' naycha devorining ichki yuzasida bir necha qavat bo'lib joylashadi.

Spermatidalar **spermiylarga** aylanish jarayonida sustentotsitlarning sitoplazmasini o'zlari bilan birga egri naycha bo'shlig'i tomon olib chiqadi va natijada bug'doy boshog'ini eslatadigan struktura hosil bo'ladi.

Egri naycha turli qismlari devorining mikroskopik ko'rinishi turlichadir, chunki spermatogenez jarayoni egri naychanning barcha qismlari bo'yab sinxron ravishda yuz bermaydi. Ayrim joylarda bu jarayon hatto yuz bermayotgan bo'lishi ham mumkin ("bo'shab qolgan naychalar"). Spermatogenezning yangi sikli egri naychanning shu qismida yuz berayotgan sikl tugamasdan yana boshlanadi. Ya'ni ayrim olingan joyda spermatogoniyalarning ko'payotgani kuzatiladi va shu vaqtning o'zida egri naycha devorining ichkariroq qismida bir necha qavat bo'lib spermatidalar joylashadi. Bular avvalgi siklni tamomlayotgan hujayralardir. Agar biroz fursatdan keyin egri naychanning aynan shu qismini kuzatish mumkin bo'lsa

edi, unda I-tartib spermatotsitlar ko`rinardi. Spermatidalar esa biroz cho`zilib oval shaklga kirgan bo`lardi. Yana birozdan keyin esa yetilish davri boshlanib, I-tartib spermatotsitlarda meyozi belgilarini ko`rish mumkin bo`lardi. Shu vaqtning o`zida avvalgi sikl spermatidalarining spermiylarga aylana boshlashi kuzatilardi. Keyin meyozi natijasida yangi yangi spermatidalar hosil bo`lar, eskilari spermiylarga aylanib, boshqoqcha holda joylashar edilar. Shu bilan birga, egri naycha devorining chetki qavatidagi spermatogoniyalarda meyozi belgilari, ya`ni yangi sikl boshlangani ko`rinardi.

Egri kanalchalar oralig`ida biriktiruvchi yumshoq to`qima (interstitsiya)da qon va epiteliyo-spermatogen qavat orasida moddalar almashinuvini ta`minlovchi mayda qon tomirlar, gemokapillyarlar va limfokapillyarlar joylashadi. Gemokapillyarlar va egri urug` naychalarining bo`shliqlari orasidagi strukturalarning yig`indisi **gemotestikulyar to`siq** deyiladi. Bu to`siq rivojlanayotgan jinsiy hujayralar uchun o`ziga xos (spetsifik) sharoit yaratadi.

**Urug`don glandulotsitlari** nisbatan yirik, yumaloq yoki poligonal, sitoplazmasi atsidofil va periferik qismda vakuolalarga ega, glikogen va oqsil kiritmalari saqlovchi hujayralardir. Ular gemokapillyarlar atrofida to`planadi. Yaxshi taraqqiy qilgan agranulyar sitoplazmatik to`r va ko`pdan-ko`p mitoxondriyalar mavjudligi bu hujayralarning steroid gormonlar sintezlashini ko`rsatadi. Yosh ulg`ayishi bilan glandulotsitlarning sitoplazmasida pigment to`planadi. Mushuk va ayg`irlarning glandulotsitlarida sarg`ish pigment, yog` kiritmalari va oqsil kristallari bo`ladi. Cho`chqa va ayg`irlarda bunday hujayralar ko`p, yirtqichlar va kavsh qaytaruvchilarda (ayniqsa, takada) kam. Ayrim hollarda glandulotsitlar oqish parda va urug`don tizimchasida ham uchraydi.

Urug`don glandulotsitlari ikkilamchi jinsiy belgilar va qo`shimcha jinsiy bezlarning taraqqiyotini ta`minlaydigan erkaklik gormoni ishlab chiqaradi. Gipofizning lyuteinizatsiya chaqiruvchi gormoni bu hujayralarga ta`sir ko`rsatadi. Gipofizi olib tashlangan hayvonlarga lyuteinizatsiya chaqiruvchi gormon kiritilsa spermatogenez yuz bermaydi, lekin erkaklik jinsiy gormoni ta`sirining hamma belgilari kuzatiladi. Aksincha bunday hayvonga follikullar taraqqiyotini stimulyatsiya qiluvchi gormon kiritilsa spermatogenez yuz beradi, lekin erkaklik gormoni ta`sirining belgilari kuza-tilmaydi.

**To`g`ri urug` naychalari** va urug`don to`rining devori hujayralarining balandligi turlicha - yassi, kubsimon va prizmatik epiteliydan iborat.

Urug`donga nervlar va qon tomirlari urug`don tizimchasi bo`ylab kiradi. Urug`donning asosiy nerv chigali biriktiruvchi to`qimada bo`lib,

ko'pchilik nerv tolalari qon tomirlarida tugaydi. Egri naychalar atrofida ham nerv chigallari bo'lib, ulardan ajraluvchi varikoz kengaygan ingichka nerv tolalari spermatogen hujayralarning oralarigacha kirib boradi.

**Urug'don ortig'ida** urug' suyuqligi to'planadi, sekretiya va so'rinish jarayonlari yuz beradi, spermiylarda sitoplazmatik tomchi hosil bo'ladi, ya'ni urug' chiqaruvchi yo'llarida urug' suyuqligi (sperma)ning batamom tayyorlanishi uchun zarur bo'lgan shart-sharoitlar amalga oshadi. Urug'don ortig'ining boshchasi tor naychalar - urug' olib chiquvchi naychalardan tuzilgan. Bu naychalarning devori epiteliy va biriktiruvchi to'qimadan iborat. Epiteliyning ikki xil: lipoid kiritmalarga ega prizmatik tukchali-tebranuvchi va kanalcha bo'shlig'iga sekret ishlab chiqaruvchi past bo'lyi hujayralari bor. Sekretor hujayralar qattiq zarrachalarni fagotsitoz qilish, shuningdek so'rish qobiliyatiga ham ega. Biriktiruvchi to'qima qavatida ayrim silliq muskul tolalari ham uchraydi. Bu naychalar urug'don ortig'i nayiga ochiladi. Urug'don ortig'i nayi egri-bugri bo'lgani uchun preparatlarda kesimga ko'p marta tushadi. Jinsiy balog'atga yetgan hayvonlarda nay devori ikki qavatli epiteliy bilan qoplangan. Epiteliyning asosida past bo'lyi bazal hujayralar joylashadi. Bu hujayralar bilan birga sekretiya qobiliyatiga ega, baland bo'lyi hujayralar ham mavjud. Sekretiya fazasiga ko'ra, bu hujayralar yuzasida stereotsiliya (tukcha)lar, ayrim hollarda tugmachasimon o'simtalar hosil bo'ladi. Ularning sitoplazmasida joylashishi va kattaligi turlicha donachalar bor. Bu donachalar sekretiya aloqadordir. Naycha ichida spermiylar joylashadi. Epiteliy ostida biriktiruvchi to'qima, sirkulyar joylashgan silliq muskul tolalaridan iborat qavatlar mavjud. Bu yerda elastik tolalar uchraydi. Qon tomirlari urug'dondagidan kamroq, limfa tomirlari esa ko'proq uchraydi.

## URUG' CHIQUYUV YO'LI

**Urug' chiqaruv yo'lining shilliq pardasi** avval ikki qatorli, keyin esa bir qavatli prizmatik epiteliy bilan qoplangan. Epiteliotsitlar tukchalarga ega emas. Shilliq parda uzunasiga joylashgan chuqur, ayrim hollarda murakkab burmalar hosil qiladi. Urug' chiqaruv yo'lining kengaygan distal qismi ampula (mushukda yo'q) deyilib, erkaklik jinsiy apparatining qo'shimcha bezidir. Uning sekreti spermiylar uchun oziqlantiruvchi muhit bo'lib xizmat qiladi. Ampulaning shilliq pardasi ko'plab chuqurchalar va bo'rtikchalarga ega. Bu strukturalar bezlar bo'lib cho'chqada juda mayda, itda yirikroq, buqada yirik, ayg'irda eng yirik va tarmoqlanuvchi bo'ladi. Ayg'ir va buqalar bezlarining katta bo'shliqlarida amiloid (oqsilning bir

turi) uchraydi.

**Muskul parda** tolalari sirkulyar joylashgan ichki va uzunasiga joylashgan tashqi qavatlariga ega silliq muskuldir. Bu pardaning reflektor qisqarishidan perestaltik harakat kelib chiqadi, sekret bo'shliqdan chiqib tezda sperma bilan aralashadi.

**Zardob parda** boshqa joylardagidek tuzilgan.

## QO'SHIMCHA JINSIY BEZLAR

Pufakchasimon bezlar urug' yo'lining ampulasi kabi urug' yo'lining hosilasi bo'lib, o'z chiqaruv yo'llari bilan urug' yo'lga ochiladi. Ayg'irlar va kemiruvchilarda bu bezning shilliq pardasi sekretsiya qobiliyatiga ega prizmatik epiteliy bilan qoplangan, burmalarga boy naysimon organdir. Kavsh qaytaruvchilar va cho'chqalarda esa naycha-alveolyar tuzilishga ega bo'lib, tolali zich biriktiruvchi to'qima va silliq muskul tolalaridan iborat parda bilan o'ralgan. Bu pardadan o'sib kiruvchi to'siqlar bez parenximasini bo'lakchalarga bo'lib turadi. Kemiruvchilarda bez sekretini urug' suyuqligining oxirgi qismi bilan ajralib chiqib ivish (zichlashish) xususiyatiga ega.

**Prostata** bezining tanasi silliq muskul tolalari va biriktiruvchi tolador to'qimadan iborat kapsula bilan o'ralgan. Kapsuladan bez ichiga o'sib kiruvchi to'siqlar bez parenximasini bo'lakchalarga bo'lib turadi. Ot va cho'chqalarda har bir bo'lakchadagi markaziy bo'shliqqa turli tomondan ko'plab o'smalar ochiladi. O'smalarining bo'shlig'iga esa naysimon, keng sekretor qismlar ochiladi. Bo'shliqlar va sekretor qismlarning devori balandligi turli qismlarda turlicha bo'lgan bir qavatli prizmatik epiteliy bilan qoplangan. Yirtqichlar va kavsh qaytaruvchilarning bezida markaziy bo'shliqlar yo'q, chiqaruv yo'llarida quyushgan sekretning agregatlari mavjud bo'lib, ular ayrim hollarda mineral tuzlar bilan boyib, prostatik toshlarga aylanadi. Bez sekretini spermiylar harakatini stimulyatsiya qiladi, qinning kislotali muhitini neytrallaydi. Prostata bezi olib tashlangan hayvonlarda spermatogenez va testosteron sekretsiyasining susayishi bezning endokrin faoliyati ham mavjudligidan dalolat beradi. Prostata bezi nerv elementlari va mayda gangliylarga boy.

**Piyozsimon (bulba-uretral) bezlar** ayg'ir va cho'chqalarda juda yirik, mushukda kuchsiz taraqqiy qilgan, itda esa yo'q. Bezning naycha-alveolyar shakldagi sekretor qismlari bir qavatli prizmatik epiteliydan tuzilgan. Sekretor qismlar, asta-sekin chiqaruv yo'llariga, bu yo'llar esa qo'shilishib bosh chiqaruv yo'lga aylanadi. Sekretor qismlarning oralig'i

biriktiruvchi to'qimaga boy. Bez sekretining funksional ahamiyati aniq ma'lummas. U siydik chiqarish kanalini siydik qoldig'idan tozalaydi, cho'chqa va otlarda bachadon bo'yinchasida tiqin hosil qilib urug' suyuqligini tashqariga oqib chiqishiga qarshilik ko'rsatadi, deb hisoblanadi.

**Siydik chiqarish kanalining shilliq pardasi** siydik pufagi yaqinida (tos qismda) o'tib turuvchi, keyin ko'p qatorli prizmatik epiteliy bilan qoplangan. Tos qismning shilliq pardasi to'rt qavatga: epiteliy, limfa tugunchalariga ega bo'lgan biriktiruvchi tolador to'qima, venoz to'r hamda biriktiruvchi to'qimadan iborat tomirli va bezli (prostata bezining tarqoq qismi) qavatlarga ega. Bezli qavat tamom bo'lishi bilan shilliq parda ikki qavatli (epiteliy va siydik chiqaruv kanalining kovakli tanasi) bo'lib qoladi. Kovakli tana biriktiruvchi zich tolador to'qimadan iborat bo'lib endoteliy bilan qoplangan turli shakldagi sinuslar (kovaklar)ga ega. Arterio-venoz anastomozlar mavjudligi uchun kovakli tana tez qonga to'ladi.

**Muskul parda siydik chiqaruv kanali muskulidan** iborat bo'lib sirkulyar joylashgan ko'ndalang-targ'il muskul tolalaridir. Ayg'irlarda muskul parda uncha aniq bilinmaydigan ikki qavat: ichki, tolalari uzunasiga joylashgan va tashqi sirkulyar qavatlarga ega.

**Tashqi parda** adventitsiyadir.

Siydik chiqarish yo'lining kavernozi qismi jinsiy a'zo tarkibiga kiradi. Bu qismning shilliq pardasi ko'p qatlamli yassi epiteliy bilan qoplangan va kovakli tanaga ega.

## JINSIY A'ZO

Jinsiy a'zo ikkita **kovakli tanadan** iborat bo'lib, ventral (mushukda dorsal) tomonda siydik chiqarish kanali uchun ariqcha hosil bo'ladi. Kovakli tana elastik tolalarga boy oqish parda bilan qoplangan. Kovakli tana **tomirli** (ayg'irlarda) va **fibroz** (kavsh qaytaruvchilarda) bo'lishi mumkin. Fibroz tipdagi kovakli tanada yog' hujayralari ko'p bo'ladi. It va cho'chqalarning kovakli tanasi oraliq tipga kiradi. Kovakli tana sinuslari qon tomirlarining davomi bo'lib venoz qonga to'lgan. Arteriyalar ko'pdan-ko'p tarmoqlar hosil qilib arterio-venoz anastomozlarga aylanadi. Anastomozlar intimaning qalinlashishidan hosil bo'lgan klapanlarga ega. Arteriyalar venoz sinuslar bilan bevosita tutashib ereksiya yuz berishini ta'minlaydi. Anastomozlar bekilsa kovakli tanaga qon kelishi to'xtaydi. Qon elastik elementlarning qisqarishi natijasida venalar orqali chiqib ketadi. Ereksiya yuz bermagan (tinch) holatda kovakli tanaga kapillyarlar orqali qon keladi.

**Jinsiy a'zo boshchasining** asosini kovakli tana hosil qilib uning

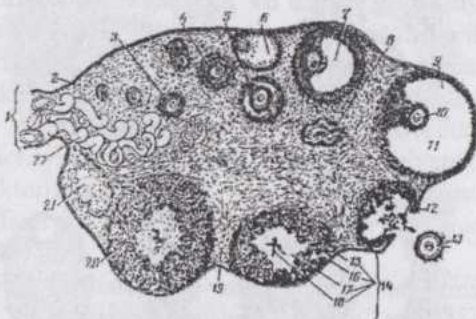
tomirlari siydik chiqaruv kanali kovakli tanasi bilan anastomozlar hosil qiladi. **Preputsiy** terining buklami bo`lib, ichki tomoni ko`p qatlamli yassi epiteliy bilan qoplangan, junga ega emas, oddiy teriga aylanadigan joyida naycha-alveolyar, tarmoqlangan yog` bezlari bo`lib, ular smegma ishlab chiqaradi.

Hamma kovakli tanalar sezuvchi va qon tomirlarini harakatlantiruvchi nerv terminallariga boy. Genital tanachalar jinsiy a`zo boshchasining terisida, ayniqsa, ko`p uchraydi.

## URG`OCHI HAYVONLARNING KO`PAYISH ORGANLARI SISTEMASI

**Tuxumdonlar** voyaga yetgan urg`ochi hayvonlarda oval shakldagi biriktiruvchi to`qimadan iborat organdir. Tuxumdonning oqish pardasi qorin pardasi epiteliyining davomi bo`lgan bir qavatli kubsimon epiteliy bilan qoplangan biriktiruvchi zich to`qimadir. Tuxumdonda **po`stloq (follikulyar)** va **mag`iz** qismlar farq qilinadi (216-rasm). Har ikkala qismning asosi biriktiruvchi to`qima bo`lib,

mag`iz qismda retikulyar to`qima, po`stloq qismda kollagen tolalar uchraydi. Tuxumdon biriktiruvchi to`qima-sida elastik tolalar juda kam. Po`stloq qismda ko`plab follikullar joy-lashadi, mag`iz qismda esa katta diametrli qon tomirlari uchraydi. Po`stloq va mag`iz qismlarning bir-biriga nisbatan joylashuvi turli hayvonlarda bir xil emas. Biyada qon tomirlariga boy ("ma-g`iz") qism tashqaridan joylashib, tuxumdon-ning ovulyatsiya yuz beradigan chuqurchasi po`stloq qismga



**216-rasm. Tuxumdan tuzilishining sxemasi:**

1-mezovariy; 2-germinativ epiteliy; 3-birlamchi follikul; 4- ikki qavat devorli follikul; 5-follikulda bo`shliq hosil bo`lishining boshlanishi; 6-atretik follikul; 7-deyarli to`liq yetilgan follikul; 8- atretik follikul; 9-yetilgan follikul; 10-ootsit; 11-follikulyar suyuqlik bilan to`lgan bo`shliq; 12-yorilgan follikul; 13-ajralib chiqqan tuxum hujayra; 14-rivojlanayotgan sariq tana; 15-biriktiruvchi to`qima; 16-lyuteinotsitlar; 17-qon ivig`ining fibrini; 18-ivigan qon; 19-tuxumdonning biriktiruvchi to`qimasi; 20-to`lig`icha shakllangan sariq tana; 21-tuxumdonning oqroq tanasi; 22-qon tomirlari.

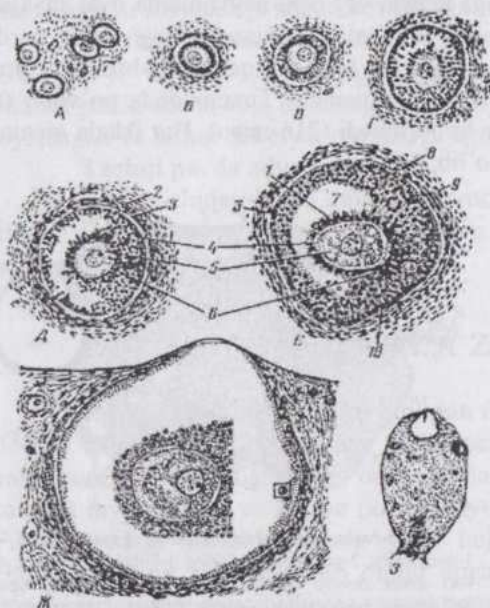
to`g`ri keladi.

Tuxumdon po`stloq va mag`iz qismlarining birlitiruvchi to`qimasi mezenximal tabiatli, endokrin-trofik vazifali **interstitsial hujayralarga** ega. Bunday hujayralar mushukda ko`proq uchraydi. Interstitsial hujayralar urug`don glandulotsitlariga to`g`ri kelib, follikullarni o`rovchi teka (parda)ning ichki qismida - kapillyarlar atrofida joylashadi.

Ovogenezning ko`payish davri urug`ochi individumning embrional taraqqiyoti davridayoq tugaganligi uchun tug`ilgan hayvon tuxumdonida ovogoniyalar bo`lmaydi. Po`stloq qismning eng tashqi qavatida joylashgan yosh jinsiy hujayralar birinchi tartibli ovotsitlardir. Ular uzoq o`sinh davri ("tinch holat")-dagi, individumning butun umriga yetarli ehtiyot jinsiy hujayralardir. Bir qavat yassi epitelial (follikulyar) hujayralar bilan o`ralgan birinchi tartibli ovotsit **birlamchi follikul** deyiladi (217-rasm). Bunday

follikullar hayvon jinsiy balog`atga yetguncha biroz o`shishi mumkin. Lekin ularning keyingi o`shishi gipofizning follikullarni

stimulyatsiya qiluvchi gormoni (FSG) ta`sirida yuz beradi. Follikul o`shishi bilan tuxumdon po`stloq moddasining chuqur-roq qismiga qarab siljiydi, follikulyar hujayralar kubsimon shaklni oladi. Shu bilan birga ovotsit ham o`sadi. Keyin ovotsit atrofida mod-dalar almashinishi mahsulotlaridan **yal-tiroq parda (zona pel-lucida)** hosil bo`ladi, epiteliy esa ko`p qavatliga aylanadi. Bunday o`sovchi follikulda ovotsit atro-fida tartib bilan radial yo`nalishda



217-rasm. Sut emizuvchilar ootsiti va ovarial follikuli taraqqiyotining bosqichlari:

A-Г-birlamchi follikullar; Д-Е-ichida bo`shlig`i bo`lgan ikkilamchi follikullar; 1-nurli toj; 2-follikul pardasi; 3-donador qavat; 4-yaltiroq zona; 5-ovotsit; 6-tuxumli do`mboqcha; 7-follikul bo`shlig`i; 8-follikul pardasining ichki qavati; 9-follikul pardasining tashqi qavati; 10-donador membrana; ж-3-yetilgan follikullar.

joylashgan hujayralardan **iborat nurli toj (corona radiata)** hosil bo'ladi. O'sayotgan ovotsit uchun bunday hujayralar trofik ahamiyatga ega. Nurli toj hujayralari orasida polisaxarid va gialuron kislota mavjud. Epiteliyning qolgan qavatlarini donador qavat (*stratum granulosum*) deyiladi. Follikulning ustini biriktiruvchi to'qimadan iborat parda - **teka (theca folliculi)** qoplab turadi. Tekka va epiteliy orasidagi yupqa bazal membrana shishasimon plastinka nomini oladi. Bunday follikul ikkilamchi follikuldir.

Follikul taraqqiy qilishi bilan, suyuqlik hosil bo'lib, hujayralar orasida bo'shliq paydo bo'la boshlaydi. Bo'shlig'i suyuqlik bilan to'la boragan follikul kattalashib oddiy ko'z bilan ko'rinadigan darajaga etadi. (217-rasm). Bunday follikul **pufakchali follikul** (Graaf pufakchasi, *folliculus ovaricus vesiculosus*) deyiladi. Uning follikulyar hujayralardan iborat devori, devorining ichki yuzasida tuxumli bo'rtikcha (do'mboqcha) va ichi follikulyar suyuqlik bilan to'lgan bo'shlig'i bor. Bu suyuqlikda follikulini (estron, estrogen) gormoni bor. Estrogen gipofizning lyuteinizatsiya chaqiruvchi gormoni ta'sirida interstitsial hujayralar va follikulning donador qavatini hujayralarida hosil bo'ladi. Estrogen jinsiy yetilish davrida hosil bo'lib, sut bezining taraqqiyotini stimulyatsiya qiladi va kuyikish (estrus)ni chaqiradi. Follikulning o'sishi va hujayralarining taraqqiyotiga gipofizning follikulni stimulyatsiya qiluvchi gormoni ta'sir ko'rsatadi. Follikulyar suyuqlikning ko'payishi va ichki bosim oshishi natijasida follikul yorilib ovotsit tuxumdondan tashqariga chiqadi, ya'ni **ovulyatsiya** yuz beradi. Hayvonlarda ovulyatsiya kuyikish (estrus) davriga to'g'ri keladi, chunki bu vaqtda urg'ochi hayvon jinsiy a'zolari qon bilan mo'l ta'minlanib, follikulyar suyuqlik hosil bo'lishi kuchayadi. Follikulning yorilishi (ovulyatsiya) murakkab neyrohumoral faktorlarga bog'liq. Ovulyatsiya bir qator faktorlar, asosan gipofizning faoliyati bilan bog'liq bo'lib, nerv sistemasi tomonidan regulyatsiya qilinadi.

Nerv impulsi follikulning yorilishiga bevosita sabab bo'ladi. Jinsiy aloqa vaqtida yuz bergan ovulyatsiya (mushuk, quyon va sassiq ko'zanlarda) **provakatsion ovulyatsiya** deyilib, unga jinsiy qo'zg'alish yuzaga keltirgan nerv impulsi sabab bo'ladi. Jinsiy aloqa bilan bog'liq bo'lmasdan yuz beradigan ovulyatsiya **spontan ovulyatsiya** deyiladi.

Follikul yorilgach, undan follikulyar suyuqlik va nurli toj hujayralari bilan o'ralgan ovotsit chiqadi. Tuxum yo'lida ovotsit meyoza bo'linishga uchraydi va yetiladi, spermialar bilan uchrashib otalanadi. Tuxum hujayraning yetilishi ustma-ust yuz beradigan ikki bo'linish (meyoz)dan iborat. Birinchi bo'linish natijasida I-tartibli reduksion tanacha ajralib chiqib, I-tartibli ovotsit II-tartibli ovotsitga aylanadi. Bu bo'linish ovulyatsiyagacha ham yuz berishi mumkin. Ikkinchi bo'linish natijasida II-tartibli reduksion

tanacha va yetilgan tuxum hujayra hosil bo'ladi.

Ovulyatsiyaga uchragan follikul o'rmda **sariq tana** rivojlanadi (216-rasm). Avval bu follikul bo'shlig'i qon bilan to'ladi, keyin donador qavat va teka ichki qavati hujayralarining ko'payishi natijasida qon quyug'i o'rmda biriktiruvchi to'qima hosil bo'ladi. Hujayralar ko'p burchak shaklini olib, ular oralig'iga qon tomirlari va biriktiruvchi to'qima o'sib kiradi. Sariq tana ishlab chiqaruvchi progesteron (lyuteosteron) gormoni bachadon shilliq pardasini embrionni qabul qilib olishga tayyorlaydi va homiladorlik paytida o'zgartiradi, shuningdek, sut bezlarining sekretor qismlariga ta'sir ko'rsatadi. Qo'y, echki va cho'chqalarning sariq tanasida pigment (lyutein) yo'q. Yuqorida qayd qilinganidek, lyuteinizatsiya chaqiruvchi gormon sariq tana rivojlanishini stimulyatsiya qiladi. Lyuteinizatsiya chaqiruvchi va follikullarni stimulyatsiya qiluvchi gormonlarning birgalikda ta'sir qilishi ovulyatsiyaga sabab bo'ladi. Sariq tana ma'lum vaqt faoliyat ko'rsatgach, teskari taraqqiyotga uchraydi. **Chin** (bo'g'ozlik davridagi), **yolg'on** (bo'g'ozlik yuz bermagandagi) va **turib qolgan** (patologik) sariq tanalar farq qilinadi.

Follikullar kavsh qaytaruvchilar tuxumdonida bir tekis tarqalib joylashgan, yirtqichlarda aniq ko'rinib turuvchi guruhlariga uyushgan. Biyalarda ovotsitlar yaqqol ko'rinmaydi, qo'y va mushuklarda esa yaxshi ko'rinadi. Follikul ichida bitta, yirtqichlarda, cho'chqa va qo'ylarda ikki-oltita ovotsit bo'ladi.

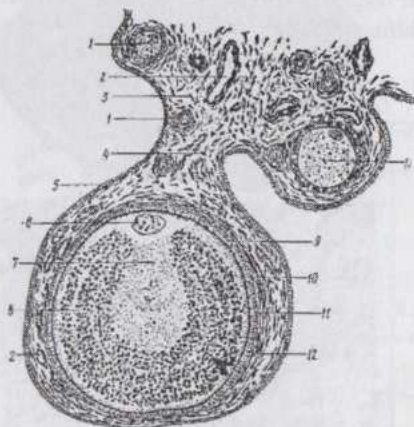
Ovogenezning ko'payish davri embriogenez paytida yuz bergani uchun hayvon tug'ilganda uning tuxumdonida ma'lum miqdorda ovotsitlar mavjud. Masalan, voyaga etgan sigirning ikkala tuxumdonida 200 mingga yaqin ovotsit bor. Lekin sakkiz yoshli sigirning tuxumdonlarida 2500 ga yaqin ovotsit qoladi. Demak, ko'pchilik ovotsitlar yetilish davrigacha nobud bo'ladi. Bu hodisa **follikullar atreziyasi**, teskari taraqqiyotga uchrayotgan follikullar **atretik follikullar** deyiladi. Yetilib ulgurmaydigan bunday follikullarning ahamiyati ularning jinsiy gormon ishlab chiqarishidir, chunki faqat yetiladigan follikullarning gormoni organizm uchun yetarli emas.

Qon tomirlari va nervlar tuxumdonga birgalikda kiradi. Tuxumdonning arteriya va venalari spiral shaklida yuradi va ko'p tarmoqlanadi. Tuxumdon follikuli o'sishi bilan uning ichki qavatida qon tomirlarining murakkab to'ri hosil bo'ladi va sariq tananing teskari taraqqiyoti bilan bu to'ri reduksiyaga uchraydi. Tuxumdon nervlarining bir qismi qon tomirlari devorida tarmoqlanadi, ko'pchilik nervlar po'stoq qismga kiradi va follikullar atrofida chatishmalar hosil qiladi. Ayrim tolalarning hatto ovotsitgacha yetib borganini kuzatish mumkin. Sariq tana, atretik follikullar va interstit-

sial hujayralar ham innervatsiya qilinadi. Jinsiy balog`atga yetgan hayvon tuxumdonida yangi tug`ilgan hayvonnikiga nisbatan nerv elementlari anchagina ko`p bo`ladi.

**Qushlar tuxumdoni** (218-rasm). Qushlarda faqat chap tuxumdon faoliyat ko`rsatib u turli kattalikdagi bo`laklardan tuzilgan (urug`donlar qushlarda ham juft bo`ladi). Tuxumdonning

po`stloq va mag`iz qismlari farq qilinadi. Eng yosh ovotsitning diametri 40 mkm, ovulyatsiyadan oldin esa u tuxum sarig`ining kattaligi darajasigacha o`sadi. Ovulyatsiyadan keyin sariq tana hosil bo`lmaydi. Progesteronning qaysi gistologik strukturalar tomonidan ishlab chiqarilishi ma`lum emas. U tuxum yo`li bezlarining sekre-tsiyasini stimulyatsiya qiladi. Atretik follikulalar qushlarda ham uchraydi. Qushlarning o`ng tuxumdoni rudiment holida bo`lib, yosh jo`janing chap tuxumdoni olib tashlansa o`ng tuxumdon urug`don shaklida taraqqiy qilishi mumkin.



**218-rasm. Toviqning tuxumdoni:**

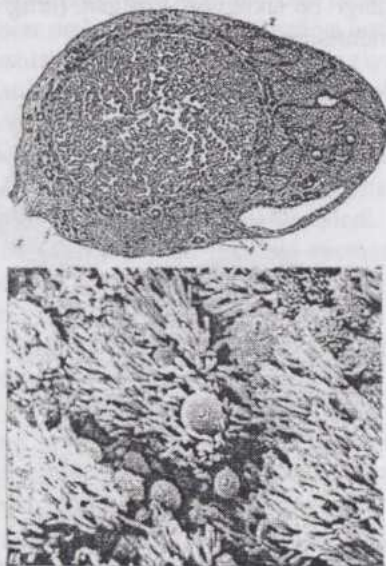
1-yetilgan follikul; 2-qon tomiri; 3-biriktiruvchi to`qima; 4-follikul oyoqchasi; 5-germinativ epiteliy; 6-o`zak; 7-och rangli sariq modda; 8-to`q rangli sariq modda; 9-sariqlik parda; 10-radial zona; 11-follikulning donador va 12-biriktiruvchi to`qima pardalari.

**Tuxum yo`li.** Shilliq parda (219-rasm) bir qavat bir qatorli silindrik tukchali-tebranuvchi epiteliy bilan qoplangan bo`lib, xususiy qavati ayrim silliq muskul hujayralariga ega biriktiruvchi yumshoq va retikulyar to`qimalardan iborat. Shilliq parda murakkab burmalar hosil qiladi. Tuxum yo`lida bezlar yo`q, lekin tukchali epiteliotsitlar orasida shilliq ishlab chiqaruvchi hujayralar mavjud bo`lib, ularning soni va joylashuvi jinsiy sikl davrlariga qarab o`zgaradi.

Muskul parda ichki sirkulyar, tashqi, kam taraqqiy qilgan bo`ylama qavatlariga ega bo`lib, silliq muskuldir. Ikkala qavat orasida qon tomirlariga boy birikti-ruvchi to`qima joyla-shadi.

Zardob parda tuxum yo`lini tutib turuvchi charvining davomi bo`-lib, qorin bo`shlig`ining zardob pardalariga o`xshash tuzilgan.

**Qushlarning tuxum yo`li.** Qushlarda faqat chap tuxum yo`li rivojlangan bo`lib, u yaxshi ifodalangan vo-ronka, voronka bo`yin-chasi, uzun va kenaygan oqsil bo`lim, oraliq bo`lim hamda keskin kengaygan qism – bachadon, kloakaga ochiluvchi qindan iborat.



219-rasm. Tuxum yo`li:

A-tuzilishi, ko`ndalang kesim (Savaragi va Tanaka bo`yicha)-1-shilliq pardaning tukchali epiteliy bilan qonlangan burmalari; 2-shilliq pardaning xususiy qavati; 3-muskul parda; 4-qon tomiri; 5-seroz parda. B-shilliq pardaning rastrlovchi electron mikroskopda ko`rinishi: 1-tebranuvchi tukchalar; 2-sekretor hujayralarning apikal yuzasi; 3-sekret tomchilari.

Shilliq pardasi uzunasiga joylashgan burmalarga ega bo`lib bir yoki ikki qavatli silindrik tukchali-tebranuvchi epiteliy bilan qoplangan. Qadahsimon hujayralar yakka-yakka joylashadi. Xususiy qavat naychasimon bezlarga ega. Voronkaning bezlari ishlab chiqargan oqsil xalazalarni hosil qiladi. Oqsil qismlarning bezlaridagi hujayralar RNKga juda boy. Bachadonning bezlari egiluvchi naychalar shaklida bo`lib, hujayralari vakuolalar, donachalar hamda mikro-tukchalarga ega va tuxum po`chog`ining mineral qismini hosil qiladi. Organik qismini esa epiteliy sintezlaydi.

Muskul parda ayrim hollarda, ikki qavatga

bo`linuvchi to`r shaklida joylashgan silliq miotsitlardan iborat.

Seroz parda odatdagiday tuzilgan. Tuxum yo`lining devorida limfotsitlarning to`plamlari va ko`plab plazmotsitlar uchraydi.

**Bachadon. Shilliq parda (endometriy)** bir qavatli prizmatik epiteliy bilan qoplangan (220-rasm). Epiteliotsitlar menstruatsiyadan oldin tukchalarga ega bo`ladi. Tukchali hujayralar ora-sida, ayniqsa, bachadon bo`yinchasida shilliq hujayralar joylashadi. Epiteliy bilan biriktiruvchi to`qima o`rtasidagi bazal membrana yaxshi bilini turadi. Epiteliy qoramolda ko`p qavatli yassi, biyalarda bir qavatli baland bo`yli, qo`ylarda bir qavatli prizmatik. U ko`pdan-ko`p bezlar hosil qiladi. Bez-larning epiteliy shilliq pardani qoplovchi epite-liyga o`xshashdir. Yirtqi-chlarda bezlar kam

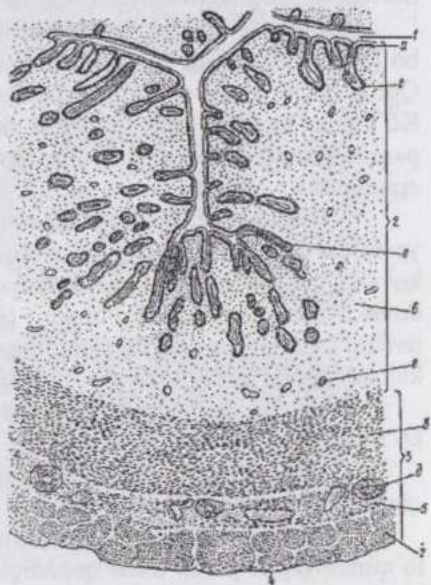
tarmoqlanadi va egilib-bukiladi, uzunligi turlicha, biyalarda ko'proq, kavsh qaytaruvchilar hamda cho'chqalarda yanada kuchliroq egilib-bukiladi va tarmoqlanadi. Sigirlar bachadonining bezlari parallel qatorlar holda joylashadi. Xususiy qavat hujayralarga boy biriktiruvchi to'qimadir. Bu qavatning chuqur qismida ko'plab qon tomirlari joylashadi. Kavsh qaytaruvchilarda xususiy qavat qalinlashishidan shilliq parda bo'rtib karunkullar hosil bo'ladi. Karunkullar xorionning kotiledonlari bilan tutashadigan moslamalardir. Bu joylarda qon tomirlarining zich to'rlari, muskul pardadan yetib kelgan muskul tolalar mavjud.

**Muskul parda (miometriy)** ichki sirkulyar va tashqi bo'ylama qavatlariga ega. Ikki qavat orasida muskul tolalari qiyshiq joylashuvchi va qon tomirlariga boy qavat bor. Sirkulyar qavat bachadon bo'yinchasida sfinkter hosil qiladi. Bachadon miotsitlari ancha uzun va ko'pincha tarmoqlangan bo'ladi. Sigirda qon tomirli qavat kam taraqqiy qilgan, ayrim hollarda sirkulyar qavatning tashqi qismida joylashadi, cho'chqada esa bunday qavat umuman yo'q.

**Seroz parda (perimetriy)** qorin bo'shlig'i seroz pardalariga o'xshash tuzilgan.

Arteriya va venalarning asosiy to'ri muskul pardaning qon tomirli qavatida joylashgan va undan bachadon devorining turli qavatlariga tarmoqlar ajraladi. Kapilyarlarning juda zich to'ri bevosita epiteliy ostida joylashadi.

Bachadon qorin bo'shlig'i vegetativ nerv chigallarining tarmoqlari bilan innervatsiya qilinadi. Bachadon nervlari tarkibiga simpatik, parasimpatik va sezuvchi tolalar kiradi. Ular bachadonning har uchala pardasida chigallar hosil qiladi. Bu chigallardan muskul va biriktiruvchi to'qimaga yetib boradigan nerv terminallari ajraladi. Nerv elementlari jinsiy balog'atga yetish jarayoni va bo'g'ozlik davrida, ayniqsa, ko'payadi.



220-rasm. Bachadonning kesimi:

1-bachadon ichi; 2-shilliq parda; a-epiteliy; 6-xususiy qavat; 3-muskul parda; b-ichki sirkulyar qavat; r-tashqi bo'ylama qavat; d-tomirli qavat; e-bezlar; 4-seroz parda; 5-muskul pardaning o'rta qavatini; 6-qon tomiri.

**Qin.** Shilliq parda uzunasiga joylashgan burmalarga ega bo'lib, ko'p qatlamli yassi epiteliy bilan qoplangan, jinsiy siklning estrus davrida epiteliy qavatlarining soni ortadi. Xususiy qavat to'rsimon to'qima elementlariga ega biriktiruvchi yumshoq to'qima bo'lib, bu yerda epiteliyosti limfa tugunchalari ham uchraydi. Elastik tolalar ko'p, bezlar uchramaydi.

Muskul parda ichki sirkulyar va tashqi bo'ylama qavatlarga ega silliq muskuldir. Qin dahlizi bilan chegaradosh zonada qiyshiq joylashgan tolalar paydo bo'lib, qavatlarining chegarasi yaxshi bilinmaydi.

Tolador parda biriktiruvchi yumshoq to'qima bo'lib yirik qon tomirlari va gangliylari bo'lgan nerv bog'lamlariga ega.

Qin nervlari bachadon nervlari hosil bo'luvchi manbalardan hosil bo'ladi. Nerv tolalari qon tomirlari va muskul hujayralarda tamom bo'ladi. Qon tomirlarida va muskul pardada sezuvchi terminallar (retseptorlar) bor. Ko'pgina kapsula bilan o'ralgan tanachalar (genetal tanachalar) shilliq pardada joylashadi, yalang'och nerv uchlari biriktiruvchi to'qima va epiteliyda joylashadi.

**Qin dahlizi.** Shilliq pardasi qin shilliq pardasiga o'xshash, lekin bu yerda qavatlar qalin, jinsiy lablar yaqinida xususiy qavatda shakli o'zgargan kovakli tana - siydik chiqaruv kanali kovakli tanasining davomi (dahliz kovakli tanasi)ni ko'rish mumkin. Bu tanalar biyalar va itlarda, ayniqsa, taraqqiy qilgan. Epiteliyda katta, dorsal bezlar - naysimon-shilliq bezlar va kichik, ventral bezlar - naycha-alveolyar shilliq bezlar mavjud.

Muskul pardasi murakkab tuzilgan bo'lib, anatomik shakllangan ko'ndalang-targ'il muskullarga ega.

Tolador pardasi qinning shunday pardasiga o'xshash. Innervatsiyasi qinning innervatsiyasi kabi.

**Klitor.** Kovakli tana bo'lib qon tomirlari va nervlarga boy, tolador to'qimali oqish parda bilan qoplangan. Shilliq pardasi halqasimon burma hosil qiladi va qin dahlizi shilliq pardasining davomidir. Bu parda genetal tanachalarga boy.

**Jinsiy lablar.** Terining burmasi (buklami) bo'lib, qin dahlizi shilliq pardasiga o'tadi. Ter va yog' bezlariga boy. Jinsiy lablar asosini ko'ndalang-targ'il muskul tashkil qiladi. Jinsiy lablar, ayniqsa, sezuvchi innervatsiyaga boy.

**Platsenta** ("bola joyi") yuqorida qayd qilganimizdek ("Embriologiya" bo'limi) allantoxorionning bachadon shilliq pardasi bilan birikishidan hosil bo'ladigan, ona organizmini taraqqiy qilayotgan homila bilan bog'lovchi vaqtinchalik organdir. U homilaning oziqlanish, ayirish va gaz almashinish organi, shuningdek, endokrin vazifani ham bajaradi. Turli hayvonlarning platsentasi xorion yuzasida so'rg'ichlarning joylashishi va

bu so'rg'ichlarning endometriy bilan aloqasining xarakteriga qarab to'rt tipga bo'linadi.

### Diffuz platsenta

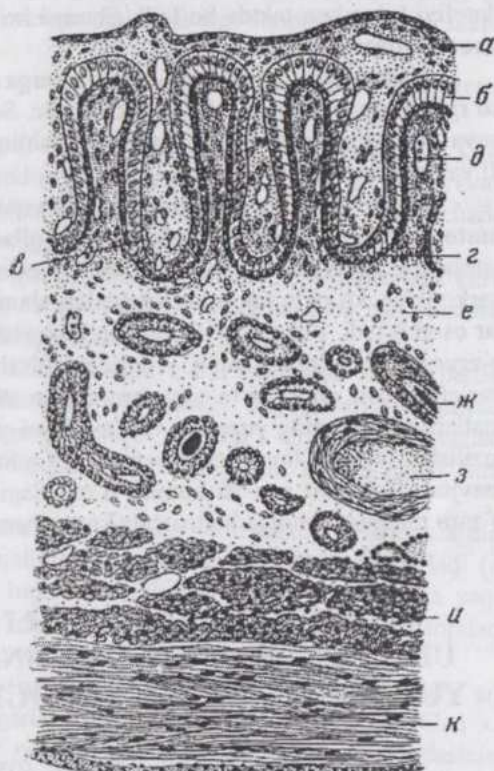
cho'chqa va bir tuy-oqlilarda, shuningdek, tuya, kitsimonlar va begemotlarda uchraydi. Bunday platsentada so'rg'ichlar xorionning butun yuzasida bir tekis tarqalib joylashadi va bachadon devoridagi bezlar (kriptalar)ga kirib turadi. Har ikkala tomondan ham epiteliy to'qima yemirilmaydi va shuning uchun platsentar aloqa **epitelioxorial** hisoblanadi (221-rasm). Bola tug'ilganda xorionning so'rg'ichlari bachadon kriptalaridan ajralib chiqaturib to'qimalar yemirilishiga sabab bo'lmaydi va jinsiy yo'llardan qon oqishi kuzatilmaydi.

### Kotiledonli

**platsenta** kavsh qaytaruvchilarda uchraydi. Xorionning so'rg'ichlari guruhlar (kotiledonlar) holda joylashadi va endometriyning

karunkullari bilan tutashadi. Karunkullar zonasida endometriyning epiteliy qavati yemirilib ketadi va kotiledon shilliq pardaning biriktiruvchi to'qima qavatiga botib kiradi. Bunday platsentani **desmoxorial platsenta** deb ataladi.

**Belbog'simon (zonal)** platsenta yirtqichlarda uchraydi. Xorionning



221-rasm. Cho'chqaning epitelioxorial platsentasi (Krel'ling va Graudan):

a-allantois epiteliyi; b-xorion epiteliyi; g-xorion kapillyarlari; d-bachadon shilliq pardasining xususiy qavati; z-bezlar; z-qon tomirlari; miometriyning sirkulyar (h) - va bo'ylama (k) qavatlar; r-bachadon epiteliyi; d-bachadon kapillyarlari.

so'rg'ichlari joylashgan keng zona (qism) embrion pufagini belbo-g'dek o'rab turadi. Homilaning bachadon devori bilan aloqasi yanada mukammal: so'rg'ichlar endometriy biriktiruvchi to'qima-sidagi qon tomirlarining endoteliyi bilan kon-taktda bo'ladi. Shunga ko'ra, bunday platsenta **endoteli-oxorial platsenta** ham deyiladi.

**Diskoidal platsenta** primatlarga xos bo'lib, xorionning so'rg'ichlarga ega qismi disk shak-lidadir. So'rg'ichlar endometriy xususiy qava-tida yotuvchi qon bilan to'lgan bo'shliqlar - lakunlar ichiga kirib tura-di va **gemoxorial platsenta** deyiladi.

Platsentadagi ona va homila (bola) qonlari o'rtasidagi to'qimalar **gematoplatsentar baryer (to'siq)**ni hosil qiladi va homilani turli ta'sirotlar, jumladan, antigenlardan himoya qiladi. Lekin bu to'siqdan alkogol, nikotin, narkotiklar, ko'pgina dorivor moddalar, shuningdek, ona qonidagi gormon-lar oson o'tadi. Platsentar aloqa epiteli-oxorialdan gemoxorial aloqaga qarab o'zgaranda platsentaning mukammallashuvi bilan gematoplatsentar bar'erni hosil qiluvchi to'qimalarning qavat-lari ham kamayib boradi. Pri-matlarda xorionning yuzasida elektronlarni yomon o'tkazuvchi, hujayraviy tuzilishga ega bo'lmagan, amorf qavat (qalinligi 0,1-2,0 mkm) - fibrinoid mavjud. Bu qavat ona va homila o'rtasidagi immunologik munosabatlarni o'zaro mutanosib holga keltirishda katta ahamiyatga ega, deb hisoblanadi.

## **JINSIY SIKLNING TURLI DAVRLARIDA URG'OCHI HAYVONLAR JINSIY SISTEMASIDA YUZ BERADIGAN GISTOLOGIK O'ZGARISHLAR**

Tuxum hujayralarning yetilishi, ovulyatsiya va sariq tana hosil bo'lishi siklik ravishda, doimo bir xil vaqt oralig'ida takrorlanuvchi ja-rayonlardir. Shu bilan birga, boshqa jinsiy organlarda, ayniqsa, shilliq par-dasi rivojlanayotgan embrionni implantatsiya qilishga tayyorlanayotgan bachadonda anchagina o'zgarishlar yuz beradi. Bu o'zgarishlar qon kelishining ko'payishi, shilliq pardalarning shishib bo'rtishi, sekret ajralishining kuchayishidan iborat bo'lib, nerv qo'zg'alishi va kompleks tashqi simptomlar bilan xarakterlanadi va kuyikish deyiladi.

**Jinsiy siklning** davomligi, ya'ni ikki siklning oralig'i hayvonning turiga bog'liq. Yovvoyi hayvonlarda (bo'ri, bug'u va b.) kuyikish yiliga bir marta kuzatiladi va bola tug'ilishi hamda uning taraqqiy qilishi bola uchun eng qulay muddatlarga to'g'ri keladi. Uy hayvonlarida iqlim sharoitlari yosh avlod uchun ikkinchi darajali ahamiyatga ega bo'lib, jinsiy sikl qisqa:

it va echkilarda kuyikish yiliga ikki marta; sigir, cho'chqa va mayda kavshovchilarda har 17-21 kunda; biyada 21-28 (va ko'proq) kunda, ko'pincha noregulyar; mushukda yiliga 2-4 marta yuz beradi. Jinsiy sikl bo'g'ozlikdan qisqa bo'lgani uchun otalanish yuz bermasa kuyikish takrorlanadi.

**Jinsiy sikl to'rt faza: proestrus, estrus, metestrus va diestrusdan iborat.**

**Proestrus** (proestrus) kuyikishga tayyorlanish fazasidir. Graaf pufakchalari o'sadi va tuxumdon yuzasidan bo'rtib chiqib turadi. Avvalgi siklning sariq tanasi anchagina kichiklashadi. Tuxum yo'li va bachadon epiteliy hujayralarining balandligi ikki va undan ortiq marta oshadi.

Itlarda jinsiy organlarga qon kelishi maksimal ravishda yuz berib, bachadon ichiga qon oqishi, tashqi jinsiy organlarning bo'rtib shishishi, jinsiy yo'ldan qon aralash shilliq sekret oqishi kuzatiladi.

Sigirda kuyikishdan ikki-uch kun avval bachadon shilliq pardasi bezlarining faoliyati boshlanadi. Ularning hujayralari ko'payadi, bo'shliqlari kengayib, uzunligi ortadi, sekret ajralishi boshlanadi. Cho'chqada kuyikishga bir-bir yarim kun qolganda shilliq parda biroz bo'rtadi.

Qin epiteliyida katta o'zgarishlar kuzatiladi. Hujayralarning ko'payishi natijasida uning qalinligi ortadi, shox qavat paydo bo'ladi (oq sichqon, kalamush va b.da) hujayralar odatdagi 3-4 o'rniga 20 ga yaqin qavat hosil qiladi. Qin shillig'ida leykotsitlar va yirik epiteliotsitlar topiladi. Uy hayvonlarida bu belgilar uncha aniq ifodalanmagan.

**Estrus (oestrus)** jinsiy apparat va nerv sistemasida jinsiy sikl davomida kuzatiladigan o'zgarishlarning maksimal ifodalanishi bilan xarakterlanadi. Bu o'zgarishlar ovulyatsiya va bachadon shilliq pardasining embrionni qabul qilib olish (implantatsiya)ga tayyorlanishi bilan xarakterlanadi. Shu bilan birga, kuyikishning eng yuqori momenti ovulyatsiya bilan bir vaqtga to'g'ri kelmaydi. Sigirlarda, ovulyatsiya kuyikish boshlangandan 24 soatdan keyin, tamom bo'lgandan 14 soatgacha vaqt ichida (kuyikish 2-30 soatgacha) davom qiladi. Biyalarda esa kuyikishga bir-ikki kun qolganda (kuyikishning davomligi - 5-14 kun) yuz beradi. Itlarda odatda ovulyatsiya bir necha kun davom qiladi (kuyikish davomligi 9-14 kun va shuning oqibatida bir ovulyatsiya davrining tuxum hujayralari turli erkak hayvon spermialari bilan otalanishi mumkin).

Bachadon devorining qalinlashishi asosan shilliq parda hisobiga yuz beradi. Shishgan ayrim epiteliotsitlar ajralib tushadi, sekretor hujayralarning soni ortadi. Xususiy qavat bo'rtadi, qon tomirlari kengayadi, bezlar to'g'rilanadi va o'sadi. Ba'zan kapillyarlar yorilib qon chiqishi na-

tijasida bezlar sekreti qizg'ish rangga bo'yaladi. Bachadon bo'yinchasi ochiladi va qin orqali tashqariga shilliq ajralib chiqadi.

Itlarda kuyikish stadiyasi qon oqishining to'xtashi, jinsiy yo'llardan oqib chiqayotgan shilliqning rangi ochroq bo'lishi, shilliq pardalar giperimiyasining susayishi bilan xarakterlanadi.

Mayda kemiruvchilarda qin shillig'ida ko'p miqdorda yirik shox tangachalariga aylangan epiteliy hujayralari paydo bo'ladi.

**Metestrum (metoestrum)** - sariq tana shakllanishi, bachadon va qinning barcha pardalarining bo'rtib shishishi bilan xarakterlanadi. Bezlar taraqqiyoti va sekretor epiteliotsitlarning balandligi maksimumga yetadi. Laboratoriya hayvonlari qini surtmasida o'zaksiz shox tangachalari, o'zakli mayda hujayralar, shuningdek leykotsitlar uchraydi.

**Diestrum (dioestrum)** - kuyikish simptomlarining so'nishi va jinsiy apparatning tinch holati fazasidir. Sariq tana reduksiyasining boshlanishi bilan yangi Graaf pufakchalari paydo bo'ladi. Tiklanish va degenerativ jarayonlar muvozanatlashadi. Bachadon pardalarining qalinligi asta-sekin kamayib me'yorga keladi. Qin surtmalarida juda kam miqdorda o'zakli mayda hujayralar va tangachalar uchraydi.

Bo'g'ozlik boshlanganda bachadon shilliq pardasi anchagina "yumshoqlashadi", bachadon platsentasi hosil bo'ladi, bachadon va allantois qon tomirlarining aloqasi ta'minlanadi. Muskul tolalarning ko'payishi va gipertrofiyasi natijasida muskul parda qalinlashadi, qon tomirlari kuchli darajada tarmoqlanadi va o'sadi. Seroz parda ham biriktiruvchi to'qima hisobiga qalinlashadi.

Jinsiy siklni yuqoridagi kabi to'rt fazaga bo'lish biologiyada hamma tomonidan qabul qilingan bo'lib, urg'ochi hayvonlar jinsiy apparatida yuz beradigan siklik o'zgarishlarni to'liq hisobga oladi.

Veterinariya akusherlari biologik asoslanmagan bo'lsada, klinik amaliyot maqsadiga mos keladigan **qo'zg'alish, tormozlanish va muvozanatlanish** fazalarini farq qiladilar.

## FOYDALANILGAN ADABIYOTLAR

1. Александровская О.В. и др. Цитология, гистология и эмбриология. М.: "Агропромиздат" М., 1987.
2. Гистология (под ред. Афанасьева Ю.И., Юриной Н.А.). "Медицина" М., 1989.
3. Де Робертис Е., Новинский В., Сазс Ф. Биология клетки. Пер. С англ., «Мир», М., 1973.
4. Заварзин А.А. Основы частной цитологии и сравнительной гистологии многоклеточных животных. "Наука", 1976.
5. Зуфаров К.А. Гистология. Ибн сино номидаги нашриёт Т., 1991.
6. Иванов И.Ф., Ковальский П.А., Цитология, гистология, эмбриология, "Колос", М., 1976.
7. Козлов Н.А., Яглов П.Н. Частная гистология домашних животных. «Зоомедгиз», М., 2007.
8. Куприянов В.В., Караганов Я.Л., Козлов В.И., Микроциркуляторное русло. "Медицина", М., 1975.
9. Михайлов И.Н., Структура и функция эпидермиса "Медицина", М. 1979.
10. Сапин М.Р., Юрина Н.А., Этинген Л.Е., Лимфатический узел. "Медицина", М. 1978.
11. Тиняков Г.Г., Гистология мясопромышленных животных, "Пищевая промышленность", М. 1980.
12. Токин Б.П., Общая эмбриология "Высшая школа", М. 1970.
13. Хлыстова З.С. Становление системы иммуногенеза плода человека "Медицина", М. 1987.
14. Хэм А., Кормак Д. Гистология в 5 т., пер. с англ., "Мир", М. 1982.
15. Петров Р.В. Иммунология., "Медицина", М. 1983.
16. Panasenko E.D., Umarov E.A. O'zbek tilining imlo lug'ati. T. "Iqtisodiyot va huquq dunyosi", 1988.

Учебник объединяет цитологию, гистологию и эмбриологию и ставит задачу изучения как отдельную дисциплину каждой из этих отраслей биологической науки. В разделе «Цитология» даны подробные сведения о строении и функции клеток, в разделе «Гистология» - о строении, эволюции и гистогенезе тканей, «Эмбриология» включает сведения о росте и развитии зародышей животных.

Учебник предназначен для студентов по направлениям «5440100 – ветеринария» и «5111009 – профессиональная образования: ветеринария», подготовлен к печати на новом узбекском алфавите. Учтены требования учебных программ и учебных планов подготовки бакалавров по этим специальностям.

Рецензенты:

Дехканов Т.Д. профессор кафедры гистологии Самаркандского государственного медицинского института.

Кулиев Б.А. доцент Самаркандского сельскохозяйственного института.

The textbook combines Cytology, Histology and Embryology and puts the task of studying as a separate discipline each of these branches of Biological science. In the "Cytology" gives detailed information on the structure and function of cells in the "Histology" - about the structure, evolution and tissue histogenesis, "Embryology" includes information about the growth and development of animal fetuses.

The textbook is designed for students in areas of "5440100 - Veterinary" and "5111009 - professional education Veterinary Medicine", prepared for printing on a new Uzbek alphabet. Take into account the requirements of educational programs and curricula for bachelors in these specialties.

Retsezeny:

Dehkanov T.D., Professor of the Department of Histology of Samarkand State Medical Institute.

Kuliyev B.A. Associate Professor of Samarkand Agricultural Institute.

## MUNDARIJA

So'zi boshi .....	3
I qism. UMUMIY GISTOLOGIYA .....	5
Gistologiya fani va uni o'rganish usullari .....	5
Gistologiya taraqqiyotining tarixi .....	9
<b>I bob. Umumiy sitologiya asoslari.</b> .....	<b>12</b>
Protoplazmaning kimyoviy tarkibi va fiziko-kimyoviy xossalari ..	13
Hujayraning tarkibiy qismlari .....	16
Hujayralarning organellalari .....	20
O'zak .....	27
Hujayralarning fiziologik xossalari .....	31
Hujayralarning bo'linishi .....	31
Mitoz .....	34
Tirik moddaning hujayraviy tuzilishga ega bo'lmagan shakllari ...	41
<b>II bob. Embriologiya.</b> .....	<b>42</b>
Jinsiy hujayralar (gametalar) .....	43
Gametogenez, meyoza va otalanish .....	47
Embrional taraqqiyotning dastlabki bosqichlari .....	54
Embrion varaqlarining differentsiatsiyasi .....	60
Qushlarning embrional taraqqiyoti .....	62
Sut emizuvchilarning embrional taraqqiyoti .....	69
<b>III bob. To'qimalar to'g'risida ta'limot.</b> .....	<b>76</b>
Epiteliy to'qimalar .....	77
Ko'p qatlamli epiteliylar .....	80
Bir qatlamli epiteliylar .....	83
Sekretsia. Bezlar .....	87
Biriktiruvchi (himoya-trofik-tayanch) to'qimalar .....	89
Qon .....	90
Gemotsitopoez .....	98
Postembrional gemotsitopoez .....	99
Limfa .....	104
Endoteliy .....	105
Retikulyar to'qima .....	105
Biriktiruvchi tolador to'qimalar .....	106
Tog'ay to'qimalar .....	113
Suyak to'qima .....	117
<b>Muskul to'qimalar.</b> .....	<b>123</b>
Silliqliq muskul to'qima .....	123
Ko'ndalang-targ'il muskul to'qima .....	126
Yurak muskuli .....	131
<b>Nerv to'qimasi</b> .....	<b>135</b>
Nevrogliya .....	138
Nerv tolalari .....	139

Nerv stvoli.....	142
Nerv oxirlari (terminallari) .....	142
Refleks yoyi.....	144
Sinapslar.....	145
Nerv to'qimasining taraqqiyoti va regeneratsiyasi.....	147
<b>II QISM. XUSUSIY GISTOLOGIYA.....</b>	<b>149</b>
<b>IV bob. Nerv sistemasi .....</b>	<b>149</b>
Orqa miya .....	151
Bosh miya .....	154
Nerv sistemasining vegetativ bo'limi.....	160
<b>V bob. Sezgi organlari.....</b>	<b>162</b>
Ko'rish organi.....	162
Muvozanat va eshitish organi.....	172
<b>VI bob. Yurak-tomirlar sistemasi.....</b>	<b>181</b>
Qon tomirlari.....	181
Venalar.....	185
Yurak.....	190
Limfatik sistema.....	192
<b>VII bob. Gemotsitopoez va immunopoez organlari sistemasi ...</b>	<b>194</b>
Suyak iligi.....	194
Timus (ayrisimon bez) .....	196
Kloaka (Fabritsius) bursasi.....	200
Limfoid tugunchalar.....	202
Limfa tugunlari.....	203
Gemolimfatik va gemal tugunlar.....	207
Taloq.....	208
<b>VIII bob. Endokrin sistema (endokrin bezlar) .....</b>	<b>212</b>
Gipofiz .....	214
Epifiz .....	220
Qalqonsimon bez .....	222
Qalqonsimon bezoldi bezlari .....	225
Buyrakusti bezlari.....	226
Gormonlar ishlab chiqaruvchi yakka-yakka joylashgan hujayralar. .	230
Qushlarning ichki sekretsiya bezlari.....	231
<b>IX bob. Ovqat hazm qilish organlari .....</b>	<b>233</b>
Og'iz bo'shlig'i .....	235
Til .....	236
Tishlar.....	239
So'lak bezlari.....	244
Halqum.....	247
Qizilo'ngach .....	249
Me'da .....	250
Bir bo'limli me'da.....	250
Ko'p bo'limli me'da.....	255

Qushlar me'dasi . . . . .	256
Ichaklar . . . . .	258
Me'da osti bezi . . . . .	263
Jigar . . . . .	267
<b>X bob. Nafas olish organlari sistemasi.</b> . . . .	<b>273</b>
Burun bo'shlig'i . . . . .	279
Hiqildoq . . . . .	276
Traxeya . . . . .	277
O'pka . . . . .	278
Plevra . . . . .	282
Qushlar o'pkasi . . . . .	283
<b>XI bob. Teri va uning hosilalari</b> . . . . .	<b>285</b>
Terining gistologik tuzilishi . . . . .	285
Teri hosilalari . . . . .	291
Sut bezi . . . . .	295
<b>XII bob. Siydik ayirish organlari.</b> . . . .	<b>299</b>
Buyraklar . . . . .	300
Siydik chiqaruv yo'llari . . . . .	309
<b>XIII bob. Ko'payish organlari sistemasi.</b> . . . .	<b>313</b>
<b>Erkak hayvonlarning ko'payish organlari sistemasi.</b> . . . .	<b>316</b>
Urug'don va urug'don ortig'i . . . . .	316
Urug' chiqaruv yo'li . . . . .	320
Qo'shimcha jinsiy bezlar . . . . .	321
Jinsiy a'zo . . . . .	321
<b>Urg'ochi hayvonlarning ko'payish organlari sistemasi.</b> . . . .	<b>323</b>
Qushlar tuxumdoni . . . . .	327
Tuxum yo'li . . . . .	327
Bachadon . . . . .	328
Qin . . . . .	330
Platsenta . . . . .	330
Jinsiy siklning turli davrlarida urg'ochi hayvonlar jinsiy sistemasida yuz beradigan gistologik o'zgarishlar . . . . .	332
Foydalanilgan adabiyotlar . . . . .	335

**N.SH.SHODIYEV, N.B.DILMURODOV**

**SITOLOGIYA, GISTOLOGIYA  
VA EMBRIOLOGIYA**

Qog'oz bichimi 60x84 1/16. Shartli bosma tabog'i 21,4  
Buyurtma № 01/1. 200 nusxa.

«F.Nasimov» XK uskunalarida chop etildi  
Samarqand sh. Muazzamxon ko'chasi, 34