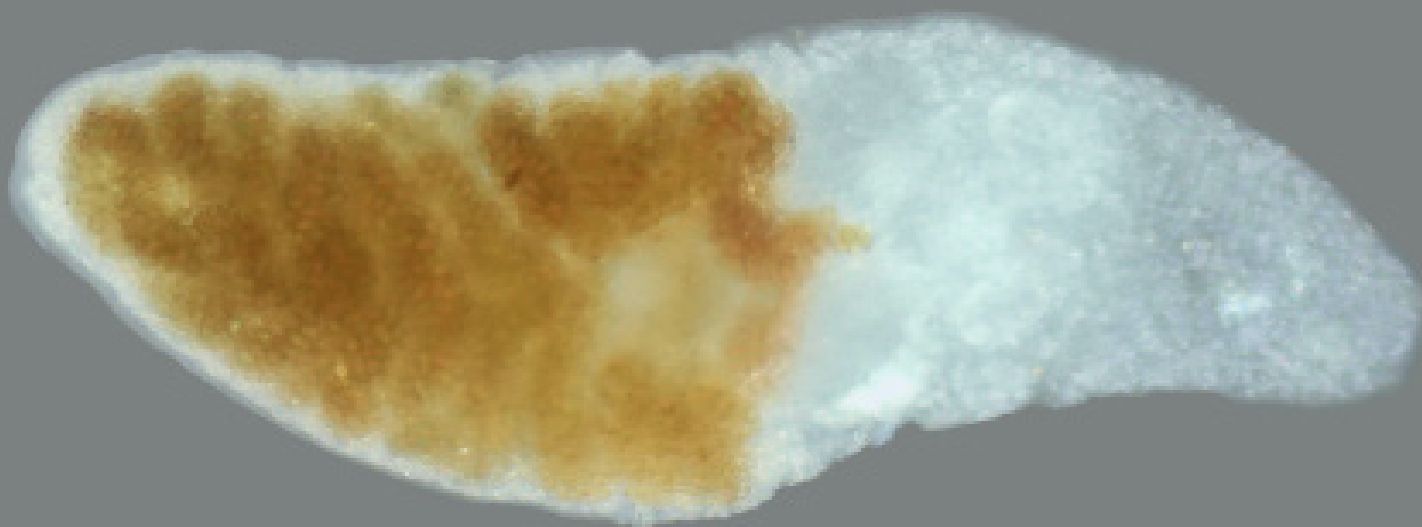


Ветеринарная патология

Паразитология / Патология животных, морфология, физиология, фармакология и токсикология /
Санитария, гигиена, экология, ветеринарно-санитарная экспертиза и биобезопасность /
Частная зоотехния, кормление, технологии приготовления кормов и производства продукции
животноводства / Инфекционные болезни и иммунология животных /
Разведение, селекция, генетика и биотехнология животных



Трематода (Trematoda: Digenea) из тонкой кишки рыжей вечерницы (*Nyctalus noctula*).

Фото выполнено с использованием стереомикроскопа Zeiss StereoDiscovery V.20.

Масштабная линейка 0.1 мм.

Автор: Евсюков А.П. БиоВетМед ДГТУ,

кафедра «Биология и общая патология», 2024 г.





Ветеринарная патология

Рецензируемый научно-практический журнал (издается с 2002 года)

eISSN 2949-4826
DOI: 10.23947/2949-4826

Том 23, № 1, 2024

Создан в целях информирования читательской аудитории о новейших достижениях и перспективах в области ветеринарии. Издание является форумом для сотрудничества российских и иностранных ученых, способствует сближению российского и мирового научно-информационного пространства.

Журнал награжден медалью отделения ветеринарной медицины РАСХН «За достижения в области ветеринарной науки».

Журнал включен в перечень рецензируемых научных изданий, в котором должны быть опубликованы основные научные результаты диссертаций на соискание ученой степени кандидата наук, на соискание ученой степени доктора наук (Перечень ВАК) по следующим научным специальностям:

- 1.5.17 – Паразитология (биологические науки, ветеринарные науки)
- 4.2.1 – Патология животных, морфология, физиология, фармакология и токсикология (биологические науки, ветеринарные науки)
- 4.2.2 – Санитария, гигиена, экология, ветеринарно-санитарная экспертиза и биобезопасность (биологические науки, ветеринарные науки)
- 4.2.3 – Инфекционные болезни и иммунология животных (ветеринарные науки, биологические науки)
- 4.2.4 – Частная зоотехния, кормление, технологии приготовления кормов и производства продукции животноводства (биологические науки, сельскохозяйственные науки)
- 4.2.5 – Разведение, селекция, генетика и биотехнология животных (биологические науки, сельскохозяйственные науки)

*Индексация
и архивация:*

РИНЦ, CyberLeninka, CrossRef, Internet Archive

*Наименование органа,
зарегистрировавшего
издание*

Выписка из реестра зарегистрированных средств массовой информации ЭЛ № ФС 77 – 85552 от 27.06.2023 г., выдано Федеральной службой по надзору в сфере связи, информационных технологий и массовых коммуникаций

*Учредитель
и издатель*

Федеральное государственное бюджетное образовательное учреждение высшего образования «Донской государственный технический университет» (ДГТУ)

Периодичность

4 выпуска в год

*Адрес учредителя
и издателя*

344003, Российская Федерация, г. Ростов-на-Дону, пл. Гагарина, 1

E-mail

vetpat@donstu.ru

Телефон

+7 (863) 273-85-08

Сайт

<https://www.vetpat.ru/>

Дата выхода в свет

30.03.2024





Russian Journal of Veterinary Pathology

Peer-reviewed scientific and practical journal (published since 2002)

eISSN 2949-4826

DOI: 10.23947/2949-4826

Vol. 23, no. 1, 2024

The journal is aimed at informing the readership about the latest achievements and prospects in the field of veterinary medicine. The publication is a forum for cooperation between Russian and foreign scientists, it contributes to the convergence of the Russian and world scientific and information space.

The journal is awarded the medal “For Achievements in the Field of Veterinary Science” by the Veterinary Medicine Department of the Russian Academy of Agricultural Sciences

The journal is included in the List of the leading peer-reviewed scientific publications (Higher Attestation Commission under the Ministry of Science and Higher Education of the Russian Federation), where the main scientific results of dissertations for the degrees of Doctor and Candidate of Science in the following scientific specialties should be published.

- Parasitology (Biological Sciences, Veterinary Sciences)
- Animal Pathology, Morphology, Physiology, Pharmacology and Toxicology (Biological Sciences, Veterinary Sciences)
- Sanitation, Hygiene, Ecology, Veterinary and Sanitary Expertise and Biosafety (Biological Sciences, Veterinary Sciences)
- Infectious Diseases and Animal Immunology (Veterinary Sciences, Biological Sciences)
- Zootechnics, Feeding, Technologies of Feed Preparation and Livestock Products Production (Biological Sciences, Agricultural Sciences)
- Breeding, Selection, Genetics and Animal Biotechnology (Biological Sciences, Agricultural Sciences)

*Indexing
and Archiving*

RISC, CyberLeninka, CrossRef, Internet Archive

*Name of the Body
that Registered
the Publication*

Extract from the Register of Registered Mass Media ЭЛ № ФС 77 – 85552 dated June 27, 2023, issued by the Federal Service for Supervision of Communications, Information Technology and Mass Media

*Founder
and Publisher*

Federal State Budgetary Educational Institution of Higher Education Don State Technical University (DSTU)

Periodicity

4 issues per year

*Address of the Founder
and Publisher*

1, Gagarin Sq., Rostov-on-Don, 344003, Russian Federation

E-mail

vetpat@donstu.ru

Telephone

+7 (863) 273-85-08

Website

<https://www.vetpat.ru/>

Date of Publication

30.03.2024



Редакционная коллегия

Главный редактор, Ермаков Алексей Михайлович, доктор биологических наук, профессор, Донской государственной технической университет (Ростов-на-Дону, Российская Федерация);

заместитель главного редактора, Аксенова Полина Владимировна, доктор биологических наук, профессор, Донской государственной технической университет (Ростов-на-Дону, Российская Федерация);

выпускающий редактор, Калошкина Инна Муратовна, кандидат ветеринарных наук, начальник отдела противопаразитарных, ветеринарно-санитарных мероприятий ГКУ КСББЖ «Краснодарская» (Краснодар, Российская Федерация);

ответственный секретарь, Ламтева Алина Владимировна, Донской государственной технической университет (Ростов-на-Дону, Российская Федерация);

Бондарь Игорь Вячеславович, доктор биологических наук, Заведующий лабораторией физиологии сенсорных систем, Институт высшей нервной деятельности и нейрофизиологии РАН (Москва, Российская Федерация);

Брюяс Ж.-Ф., DVM, Ph.D, лауреат Университета Поля Сабатье, дипломант Европейского колледжа репродукции животных (ECAR), президент Французской ассоциации по изучению репродукции животных, член экзаменационной комиссии Европейского колледжа репродукции животных (ECAR), профессор териогенологии Национального колледжа ветеринарной медицины, пищевых наук и инженерии (Франция);

Дерезина Татьяна Николаевна, доктор биологических наук, профессор, Донской государственной технической университет (Ростов-на-Дону, Российская Федерация);

Дилекова Ольга Владимировна, доктор биологических наук, доцент, Ставропольский государственный аграрный университет (Ставрополь, Российская Федерация);

Карташов Сергей Николаевич, доктор биологических наук, Донской государственной технической университет (Ростов-на-Дону, Российская Федерация);

Квочко Андрей Николаевич, доктор биологических наук, профессор, Ставропольский государственный аграрный университет (Ставрополь, Российская Федерация);

Коняев Сергей Владимирович, кандидат биологических наук, главный врач ветеринарной клиники «АС Вет» (Новосибирск, Российская Федерация);

Макаров Владимир Владимирович, доктор биологических наук, профессор, РУДН (Москва, Российская Федерация);

Недосеков Виталий Владимирович, доктор ветеринарных наук, профессор, Институт ветеринарной медицины Национального аграрного университета (Киев, Украина);

Паршин Павел Андреевич, доктор ветеринарных наук, профессор, Всероссийский научно-исследовательский ветеринарный институт патологии, фармакологии и терапии (Воронеж, Российская Федерация);

Фернандо Саймон Мартин, профессор Университета Саламанки (Испания);

Чикиндас Михаил Леонидович, кандидат биологических наук, доцент, Рутгерский государственный университет штата Нью-Джерси (Нью-Брансуик, США).

Editorial Board

Editor-in-Chief, Alexey M. Ermakov, Dr.Sci. (Biology), Professor, Don State Technical University (Rostov-on-Don, Russian Federation);

Deputy Chief Editor, Polina V. Aksenova, Dr.Sci. (Biology), Professor, Don State Technical University (Rostov-on-Don, Russian Federation);

Executive Editor, Inna M. Kaloshkina, Cand.Sci. (Veterinary Medicine), Head of the Antiparasitic, Veterinary and Sanitary Activities Department, State-Funded Institution of the Krasnodar Region “Krasnodar Regional Station for Combating Animal Diseases” (Krasnodar, Russian Federation);

Executive Secretary, Alina V. Lamteva, Don State Technical University (Rostov-on-Don, Russian Federation);

Igor V. Bondar, Dr.Sci. (Biology), Head of the Physiology of Sensory Systems Laboratory, Institute of Higher Nervous Activity and Neurophysiology of the Russian Academy of Sciences (Moscow, Russian Federation);

Jean-François Bruyas, D.V.M., Ph.D., Laureate of the Paul Sabatier University, Diplomate of the European College of Animal Reproduction (ECAR), President of the French Association for the Study of Animal Reproduction, Member of the Exam Committee of the European College of Animal Reproduction (ECAR), Professor of theriogenology, National College of Veterinary Medicine, Food Science and Engineering (France);

Tatyana N. Derezina, Dr.Sci. (Biology), Professor of the Department “Biology and General Pathology”, Don State Technical University (Rostov-on-Don, Russian Federation);

Olga V. Dilekova, Dr.Sci. (Biology), Associate Professor, Stavropol State Agrarian University (Stavropol, Russian Federation);

Sergey N. Kartashov, Dr.Sci. (Biology), Professor of the Department “Biology and General Pathology”, Don State Technical University (Rostov-on-Don, Russian Federation);

Andrey N. Kvochko, Dr.Sci. (Biology), Professor, Stavropol State Agrarian University (Stavropol, Russian Federation);

Sergey V. Konyaev, Cand.Sci. (Biology), Chief Medical Officer of the Veterinary Clinic “AS Vet” (Novosibirsk, Russian Federation);

Vladimir V. Makarov, Dr.Sci. (Biology), Professor, Honoured Scholar of the Russian Federation, Professor of RUDN University (Moscow, Russian Federation);

Vitalii V. Nedosekov, Dr.Sci. (Veterinary Medicine), Professor of the Institute of Veterinary Medicine, National Agrarian University (Kiev, Ukraine);

Pavel A. Parshin, Dr.Sci. (Veterinary Medicine), Professor of the All-Russian Veterinary Research Institute of Pathology, Pharmacology and Therapy (Voronezh, Russian Federation);

Fernando Simón Martín, Professor, University of Salamanca (Spain);

Michael L. Chikindas, Cand.Sci. (Biology), Associate Professor of Food Science Department, Rutgers University, the State University of New Jersey (New Brunswick, US).

СОДЕРЖАНИЕ

ПАРАЗИТОЛОГИЯ

Евсюков А.П., Цыганкова М.Г.

Гельминтофауна летучих мышей Ростовской области: обзор. 2. Trematoda 7

ПАТОЛОГИЯ ЖИВОТНЫХ, МОРФОЛОГИЯ, ФИЗИОЛОГИЯ, ФАРМАКОЛОГИЯ И ТОКСИКОЛОГИЯ

Коробчук М.В., Карклин А.И., Романова О.В. Нечаев А.Ю.

Комплексный подход к лечению хронического ламинита у пони. Описание клинического случая 21

Безвисельная Е.А., Турицына Е.Г.

Клинико-морфологическая характеристика мастоцитомы у декоративных крыс 31

Атаманчук Е.Б., Шебеко С.К., Ермаков А.М.

Сравнение эффективности различных анестезиологических протоколов при проведении кесарева сечения у собак 41

ИНФЕКЦИОННЫЕ БОЛЕЗНИ И ИММУНОЛОГИЯ ЖИВОТНЫХ

Авдусевская Н.Н., Семина Л.К., Иванов Е.В.

Разработка эффективной схемы профилактики мастита коров 51

CONTENTS

PARASITOLOGY

Evsyukov AP, Tsygankova MG.

Helminth Fauna of Bats of the Rostov Region: Review. 2. Trematoda

7

ANIMAL PATHOLOGY, MORPHOLOGY, PHYSIOLOGY, PHARMACOLOGY AND TOXICOLOGY

Korobchuk MV, Karklin AI, Romanova OV, Nechaev AYu.

Comprehensive Approach to Treatment of Chronic Laminitis in Ponies: A Clinical Case Report

21

Bezviselnaya EA, Turitsyna EG.

Clinical and Morphological Characteristics of Mastocytoma in Pet Rats

31

Atamanchuk EB, Shebeko SK, Ermakov AM.

Comparing the Efficacy of Various Anaesthesia Protocols for Caesarean Section in Dogs

41

INFECTIOUS DISEASES AND ANIMAL IMMUNOLOGY

Avduevskaya NN, Semina LK, Ivanov EV.

Development of the Efficient Scheme of Cow Mastitis Prophylaxis

51

ПАЗАРИТОЛОГИЯ PARASITOLOGY



Научная статья

УДК 576.895.122:595.122.2:599.4

<https://doi.org/10.23947/2949-4826-2024-23-1-7-20>

Гельминтофауна летучих мышей Ростовской области: обзор. 2. Trematoda

А.П. Евсюков  , М.Г. Цыганкова 

EDN: CRSHFN

Донской государственный технический университет, г. Ростов-на-Дону, Российская Федерация

✉ aevsukov@mail.ru

Аннотация

Введение. Класс Trematoda включает два подкласса — Aspidogastrea и Digenea. Представители первого не паразитируют у рукокрылых. Для дигенетических сосальщиков (Digenea) окончательными хозяевами являются позвоночные, в том числе летучие мыши, у которых паразитирует половое поколение (мариты). Промежуточными хозяевами выступают брюхоногие или двустворчатые моллюски. Дополнительные хозяева трематод рукокрылых — личинки и имаго летающих насекомых. Поскольку в большинстве случаев развитие партенит и церкарий трематод связано с водной средой, дополнительными хозяевами являются группы насекомых, личинки которых обитают в воде.

Ранее был составлен список видов летучих мышей, обитающих в Ростовской области. В настоящей статье авторы рассматривают фауну трематод, паразитирующих в рукокрылых исследуемого региона. Целью данного обзора является анализ современного состояния изученности видового состава гельминтов, паразитирующих у рукокрылых, обитающих на территории Ростовской области.

Материалы и методы. Материалы исследований получены в библиотеках и на общедоступных ресурсах: PubMed (pubmed.ncbi.nlm.nih.gov), «Киберленинка» (cyberleninka.ru), Google Scholar (scholar.google.com), BHL (www.biodiversitylibrary.org), JSTOR (www.jstor.org). Некоторые данные предоставили коллеги.

Результаты исследования. У обитающих в Ростовской области 15 видов летучих мышей могут паразитировать 42 вида трематод, относящихся к 10 родам, 5 семействам и 1 отряду. Большим количеством видов представлено семейство Lecithodendriidae (24 вида) и род *Paralecithodendrium* (9 видов). Из перечисленных трематод 33 вида зарегистрировались на территории России.

Обсуждение и заключение. Результаты проведенного систематического обзора показали, что наибольшее количество видов трематод паразитирует у двух видов рукокрылых, встречающихся в Ростовской области: рыжей вечерницы (27 видов) и позднего кожана (24 вида). Наименьшее количество видов (по 4) — у гигантской вечерницы и нетопыря-пигмея.

Два вида (*Plagiorchis elegans* и *Plagiorchis vespertilionis*) обнаруживались в том числе у домашних кошек и собак, а для второго вида зарегистрирован случай паразитирования у человека. Наличие летучих мышей в городской среде обеспечивает прохождение полного жизненного цикла этих трематод. Существует вероятность заражения домашних животных и людей при случайном заглатывании инвазированных насекомых.

Ключевые слова: трематоды рукокрылых, развитие партенит и церкарий, паразиты рукокрылых, дигенетические сосальщики, летучие мыши Ростовской области

Благодарности. Авторы выражают искреннюю благодарность О.А. Логиновой (Институт проблем экологии и эволюции РАН, Москва) и S.L. Gardner (University of Nebraska, Lincoln, USA) за предоставленные литературные источники. Также авторы крайне признательны анонимному рецензенту за исправления и предложения, которые помогли значительно улучшить статью.

Для цитирования. Евсюков А.П., Цыганкова М.Г. Гельминтофауна летучих мышей Ростовской области: обзор. 2. Trematoda. *Ветеринарная патология*. 2024;23(1):7–20. <https://doi.org/10.23947/2949-4826-2024-23-1-7-20>

Helminth Fauna of Bats of the Rostov Region: Review. 2. TrematodaAleksandr P. Evsyukov , Mariya G. Tsygankova 

Don State Technical University, Rostov-on-Don, Russian Federation

✉ aevsukov@mail.ru**Abstract.**

Introduction. The class of Trematoda includes two subclasses — Aspidogastrea and Digenea. Representatives of the former do not parasitize in bats. The definitive hosts for digenetic trematodes (Digenea) are vertebrates, including bats, in which the sexual generation (maritae) parasitizes. Gastropods or bivalves are the intermediate hosts. Supplementary hosts for the trematodes of bats are larvae and imago of flying insects. Since in most cases the development of parthenites and cercariae of trematodes is related to water environment, the supplementary hosts are the groups of insects whose larvae live in the water. The list of bat species living in the Rostov region has been compiled in the previous research. In the present article the authors investigate the trematode fauna parasitizing in bats of the region under study. The aim of this review is to analyse the current state of knowledge on the species composition of the helminth parasitizing in chiropterans of the Rostov region.

Materials and Methods. The research materials have been obtained from the libraries and open access resources: PubMed (pubmed.ncbi.nlm.nih.gov), CyberLeninka (cyberleninka.ru), Google Scholar (scholar.google.com), BHL (www.biodiversitylibrary.org), JSTOR (www.jstor.org). Some data has been provided by the colleagues.

Results. 42 trematode species from 10 genera, 5 families and 1 order can parasitize in 15 bat species living in the Rostov region. The Lecithodendriidae family (24 species) and the genus *Paralecithodendrium* (9 species) are represented by a large number of species. Of the listed trematodes, 33 species used to be recorded on the territory of Russia.

Discussion and Conclusion. The results of the conducted systematic review have revealed that the largest number of trematode species parasitizes in two bat species living in the Rostov region: the common noctule (27 species) and the serotine bat (24 species). The smallest number of species (4 per each) is found in the giant noctule and the soprano pipistrelle bat. Two species (*Plagiorchis elegans* and *Plagiorchis vespertilionis*) have been found in the companion cats and dogs includingly, whereas a case of the latter parasitizing in humans has also been recorded. The presence of bats in the urban environment enables the full life cycle of these trematodes. There exists possibility of the companion animals and people to get infected through incidental ingestion of the infested insects.

Keywords: trematodes of bats, development of parthenites and cercariae, bat parasites, digenetic trematodes, bats of the Rostov region

Acknowledgements. The authors express their sincere gratitude to O.A. Loginova (Institute of Ecology and Evolution of the Russian Academy of Sciences, Moscow) and S.L. Gardner (University of Nebraska, Lincoln, USA) for the literature sources provided. The authors are also extremely grateful to the anonymous reviewer for corrections and suggestions that have significantly helped to improve the article.

For citation. Evsyukov AP, Tsygankova MG. Helminth Fauna of Bats of the Rostov Region: Review. 2. Trematoda. *Russian Journal of Veterinary Pathology*. 2024;23(1):7–20. <https://doi.org/10.23947/2949-4826-2024-23-1-7-20>

Введение. Ранее был составлен список видов летучих мышей, обитающих в Ростовской области (РО), и проанализированы литературные данные по фауне нематод, которые могут у них паразитировать [1]. В настоящей статье авторы рассматривают фауну трематод, паразитирующих у рукокрылых исследуемого региона.

Класс Trematoda включает два подкласса — Aspidogastrea и Digenea [2]. Представители первого не паразитируют у млекопитающих и, в частности, у рукокрылых.

Дигенетические сосальщики обладают сложными жизненными циклами с чередованием поколений и сменой хозяев. Окончательными хозяевами являются позвоночные, у которых паразитирует половое (чаще гермафродитное) поколение — мариты. Промежуточные хозяева — брюхоногие (Gastropoda) или двустворчатые моллюски (Bivalvia). В них развиваются партеногенетические поколения (партениты) — спороцисты и реди. В случае таких диксенных жизненных циклов заражение окончательных хозяев происходит при заглатывании церкарий, их активном проникновении в водной среде или поедании

промежуточных хозяев [3]. Поскольку рукокрылые не питаются моллюсками и не связаны с водной средой, мы предполагаем, что паразитирующие у них трематоды обладают триксенными жизненными циклами. В таких циклах присутствуют дополнительные (вторые промежуточные) хозяева, которыми в случае паразитов летучих мышей являются личинки и имаго летающих насекомых. Поскольку в большинстве случаев развитие партенит и церкарий трематод связано с водной средой, дополнительными хозяевами являются группы насекомых, личинки которых обитают в воде. При этом, вероятно, метацеркарии начинают свое развитие в личинках, а у имаго достигают инвазионной зрелости. У ряда трематод встречаются и тетраксенные жизненные циклы, но у трематод отряда Plagiorchiida, паразитирующих у рукокрылых, такие циклы не выявлены.

Целью серии статей является изучение видового состава гельминтов, паразитирующих у рукокрылых на территории РО. Во втором сообщении приведены данные по трематодам. Для реализации цели были поставлены следующие задачи:

– провести системный анализ опубликованных данных по видовому составу трематод рукокрылых, обитающих в РО;

– выявить виды трематод, которые помимо летучих мышей могут паразитировать у домашних животных.

Материалы и методы. Материалы исследований получены в библиотеках и на таких общедоступных ресурсах, как PubMed (pubmed.ncbi.nlm.nih.gov), «Киберленинка» (cyberleninka.ru), Google Scholar (scholar.google.com), BHL (www.biodiversitylibrary.org), JSTOR (www.jstor.org). Некоторые данные предоставили коллеги. Статьи искали по латинским названиям трематод, а также по фамилиям авторов описаний или ревизий. В качестве основы для исследования взяли список видов летучих мышей Ростовской области (РО) [1]. Далее авторы определяли, какие виды трематод паразитируют у рукокрылых РО.

Систематика нематод приведена по V.V. Tkach [4] и GBIF [5].

Результаты исследования. На основании литературных сведений о паразитофауне рукокрылых составлен список трематод рукокрылых, отмеченных в Ростовской области:

Тип Platyhelminthes Minot, 1876

Класс Trematoda Rudolphi, 1808

Подкласс Digenea Carus, 1863

Отряд Plagiorchiida La Rue, 1957

Надсемейство Microphalloidea Ward, 1901

Семейство Gyraeascidae Mace, 1935

Род *Gyraeascus* Mace, 1935

Gyraeascus amphoraeformis (Mödlinger, 1930)

Специфический паразит летучих мышей. Жизненный цикл не изучен [6, 7].

Географическое распространение: Европа. На территории России обнаружен в Воронежской области и Мордовии [6, 8–14].

Виды летучих мышей-хозяев РО: *Eptesicus serotinus*, *Myotis dasycneme*, *M. daubentonii*, *M. mystacinus*, *Nyctalus noctula*, *Pipistrellus pipistrellus* [6–12, 14–16].

Локализация в организме летучей мыши: тонкий кишечник [7, 10].

Семейство Lecithodendriidae Lühe, 1901

Род *Acanthatrium* Faust, 1919

Acanthatrium chosenicum (Ogata, 1941)

Специфический паразит рукокрылых, отмечен только у северного кожанка. Жизненный цикл не изучен.

Географическое распространение: Южная Корея [17].

Виды летучих мышей-хозяев РО: *Eptesicus nilssonii* [15].

Локализация в организме летучей мыши: тонкий кишечник [17].

Acanthatrium sogandaresi (Coil et Kuntz, 1958)

Специфический паразит рукокрылых, отмечен только у бурого ушана. Жизненный цикл не изучен.

Географическое распространение: Турция [18].

Виды летучих мышей-хозяев РО: *Plecotus auritus* [15, 18].

Локализация в организме летучей мыши: тонкий кишечник [18].

Acanthatrium tatrense (Zdzitowiecki, 1967)

Специфический паразит рукокрылых. Жизненный цикл не изучен.

Географическое распространение: Польша, Ленинградская и Воронежская области [19, 20].

Виды летучих мышей-хозяев РО: *Myotis mystacinus*, *Plecotus auritus* [15, 19, 20].

Локализация в организме летучей мыши: тощая и подвздошная кишка [19].

Род *Lecithodendrium* Looss, 1896

Lecithodendrium granulosum Looss, 1907

Дефинитивные хозяева — летучие мыши и лесная соня (*Dryomys nitedula*) [6]. Жизненный цикл не изучен.

Географическое распространение: Европа, Северная Африка (Египет), Аравийский полуостров (Йемен). Встречается на Украине, в Белоруссии и Молдавии. В России не зарегистрирован [6, 11, 21–24].

Виды летучих мышей-хозяев РО: *Eptesicus nilssonii*, *E. serotinus*, *Myotis dasycneme*, *Nyctalus leisleri*, *N. noctula*, *Pipistrellus kuhlii*, *P. pipistrellus* [11, 15, 21, 23–26].

Локализация в организме летучей мыши: тонкий кишечник [11].

Lecithodendrium hovorkai Mituch, 1959

Синоним *L. granulosum* [22, 26] или *L. linstowi* [8].

Виды летучих мышей-хозяев РО: *Eptesicus nilssonii*, *E. serotinus*, *Myotis mystacinus* [15].

Lecithodendrium linstowi Dollfus, 1931

Неспецифический паразит летучих мышей. Описаны случаи паразитирования у летучих мышей, мыши-малютки (*Micromys minutus*), узорчатого полоза (*Elaphe diene*). Промежуточными хозяевами являются улитки-прудовики *Radix* spp. Дополнительные хозяева паразита — хирономиды *Chironomus plumosus* и, вероятно, поденки (Ephemeroptera) и веснянки (Plecoptera) [6, 11, 21, 27, 28, 29].

Географическое распространение: Палеарктика. В России отмечен в Нижнем Поволжье, Ленинградской, Читинской, Самарской областях, Мордовии [6 – 9, 11, 12, 14, 21, 24, 25, 27, 28, 30–35].

Виды летучих мышей-хозяев РО: *Eptesicus nilssonii*, *E. serotinus*, *Myotis aurascens*, *M. daubentonii*, *M. mystacinus*, *Nyctalus leisleri*, *N. noctula*, *Pipistrellus kuhlii*, *P. nathusii*, *P. pipistrellus*, *Plecotus auritus*, *Vespertilio murinus* [6, 7, 9, 11, 12, 14–16, 21, 24, 25, 27, 28, 31–43].

Локализация в организме летучей мыши: тонкий кишечник [7, 28, 30–34, 36].

Lecithodendrium macrostomum (Ozaki, 1929)

Специфический паразит рукокрылых. Жизненный цикл не изучен [6].

Географическое распространение: Румыния, Индия, Япония, Украина, Молдавия [6, 11, 21]. В России не отмечался.

Виды летучих мышей-хозяев РО: *Nyctalus noctula* [6, 11, 15, 25].

Локализация в организме летучей мыши: кишечник [6].

Lecithodendrium mystacini Zdzitowiecki, 1969

Синоним *L. linstowi* [26].

Виды летучих мышей-хозяев РО: *Myotis mystacinus* [15].

Lecithodendrium rysavyi Dubois, 1960

По мнению J. Hurková [22], синоним *L. linstowi*, од-

нако в более поздних работах упоминается как самостоятельный вид.

Специфический паразит рукокрылых. Жизненный цикл не изучен [6, 7, 11, 31].

Географическое распространение: Европа. В России отмечался в Самарской области [6, 7, 14, 22, 31, 33].

Виды летучих мышей-хозяев РО: *Eptesicus nilssonii*, *E. serotinus*, *Nyctalus leisleri*, *N. noctula*, *Pipistrellus nathusii*, *P. pipistrellus*, *P. pygmaeus*, *Vespertilio murinus* [6, 7, 11, 14, 31, 33].

Локализация в организме летучей мыши: тонкий кишечник [7, 11, 31, 33].

Lecithodendrium skryabini Matsaberidze, 1963

Специфический паразит рукокрылых. Жизненный цикл не изучен [7, 28, 30, 31, 34].

Географическое распространение: Европа. В России регистрировался в Самарской области и Мордовии [7, 14, 28, 30, 31, 33, 34].

Виды летучих мышей-хозяев РО: *Nyctalus leisleri*, *N. noctula*, *Pipistrellus nathusii*, *P. pygmaeus*, *Vespertilio murinus* [7, 14, 28, 30, 31, 33].

Локализация в организме летучей мыши: тонкий кишечник [7, 28, 30, 31, 33, 34].

Lecithodendrium spathulatum (Ozaki, 1929)

Синоним *L. macrostomum* [26].

Виды летучих мышей-хозяев РО: *Eptesicus nilssonii*, *E. serotinus*, *Nyctalus noctula*, *Pipistrellus pipistrellus* [15, 39].

Lecithodendrium urna Looss, 1907

Специфический паразит, отмечен только у нетопыря Куля. Жизненный цикл не изучен.

Географическое распространение: Египет [21].

Виды летучих мышей-хозяев РО: *Pipistrellus kuhlii* [21].

Локализация в организме летучей мыши: кишечник [21].

Род *Ophiosacculus* Masy, 1935

Ophiosacculus eptesicus (Matsaberidze and Khotenovskii 1966)

Синоним *O. mehelyi* [26].

Виды летучих мышей-хозяев РО: *Eptesicus serotinus* [15].

Ophiosacculus mehelyi (Mödlinger, 1930)

Специфический паразит. Жизненный цикл не изучен [6].

Географическое распространение: Европа. Отмечался на Украине, в Молдавии и Грузии [6, 9, 11, 21–23, 33]. В России не регистрировался.

Виды летучих мышей-хозяев РО: *Eptesicus serotinus*, *Nyctalus leisleri*, *N. noctula*, *Pipistrellus pipistrellus* [6, 9, 11, 15, 21, 33, 38, 41].

Локализация в организме летучей мыши: тонкий кишечник [6, 33].

Ophiosacculus trigonostoma (Modlinger, 1930)

Синоним *O. mehelyi* [26].

Виды летучих мышей-хозяев РО: *Eptesicus serotinus* [9].

Род *Paralecithodendrium* Travassos, 1921

Paralecithodendrium nyctali (Gvosdev, 1954)

Специфический паразит летучих мышей. Жизненный цикл не изучен.

Географическое распространение: Казахстан [44]. В России не отмечался.

Виды летучих мышей-хозяев РО: *Eptesicus serotinus*, *Nyctalus noctula* [15, 44].

Локализация в организме летучей мыши: желчный пузырь [44].

Род *Prosthodendrium* Dollfus, 1931

Prosthodendrium aelleni Dubois, 1956

Специфический паразит летучих мышей. Жизненный цикл не изучен [6].

Географическое распространение: Европа. Был зарегистрирован на Украине [6, 9, 11, 22, 45]. В России не отмечался.

Виды летучих мышей-хозяев РО: *Eptesicus nilssonii*, *E. serotinus*, *Nyctalus leisleri* [11, 15, 45].

Локализация в организме летучей мыши: кишечник [6].

Prosthodendrium ascidia (van Beneden, 1873)

Специфический паразит рукокрылых. Дополнительные хозяева паразита — личинки хирономид *Chironomus plumosus* [6, 7, 34].

Географическое распространение: Европа, азиатская часть Турции, Индия и Корея. В России регистрировался в Крыму, Мордовии и Самарской области [6, 7, 9, 14, 17, 21, 23, 27, 31–35, 43, 46].

Виды летучих мышей-хозяев РО: *Eptesicus nilssonii*, *E. serotinus*, *Myotis aurascens*, *M. dasycneme*, *M. mystacinus*, *Nyctalus noctula*, *Pipistrellus kuhlii*, *P. nathusii*, *Plecotus auritus* (6–9, 11, 14, 15, 23, 27, 31–35, 37, 41, 43, 46).

Локализация в организме летучей мыши: тонкий кишечник [7, 31–34, 46].

Prosthodendrium carolinum Hurkova, 1959

Синоним *P. longiforme* [26].

Виды летучих мышей-хозяев РО: *Eptesicus serotinus*, *Myotis daubentonii*, *M. mystacinus* [15, 23, 46].

Prosthodendrium chilostomum (Mehlis, 1831)

Вероятно, специфичный паразит летучих мышей. Случайные находки зарегистрированы у ящериц (Lacertidae) [6, 11, 47]. Промежуточными хозяевами являются пресноводные брюхоногие моллюски *Limnaea stagnalis*, *L. pereger*, *Planorbis corneus*, *P. carinatus*, *Viviparus viviparus*, *Bithynia tentaculata* и *Physa fontinalis*. Дополнительные хозяева — личинки ручейников *Phryganea grandis*, *Phryganea* sp. и стрекоз (Odonata) [6, 7, 11, 28, 30, 31, 34, 48].

Географическое распространение: Голарктика и часть Палеотропической области (Индия, Вьетнам, Бирма). В России обнаружен на территории Мордовии, Татарстана, Херсонской, Самарской, Ленинградской и Читинской областей [6–9, 11, 14, 17, 21, 22, 25, 27, 28, 31, 33–35, 46].

Виды летучих мышей-хозяев РО: *Eptesicus nilssonii*, *E. serotinus*, *Myotis dasycneme*, *M. daubentonii*, *M. mystacinus*, *Nyctalus lasiopterus*, *N. leisleri*, *N. noctula*, *Pipistrellus kuhlii*, *P. nathusii*, *P. pipistrellus*, *Plecotus auritus*, *Vespertilio murinus* [6–9, 11, 14, 15, 21, 25, 28, 30, 31, 33–35, 37, 38, 40, 41, 43, 46].

Локализация в организме летучей мыши: тонкий кишечник [7, 28, 30, 31, 33, 34, 46].

Prosthodendrium cryptolecithum Zdzitowiecki, 1969

Синоним *P. longiforme* [26]. Позже другими авторами отмечался как самостоятельный вид.

Специфический паразит, обнаружен только у *Myotis brandtii* и *M. dasycneme*. Жизненный цикл не изучен.

Географическое распространение: Польша. В России зарегистрирован в Самарской области [14, 35, 49].

Виды летучих мышей-хозяев РО: *Myotis dasycneme* [14, 35, 49].

Локализация в организме летучей мыши: тощая и подвздошная кишки [49].

Prosthodendrium hurkovaae Dubois, 1960

Специфический паразит рукокрылых. Жизненный цикл не изучен [6, 7, 31, 34].

Географическое распространение: Палеарктика. В России отмечен в Самарской области [6–8, 11, 14, 17, 23, 24, 31, 34, 35, 45, 46].

Виды летучих мышей-хозяев РО: *Myotis dasycneme*, *M. daubentonii*, *Pipistrellus kuhlii*, *Plecotus auritus* [7, 8, 11, 12, 14, 15, 17, 23, 24, 31, 34, 35, 46].

Локализация в организме летучей мыши: тонкий кишечник [7, 31, 34, 46–51].

Prosthodendrium ilei Zdzitowiecki, 1969

Специфический паразит летучих мышей. Цикл развития неизвестен [7, 31, 34].

Географическое распространение: Европа. В России отмечен в Самарской и Астраханской областях [7, 11, 14, 31, 34, 50, 51].

Виды летучих мышей-хозяев РО: *Eptesicus nilssonii*, *E. serotinus*, *Myotis daubentonii*, *Nyctalus leisleri*, *N. noctula*, *Pipistrellus kuhlii*, *P. nathusii*, *P. pipistrellus*, *Vespertilio murinus* [7, 11, 14, 15, 31, 50].

Локализация в организме летучей мыши: тонкий кишечник [7, 11, 31].

Prosthodendrium longiforme (Bhalerao, 1926)

Широко распространенный специфичный паразит летучих мышей. Жизненный цикл не изучен [6, 34, 31].

Географическое распространение: Европа, Азия и Северная Африка. В России отмечен в Самарской области [6, 11, 12, 14, 23, 27, 31, 32, 34, 46].

Виды летучих мышей-хозяев РО: *Eptesicus nilssonii*, *E. serotinus*, *Myotis auraszens*, *M. dasycneme*, *M. daubentonii*, *M. mystacinus*, *Nyctalus noctula*, *Plecotus auritus* [6, 11, 12, 14, 15, 23, 31, 32, 34, 35, 38, 40, 46].

Локализация в организме летучей мыши: тонкий кишечник [31, 32, 34, 46].

Prosthodendrium magnum Rysavy, 1956

Синоним *P. longiforme* [5].

Виды летучих мышей-хозяев РО: *Eptesicus serotinus*, *Nyctalus noctula* [15].

Prosthodendrium parvouterus (Bhalero, 1926)

Специфический паразит рукокрылых. Жизненный цикл не изучен [6].

Географическое распространение: Европа, Азия и Северная Африка. Регистрировался на Украине, в Белоруссии и Грузии [6, 9, 11, 17, 33].

Виды летучих мышей-хозяев РО: *Eptesicus serotinus*, *Myotis mystacinus*, *Nyctalus noctula* [11, 15, 33].

Локализация в организме летучей мыши: тонкий кишечник [33].

Prosthodendrium raabei (Soltys, 1959)

Синоним *Paralecithodendrium chilostomum* [5].

Виды летучих мышей-хозяев РО: *Nyctalus noctula* [15].

Prosthodendrium skrjabini (Shaldybin, 1948)

Специфический паразит рукокрылых. Жизненный цикл не изучен [28, 34, 30, 31].

Географическое распространение: Европа. В России отмечался в Нижегородской, Самарской и Читинской областях, Мордовии [14, 21, 28, 30, 31, 34].

Виды летучих мышей-хозяев РО: *Eptesicus nilssonii*, *E. serotinus*, *Vespertilio murinus* [14, 21, 28, 30, 31, 33, 34].

Локализация в организме летучей мыши: тонкий кишечник [21, 28, 30, 31, 34].

Род *Rucnoporus* Looss, 1899

Rucnoporus acetabulatus Looss, 1899

Специфический паразит рукокрылых. Жизненный цикл не изучен [6].

Географическое распространение: Европа, Средняя Азия, Южная Азия (Индия) и Юго-Восточная Азия (Вьетнам). Зарегистрирован на Украине и в Казахстане. В России не отмечался [6, 11, 21].

Виды летучих мышей-хозяев РО: *Nyctalus noctula*, *Pipistrellus kuhlii* [6, 11, 21].

Локализация в организме летучей мыши: кишечник [6, 11, 21].

Rucnoporus heteroporus (Dujardin, 1845)

Специфический паразит рукокрылых. Жизненный цикл не изучен. [7, 30, 31].

Географическое распространение: Палеарктика и Вьетнам. В России зарегистрирован в Нижегородской и Самарской областях, в Нижнем Поволжье [6, 7, 9, 11, 12, 14, 21, 23, 24, 30, 31].

Виды летучих мышей-хозяев РО: *Eptesicus nilssonii*, *E. serotinus*, *Myotis daubentonii*, *Nyctalus leisleri*, *N. noctula*, *Pipistrellus kuhlii*, *P. pipistrellus*, *P. pygmaeus*, *Plecotus auritus*, *Vespertilio murinus* [6, 7, 9, 11, 12, 14–16, 21, 23, 24, 30, 31, 36, 42].

Локализация в организме летучей мыши: тонкий кишечник [7, 30, 36].

Rucnoporus kuraschvili Matzaberidse, 1976

Специфический паразит летучих мышей, зарегистрирован только у усатой ночницы [33]. Жизненный цикл не изучен.

Географическое распространение: Грузия [33].

Виды летучих мышей-хозяев РО: *Myotis mystacinus* [33].

Локализация в организме летучей мыши: тонкий кишечник [33].

Rucnoporus macrolaimus (von Linstow, 1894)

Специфический паразит рукокрылых. Жизненный цикл не изучен.

Географическое распространение: Европа. Отмечен в Херсонской области [5, 9, 24, 51].

Виды летучих мышей-хозяев РО: *Nyctalus noctula*, *Pipistrellus kuhlii*, *P. pipistrellus* [9, 51, 52].

Локализация в организме летучей мыши: данные не найдены.

Rucnoporus megacotyle (Ogata, 1939)

По мнению В.Г. Скворцова [26], синоним *P. heteroporus*. Однако позже другими авторами отмечался как *вид*.

Специфический паразит рукокрылых. Жизненный цикл не изучен [6, 34, 31].

Географическое распространение: Палеарктика. В России регистрировался в Самарской области [6, 11, 14, 31, 34, 45].

Виды летучих мышей-хозяев РО: *Eptesicus nilssonii*, *E. serotinus*, *Nyctalus noctula* [6, 9, 11, 14, 15, 31, 34, 45].

Локализация в организме летучей мыши: тонкий кишечник [31, 34].

Руснопорус skarbilovichii Shaldibin, 1948

Синоним *P. heteroporus* [26, 52].

Виды летучих мышей-хозяев РО: *Vespertilio murinus* [21].

Руснопорус treljudovi Shaldibin, 1948

Синоним *P. heteroporus* [26, 52].

Виды летучих мышей-хозяев РО: *Vespertilio murinus* [21].

Семейство Phanerosolidae Mehra, 1935

Род *Parabascus* Looss, 1907

Parabascus dogieli Vavzikovskaja, 1970

Авторами было найдено только описание этого вида, других сведений обнаружить не удалось. Отмечен у прудовой и водяной ночниц.

Географическое распространение: Ленинградская область [26].

Виды летучих мышей-хозяев РО: *Myotis dasycneme*, *M. daubentonii* [26].

Локализация в организме летучей мыши: кишечник [26].

Parabascus duboisi (Hurkova, 1961)

Специфический паразит летучих мышей. Жизненный цикл не изучен [6, 28, 30, 31, 34].

Географическое распространение: Палеарктика. В России отмечен в Мордовии, Самарской, Свердловской, Воронежской и Ленинградской областях, Красноярском и Приморском краях, Западной Сибири, на Урале и Алтае [6, 8, 9, 11–14, 23, 27, 28, 30, 31, 34, 35, 53, 54].

Виды летучих мышей-хозяев РО: *Eptesicus nilssonii*, *E. serotinus*, *Myotis dasycneme*, *M. daubentonii*, *M. mystacinus*, *Pipistrellus pipistrellus*, *Plecotus auritus*, *Vespertilio murinus* [6, 8, 11–16, 28, 30, 31, 34, 35, 37, 53, 54].

Локализация в организме летучей мыши: тонкий кишечник [15, 28, 34, 31, 43]. Один раз обнаружен в желчном пузыре [53].

Parabascus joannae (Zdzitowiecki, 1967)

По мнению В.Г. Скворцова [26], синоним *P. duboisi*, однако в более поздних работах упоминается как самостоятельный вид.

Жизненный цикл не известен [6, 28, 30].

Географическое распространение: Европа. На территории России зарегистрирован в Мордовии [6, 11, 28, 30, 45, 53–55].

Виды летучих мышей-хозяев РО: *Myotis daubentonii*, *Pipistrellus nathusii*, *Plecotus auritus* [6, 11, 15, 28, 30, 45, 53, 54].

Локализация в организме летучей мыши: тонкий кишечник [30, 28].

Parabascus oppositus (Zdzitowiecki, 1969)

Специфический паразит летучих мышей. Цикл развития не изучен [7].

Географическое распространение: Европа. На территории России зарегистрирован в Мордовии и Астраханской области [7, 13, 14, 55].

Виды летучих мышей-хозяев РО: *Eptesicus nilssonii*, *Myotis dasycneme*, *M. daubentonii*, *M. mystacinus*, *Nyctalus lasiopterus*, *N. leisleri*, *N. noctula*, *Pipistrellus kuhlii*, *P. nathusii* [7, 14, 43, 55].

Локализация в организме летучей мыши: тонкий кишечник [7].

Parabascus pseudolepidotus (Odening, 1968)

Синоним *P. duboisi* [26].

Виды летучих мышей-хозяев РО: *Myotis daubentonii*, *Pipistrellus pipistrellus*, *Plecotus auritus* [53].

Parabascus lepidotus Looss, 1907

Специфический паразит летучих мышей. Жизненный цикл не изучен [6, 7, 28, 30, 31, 34].

Географическое распространение: Палеарктика. В России отмечен в Самарской области, Мордовии, Среднем Поволжье, дельте Волги и Крыму [6, 7, 11, 13, 14, 21, 23, 25, 28, 30, 31, 34, 53–56].

Виды летучих мышей-хозяев РО: *Eptesicus nilssonii*, *E. serotinus*, *Myotis dasycneme*, *M. daubentonii*, *Nyctalus lasiopterus*, *N. leisleri*, *N. noctula*, *Pipistrellus kuhlii*, *P. nathusii*, *P. pipistrellus*, *Plecotus auritus*, *Vespertilio murinus* [6, 7, 11, 13, 14, 15, 21, 25, 28, 30, 31, 34, 53, 54].

Локализация в организме летучей мыши: тонкий кишечник [7, 11, 28, 30, 31, 34].

Parabascus magnitestis Khotenovsky, 1985

Специфический паразит летучих мышей. Жизненный цикл не изучен [31, 34].

Географическое распространение: Европа. В России регистрировался в Самарской и Воронежской областях [14, 31, 34, 54].

Виды летучих мышей-хозяев РО: *Eptesicus nilssonii*, *Nyctalus noctula* [14, 15, 31, 34, 54].

Локализация в организме летучей мыши: тонкий кишечник [31].

Parabascus minor Khotenovskii, 1985

Специфический паразит рукокрылых. Жизненный цикл не изучен [6].

Географическое распространение: Одесская область Украины. В России регистрировался в Ленинградской, Воронежской, Свердловской областях, Красноярском крае и на Алтае [6, 11, 54].

Виды летучих мышей-хозяев РО: *Myotis dasycneme*, *M. daubentonii*, *M. mystacinus*, *Plecotus auritus* [6, 11, 15, 54].

Локализация в организме летучей мыши: кишечник [6].

Parabascus semisquamosus (Braun, 1900)

Специфический паразит летучих мышей. Жизненный цикл не изучен [6, 7, 28, 30, 31, 34].

Географическое распространение: Европа. В России отмечался в Самарской, Воронежской и Астраханской областях, Мордовии, Крыму [6, 7, 11, 12–14, 21, 23, 28, 30, 31, 53, 54].

Виды летучих мышей-хозяев РО: *Eptesicus nilssonii*, *E. serotinus*, *Myotis daubentonii*, *M. mystacinus*, *Nyctalus lasiopterus*, *N. leisleri*, *N. noctula*, *Pipistrellus kuhlii*, *P. nathusii*, *P. pipistrellus*, *P. pygmaeus*, *Plecotus auritus*, *Vespertilio murinus* [6, 7, 9, 11–16, 21, 23, 25, 28, 30, 31, 42, 53, 54–60].

Локализация в организме летучей мыши: тонкий кишечник [7, 28, 30, 31, 53].

Надсемейство Plagiorchioidea Lühe, 1901

Семейство Mesotretidae Poche, 1926

Род *Mesotretes* Braun, 1900

Mesotretes peregrinus (Braun 1900)

Специфический паразит рукокрылых. Жизненный цикл не изучен.

Географическое распространение: Палеарктика [4, 8, 9, 23, 56]. В России не отмечался.

Виды летучих мышей-хозяев РО: *Eptesicus serotinus* [15, 57].

Локализация в организме летучей мыши: кишечник [56, 57].

Семейство Plagiorchidae Lühe, 1901

Род *Plagiorchis* Lühe, 1899

Plagiorchis amplexihaustoria Mituch, 1964

Синоним *P. elegans* [58] или *P. vespertilionis* [26, 59].

Виды летучих мышей-хозяев РО: *Myotis mystacinus* [15].

Plagiorchis asper Stossich, 1904

Морфологически очень сходен с *P. Elegans*.

Отличается лишь структурой семенников и, вероятно, является синонимом [60].

Специфический паразит летучих мышей. Жизненный цикл не изучен [6].

Географическое распространение: Европа. В России отмечался в Воронежской области [6, 23, 61].

Виды летучих мышей-хозяев РО: *Eptesicus serotinus*, *Nyctalus noctula*, *Plecotus auritus* [6, 15, 61].

Локализация в организме летучей мыши: тонкий кишечник [61].

Plagiorchis elegans (Rudolphi, 1802)

Широко распространенный паразит воробьинообразных птиц (Passeriformes). Отмечен также у рептилий (Reptilia), насекомых (Eulipotyphla), летучих мышей, грызунов (Rodentia), домашних собак (*Canis familiaris*), кошек (*Felis catus*) и свиней (*Sus scrofa*) [6, 11, 31, 34, 60, 61]. Один из немногих видов трематод летучих мышей, для которого относительно полно описан жизненный цикл. Первыми промежуточными хозяевами являются брюхоногие моллюски *Lymnaea stagnalis*, *L. palustris* и *Stagnicola elodes* [58, 62, 63]. На примере *S. elodes* было показано изменение поведения промежуточного хозяина при выходе церкарий: зараженные улитки в это время перемещаются в верхнюю часть толщи воды [64]. Дополнительные хозяева — личинки и имаго различных водных, околводных насекомых (Ephemeroptera, Diptera, Sialidae, Odonata, Trichoptera) и ракообразные (Crustacea) [6, 11, 34, 58, 60].

Географическое распространение: Голарктика, Молдавия. В России отмечен в Калининградской, Ленинградской, Волгоградской, Вологодской, Нижегородской, Воронежской, Костромской и Самарской областях, в Крыму, Карелии, Коми, Дагестане, Поволжье, дельте Волги, Предуралье, в Западной и Восточной Сибири, Бурятии, на Дальнем Востоке, Урале и Камчатке [6, 7, 14, 28, 31, 34, 58, 60, 61]. В Ростовской области регистрировался у обыкновенного жулана (*Lanius collurio*) как *P. loossi* (синонимия по Т.А. Краснолобовой [58]) [65].

Виды летучих мышей-хозяев РО: *Myotis dasycneme*, *M. daubentonii*, *Nyctalus noctula*, *Plecotus auritus*, *Vespertilio murinus* [7, 14, 27, 28, 31].

Локализация в организме летучей мыши: тонкий кишечник [7, 31].

Plagiorchis eptesici Ogata, 1941

По мнению F. Sogandares-Bernal [66], является синонимом *P. vespertilionis*.

Виды летучих мышей-хозяев РО: *Eptesicus nilssonii* [15].

Plagiorchis koreanus Ogata, 1938

Широко распространенный специфический паразит рукокрылых. Морфологически очень сходен с *P. vespertilionis* [67]. Жизненный цикл не изучен [7, 28, 30, 31, 34].

Географическое распространение: космополит. В России отмечался в Самарской и Магаданской областях, Мордовии и Крыму [6, 14, 27, 28, 30, 31, 32, 34, 35, 57, 61, 68].

Виды летучих мышей-хозяев РО: *Eptesicus nilssonii*, *E. serotinus*, *Myotis aurascens*, *M. dasycneme*, *M. daubentonii*, *M. mystacinus*, *Nyctalus leisleri*, *N. noctula*, *Pipistrellus kuhlii*, *P. nathusii*, *P. pipistrellus*, *Plecotus auritus*, *Vespertilio murinus* [6, 7, 14, 15, 27, 28, 30, 31, 32, 34, 35, 39, 43, 57, 68].

Локализация в организме летучей мыши: тонкий кишечник [7, 28, 30, 31, 34, 57].

Plagiorchis maculosus (Rudolphi, 1802)

Отмечен у птиц, пресмыкающихся, из млекопитающих — у грызунов, рукокрылых и свиней. Промежуточными хозяевами являются брюхоногие моллюски *Lymnaea stagnalis*, *L. auricularia*, *L. lessoni*, *Paludina impure*, *Radix auricularia*, *Valvata piscinalis*, *Viviparus viviparus*. Дополнительные — личинки и имаго хирономид *Chironomus thummi*, *C. sp.*, *Psectrotanypus varius*, комаров *Chaoborus crystallinus*, *Culex pipiens*, ручейников *Drusus trifidus*, веснянок и др. [58, 60].

Географическое распространение: космополит. В России зарегистрирован в Калининградской, Ленинградской, Новгородской, Нижегородской областях, Чувашии, Татарстане, Среднем и Нижнем Поволжье, дельте Волги, Западной и Восточной Сибири, на Среднем Урале, Дальнем Востоке [58, 60, 61].

Виды летучих мышей-хозяев РО: *Eptesicus serotinus*, *Nyctalus noctula* [60].

Локализация в организме летучей мыши: кишечник [60, 61].

Plagiorchis mordovii Schalldybin, 1958

Географическое распространение: Мордовия, Самарская область [14, 35, 61].

Виды летучих мышей-хозяев РО: *Myotis dasycneme*, *M. daubentonii*, *Vespertilio murinus* [14, 35, 40, 61].

Локализация в организме летучей мыши: кишечник [61].

Plagiorchis muelleri Tkach et Sharpilo, 1990

Специфический паразит рукокрылых [28, 30, 31, 34].

Географическое распространение: Голарктика. В России отмечен в Ленинградской и Самарской областях, Мордовии и дельте Волги [14, 27, 28, 30–32, 34, 35, 69].

Виды летучих мышей-хозяев РО: *Eptesicus serotinus*, *Myotis aurascens*, *M. mystacinus*, *Nyctalus noctula*, *Pipistrellus pipistrellus*, *Vespertilio murinus* [14, 28, 30–32, 34, 35, 41–43, 69].

Локализация в организме летучей мыши: тонкий кишечник [28, 30, 31, 34].

Plagiorchis vespertilionis (Müller, 1780)

Облигатный паразит летучих мышей. Обнаруживался

также у грызунов, зайцеобразных (Lagomorpha), домашних кошек и человека [7, 28, 30, 31, 34, 60, 70]. Вероятно, обычным хозяином является водяная ночница [59]. Жизненный цикл паразита не изучен.

Географическое распространение: Голарктика. В России отмечался в Ленинградской, Новгородской, Нижегородской, Пензенской, Самарской, Иркутской, Читинской, Тюменской, Амурской областях, Хабаровском крае, Нижнем Поволжье, Мордовии, Коми, Западной Сибири, Якутии, на Байкале и Дальнем востоке [6, 7, 9, 11, 12, 14, 18, 24, 27, 28, 30–34, 57–61, 67].

Виды летучих мышей-хозяев РО: *Eptesicus nilssonii*, *E. serotinus*, *Myotis aurascens*, *M. dasycneme*, *M. daubentonii*, *M. mystacinus*, *Nyctalus leisleri*, *N. noctula*, *Pipistrellus nathusii*, *P. pipistrellus*, *Plecotus auritus*, *Vespertilio murinus* (6 – 9, 11, 12, 14–16, 24, 25, 28, 30–34, 36, 37, 40, 41, 57–61).

Локализация в организме летучей мыши: тонкий кишечник [7, 28, 31, 33, 36, 57].

Insertae sedis

Symmetritesticula Krasnolobova, 1976

Symmetritesticula symmetrica (Schaldybin, 1958)

Разные авторы подвергали сомнению валидность данного вида. По мнению ряда исследователей, это синоним *Plagiorchis mordovii* [26, 30, 52, 58]. По мнению Шарпило, род *Symmetritesticula* не валиден, а вид *S. symmetrica* относится к семейству Pleurodenidae.

Специфический паразит летучих мышей. Облигатный паразит прудовой ночницы, у других видов встречается редко. Жизненный цикл не изучен. Вероятными промежуточными хозяевами являются водные и околородные беспозвоночные [28, 30, 31, 34].

Географическое распространение: Европа [31]. В России отмечен в Нижегородской, Самарской областях и Мордовии [27, 28, 30, 31, 34, 60, 61, 70].

Виды летучих мышей-хозяев РО: *Myotis dasycneme*, *M. daubentonii*, *Vespertilio murinus* [28, 30, 31, 34, 60, 61].

Локализация в организме летучей мыши: тонкий кишечник [28, 30, 31, 34].

Обсуждение и заключение. У обитающих в Ростовской области 15 видов летучих мышей можно найти 42 вида трематод, относящихся к 10 родам, 5 се-

мействам и 1 отряду. Один вид (*Symmetritesticula symmetrica*) имеет неясное систематическое положение. Широко представлено семейство Lecithodendriidae (24 вида) и род *Paralecithodendrium* (9 видов). На территории России регистрировались 33 вида трематод, в Ростовской области только один — *Plagiorchis elegans*, являющийся неспецифическим паразитом летучих мышей и отмеченный у обыкновенного жулана.

Из всех перечисленных видов 6 зарегистрированы не только у рукокрылых, но и у других групп позвоночных. Для двух видов трематод (*Plagiorchis elegans* и *P. Maculosus*) летучие мыши являются дополнительными дефинитивными хозяевами, а облигатными выступают птицы.

Заражение летучих мышей трематодами происходит при поедании насекомых, инвазированных метацеркариями. Для видов с изученными жизненными циклами таковыми выступают двукрылые (в основном хирономиды), веснянки, ручейники и стрекозы. Церкарии трематод не обладают специфичностью по отношению к дополнительным хозяевам-насекомым, поскольку один вид трематод может заражать личинок насекомых не только разных видов, но и отрядов.

Ряд видов имеют узкие ареалы, но в связи с широкими миграционными способностями дефинитивных хозяев могут иметь более широкое распространение. Так, *Acanthatrium chosenicum* регистрировался только в Южной Корее [17], *Acanthatrium sogandaresi* — в Турции [18], *Paralecithodendrium nyctali* — в Казахстане [44], *Pycnoporpus kuraschvili* — в Грузии [33], *Parabascus dogieli* — в Ленинградской области [26].

Результаты анализа литературных данных показали, что наибольшее количество видов трематод паразитирует у двух видов рукокрылых, встречающихся в РО: рыжей вечерницы (27 видов) и позднего кожана (24 вида). Наименьшее количество видов трематод (по 4) — у гигантской вечерницы и нетопыря-пигмея (рис. 1).

Большая часть трематод паразитирует в кишечнике, только один вид (*Paralecithodendrium nyctali*) обитает в желчном пузыре [44]. Кроме того, *Parabascus duboisi*, обычно регистрируемый в кишечнике, был один раз, вероятно случайно, найден в желчном пузыре [53].

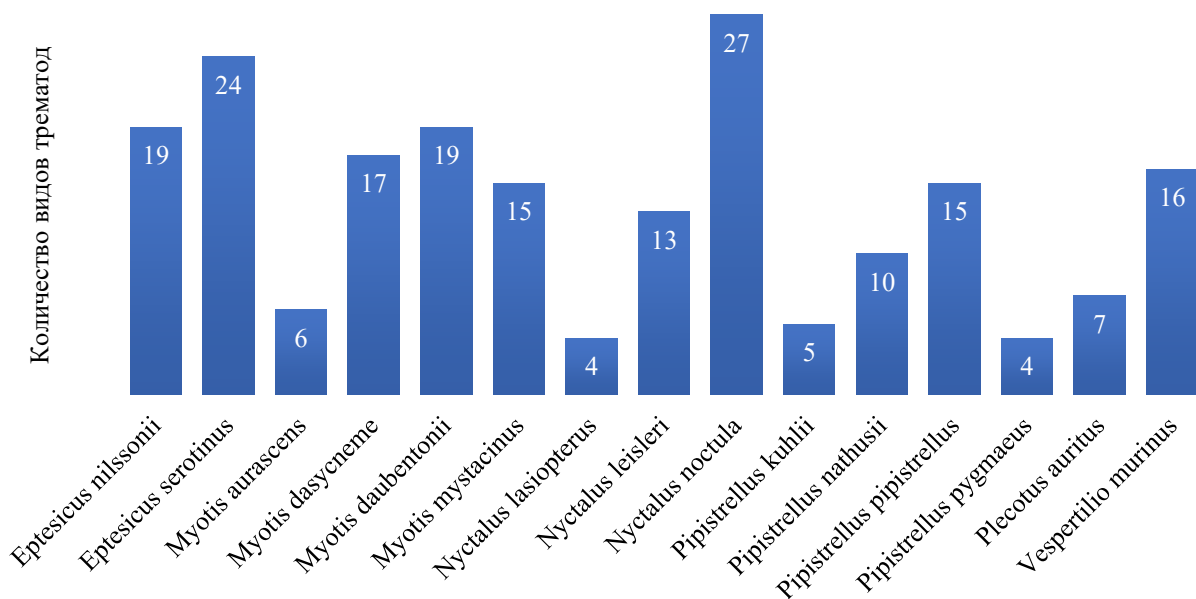


Рис. 1. Количество видов трематод, паразитирующих у различных рукокрылых Ростовской области

Два вида (*Plagiorchis elegans* и *Plagiorchis vesperitilonis*) обнаруживались в том числе и у домашних кошек и собак, а для второго вида зарегистрирован случай паразитирования у человека [70]. Наличие летучих мышей в городской среде обеспечивает

прохождение полного жизненного цикла этих трематод и, соответственно, вероятность заражения домашних животных и людей при случайном заглатывании инвазированных насекомых.

Список литературы

- Gibson D.I. Class Trematoda. In: *Keys to the Trematoda*. V. 1. CABI; 2002. P. 1–3. <https://doi.org/10.1079/9780851995472.0001>
- Галактионов К.В., Добровольский А.А. *Происхождение и эволюция жизненных циклов трематод*. Санкт-Петербург: Наука; 1998. 404 с.
- Tkach V.V. Family Plagiorchiidae Lühe, 1901. In: *Keys to the Trematoda*. V. 3. CABI; 2008. P. 295–325. <https://doi.org/10.1079/9780851995885.0295>
- Global Biodiversity Information Facility*. URL: <https://www.gbif.org/> (дата обращения: 7.12.2023).
- Шарпило В.П., Искова Н.И. *Фауна Украины. Т. 34: Трематоды. Вып. 3: Плагиорхиаты (Plagiorchiata)*. Киев: Наукова думка; 1989. 280 с.
- Кириллова Н.Ю., Кириллов А.А., Вехник В.П., Ручин А.Б., Гришуткин Г.Ф. Гельминты рукокрылых (Chiroptera) национального парка «Смольный»: предварительные сведения. *Труды Мордовского государственного природного заповедника им. П. Г. Сидовича*. 2018;21:223–230. URL: <https://cyberleninka.ru/article/n/gelminty-rukokrylyh-chiroptera-natsionalnogo-parka-smolnyy-predvaritelnye-svedeniya> (дата обращения: 5.12.2023).
- Dubois G. Contribution à l'Étude des Trématodes de Chiroptères. Revision du Genre *Alassogonoporus* Olivier 1938 et Note Additionnelle sur le Sous-Genre *Prosthodendrium* Dollfus 1931. *Revue Suisse de Zoologie*. 1963;70(6):103–125. <https://doi.org/10.5962/bhl.part.118142>
- Kochseder G. Untersuchungen über Trematoden und Cestoden aus Fledermäusen in der Steiermark. *Sitzungsberichte der Akademie der Wissenschaften mathematisch-naturwissenschaftliche Klasse*. 1969;177:205–232.
- Хотеновский И.А. Семейство *Alassogonoporidae* Skarbilovich, 1947. В: *Трематоды животных и человека. Основы трематодологии*. Т. 25. Москва: Наука; 1974. С. 248–258.
- Искова Н.И., Шарпило В.П., Шарпило Л.Д., Ткач В.В. *Каталог гельминтов позвоночных Украины. Трематоды наземных позвоночных*. Киев: Институт зоологии им. И.И. Шмальгаузена; 1995. 92 с.
- Léger CD. Les Parasites Métazoaires des Chiroptères de France (Acari, Anoplura, Cestoda, Diptera, Hemiptera, Nematoda, Siphonaptera, Trematoda): Contribution à un État des Lieux Bibliographique (1762–2018) et à L'établissement d'Une Liste Nationale. *Zenodo.org*. 2019. 183 p. <https://doi.org/10.5281/zenodo.3339348>
- Kirillova N.Y., Shchenkov S.V., Kirillov A.A., Ruchin A.B. Trematodes of Genera *Gyrabascus* and *Parabascus* from Bats in European Russia: Morphology and Molecular Phylogeny. *Biology*. 2022;11(6):878. <https://doi.org/10.3390/biology11060878>
- Kirillova N.Y., Kirillov A.A., Vekhnik V.A., Shchenkov S.V., Fayzulin A.I., Ruchin A.B. Trematodes of Small Mammals (Erinaceomorpha, Soricomorpha, Rodentia and Chiroptera) in the Middle Volga Region (Russia). *Diversity*. 2023;15(7):796. <https://doi.org/10.3390/d15070796>
- Tinnin D.S., Ganzorig S., Gardner S.L. Helminths of Small Mammals (Erinaceomorpha, Soricomorpha, Chiroptera, Rodentia, and Lagomorpha) of Mongolia. *Special Publications of the Texas Tech University Museum*. 2011;59:1–50. <http://doi.org/10.5962/bhl.title.142892>
- Léger C. Bat Parasites (Acari, Anoplura, Cestoda, Diptera, Hemiptera, Nematoda, Siphonaptera, Trematoda) in France (1762–2018): a Literature Review and Contribution to a Checklist. *Parasite*. 2020;27:61. <https://doi.org/10.1051/parasite/2020051>
- Lee J.-G., Kim H.-C. 韓國産박쥐類의 吸蟲類(II) 한국 산 흡충류. *Journal of the Korean Veterinary Medical Association*. 2010;46(2):155–174.
- Coil W.H., Kuntz R.E. Records of Trematodes Collected in Turkey with the Description of New Species in the Families Lecithodendriidae and Plagiochiidae. *Proceedings of the Helminthological Society of Washington*. 1958;25(1):61–67.
- Zdzitowiecki K. *Acanthatrium* (*Acanthatrium*) *Tatrense* sp. n. (Digenea, Lecithodendriidae) — the First Representative of the Genus *Acanthatrium* Faust, 1919 in Europe. *Bulletin de l'Academie Polonaise des Sciences Serie des Sciences Biologiques*. 1967;15(5):273–276.
- Хотеновский И.А. К систематическому положению трематод родов *Acanthatrium* Faust, *Mesothatrium* (Skarbilovich) и *Papillatrium* Richard (Trematoda: Lecithodendriidae). *Паразитология*. 1974;8(5):394–400.
- Скарбилович Т.С. Сем. Lecithodendriidae Odhner, 1911. В: *Трематоды животных и человека. Основы трематодологии*. Т. 2. Москва: Издательство Академии наук СССР; 1948. С. 337–597.
- Hurková J. Bat Trematodes in Czechoslovakia. I. A Systematical Review of Occurring Species. *Věstník Československé Společnosti Zoologické*. 1963;27:250–276.
- Matskási I. The Systematico-Faunistic Survey of the Trematode Fauna of Hungarian Bats. I. *Annales Historico-Naturales Musei Nationalis Hungarici*. 1967;59:217–238.
- Ricci M. Notizie sui Trematodi Parassiti di Chiroterri in Italia. *Parassitologia*. 1995;37(2/3):199–214.
- Мельниченко Е.Д., Панасенко Н.А. К гельминтофауне рукокрылых Среднего Приднепровья. *Вестник зоологии*. 1979;3:76–78.
- Скворцов В.Г. Критический обзор фауны гельминтов летучих мышей СССР и стран Европы. *Известия Академии наук Молдавской ССР. Серия биологических и химических наук*. 1971;6:53–59.
- Демидова Т.Н., Вехник В.П. Трематоды (Trematoda, Monorchidae) ночниц *Myotis brandtii* и *M. mystacinus* (Chiroptera, Vespertilionidae) Самарской Луки (Россия). *Vestnik zoologii*. 2004;38(5):71–74.

27. Ручин А.Б., Кириллов А.А., Чихляев И.В., Кириллова Н.Ю. Флора и фауна заповедников. Паразитические черви наземных позвоночных Мордовского заповедника. Москва; 2016. 72 с. URL: https://zapoved-mordovia.ru/uploads/images/nauchnaia-rabota/izdania-zapovednika/124_Parazit_worms_MGPZ_2016.pdf (дата обращения: 6.12.2023).
28. Enabulele E.E., Lawton S.P., Walker A.J., Kirk R.S. Molecular and Morphological Characterization of the Cercariae of *Lecithodendrium Linstowi* (Dollfus, 1931), a Trematode of Bats, and Incrimination of the First Intermediate Snail Host, *Radix Balthica*. *Parasitology*. 2018;145(3):307–312. <https://doi.org/10.1017/S0031182017001640>
29. Кириллов А.А., Ручин А.Б., Артаев О.Н. Гельминты рукокрылых (Chiroptera) Мордовии. *Вестник Волжского университета им. В. Н. Татищева*. 2015;4(19):319–328. URL: <https://cyberleninka.ru/article/n/gelminty-rukokrylyh-chiroptera-mordovii> (дата обращения: 6.12.2023).
30. Кириллова Н.Ю., Кириллов А.А. Обзор гельминтофауны мелких млекопитающих Жигулевского заповедника. *Nature Conservation Research. Заповедная наука*. 2017;2(2):24–37. <https://doi.org/10.24189/ncr.2017.007>
31. Sümer N., Yıldırımhan H.S. Helminth Parasites of the Whiskered Brown Bat, *Myotis aurescens* (Kuzyakin, 1935) (Chiroptera: Vespertilionidae) from Turkey. *Acta Zoologica Bulgarica*. 2018;70(1): 113–116.
32. Arabuli L., Murvanidze L., Faltynkova A., Mumladze L. Checklist of Digeneans (Platyhelminthes, Trematoda, Digenea) of Georgia. *Biodiversity Data Journal*. 2024;12:e110201. <https://doi.org/10.3897/BDJ.12.e110201>
33. Кириллов А.А., Кириллова Н.Ю., Вехник В.П. Трематоды (Trematoda) рукокрылых (Chiroptera) Среднего Поволжья. *Паразитология*. 2012;46(5):384–413.
34. Kirillova N.Y., Kirillov A.A., Vekhnik V.A. The Diversity of Trematodes in *Myotis* Bats (Chiroptera, Vespertilionidae) from the Samarskaya Luka (European Russia). *Animals*. 2023;13(23):3738. <https://doi.org/10.3390/ani13233738>
35. Dollfus R.P. Liste des Parasites par Hôtes. Chapitre Premier. *Annales de Parasitologie Humaine et Comparée*. 1961;36(3):174–261.
36. Zdzitowiecki K., Ruprecht A.L. Robaki Pasożytnicze Nietoperzy z Rodzaju *Plecotus* Geoffroy, 1818 z Kujaw. *Wiadomości Parazytologiczne*. 1982;28(3–4):445–447.
37. Shimalov V.V., Demyanchik M.G., Demyanchik V.T. A Study on the Helminth Fauna of the Bats (Mammalia, Chiroptera: Vespertilionidae) in Belarus. *Parasitology Research*. 2002;88(11):1011. <http://doi.org/10.1007/s004360100415>
38. Lord J.S., Parker S., Parker F., Brooks D.R. Gastrointestinal Helminths of Pipistrelle Bats (*Pipistrellus Pipistrellus/Pipistrellus Pygmaeus*) (Chiroptera: Vespertilionidae) of England. *Parasitology*. 2012;139(3):366–374. <https://doi.org/10.1017/S0031182011002046>
39. Frank R., Kuhn T., Werblow A., Liston A., Kochmann J., Klimpel S. Parasite Diversity of European *Myotis* Species with Special Emphasis on *Myotis Myotis* (Microchiroptera, Vespertilionidae) from a Typical Nursery Roost. *Parasites & Vectors*. 2015;8:101. <https://doi.org/10.1186/s13071-015-0707-7>
40. Shimalov V. The Helminth Fauna of the Serotine Bat *Eptesicus Serotinus* (Chiroptera, Vespertilionidae) in Southern Belarus. *Annals of Parasitology*. 2021;67(3):549–552. <https://doi.org/10.17420/ap6703.370>
41. Esteban J.G., Amengual B., Cobo J.S. Composition and Structure of Helminth Communities in Two Populations of *Pipistrellus Pipistrellus* (Chiroptera: Vespertilionidae) from Spain. *Folia Parasitologica*. 2001;48(2):143–148. <https://doi.org/10.14411/fp.2001.022>
42. Кириллова Н.Ю., Кириллов А.А., Вехник В.П. Сравнительный анализ гельминтофауны *Myotis brandtii* и *Myotis mystacinus* (Chiroptera, Vespertilionidae) национального парка «Самарская Лука» (Россия). *Nature Conservation Research. Заповедная наука*. 2022;7(3):1–14. <https://doi.org/10.24189/ncr.2022.026>
43. Хотеновский И.А. К ревизии систематического положения рода *Castroia* Travassos, 1928 (Trematoda, Lecithodendriidae). В: *Паразитологический сборник*. Т. 28. Ленинград: Наука; 1978. С. 26–36.
44. Ткач В.В., Шарпило В.П., Лисицына О.И. Редкие и малоизвестные виды трематод (Trematoda, Pleurogenidae, Lecithodendriidae) рукокрылых фауны СССР. *Вестник зоологии*. 1985;6:6–10.
45. Скворцов В.Г. Трематоды рода *Prosthodendrium* (Семейство: Lecithodendriidae) от летучих мышей Молдавии. В: *Паразиты позвоночных животных*. Кишинев: Карта Молдовеняскэ; 1969. С. 87–98.
46. Морозова Д.А. Трематоды рыб озера Тана (Эфиопия). Автореф. дис. канд. биол. наук. Москва; 2011. 24 с.
47. Brown F.J. On the Excretory System and Life History of *Lecithodendrium Chilostomum* (Mehl.) and Other Bat Trematodes, with a Note on the Life History of *Dicrocoelium dendriticum* (Rudolphi). *Parasitology*. 1933;25(3):317–329. <https://doi.org/10.1017/s003118200001951x>
48. Zdzitowiecki, K. Helminths of Bats in Poland. II. Trematodes of the Subfamily Lecithodendriinae. *Acta Parasitologica Polonica*. 1969;16(27):207–226.
49. Ткач В.В. Переописание *Prosthodendrium ilei* (Trematoda, Lecithodendriidae) — нового для фауны Украины паразита рукокрылых. *Вестник зоологии*. 1989;1:63–65.
50. Tkach V.V. First Finding of Bat Parasite *Rychnoporus Macrolaimus* (Digenea, Lecithodendriidae) in the Ukraine. *Vestnik zoologii*. 2000;34(1–2):71–73.
51. Скворцов В.Г. Изученность гельминтофауны рукокрылых (Chiroptera) СССР. В: *Возбудители паразитарных заболеваний*. Кишинев: Штиинца; 1980. С. 48–65.
52. Хотеновский И.А. Семейство Pleurogenidae Looss, 1899. В: *Трематоды животных и человека. Основы трематодологии*. Т. 23. Москва: Наука; 1970. С. 139–296.
53. Хотеновский И.А. Трематоды рода *Parabascus* (Trematoda, Pleurogenidae) от летучих мышей Голарктики. В: *Паразитологический сборник*. Т. 33. Ленинград: Наука; 1985. С. 125–133.
54. Sokolov S.G., Shchenkov S.V., Kalmykov A.P., Smirnova A.D. Morphology and Phylogenetic Position of Two Microphalloid Trematode Species, Parasites of the Vesper Bat *Pipistrellus Kuhlii* in the Lower Volga Region of Russia. *Zoologicheskii zhurnal*. 2020;99(3):261–274. <https://doi.org/10.31857/S0044513420030125>

55. Скрябин К.И. Частная трематодология. В: *Трематоды животных и человека. Основы трематодологии*. Т. 1. Москва: Издательство Академии наук СССР; 1947. С. 41–309.
56. Alvarez F., Rey J., Quinteiro P., Iglesias R., Santos M., Sanmartin M.L. Helminth Parasites in Some Spanish Bats. *Wiadomości Parazytologiczne*. 1991;37(3):321–329.
57. Краснолобова Т.А. Принципы систематики трематод рода *Plagiorchis* Lühe, 1899. В: *Труды ГЕЛАН. Т. 27. Цестоды и трематоды. Морфология, систематика и экология*. Москва: Наука; 1977. С. 65–110.
58. Шарпило В.П., Ткач В.В. О типовом виде рода *Plagiorchis* Lühe, 1899 (Trematoda, Plagiorchiidae). *Вестник зоологии*. 1992;5:8–15.
59. Краснолобова Т.А. *Трематоды фауны СССР. Под Plagiorchis*. Москва: Наука; 1987. 165 с.
60. Скрябин К.И., Антипин Д.Н. Надсемейство *Plagiorchioidea* Dollfus, 1930. В: *Трематоды животных и человека. Основы трематодологии*. Т. 14. Москва: Издательство Академии наук СССР; 1958. С. 75–631.
61. Styczynska-Jurewicz E. The Life Cycle of *Plagiorchis Elegans* (Rud., 1802) and the Revision of the Genus *Plagiorchis* Lühe, 1889. *Acta Parasitologica Polonica*. 1962;10(21/27):419–445.
62. Gorman A.M. *Studies on the Biology of Plagiorchis Elegans (Rudolphi, 1802), (Trematoda: Digenea) in Its Mammalian and Molluscan Hosts*. PhD thesis, University of Leeds; 1980. 289 p.
63. Lowenberger C.A., Rau M.E. *Plagiorchis Elegans*: Emergence, Longevity and Infectivity of Cercariae, and Host Behavioural Modifications during Cercarial Emergence. *Parasitology*. 1994;109(1):65–72. <https://doi.org/10.1017/S0031182000077775>
64. Массино Б.Г. К определению видов рода *Plagiorchis* Lühe, 1899. В: *Сборник работ по гельминтологии*. Москва; 1927. С. 108–113.
65. Sogandares-Bernal F. Four Trematodes from Korean Bats with Descriptions of Three New Species. *The Journal of Parasitology*. 1956;42(2): 200–206. <https://doi.org/10.2307/3274736>
66. Тимофеева Т.Н. О видах рода *Plagiorchis* Lühe, 1899, идентичных *Pl. vespertilionis* (Müller, 1780). В: *Труды ГЕЛАН. Т. 27. Цестоды и трематоды. Морфология, систематика и экология*. Москва: Наука; 1977. С. 65–110.
67. Гуляев В.Д., Орловская О.М., Докучаев Н.Е. Гельминты летучих мышей Магаданской области. *Plecotus et al.* 2002;5:86–92.
68. Ткач В.В., Шарпило В.П. Новый вид трематод (Trematoda, Plagiorchiidae) от рукокрылых. В: *Новости фаунистики и систематики*. Киев: Наукова думка; 1990. С. 11–13.
69. Guk S.-M., Kim J.-L., Park J.-H., Chai J.-Y. A Human Case of *Plagiorchis Vespertilionis* (Digenea: Plagiorchiidae) Infection in the Republic of Korea. *The Journal of Parasitology*. 2007;93(5):1225–1227.
70. Шалдыбин Л.С. Гельминтофауна млекопитающих Мордовского государственного заповедника. В: *Труды Мордовского государственного заповедника имени П.Г. Смидовича*. Вып. 2. Саранск: Мордовское книжное издательство; 1964. С. 135–180.

References

1. Gibson D.I. Class Trematoda. In: *Key to the Trematoda*. V.1. CABI; 2002. P.1–3. <https://doi.org/10.1079/9780851995472.0001>
2. Galaktionov K.V., Dobrovolsky A.A. *Origin and Evolution of Trematode Life Cycles*. Saint Petersburg: Nauka; 1998. 404 p. (In Russ.).
3. Tkach V.V. Family Plagiorchiidae Lühe, 1901. In: *Keys to the Trematoda*. V. 3. CABI; 2008. P. 295–325. <https://doi.org/10.1079/9780851995885.0295>
4. *Global Biodiversity Information Facility*. URL: <https://www.gbif.org/> (accessed: 7.12.2023).
5. Sharpilo V.P., Iskova N.I. *Fauna of Ukraine. Vol. 34: Trematodes. Issue 3: Plagiorchiata*. Kiev: Naukova dumka; 1989. 280 p. (In Russ.).
6. Kirillova N.Yu., Kirillov A.A., Vekhnik V.P., Ruchin A.B., Grishutkin G.F. Helminths of Bats (Chiroptera) of Smolny National Park: Preliminary Information. In: *Proceedings of the Mordovian State Nature Reserve Named after P. G. Smidovich*. 2018;21:223-230. URL: <https://cyberleninka.ru/article/n/gelminty-rukokrylyh-chiroptera-natsionalnogo-parka-smolnyy-predvaritelnye-svedeniya> (accessed: 5.12.2023). (In Russ.).
7. Dubois G. Contribution à l'Étude des Trématodes de Chiroptères. Revision du Genre *Alassogonoporus* Olivier 1938 et Note Additionnelle sur le Sous-Genre *Prosthodendrium* Dollfus 1931. *Revue Suisse de Zoologie*. 1963;70(6):103–125. <https://doi.org/10.5962/bhl.part.118142>
8. Kochseder G. Untersuchungen über Trematoden und Cestoden aus Fledermäusen in der Steiermark. *Sitzungsberichte der Akademie der Wissenschaften Mathematisch-Naturwissenschaftliche Klasse*. 1969;177:205–232.
9. Khotenovskii I.A. The Family *Allassogonoporidae* Skarbilovich, 1947. In: *Trematodes of Animals and Humans. Fundamentals of Trematodology*. Vol. 25. Moscow: Nauka; 1974. P. 248–258. (In Russ.).
10. Isakova N.I., Sharpilo V.P., Sharpilo L.D., Tkach V.V. *Catalogue of Helminths of Vertebrates of Ukraine. Trematodes of Terrestrial Vertebrates*. Kiev: I.I. Schmalhausen Institute of Zoology; 1995. 92 p. (In Russ.).
11. Léger C.D. Les Parasites Métazoaires des Chiroptères de France (Acari, Anoplura, Cestoda, Diptera, Hemiptera, Nematoda, Siphonaptera, Trematoda): Contribution à un État des Lieux Bibliographique (1762–2018) et à L'établissement d'Une Liste Nationale. *Zenodo.org*. 2019. 183 p. <https://doi.org/10.5281/zenodo.3339348>
12. Kirillova N.Y., Shchenkov S.V., Kirillov A.A., Ruchin A.B. Trematodes of Genera *Gyrabascus* and *Parabascus* from Bats in European Russia: Morphology and Molecular Phylogeny. *Biology*. 2022;11(6):878. <https://doi.org/10.3390/biology11060878>
13. Kirillova N.Y., Kirillov A.A., Vekhnik V.A., Shchenkov S.V., Fayzulin A.I., Ruchin A.B. Trematodes of Small Mammals (Erinaceomorpha, Soricomorpha, Rodentia and Chiroptera) in the Middle Volga Region (Russia). *Diversity*. 2023;15(7):796. <https://doi.org/10.3390/d15070796>

14. Tinnin DS, Ganzorig S, Gardner SL. Helminths of Small Mammals (Erinaceomorpha, Soricomorpha, Chiroptera, Rodentia, and Lagomorpha) of Mongolia. *Special Publications of the Texas Tech University Museum*. 2011;59:1–50. <http://doi.org/10.5962/bhl.title.142892>
15. Léger C. Bat Parasites (Acari, Anoplura, Cestoda, Diptera, Hemiptera, Nematoda, Siphonaptera, Trematoda) in France (1762–2018): a Literature Review and Contribution to a Checklist. *Parasite*. 2020;27:61. <https://doi.org/10.1051/parasite/2020051>
16. Lee J-G, Kim H-C. 韓國産박쥐類의 吸蟲類(II) 한 국 산 흡충 류. *Journal of the Korean Veterinary Medical Association*. 2010;46(2):155–174.
17. Coil WH, Kuntz RE. Records of Trematodes Collected in Turkey with the Description of New Species in the Families Lecithodendriidae and Plagiochiidae. *Proceedings of the Helminthological Society of Washington*. 1958;25(1):61–67.
18. Zdzitowiecki K. Acanthatrium (Acanthatrium) Tatrense sp. n. (Digenea, Lecithodendriidae) — the First Representative of the Genus Acanthatrium Faust, 1919 in Europe. *Bulletin de l'Academie Polonaise des Sciences Serie des Sciences Biologiques*. 1967;15(5):273–276.
19. Khotenovskii IA. On the Systematic Position of Trematodes of the Genera Acanthatrium Faust, Mesothorium (Skarbilovich) and Papillatrium Richard (Trematoda: Lecithodendriidae). *Parasitology*. 1974;8(5):394–400. (In Russ.).
20. Skarbilovich TS. Family Lecithodendriidae Odhner, 1911. In: *Trematodes of Animals and Humans. Fundamentals of Trematodology. Vol. 2*. Moscow: Publishing House of the USSR Academy of Sciences; 1948. P. 337–597. (In Russ.).
21. Hurková J. Bat Trematodes in Czechoslovakia. I. A Systematical Review of Occurring Species. *Věstník Československé Společnosti Zoologické*. 1963;27:250–276.
22. Matskási I. The Systematico-Faunistic Survey of the Trematode Fauna of Hungarian Bats. I. *Annales Historico-Naturales Musei Nationalis Hungarici*. 1967;59:217–238.
23. Ricci M. Notizie sui Trematodi Parassiti di Chiroterri in Italia. *Parassitologia*. 1995;37(2/3):199–214.
24. Melnichenko ED, Panasenka NA. On the Helminth Fauna of Bats of the Middle Dnepr Region. *Vestnik zoologii*. 1979;3:76–78. (In Russ.).
25. Skvortsov VG. A Critical Review of the Helminth Fauna of Bats of the USSR and European Countries. *Proceedings of the Academy of Sciences of the Moldavian SSR. A Series of Biological and Chemical Sciences*. 1971;6:53–59. (In Russ.).
26. Demidova TN, Vekhnik VP. Trematodes (Trematoda, Monorchidae) of Myotis Brandtii and M. Mystacinus (Chiroptera, Vespertilionidae) of Samarskaya Luka (Russia). *Vestnik zoologii*. 2004;38(5):71–74. (In Russ.).
27. Ruchin AB, Kirillov AA, Chikhlyayev IV, Kirillova NYu. *Flora and Fauna of Nature Reserves. Parasitic Worms of Terrestrial Vertebrates of the Mordovian Nature Reserve*. Moscow; 2016. 72 p. URL: https://zapoved-mordovia.ru/uploads/images/nauchnaja-rabota/izdania-zapovednika/124_Parazit_worms_MGPZ_2016.pdf (accessed: 6.12.2023). (In Russ.).
28. Enabulele EE, Lawton SP, Walker AJ, Kirk RS. Molecular and Morphological Characterization of the Cercariae of Lecithodendrium Linstowi (Dollfus, 1931), a Trematode of Bats, and Incrimination of the First Intermediate Snail Host, Radix Balthica. *Parasitology*. 2018;145(3):307–312. <https://doi.org/10.1017/S0031182017001640>
29. Kirillov AA, Ruchin AB, Artaev ON. Helminths of Bats (Chiroptera) from Mordovia. *Vestnik Volzhskogo universiteta im. V. N. Tatishcheva*. 2015;4(19):319–328. URL: <https://cyberleninka.ru/article/n/gelminty-rukokrylyh-chiroptera-mordovii> (accessed: 6.12.2023). (In Russ.).
30. Kirillova NYu, Kirillov AA. A Review of the Helminth Fauna of Small Mammals of the Zhiguli Reserve. *Nature Conservation Research*. 2017;2(2):24–37. <https://doi.org/10.24189/ncr.2017.007> (In Russ.).
31. Sümer N, Yıldırımhan HS. Helminth Parasites of the Whiskered Brown Bat, Myotis Aurescens (Kuzyakin, 1935) (Chiroptera: Vespertilionidae) from Turkey. *Acta Zoologica Bulgarica*. 2018;70(1): 113–116.
32. Arabuli L, Murvanidze L, Faltynkova A, Mumladze L. Checklist of Digeneans (Platyhelminthes, Trematoda, Digenea) of Georgia. *Biodiversity Data Journal*. 2024;12: e110201. <https://doi.org/10.3897/BDJ.12.e110201>
33. Kirillov AA, Kirillova NYu, Vekhnik VP. Trematodes (Trematoda) of Bats (Chiroptera) from the Middle Volga Region. *Parazitologiya*. 2012;46(5):384–413. (In Russ.).
34. Kirillova NYu, Kirillov AA, Vekhnik VA. The Diversity of Trematodes in Myotis Bats (Chiroptera, Vespertilionidae) from the Samarskaya Luka (European Russia). *Animals*. 2023;13(23):3738. <https://doi.org/10.3390/ani13233738>
35. Dollfus RP. Liste des Parasites par Hôtes. Chapitre Premier. *Annales de Parasitologie Humaine et Comparée*. 1961;36(3):174–261.
36. Zdzitowiecki K, Ruprecht AL. Robaki Pasożytnicze Nietoperzy z Rodzaju Plecotus Geoffroy, 1818 z Kujaw. *Wiadomości Parazytologiczne*. 1982;28(3–4):445–447.
37. Shimalov VV, Demyanchik MG, Demyanchik VT. A Study on the Helminth Fauna of the Bats (Mammalia, Chiroptera: Vespertilionidae) in Belarus. *Parasitology Research*. 2002;88(11):1011. <http://doi.org/10.1007/s004360100415>
38. Lord JS, Parker S, Parker F, Brooks DR. Gastrointestinal Helminths of Pipistrelle Bats (Pipistrellus Pipistrellus/Pipistrellus Pygmaeus) (Chiroptera: Vespertilionidae) of England. *Parasitology*. 2012;139(3):366–374. <https://doi.org/10.1017/S0031182011002046>
39. Frank R, Kuhn T, Werblow A, Liston A, Kochmann J, Klimpel S. Parasite Diversity of European Myotis Species with Special Emphasis on Myotis Myotis (Microchiroptera, Vespertilionidae) from a Typical Nursery Roost. *Parasites & Vectors*. 2015;8:101. <https://doi.org/10.1186/s13071-015-0707-7>
40. Shimalov V. The Helminth Fauna of the Serotine Bat Eptesicus Serotinus (Chiroptera, Vespertilionidae) in Southern Belarus. *Annals of Parasitology*. 2021;67(3):549–552. <https://doi.org/10.17420/ap6703.370>
41. Esteban JG, Amengual B, Cobo JS. Composition and Structure of Helminth Communities in Two Populations of Pipistrellus Pipistrellus (Chiroptera: Vespertilionidae) from Spain. *Folia Parasitologica*. 2001;48(2):143–148. <https://doi.org/10.14411/fp.2001.022>

42. Kirillova NYu, Kirillov AA, Vekhnik VP. Comparative Analysis of the Helminth Fauna of *Myotis Brandtii* and *Myotis Mystacinus* (Chiroptera, Vespertilionidae) in the Samarskaya Luka National Park (Russia). *Nature Conservation Research*. 2022;7(3):1–14. <https://doi.org/10.24189/ncr.2022.026> (In Russ.).
43. Khotenovskii IA. Revision of the Systematic Position of the Genus *Castroia* Travassos, 1928 (Trematoda, Lecithodendriidae). In: *Collection of Works on Parasitology*. Vol. 28. Leningrad: Nauka; 1978. P. 26–36. (In Russ.).
44. Tkach VV, Sharpilo VP, Lisitsyna OI. Rare and Little-Known Species of Trematodes (Trematoda, Pleurogenidae, Lecithodendriidae) of Bat Fauna of the USSR. *Vestnik zoologii*. 1985;6:6–10. (In Russ.).
45. Skvortsov VG. Trematodes of the Genus *Prosthodendrium* (Family: Lecithodendriidae) from the Bats of Moldova. In: *Parasites of Vertebrates*. Kishinev: Kartya Moldovenyashke; 1969. P. 87–98. (In Russ.).
46. Morozova DA. *Trematodes of Fish of Lake Tana (Ethiopia)*. Extended Abstract of Cand. Sci. (Biol.) Dissertation. Moscow; 2011. 24 p. (In Russ.).
47. Brown FJ. On the Excretory System and Life History of *Lecithodendrium Chilostomum* (Mehl.) and Other Bat Trematodes, with a Note on the Life History of *Dicrocoelium Dendriticum* (Rudolphi). *Parasitology*. 1933;25(3):317–329. <https://doi.org/10.1017/s003118200001951x>
48. Zdzitowiecki K. Helminths of Bats in Poland. II. Trematodes of the Subfamily Lecithodendriinae. *Acta Parasitologica Polonica*. 1969;16(27):207–226.
49. Tkach VV. Redescription of *Prosthodendrium Ilei* (Trematoda, Lecithodendriidae) — a Bat Parasite New to the Fauna of Ukraine. *Vestnik zoologii*. 1989;1:63–65. (In Russ.).
50. Tkach VV. First Finding of Bat Parasite *Pycnopus Macrolaimus* (Digenea, Lecithodendriidae) in the Ukraine. *Vestnik zoologii*. 2000;34(1–2):71–73.
51. Skvortsov VG. The State of Knowledge of Helminth Fauna of Bats (Chiroptera) of the USSR. In: *Pathogens of Parasitic Diseases*. Kishinev: Shtiintsa; 1980. P. 48–65. (In Russ.).
52. Khotenovskii IA. The Family Pleurogenidae Looss, 1899. In: *Trematodes of Animals and Humans. Fundamentals of Trematodology*. Vol. 23. Moscow: Nauka; 1970. P. 139–296. (In Russ.).
53. Khotenovskii IA. Trematodes of the Genus *Parabascus* (Trematoda, Pleurogenidae) from Bats of the Holarctic. In: *Collection of Works on Parasitology*. Vol. 33. Leningrad: Nauka; 1985. P. 125–133. (In Russ.).
54. Sokolov SG, Shchenkov SV, Kalmykov AP, Smirnova AD. Morphology and Phylogenetic Position of Two Microphalloid Trematode Species, Parasites of the Vesper Bat *Pipistrellus Kuhlii* in the Lower Volga Region of Russia. *Zoologicheskii zhurnal*. 2020;99(3):261–274. <https://doi.org/10.31857/S0044513420030125>
55. Skryabin KI. Private Trematodology. In: *Trematodes of Animals and Humans. Fundamentals of Trematodology*. Vol. 1. Moscow: Publishing House of the USSR Academy of Sciences; 1947. P. 41–309. (In Russ.).
56. Alvarez F, Rey J, Quinteiro P, Iglesias R, Santos M, Sanmartin ML. Helminth Parasites in Some Spanish Bats. *Wiadomości Parazytologiczne*. 1991;37(3):321–329.
57. Krasnolobova TA. Principles of Systematics of Trematodes of the Genus *Plagiorchis* Lühe, 1899. In: *Proceedings of GELAN*. Vol. 27. *Cestodes and Trematodes. Morphology, Systematics and Ecology*. Moscow: Nauka; 1977. P. 65–110. (In Russ.).
58. Sharpilo VP, Tkach VV. On the Type Species of the Genus *Plagiorchis* Lühe, 1899 (Trematoda, Plagiorchidae). *Vestnik zoologii*. 1992;5:8–15. (In Russ.).
59. Krasnolobova TA. *Trematodes of the Fauna of the USSR. The Genus Plagiorchis*. Moscow: Nauka; 1987. 165 p. (In Russ.).
60. Skryabin KI, Antipin DN. Superfamily Plagiorchioidea Dollfus, 1930. In: *Trematodes of Animals and Humans. Fundamentals of Trematodology*. Vol. 14. Moscow: Publishing House of the USSR Academy of Sciences; 1958. pp. 75–631. (In Russ.).
61. Styżczynska-Jurewicz E. The Life Cycle of *Plagiorchis Elegans* (Rud., 1802) and the Revision of the Genus *Plagiorchis* Lühe, 1889. *Acta Parasitologica Polonica*. 1962;10(21/27):419–445.
62. Gorman AM. *Studies on the Biology of Plagiorchis Elegans (Rudolphi, 1802), (Trematoda: Digenea) in Its Mammalian and Molluscan Hosts*. PhD thesis, University of Leeds; 1980. 289 p.
63. Lowenberger CA, Rau ME. *Plagiorchis Elegans*: Emergence, Longevity and Infectivity of Cercariae, and Host Behavioural Modifications during Cercarial Emergence. *Parasitology*. 1994;109(1):65–72. <https://doi.org/10.1017/S0031182000077775>
64. Massino BG. On the Definition of Species of the Genus *Plagiorchis* Lühe, 1899. In: *Collection of Works on Helminthology*. Moscow; 1927. P. 108–113. (In Russ.).
65. Sogandares-Bernal F. Four Trematodes from Korean Bats with Descriptions of Three New Species. *The Journal of Parasitology*. 1956;42(2):200–206. <https://doi.org/10.2307/3274736>
66. Timofeeva TN. On Species of the Genus *Plagiorchis* Lühe, 1899, Identical to *Pl. Vespertilionis* (Müller, 1780). In: *Proceedings of GELAN*. Vol. 27. *Cestodes and Trematodes. Morphology, Systematics and Ecology*. Moscow: Nauka; 1977. pp. 65–110. (In Russ.).
67. Gulyaev VD, Orlovskaya OM, Dokuchaev NE. Helminths of Bats of the Magadan Region. *Plecotus et al.* 2002;5:86–92. (In Russ.).
68. Tkach VV, Sharpilo VP. A New Species of Trematodes (Trematoda, Plagiorchidae) from Bats. In: *News of Faunistics and Systematics*. Kiev: Naukova dumka; 1990. P. 11–13. (In Russ.).
69. Guk S-M, Kim J-L, Park J-H, Chai J-Y. A Human Case of *Plagiorchis Vespertilionis* (Digenea: Plagiorchiidae) Infection in the Republic of Korea. *The Journal of Parasitology*. 2007;93(5):1225–1227.
70. Shaldybin LS. The Helminth Fauna of Mammals of the Mordovian State Reserve. In: *Proceedings of the Mordovian State Reserve Named after P.G. Smidovich*. Issue 2. Saransk: Mordovian Book Publishing House; 1964. P. 135–180. (In Russ.).

Об авторах:

Александр Павлович Евсюков, кандидат биологических наук, доцент кафедры биологии и общей патологии Донского государственного технического университета (344003, РФ, пл. Гагарина, 1, г. Ростов-на-Дону), [ORCID](#), aevsukov@mail.ru

Мария Григорьевна Цыганкова, студентка кафедры биологии и общей патологии Донского государственного технического университета (344003, РФ, пл. Гагарина, 1, г. Ростов-на-Дону), [ORCID](#), mtsygankova01@gmail.com

Заявленный вклад авторов:

А.П. Евсюков — научное руководство, формирование основной концепции, поиск литературы, анализ результатов, формирование выводов.

М.Г. Цыганкова — цели и задачи исследования, поиск литературы, подготовка текста, формирование выводов.

Конфликт интересов: авторы заявляют об отсутствии конфликта интересов.

Все авторы прочитали и одобрили окончательный вариант рукописи.

Поступила в редакцию 26.12.2023

Поступила после рецензирования 22.01.2024

Принята к публикации 24.01.2024

About the Authors:

Aleksandr P. Evsyukov, Cand.Sci (Biology), Associate Professor of the Biology and General Pathology Department, Don State Technical University (1, Gagarin Sq., Rostov-on-Don, 344003, RF), [ORCID](#), aevsukov@mail.ru

Mariya G. Tsygankova, Student of the Biology and General Pathology Department, Don State Technical University (1, Gagarin Sq., Rostov-on-Don, 344003, RF), [ORCID](#), mtsygankova01@gmail.com

Claimed contributorship:

AP Evsyukov: scientific supervision, formulating the main concept, literature search, analysis of the results, drawing the conclusions;

MG Tsygankova: aims and objectives of the research, literature search, preparing the text, drawing the conclusions.

Conflict of interest statement: the authors do not have any conflict of interest.

All authors have read and approved the final manuscript.

Received 26.12.2023

Revised 22.01.2024

Accepted 24.01.2024

ПАТОЛОГИЯ ЖИВОТНЫХ, МОРФОЛОГИЯ, ФИЗИОЛОГИЯ, ФАРМАКОЛОГИЯ И ТОКСИКОЛОГИЯ

ANIMAL PATHOLOGY, MORPHOLOGY, PHYSIOLOGY, PHARMACOLOGY AND TOXICOLOGY



Научная статья

УДК 619:616.7:636.1

<https://doi.org/10.23947/2949-4826-2024-23-1-21-30>


EDN: HIDSUM

Комплексный подход к лечению хронического ламинита у пони. Описание клинического случая

М.В. Коробчук   А.И. Карклин, О.В. Романова, А.Ю. Нечаев

Санкт-Петербургский государственный университет ветеринарной медицины, г. Санкт-Петербург, Российская Федерация

 korobchuk_max@mail.ru

Аннотация

Введение. Ламинит лошадей является одной из серьезнейших патологий с точки зрения последствий, поскольку влечет за собой хроническую боль в копытах, резкое снижение рабочих качеств и даже смерть животного. Однако до сих пор, как показывает анализ литературных источников, в современной конной медицине остро стоит проблема отсутствия системного, комплексного подхода к диагностике и лечению ламинита лошадей. Существуют разнообразные способы и методики, однако нет четких инструкций, как и когда их рекомендуется применять, а в каких случаях они категорически противопоказаны.

Цель данной работы — продемонстрировать эффективность предложенного авторами комплексного подхода к лечению ламинита лошадей на примере клинического случая уэльского пони.

Материалы и методы. Лечение и наблюдение проводились в течение 2019–2020 гг. на пони уэльской породы, принадлежащей конно-спортивному клубу Пушкинского района г. Санкт-Петербурга. Осмотр животного и определение этиологического фактора заболевания производились согласно разработанному авторами плану клинического исследования. Затем по впервые публикуемой авторской сводной таблице признаков оценки состояния животного определялась стадия развития заболевания. Диагноз подтверждался рентгенографией поврежденных конечностей. Далее по результатам проведенных исследований был разработан план терапии, включающий расчистку и запил на копытах грудных конечностей, а также корректировку рациона животного и изменение условий его содержания. Суточный мониторинг колебаний уровня глюкозы в крови осуществлялся с помощью портативного глюкометра.

Описание и результаты. Комплексный подход к лечению хронического ламинита в описываемом клиническом случае показал высокую эффективность. Расчистка и запил копытной стенки, выполненные на основании результатов рентгенологического исследования, позволили вернуть близкую к норме форму копыта. Изменение режима питания и условий содержания животного (в частности, почти полное исключение из рациона высококалорийного комбикорма и ежедневный выгул пони в табуне в леваде с естественным грунтом) привело к снижению избыточной массы тела и нормализации суточных колебаний уровня глюкозы в крови, что способствовало выздоровлению пони, а в перспективе и снижению риска рецидивов ламинита.

Обсуждение и заключение. Описанный клинический случай наглядно свидетельствует о том, что диагностика и терапия лошадей, страдающих ламинитом, должна реализовываться на системной основе. Для составления эффективной схемы лечения животного необходимы сбор анамнеза, клинические исследования, дополнительные диагностические методы, выявление системных нарушений в организме, которые могли послужить этиологическими факторами ламинита, определение стадии заболевания. Решающее значение для выздоровления животного и профилактики рецидивов заболевания имеют грамотная коррекция режима питания, ухода и содержания, что требует слаженной работы ветеринарного врача и коваля, а также готовности владельцев точно и своевременно выполнять рекомендации специалистов.

Ключевые слова: клинический случай, лошадь, ламинит, хронический ламинит, лечение ламинита, комплексный подход, комплексная схема терапии

Для цитирования. Коробчук М.В., Карклин А.И., Романова О.В., Нечаев А.Ю. Комплексный подход к лечению хронического ламинита у пони. Описание клинического случая. *Ветеринарная патология.* 2024;23(1):21–30. <https://doi.org/10.23947/2949-4826-2024-23-1-21-30>

Comprehensive Approach to Treatment of Chronic Laminitis in Ponies: A Clinical Case Report

Maksim V. Korobchuk  , Anastasiya I. Karklin, Olga V. Romanova, Andrei Yu. Nechaev

Saint-Petersburg State University of Veterinary Medicine, Saint-Petersburg, Russia

 korobchuk_max@mail.ru

Abstract

Introduction. Equine laminitis is one of the most serious pathologies due to the consequences it can entail, such as the chronic pain in the hooves, rapid impairment of working capacity and even death of an animal. However, the analysis of the literature sources leads us to the conclusion that the lack of a systematic, comprehensive approach to the diagnosis and treatment of equine laminitis still remains an acute problem in the modern equine medicine. There exist various methods and techniques, but a comprehensive protocol on how and when they should be applied is missing, the same as the information on the cases for their strict contraindication. The present research aims to demonstrate the efficiency of the comprehensive approach proposed by the authors for treatment of equine laminitis by the example of a clinical case of a Welsh pony.

Materials and Methods. Treatment and observation were carried out in a Welsh pony of the Equestrian Sports Club of Pushkinskiy district, Saint-Petersburg, during 2019–2020. The examination of the animal and the disease etiological factor determination were performed according to the clinical examination plan developed by the authors. Afterwards, the disease development stage was determined according to the original author's consolidated table of the animal condition assessment signs, which would be published for the first time. The diagnosis was confirmed by the X-ray examination of the injured limbs. Then, based on the results of the examination, a treatment plan was worked out, including scraping and filing down the forelimb hooves, as well as adjusting the animal's diet and changing the keeping conditions. Daily monitoring of the blood glucose level fluctuations was made using a portable glucose meter.

Results. A comprehensive approach to treatment of chronic laminitis in the reported clinical case has proved to be highly efficient. The scraping and filing down the hoof wall, performed based on the results of X-ray examination, allowed the hoof shape to return close to normal. Change of the animal's diet and keeping conditions (especially almost complete exclusion of the high-calorie compound feed from the diet and daily walking of the pony in a herd in the levada with natural soil) resulted in the reduction of the excess body weight and normalisation of the daily blood glucose level fluctuations that fostered the recovery of the pony and diminished the risk of laminitis relapses in the future.

Discussion and Conclusions. The reported clinical case clearly demonstrates that the diagnosis and treatment of horses with laminitis should be implemented on a basis of a system. The following steps are necessary for compiling an efficient animal treatment protocol: collection of the anamnesis, clinical examinations, application of the additional diagnostic methods, identification of the systemic disorders in the body that could become the etiological factors causing the laminitis, defining the disease stage. The competent correction of the diet, care and keeping conditions are crucial for the recovery of an animal and prevention of the disease relapses. To fulfil the above, the coordinated work of a veterinarian and a farrier is required, as well as willingness of the owners to fulfil accurately and timely the recommendations of the specialists.

Keywords: clinical case, horse, laminitis, chronic laminitis, treatment of laminitis, comprehensive approach, comprehensive treatment protocol

For citation. Korobchuk MV, Karklin AI, Romanova OV, Nechaev AYu. Comprehensive Approach to Treatment of Chronic Laminitis in Ponies: A Clinical Case Report. *Russian Journal of Veterinary Pathology*. 2024;23(1):21–30. <https://doi.org/10.23947/2949-4826-2024-23-1-21-30>

Введение. В популяциях лошадей ламинит является достаточно распространенным заболеванием и с точки зрения последствий относится к одной из серьезнейших патологий. Согласно зарубежным источникам, частота встречаемости заболевания составляет от 1,5 % до 34 % [1], а летальность достигает 41,8 % [2]. По нашим наблюдениям, выживаемость в случае несвоевременного или неправильного лечения не превышает 25 %, при этом полное восстановление рабочих качеств животного, при условии своевременного принятия необходимых мер, происходит лишь в 15 % случаев. Кроме того, для лошадей, однажды перенесших заболевание, сохраняется высокая вероятность рецидива.

Несмотря на многолетние исследования отечественных и зарубежных специалистов, в современной конной медицине продолжает остро стоять проблема отсутствия системного, комплексного подхода к диа-

гностике и лечению ламинита. Патогенетический механизм развития заболевания остается до конца не раскрытым, что существенно затрудняет разработку эффективных схем и способов лечения. Среди сложностей формулирования системного подхода к терапии можно выделить и полиэтиологичность заболевания, и его длительность. Отдельным вопросом успешного излечения и восстановления животного является необходимость привлечения нескольких специалистов из разных областей знания. Помимо внимания ветеринарных врачей (терапевта, ортопеда, эндокринолога) требуется достаточно активное участие коваля, к квалификации и техническому оснащению которого предъявляются высокие требования. В некоторых случаях, при необходимости разработки специальных средств механической поддержки, весьма кстати оказывается помощь инженеров и материаловедов. Тем не менее, несмотря на все

вышеперечисленные факторы, делающие каждый случай ламинита индивидуальным, мы уверены, что выработать единую стратегию диагностики и терапии ламинита совместными усилиями врачей-клиницистов и ученых-исследователей возможно и необходимо. Стратегию, которая будет учитывать комплексный подход к лечению, четкое понимание последствий принимаемых решений, наблюдение и возможность оперативной корректировки проводимых мероприятий и применяемых схем терапии.

Целью настоящей работы является демонстрация эффективности разработанного и применяемого авторами комплексного подхода и многокомпонентной схемы диагностики и лечения ламинита на примере клинического случая болезни уэльского пони.

Материалы и методы. Диагностика, лечение и наблюдение проводились в течение 2019–2020 гг. на пони уэльской породы (кобыла 2002 г. р.), принадлежащем конноспортивному клубу «Александрова дача» (Пушкинский район, г. Санкт-Петербург) и поступив-

шем к ветеринарному врачу с подозрением на ламинит. При проведении первичного осмотра, для реализации комплексного подхода к принятию решения о применении тех или иных лекарственных, терапевтических или ортопедических средств поддержки и восстановления животного, поступившего на лечение с подозрением на ламинит, использовался обобщенный план клинического исследования (рис. 1).

При сборе анамнеза животного с подозрением на ламинит анализу в первую очередь подвергают данные об:

- условиях содержания и кормления животного;
- режиме тренировок;
- сроках и порядке расчистки и ковки;
- физиологическом состоянии и кондициях;
- наличии сопутствующих заболеваний (метаболические нарушения, воспалительные заболевания отдельных систем организма);
- проводимом накануне или текущем применении ветеринарных препаратов и т.д. [3].

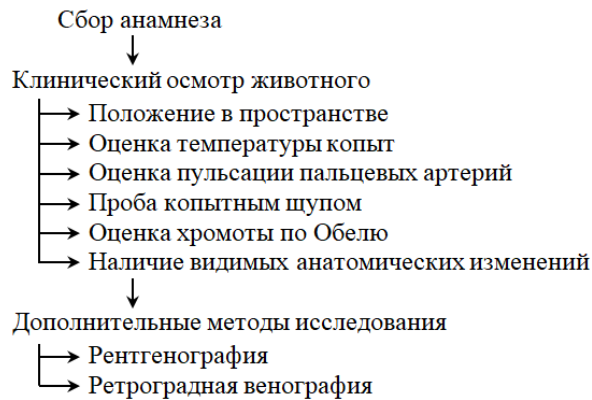


Рис. 1. План клинического исследования при подозрении на ламинит.

Примечание: ретроградная венография используется опционально, при наличии показаний

После сбора анамнеза животное исследуют в статике. Необходимо учитывать, что в покое животное может и не принимать вынужденные позы. Более того, лошади с завышенным болевым порогом могут находиться в позе, близкой к естественной, даже при выраженных изменениях положения копытной кости внутри копытной капсулы. К характерным косвенным признакам ламинита можно отнести стремление к попеременному обременению конечностей и выраженное беспокойство при требовании подъема конечности для обследования подошвы копыта, например.

Характер вынужденной позы определяется не только степенью поражения, но и количеством пораженных конечностей. В случае, когда заболевание проявляется на какой-либо одной конечности, животное будет стремиться максимально снять с неё нагрузку, периодически поднимая больную конечность или стремясь держать ее в упоре на зацеп копытной стенки (при этом парная конечность, вследствие чрезмерного обременения, может отекает и греться). Когда поражаются обе грудные конечности, лошадь очевидно будет пытаться разгрузить их, выставляя вперед и стремясь максимально перенести вес тела на тазовые конечности за счет подведения их под корпус. При поражении только тазовых конечностей животное будет подставлять под корпус как тазовые, так и грудные конечности, максимально нагружая последние. Поражение всех четырех конечностей относится к наиболее неблагоприятному

варианту протекания заболевания: животное будет стремиться принять позу, характерную для поражения только грудных конечностей. Коварство данной ситуации заключается в том, что на ранних стадиях выявить поражение тазовых конечностей известными методами весьма сложно, и зачастую заключение делается постфактум на фоне значительных патоморфологических изменений (например, прободение подошвы).

При исследовании дистальной части конечности лошади с ламинитом можно обнаружить следующее: температура пораженных копыт повышена, могут присутствовать отеки; при пальпации диагностируется болезненность тканей венчика; хорошо прощупываются пульсирующие пальцевые артерии; при обследовании стенок копыта методом перкуссии и с помощью копытного щупа наблюдается выраженная болевая чувствительность. Несмотря на то, что видимые изменения в копыте при первичном остром воспалении и на субклинической стадии не проявляются, при исследовании копытного рога (путем расчистки копыта) могут быть выявлены следующие патологические изменения: рог подошвы существенно отличается от нормы — мягкий, желтоватого цвета, возможны следы кровоизлияний в прямой проекции дистального края копытной кости и по линии листочкового слоя. Наличие видимых анатомических изменений копытного башмака говорит о том, что болезнь протекает уже длительное время и изменение в состоянии животного с большой долей веро-

ятности является рецидивом. Изменение формы подошвы (плоская или выпуклая) и углубление мягких тканей в области венчика копыта свидетельствуют об уже произошедших серьезных внутренних изменениях.

Следующим этапом является исследование в движении. Анализ походки включает в себя проводку разными аллюрами по разным типам грунта, прямолинейное движение и повороты. Оценка уровня хромоты определяется по шкале Обеля, являющейся в данном случае наиболее удобным инструментом диагностики, поскольку 4 степени хромоты по Обелю напрямую коррелируют с 4 стадиями тяжести заболевания [4]. Для верной интерпретации результатов необходимо сравнить наличие описанных симптомов на всех четырех конечностях.

В качестве дополнительного метода подтверждения диагноза использовалась рентгенография (рентгеновский аппарат *GIERTH HF 80/20* и мобильная беспроводная система для цифровой рентгенографии *GIERTH SCOPE UltraLight*, Германия) [5].

По результатам клинических исследований, входящих в первичный осмотр, делаются выводы о причинах возникновения ламинита, которые принципиально делятся на три основные группы:

– эндокринопатический ламинит (обусловлен метаболическими расстройствами, в частности, нарушениями углеводного обмена);

– сепсис-ассоциированный ламинит (возникает при развитии генерализованных воспалительных реакций);

– механический ламинит, или ламинит опорной конечности (является следствием чрезмерных нагрузок и/или ударов на копыто).

При описании болезни с точки зрения тяжести ее течения выделяются 4 стадии [3, 6, 7]: субклиническая, острая, подострая, хроническая. Стадия ламинита определяется на основании разработанной авторами и впервые публикуемой таблицы 1, включающей все необходимые для учета признаки и степень их выраженности.

После того как анамнез собран, животное обследовано, установлены все предположительные этиологические факторы заболевания и стадия его тяжести, дальнейшие работы проводят в следующем порядке:

1. Исходя из поставленного диагноза, формулируется комплексный план терапии, включающий этиотропный, патогенетический, симптоматический и ортопедический компоненты. Обязательными условиями успешного лечения являются расчистка копыт и из-

Таблица 1

Таблица признаков оценки состояния животного в зависимости от стадии заболевания ламинитом

Признак/критерий	Стадии течения заболевания			
	субклиническая	острая	подострая	хроническая
Общее состояние				
Характерная поза	.*	+ / ++ **	- / +	- / +
Снижение двигательной активности	-	+ / ++	- / +	- / +
Залеживание	-	+	-	- / +
Угнетение общего состояния	-	++	-	- / +
Физиологические показатели				
Повышенная температура в области копыт	-	++	- / +	- / +
Пульсация пальцевых артерий	-	++	- / +	- / +
Морфологические изменения видимых структур пальца				
Западение линии венчика	--	-	-	- / ++
Плоская или выпуклая подошва	--	-	-	- / ++
Абсцессы	--	- / +	- / +	- / ++
Ламинарный клин	--	-	-	+ / ++
Стресс-кольца	--	-	- / +	- / ++
Ежовое копыто	--	-	-	+ / ++
Патологические изменения рога подошвы (цвет, однородность и т.д.)	--	-	- / +	++
Кровоизлияния	--	-	-	++
Диагностика				
Хромота	-	+ / ++	- / +	+ / ++
Реакция на копытный щуп в области зацепа	-	++	- / +	+ / ++
Рентгенологические изменения	--	--	-	+ / ++
Примечание: * Принятые обозначения для оценки степени проявления признака: ++ ярко выражен; + выражен достаточно очевидно; - выражен слабо или отсутствует; -- не проявляется ни при каких условиях. ** Для обозначений, указанных через дробь: «легкая /средняя или тяжелая» форма течения заболевания				

менение условий содержания и кормления животного, корректируемых исключительно в соответствии с рекомендациями лечащего врача [2, 8].

2. На основании суточного мониторинга уровня глюкозы в крови животного и результатов промежуточных контрольных осмотров анализируется динамика и эффективность лечения.

3. При выявлении отклонений от ожидаемого характера течения заболевания или при выяснении ранее неизвестных факторов, меняющих или уточняющих первоначально установленную этиологию заболевания, выполняют корректировку разработанной схемы лечения.

4. При стабилизации состояния животного проводят контрольные осмотровые мероприятия и подготавливают рекомендации по дальнейшему уходу и содержанию.

Упитанность лошади рассчитывалась по шкале Хеннеке [9]. Расчистка и запил копыт выполнялись по запатентованной авторской методике, направленной на исправление порочной формы копытного башмака, с использованием стандартных инструментов (копытные ножи (прямой и петлевой), клещи, рашпиль, крючок) [10]. Коррекцию рациона проводили согласно нормам, указанным в отечественной литературе по кормлению лошадей¹. Для измерения уровня глюкозы в крови животного использовали глюкометр *Contour Plus* и оригинальные тест-полоски к нему. Для восполнения нехватки витаминов и минералов в организме животного применяли витаминно-минеральные комплексы «Биотин» (производитель ООО «Гран-При», Россия) и «Виталит» (производитель ООО «Дикий медведь», Россия).

Описание и результаты

Пони уэльской породы (кобыла 2002 г. р.) поступил к ветеринарному специалисту в мае 2019 г. Причиной обращения стала хромота, первые признаки которой проявились у животного после выжеребки и развивались на протяжении уже 3 недель.

Первичный клинический осмотр пони проводился по плану, представленному на рисунке 1. В ходе исследования животного, опираясь на показатели таблицы 1, был поставлен предварительный диагноз — хронический ламинит грудных конечностей в легкой форме протекания. Хромота по шкале Обеля соответствовала 2-й степени. Предположительной причиной развития заболевания мог стать воспалительный процесс в репродуктивной системе, возникший после родов (эндометрит как следствие задержки последа). Избыточная масса тела (7/9 по шкале Хеннеке) и нерегулярный уход за копытами предположительно явились предрасполагающими факторами. После проведения рентгенографии предварительный диагноз был подтвержден: на рентгеновских снимках обеих грудных конечностей наблюдалась явная ротация копытных костей, что характерно для хронического ламинита (снимки опубликованы в статье авторов, посвященной демонстрации авторской методики расчистки копыта при ламините).

В силу запоздалого (несвоевременного) обращения к ветеринарному специалисту и уменьшения воспалительных процессов в копытах и организме в целом необходимость в медикаментозном лечении и применении ортопедических поддерживающих средств первой помощи отсутствовала.

С целью корректировки положения копытных костей были выполнены расчистка и запил на копытах обеих грудных конечностей. 4 расчистки и зашлифовывание выполнялись по авторской методике, направленной на исправление порочной формы копытного башмака, в период с мая по октябрь 2019 г. После полного срастания копытного башмака от места выполнения запил форма копыта характеризовалась как близкая к физиологической норме, слабая хромота появлялась только при движении по твердому каменистому грунту.

Повторный осмотр животного произвели в октябре 2019 г. (то есть спустя 5 месяцев), при выполнении контрольных снимков: пони чувствовал себя удовлетворительно, аномалий в поведении не выявлялось, движение по мягкому и умеренно жесткому грунту — свободное.

На следующий повторный осмотр пони поступил в январе 2020 г., спустя 3 месяца после выполнения контрольных снимков, в связи с появлением на копытном башмаке в области венчика на всех четырех конечностях стрессовых колец (7–9 колец на каждом копыте), характеризующихся параллельным расположением (рис. 2), при этом каждое новое кольцо имело все более выраженный характер.

После проведения исследования по плану на рисунке 1 (без выполнения рентгенографических снимков) и сопоставления выявленных клинических признаков по таблице 2, диагноз животного остался без изменений, а именно легкая форма хронического ламинита. Таким образом, выявленные отклонения не являлись следствием обострения хронической формы течения заболевания, но позволяли говорить о высоком риске рецидива. К предположительным причинам образования стрессовых колец относились: чрезмерная масса тела (8/9 по шкале Хеннеке), метаболические нарушения.

По результатам осмотра в схему лечения были добавлены: суточный мониторинг уровня глюкозы в крови животного, корректировка рациона и создание условий для продолжительного выгула в леваде. Изменений в стратегию расчистки копыт не вносили, необходимость в специальных ортопедических мероприятиях отсутствовала.

Результаты первого исследования уровня глюкозы в крови, проведенного в феврале 2020 г., представлены в таблице 2.

Значительные колебания уровня глюкозы, которые не восстанавливались до значений нормы в течение первых полутора часов после кормления, отмечены после приема концентрированного корма и не замечены после сена. Если подобные метаболические нарушения присутствовали ранее, они могли быть существенным фактором, способствовавшим возникновению ламинита у пони. С учетом полученных результатов было принято решение о коррекции рациона согласно потребностям животного с обязательным исключением комбикорма. Новый рацион включал в себя: 4 кг сена разнотравного высокого качества, 0,3 кг льняного жмыха, 0,3 кг травяной муки разнотравной и витаминно-минеральные добавки согласно рекомендациям производителя. Также был организован выгул пони в табуле в леваде с естественным грунтом (без травы) ежедневно по 6 часов в сутки. Ожидаемый ре-

¹ Калашников А.П., Фисинин В.И., Щеглов В.В., Клейменов Н.И. (ред.) Нормы и рационы кормления сельскохозяйственных животных. Справочное пособие. Москва. 2003. 456 с.

зультат — снижение избыточной массы тела, нормализация суточных колебаний уровня глюкозы в крови.

Через полгода, в июле 2020 г. при очередном осмотре животного выяснилось, что это было верное решение: упитанность пони снизилась с 8/9 до 5/9 по шкале Хеннеке и стала соответствовать нормальной конди-

ции, выраженность проявления стрессовых колец сначала уменьшилась, а затем копытный рог и вовсе приобрел внешне здоровый вид. С целью количественной оценки результатов терапии по описанной выше схеме было проведено повторное контрольное измерение уровня глюкозы в крови (таблица 3).



Рис. 2. Стрессовые кольца на копыте

Показания уровня глюкозы в крови исследуемого животного при первом обследовании в феврале 2020 г. (без корректировки рациона)

Таблица 2

Время	Уровень глюкозы, ммоль/л	Примечания
07:55	5,6	Утреннее кормление — 0,5 кг комбикорма
08:30	8,1	—
09:00	10,3	—
09:30	9,1	—
12:00	3,4	0,5 кг сена, которое было проедено за 1 час
14:55	4,3	Обеденное кормление — сено
15:45	4,7	Сено
16:30	4,7	Сено
17:55	5,3	Окончание поедания сена в 18:00
21:30	4,6	Вечернее кормление — 0,5 кг комбикорма

Показания уровня глюкозы в крови исследуемого животного в июле 2020 г. (спустя полгода после введения нового рациона)

Таблица 3

Время	Уровень глюкозы, ммоль/л	Примечания
07:55	4,2	Утреннее кормление — 0,15 кг травяной муки + 0,15 кг льняного жмыха
08:30	4,6	—
09:00	6,9	—
09:30	5,6	—
12:00	5,4	0,5 кг сена, которое было проедено за 1 час
14:55	4,2	Обеденное кормление — сено
15:45	3,8	Сено
16:30	4,7	Сено
17:55	4,6	Окончание поедания сена в 20:00
21:30	4,3	Вечернее кормление — 0,15 кг травяной муки + 0,15 кг льняного жмыха

Сравнение результатов измерений, проведенных до и после смены рациона, представлено на рисунке 3

Как видим, переход на новый рацион и режим содержания способствовал возвращению колебаний уровня глюкозы в крови пони до референсных значений: после приема кормов снижение концентрации глюкозы в крови происходило в течение полутора часов, что можно расценивать как фактор предупреждения развития инсулинорезистентности и рецидива ламинита.

В качестве рекомендаций по дальнейшему уходу и содержанию пони можно выделить следующие: соблюдение назначенного режима и рациона питания; своевременную расчистку и уход за копытами; организацию продолжительного свободного выгула в ле-

ваде; движение по грунтам разного качества (жесткие дорожки, песок и т.д.); контроль за скармливанием свежей травы; исключение свободного выпаса в весенний и осенний период.

Обсуждение и заключение

В силу специфики течения заболевания во врачебной практике чаще всего приходится сталкиваться с острой и хронической формами ламинита. По нашей статистике, их соотношение составляет около 45 % и 27,5 % от всех случаев заболевания соответственно. С точки зрения этиологии, наиболее часто встречаемым является эндокринопатический ламинит (около 60 % от всех случаев заболевания), при этом на долю механического приходится не более 10 % зарегистрированных случаев [11, 12].

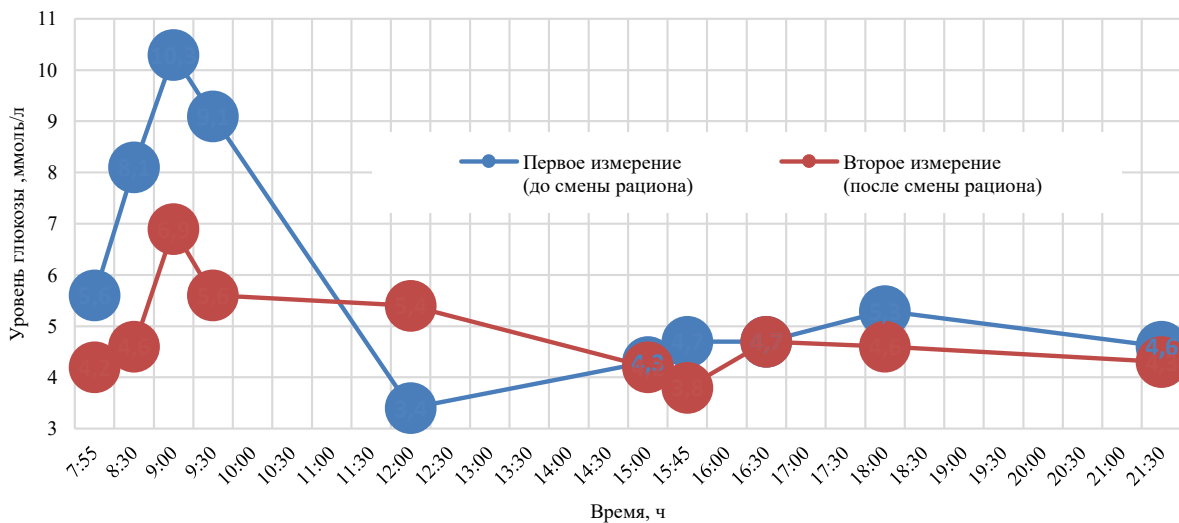


Рис. 3. Сопоставление измерений уровня глюкозы в крови исследуемого животного до смены рациона и через полгода после него

Анамнез и общий клинический осмотр животного с обязательным подтверждением диагноза современными методами (рентгенография) имеют одно из важнейших значений в его постановке. Выяснение первичной, вызвавшей ламинит, болезни и анализ состояния животного в соответствии с признаками, указанными в разработанной авторами и впервые публикуемой таблице 1, позволяют достаточно четко определить стадию течения заболевания и оперативно ориентироваться в этапности и направленности лечебных мероприятий. Следует учитывать, что с помощью рутинного рентгеновского снимка можно точно подтвердить диагноз только на хронической стадии заболевания, то есть когда изменения в положении копытной кости относительно копытной стенки произошли и хорошо заметны.

Необходимость распределения и учета причин первичного заболевания (ставшего триггером) по группам заключается в том, что ламинит всегда является следствием некоторого агрессивного внешнего воздействия или системного нарушения в самом организме, без устранения которого успешное лечение практически невозможно. В каждом случае ламинита триггерные факторы, вызывающие характерные патофизиологические процессы, различны и устраняются пусть и по не многочисленным, но разным схемам. Так, ведущим звеном патогенеза при эндокринопатическом ламините является гиперинсулинемия, при сепсис-ассо-

циированном — синдром системного воспалительного ответа (ССВР), при механическом — ишемия [13–16].

Независимо от того, какова была первоначальная инициирующая причина, далее ламинит протекает по сходному пути с выраженной стадийностью (таблица 1). Именно стадией развития болезни определяется и перечень применяемых средств и проводимых мероприятий: криотерапия, применение средств первой помощи (например ортопедические супинаторы), резекция копытной стенки, вскрытие абсцессов подошвы, специальная ковка и т. д. Однако работа «с копытом» даст положительный результат лишь при условии одновременной реализации соответствующих мероприятий и в отношении причины, ставшей триггером, — то есть при условии формирования многокомпонентной схемы комплексного подхода к лечению.

Описанный клинический случай демонстрирует, насколько важно обеспечить системность при диагностировании и дальнейшей терапии заболевания, а полученные результаты являются основанием для положительного заключения в пользу эффективности разработанного нами комплексного подхода. По проделанной работе в качестве выводов можно отметить следующие:

1. Стратегия лечения хронического ламинита в легких формах протекания должна строиться не только и не столько на эффекте от медикаментозной терапии, сколько на грамотном уходе за копытами и особенно,

и даже в первую очередь, — на коррекции условий содержания и кормления животного.

2. Ключевыми факторами успеха в описанном клиническом случае стали: корректная постановка диагноза, комплексный подход к лечению животного, совместная слаженная работа ветеринарного специалиста и коваля, готовность владельцев пони изменить условия его жизни в соответствии с рекомендациями врача.

3. Представленный в статье опыт стабилизации суточных колебаний концентрации глюкозы в крови с

помощью коррекции рациона можно расценивать как фактор предупреждения развития инсулинорезистентности и рецидива ламинита и рекомендовать к применению в повседневной практике.

Подводя итог, необходимо отметить, что только полная реализация всех составляющих стратегию лечения компонентов может дать основание для заключения о положительном исходе заболевания, а четкое понимание последствий от предпринимаемых действий является первым шагом на пути к исцелению животного.

Список литературы

1. Wylie C.E., Collins S.N., Verheyen K.L.P., Richard Newton J. Frequency of Equine Laminitis: A Systematic Review with Quality Appraisal of Published Evidence. *The Veterinary Journal*. 2011;189(3):248–256. <https://doi.org/10.1016/j.tvjl.2011.04.014>
2. Orsini J.A., Wrigley J., Riley P. Home Care for Horses with Chronic Laminitis. *The Veterinary Clinics of North America. Equine Practice*. 2010;26(1):215–223. <https://doi.org/10.1016/j.cveq.2009.12.012>
3. Карклин А.И., Балашова О.В., Коробчук М.В. Практический опыт поддерживающей терапии хронического ламинита на примере пони уэльской породы. Вопросы нормативно-правового регулирования в ветеринарии. 2019;(4):90–94.
4. Wylie C.E., Pollitt C.C. In Horses with Chronic Laminitis, Do Venograms Compared to Plain Radiographs Give Greater Diagnostic or Prognostic Information? *Veterinary Evidence*. 2017;2(3). <https://doi.org/10.18849/ve.v2i3.124>
5. Sherlock C., Parks A. Radiographic and radiological assessment of laminitis. *Equine Veterinary Education*. 2013;25(10):524–535. <https://doi.org/10.1111/eve.12065>
6. Коробчук М.В., Карклин А.И. Методы коррекции копыт лошадей и пони при хроническом ламините. Ветеринария. 2021;3:50–54. <https://doi.org/10.30896/0042-4846.2021.24.3.50-54>
7. Карклин А.И., Балашова О.В., Коробчук М.В. Практический опыт поддерживающей терапии хронического ламинита на примере пони уэльской и шетлендской пород. В: Материалы 74-й Международной научной конференции молодых ученых и студентов СПбГАВМ, посвященной 75-летию Победы в Великой Отечественной войне. Санкт-Петербург: Издательство ФГБОУ ВО СПбГАВМ; 2020. С. 97–98.
8. Burns T.A. “Feeding the Foot”: Nutritional Influences on Equine Hoof Health. *The Veterinary Clinics of North America. Equine Practice*. 2021;37(3):669–684. <https://doi.org/10.1016/j.cveq.2021.07.004>
9. Henneke D.R., Potter G.D., Kreider J.L., Yeates B.F. Relationship between Condition Score, Physical Measurements and Body Fat Percentage in Mares. *Equine Veterinary Journal*. 1983;15(4):371–372. <https://doi.org/10.1111/j.2042-3306.1983.tb01826.x>
10. Коробчук М.В., Карклин А.И. Способ хирургического вмешательства для исправления порочной формы копыт на хронической стадии ламинита у лошадей и пони. Патент РФ № 2728173. 2020. 11 с.
11. Pollitt C.C. Basement Membrane Pathology: A Feature of Acute Equine Laminitis. *Equine Veterinary Journal*. 1996;28(1):38–46. <https://doi.org/10.1111/j.2042-3306.1996.tb01588.x>
12. Карклин А.И., Коробчук М.В., Нечаев А.Ю. Выбор тактики лечения лошадей с ламинитом в зависимости от этиопатогенеза. В: Материалы национальной научной конференции профессорско-преподавательского состава, научных сотрудников и аспирантов СПбГУВМ. Санкт-Петербург: Издательство СПбГУВМ, 2024. С. 35–37.
13. Eps A., Burns T. Are There Shared Mechanisms in the Pathophysiology of Different Clinical Forms of Laminitis and What are the Implications for Prevention and Treatment? *Veterinary Clinics of North America: Equine Practice*. 2019;35(2):379–398. <https://doi.org/10.1016/j.cveq.2019.04.001>
14. Mitchell C.F., Fugler L.A., Eades S.C. The Management of Equine Acute Laminitis. *Veterinary Medicine: Research and Reports*. 2015;(6):39–47. <https://doi.org/10.2147/vmrr.s39967>
15. Van Eps A., Engiles J., Galantino-Homer H. Supporting Limb Laminitis. *Veterinary Clinics of North America. Equine Practice*. 2021;37(3):657–668. <https://doi.org/10.1016/j.cveq.2021.08.002>
16. Leise B.S., Fugler L.A. Laminitis Updates: Sepsis/Systemic Inflammatory Response Syndrome-Associated Laminitis. *Veterinary Clinics of North America. Equine Practice*. 2021;37(3):639–656.

References

1. Wylie CE, Collins SN, Verheyen KLP, Richard Newton J. Frequency of Equine Laminitis: A Systematic Review with Quality Appraisal of Published Evidence. *The Veterinary Journal*. 2011;189(3):248–256. <https://doi.org/10.1016/j.tvjl.2011.04.014>
2. Orsini JA, Wrigley J, Riley P. Home Care for Horses with Chronic Laminitis. *The Veterinary Clinics of North America. Equine Practice*. 2010;26(1):215–223. <https://doi.org/10.1016/j.cveq.2009.12.012>
3. Karklin AI, Balashova OV, Korobchuk MV. Practical Experience of Supporting Therapy of Chronic Laminitis in Case of Wales Pony. *Legal regulation in veterinary medicine*. 2019;(4):90–94. (In Russ.).
4. Wylie CE, Pollitt CC. In Horses with Chronic Laminitis, Do Venograms Compared to Plain Radiographs Give Greater Diagnostic or Prognostic Information? *Veterinary Evidence*. 2017;2(3). <https://doi.org/10.18849/ve.v2i3.124>
5. Sherlock C., Parks A. Radiographic and Radiological Assessment of Laminitis. *Equine Veterinary Education*. 2013;25(10):524–535. <https://doi.org/10.1111/eve.12065>

6. Korobchuk MV, Karklin AI. Hoof Correction Techniques for Horses and Ponies with Chronic Laminitis. *Veterinariya*. 2021;3:50–54. <https://doi.org/10.30896/0042-4846.2021.24.3.50-54> (In Russ.).
7. Karklin AI, Balashova OV, Korobchuk MV. Practical Experience of Maintenance Therapy of Chronic Laminitis on the Example of Welsh and Shetland Pony Breeds. In: *Proceedings of the 74th International Scientific Conference of Young Scientists and Students of St. Petersburg State Academy of Veterinary Medicine dedicated to the 75th anniversary of Victory in the Great Patriotic War*. St. Petersburg: SPbSAVM Publ.; 2020. P. 97-98. (In Russ.).
8. Burns TA. “Feeding the Foot”: Nutritional Influences on Equine Hoof Health. *The Veterinary Clinics of North America. Equine Practice*. 2021;37(3):669–684. <https://doi.org/10.1016/j.cveq.2021.07.004>
9. Henneke DR, Potter GD, Kreider JL, Yeates BF. Relationship between Condition Score, Physical Measurements and Body Fat Percentage in Mares. *Equine Veterinary Journal*. 1983;15(4):371–372. <https://doi.org/10.1111/j.2042-3306.1983.tb01826.x>
10. Korobchuk MV, Karklin AI. *A Method of Surgical Intervention to Correct the Pathologic Shape of Hooves at the Chronic Stage of Laminitis in Horses and Ponies*. RF Patent No. 2728173. 2020. 11 p. (In Russ.).
11. Pollitt CC. Basement Membrane Pathology: A Feature of Acute Equine Laminitis. *Equine Veterinary Journal*. 1996;28(1):38–46. <https://doi.org/10.1111/j.2042-3306.1996.tb01588.x>
12. Karklin AI, Korobchuk MV, Nechaev AY. The Choice of Treatment Tactics for Horses with Laminate Depending on Etiopathogenesis. In: *Proceedings of the National Scientific Conference of Professors, Researchers and Postgraduates of St. Petersburg State University of Veterinary Medicine*. St. Petersburg: SPbSAVM Publ.; 2024. P. 35–37. (In Russ.).
13. Eps A, Burns T. Are There Shared Mechanisms in the Pathophysiology of Different Clinical Forms of Laminitis and What are the Implications for Prevention and Treatment? *Veterinary Clinics of North America: Equine Practice*. 2019;35(2):379–398. <https://doi.org/10.1016/j.cveq.2019.04.001>
14. Mitchell CF, Fugler LA, Eades SC. The Management of Equine Acute Laminitis. *Veterinary Medicine: Research and Reports*. 2015;(6):39–47. <https://doi.org/10.2147/vmrr.s39967>
15. Van Eps A, Engiles J, Galantino-Homer H. Supporting Limb Laminitis. *Veterinary Clinics of North America. Equine Practice*. 2021;37(3):657–668. <https://doi.org/10.1016/j.cveq.2021.08.002>
16. Leise BS, Fugler LA. Laminitis Updates: Sepsis/Systemic Inflammatory Response Syndrome-Associated Laminitis. *Veterinary Clinics of North America. Equine Practice*. 2021;37(3):639–656. <https://doi.org/10.1016/j.cveq.2021.08.003>

Об авторах:

Максим Васильевич Коробчук, ветеринарный фельдшер, практикующий коваль-ортопед, кандидат технических наук, Санкт-Петербургский государственный университет ветеринарной медицины (196084, РФ, Санкт-Петербург, ул. Черниговская, д. 5), [ORCID](https://orcid.org/0009-0001-9010-1000), korobchuk_max@mail.ru

Анастасия Ильинична Карклин, практикующий ветеринарный врач, аспирантка кафедры общей, частной и оперативной хирургии Санкт-Петербургского государственного университета ветеринарной медицины (196084, РФ, Санкт-Петербург, ул. Черниговская, д. 5), anastasiyak7@mail.ru

Ольга Владимировна Романова, практикующий ветеринарный врач, кандидат ветеринарных наук, доцент кафедры патологической физиологии Санкт-Петербургского государственного университета ветеринарной медицины (196084, РФ, Санкт-Петербург, ул. Черниговская, д. 5), руководитель направления «Системные технологии в конной медицине» Научного консультационного центра по разработке и трансферу системных технологий в ветеринарии и сельском хозяйстве ФГБОУ ВО СПбГУВМ & ГК «ЗДОРОВЬЕ ЖИВОТНЫХ» (191119, РФ, г. Санкт-Петербург, ул. Чернышевского, д. 10)

Андрей Юрьевич Нечаев, доктор ветеринарных наук, доцент, заведующий кафедрой общей, частной и оперативной хирургии Санкт-Петербургского государственного университета ветеринарной медицины (196084, РФ, Санкт-Петербург, ул. Черниговская, д. 5), netschajew@yandex.ru

Заявленный вклад авторов:

Все авторы внесли равный вклад в выполнение работы.

Конфликт интересов: авторы заявляют об отсутствии конфликта интересов.

Все авторы прочитали и одобрили окончательный вариант рукописи.

Поступила в редакцию 24.01.2024

Поступила после рецензирования 16.02. 2024

Принята к публикации 19.02.2024

About the Authors:

Maksim V. Korobchuk, Cand.Sci. (Engineering), Veterinary Paramedic, Practicing Farrier, Saint-Petersburg State University of Veterinary Medicine (5, Chernigovskaya St., Saint-Petersburg, 196084, RF), [ORCID](https://orcid.org/0009-0001-9010-1000), korobchuk_max@mail.ru

Anastasiya I. Karklin, PhD Student of the General, Specialty and Operative Surgery Department, Practicing Veterinarian, Saint-Petersburg State University of Veterinary Medicine (5, Chernigovskaya St., Saint-Petersburg, 196084, RF), anastasiyak7@mail.ru

Olga V. Romanova, Cand.Sci. (Veterinary Sciences), Practicing Veterinarian, Associated Professor of the Pathological Physiology Department, Saint-Petersburg State University of Veterinary Medicine (5, Chernigovskaya St., Saint-Petersburg, 196084, RF), Head of the Direction “System Technologies in Equine Medicine” of the Scientific Consulting

Center for the Development and Transfer of System Technologies in Veterinary Medicine and Agriculture, Saint-Petersburg State University of Veterinary Medicine & Group of Companies «Animal Health» (10, Chernyakhovskogo St., Saint-Petersburg, 191119, RF).

Andrei Yu. Nechaev, Dr.Sci. (Veterinary Sciences), Associate Professor, Head of the General, Specialty and Operative Surgery Department, Saint-Petersburg State University of Veterinary Medicine (5, Chernigovskaya St., Saint-Petersburg, 196084, RF), netschajew@yandex.ru

Claimed contributorship:

All authors have equally contributed to the research.

Conflict of interest statement: the authors do not have any conflict of interest.

All authors have read and approved the final manuscript.

Received 24.01.2024

Revised 16.02. 2024

Accepted 19.02.2024

ПАТОЛОГИЯ ЖИВОТНЫХ, МОРФОЛОГИЯ, ФИЗИОЛОГИЯ, ФАРМАКОЛОГИЯ И ТОКСИКОЛОГИЯ

ANIMAL PATHOLOGY, MORPHOLOGY, PHYSIOLOGY, PHARMACOLOGY AND TOXICOLOGY



Научная статья

УДК 619:616.514.4:599.323.45

<https://doi.org/10.23947/2949-4826-2024-23-1-31-40>


EDN: TUCLSW

Клинико-морфологическая характеристика мастоцитомы у декоративных крыс

Е.А. Безвисельная¹  , Е.Г. Турицына² ¹ КГКУ «Краевая ветеринарная лаборатория», г. Красноярск, Российская Федерация² ФГБОУ ВО «Красноярский государственный аграрный университет», г. Красноярск, Российская Федерация hvost24@mail.ru

Аннотация

Введение. Мастоцитомы — новообразование, обусловленное патологической пролиферацией популяции полиморфных тучных клеток (мастоцитов) в коже и/или во внутренних органах позвоночных животных. Вопрос распространенности мастоцитомы у декоративных грызунов, в частности крыс, а также клинические и морфологические характеристики этой неоплазии в настоящий момент почти не изучены, но представляют интерес в связи с практической работой врача-родентолога при постановке диагноза, выборе тактики лечения болезни и прогноза исхода онкологического заболевания. Цель данной работы — исследовать клинико-морфологическую характеристику мастоцитомы у декоративных крыс.

Материалы и методы. Исследование проводилось на базе гистологической лаборатории Института прикладной биотехнологии и ветеринарной медицины ФГБОУ ВО «Красноярский государственный аграрный университет» в 2022–2023 гг. Объект исследования — декоративные крысы с онкологическими заболеваниями, принадлежавшие частным владельцам в г. Красноярске и Красноярском крае. Материал для исследований — биоптат, полученный в ходе хирургического лечения новообразований у живых животных, либо отобранный в ходе патологоанатомического вскрытия павших. Исследования проводились комплексно, с использованием клинических, патологоанатомических, гистологических и гистохимических методов. Гистологические срезы окрашивали гематоксилином и эозином, на соединительную ткань по методу Ван-Гизона, метакромазию тучных клеток выявляли толуидиновым синим.

Результаты исследования. В ходе исследования 164 случаев спонтанно развивавшихся неоплазий у декоративных крыс установлено, что на долю мастоцитомы приходилось 6,7%. Наибольшая локализация мастоцитов в органах и тканях, не имевших видимых патологических изменений воспалительного или неопластического характера, зафиксирована в кожных покровах, в строме молочных, слюнных, клиторальных и препуциальных желез, подкожных лимфоузлов. В новообразованиях различного генеза обнаружили инфильтрацию мастоцитами их стромы. Мастоцитомы представляли собой одиночные инкапсулированные узлы без признаков метастазирования, в том числе на поздних стадиях развития патологического процесса. У самок регистрировали низкодифференцированную мастоцитому молочной железы, которая не встречалась у самцов. Мастоцитомы кожи являлись высокодифференцированной опухолью и обнаруживались преимущественно у самцов. У обоих полов встречалась высоко- и среднедифференцированная мастоцитомы, локализованная в подкожной клетчатке и имевшая благоприятный долгосрочный прогноз.

Обсуждение и заключение. Исследование клинико-морфологической характеристики спонтанно протекающей мастоцитомы у декоративных крыс показало, что как самостоятельная нозологическая форма мастоцитомы редко встречается у этих животных и имеет свои особенности у самок и самцов. Влияние возрастных факторов на частоту возникновения опухоли не выявлено. Морфологические характеристики мастоцитомы у крыс близки к типам, выделяемым классификациями для собак. Вопрос о роли мастоцитов в развитии онкологических патологий различного генеза у декоративных крыс нуждается в дальнейших исследованиях.

Ключевые слова: морфология, мастоцитомы, новообразование, декоративные крысы

Благодарность. Авторы выражают благодарность редакции и рецензентам за внимательное отношение и указанные замечания, которые позволили повысить качество статьи.

Для цитирования: Безвисельная Е.А., Турицына Е.Г. Клинико-морфологическая характеристика мастоцитомы у декоративных крыс. *Ветеринарная патология*. 2024;23(1):31–40. <https://doi.org/10.23947/2949-4826-2024-23-1-31-40>

Clinical and Morphological Characteristics of Mastocytoma in Pet Rats

Ekaterina A. Bezviselnaya¹  , Evgeniya G. Turitcyna² 

¹ Regional State-Funded Institution "Regional Veterinary Laboratory", Krasnoyarsk, Russian Federation

² Krasnoyarsk State Agrarian University, Krasnoyarsk, Russian Federation

 hvost24@mail.ru

Abstract

Introduction. Mastocytoma is a tumour caused by the pathological proliferation of the population of the polymorphic mast cells (mastocytes) in the skin and/or visceral organs of vertebrates. Mastocytoma prevalence in pet rodents, rats in particular, as well as the clinical and morphological characteristics of this neoplasia are currently almost unstudied, although these issues are of interest to the rodentologists in their practical work in diagnosing, choosing disease treatment strategy and predicting an outcome of an oncological disease. The aim of this work is to investigate the clinical and morphological characteristics of mastocytomas in pet rats.

Materials and Methods. The study was conducted in 2022–2023 at the site of the histological laboratory of the Applied Biotechnology and Veterinary Medicine Institute of Krasnoyarsk State Agrarian University. The objects of the study were the pet rats with the oncological diseases owned by the individuals in Krasnoyarsk and the Krasnoyarsk Krai. The research material was the biopsy samples obtained during the surgical treatment of tumours in living animals or collected during the pathoanatomical autopsy of the fallen ones. The comprehensive research was conducted using the clinical, pathoanatomical, histological and histochemical methods. The histological sections were stained with the hematoxylin and eosin to detect the connective tissue using the Van Gieson method, metachromasia of mast cells was detected with the toluidine blue.

Results. During the study of 164 cases of spontaneously developing neoplasia in pet rats, it was found that mastocytoma accounted for 6.7%. In the organs and tissues that had no visible pathological changes of inflammatory or neoplastic nature, the largest locations of mastocytes were recorded in the cutaneous integuments, in the stroma of mammary, salivary, clitoral and preputial glands, and subcutaneous lymph nodes. The mast cell infiltration was found in the stroma of the neoplasms of different genesis. Mastocytomas represented the solitary encapsulated nodules without signs of metastasis, including at the late stages of the pathological process. The low differentiated mammary gland mastocytoma was recorded in females and was not found in males. The cutaneous mastocytoma was a highly differentiated tumour and was found mainly in males. The high and moderate differentiated mastocytoma located in the hypoderm and having a favourable long-term prognosis was found in both sexes.

Discussion and Conclusion. The study of the clinical and morphological characteristics of the spontaneously developing mastocytoma in pet rats has revealed that mastocytoma as an independent nosological form is rare in these animals and has its distinctive features in females and males. The influence of age-related factors on the tumour incidence has not been revealed. The morphological characteristics of mastocytomas in rats are close to the types classified for dogs. The role of mastocytes in development of the oncological pathologies of various genesis in pet rats needs further research.

Keywords: morphology, mastocytoma, neoplasm, pet rats

Acknowledgements. The authors would like to thank the Editorial board and the reviewers for their attentive attitude to the article and for the comments they made to improve the quality of the article.

For citation. Bezviselnaya EA, Turitcyna EG. Clinical and Morphological Characteristics of Mastocytoma in Pet Rats. *Russian Journal of Veterinary Pathology*. 2024;23(1):31–40. <https://doi.org/10.23947/2949-4826-2024-23-1-31-40>

Введение. Мастоциты (тучные клетки) играют важную роль в регуляции местного гомеостаза как в норме, так и при различных патологических процессах у животных. Новообразования, обусловленные патологической пролиферацией популяции полиморфных тучных клеток, называются мастоцитомой. Существующие исследования этой неоплазии касаются, в основном, собак и кошек и предоставляют информацию, весьма полезную для практикующего ветеринарного онколога. Так, наиболее распространенная локализация болезни у различных животных — кожные покровы. По наблюдениям ряда авторов, у собак мастоцитомы составляет 16–21 % всех встречающихся опухолей кожных покровов; у кошек — до 20 %; у декоративных хорьков рассматриваемое заболевание занимает второе место по распространенности среди всех онкологических болезней [1–4]. Клинические симптомы мастоцитомы характеризуются широкой вариабельностью: в части случаев опухоль имеет вид одиночных или множественных образований разного размера, формы и консистенции,

с четкими контурами; другие мастоцитомы плохо ограничены и имеют схожесть с отечными явлениями; в месте локализации патологического процесса могут наблюдаться алопеция и изъязвления [3, 5–7]. Отмечаются у животных и висцеральные формы мастоцитомы, сходные по клиническим проявлениям с системным мастоцитозом человека, характеризующимся массивной инфильтрацией кожи и различных внутренних органов и тканей тучными клетками [8–10]. Диагностика этого заболевания с помощью методов клинического обследования не представляется возможной в связи с отсутствием специфических макроскопических признаков, однако гранулы тучных клеток имеют способность окрашиваться метакроматически, что позволяет диагностировать мастоцитомы гистологическими методами [11, 12].

Онкологические болезни, к которым относится, в том числе, и мастоцитомы, занимают значительное место среди незаразных болезней у декоративных крыс. Однако современное научное знание о спонтанной

мастоцитоме у этих грызунов носит фрагментарный характер и представляет собой, как правило, описание отдельных случаев, выявленных у лабораторных животных [13]. Особенности течения этого заболевания у декоративных грызунов в условиях домашнего содержания в настоящий момент почти не исследованы, и практикующий врач-родентолог может столкнуться с определенными трудностями при постановке диагноза, выборе тактики лечения болезни и прогноза исхода онкологического заболевания. Изучение распространенности, а также клинико-морфологической характеристики спонтанной мастоцитомы у декоративных крыс представляет интерес как с точки зрения практикующего ветеринарного врача, так и с точки зрения установления закономерностей течения данного патологического процесса у крыс. Цель данного исследования — изучить клинико-морфологическую характеристику мастоцитомы у декоративных крыс. Для реализации цели поставлены следующие задачи: провести анализ распространенности мастоцитомы среди онкологических заболеваний различного генеза у декоративных крыс; выявить локализацию тучных клеток в тканях и органах больных животных; изучить особенности клинико-морфологического проявления мастоцитомы у самок и самцов.

Материалы и методы. Исследование проводилось на базе гистологической лаборатории кафедры анатомии, патологической анатомии и хирургии Института прикладной биотехнологии и ветеринарной медицины ФГБОУ ВО «Красноярский государственный аграрный университет» в 2022–2023 гг. Объектом исследования являлись декоративные крысы, принадлежавшие частным владельцам в г. Красноярске и Красноярском крае и поступившие на лечение в связи со спонтанно развивавшимися онкологическими заболеваниями различного гистогенеза и локализации. Для определения распространенности мастоцитомы исследовано 164 животных обоих полов в возрасте от 8 до 36 месяцев. Локализацию мастоцитов исследовали в органах и тканях у крыс с онкологическими заболеваниями, не связанными с патологической пролиферацией тучных клеток, и у животных с диагнозом «мастоцитома». Особенности клинико-морфологического проявления мастоцитомы у животных разного пола изучали у шести самок и пяти самцов.

Материалом для комплекса клинических, патолого-анатомических, морфологических, гистологических и гистохимических исследований служили: образцы органов и тканей без видимых патологических изменений

воспалительного и неопластического характера (кожа, молочные железы, селезенка и др.); образцы, отобранные из опухолевых очагов в ходе патологоанатомического вскрытия павших животных; биоптат, полученный в ходе хирургического лечения новообразований у больных крыс. Материал фиксировали в 10%-ном нейтральном формалине, готовили срезы толщиной 8–10 мкм, готовые срезы окрашивали гематоксилином и эозином, на соединительную ткань по методу Ван-Гизона, метакромазию тучных клеток выявляли толуидиновым синим [14]. Всего изготовили и проанализировали 679 гистологических препаратов. Микроскопия препаратов и микрофотографирование проводились на тринокулярном микроскопе Microscreen (производитель *Hospitex Diagnostics*, Италия), оснащенном цифровой видеокамерой 5Мрх с использованием объективов $\times 4$, $\times 10$, $\times 20$, $\times 40$, $\times 100$.

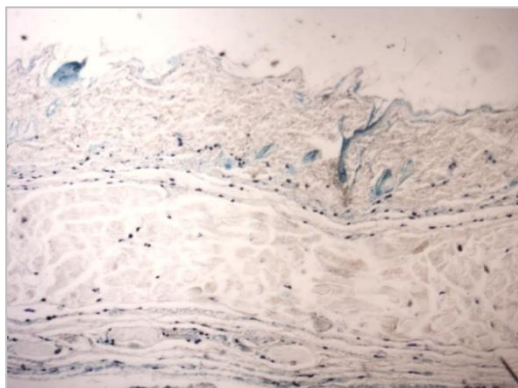
Результаты исследования

Распространенность мастоцитомы у исследованных животных. Анализ данных гистологических и гистохимических исследований показал, что мастоцитомой страдало 11 особей из 164 обследованных крыс с неоплазиями различной локализации, что составило 6,7 %.

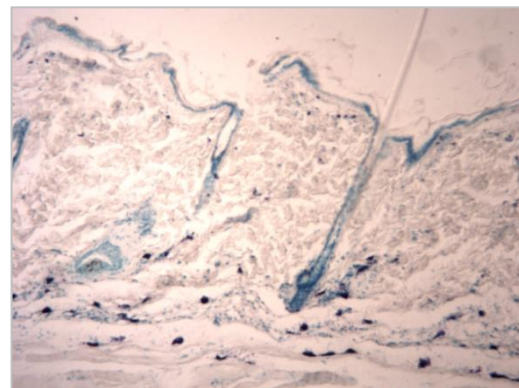
Локализация мастоцитов в органах и тканях исследованных животных. Все исследованные органы и ткани (образцы кожи с подкожной клетчаткой, молочные железы, препуциальные и клиторальные железы, печень, почки, селезенка, слюнные железы, поверхностные лимфатические узлы, сердце) не имели видимых патологических изменений воспалительного или неопластического характера. Во всех случаях наибольшая концентрация мастоцитов обнаруживалась в кожных покровах, то есть в дерме и подкожной клетчатке. Тучные клетки располагались в виде диффузных скоплений (рис. 1).

Умеренные диффузные скопления тучных клеток присутствовали в строме поверхностных лимфоузлов, молочных, слюнных, клиторальных и препуциальных желез. Единичные клетки располагались в эпимизии и перимизии подкожных и скелетных мышц, эпикарде, стенках сосудов печени, почек, селезенки (рис. 2).

На препаратах, окрашенных толуидиновым синим, выявлялись крупные клетки округлой и овальной формы, идентифицированные как мастоциты. Цитоплазма клеток плотно заполнена гранулами фиолетового цвета, среднего размера или пылевидными, вследствие чего их ядра зачастую не визуализировались. Отмечались частично дегранулированные клетки с умеренным количеством равномерно распределенных цитоплазма-



а)



б)

Рис. 1. Локализация мастоцитов в кожных покровах декоративных крыс, окраска толуидиновым синим, а — ув. $\times 40$; б — ув. $\times 100$

тических гранул и округлым, центрально расположенным ядром. Встречались тучные клетки в состоянии интенсивной дегрануляции с выделением цитоплазматических гранул в окружающие их ткани. Чаще всего процесс дегрануляции мастоцитов регистрировался в строме молочных желез (рис. 3).

При исследовании гистологических препаратов, изготовленных из послеоперационного биоптата и патологического материала, отобранного из опухолевых очагов в ходе вскрытия павших животных, установлено, что в строме различных новообразований у крыс содержались как единичные мастоциты, так и их умеренные диффузные скопления. Чаще всего обильная тучноклеточная инфильтрация стромы отмечалась в аденокарциноме молочных и клиторальных желез у самок и плоскоклеточном раке препуциальных желез у самцов (рис. 4).

Клинико-морфологическая характеристика мастоцитом у исследованных самок и самцов. Новообразование было диагностировано у животных разного возраста обоих полов. Самый ранний случай мастоцитомы

обнаружен у восьмимесячной самки в области молочной железы. Самый поздний случай — высокодифференцированная мастоцитомы кожи — зарегистрирован у пожилого самца в возрасте 29 месяцев. У самок новообразование часто локализовалось в области молочных желез — 27,4 % от общего количества крыс, страдавших этим заболеванием (таблица 1). У самцов такая особенность локализации патологического процесса не отмечалась.

Кожная форма опухоли встречалась в 36,4 % случаев и была зарегистрирована преимущественно у самцов. Мастоцитомы, расположенная в подкожной клетчатке, отмечалась у самок и самцов в равной степени (рис. 5). Ее распространенность, как и у кожной формы, составила 36,4 % от общего количества больных крыс.

Все обнаруженные новообразования представляли собой одиночные узлы разного размера, округлой или овоидной формы, плотной консистенции, имевшие, как правило, выраженную границу с окружающими тканями. В случае подкожной локализации опухоли были окружены соединительнотканной капсулой.

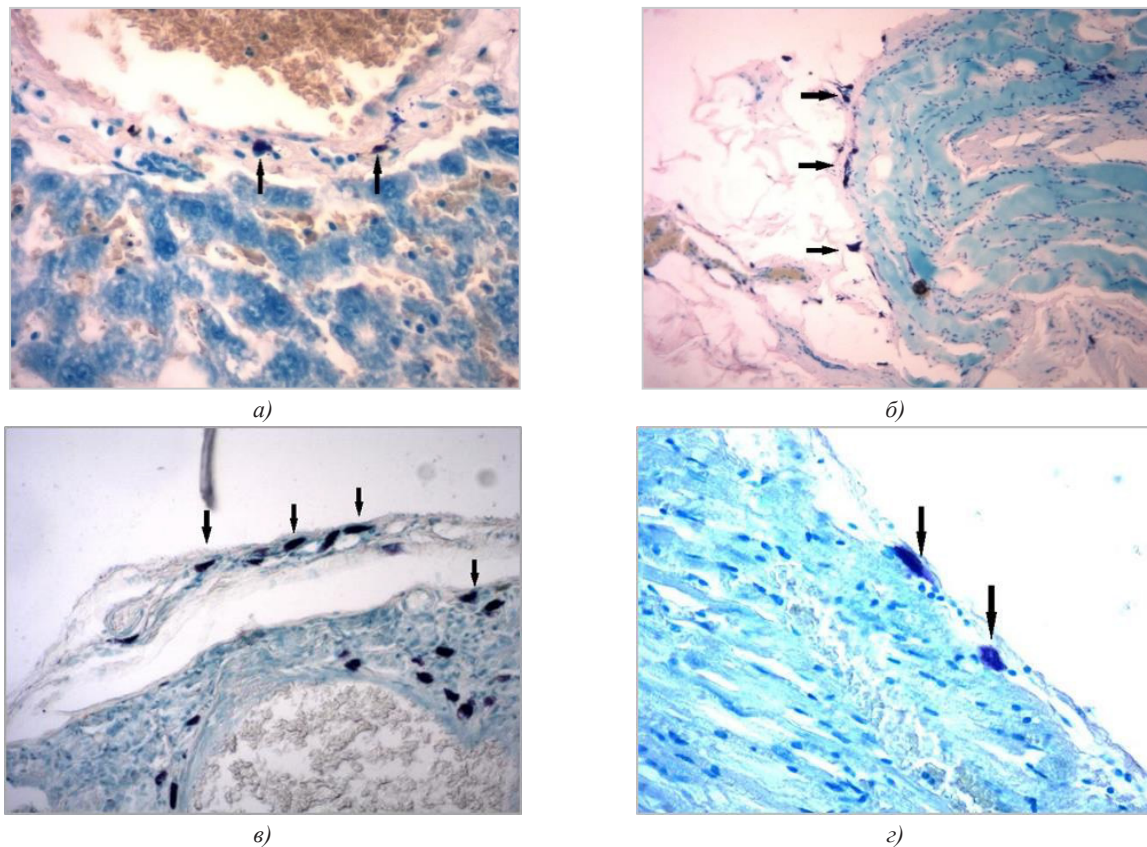


Рис. 2. Локализация мастоцитов: а — в стенке междольковой вены печени, ув. $\times 200$; б — в эпимизии подкожной мышцы области плечевого пояса, ув. $\times 200$; в — в строме клиторальной железы, ув. $\times 400$; г — в эпикарде (Г), ув. $\times 400$. Окраска толуидиновым синим

Таблица 1

Распространение мастоцитом различной локализации у самок и самцов декоративных крыс

Локализация мастоцитомы	Самки, гол.	Самцы, гол.	%*
Молочная железа	3	—	27,2
Кожа	1	3	36,4
Подкожная клетчатка	2	2	36,4
Итого животных	6	5	100
* % от общего количества животных, страдавших мастоцитомой			

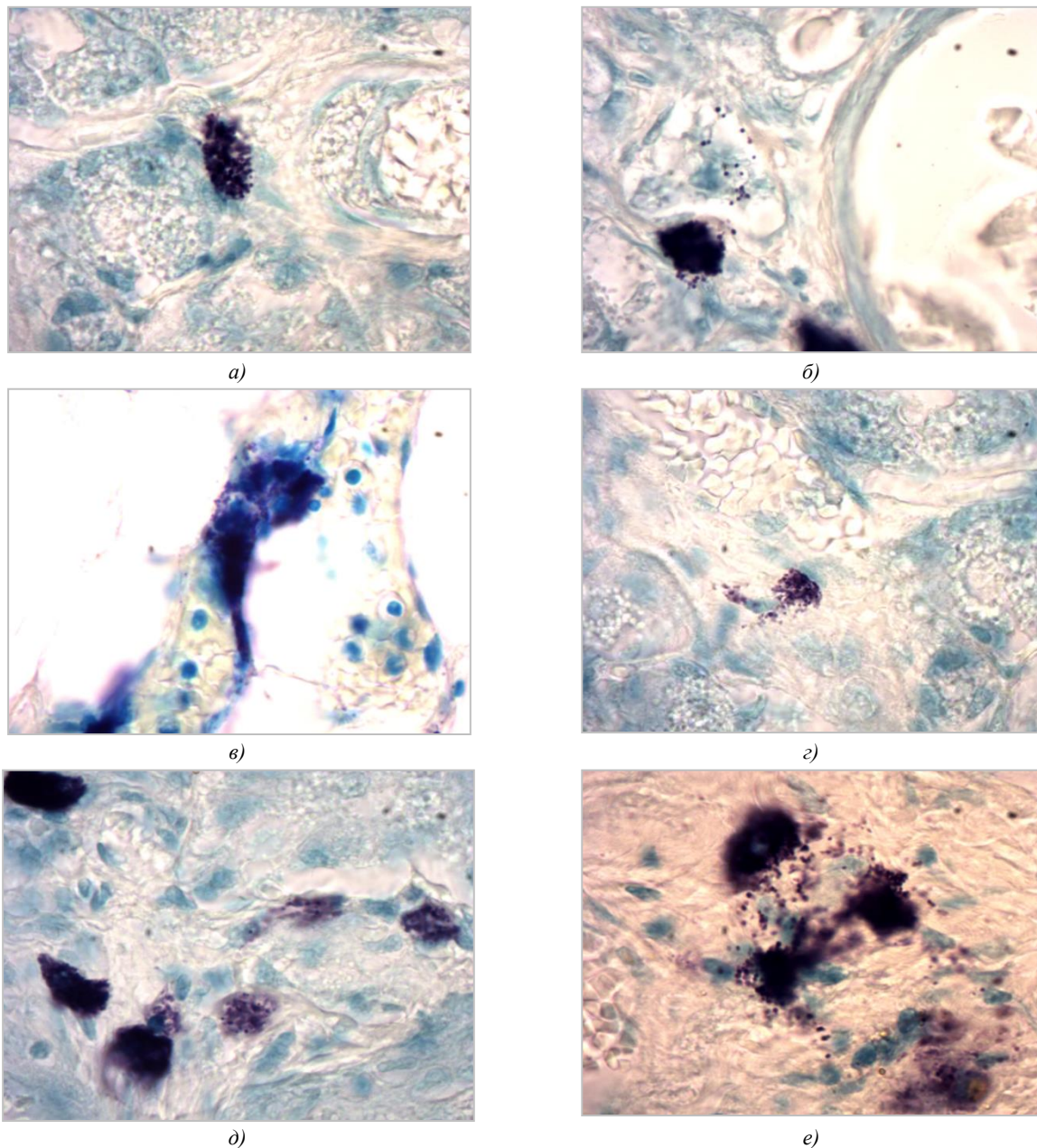


Рис. 3. Вариабельность количества и размера цитоплазматических гранул мастоцитов в тканях декоративных крыс: *a* — умеренное содержание крупных гранул, молочная железа, самка, 18 мес.; *б* — значительное содержание крупных гранул, строма препуциальной железы, самец, 24 мес.; *в* — пылевидные гранулы, молочная железа, самка, 26 мес.; *г* — частично дегранулированный мастоцит, строма клиторальной железы, самка, 28 мес.; *д* — кожные покровы, самец, 16 мес.; *е* — интенсивная дегрануляция мастоцитов, строма молочной железы, самка, 20 мес. Окраска толуидиновым синим, ув. $\times 1000$

Низкодифференцированные мастоцитомы характеризовались высокой скоростью роста и умеренной инвазией в окружающие ткани. При этом поражение регионарных и отдаленных лимфоузлов, а также другие признаки метастатического распространения неопластического процесса, в том числе на поздней стадии развития заболевания, не выявлялись.

Наиболее агрессивное течение мастоцитомы у крыс регистрировалось в области молочной железы. Эти образования имели вид инкапсулированного единичного узла с крупнобугристой поверхностью, плотной консистенции, дольчатым строением на разрезе. Размеры варьировались от 0,5 до 5,2 см (рис. 6). Отмечался агрессивный рост, быстрые рецидивы после хирургического удаления с последующим химиотерапевтическим лечением. Во всех исследованных случаях эта опухоль демонстрировала высокую ско-

рость роста относительно других новообразований: за период от 2 до 4 недель мастоцитомы от первичного узла размером 0,5–1,0 см в диаметре увеличивалась до 4–5 см (в 8–10 раз). Тогда как другие новообразования с аналогичной локализацией (например, высокодифференцированная аденокарцинома или фиброаденокарцинома) за тот же промежуток времени разрастались не более чем в 2–3 раза. По морфологическим признакам мастоцитомы в области молочной железы относились к низкодифференцированным, имела высокую степень клеточного и ядерного полиморфизма и повышенную митотическую активность.

Несмотря на выраженную фиброзную капсулу, на поздних стадиях развития мастоцитомы молочной железы обнаруживали признаки инвазивного роста в окружающие ткани и прогрессирующие изъязвления на кожных покровах в области пораженной молочной

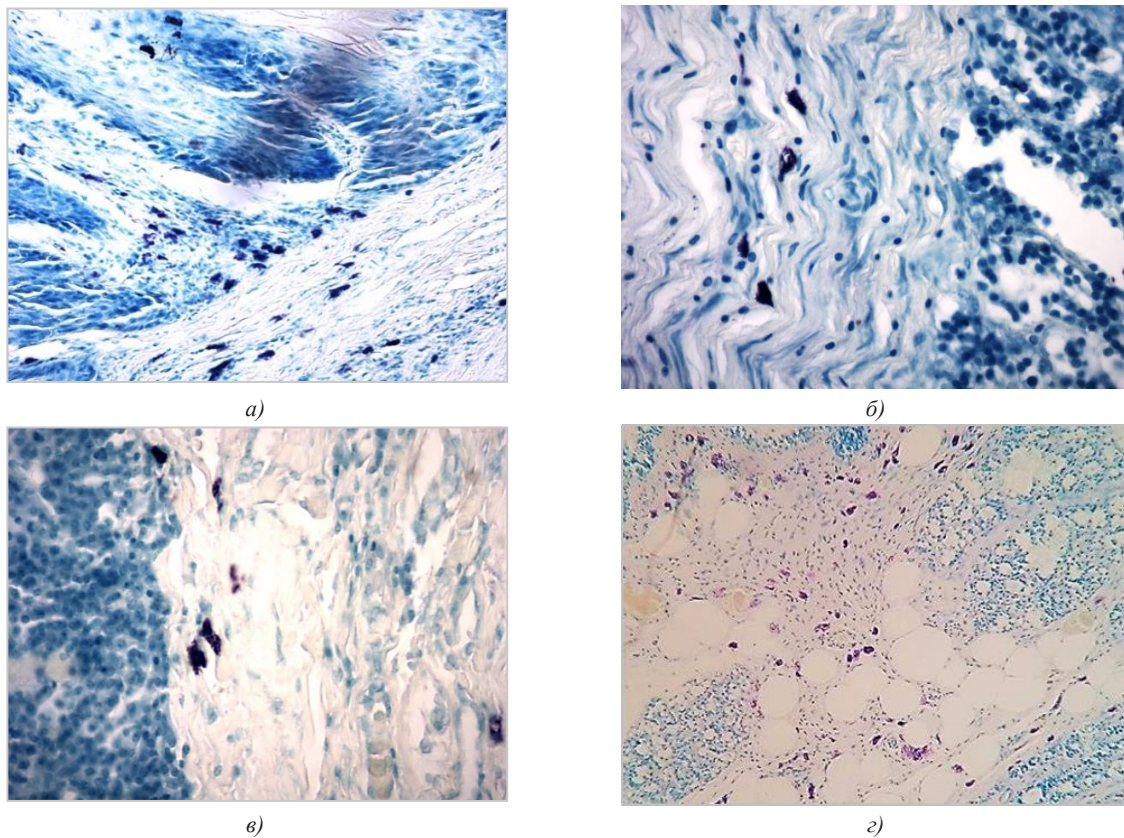


Рис. 4. Мастоцитарная инфильтрация стромы новообразований у декоративных крыс: *а* — плоскоклеточный рак препуциальной железы у самца, ув. $\times 100$; *б* — низкодифференцированная аденокарцинома клиторальной железы у самки, ув. $\times 200$; *в* — низкодифференцированная аденокарцинома слюнной железы у самца, ув. $\times 200$; *г* — аденокарцинома молочной железы у самки, ув. $\times 100$. Окраска толуидиновым синим

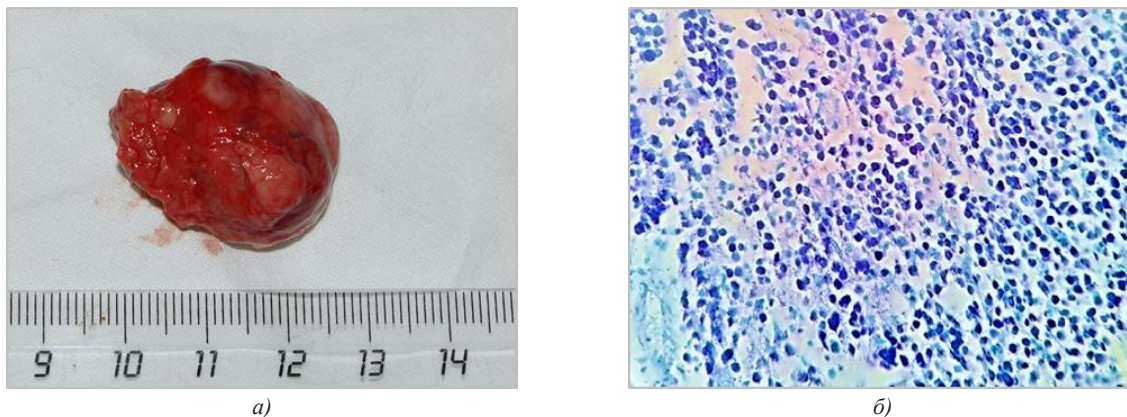


Рис. 5. Мастоцинома подкожной клетчатки у самца декоративной крысы: *а* — послеоперационный биоптат в виде одиночного округлого инкапсулированного образования; *б* — пролиферация опухолевой ткани атипичными мастоцитами. Окраска толуидиновым синим, ув. $\times 100$

железы. Во всех исследованных случаях эта неоплазия имела неблагоприятный долгосрочный прогноз и оканчивалась развитием паранеопластического синдрома и летальным исходом в течение 1–2 месяцев с момента обнаружения заболевания.

Кожные формы мастоцитомы относились к высокодифференцированным новообразованиям и отличались низкой скоростью роста, отсутствием признаков метастазирования. При микроскопическом исследовании отмечалась низкая степень митотической активности, незначительная выраженность клеточного и ядерного полиморфизма. Рецидивов после радикального хирургического удаления не зарегистрировано.

Обнаруженные мастоцитомы подкожной клетчатки располагались в области лопатки, крупа, боковой поверхности грудной клетки и брюшной стенки животного и представляли собой одиночные округлые образования, имевшие фиброзную капсулу. Гистологическая характеристика варьировалась от среднедифференцированной до высокодифференцированной мастоцитомы.

Обсуждение и заключение

Распространенность мастоцитом у исследованных животных. Клинические и патологоанатомические методы не позволяют достоверно верифицировать диагноз у крыс с онкологическими патологиями, поэтому для установления распространенности мастоцитом и морфологической характеристики обнару-

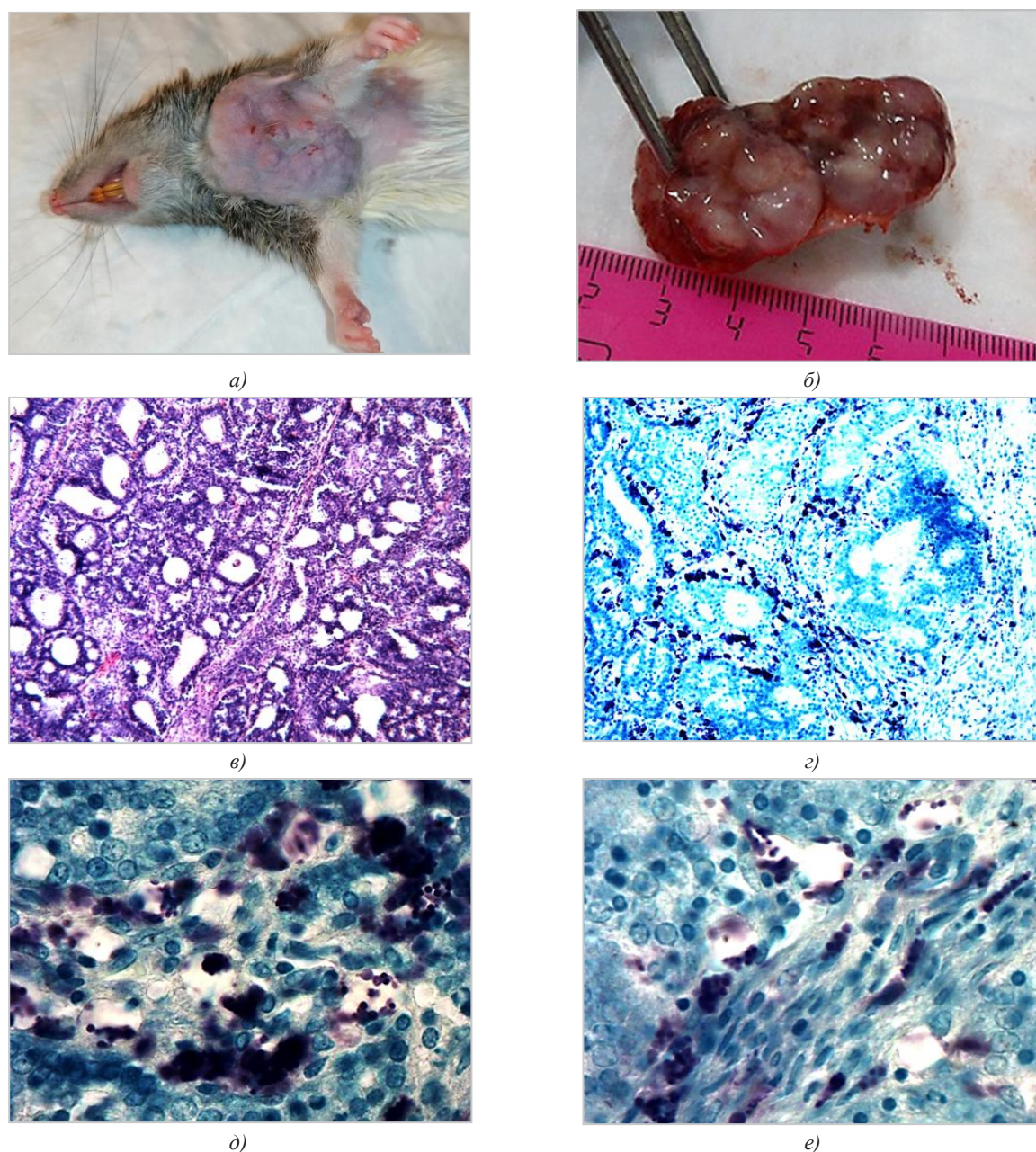


Рис. 6. Мастоцитомы молочной железы самки декоративной крысы, возраст 8 мес.:

a — локализация опухоли в области верхней трети грудной клетки; *б* — отпрепарированная опухоль после патологоанатомического вскрытия; *в* — выраженная тканевая атипия в опухолевом узле, окраска гематоксилином и эозином, ув. $\times 40$; *г* — пролифераты полиморфных мастоцитов в патологически измененной ткани молочной железы, ув. $\times 40$; *д* — вариативность количества и размера цитоплазматических гранул в клетках новообразования, ув. $\times 1000$; *е* — значительные вариации формы и размера мастоцитов, ув. $\times 1000$.
Окраска толуидиновым синим

женных новообразований были проведены гистологические и гистохимические исследования. В результате анализа данных, полученных нами при изучении 164 случаев спонтанно развивавшихся неоплазий у декоративных крыс, установлено, что на долю мастоцитомы приходится 6,7% — это позволяет сделать вывод, что у этого вида животных мастоцитомы являются достаточно редкой патологией.

Локализация мастоцитов в органах и тканях исследованных животных. Мастоциты являются тканевыми клетками миелоидного ряда и образуются из клеток-предшественников костного мозга, затем мигрируют в кровь, а позднее в органы и ткани, где и происходит их окончательная дифференцировка. Это крупные клетки округлой или овоидной формы с ци-

топлазматическими гранулами, причем количество и размер цитоплазматических гранул переменны. Гранулы содержат биологически активные вещества, при высвобождении которых запускается цепь клеточных реакций. При определенных условиях активируются процессы выделения биологически активных веществ из клеток в окружающие ткани путем экзоцитоза, в результате чего появляются частично или полностью дегранулированные мастоциты [1, 15, 16]. В наших исследованиях наибольшее содержание мастоцитов в состоянии полной или частичной дегрануляции наблюдалось в строме молочных желез у самок.

Тучные клетки встречаются в различных органах и тканях. Наибольшая концентрация мастоцитов обнаружена нами в кожных покровах крыс; умеренное

содержание клеток регистрировалось в строме молочных, слюнных, лимфатических и препуциальных желез, поверхностных лимфоузлов; в незначительном количестве — в эпимизии и перимизии скелетной мускулатуры, эпикарде, стенках сосудов печени, почек и селезенки. Полученные нами данные согласуются с данными других авторов, которые обращают внимание на повышенное содержание тучных клеток в кожных покровах у млекопитающих, и в меньшей степени в других органах, таких как головной мозг и матка [1, 3, 15, 16]. Ученые, изучавшие мастоциты в почках и почечной капсуле у лабораторных крыс, утверждают, что в этих органах они обнаруживаются реже всего [17]. При развитии неопластических процессов тучные клетки накапливаются в строме, окружающей определенные опухоли [18]. В наших исследованиях также отмечена обильная тучноклеточная инфильтрация стромы аденокарциномы молочных и лимфатических желез у самок и плоскоклеточного рака препуциальных желез у самцов декоративных крыс. В настоящее время роль мастоцитов в развитии онкологических заболеваний окончательно не ясна. Некоторые биологически активные вещества, содержащиеся в цитоплазматических гранулах тучных клеток, могут способствовать опухолевой пролиферации, а другие вещества — напротив, тормозить развитие неопластического процесса [19, 20]. Таким образом, на данном этапе сложно установить значение обнаруженных нами мастоцитов в развитии онкологических патологий различного генеза у декоративных крыс.

Клинико-морфологическая характеристика мастоцитомы у самок и самцов декоративных крыс. В отличие от авторов, описывающих значительную вариабельность клинических проявлений мастоцитомы у кошек и собак [1–4], нами установлено, что все обнаруженные у декоративных крыс мастоцитомы имели сходную характеристику и представляли собой одиночные узлы округлой или овоидной формы, плотной консистенции, имевшие, как правило, четкие границы с окружающими тканями.

Мастоцитомы у кошек и собак описываются как опухоль, склонная к активному метастазированию во внутренние органы, такие как лимфоузлы, легкие и другие [21]. Однако у исследованных крыс мы не обнаружили признаков метастатического распространения мастоцитомы даже на поздней стадии развития заболевания, о чем свидетельствовал ряд признаков, например отсутствие поражений регионарных и отдаленных лимфоузлов.

Исследователи мастоцитомы у кошек, собак и хорьков отмечают, что частота встречаемости заболевания зависит от возраста и не зависит от пола животных [3, 4, 8, 10]. Мы пришли к противоположному выводу: влияние возраста декоративных крыс на частоту возникновения опухоли не установлено, а вот половые отличия регистрировались. Так, самцы были более склонны к развитию кожных форм заболевания,

а самки чаще страдали патологией, локализованной в области молочных желез, которой не было обнаружено у самцов.

Классификация мастоцитом у декоративных крыс в настоящее время отсутствует, однако, по нашим наблюдениям, гистологические характеристики этих неоплазий у исследуемого вида животных близки к типам, выделяемым классификациями по Босток и Патнаик для собак [1, 3]:

- высокодифференцированный тип — редкие митозы, крупные цитоплазматические гранулы, овоидные или сферические ядра клеток, ограниченная цитоплазма;
- среднедифференцированный тип — редкие митозы; ядерно-цитоплазматическое отношение смещено в сторону ядра, среднее количество гранул;
- низкодифференцированный (анапластический) тип — частые митотические фигуры, плохо ограниченная цитоплазма, несимметричные ядра, редкие гранулы.

Мастоцитомы кожи является высокодифференцированной опухолью, а локализованная в подкожной клетчатке — варьируется от высоко- до среднедифференцированной. Кожные и подкожные формы имеют благоприятный долгосрочный прогноз. По морфологической характеристике мастоцитомы молочной железы можно отнести к низкодифференцированным. Клинически она характеризуется высокой скоростью развития, быстрыми рецидивами, инвазивным характером роста и неблагоприятным долгосрочным прогнозом.

В то же время, наряду с общими чертами имеется и ряд отличий в гистологических характеристиках описанных типов. Так, в случаях низкодифференцированного типа опухоли у декоративных крыс нами не обнаружены несимметричные ядра клеток, описанные в указанных классификациях: ядра атипичных тучных клеток имели округлую или овоидную форму и располагались как центрально, так и эксцентрично, размеры их в пределах рассматриваемой клеточной популяции варьировались. Цитоплазматические гранулы клеток были неоднородны по размеру, наблюдалось разнообразие их количества. Клеточная популяция низкодифференцированных мастоцитом демонстрировала выраженный полиморфизм, проявлявшийся в значительных вариациях по форме и размеру мастоцитов.

Таким образом, исследование клинико-морфологической характеристики спонтанно протекающей мастоцитомы у декоративных крыс показало, что как самостоятельная нозологическая форма мастоцитомы редко встречается у этого вида животных, имеет свои особенности у самок и самцов и не зависит от возраста. Морфологические характеристики мастоцитомы у крыс близки к типам, выделяемым классификациями для собак. Вопрос о роли мастоцитов в развитии онкологических патологий различного генеза у декоративных крыс нуждается в дальнейших всесторонних исследованиях.

Список литературы

1. Митрохина Н.В. Клинико-морфологические особенности мастоцитомы. *Vetpharma*. 2021;4:60–63.
2. Гречко В.В., Бодрова Л.Ф., Овчинников Д.К. Клинический случай множественной злокачественной мастоцитомы у кота (плеоморфный низкодифференцированный вариант). *Известия Оренбургского государственного аграрного университета*. 2020;1(81):144–150.
3. Лисицкая К.В., Седов С.В. Мастоцитомы собак: этиология, клиника, диагностика и лечение. *Vetpharma*. 2011;(3–4):94–99.
4. Avallone G., Forlani A., Tecilla M., Riccardi E., Belluco S., Francesca S., et al. Neoplastic Diseases in the Domestic Ferret (*Mustela putorius furo*) in Italy: Classification and Tissue Distribution of 856 Cases (2000–2010). *BMC Veterinary Research*. 2016;12:275. <https://doi.org/10.1186/s12917-016-0901-7>

5. Oliveira M.T., Campos M., Lamego L., Magalhães D., Menezes R., Oliveira R., et al. Canine and Feline Cutaneous Mast Cell Tumor: A Comprehensive Review of Treatments and Outcomes. *Topics in Companion Animal Medicine*. 2020;41:100472. <https://doi.org/10.1016/j.tcam.2020.100472>
6. da Cruz ICK, Carneiro RK, de Nardi AB, Uscategui RAR, Bortoluzzi EM, Feliciano MAR. Malignancy Prediction of Cutaneous and Subcutaneous Neoplasms in Canines Using B-Mode Ultrasonography, Doppler, and ARFI Elastography. *BMC Veterinary Research*. 2022;18(1):10 <https://doi.org/10.1186/s12917-021-03118-y>
7. Sabbatini S, Kiupel M, Finotello R, Stefanello D, Faroni E, Bertazzolo W, et al. A Retrospective Study on Prophylactic Regional Lymphadenectomy Versus Nodal Observation only in the Management of Dogs with Stage I, Completely Resected, Low-grade Cutaneous Mast Cell Tumors. *BMC Veterinary Research*. 2021;17:331. <https://doi.org/10.1186/s12917-021-03043-0>
8. Henry C., Herrera C. Mast Cell Tumors in Cats: Clinical Update and Possible New Treatment Avenues. *Journal of Feline Medicine and Surgery*. 2013;15(1):7–41.
9. Melville K., Smith K.C., Dobromylskij M.J. Feline Cutaneous Mast Cell Tumours: A UK Based Study Comparing Signalment and Histological features with Long-term Outcomes. *Journal of Feline Medicine and Surgery*. 2015;17(6):486–493.
10. Camus MS, Priest HL, Koehler JW, Driskell EA, Rakich PM, Ilha MR, et al. Cytologic Criteria for Mast Cell Tumor Grading in Dogs with Evaluation of Clinical Outcome. *Veterinary Pathology*. 2016;53(6):1117–1123.
11. Григорьев И.П., Коржевский Д.Э. Современные технологии визуализации тучных клеток для биологии и медицины (обзор). *Современные технологии в медицине*. 2021;13(4):93–109. <https://doi.org/10.17691/stm2021.13.4.10>
12. Ефимов А.Д., Ройтман М.С., Рысцова Е.О. Изучение критериев диагностики мастоцитомы. *Бюллетень науки и практики*. 2016;12:114–120.
13. Terayama Yu, Matsuura T, Ozaki K. Malignant Mast Cell Tumor of the Thymus in an Royal College of Surgeons (RCS) Rat. *Journal of Toxicologic Pathology*. 2017;30(1):63–67. <https://doi.org/10.1293/tox.2016-0044>
14. Коржевский, Д.Э., Гиляров А. В. *Основы гистологической техники*. СПб.: СпецЛит; 2010. 95 с.
15. Григорьев И.П., Коржевский Д.Э. Тучные клетки в головном мозге позвоночных — локализация и функции. *Журнал эволюционной биохимии и физиологии*. 2021;57(1):17–32.
16. Гниломедова Л.П. Мастоциты в репродуктивной системе и возможности биотестирования факторов риска. *Вестник медицинского института РЕАВИЗ*. 2012;3–4:34–41.
17. Козлов В.А., Бусова О.С. *Тучноклеточная популяция почки и почечной капсулы: монография*. Москва: Щербинская типография. 2009. 104 с.
18. Theoharides T.C., Conti P. Mast Cells: The JEKYLL and HYDE of Tumor Growth. *Trends in Immunology*. 2004;25(5):235–241. <https://doi.org/10.1016/j.it.2004.02.013>
19. Aponte-López A., Muñoz-Cruz S. Mast Cells in the Tumor Microenvironment. In book: *Tumor Microenvironment. Advances in Experimental Medicine and Biology*. Vol 1273. Birbrair, A. (ed). Cham: Springer. 2020. P. 159–173. https://doi.org/10.1007/978-3-030-49270-0_9
20. Derakhshani A., Vahidian F., Alihasanzadeh M., Mokhtarzadeh A., Lotfi Nezhad P., Baradaran B. Mast Cells: A Double-edged Sword in Cancer. *Immunology Letters*. 2019;209:28–35. <https://doi.org/10.1016/j.imlet.2019.03.011>
21. Cartagena-Albertus JC, Moise A, Moya-García S, Nora Cámara-Fernández, Jose Alberto, Montoya-Alonso. Correction To: Presumptive Primary Intrathoracic Mast Cell Tumours in Two Dogs. *BMC Veterinary Research*. 2021;17:142. <https://doi.org/10.1186/s12917-021-02852-7>

References

1. Mitrokhina NV. Clinical and Morphological Features of Mast Cells Tumor. *VetPharma*. 2021;4:60–63. (In Russ.).
2. Grechko VV, Bodrova LF, Ovchinnikov DK. A Clinical Case of Multiple Malignant Mastocytoma in Cats (Pleomorphic Poorly Differentiated Variant). *Izvestiya Orenburgskogo gosudarstvennogo agrarnogo universiteta*. 2020;1(81):144–150. (In Russ.).
3. Lisitskaya KV, Sedov SV. Mastocytoma of Dogs: Etiology, Clinic, Diagnosis and Treatment. *VetPharma*. 2011;3–4:94–99. (In Russ.).
4. Avallone G, Forlani A, Tecilla M, Riccardi E, Belluco S, Francesca S, et al. Neoplastic Diseases in the Domestic Ferret (*Mustela putorius furo*) in Italy: Classification and Tissue Distribution of 856 Cases (2000–2010). *BMC Veterinary Research*. 2016;12:275. <https://doi.org/10.1186/s12917-016-0901-7>
5. Oliveira MT, Campos M, Lamego L, Magalhães D, Menezes R, Oliveira R, et al. Canine and Feline Cutaneous Mast Cell Tumor: A Comprehensive Review of Treatments and Outcomes. *Topics in Companion Animal Medicine*. 2020;41:100472. <https://doi.org/10.1016/j.tcam.2020.100472>
6. da Cruz ICK, Carneiro RK, de Nardi AB, Uscategui RAR, Bortoluzzi EM, Feliciano MAR. Malignancy Prediction of Cutaneous and Subcutaneous Neoplasms in Canines Using B-Mode Ultrasonography, Doppler, and ARFI Elastography. *BMC Veterinary Research*. 2022;18(1):10 <https://doi.org/10.1186/s12917-021-03118-y>
7. Sabbatini S, Kiupel M, Finotello R, Stefanello D, Faroni E, Bertazzolo W, et al. A Retrospective Study on Prophylactic Regional Lymphadenectomy Versus Nodal Observation only in the Management of Dogs with Stage I, Completely Resected, Low-grade Cutaneous Mast Cell Tumors. *BMC Veterinary Research*. 2021;17:331. <https://doi.org/10.1186/s12917-021-03043-0>
8. Henry C, Herrera C. Mast Cell Tumors in Cats: Clinical Update and Possible New Treatment Avenues. *Journal of Feline Medicine and Surgery*. 2013;15(1):7–41.
9. Melville K, Smith KC, Dobromylskij MJ. Feline Cutaneous Mast Cell Tumours: A UK Based Study Comparing Signalment and Histological features with Long-term Outcomes. *Journal of Feline Medicine and Surgery*. 2015;17(6):486–493.
10. Camus MS, Priest HL, Koehler JW, Driskell EA, Rakich PM, Ilha MR, et al. Cytologic Criteria for Mast Cell Tumor Grading in Dogs with Evaluation of Clinical Outcome. *Veterinary Pathology*. 2016;53(6):1117–1123.
11. Grigorev IP, Korzhevskii DE. Modern Imaging Technologies of Mast Cells for Biology and Medicine (Review). *Sovremennye tehnologii v medicine*. 2021;13(4):93–109 (In Russ.).

12. Efimov AD, Roytman MS, Rystsova EO. Diagnostic Criteria of Mast Cell Sarcoma. *Bulletin of Science and Practice*. 2016;12:114–120. (In Russ.).
13. Terayama Yu, Matsuura T, Ozaki K. Malignant Mast Cell Tumor of the Thymus in an Royal College of Surgeons (RCS) Rat. *Journal of Toxicologic Pathology*. 2017;30(1):63–67. <https://doi.org/10.1293/tox.2016-0044>
14. Korzhevskii DE, Gilyarov AV. *Fundamentals of Histological Technique*. St. Petersburg: SpeTSLit; 2010. 95 p. (In Russ.).
15. Grigorev IP, Korzhevskii DE. Mast Cells in the Vertebrate Brain: Localization and Functions. *Journal of Evolutionary Biochemistry and Physiology*. 2021;57(1):17–32. (In Russ.).
16. Gnilomedova LP. Mast Cells in the Reproductive System and Biotesting Possibility of Risk Factors. *Vestnik meditsinskogo instituta REAVIZ*. 2012;3–4:34–41. (In Russ.).
17. Kozlov VA, Busova OS. *The Mast Cell Population of the Kidney and Renal Capsule*. Monograph. Moscow: Shcherbinskaya Publ. 2009. 104 p. (In Russ.).
18. Theoharides TC, Conti P. Mast Cells: The JEKYL and HYDE of Tumor Growth. *Trends in Immunology*. 2004;25(5):235–241. <https://doi.org/10.1016/j.it.2004.02.013>
19. Aponte-López A, Muñoz-Cruz S. Mast Cells in the Tumor Microenvironment. In book: *Tumor Microenvironment. Advances in Experimental Medicine and Biology*. Vol 1273. Birbrair, A. (ed). Cham: Springer. 2020. P. 159–173. https://doi.org/10.1007/978-3-030-49270-0_9
20. Derakhshani A, Vahidian F, Alihasanzadeh M, Mokhtarzadeh A, Lotfi Nezhad P, Baradaran B. Mast Cells: A Double-edged Sword in Cancer. *Immunology Letters*. 2019;209:28–35. <https://doi.org/10.1016/j.imlet.2019.03.011>
21. Cartagena-Albertus JC, Moise A, Moya-García S, Nora Cámara-Fernández, Jose Alberto, Montoya-Alonso. Correction To: Presumptive Primary Intrathoracic Mast Cell Tumours in Two Dogs. *BMC Veterinary Research*. 2021;17:142. <https://doi.org/10.1186/s12917-021-02852-7>

Об авторах:

Екатерина Александровна Безвисельная, ветеринарный врач патоморфологического отдела КГКУ «Краевая ветеринарная лаборатория» (660020, РФ, г. Красноярск, ул. Дудинская, д. 5Г), аспирант кафедры анатомии, патологической анатомии и хирургии Института прикладной биотехнологии и ветеринарной медицины Красноярского государственного аграрного университета (660130, РФ, г. Красноярск, ул. Елены Стасовой, д. 44А), [ORCID](https://orcid.org/0009-0001-9212-1000), hvost24@mail.ru

Евгения Геннадьевна Турицына, доктор ветеринарных наук, профессор кафедры анатомии, патологической анатомии и хирургии Института прикладной биотехнологии и ветеринарной медицины Красноярского государственного аграрного университета (660130, РФ, г. Красноярск, ул. Елены Стасовой, д. 44А), [ORCID](https://orcid.org/0009-0001-9212-1000), turitsyna@mail.ru

Заявленный вклад авторов:

Е.А. Безвисельная — анализ проблемы, определение цели и задач исследования, отбор материала, клинические и морфологические исследования, микрофотографирование препаратов, подготовка чернового текста статьи.
Е.Г. Турицына — научное руководство, формирование основной концепции, корректировка текста.

Конфликт интересов: авторы заявляют об отсутствии конфликта интересов.

Все авторы прочитали и одобрили окончательный вариант рукописи.

Поступила в редакцию 15.01.2024

Поступила после рецензирования 12.02.2024

Принята к публикации 13.02.2024

About the authors:

Ekaterina A. Bezviselnaya, veterinarian of the Pathomorphological Department of the Regional State-Funded Institution “Regional Veterinary Laboratory” (5G, Dudinskaya St., Krasnoyarsk, 660020, RF), Ph.D. Student of the Anatomy, Pathological Anatomy and Surgery Department of the Applied Biotechnology and Veterinary Medicine Institute of Krasnoyarsk State Agrarian University (44 A, Elena Stasova St., Krasnoyarsk, 660130, RF), [ORCID](https://orcid.org/0009-0001-9212-1000), hvost24@mail.ru

Evgeniya G. Turitsyna, Dr.Sci. (Veterinary Sciences), Professor of the Anatomy, Pathological Anatomy and Surgery Department of the Applied Biotechnology and Veterinary Medicine Institute of Krasnoyarsk State Agrarian University (44 A, Elena Stasova St., Krasnoyarsk, 660130, RF), [ORCID](https://orcid.org/0009-0001-9212-1000), turitsyna@mail.ru

Claimed contributorship:

Bezviselnaya EA: analysis of the problem, defining the aim and objectives of the research, selection of the materials, clinical and morphological research, microphotography of preparations, preparing the draft text of the article.

Turitsyna EG: scientific supervision, formulating the main concept, correcting the text.

Conflict of interest statement: the authors do not have any conflict of interest.

All authors have read and approved the final manuscript.

Received 15.01.2024

Revised 12.02.2024

Accepted 13.02.2024

ПАТОЛОГИЯ ЖИВОТНЫХ, МОРФОЛОГИЯ, ФИЗИОЛОГИЯ, ФАРМАКОЛОГИЯ И ТОКСИКОЛОГИЯ ANIMAL PATHOLOGY, MORPHOLOGY, PHYSIOLOGY, PHARMACOLOGY AND TOXICOLOGY



Научная статья

УДК 725.59.059.6

<https://doi.org/10.23947/2949-4826-2024-23-1-41-50>

Сравнение эффективности различных анестезиологических протоколов при проведении кесарева сечения у собак



EDN: ZMJODS

Е.Б. Атаманчук  , С.К. Шебеко, А.М. Ермаков 

Донской государственный технический университет, г. Ростов-на-Дону, Российская Федерация

 snakeice89@mail.ru

Аннотация

Введение. Кесарево сечение ассоциировано с частыми летальными исходами среди новорожденных щенков — до 30 %, в зависимости от выбора анестезиологического пособия и наличия отягчающих факторов. Правильный выбор препаратов и методики анестезии может существенно повлиять на клинические исходы. Ввиду отсутствия в России стандартизированного анестезиологического протокола при проведении кесарева сечения у собак, исследования в данном направлении являются весьма актуальными. Цель работы — сравнение по основным клиническим исходам (включая интра- и послеоперационные результаты, показатели летальности) трех вариантов анестезиологических протоколов при проведении родоразрешения собаки путем операции кесарево сечение и определение наиболее эффективного и безопасного для матери и щенков.

Материалы и методы. Исследование проводилось на территории ветеринарной клиники г. Ростова-на-Дону в период с декабря 2021 г. по декабрь 2023 г. Было отобрано 63 беременных суки, соответствующих критериям включения-исключения в данный временной период. Животные были поделены на три группы: в первой группе проводили анестезиологическое пособие с помощью индукции пропофолом, интраоперационного ингаляционного наркоза севофлураном и эпидуральной анестезии лидокаином; во второй группе для индукции и поддержания наркоза применяли пропофол, использовали также местную анестезию лидокаином; третьей группе вводили пропофол и ингаляционный наркоз севофлураном, исключив эпидуральную анестезию. Контроль проводился по интраоперационным показателям, времени выхода из наркоза, послеоперационным показателям страха и боли, данным щенков по шкале Апгар, количеству выживших и летальных исходов в краткосрочном (30 минут) и среднесрочном (в течение суток) периодах.

Результаты исследования. Лучшие интра- и послеоперационные показатели, а также наивысший процент выживших щенков и наименьшее количество мертворождений продемонстрировали пациенты первой группы. Средние результаты отмечены в третьей группе. Самые низкие показатели деятельности сердечно-сосудистой и дыхательной систем интраоперационно и худшие результаты по гипоксии новорожденных щенков зафиксированы во второй группе исследуемых животных.

Обсуждение и заключение. При определении наиболее эффективного анестезиологического пособия при проведении кесарева сечения у собак необходимо учитывать, что пропофол оказывает угнетающее действие на дыхательную и сердечно-сосудистую систему пациентов, поэтому использовать его в качестве поддерживающего наркоза весьма нежелательно. В отличие от пропофола, севофлуран не проникает через маточно-плацентарный барьер, не метаболизируется и способствует быстрому пробуждению суки от наркоза. Более того, щенки, появившиеся на свет при применении севофлурана, имеют самые высокие баллы по шкале Апгар. Эпидуральная анестезия лидокаином позволяет снизить послеоперационные болевые ощущения роженицы и благотворно сказывается на лактации. Применение эпидуральной анестезии может осложняться гипотензией, однако при предупреждающем использовании кристаллоидных растворов этот эффект нивелируется. Таким образом, оптимальным и предпочтительным при проведении кесарева сечения у собак является протокол с тройной анестезией: индукция пропофолом, эпидуральная анестезия лидокаином и ингаляция севофлураном для поддержания анестезии.

Ключевые слова: кесарево сечение, анестезиологический протокол, пропофол, севофлуран, лидокаин, новорожденные, щенки, шкала Апгар

Для цитирования. Атаманчук Е.Б., Шебеко С.К., Ермаков А.М. Сравнение эффективности различных анестезиологических протоколов при проведении кесарева сечения у собак. *Ветеринарная патология.* 2024;23(1):41–50. <https://doi.org/10.23947/2949-4826-2024-23-1-41-50>

Comparing the Efficacy of Various Anaesthesia Protocols for Caesarean Section in Dogs

Egor B. Atamanchuk  , Sergey K. Shebeko, Alexey M. Ermakov 

Don State Technical University, Rostov-on-Don, Russian Federation

 snakeice89@mail.ru

Abstract

Introduction. Caesarean section is attributed with frequent deaths among newborn puppies – up to 30%, depending on the chosen anaesthetic care and the presence of aggravating factors. The right choice of drugs and anaesthetic techniques can significantly affect the clinical outcomes. Because a standardised anaesthesia protocol for the caesarean section in dogs is missing in Russia, the research in this area is very relevant. The aim of the work is to compare three variants of the anaesthesia protocols across the basic clinical outcomes of a caesarean section delivery in a dog (including intra- and postoperative results, mortality rate) and to determine the most efficient and safe one for a bitch and puppies.

Materials and Methods. The research was conducted at the premises of Rostov-on-Don veterinary clinic in the period from December 2021 to December 2023. There were selected 63 pregnant bitches who met the inclusion and exclusion criteria at that period of time. The animals were divided into three groups: in the first group the anaesthetic care included induction with propofol, intraoperative inhalation anaesthesia with sevoflurane and epidural lidocaine anaesthesia; in the second group the induction and maintenance of anaesthesia was performed with propofol, alongside the local anaesthesia with lidocaine was administered; the third group was administered propofol and inhalation anaesthesia with sevoflurane, excluding epidural anaesthesia. Monitoring was carried out according to the intraoperative indicators, post-anaesthesia recovery time, postoperative indicators of fear and pain, Apgar scores in puppies, the number of survivors and deaths in the short-term (30 minutes) and medium-term (during the day) periods.

Results. The best intra- and postoperative indicators as well as the highest percentage of surviving puppies and the smallest number of stillbirths were revealed in patients of the first group. Medium results were recorded in the third group. The lowest intraoperative indicators in the function of cardiovascular and respiratory systems and the worst results as of hypoxia in newborn puppies were recorded in the second group of studied animals.

Discussion and Conclusion. When determining the most efficient anaesthetic care for caesarean section in dogs, it should be borne in mind that propofol has a depressing effect on the respiratory and cardiovascular systems of patients, therefore its use is highly undesirable for the anaesthesia maintenance. Unlike propofol, sevoflurane does not penetrate the placenta barrier, is not metabolised and enables quick awakening of a bitch from anaesthesia. Moreover, in cases, when sevoflurane was used, the Apgar scores in the born puppies were the highest. Epidural anaesthesia with lidocaine reduces the postoperative pain of a bitch after caesarean section and has a positive effect on lactation. The use of epidural anaesthesia may be complicated with hypotension, however, the preventive use of crystalloid solutions, can mitigate this effect. Thus, the protocol with triple anaesthesia is optimal and preferable for caesarean section in dogs: induction with propofol, epidural anaesthesia with lidocaine and inhalation with sevoflurane to maintain anaesthesia.

Keywords: caesarean section, anaesthesia protocol, propofol, sevoflurane, lidocaine, newborns, puppies, Apgar score

For citation. Atamanchuk EB, Shebeko SK, Ermakov AM. Comparing the Efficacy of Various Anaesthesia Protocols for Caesarean Section in Dogs. *Russian Journal of Veterinary Pathology*. 2024;23(1):41–50. <https://doi.org/10.23947/2949-4826-2024-23-1-41-50>

Введение. К проведению кесарева сечения у собак есть четкие показания, которые подразделяются на абсолютные (узкий таз, крупный плод, рубцовые сужения матки, разрывы, срок беременности более 64 дней без признаков схваток и начала естественных родов) и относительные (слабая родовая деятельность или ее диссоциация, трудное для родоразрешения расположение плода в матке, более 4 часов «тишины» между щенками, более 2 часов «тишины» после начала родовой деятельности, ЧСС щенков < 160 уд/мин при выполнении ультразвукового исследования). Исходы операции зависят от множества факторов: профессионализма сотрудников ветеринарной клиники, подготовки роженицы и ее общего состояния, выбора схемы анестезиологического пособия и препаратов для него. К основным факторам риска летального исхода относят [1, 2]:

- возраст беременной суки старше 8 лет ($p = 0,054$);
- время от начала изменения физиологических показателей (кровотечение, гипотензия, гипоксия) до начала операции более 30 минут, особенно при дистрессе плода [3, 4];

- попадание щенка в тазовый канал ($p = 0,003$) [5];
- продолжительность анестезии > 80 минут ($p = 0,029$);
- время операции более 75 минут [6];
- время общей анестезии более 2 часов [7].

Уровень материнской смертности при проведении этого вида хирургического вмешательства составляет 1–3 %, а уровень неонатальной гибели щенков — 20–30 % по разным источникам (стоит отметить, что плановая операция кесарево сечение ассоциирована со статистически значимым меньшим риском неонатальной смертности помета ($p < 0,001$)) [8–11]. Такие высокие показатели летальности являются на сегодняшний день одной из нерешенных проблем отечественной ветеринарной хирургии. При этом из-за отсутствия в России стандартизированного анестезиологического руководства все ветеринарные клиники следуют собственному протоколу, основанному на имеющемся опыте успешных операций, но далеко не достаточному с точки зрения эффективности. Данный факт обуславливает актуальность проведенного авторами валидного исследования с выведением рекомендаций по анестезиологическому пособию у собак при проведении кесарева сечения.

Анестезиологические пособия бывают двух видов:

- местное (регионарное) — эпидуральная анестезия. С помощью мандрена или иглы введение местного анестетика (чаще всего лидокаина за счет малого периода полувыведения);

- общее — подразделяется по способу введения препарата на ингаляционное (внутривенное) и ингаляционное.

Выбор анестезиологического пособия зависит от срочности оперативного вмешательства (плановое или экстренное). Плановое имеет лучшие прогнозы для пациентов и включает в себя голодание перед родами (для профилактики аспирации и аспирационной пневмонии), седацию (для снижения стресса, уменьшения болевых ощущений во время родовой деятельности и в послеоперационном периоде, применения меньшей дозы анестетика), взятый заранее общий анализ крови с коагулограммой для оценки состояния и контроля основных параметров до операции, проведенное кардиологическое обследование (ЭКГ, ЭХО-КГ). Данные предварительные шаги позволяют снизить пери- и послеоперационные риски [12].

Цель исследования — сравнение эффективности различных методик анестезиологического пособия при проведении родоразрешения у собак путем кесарева сечения по краткосрочным и среднесрочным периодам, клиническим исходам и показателям летальности.

Материалы и методы. Для исследования, проводившегося на территории клиники ветеринарной медицины «Центр» (Ростовская область, г. Ростов-на-Дону) в период с декабря 2021 г. по декабрь 2023 г., было отобрано 63 суки, соответствующих критериям включения-исключения.

Критерии включения:

1. Согласие хозяев животных на участие в исследовании.
2. Возраст собак от 1 до 6 лет.
3. Нормально протекающая беременность без патологий.
4. Отсутствие хронических заболеваний.

Критерии исключения:

1. Наличие соматических патологий (почечная, печеночная недостаточность, диабет, сердечная недостаточность).
2. Осложнения при предыдущей беременности и/или родах.

Средний возраст собак составил $3,2 \pm 1,1$ года. Далее испытуемых разделили на три группы: в первой группе было 20 особей, во второй — 21, в третьей — 22. Состояние всех отобранных животных было примерно одинаковым, поэтому их распределение по группам проходило либо в порядке очереди, либо с учетом предпочтений хозяев.

Методики анестезиологического пособия:

- в первой группе: индукция пропофолом 1 % в сниженной дозировке (2–3 мг/кг); для поддержания общей анестезии — ингаляция севофлураном 1,0–1,5 %; для должной миорелаксации и обеспечения аналгезии, в том числе послеоперационной, — эпидуральная анестезия лидокаином 2 % (4 мг/кг) (в общей дозе не более 8 мл);

- во второй группе: индукция пропофолом в дозе 3–6 мг/кг и далее поддержание наркоза этим же препаратом в виде инфузии с постоянной скоростью 1–5 мг/кг/час; инъекции лидокаина (4 мг/кг) по месту разреза и в связки яичников;

- в третьей группе: пропофол в качестве индукционного агента (2–5 мг/кг); в качестве поддерживающей анестезии — севофлуран 1,5–2,0 %; эпидуральную и местную анестезию не применяли.

При появлении болевого синдрома всем животным вводили трамадол в дозе 2 мг/кг.

Всем владельцам рекомендовали по возможности (при плановом кесаревом сечении) прекратить кормление суки за 6 часов до предстоящего вмешательства. Перед индукцией животным проводили преоксигенацию в течение 3–4 минут для профилактики дистресс-синдрома. Во всех группах после индукции пропофолом выполняли обязательную интубацию трахеи. В первой и третьей группах извлечение щенков начинали в среднем через 10 минут после индукции анестезии, во второй группе — через 10–15 минут. На протяжении всего операционного вмешательства непрерывно отслеживались жизненно важные показатели с помощью монитора пациента Mindray uMEC12 Vet (Mindray, Китай). При выявлении гипотензии после эпидуральной анестезии вводили раствор йоностерил 10 мл/кг/час, при отсутствии положительной динамики вводили раствор волювена в дозе 3 мл/кг болюсно. Оценка эффективности и безопасности медикаментозной схемы анестезии проводилась по интраоперационным показателям, времени выхода из наркоза, послеоперационным показателям страха и боли (рис. 1), баллов новорожденных щенков по шкале Апгар, количеству выживших и летальных исходов в краткосрочном (30 минут) и среднесрочном (в течение суток) периодах [13, 14].

Полученные результаты обрабатывали методами описательной статистики, проверяли на нормальность по критерию Шапиро-Уилка и представляли как среднее арифметическое \pm стандартная ошибка среднего ($M \pm m$) при соответствии нормальному закону распределения или в виде медианы с нижним и верхним квартилями ($Me [LQ; UQ]$) в противоположном случае. Статистический анализ межгрупповых различий проводили методом ANOVA с апостериорным тестом Тьюки для нормально распределенных данных или по критерию Краскела-Уоллиса с использованием критерия Манна-Уитни при необходимости попарных сравнений в противоположном случае. При анализе данных, представленных в альтернативной форме, использовали угловое преобразование Фишера. Вычисления производили с помощью программ IBM SPSS Statistics V22 (IBM Corp., США) и MS Excel 2016 (Microsoft Corp., США). Различия показателей считали статистически значимыми при уровне вероятности $p < 0,05$.

Результаты исследования. Интра- и послеоперационные показатели 63 сук, перенёсших кесарево сечение, представлены в таблицах 1–3 и на рис. 2.

В группах с применением эпидуральной и местной анестезии (1-я и 2-я) собаки в среднем сразу после родов начали выделять молозиво и кормить щенков, во время как выделение молозива у собак третьей группы несколько затянулось (в среднем на 1–2 часа, максимум 4 часа задержки). Через 1–2 часа собаки из первой группы были более активны в отношении щенков (обнюхивали, вылизывали их), животные второй группы спали дольше ($2 \pm 0,6$ ч). В помете было в среднем 6 щенков (3–9). Общее количество новорожденных — 315 щенков, из которых выжили 248 (78,7 %); 20 (6,35 %) щенков родились живыми, но умерли в течение суток из-за низкой массы тела или пороков, несовместимых с

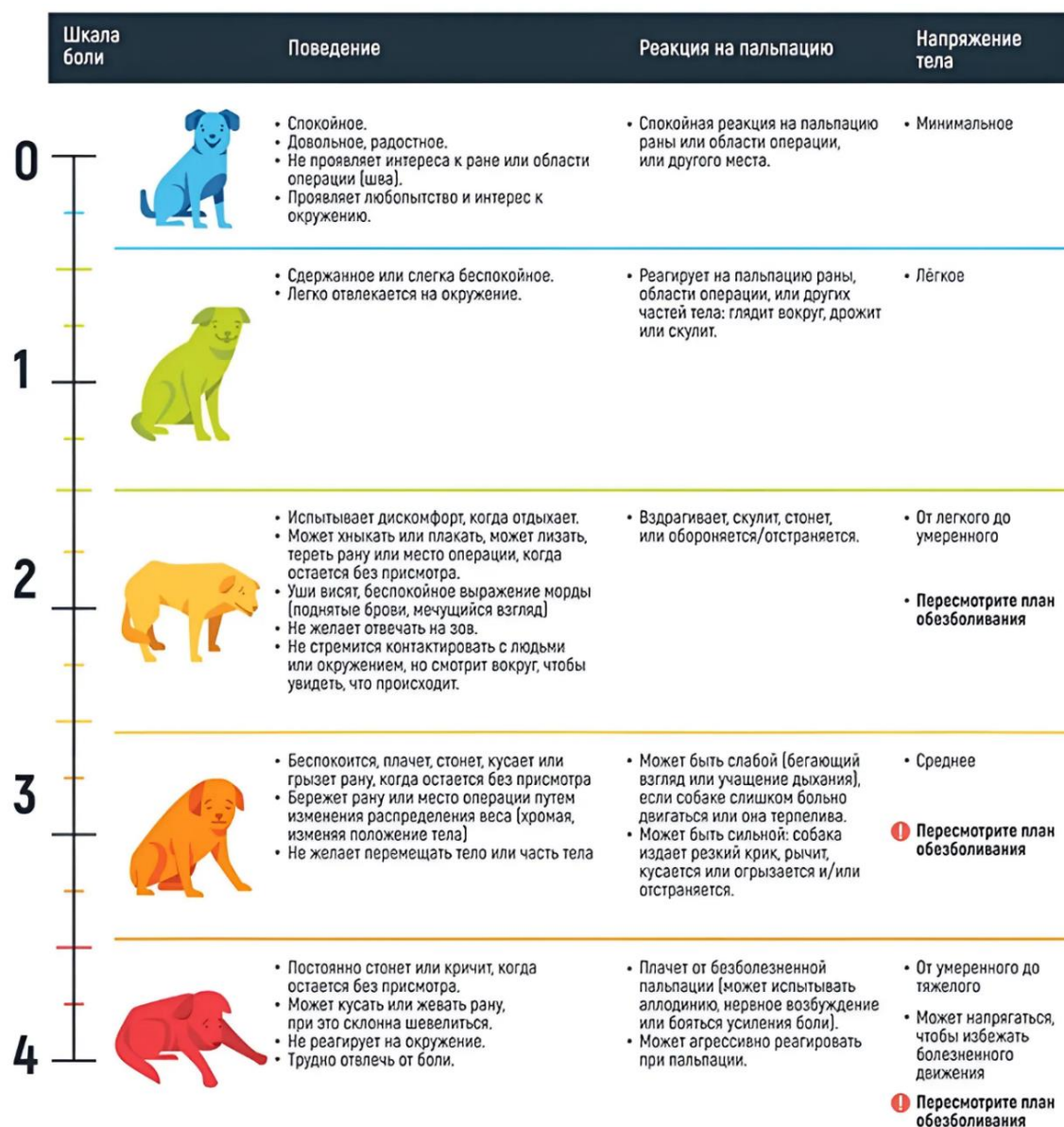


Рис. 1. Визуальная аналоговая шкала оценки острой боли у собак, составленная учеными Университета штата Колорадо

Таблица 1

Оценка витальных функций у собак первой группы

Исследуемый показатель	Время с момента индукции анестезии			
	0 минут	5 минут	20 минут	40 минут
ЧСС, уд/мин	131,4±3,2	118,0±4,1	115±3,3	105±5,3
ЧДД, дых.дв./мин	19,9±3,4	15,6±2,4	15,1±3,4	15,5±3,2
Температура тела, °C	38,7±0,2	38,2±0,4	37,8±0,2	37,5±0,7
SaO ₂ , %	99,0±0,3	98,8±0,4	99,0±0,3	98,8±0,1
Среднее АД, мм.рт.столба	84,1±3,0	76,2±4,2	70,3,2±2,9	65,05±3,4
Глубина анестезии	миорелаксации нет, пальцебральный рефлекс сохранён, положение глазного яблока центральное, 1 стадия наркоза	полная миорелаксация, пальцебральный рефлекс отсутствует, положение глазного яблока ротированное, 3 стадия наркоза	полная миорелаксация, пальцебральный рефлекс отсутствует, положение глазного яблока ротированное, 3 стадия наркоза	полная миорелаксация, пальцебральный рефлекс отсутствует, положение глазного яблока ротированное, 3 стадия наркоза

Таблица 2

Оценка витальных функций у собак второй группы

Исследуемый показатель	Время с момента индукции анестезии			
	0 минут	5 минут	20 минут	40 минут
ЧСС, уд/мин	132,6±4,2	115,0±4,1	101±3,3	98±5,3
ЧДД, дых.дв./мин	18,4±3,4	13,2±2,4	13,8±3,4	14,9±3,2
Температура тела, °C	38,4±0,3	37,5±0,4	37,2±0,2	37,1±0,7
SaO ₂ , %	98,5±0,2	99,1±0,6	99,0±1,1	98,9±0,5
Среднее АД, мм.рт.столба	85,2±2,9	81,4±5,3	73,4±5,6	69,4±2,1
Глубина анестезии	миорелаксации нет, пальпебральный рефлекс сохранён, положение глазного яблока центральное, 1 стадия наркоза	полная миорелаксация, пальпебральный рефлекс сохранён, положение глазного яблока центральное, 2 стадия наркоза	полная миорелаксация, пальпебральный рефлекс отсутствует, положение глазного яблока ротированное, 3 стадия наркоза	полная миорелаксация, пальпебральный рефлекс отсутствует, положение глазного яблока ротированное, 3 стадия наркоза

Таблица 3

Оценка витальных функций у собак третьей группы

Исследуемый показатель	Время с момента индукции анестезии			
	0 минут	5 минут	20 минут	40 минут
ЧСС, уд/мин	131,4±3,2	100,1±5,4	106,3±3,4	100,5±1,3
ЧДД, дых.дв./мин	19,9±3,4	20,4±4,2	13,5±3,4	16,3±3,1
Температура тела, °C	38,5±0,1	37,5±2,1	37,3±0,4	37,1±0,6
SaO ₂ , %	99,1±0,8	97,4±0,3	97,0±0,1	98,1±0,6
Среднее АД, мм.рт.столба	95,1±3,8	98,3±5,0	90,5±2,8	84,3±3,9
Глубина анестезии	миорелаксации нет, пальпебральный рефлекс сохранён, положение глазного яблока центральное, 1 стадия наркоза	полная миорелаксация, пальпебральный рефлекс сохранён, положение глазного яблока центральное, 3 стадия наркоза	полная миорелаксация, пальпебральный рефлекс отсутствует, положение глазного яблока ротированное, 3 стадия наркоза	полная миорелаксация, пальпебральный рефлекс отсутствует, положение глазного яблока ротированное, 3 стадия наркоза

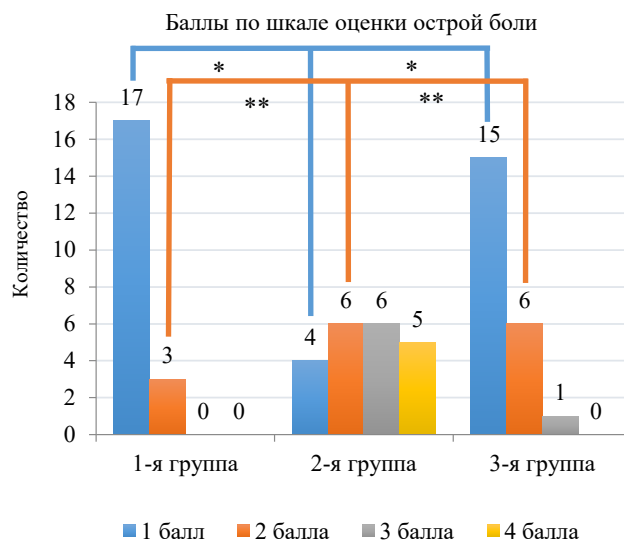


Рис. 2. Послеоперационные показатели собак (сук) по шкале оценки острой боли Университета штата Колорадо

Примечание: * — отличия достоверны относительно 1-й группы (p < 0,05);

** — отличия достоверны относительно 3-й группы (p < 0,05)

Таблица 4

Показатели смертности среди помета при родоразрешении путем кесарева сечения

Оценка щенков	1-я группа	2-я группа	3-я группа
Живые	86 (86 %)*	82 (69,5 %)*	80 (81,6 %)*
Летальный исход в течение 30 минут	4 (4 %)	8 (6,8 %)	4 (4 %)
Летальный исход в течение суток	7 (7 %)	5 (4,2 %)	9 (9,2 %)
Мертворождение	3 (3 %)	23 (19,5 %)	5 (5,2 %)
Всего	100	118	98

Примечание: * — отличия достоверны ($p < 0,05$)

Таблица 5

Показатели новорожденных щенков по шкале Апгар

Исследуемый показатель	1-я группа	2-я группа	3-я группа	Шкала оценивания
ЧСС, уд/мин	218,9±9,5	191,5±10,3	221,4±5,9	0б. <180 1б. 180–220 2б. >220
Респираторный ответ, ЧДД/мин	18,1±3,4	12,3±4,2	17,4±1,7	0б. <6 1б. 6–15 2б. >15
Реакция на раздражение, количество наблюдений	отсутствует – 7 (7,2%) grimаса – 28 (28,9%) активная – 62 (63,9%)	отсутствует – 12 (12,6%) grimаса – 52 (54,7%) активная – 31 (32,7%)	отсутствует – 10 (10,8%) grimаса – 31 (33,3%) активная – 52 (55,9%)	0б. Молчание, отсутствует 1б. Вялый писк, grimаса 2б. Писк, активная
Подвижность, количество наблюдений	слабая – 35 (36%) активная – 62 (64%)	вялость – 14 (14,7%) слабая – 51 (53,7%) активная – 30 (31,6%)	слабая – 40 (43%) активная – 53 (57%)	0б. Вялость 1б. Слабые движения 2б. Активные движения
Цвет ВСО, количество наблюдений	цианотичные – 8 (8,2%) бледные – 28 (28,9%) розовые – 61 (62,9%)	цианотичные – 12 (12,6%) бледные – 53 (55,8%) розовые – 30 (31,6%)	цианотичные – 9 (9,7%) бледные – 32 (34,4%) розовые – 52 (55,9%)	0б. Цианотичные 1б. Бледные 2б. Розовые
Среднее количество баллов (медиана)	8,0 (5,6 ÷ 9,4)	5,8 (4,5 ÷ 7,1)	7,8 (6,2 ÷ 9,4)	0–3б. – тяжелый дистресс-синдром 4–6б. – средний дистресс-синдром 7–10б. – хорошее состояние

жизнью; 16 (5,08 %) щенков умерли в течение 30 минут после рождения из-за гипоксии, несмотря на реанимационные мероприятия; 31 (9,87 %) — мертворожденные. Данные по группам представлены в таблице 4. В таблице 5 описаны показатели по Апгар выживших щенков (без учета мертворожденных, но с учетом краткосрочной и среднесрочной летальностей).

Обсуждение и заключение. Во время проведения операции кесарева сечения в группах с применением эпидуральной анестезии и местных анестетиков не отмечалось выраженного угнетения плодов и значительных отклонений по показателям витальных функций, что соответствует данным наших зарубежных коллег [15]. Для профилактики гипотензии мы рекомендуем предупреждающее введение кристаллоидных растворов — это дает хорошие результаты по снижению частоты случаев падения давления и повышению показателей щенков по шкале Апгар [16]. Методика исполь-

зования пропофола в качестве индукционного агента и ингаляционного наркоза описана во многих работах, мы лишь считаем нелишним подчеркнуть, что при отсутствии оборудования для ингаляционного наркоза в ветеринарной клинике возможно применение пропофола в инфузионном поддерживающем режиме, однако данный метод связан с худшими прогнозами для потомства [17, 18]. Эпидуральная анестезия применяется для миорелаксации и аналгезии — лидокаин дает обезболивающий эффект на 1–3 часа, что облегчает послеоперационный период рожениц и благотворно сказывается на лактации и общем состоянии животных [19, 20]. Кроме того, использование эпидуральной анестезии позволяет снизить дозировку пропофола и севофлурана. Севофлуран в качестве поддерживающего наркоза по своим характеристикам превосходит пропофол за счет отсутствия метаболизации организмом, минимального угнетающего воздействия на плоды и,

соответственно, более высоких показателей новорожденных щенков по шкале Апгар (рис. 3).

На основании данных таблицы 4, во второй группе количество выживших щенков меньше, чем в первой и третьей группах (рис. 4), а количество мертворожденных статистически значимо превосходит данное явление в других группах (рис. 5).

Подводя итог, можно резюмировать, что наиболее эффективный и безопасный анестезиологический протокол при проведении кесарева сечения у собак представляет собой тройную медикаментозную терапию, состоящую из индукции пропофолом, поддерживающего наркоза в виде ингаляционных анестетиков и эпидуральной анестезии с применением лидокаина.

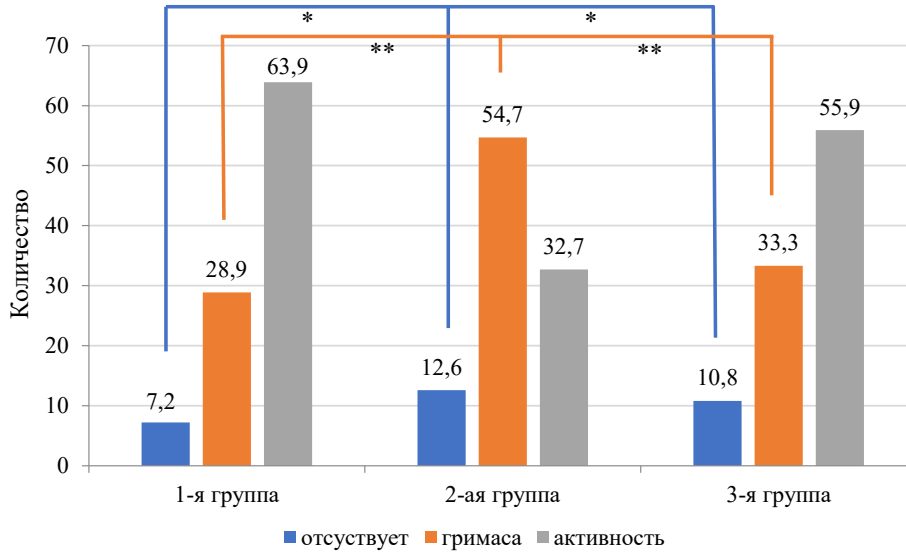


Рис. 3. Реакция щенков на раздражение в зависимости от схемы анестезии матери
Примечание: * — отличия достоверны относительно 1-й группы ($p < 0,05$);
** — отличия достоверны относительно 3-й группы ($p < 0,05$)

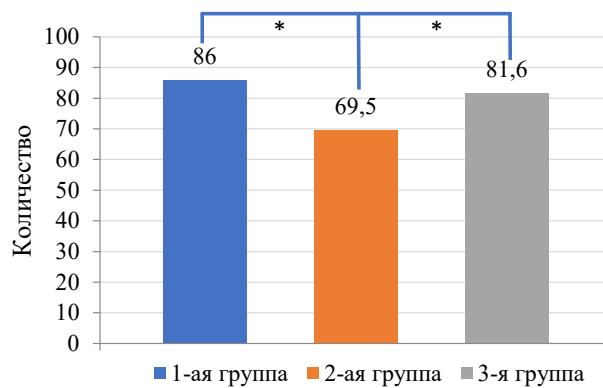


Рис. 4. Количество выживших щенков по группам в зависимости от выбранной медикаментозной схемы анестезии
Примечание: * — отличия достоверны ($p < 0,05$)

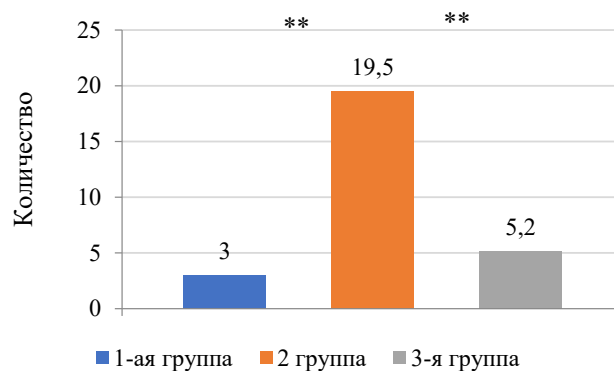


Рис. 5. Количество мертворожденных щенков по группам в зависимости от выбранной медикаментозной схемы анестезии
Примечание: ** — отличия достоверны ($p < 0,05$)

Список литературы

1. Schmidt K., Feng C., Wu T., Duke-Novakovski T. Influence of maternal, anesthetic, and surgical factors on neonatal survival after emergency cesarean section in 78 dogs: A retrospective study (2002 to 2020). *Can Vet J.* 2021;62(9):961–968.
2. Alef M. Anästhesie für die Sectio caesarea beim Hund — ein evidenzbasierter Ansatz [Anaesthesia for Canine Caesarean Section - An Evidence-Based Approach]. *Tierarztl Prax Ausg K Kleintiere Heimtiere.* 2017;45(1):27–38. <http://doi.org/10.15654/TPK-160890>
3. Onah H.E., Ibeziako N., Umezulike A.C., Effetie E.R., Ogbuokiri C.M. Decision — Delivery Interval and Perinatal Outcome in Emergency Caesarean Sections. *Journal of Obstetrics and Gynaecology.* 2005;25(4):342–346. <http://doi.org/10.1080/01443610500119671>
4. MacKenzie IZ, Cooke I. What is a Reasonable Time from Decision-to-Delivery by Caesarean Section? Evidence from 415 Deliveries. *BJOG: an International Journal of Obstetrics and Gynaecology.* 2002;109:498–504. <http://doi.org/10.1111/j.1471-0528.2002.01323.x>
5. Fusi J., Faustini M., Bolis B., Veronesi M.C. Apgar Score or Birthweight in Chihuahua Dogs Born by Elective Caesarean Section: Which Is the Best Predictor of the Survival at 24 h. after Birth? *Acta Veterinaria Scandinavica.* 2020;62:39. <http://doi.org/10.1186/s13028-020-00538-y>
6. Thomas J., Paranjothy S., James D. National Cross Sectional Survey to Determine whether the Decision to Delivery Interval is Critical in Emergency Caesarean Section. *BMJ.* 2004;328:665. <http://doi.org/10.1136/bmj.38031.775845.7C>
7. Proctor-Brown LA, Cheong SH, Diel de Amorim M. Impact of Decision to Delivery Time of Fetal Mortality in Canine Caesarean Section in a Referral Population. *Veterinary Medicine and Science.* 2019;5(3):336–344. <http://doi.org/10.1002/vms3.163>
8. Adams D.J., Ellerbrock R.E., Wallace M.L., Schmiedt C.W., Sutherland B.J., Grimes J.A. Risk Factors for Neonatal Mortality Prior to Hospital Discharge in Brachycephalic and Nonbrachycephalic Dogs Undergoing Cesarean Section. *Veterinary Surgery.* 2022;51(7):1052–1060. <http://doi.org/10.1111/vsu.13868>
9. Moon P.F., Erb H.N., Ludders J.W., Gleed R.D., Pascoe P.J. Perioperative Management and Mortality Rates of Dogs Undergoing Cesarean Section in the United States and Canada. *J Am Vet Med Assoc.* 1998;213(3):365–369.
10. Moon P.F., Erb H.N., Ludders J.W., Gleed R.D., Pascoe P.J. Perioperative Risk Factors for Puppies Delivered by Cesarean Section in the United States and Canada. *J Am Anim Hosp Assoc.* 2000;36(4):359–368. <http://doi.org/10.5326/15473317-36-4-359>
11. Conze T., Jurczak A., Fux V., Socha P., Wehrend A., Janowski T. Survival and Fertility of Bitches Undergoing Caesarean Section. *VetRecord.* 2020;186(13):416. <http://doi.org/10.1136/vr.105123>
12. De Cramer K.G.M., Nöthling J.O. Towards Scheduled Pre-Parturient Caesarean Sections in Bitches. In: *Proceedings of the 22nd European Veterinary Society for Small Animal Reproduction (EVSSAR) Congress, 28–29 June 2019. Vol. 55. Reproduction in Domestic Animals.* Berlin, Germany;2020. P. 38–48. <http://doi.org/10.1111/rda.13669>
13. Shipley H., Guedes A., Graham L., Goudie-DeAngelis E., Wendt-Hornickle E. Preliminary Appraisal of the Reliability and Validity of the Colorado State University Feline Acute Pain Scale. *Journal of Feline Medicine and Surgery.* 2019;21(4):335–339. <http://doi.org/10.1177/1098612X18777506>
14. Veronesi M.C., Faustini M., Probo M., Rota A., Fusi J. Refining the APGAR Score Cutoff Values and Viability Classes According to Breed Body Size in Newborn Dogs. *Animals.* 2022;12(13):1664. <http://doi.org/10.3390/ani12131664>
15. Martin-Flores M., Moy-Trigilio K.E., Campoy L., Gleed R.D. Retrospective Study on the Use of Lumbosacral Epidural Analgesia During Caesarean Section Surgery in 182 Dogs: Impact on Blood Pressure, Analgesic Use and Delays. *VetRecord.* 2021;188(8):e134. <http://doi.org/10.1002/vetr.134>
16. Antończyk A., Kielbowicz Z., Nizański W., Ochota M. Preliminary study on fluid bolus administration for prevention of spinal hypotension in dogs undergoing elective cesarean section. *Front Vet Sci.* 2023;10:1112845. <http://doi.org/10.3389/fvets.2023.1112845>
17. Садоведов К.П., Нечаев А.Ю. Влияние различных способов общей анестезии на показатели внешнего дыхания при проведении кесарева сечения у собак. *Нормативно-правовое регулирование в ветеринарии.* 2023;(2):72-75. <https://doi.org/10.52419/issn2782-6252.2023.2.72>
18. Терентьева Н.Ю., Якупова Ю.А., Ермолаев В.А., Иванова С.Н. Сравнительный анализ анестезиологических протоколов при проведении кесарева сечения собак. *Ученые записки Казанской государственной академии ветеринарной медицины им. Н. Э. Баумана.* 2022;250(2):237–241.
19. Мальцева А. Н. Препараты для анестезии — что важно знать врачу. *VetPharma.* 2017;1(35):42–50.
20. Мальцева А.Н. Премедикация в анестезии. *VetPharma.* 2016;6(34):38–44.

References

1. Schmidt K, Feng C, Wu T, Duke-Novakovski T. Influence of Maternal, Anesthetic, and Surgical Factors on Neonatal Survival after Emergency Cesarean Section in 78 Dogs: A Retrospective Study (2002 To 2020). *Can Vet J.* 2021;62(9):961–968.
2. Alef M. Anästhesie für die Sectio caesarea beim Hund — ein evidenzbasierter Ansatz [Anaesthesia for Canine Caesarean Section – An Evidence-Based Approach]. *Tierarztl Prax Ausg K Kleintiere Heimtiere.* 2017;45(1):27–38. <http://doi.org/10.15654/TPK-160890>
3. Onah HE, Ibeziako N, Umezulike AC, Effetie ER, Ogbuokiri CM. Decision – Delivery Interval and Perinatal Outcome in Emergency Caesarean Sections. *Journal of Obstetrics and Gynaecology.* 2005;25(4):342–346. <http://doi.org/10.1080/01443610500119671>
4. MacKenzie IZ, Cooke I. What is a Reasonable Time from Decision-to-Delivery by Caesarean Section? Evidence from 415 Deliveries. *BJOG: an International Journal of Obstetrics and Gynaecology.* 2002;109:498–504. <http://doi.org/10.1111/j.1471-0528.2002.01323.x>

5. Fusi J, Faustini M, Bolis B, Veronesi MC. Apgar Score or Birthweight in Chihuahua Dogs Born by Elective Caesarean Section: Which Is the Best Predictor of the Survival at 24 h. after Birth? *Acta Veterinaria Scandinavica*. 2020;62:39. <http://doi.org/10.1186/s13028-020-00538-y>
6. Thomas J, Paranjothy S, James D. National Cross Sectional Survey to Determine whether the Decision to Delivery Interval is Critical in Emergency Caesarean Section. *BMJ*. 2004;328:665. <http://doi.org/10.1136/bmj.38031.775845.7C>
7. Proctor-Brown LA, Cheong SH, Diel de Amorim M. Impact of Decision to Delivery Time of Fetal Mortality in Canine Caesarean Section in a Referral Population. *Veterinary Medicine and Science*. 2019;5(3):336–344. <http://doi.org/10.1002/vms3.163>
8. Adams DJ, Ellerbrock RE, Wallace ML, Schmiedt CW, Sutherland BJ, Grimes JA. Risk Factors for Neonatal Mortality Prior to Hospital Discharge in Brachycephalic and Nonbrachycephalic Dogs Undergoing Cesarean Section. *Veterinary Surgery*. 2022;51(7):1052–1060. <http://doi.org/10.1111/vsu.13868>
9. Moon PF, Erb HN, Ludders JW, Gleed RD, Pascoe PJ. Perioperative Management and Mortality Rates of Dogs Undergoing Cesarean Section in the United States and Canada. *J Am Vet Med Assoc*. 1998;213(3):365–369.
10. Moon PF, Erb HN, Ludders JW, Gleed RD, Pascoe PJ. Perioperative Risk Factors for Puppies Delivered by Cesarean Section in the United States and Canada. *J Am Anim Hosp Assoc*. 2000;36(4):359–368. <http://doi.org/10.5326/15473317-36-4-359>
11. Conze T, Jurczak A, Fux V, Socha P, Wehrend A, Janowski T. Survival and Fertility of Bitches Undergoing Caesarean Section. *VetRecord*. 2020;186(13):416. <http://doi.org/10.1136/vr.105123>
12. De Cramer KGM, Nöthling JO. Towards Scheduled Pre-Parturient Caesarean Sections in Bitches. In: *Proceedings of the 22nd European Veterinary Society for Small Animal Reproduction (EVSSAR) Congress, 28–29 June 2019. Vol. 55. Reproduction in Domestic Animals*. Berlin, Germany;2020. P. 38–48. <http://doi.org/10.1111/rda.13669>
13. Shipley H, Guedes A, Graham L, Goudie-DeAngelis E, Wendt-Hornickle E. Preliminary Appraisal of the Reliability and Validity of the Colorado State University Feline Acute Pain Scale. *Journal of Feline Medicine and Surgery*. 2019;21(4):335–339. <http://doi.org/10.1177/1098612X18777506>
14. Veronesi MC, Faustini M, Probo M, Rota A, Fusi J. Refining the APGAR Score Cutoff Values and Viability Classes According to Breed Body Size in Newborn Dogs. *Animals*. 2022;12(13):1664. <http://doi.org/10.3390/ani12131664>
15. Martin-Flores M, Moy-Trigilio KE, Campoy L, Gleed RD. Retrospective Study on the Use of Lumbosacral Epidural Analgesia During Caesarean Section Surgery in 182 Dogs: Impact on Blood Pressure, Analgesic Use and Delays. *VetRecord*. 2021;188(8):e134. <http://doi.org/10.1002/vetr.134>
16. Antończyk A, Kiełbowicz Z, Nizański W, Ochota M. Preliminary Study on Fluid Bolus Administration for Prevention of Spinal Hypotension in Dogs Undergoing Elective Cesarean Section. *Frontier in Veterinary Science*. 2023;10:1112845. <http://doi.org/10.3389/fvets.2023.1112845>
17. Sadovedov KP, Nechaev AY. The Effect of Various Methods of General Anaesthesia on Respiratory Parameters during Caesarean Section in Dogs. *Legal Regulation in Veterinary Medicine*. 2023;(2):72-75. <https://doi.org/10.52419/issn2782-6252.2023.2.72> (In Russ.).
18. Terentyeva NYu, Yakupova YuA, Ermolaev VA, Ivanova SN. Comparative Analysis of Anaesthetic Protocols During Caesarean Section of Dogs. *Uchenye zapiski Kazanskoi gosudarstvennoi akademii veterinarnoi meditsiny im. N.E.H. Baumana*. 2022;250(2):237–241. (In Russ.).
19. Maltseva AN. Anesthetics: What Doctor should Know. *VetPharma*. 2017;1(35):42–50. (In Russ.).
20. Maltseva AN. Premedication in Anesthesia. *VetPharma*. 2016;6(34):38–44. (In Russ.).

Об авторах:

Егор Борисович Атаманчук, аспирант Донского государственного технического университета (344003, РФ, г. Ростов-на-Дону, пл. Гагарина, д. 1), [ORCID](https://orcid.org/0009-0001-9000-0001), snakeice89@mail.ru,

Сергей Константинович Шебеко, доктор фармацевтических наук, профессор Донского государственного технического университета (344003, РФ, г. Ростов-на-Дону, пл. Гагарина, д. 1), shebeko_sk@mail.ru

Алексей Михайлович Ермаков, доктор биологических наук, профессор Донского государственного технического университета (344003, РФ, г. Ростов-на-Дону, пл. Гагарина, д. 1), [ORCID](https://orcid.org/0009-0001-9000-0001), amermakov@ya.ru

Заявленный вклад авторов:

Е.Б. Атаманчук — проведение эксперимента, сбор данных.

С.К. Шебеко — обработка полученных данных.

А.М. Ермаков — контроль эксперимента.

Конфликт интересов: авторы заявляют об отсутствии конфликта интересов.

Авторы прочитали и одобрили окончательный вариант рукописи.

Поступила в редакцию 29.02.2024

Поступила после рецензирования 15.03.2024

Принята к публикации 18.03.2024

About the authors:

Egor B. Atamanchuk, Ph.D. Student, Don State Technical University (1, Gagarin Sq., Rostov-on-Don, 344003, RF), [ORCID](https://orcid.org/0009-0001-9000-0001), snakeice89@mail.ru

Sergey K. Shebeko, Dr.Sci. (Pharmaceutical Sciences), Professor, Don State Technical University (1, Gagarin Sq., Rostov-on-Don, 344003, RF), shebeko_sk@mail.ru

Alexey M. Ermakov, Dr.Sci. (Biology), Professor, Don State Technical University (1, Gagarin Sq., Rostov-on-Don, 344003, RF), [ORCID](#), amermakov@ya.ru

Claimed contributorship:

Atamanchuk EB: conducting the experiment, collecting the data.

Shebeko SK: processing of received data.

Ermakov AM: control over the experiment.

Conflict of interest statement: the authors do not have any conflict of interest.

All authors have read and approved the final manuscript.

Received 29.02.2024

Revised 15.03.2024

Accepted 18.03.2024

ИНФЕКЦИОННЫЕ БОЛЕЗНИ И ИММУНОЛОГИЯ ЖИВОТНЫХ INFECTIOUS DISEASES AND ANIMAL IMMUNOLOGY



Научная статья

УДК 619:618.19-002:636.22/28

<https://doi.org/10.23947/2949-4826-2024-23-1-51-57>

EDN: WSNCWV

Разработка эффективной схемы профилактики мастита коров

Н.Н. Авдучевская¹  , Л.К. Семина¹, Е.В. Иванов² 

¹ Вологодский филиал Федерального государственного бюджетного научного учреждения «Федеральный научный центр — Всероссийский научно-исследовательский институт экспериментальной ветеринарии имени К.И. Скрябина и Я.Р. Коваленко Российской академии наук», г. Вологда, Российская Федерация

² Федеральное государственное бюджетное научное учреждение «Федеральный научный центр — Всероссийский научно-исследовательский институт экспериментальной ветеринарии имени К.И. Скрябина и Я.Р. Коваленко Российской академии наук», г. Москва, Российская Федерация

✉ Natali.Avduevskaya@mail.ru

Аннотация

Введение. Среди многих болезней коров, снижающих молочную продуктивность, особое место занимает мастит — потери молока из-за этого распространенного инфекционного заболевания в среднем составляют 8–15 % от потерь, наносимых всеми болезнями коров. Только комплексный подход поможет обеспечить наилучшие результаты в решении данной острой проблемы. Первостепенным в комплексном подходе считается применение разнообразных санитарно-дезинфицирующих средств перед доением и после него. Для усиления эффекта мы решили совместить дезинфекционную обработку с таким набирающим популярность профилактическим средством, как вакцинация коров против мастита.

Цель исследования. Разработка эффективной схемы профилактики мастита коров на основе сравнительного анализа эффективности применения различных дезинфицирующих средств на иммунизированных и неиммунизированных животных.

Материалы и методы. Исследования проводили в СХПК «Племзавод Майский» на протяжении пяти месяцев после иммунизации коров (с ноября 2021 г. по март 2022 г.). Иммунизация осуществлялась ассоциированной инактивированной вакциной против маститов коров отечественной разработки. Последнюю обработку осуществляли дезинфицирующими средствами ProfiClean Iodine и «Лорена». Для исследования было отобрано 4 группы коров по 10 голов в каждой: контрольная группа (использование только дезинфицирующего средства ProfiClean Iodine), опытные группы № 1 (использование только дезинфицирующего средства «Лорена»), № 2 (использование дезинфицирующего средства ProfiClean Iodine на иммунизированных животных) и № 3 (использование дезинфицирующего средства «Лорена» на иммунизированных животных). Расчет коэффициента эффективности вакцинации производили по формуле $KЭ = ((B - A)/B) \times 100$, где КЭ — коэффициент эффективности (%); А — заболеваемость привитых животных; В — заболеваемость непривитых животных.

Результаты исследования. Установлено, что профилактическая эффективность средства ProfiClean Iodine по показателю заболеваемости маститом привитых животных относительно непривитых составила 78,0 %; профилактическая эффективность лосьона «Лорена» по тому же показателю — 89,0 %. Ежемесячные бактериологические исследования секрета вымени коров показали, что культуры стафилококка золотистого (*S. aureus*), являющегося наиболее частым инфекционным возбудителем лактационного мастита, были изолированы только у 30,0 % коров контрольной группы. Патогенные стрептококки и энтеробактерии выделены не были. Условно-патогенные стафилококки обнаружены в секрете вымени животных всех исследуемых групп с максимальными значениями в контрольной и группе № 1 (50,0 и 40,0 % соответственно) и с минимальными в группах № 2 и 3 (по 10,0 %).

Обсуждение и заключение. Исследование наглядно демонстрирует эффективность комплексного подхода к решению проблемы заболеваемости коров маститом — заболеваемость была в 4,5 раза ниже в опытной группе № 2 и в 9,0 раз ниже в опытной группе № 3 по сравнению с контрольной группой. Совместное использование дезинфицирующих средств и ассоциированной инактивированной вакцины против маститов коров является рабочей схемой с профилактической эффективностью 78,0–89,0 %, поэтому ее можно рекомендовать для применения в сельскохозяйственных предприятиях соответствующей направленности.

Ключевые слова: мастит коров, профилактика, дезинфицирующие средства, вакцина, иммунизация животных, эффективность профилактики мастита коров

Для цитирования. Авдучевская Н.Н., Семина Л.К., Иванов Е.В. Разработка эффективной схемы профилактики мастита коров. *Ветеринарная патология*. 2024;23(1):51–57. <https://doi.org/10.23947/2949-4826-2024-23-1-51-57>

Development of the Efficient Scheme of Cow Mastitis Prophylaxis

Natalia N. Avduevskaya¹  , Lyudmila K. Semina¹, Evgeny V. Ivanov² 

¹Vologda Branch of the Federal State Budgetary Scientific Institution "Federal Scientific Centre — All-Russian Scientific Research Institute of Experimental Veterinary Sciences named after K.I. Skryabin and Ya.R. Kovalenko RAS", Vologda, Russian Federation

²Federal State Budgetary Scientific Institution "Federal Scientific Centre - All-Russian Scientific Research Institute of Experimental Veterinary Sciences named after K.I. Skryabin and Ya.R. Kovalenko RAS", Moscow, Russian Federation

 Natali.Avduevskaya@mail.ru

Abstract

Introduction. Among many diseases reducing cow milk productivity, mastitis occupies a special place — the milk yield losses due to this widespread infectious disease equal, in average, to 8–15% of the total losses caused by all diseases in cows. Only an integrated approach can ensure achievement of the best results in solving this acute problem. Within the integrated approach, the use of various sanitary disinfectants before and after milking is primary important. To multiply the effect, we decided to combine the disinfecting treatment with the vaccination of cows against mastitis — a preventive measure becoming popular nowadays. The aim of the research is to develop the efficient scheme of cow mastitis prophylaxis based on the comparative efficacy analysis of applying the various disinfectants in immunized and nonimmunized animals.

Materials and Methods. The research was carried out at the premises of the Agricultural Production Cooperative “Plemzavod Maiskii” (Maiskii Breeding Farm) during five months after the vaccination of cows (from November 2021 to March 2022). The cows were vaccinated with the home-developed inactivated associated vaccine against mastitis of cows. The post-milking treatment was carried out with the disinfectants “ProfiClean Iodine” and “Lorena”. For conducting the study, 4 groups of cows per 10 heads each were selected: the control group (in which only “ProfiClean Iodine” disinfectant was used), the experimental groups No. 1 (in which “Lorena” disinfectant was used), No. 2 (in which “ProfiClean Iodine” disinfectant was used in vaccinated animals) and No. 3 (in which “Lorena” disinfectant was used in vaccinated animals). The vaccination efficacy coefficient was calculated according to the formula $EC = ((B - A)/B) \times 100$, where EC is the efficacy coefficient (%); A — is the cow mastitis incidence in vaccinated animals; B — is the cow mastitis incidence in non-vaccinated animals.

Results. It has been established that the efficacy of “ProfiClean Iodine” for mastitis incidence prophylaxis in vaccinated animals compared to the non-vaccinated animals was 78.0%; the same prophylactic efficacy indicator of “Lorena” lotion was 89.0%. Monthly bacteriological examinations of the cow udder secretion resulted in isolation of the *Staphylococcus aureus* (*S. aureus*) culture, which is the prevailing infectious agent of cow mastitis, in 30.0% of cows in the control group. Pathogenic streptococci and enterobacteria have not been isolated. Opportunistic pathogenic staphylococci have been found in the udder secretion of animals in all studied groups, whereas the maximum amounts have been recorded in the control group and group No. 1 (50.0 and 40.0 % respectively) and the minimum — in groups No. 2 and 3 (10.0% each).

Discussion and Conclusion. The research clearly demonstrates the efficacy of the integrated approach in solving the problem of the cow mastitis incidence — the incidence was 4.5 times lower in the experimental group No. 2 and 9.0 times lower in experimental group No. 3 compared to the control group. The combined use of the disinfectants and the inactivated associated vaccine against cow mastitis is a workable scheme providing 78.0 – 89.0% prophylactic efficacy, therefore it can be recommended for implementation into the agricultural enterprises of the appropriate profile.

Keywords: cow mastitis, prophylaxis, disinfectants, vaccine, vaccination of animals, efficacy of cow mastitis prophylaxis

For citation. Avduevskaya NN, Semina LK, Ivanov EV. Development of the Efficient Scheme of Cow Mastitis Prophylaxis. *Russian Journal of Veterinary Pathology*. 2024;23(1):51–57. <https://doi.org/10.23947/2949-4826-2024-23-1-51-57>

Введение. Развитие молочного скотоводства в значительной мере сдерживается из-за мастита коров, приносящего хозяйствам значительный экономический ущерб вследствие недополучения молока, снижения его качества, а также преждевременной выбраковки продуктивных животных [1–6]. Потери молока из-за мастита в среднем составляют 8–15 % от потерь, наносимых всеми болезнями коров. Срок продуктивного использования животных, переболевших маститом, сокращается в среднем на 2,5 года [7]. Несмотря на давно ведущуюся борьбу с данной патологией молочной железы и совершенствование средств и методов, проблема остается актуальной, и мастит продолжает являться одним из самых широко распространенных заболеваний, особенно среди молочных коров, и может возникать

независимо от времени года или стадии лактации, условий содержания или породы животных [8].

Поскольку воспаление молочной железы является полиэтиологическим и полифакторным заболеванием, то и причины его возникновения весьма разнообразны — от инфекционных до несоблюдения элементарных правил гигиены при подготовке коров к дойке, и только комплексный подход поможет обеспечить наилучшие результаты в решении данной проблемы [9–11]. Такой подход выражается в соблюдении мер по полноценному кормлению, поддержанию оптимального микроклимата в животноводческих помещениях, в соблюдении правил и гигиены доения, своевременной диагностике и вакцинации животных. Из перечисленных мероприятий первостепенными для производства высоко-

кокачественного и безопасного молока считаются меры, направленные на улучшение состояния вымени, а именно применение разнообразных профилактических санитарно-дезинфицирующих средств перед доением и после него [12–14]. Известно, что первичное обсеменение секрета вымени коров начинается с сосков и поверхности вымени [15–16]. Так, при субклинических формах мастита в молоко коров может попадать до 10 КОЕ/см³ возбудителей, а при клинических — до 108 КОЕ/см³ [17]. Соблюдение правильной процедуры доения существенно сокращает риск заболевания коров маститом, так как дезинфицирующие средства позволяют снизить передачу возбудителей мастита от коровы к корове или от одной доли вымени к другой. По имеющимся данным, применение дезинфицирующих средств снижает количество выявления бактериальных изолятов стафилококка, стрептококка и кишечной палочки на 90, 94 и 91 % соответственно [14]. Однако полностью искоренить заболеваемость коров маститом при использовании только дезинфицирующих средств невозможно.

Вакцинация коров является одним из активно исследуемых и набирающих популярность средств профилактики мастита, поскольку она укрепляет иммунную систему животных и снижает риск заболевания, а если оно все-таки случилось, вакцинация облегчает течение болезни [15, 18–19]. Вакцинация способствует формированию приобретенного иммунитета против определенного возбудителя инфекционного заболевания и обладает низким побочным эффектом. Это контролируемое воздействие на защитную систему организма патогена или токсина в ослабленной форме с целью научить иммунную систему распознавать специфические антигены этого патогена. Вакцинация ускоряет реакцию иммунной системы при повторном по-

явлении определенного антигена, предотвращая патологическое течение инфекции [15, 20]. Но проведенная иммунизация животных полностью не предотвращает мастит, а лишь снижает частоту и тяжесть его проявления. Так, согласно недавно опубликованному исследованию наших зарубежных коллег, у непривитых животных было зарегистрировано 66,7 % случаев мастита, в то время как у привитых — только 20,0 % случаев [15].

Можно предполагать, что профилактика воспаления молочной железы, включающая совместное применение дезинфицирующих средств на иммунизированных животных, будет способствовать максимальному снижению заболеваемости коров маститом, что приведет к увеличению надоев и получению молока высокого санитарного качества.

Цель исследования — разработка эффективной схемы профилактики мастита коров на основе сравнительного анализа эффективности применения различных дезинфицирующих средств на иммунизированных и неиммунизированных животных.

Материалы и методы. Для определения наиболее эффективной схемы профилактики заболеваемости коров маститом использовались два подхода: 1) применение только дезинфицирующих средств для обработки сосков вымени коров после доения; 2) применение дезинфицирующих средств для обработки сосков вымени коров после доения на иммунизированных животных.

Исследования проводились в Сельскохозяйственном производственном кооперативе (СХПК) «Племзавод Майский» (Вологодский район, Вологодская область) на протяжении пяти месяцев после иммунизации коров (с ноября 2021 г. по март 2022 г.). Было отобрано 4 группы коров по 10 голов в каждой — 1 контрольная и 3 опытных группы (таблица 1).

Таблица 1

Применение последовательных дезинфицирующих средств и вакцины против маститов коров по группам животных

Контрольная группа	Опытная группа № 1	Опытная группа № 2	Опытная группа № 3
Последовательная обработка сосков вымени коров с использованием:			
дезинфицирующего средства ProfiClean Iodine	дезинфицирующего средства «Лорена» (лосьон)	дезинфицирующего средства ProfiClean Iodine на иммунизированных ассоциированной инактивированной вакциной против маститов коров	дезинфицирующего средства «Лорена» (лосьон) на иммунизированных ассоциированной инактивированной вакциной против маститов коров

В контрольной и опытной группе № 2 последовательную обработку сосков вымени коров проводили дезинфицирующим средством ProfiClean Iodine (производитель ООО «Профи Клин», г. Владимир, Владимирская область), применяемым в указанном хозяйстве. Средство содержит ланолин, глицерин, сорбитол, аллантоин, эмульгенты, комплекс PVP-йода, пленкообразователи, пищевые загустители.

В опытных группах № 1 и 3 для обработки сосков вымени коров после доения использовали дезинфицирующий лосьон «Лорена» (производитель ОТФ «Этрис», г. Торжок, Тверская область). «Лорена» применяется для обработки рук у людей, и в ветеринарной практике для обработки сосков вымени коров после доения использовалась впервые. Средство со-

держит свободный йод (0,025±0,012 %), сульфэтоксидат натрия, неонол АФ 9–10, молочную кислоту, глицерин, 2-пропанол и дистиллированную воду до 100 %.

Предварительную обработку сосков вымени коров во всех группах проводили средством ProfiClean Foam (производитель ООО «Профи Клин», г. Владимир, Владимирская область), применяемым в хозяйстве.

Животных опытных групп №№ 2 и 3 вакцинировали ассоциированной инактивированной вакциной против маститов коров (разработана сотрудниками ФГБНУ ФНЦ ВИЭВ РАН). Вакцину вводили в сухостойный период (первое введение — за 40 дней до отела), подкожно в область средней трети шеи, двукратно с интервалом в 14–21 день между первым и вторым введениями, в дозах по 5,0 см³. Вакцина изготовлена из

штаммов *S. aureus*, *S. agalactiae* и *S. dysgalactiae*, концентрация которых составляет $4 \pm 1 \cdot 10^9$ см³ м.к. Культуры инактивированы формалином с содержанием не менее 37 % формальдегида до конечной концентрации 0,5 %. К общему объему (1000 см³) добавлен адъювант — раствор гидроксида алюминия в количестве 15 %.

Объектами исследования являлись сухостойные, а в последующем лактирующие коровы айрширской породы, пробы молока, пробы секрета вымени коров на предмет состава микрофлоры. Мастит у коров диагностировали с помощью быстрого маститного диагностического препарата Кенотест (производитель Cid Lines, Бельгия). Пробы молока отбирали и осуществляли микробиологические исследования в соответствии с «Методическими указаниями по бактериологическому исследованию молока и секрета вымени коров»¹. Идентификацию микроорганизмов проводили согласно ГОСТ 30347-2016 «Молоко и молочная продукция. Методы определения *Staphylococcus aureus*»² с использованием плазмы кроличьей цитратной сухой (производитель ЗАО «Эколаб», г. Электрогорск, Московская область) и набора реагентов «Мультимикротесты для биохимической идентификации стафилококков (ММТ С)» (производитель НПО «Иммунотэк», г. Ставрополь, Ставропольский край), а также набора реагентов для выявления стрептококков групп А, В, С, G, D и F (производитель НПО «Аквапаст», г. Санкт-Петербург) и питательной среды Агар М17 (п. Оболенск, Серпуховский р-он, Московская область) для культивирования молочнокислых стрептококков.

Расчет коэффициента эффективности вакцинации (показатель защищенности) производили по формуле $KЭ = ((B - A)/B) \times 100$, где КЭ — коэффициент эффективности (%); А — заболеваемость привитых животных; В — заболеваемость непривитых животных [21].

Результаты исследования. Установлено, что в контрольной группе за период наблюдения маститом переболело девять коров (90,0 %), в том числе по месяцам наблюдения от 0 до 30,0 %. Из общего числа переболевших рецидив заболевания отмечен у двух коров. В опытной группе № 1 маститом переболело 60,0 % коров, в том числе по месяцам наблюдения от 0 до 20,0 %. Рецидив заболевания отмечен у одного животного. В опытных группах №№ 2 и 3 переболели две и одна корова соответственно (20,0 и 10,0 %), без рецидива заболевания (таблица 2).

При проведении ежемесячных (за период наблюдения) бактериологических исследований секрета вымени коров четырех групп патогенные стафилококки *S. aureus* были изолированы у трех коров (30,0 %) из контрольной группы. Патогенные стрептококки и энтеробактерии выделены не были. Условно-патогенные стафилококки обнаружены в секрете вымени животных всех исследуемых групп с максимальными значениями в контрольной и группе № 1 (50,0 и 40,0 % соответственно) и с минимальными в группах № 2 и № 3 (по 10,0 %) (рис. 1).

Расчет коэффициента эффективности вакцинации показал, что профилактическая эффективность совместного применения дезинфицирующего средства ProfiClean Iodine и ассоциированной инактивированной вакцины против маститов коров по показателю заболеваемости привитых (опытная группа № 2) и непривитых (контрольная группа) животных составила 78,0 %. Профилактическая эффективность совместного применения дезинфицирующего лосьона «Лорена» и ассоциированной инактивированной вакцины против маститов коров по показателю заболеваемости привитых (опытная группа № 3) и непривитых (контрольная группа) животных составила 89,0 %.

Таблица 2

Процент заболеваемости коров маститом за период наблюдения

Количество животных, гол.	Переболело маститом, гол./%	В том числе по месяцам наблюдения				
		1 Ноябрь 2021	2 Декабрь 2021	3 Январь 2022	4 Февраль 2022	5 Март 2022
Контрольная группа						
10	9/90,0	3/30,0	2/20,0	3/30,0	1/10,0	0/0
		из них повторно				
		0/0	1/10,0	1/10,0	0/0	0/0
Опытная группа № 1						
10	6/60,0	1/10,0	2/20,0	1/10,0	0/0	2/20,0
		из них повторно				
		0/0	1/10,0	0/0	0/0	0/0
Опытная группа № 2						
10	2/20,0	1/10,0	1/10,0	0/0	0/0	0/0
Опытная группа № 3						
10	1/10,0	1/10,0	0/0	0/0	0/0	0/0

¹ Методические указания по бактериологическому исследованию молока и секрета вымени коров. – Утв. Главным управлением ветеринарии МСХ СССР, 1983. – 14 с.

² ГОСТ 30347-2016 Молоко и молочная продукция. Методы определения *Staphylococcus aureus*. – Москва: Стандартинформ, 2016. 14 с.

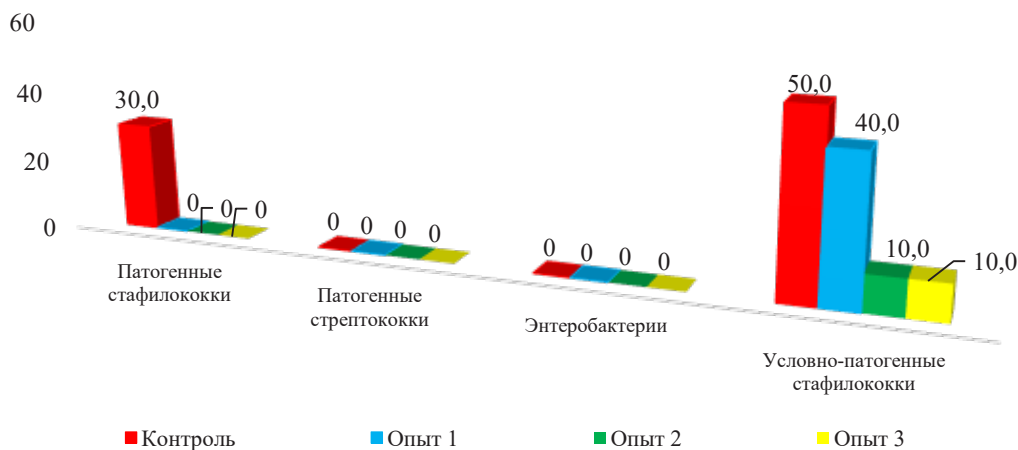


Рис. 1. Микрофлора, выделенная из секрета вымени коров за период наблюдения, %

Обсуждение и заключение

Наибольшее количество переболевших маститом коров (90,0 % с рецидивами) выявлено в контрольной группе, обработанной только дезинфицирующим средством, а наименьшее — в опытных группах №№ 2 и 3, обработанных дезинфицирующими средствами и иммунизированными вакциной (20,0 и 10,0 % соответственно). Таким образом, наша гипотеза о профилактической эффективности совместного применения по-

следоильной дезинфекционной обработки и вакцинации подтвердилась — заболеваемость животных маститом была в 4,5 раза ниже в опытной группе № 2 и в 9,0 раз ниже в опытной группе № 3 по сравнению с контрольной группой. Высокая эффективность предложенной схемы профилактики мастита коров на уровне 78,0 и 89,0 % позволяет нам с уверенностью рекомендовать ее для использования на любых предприятиях животноводческой отрасли сельского хозяйства.

Список литературы

1. Домотов В.В., Васильева С.Л., Нифонтов К.Р. Диагностика и лечение маститов у коров. *Академический вестник Якутской государственной сельскохозяйственной академии*. 2020; 8 (13):12–17.
2. Sharuna K., Dhamab K., Tiwaric R., Gugjood M.B., Yatooe M.I., Patel S.K., et al. Advances in Therapeutic and Managemental Approaches of Bovine Mastitis: a Comprehensive Review. *Veterinary Quarterly*. 2021;41(1):107–136. <https://doi.org/10.1080/01652176.2021.1882713>
3. Chen L., Tian R., Zhang H., Liu X. Anti-Mastitis SNV Identification of NFκB1 in Chinese Holstein Cows and the Possible Anti-Inflammation Role of NFκB1/p105 in Bovine MECs. *Acta Biochim Biophys Sin (Shanghai)*. 2020; 52(11):1191–1201. <https://doi.org/10.1093/abbs/gmaa118>
4. Sadat A., Farag A.M.M., Elhanafi D., Awad A., Kotb Elmahallawy E., Alsowayeh N., et al. Immunological and Oxidative Biomarkers in Bovine Serum from Healthy, Clinical, and Sub-Clinical Mastitis Caused by Escherichia coli and Staphylococcus aureus Infection. *Animals*. 2023;13(5):892. <https://doi.org/10.3390/ani13050892>
5. Neculai-Valeanu A.S., Arition A.M. Andra-Sabina Neculai-Valeanu Andra-Sabina Neculai-Valeanu. Udder Health Monitoring for Prevention of Bovine Mastitis and Improvement of Milk Quality. *Bioengineering*. 2022;9(11):608. <https://doi.org/10.3390/bioengineering9110608>
6. Авдучевская Н.Н., Капустин А.В., Горбатов А.В., Иванов Е.В. Сравнительный анализ видового состава и количественное соотношение микрофлоры при субклиническом и клиническом мастите коров. *Ветеринария сегодня*. 2022;11(4):296–302.
7. Тищенко П.И. Профилактика мастита у коров. В сборнике: Современные проблемы зоотехнии. Сборник трудов по материалам Международной научно-практической конференции, посвященной 75-летию со дня рождения доктора сельскохозяйственных наук, профессора Бакай Анатолия Владимировича (1946–2020) в рамках Года науки и технологий Российской Федерации по тематике «Генетика и качество жизни». Москва; 2022. С. 162–167.
8. Kukeyeva A., Abdrakhmanov T., Yeszhanova G., Bakisheva Z., Kemeshov Z. The Use of a Homeopathic Preparation in the Treatment of Subclinical Form of Mastitis in Cows. *Open Veterinary Journal*. 2023;13(8):991–1002. <https://doi.org/10.5455/OVJ.2023.v13.i8.5>
9. Ковтун А.А., Гаврилов Б.В. Маститы КРС: этиология, лечение, профилактика и исходы. В сборнике: Вектор современной науки. Сборник тезисов по материалам Международной научно-практической конференции студентов и молодых ученых. Краснодар; 2022. С. 174–175.
10. Ладанова М.А., Джавадов Э.Д., Племяшов К.В., Стекольников А.А., Новикова О.Б. Современный взгляд на этиологию, патогенез и диагностику мастита у коров. *Международный вестник ветеринарии*. 2021;(4):29–34.
11. Semina L.K., Avduevskaya N.N., Skulyabina Z.A., Remizova E.V., Gorbatov A.V. Problems and trends in the development of dairy livestock in Russia. *IOP Conference Series: Earth and Environmental Science*. 2021;848:012090. <https://doi.org/10.1088/1755-1315/848/1/012090>
12. Ларионов Г.А., Семенов В.Г., Чеченешкина О.Ю., Щипцова Н.В. Влияние обработки вымени на уменьшение микробной обсемененности и количества соматических клеток в молоке коров. *Молочнохозяйственный вестник*. 2019;4(36):67–78.
13. Ларионов Г.А., Чеченешкина О.Ю., Мардарьева Н.В. Улучшение микробиологических показателей качества молока коров при использовании отечественных средств для обработки вымени. *Вестник Чувашской государственной сельскохозяйственной академии*. 2019;3(10):69–74.

14. Fitzpatrick S.R., Garvey M., Flynn J., Jordan K., Gleeson D. Are Some Teat Disinfectant Formulations More Effective against Specific Bacteria Isolated on Teat Skin than Others? *Acta Veterinaria Scandinavica*. 2019;61:21. <https://doi.org/10.1186/s13028-019-0455-3>
15. Monika Z., Lucie L., Ivana N., Petra D., Irena V., Zdenek H. Immune mechanisms, resistance genes, and their roles in the prevention of mastitis in dairy cows. *Arch Anim Breed*. 2022;65(4):371–384. <https://doi.org/10.5194/aab-65-371-2022>
16. Климов Н.Т. Мастит коров. Симптомы, профилактика и лечение. *БИО*. 2020;4(235):1619.
17. Подрез В.Н., Лыгина М.А., Карпеня С.Л., Шамич Ю.В., Карпеня А.М. Влияние санитарной обработки вымени на микробную обсемененность сосков и качество молока. *Зоотехническая наука Беларуси*. 2021;56(2):169–177.
18. Zhylkaidar A., Oryntaev K., Altenov A., Kulybai E., Chayxmet E. Prevention of Bovine Mastitis through Vaccination. *Archives of Razi Institute*. 2021;76(5):1381–1387. <https://doi.org/10.22092/ari.2021.356008.1764>
19. Капустин А.В., Лаишевцев А.И. Специфическая профилактика маститов крупного рогатого скота. В: *Труды VIII международного ветеринарного конгресса «Единый мир – единое здоровье»*. Москва: Российская ветеринарная ассоциация; 2018. С. 114–116.
20. Laishevtsev AI, Kapustin AV, Palazyuk SV, Matyash AE. Etiological Structure of Streptococcosis of Pigs in Various Regions of the Russian Federation. *Russian Journal of Agricultural and Socio-Economic Sciences*. 2018;2(74):257–260.
21. Бессмертный Б.С., Хейфец Л.Б. Оценка эффективности мероприятий по профилактике инфекционных болезней: теория, статистика, организационные вопросы. Москва: Медгиз; 1963. 201 с.

References

1. Domotov VV, Vasilyeva SL, Nifontov KR. Diagnosis and Treatment of Mastitis in Cows. *Akademicheskii vestnik Yakutskoi gosudarstvennoi sel'skokhozyaistvennoi akademii*. 2020;8(13):12–17. (In Russ.).
2. Sharuna K, Dhamab K, Tiwaric R, Gugjood MB, Yatooe MI, Patel SK, et al. Advances in Therapeutic and Managemental Approaches of Bovine Mastitis: a Comprehensive Review. *Veterinary Quarterly*. 2021;41(1):107–136. <https://doi.org/10.1080/01652176.2021.1882713>
3. Chen L, Tian R, Zhang H, Liu X. Anti-Mastitis SNV Identification of NFκB1 in Chinese Holstein Cows and the Possible Anti-Inflammation Role of NFκB1/p105 in Bovine MECs. *Acta Biochim Biophys Sin (Shanghai)*. 2020; 52(11):1191–1201. <https://doi.org/10.1093/abbs/gmaa118>
4. Sadat A, Farag AMM, Elhanafi D, Awad A, Kotb Elmahallawy E, Alsowayeh N, et al. Immunological and Oxidative Biomarkers in Bovine Serum from Healthy, Clinical, and Sub-Clinical Mastitis Caused by Escherichia coli and Staphylococcus aureus Infection. *Animals*. 2023;13(5):892. <https://doi.org/10.3390/ani13050892>
5. Neculai-Valeanu AS, Ariton AM Andra-Sabina Neculai-Valeanu Andra-Sabina Neculai-Valeanu. Udder Health Monitoring for Prevention of Bovine Mastitis and Improvement of Milk Quality. *Bioengineering*. 2022;9(11):608. <https://doi.org/10.3390/bioengineering9110608>
6. Avduevskaya NN, Kapustin AV, Gorbatov AV, Ivanov EV. Comparative Analysis of Species Composition and Quantitative Analysis of Udder Microflora in Cows with Subclinical and Clinical Mastitis. *Veterinary Science Today*. 2022;11(4):296–302.
7. Tishenkov PI. Prevention of Mastitis in Cows. In: *Proceedings of the International Scientific and Practical Conference Dedicated to the 75th Anniversary of the Birth of Doctor of Agricultural Sciences, Professor, Anatoly Vladimirovich Bakai (1946-2020) within the Framework of the Year of Science and Technology of the Russian Federation on the Topic "Genetics and Quality of Life". Modern Problems of Animal Science*. Moscow; 2022. P. 162–167.
8. Kukeyeva A, Abdrakhmanov T, Yeszhanova G, Bakisheva Z, Kemeshev Z. The Use of a Homeopathic Preparation in the Treatment of Subclinical Form of Mastitis in Cows. *Open Veterinary Journal*. 2023;13(8):991–1002. <https://doi.org/10.5455/OVJ.2023.v13.i8.5>
9. Kovtun AA, Gavrilov BV. Mastitis in Cattle: Etiology, Treatment, Prevention and Outcomes. In: *Proceedings of the International Scientific and Practical Conference of Students and Young Scientists "Vector of Modern Science"*. Krasnodar; 2022. P. 174–175.
10. Ladanova MA, Javadov ED, Plemayashov KV, Stekolnikov AA, Novikova OB. Modern View on the Etiology, Pathogenesis and Diagnosis of Mastitis in Cows. *International Bulletin of Veterinary Medicine*. 2021;(4):29–34. (In Russ.).
11. Semina LK, Avduevskaya NN, Skulyabina ZA, Remizova EV, Gorbatov AV. Problems and Trends in the Development of Dairy Livestock in Russia. *IOP Conference Series: Earth and Environmental Science*. 2021;848:012090. <https://doi.org/10.1088/1755-1315/848/1/012090>
12. Larionov GA, Semenov VG, Checheneshkina OYu, Shchiptsova NV. The Effect of Udder Treatment on Reducing Microbial Contamination and the Number of Somatic Cells in Cow Milk. *Dairy Farming Journal*. 2019;4(36):67–78. (In Russ.).
13. Larionov GA, Checheneshkina OYu, Mardaryeva NV. Improvement of Microbiological Indicators of Quality of Cow Milk when Using Domestic Means for Udder Processing. *Vestnik Chuvash State Agricultural Academy*. 2019;3(10):69–74. (In Russ.).
14. Fitzpatrick S.R., Garvey M., Flynn J., Jordan K., Gleeson D. Are Some Teat Disinfectant Formulations More Effective against Specific Bacteria Isolated on Teat Skin than Others? *Acta Veterinaria Scandinavica*. 2019;61:21. <https://doi.org/10.1186/s13028-019-0455-3>
15. Zemanova M, Langova L, Novotná I, Dvorakova P, Vrtkova I, Havlicek Z. Immune Mechanisms, Resistance Genes, and Their Roles in the Prevention of Mastitis in Dairy Cows. *Archives Animal Breeding*. 2022;65(4):371–384. <https://doi.org/10.5194/aab-65-371-2022>
16. Klimov N.T. Mastitis of Cows. Symptoms, Prevention and Treatment. *BIO*. 2020; 4(235):16–19. (In Russ.).
17. Podrez VN, Lytina MA, Karpenya SL, ShamichYuV, Karpenia AM. Impact of Udder Sanitation on Teat Microbial Contamination and Milk Quality. *Zootechnical Science of Belarus*. 2021;56(2):169–177. (In Russ.).
18. Zhylkaidar A, Oryntaev K, Altenov A, Kulybai E, Chayxmet E. Prevention of Bovine Mastitis through Vaccination. *Archives of Razi Institute*. 2021;76(5):1381–1387. <https://doi.org/10.22092/ari.2021.356008.1764>

19. Kapustin AV, Laishevtsev AI. Specific Prevention of Mastitis in Cattle. In: *Proceedings of the VIII International Veterinary Congress “One World – One Health”*. Moscow: Rossiiskaya veterinarnaya assotsiatsiya Publ. 2018. P. 114–116.
20. Laishevtsev AI, Kapustin AV, Palazyuk SV, Matyash AE. Etiological Structure of Streptococcosis of Pigs in Various Regions of the Russian Federation. *Russian Journal of Agricultural and Socio-Economic Sciences*. 2018;2(74):257–260.
21. Bessmertnyi BS, Kheifets LB. *Evaluation of the Effectiveness of Measures for the Prevention of Infectious Diseases: Theory, Statistics, Organizational Issues*. Moscow: Medgiz; 1963. 201 p.

Об авторах:

Наталья Николаевна Авдеевская, соискатель ученой степени кандидата биологических наук, научный сотрудник отдела по изучению болезней животных инфекционной этиологии Вологодского филиала Федерального государственного бюджетного научного учреждения «Федеральный научный центр — Всероссийский научно-исследовательский институт экспериментальной ветеринарии имени К.И. Скрябина и Я.Р. Коваленко Российской академии наук» (160000, РФ, г. Вологда, ул. Чехова, д. 10), [ORCID](#), Natali.Avduevskaya@mail.ru

Людмила Константиновна Семина, кандидат ветеринарных наук, ведущий научный сотрудник отдела по изучению болезней животных инфекционной этиологии Вологодского филиала Федерального государственного бюджетного научного учреждения «Федеральный научный центр — Всероссийский научно-исследовательский институт экспериментальной ветеринарии имени К.И. Скрябина и Я.Р. Коваленко Российской академии наук» (160000, РФ, г. Вологда, ул. Чехова, д. 10), viev-mastit@yandex.ru

Евгений Валерьевич Иванов, кандидат биологических наук, ведущий научный сотрудник Федерального государственного бюджетного научного учреждения «Федеральный научный центр — Всероссийский научно-исследовательский институт экспериментальной ветеринарии имени К.И. Скрябина и Я.Р. Коваленко Российской академии наук» (109428, г. Москва, Рязанский проспект, д. 24, к. 1), [ORCID](#), doctor2112@yandex.ru

Заявленный вклад авторов:

Н.Н. Авдеевская — анализ результатов исследований, доработка текста, корректировка выводов.

Л.К. Семина — научное руководство, формирование основной концепции, цели и задач исследования, подготовка текста, формирование выводов.

Е.В. Иванов — помощь в доработке текста.

Конфликт интересов: авторы заявляют об отсутствии конфликта интересов.

Все авторы прочитали и одобрили окончательный вариант рукописи.

Поступила в редакцию 20.12.23

Поступила после рецензирования 15.01.24

Принята к публикации 17.01.24

About the Authors:

Natalia N. Avduevskaya, Applicant for the Degree of Cand.Sci. (Biology), Researcher of the Animal Infectious Diseases Research Department, Vologda Branch of the Federal State Budgetary Scientific Institution “Federal Scientific Centre — All-Russian Scientific Research Institute of Experimental Veterinary Sciences named after K.I. Skryabin and Ya.R. Kovalenko RAS” (10, Chekhov St., Vologda, 160000, RF), [ORCID](#), Natali.Avduevskaya@mail.ru

Lyudmila K. Semina, Cand.Sci. (Veterinary Sciences), Leading Researcher of the Animal Infectious Diseases Research Department, Vologda Branch of the Federal State Budgetary Scientific Institution “Federal Scientific Centre - All-Russian Scientific Research Institute of Experimental Veterinary Sciences named after K.I. Skryabin and Ya.R. Kovalenko RAS” (10, Chekhov St., Vologda, 160000, RF), viev-mastit@yandex.ru

Evgeny V. Ivanov, Cand.Sci. (Biology), Leading Researcher of the Federal State Budgetary Scientific Institution “Federal Scientific Centre - All-Russian Scientific Research Institute of Experimental Veterinary Sciences named after K.I. Skryabin and Ya.R. Kovalenko RAS” (24, Office 1, Ryazanskii Ave., Moscow, 109428, RF), [ORCID](#), doctor2112@yandex.ru

Claimed contributorship:

NN Avduevskaya: analysis of the research results, refining the text, correcting the conclusions.

LK Semina: scientific supervision, formulating the main concept, aim and objectives of the research, preparing the text, formulating the conclusions.

EV Ivanov: assistance in refining the text.

Received 20.12.23

Revised 15.01.24

Accepted 17.01.24

Conflict of interest statement: the authors do not have any conflict of interest.

All authors have read and approved the final manuscript.