



Ветеринарная патология

Рецензируемый научно-практический журнал (издается с 2002 года)

eISSN 2949-4826

DOI: 10.23947/2949-4826

Том 23, № 3, 2024



Создан в целях информирования читательской аудитории о новейших достижениях и перспективах в области ветеринарии. Издание является форумом для сотрудничества российских и иностранных ученых, способствует сближению российского и мирового научно-информационного пространства.

Журнал награжден медалью отделения ветеринарной медицины РАСХН «За достижения в области ветеринарной науки».

Журнал включен в перечень рецензируемых научных изданий, в котором должны быть опубликованы основные научные результаты диссертаций на соискание ученой степени кандидата наук, на соискание ученой степени доктора наук (Перечень ВАК) по следующим научным специальностям:

- 1.5.17 – Паразитология (биологические науки, ветеринарные науки)
- 4.2.1 – Патология животных, морфология, физиология, фармакология и токсикология (биологические науки, ветеринарные науки)
- 4.2.2 – Санитария, гигиена, экология, ветеринарно-санитарная экспертиза и биобезопасность (биологические науки, ветеринарные науки)
- 4.2.3 – Инфекционные болезни и иммунология животных (ветеринарные науки, биологические науки)
- 4.2.4 – Частная зоотехния, кормление, технологии приготовления кормов и производства продукции животноводства (биологические науки, сельскохозяйственные науки)
- 4.2.5 – Разведение, селекция, генетика и биотехнология животных (биологические науки, сельскохозяйственные науки)

*Индексация
и архивация*

РИНЦ, CyberLeninka, CrossRef, Internet Archive

*Наименование
органа,
зарегистрировавшего
издание*

Выписка из реестра зарегистрированных средств массовой информации ЭЛ № ФС 77 – 85552 от 27.06.2023 г., выдано Федеральной службой по надзору в сфере связи, информационных технологий и массовых коммуникаций

*Учредитель
и издатель*

Федеральное государственное бюджетное образовательное учреждение высшего образования «Донской государственный технический университет» (ДГТУ)

Периодичность

4 выпуска в год

*Адрес учредителя
и издателя*

344003, Российская Федерация, г. Ростов-на-Дону, пл. Гагарина, 1

E-mail

vetpat@donstu.ru

Телефон

+7 (863) 273-85-08

Сайт

<http://www.vetpat.ru/>

Дата выхода в свет

30.09.2024





Russian Journal of Veterinary Pathology

Peer-reviewed scientific and practical journal (published since 2002)

eISSN 2949-4826

DOI: 10.23947/2949-4826

Vol. 3, no. 3, 2024



The journal is aimed at informing the readership about the latest achievements and prospects in the field of veterinary medicine. The publication is a forum for cooperation between Russian and foreign scientists, it contributes to the convergence of the Russian and world scientific and information space.

The journal is awarded the medal “For Achievements in the Field of Veterinary Science” by the Veterinary Medicine Department of the Russian Academy of Agricultural Sciences.

The journal is included in the List of the leading peer-reviewed scientific publications (Higher Attestation Commission under the Ministry of Science and Higher Education of the Russian Federation), where the main scientific results of dissertations for the degrees of Doctor and Candidate of Science in the following scientific specialties should be published.

- Parasitology (Biological Sciences, Veterinary Sciences)
- Animal Pathology, Morphology, Physiology, Pharmacology and Toxicology (Biological Sciences, Veterinary Sciences)
- Sanitation, Hygiene, Ecology, Veterinary and Sanitary Expertise and Biosafety (Biological Sciences, Veterinary Sciences)
- Infectious Diseases and Animal Immunology (Veterinary Sciences, Biological Sciences)
- Zootechnics, Feeding, Technologies of Feed Preparation and Livestock Products Production (Biological Sciences, Agricultural Sciences)
- Breeding, Selection, Genetics and Animal Biotechnology (Biological Sciences, Agricultural Sciences)

*Indexing
and Archiving*

RSCI, CyberLeninka, CrossRef, Internet Archive

*Name of the Body
that Registered the
Publication*

Extract from the Register of Registered Mass Media ЭЛ № ФЦ 77 – 85552 dated June 27, 2023, issued by the Federal Service for Supervision of Communications, Information Technology and Mass Media

*Founder
and Publisher*

Federal State Budgetary Educational Institution of Higher Education
Don State Technical University (DSTU)

Periodicity

4 issues per year

*Address
of the Founder
and Publisher*

1, Gagarin Sq., Rostov-on-Don, 344003, Russian Federation

E-mail

vetpat@donstu.ru

Telephone

+7 (863) 273-85-08

Website

<http://www.vetpat.ru/>

Date of Publication

30.09.2024



Редакционная коллегия

Главный редактор, Ермаков Алексей Михайлович, доктор биологических наук, профессор, Донской государственной технической университет (Ростов-на-Дону, Российская Федерация);

заместитель главного редактора, Аксенова Полина Владимировна, доктор биологических наук, профессор, Донской государственной технической университет (Ростов-на-Дону, Российская Федерация);

выпускающий редактор, Калошкина Инна Муратовна, кандидат ветеринарных наук, начальник отдела противопаразитарных, ветеринарно-санитарных мероприятий ГКУ КСББЖ «Краснодарская» (Краснодар, Российская Федерация);

ответственный секретарь, Ламтева Алина Владимировна, Донской государственной технической университет (Ростов-на-Дону, Российская Федерация);

Алипер Тарас Иванович, доктор биологических наук, профессор, Федеральный научно-исследовательский центр эпидемиологии и микробиологии им. почетного академика Н.Ф. Гамалеи (Москва, Российская Федерация);

Аммар Альгбури, Ph.D (биология), декан ветеринарного факультета, Университет Дияла (Ирак);

Алешукина Анна Валентиновна, доктор медицинских наук, Ростовский научно-исследовательский институт микробиологии и паразитологии (Ростов-на-Дону, Российская Федерация);

Ариунболд Жаргалсайхан, Ph.D, Монгольский государственный университет образования (Монголия);

Бондарь Игорь Вячеславович, доктор биологических наук, Заведующий лабораторией физиологии сенсорных систем, Институт высшей нервной деятельности и нейрофизиологии РАН (Москва, Российская Федерация);

Брюяс Жан-Франсуа, DVM, Ph.D, лауреат Университета Поля Сабатье, дипломант Европейского колледжа репродукции животных (ЕСАР), президент Французской ассоциации по изучению репродукции животных, член экзаменационной комиссии Европейского колледжа репродукции животных (ЕСАР), профессор териогенологии Национального колледжа ветеринарной медицины, пищевых наук и инженерии (Франция);

Ватников Юрий Анатольевич, доктор ветеринарных наук, профессор, РУДН (Москва, Российская Федерация);

Верховский Олег Анатольевич, доктор биологических наук, профессор, Научно-исследовательский институт диагностики и профилактики болезней человека и животных (Москва, Российская Федерация);

Дерезина Татьяна Николаевна, доктор биологических наук, профессор, Донской государственной технической университет (Ростов-на-Дону, Российская Федерация);

Дилекова Ольга Владимировна, доктор биологических наук, доцент, Ставропольский государственный аграрный университет (Ставрополь, Российская Федерация);

Карташов Сергей Николаевич, доктор биологических наук, Донской государственной технической университет (Ростов-на-Дону, Российская Федерация);

Квочко Андрей Николаевич, доктор биологических наук, профессор, Ставропольский государственный аграрный университет (Ставрополь, Российская Федерация);

Клименко Александр Иванович, доктор сельскохозяйственных наук, профессор, Донской государственной аграрный университет (Персиановский, Российская Федерация);

Коняев Сергей Владимирович, кандидат биологических наук, главный врач ветеринарной клиники «АС Вет» (Новосибирск, Российская Федерация);

Кун Венема, Ph.D (естественные науки), профессор, Маастрихтский университет (Нидерланды);

Макаров Владимир Владимирович, доктор биологических наук, профессор, РУДН (Москва, Российская Федерация);

Недосеков Виталий Владимирович, доктор ветеринарных наук, профессор, Институт ветеринарной медицины Национального аграрного университета (Киев, Украина);

Онолрагчаа Ганболд, Ph.D, Монгольский государственный университет образования (Монголия);

Паршин Павел Андреевич, доктор ветеринарных наук, профессор, Всероссийский научно-исследовательский ветеринарный институт патологии, фармакологии и терапии (Воронеж, Российская Федерация);

Сотникова Лариса Федоровна, доктор ветеринарных наук, профессор, Российский биотехнологический университет (Москва, Российская Федерация);

Стекольников Анатолий Александрович, доктор ветеринарных наук, профессор, ректор, Санкт-Петербургский государственный университет ветеринарной медицины (Санкт-Петербург, Российская Федерация);

Степанова Марина Вячеславовна, доктор ветеринарных наук, доцент, Российский биотехнологический университет (Москва, Российская Федерация);

Твердохлебова Татьяна Ивановна, доктор медицинских наук, Ростовский научно-исследовательский институт микробиологии и паразитологии (Ростов-на-Дону, Российская Федерация);

Фернандо Саймон Мартин, профессор Университета Саламанки (Испания);

Чикиндас Михаил Леонидович, кандидат биологических наук, доцент, Рутгерский государственный университет штата Нью-Джерси (Нью-Брансуик, США);

Чистяков Владимир Анатольевич, доктор биологических наук, Академия биологии и биотехнологии, Южный федеральный университет (Ростов-на-Дону, Российская Федерация)

Editorial Board

Editor-in-Chief, Alexey M. Ermakov, Dr.Sci. (Biology), Professor, Don State Technical University (Rostov-on-Don, Russian Federation);

Deputy Chief Editor, Polina V. Aksenova, Dr.Sci. (Biology), Professor, Don State Technical University (Rostov-on-Don, Russian Federation);

Executive Editor, Inna M. Kaloshkina, Cand.Sci. (Veterinary Medicine), Head of the Antiparasitic, Veterinary and Sanitary Activities Department, State-Funded Institution of the Krasnodar Region "Krasnodar Regional Station for Combating Animal Diseases" (Krasnodar, Russian Federation);

Executive Secretary, Alina V. Lamteva, Don State Technical University (Rostov-on-Don, Russian Federation);

Taras I. Aliper, Dr.Sci (Biology), Professor, National Research Center for Epidemiology and Microbiology Named after Honorary Academician N.F. Gamaleya (Moscow, Russian Federation);

Ammar Algburi, Ph.D. (Biology), Dean of the Veterinary Faculty, Diyala University (Iraq);

Anna V. Alezhukina, Dr.Sci. (Medicine), Rostov Scientific Research Institute of Microbiology and Parasitology (Rostov-on-Don, Russian Federation);

Ariunbold Jargalsaikhan, Ph.D., Mongolian State University of Education (Mongolia);

Igor V. Bondar, Dr.Sci. (Biology), Head of the Physiology of Sensory Systems Laboratory, Institute of Higher Nervous Activity and Neurophysiology of the Russian Academy of Sciences (Moscow, Russian Federation);

Jean-François Bruyas, D.V.M, Ph.D., Laureate of the Paul Sabatier University, Diplomate of the European College of Animal Reproduction (ECAR), President of the French Association for the Study of Animal Reproduction, Member of the Exam Committee of the European College of Animal Reproduction (ECAR), Professor of theriogenology, National College of Veterinary Medicine, Food Science and Engineering (France);

Yurii A. Vatikov, Dr.Sci. (Veterinary Medicine), Professor, RUDN University (Moscow, Russian Federation);

Oleg A. Verkhovsky, Dr.Sci. (Biology), Professor, Diagnostic and Prevention Research Institute for Human and Animal Diseases (Moscow, Russian Federation)

Tatyana N. Derezina, Dr.Sci. (Biology), Professor of the Biology and General Pathology Department, Don State Technical University (Rostov-on-Don, Russian Federation);

Olga V. Dilekova, Dr.Sci. (Biology), Associate Professor, Stavropol State Agrarian University (Stavropol, Russian Federation);

Sergey N. Kartashov, Dr.Sci. (Biology), Professor of the Biology and General Pathology Department, Don State Technical University (Rostov-on-Don, Russian Federation);

Andrey N. Kvochko, Dr.Sci. (Biology), Professor, Stavropol State Agrarian University (Stavropol, Russian Federation);

Alexander I. Klimenko, Dr.Sci. (Agriculture), Professor, Don State Agrarian University (Persianovsky Settlement, Russian Federation);

Sergey V. Konyaev, Cand.Sci. (Biology), Chief Medical Officer of the Veterinary Clinic "AS Vet" (Novosibirsk, Russian Federation);

Koen Venema, Ph.D (Natural Sciences), Maastricht University (Netherlands);

Vladimir V. Makarov, Dr.Sci. (Biology), Professor, Honoured Scholar of the Russian Federation, Professor, RUDN University (Moscow, Russian Federation);

Vitalii V. Nedosekov, Dr.Sci. (Veterinary Medicine), Professor of the Institute of Veterinary Medicine, National Agrarian University (Kiev, Ukraine);

Onolragchaa Ganbold, Ph.D., Mongolian State University of Education (Mongolia);

Pavel A. Parshin, Dr.Sci. (Veterinary Medicine), Professor, All-Russian Veterinary Research Institute of Pathology, Pharmacology and Therapy (Voronezh, Russian Federation);

Larisa F. Sotnikova, Dr.Sci. (Veterinary Medicine), Professor, Russian Biotechnological University (ROSBIOTECH) (Moscow, Russian Federation);

Anatoly A. Stekolnikov, Dr.Sci. (Veterinary Medicine), Professor, Saint Petersburg State University of Veterinary Medicine (Saint Petersburg, Russian Federation);

Marina V. Stepanova, Dr.Sci. (Veterinary Medicine), Associate Professor, Russian Biotechnological University (ROSBIOTECH) (Moscow, Russian Federation);

Tatyana I. Tverdokhlebova, Dr.Sci. (Medicine), Rostov Scientific Research Institute of Microbiology and Parasitology (Rostov-on-Don, Russian Federation);

Fernando Simón Martín, Professor, University of Salamanca (Spain);

Michael L. Chikindas, Cand.Sci. (Biology), Associate Professor of Food Science Department, Rutgers University, the State University of New Jersey (New Brunswick, US);

Vladimir A. Chistyakov, Dr.Sci. (Biology), Academy of Biology and Biotechnology of Southern Federal University, (Rostov-on-Don, Russian Federation).

СОДЕРЖАНИЕ

ПАРАЗИТОЛОГИЯ

- Ромашова Е.Б., Кузнецов Ю.Е., Енгашева Е.С.* Сравнение эффективности лекарственных препаратов ЭкспрессТабс® и Инспектор Квадро Табс при отодектозе лисиц в условиях зверохозяйства 7

ПАТОЛОГИЯ ЖИВОТНЫХ, МОРФОЛОГИЯ, ФИЗИОЛОГИЯ, ФАРМАКОЛОГИЯ И ТОКСИКОЛОГИЯ

- Бунеева Л.В., Сапожкова О.А., Шелякин И.Д.* Количественные и весовые показатели развития икры и личинок африканского сома при обработке ультразвуком малой мощности 17

- Карташов С.Н., Петрова М.А., Бутенков А.И., Карташова А.С., Храмова В.Н.* Причины и диагностическая значимость кашля у собак, больных эндокардиозом 25

- Сергеева Е.С., Якунина М.Н., Кузнецова А.Л.* Эффективность доксорубина в адьювантном лечении висцеральной гемангиосаркомы селезенки у собак 35

- Мананов А.М., Завалева С.М.* Морфологические и морфометрические показатели печени самцов новорожденных кроликов 41

ИНФЕКЦИОННЫЕ БОЛЕЗНИ И ИММУНОЛОГИЯ ЖИВОТНЫХ

- Карташов С.Н., Петрова М.А., Бутенков А.И., Карташова А.С.* Нозологическая структура заболеваний, сопровождающихся хроническим кашлем, у собак 49

- Корюкина М.В.* Новые аспекты болезни Мортелларо: обзор научных источников 58

CONTENTS

PARASITOLOGY

- Romashova EB, Kuznetsov YuE, Engasheva ES.* Comparing the Efficacy of the Medicinal Products Expresstabs® and Inspector Quadro in Treating Otodectosis in Foxes in Fur Farming Conditions 7

ANIMAL PATHOLOGY, MORPHOLOGY, PHYSIOLOGY, PHARMACOLOGY AND TOXICOLOGY

- Buneeva LV, Sapozhkova OA, Shelyakin ID.* Quantitative and Weight Indicators of African Catfish Eggs and Larvae Development under Exposure to the Low-Power Ultrasound 17

- Kartashov SN, Petrova MA, Butenkov AI, Kartashova AS, Khramova VN.* Causes and Diagnostic Significance of Coughing in Dogs with Endocardiosis 25

- Sergeeva ES, Yakunina MN, Kuznetsova AL.* Efficacy of Doxorubicin in the Adjuvant Treatment of Canine Splenic Visceral Hemangiosarcoma 35

- Manakov AM, Zavaleeva SM.* Morphological and Morphometric Parameters of the Liver of Newborn Male Rabbits 41

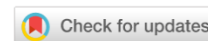INFECTIOUS DISEASES AND ANIMAL IMMUNOLOGY

- Kartashov SN, Petrova MA, Butenkov AI, Kartashova AS.* Nosological Pattern of Diseases Accompanied by Chronic Cough in Dogs 49

- Korukina MV.* New Aspects of Mortellaro's Disease: A Literature Review 58

ПАРАЗИТОЛОГИЯ

PARASITOLOGY



УДК 615.285.428:616.995.428:636.934.2

Оригинальное эмпирическое исследование

<https://doi.org/10.23947/2949-4826-2024-23-3-7-16>

Сравнение эффективности лекарственных препаратов ЭкспрессТабс® и Инспектор Квадро Табс при отодектозе лисиц в условиях зверохозяйства



EDN: OSFOEJ

Е.Б. Ромашова¹  , Ю.Е. Кузнецов¹  Е.С. Енгашева² 

1 Санкт-Петербургский государственный университет ветеринарной медицины, г. Санкт-Петербург, Российская Федерация

2 Всероссийский научно-исследовательский институт ветеринарной санитарии, гигиены и экологии, филиал Федерального научного центра — Всероссийский научно-исследовательский институт экспериментальной ветеринарии имени К.И. Скрябина и Я.Р. Коваленко Российской академии наук, г. Москва, Российская Федерация

✉ Elizavettarom@mail.ru

Аннотация

Введение. Пушное звероводство является рентабельной отраслью в сельском хозяйстве России, поэтому здоровье поголовья представляет актуальную проблему. На рост, развитие и продуктивность пушных зверей при клеточном разведении оказывают влияние разные биотические и абиотические факторы. Среди биотических факторов это болезни, в частности инвазионные, вызываемые, в том числе, эктопаразитами. Возбудители эктопаразитов часто заражают пушных зверей и имеют широкое распространение. Целью нашей работы являлось изучение эффективности применения лекарственных препаратов ЭкспрессТабс® и Инспектор Квадро Табс при отодектозе лисиц в условиях зверохозяйства.

Материалы и методы. Исследование было проведено на 30 лисицах клеточного содержания в возрасте 2 лет в ООО «ЗПЗ Савватьево» (Тверская область, д. Савватьево). Лисиц разделили на 2 подопытные и 1 контрольную группы. Предварительно лисицы были обследованы клинически, проведено взятие материала из ушных раковин и наружных слуховых каналов с целью обнаружения ушных клещей *Otodectes cynotis*. ЭкспрессТабс® применялся для лисиц впервые. Препараты ЭкспрессТабс® и Инспектор Квадро Табс применяли по инструкции, индивидуально, перорально, с небольшим количеством корма и последующим наблюдением. Для оценки эффективности препаратов проводили контрольное взятие и микроскопию материала из ушных раковин и наружных слуховых каналов через 48 ч, 7 дней и 28 дней от начала эксперимента. Также проведен отбор проб крови для мониторинга показателей до и после дачи препарата ЭкспрессТабс®.

Результаты исследования. По результатам проведенного эксперимента нами установлена высокая эффективность противопаразитарных препаратов ЭкспрессТабс® и Инспектор Квадро Табс при отодектозе лисиц в условиях клеточного разведения. При применении ЭкспрессТабс® эффективность составила 90 % в отношении ушного клеща *O. cynotis*: на 28-й день после применения препарата при обследовании лисиц мы обнаружили только одну особь, у которой в материале из ушных раковин и наружных слуховых каналов при микроскопии было обнаружено 4 экземпляра *O. cynotis*, однако все клещи были неподвижны и без признаков жизни. Эффективность Инспектор Квадро Табс в отношении ушного клеща *O. cynotis* составила 80 %: на 28-й день обследование выявило только двух животных, у которых в соскобе обнаружены клещи, однако также без признаков жизни. По результатам анализов крови препарат ЭкспрессТабс® не оказывает выраженного токсического действия на организм лисиц и является безопасным для использования в условиях клеточного содержания.

Обсуждение и заключение. Препараты ЭкспрессТабс® и Инспектор Квадро Табс при отодектозе лисиц показали высокую эффективность. Данные препараты могут быть внедрены в ветеринарную практику при лечении лисиц, больных отодектозом, в условиях звероводческого хозяйства.

Ключевые слова: отодектоз, *Otodectes cynotis*, пушные звери, лисица, зверохозяйство, ушной клещ, паразит, лечение, ЭкспрессТабс®, Инспектор Квадро Табс, Тверская область

Благодарности. Выражаем благодарность ООО «ЗПЗ Савватьево» за предоставленную возможность изучить распространение ушных клещей *O. cynotis* у лисиц и провести исследование эффективности действия лекарственных препаратов. Также выражаем благодарность компаниям ООО «АВЗ С-П» и АО «НПФ Экопром» за предоставление препаратов и оказанную научно-методическую помощь.

Для цитирования. Ромашова Е.Б., Кузнецов Ю.Е., Енгашева Е.С. Сравнение эффективности лекарственных препаратов ЭкспрессТабс® и Инспектор Квадро Табс при отодектозе лисиц в условиях зверохозяйства. *Ветеринарная патология*. 2024;24(3):7–16. <https://doi.org/10.23947/2949-4826-2024-23-3-7-16>

Original Empirical Research

Comparing the Efficacy of the Medicinal Products Expressstabs® and Inspector Quadro in Treating Otodectosis in Foxes in Fur Farming Conditions

Elizaveta B. Romashova¹  , Yuri E. Kuznetsov¹ , Ekaterina S. Engasheva² 

¹ Saint Petersburg State University of Veterinary Medicine, St. Petersburg, Russian Federation

² All-Russian Research Institute of Veterinary Sanitation, Hygiene and Ecology, branch of the Federal Scientific Centre – All-Russian Research Institute of Experimental Veterinary Medicine Named after K. I. Skryabin and Ya. R. Kovalenko of the Russian Academy of Sciences

 Elizavettarom@mail.ru

Abstract

Introduction. Fur farming is a cost-effective sector of Russian agriculture, therefore the livestock health issues are relevant. The growth, development and productivity of fur caged breeding animals are affected by various biotic and abiotic factors. Among the biotic factors are diseases, in particular invasive ones, caused, among other things, by ectoparasites. Pathogens associated with ectoparasites often infect fur animals and are widespread. The aim of our work is to study the efficacy of using the medicinal products ExpressTabs® and Inspector Quadro Tabs in treating the otodectosis in foxes in fur farming conditions.

Materials and Methods. The study was carried out with 30 caged breeding foxes aged 2 years at Fur Farm “Savvatevo” LLC (Tver Region, Savvatevo village). Foxes were divided into 2 experimental and 1 control groups. Foxes were preliminarily examined clinically, samples of material from the auricles and external auditory canals were taken to find the ear mites *Otodectes cynotis*. The ExpressTabs® was used in foxes for the first time. The ExpressTabs® and Inspector Quadro Tabs were used according to the instructions, individually, perorally, with a small amount of feed and subsequent observation. To assess the efficacy of the medicinal products, control sampling and microscopy of material from the auricles and external auditory canals were carried out 48 hours, 7 days and 28 days after the start of the experiment. Blood samples were also taken to monitor the parameters before and after administration of the ExpressTabs®.

Results. Based on the results of the experiment, we have established the high efficacy of the antiparasitic drugs ExpressTabs® and Inspector Quadro Tabs in treating fox otodectosis in caged breeding conditions. When using the ExpressTabs®, the efficacy was 90% against the ear mite *O. cynotis*: on the 28th day after the start of using the medicinal product, during the examination of foxes using microscopy, we found only one animal having 4 specimens of *O. cynotis* in the material from the auricles and external auditory canals, however, all the mites were motionless and without signs of life. The efficacy of the Inspector Quadro Tabs against the ear mite *O. cynotis* was 80%: on the 28th day, during the examination, only two animals were found to have mites in the scrapings, however, also without signs of life. According to the blood test results, the drug ExpressTabs® proved to have no any pronounced toxic effect on the body of foxes and is safe for use in caged keeping conditions.

Discussion and Conclusion. The drugs ExpressTabs® and Inspector Quadro Tabs have shown high efficacy in foxes with otodectosis. These medicinal products can be introduced into the veterinary practices of the fur farms for treating foxes with otodectosis.

Keywords: otodectosis, *Otodectes cynotis*, fur animals, fox, fur farm, ear mite, parasite, treatment, ExpressTabs®, Inspector Quadro Tabs, Tver region

Acknowledgements. The authors would like to thank the Fur Farm “Savvatevo” LLC for the opportunity to study the spread of ear mites *O. cynotis* in foxes and conduct a study on the efficacy of medicinal products. We would also like to thank “AVZ S-P” LLC and “NPF Ehkoprom” JSC for providing medicinal products and scientific and methodological assistance.

For Citation. Romashova EB, Kuznetsov YuE, Engasheva ES. Comparing the Efficacy of the Medicinal Products Expressstabs® and Inspector Quadro in Treating Otodectosis in Foxes in Fur Farming Conditions. *Russian Journal of Veterinary Pathology*. 2024;24(3):7–16. <https://doi.org/10.23947/2949-4826-2024-23-3-7-16>

Введение. Важной задачей пушного звероводства является увеличение производства и качества меховой продукции. Одним из основных факторов, снижающих эффективность звероводческой отрасли сельского хозяйства, считаются паразитарные болезни. Среди них наиболее ощутимый вред наносят эктопаразиты, снижая качество выпускаемой продукции (шкурки) и оказывая негативное влияние на жизнеспособность молодняка. Значительный ущерб для клеточного звероводства наносит отодектоз пушных зверей [1–5]. В звероводческих хозяйствах Российской Федерации экстенсивность отодектозной инвазии колеблется от 35 до 85 %, а в некоторых достигает 100 % [6]. Отодектоз является настоящей проблемой в хозяйствах не только РФ, но и ближнего зарубежья [7–9].

Ушные клещи *Otodectes cynotis* значительно снижают качество жизни зверей, вызывая постоянное беспокойство, зуд в области ушей, гнилостные процессы, а при наложении вторичной бактериальной и грибковой микрофлоры процесс приобретает тяжелый характер [7, 10, 11]. При высокой интенсивности инвазии клещи могут травмировать барабанную перепонку, проникать в среднее и далее во внутреннее ухо, вызывая неврологические расстройства [12]. В создавшихся условиях поиск наиболее эффективных и безопасных препаратов для лечения отодектоза в условиях зверохозяйств является актуальным [13–16].

В связи со специфическими условиями содержания лисиц в зверохозяйствах, наиболее удобным подходом к обработке является применение противопаразитарных препаратов в форме таблеток, обладающих пролонгированным действием, а также привлекательными вкусовыми качествами. К таким средствам относятся препараты, содержащие в качестве действующих веществ моксидектин, спиносад, флуранер [2, 6, 12, 13, 15, 16]. Среди отечественных препаратов данные вещества содержатся в препаратах ЭкспрессТабс®, Инспектор Квадро Табс. Препарат ЭкспрессТабс® (ООО «АВЗ С-П», Россия) имеет широкий спектр противопаразитарного действия в отношении: блох, иксодовых клещей, вшей, чесоточных клещей, тромбидиформных клещей, нематод, цестод, паразитирующих у собак. ЭкспрессТабс® в качестве действующих веществ содержит спиносад, празиквантел, моксидектин. Эффективность действия ЭкспрессТабс® против клещей и насекомых обеспечивается комбинацией спиносада и моксидектина. Оба вещества оказывают воздействие на проведение нервных импульсов в организме паразита. Спиносад активирует никотиновые ацетилхолиновые рецепторы (н-холинорецепторы), что вызывает нервное перевозбуждение, тремор, паралич и гибель

паразита. Основной мишенью моксидектина являются глутамат-чувствительные хлорные каналы, а также рецепторы гамма-аминомасляной кислоты. Изменение тока ионов хлора также нарушает проведение нервных импульсов, что приводит к параличу и гибели паразита [17, 18].

Препарат Инспектор Квадро Табс (АО «НПФ «Экопром», Россия) относится к фармакотерапевтической группе противопаразитарных лекарственных средств в комбинациях. Данный препарат имеет широкий спектр противопаразитарного действия в отношении всех стадий развития блох, чесоточных клещей, тромбидиформных клещей, иксодовых клещей, круглых ленточных гельминтов, паразитирующих в желудочно-кишечном тракте у собак и кошек, а также личиночных фаз развития диروفиларий. Инспектор Квадро Табс в качестве действующих веществ содержит люфенурон, моксидектин, празиквантел.

Цель исследования — сравнение эффективности препаратов ЭкспрессТабс® и Инспектор Квадро Табс при отодектозе лисиц в условиях зверохозяйства, а также апробирование препарата ЭкспрессТабс® на новом виде животных (лисицах) с целью выяснить его безопасность и в дальнейшем дополнить инструкцию к данному препарату.

Материалы и методы. Исследование проведено в июле 2023 г. на базе звероводческого хозяйства ООО «ЗПЗ Савватьево» (Тверская область, д. Савватьево), специализирующегося на клеточном разведении пушных зверей: норки, лисицы, соболей.

Эксперимент был проведен на лисицах клеточного содержания в возрасте 2-х лет. В исследование были включены 30 животных, разделенных на 3 группы по 10 лисиц в каждой: 2 подопытные и 1 контрольная группа. Животные были предварительно клинически обследованы, взвешены. Вес лисиц составил 5,5–6,0 кг. Все животные были активны, поедаемость корма хорошая. До начала эксперимента у всех лисиц подопытных групп провели взятие материала ватной палочкой из наружного слухового канала обеих ушей с целью обнаружения ушных клещей *O. cynotis*, а также обследовали животных на наличие блох (при обследовании и прочесывании гребешком шерстного покрова лисиц блох не обнаружено). Для мониторинга состояния организма лисиц до и после применения препарата ЭкспрессТабс® провели забор крови на общий клинический и биохимический анализы в стандартные пробирки. Все анализы крови были исследованы в лицензированной лаборатории «VetLabTver» (г. Тверь).

Первая подопытная группа в количестве 10 лисиц была обработана препаратом ЭкспрессТабс®. Лисицы получали препарат ЭкспрессТабс® для собак весом

до 5 кг, который содержит спиносид 150 мг, моксидектин 1 мг, празиквантел 25 мг. Препарат применяли перорально, в соответствии с инструкцией по применению в дозе 1+1/2 таблетки в измельченном виде с кормом однократно, индивидуально.

Вторая подопытная группа в количестве 10 лисиц была обработана препаратом Инспектор Квадро Табс. Лисицы получали препарат Инспектор Квадро Табс для кошек и собак 2–8 кг, который содержит люфенурон 40 мг, моксидектин 1,2 мг, празиквантел 20 мг, перорально по инструкции: 2 таблетки в измельченном виде с небольшим количеством корма однократно, индивидуально. Третья группа лисиц была контрольная, препараты в данной группе животных не применялись.

После применения вышеуказанных препаратов через 2 ч провели полноценное кормление лисиц, а также установили контроль за общим состоянием животных. Через 24 ч после применения ЭкспрессТабс®, для оценки его переносимости для лисиц, провели повторное взятие крови для общего клинического и биохимического анализа.

Для контроля эффективности препаратов проведен осмотр животных, отоскопия наружного слухового канала и микроскопия отделяемого из наружного слухового канала. Наличие ушных клещей *O. cynotis* в пробах оценивали через 48 ч, 7 дней и 28 дней от начала эксперимента.

При оценке зараженности животных *O. cynotis* использовали индексы экстенсивность инвазии ЭИ (%) (соотношение числе зараженных к числу обследованных животных, выраженную в процентах ($\times 100$)) и интенсивность инвазии ИИ (экз.) (количество клещей на одну взятую пробу из ушных каналов у животного) [19].

Пробы брали ватными палочками, по одной из каждого уха, палочки помещали в индивидуальные zip-пакеты. Пробы хранили в холодильнике, просматривали на микроскопе Levenhuk 720В (ув. $\times 40$ – 200) в глицерине. Оригинальные фото клещей выполнены на микроскопе «Биомед-6» с применением цифровой камеры UCOS03100КРА при увеличении $\times 200$ – 400 . Для анализа параметров крови использовали показатели: средняя величина (M), стандартное отклонение от средней (m). Статистическую обработку данных проводили в программе Microsoft Excel 2010, используя достоверность различий по критерию Стьюдента (t-Тест). При анализе показателей зараженности лисиц отодектозом был проведен тест на нормальность полученных данных по критерию Шапиро-Уилка, в результате которого было выявлено, что данные не соответствуют нормальному закону распределения. В связи с этим вычислена для ИИ медиана с верхним и нижним квартилями.

Результаты исследования. В ходе эксперимента установлена 100%-ная зараженность лисиц ушным клещом *O. cynotis* в подопытных группах до дачи препаратов. При клиническом осмотре животных, в частности ушных раковин и наружного слухового канала, были выявлены следующие признаки: гиперемия наружного слухового прохода и кожи ушных раковин (в 80 % случаев), обильные выделения из ушных раковин от темно-коричневого до черного цвета, зуд и болезненность при взятии материала (в 30 % случаев), у некоторых животных отмечалась кривоголовость, обильные гнойные выделения, рваные раны на ушных раковинах с неприятным гнилостным запахом, язвенные процессы в области ушей (10 % случаев) (рис. 1).

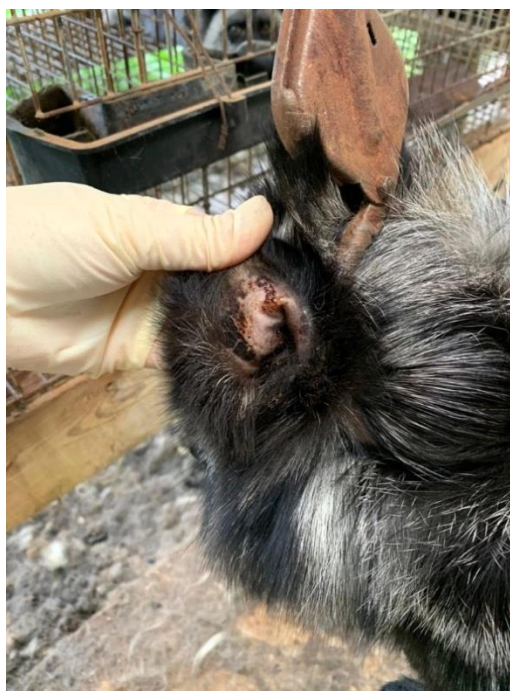

Рис. 1. Клиническое проявление отодектоза у лисицы



Рис. 2. *O. cynotis*, передняя часть тела, ротовой аппарат, ув. ×400, длина линейки 100 мкм

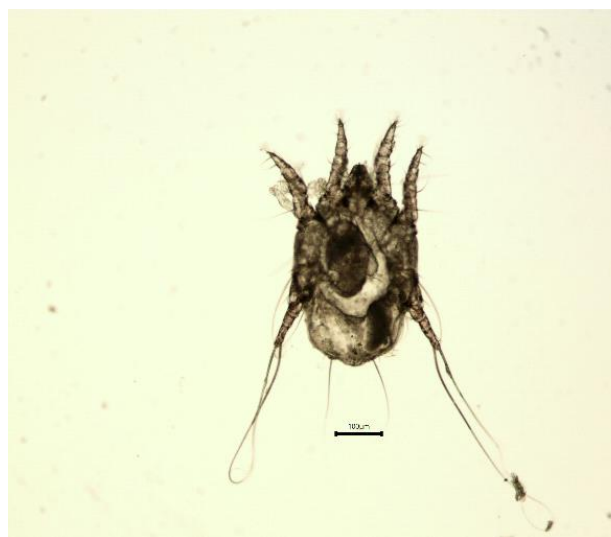

Рис. 3. *O. cynotis*, общий вид клеща (самка с яйцом), ув. ×100, длина линейки 100 мкм

По результатам микроскопии материала из наружного слухового канала лисиц в начале эксперимента (1-й день) обнаружены ушные клещи *O. cynotis* у всех лисиц подопытных групп (ЭИ-100 %) и со средней относительной ИИ 16,1 экз. (1-170 экз.) (рис. 2). Все клещи подвижны. Наличие

оплодотворенных самок с яйцами (рис. 3) свидетельствует о процессе размножения и активной фазе заболевания среди животных.

Результаты сравнения эффективности препаратов ЭкспрессТабс® и Инспектор Квадро Табс при отодектозе лисиц представлены в таблице 1.

Таблица 1

Результаты исследования эффективности применения препаратов ЭкспрессТабс® и Инспектор Квадро Табс при отодектозе лисиц

Группы эксперимента	Показатели зараженности	1-й день – начало эксперимента	Через 48 ч	7-й день эксперимента	28-й день эксперимента
1-я группа (n=10) ЭкспрессТабс® однократно	ЭИ, %	100	90,0	40,0	10,0
	ИИ (экз.) Медиана (верхний и нижний квартиль)	23,5 10,5 (9–14)	20,3 5,5 (3–7)	13,0* 0 (0–2)	4,0* 0 (0–0)
2-я группа (n=10) Инспектор Квадро Табс однократно	ЭИ, %	100	70,0	40,0	20,0
	ИИ (экз.) Медиана (верхний и нижний квартиль)	10,0 6,5 (1–12)	6,2 1,5 (0–7)	9,0* 0 (0–6)	2,0* 0 (0–0)
3-я группа (n=10) контрольная	ЭИ, %	100	–	–	100
	ИИ (экз.) Медиана (верхний и нижний квартиль)	21,1 4,5 (3–6)	–	–	21,0 5,0 (4–8)

Примечание: * — все клещи в пробах без признаков жизни

Исходя из полученных данных, видно, что через 48 ч после применения препаратов у всех опытных особей были обнаружены ушные клещи *O. cynotis*: ЭИ в первой группе составила 90 %, во второй группе — 70 %,

однако стоит отметить, что относительная ИИ снизилась (в первой группе 20,3 экз., во второй группе 6,2 экз.), по сравнению с результатами до эксперимента. Самочувствие животных было на прежнем

уровне: они полноценно съедали дневную норму корма и были активны в течение всего эксперимента.

Количество зараженных особей на 7-й день применения препаратов значительно снизилось (более чем в два раза) в обеих опытных группах и составило по 40 %. Относительная ИИ также уменьшилась по сравнению с первичными данными: в первой группе относительная ИИ 13,0 экз., во второй группе — 9,0 экз. По результатам микроскопии в обеих группах зарегистрированные экземпляры ушных клещей *O. cynotis* были неподвижны и не имели признаков жизни. При осмотре ушных раковин и наружного слухового канала на 7-й день клинические признаки отодектоза проявлялись в меньшей степени: сохранялась гиперемия наружного слухового канала, выделения темно-коричневого цвета регистрировали в меньшем количестве и не у всех особей, интенсивность зуда и болезненности при взятии материала снизилась. По общему самочувствию: животные полноценно съедали корм и были активны в течение дня.

На 28-й день эксперимента контрольное обследование в двух группах показало: в первой и второй опытных группах животные были практически свободны от ушного клеща. Показатель относительной ИИ в первой группе составил 4,0 экз., во второй группе — 2,0 экз., причем клещи в пробах при микроскопии были непо-

движны и без признаков жизни. По клиническому обследованию животных отмечено снижение интенсивности ранее выявленных симптомов проявления отодектоза. Следовательно, можно говорить о высокой эффективности данных препаратов против ушного клеща *O. cynotis* у лисиц. Эффективность при применении препарата Инспектор Квадро Табс составила 80 %, при применении ЭкспрессТабс® — 90 %.

В контрольной группе, где препараты не применяли, у лисиц обнаружены ушные клещи *O. cynotis* в течение всего эксперимента — на 1-й и 28-й день. Также при обследовании животных отмечены симптомы болезни на всех этапах наблюдения с прежней интенсивностью. На 28-й день эксперимента установлена экстенсивность инвазии *O. cynotis* 100 %; интенсивность инвазии — 21,0 экз.

В ранее опубликованных работах была подтверждена безопасность применения ЭкспрессТабс® для собак [20], которые, как и лисица, относятся к семейству хищных млекопитающих Canidae. В рамках эксперимента по применению противопаразитарного препарата ЭкспрессТабс® нами произведен отбор проб крови от лисиц в 1-й экспериментальной и 3-й контрольной группах до применения препарата и через 24 ч после. Результаты анализов представлены в таблице 2 и таблице 3.

Таблица 2

Биохимические показатели крови лисиц при применении препарата ЭкспрессТабс®

Показатели, ед. изм.	Подопытная группа 1 (n=10)	Контрольная группа 3 (n=10)	t-Test	Референсные значения показателей для вида
	M±m	M±m		
АсАТ (Е/л)	64,3 ±11,5	58,1 ±14,9	0,451	9,0–160,0
АлАТ (Е/л)	102,2 ±29,3	99,7 ±41,5	0,314	39,0–607,0
Щелочная фосфатаза (Е/л)	90,6 ±33,6	73,5 ±21,7	0,210	19,0–249,0
Общий белок (г/л)	63,5 ±5,7	62,4 ±6,3	0,795	35,0–76,0
Альбумин (г/л)	37,5 ±1,0	36,1 ±1,1	0,824	23,0–44,0
Глобулин (г/л)	25,9 ±6,4	26,2 ±6,5	0,985	18,0–40,0
Мочевина (ммоль/л)	10,4 ±2,9	6,9 ±2,8	0,909	3,57–21,78
Креатинин (мкмоль/л)	64,2 ±7,2	79,8 ±13,9	0,062	35,0–194,0
Азот мочевины/креатинин	40,2 ±11,1	22,7 ±11,0	0,984	
Билирубин общ. (мкмоль/л)	34,8 ±5,2*	28,5 ±3,1*	0,131	7,0–26,0
Билирубин прямой (мкмоль/л)	12,9 ±1,9*	11,4 ±1,3*	0,271	3,0–7,0
Билирубин непрямой (мкмоль/л)	21,9 ±3,4	17,1 ±1,9	0,106	5,0–19,0

Примечание: * — значения, выходящие за границы референсного интервала

Таблица 3

Гематологические показатели крови лисиц при применении препарата ЭкспрессТабс®

Показатели, ед. изм.	Подопытная группа 1 (n=10)	Контрольная группа 3 (n=10)	t-Test	Референсные значения показателей для вида
	M±m	M±m		
Эритроциты (10 ¹² /л)	9,6±0,7	9,4±0,9	0,422	6,6–11,9
Гемоглобин (г/л)	150±9,3	146±12,8	0,320	130–175
Гематокрит (%)	45,9±3,0	43,0±4,3	0,280	41,0–53,9
MCV (фл.)	47,7±1,1	46,1±0,7	0,296	39,4–57,2
MCH (пг)	15,7±0,4	15,6±0,3	0,673	13,3–19,1
MCHC (г/дл)	32,8±0,4	33,9±0,7	0,218	30,8–36,6
RDW	15,4±0,7	14,1±1,6	0,091	11,9–16
Тромбоциты (10 ⁹ /л)	505,8±65,4	484,3±36,5	0,450	355–650
MPV (мкм ³)	6,7±0,6	6,7±1,0	0,953	6,5–8,5
Лейкоциты (10 ⁹ /л)	7,2±1,6	7,9±2,2	0,462	4,0–9,5
Нейтрофилы:				
палочкоядерные %	3,1±2,9	2,4±2,1	0,619	0–8
сегментоядерные %	38,6±8,9	49,5±18,9	0,2031	24–50
Моноциты %	10,3±3,9*	4,5±2,5	0,01**	0,0–6,0
Лимфоциты %	28,7±9,7	25,4±13,2*	0,575	28–58
Эозинофилы %	19,1±9,0	18,1±13,0	0,861	4,0–26,0
Базофилы %	0	0,1±0,3		0–1
палочкоядерные (10 ⁹ /л)	0,2±0,2	0,18±0,2	0,665	0–0,84
сегментоядерные (10 ⁹ /л)	2,9±1,2	4,2±2,4	0,428	2,0–6,5
Моноциты (10 ⁹ /л)	0,8±0,3*	0,4±0,2	0,022**	0–0,65
Лимфоциты (10 ⁹ /л)	2,0±0,5	1,776±0,5	0,431	1,8–7,0
Эозинофилы (10 ⁹ /л)	1,4±0,7	1,38±1,2	0,988	0,4–3,7
Базофилы (10 ⁹ /л)	0	0,006±0,02		0–0,1
СОЭ (мм/ч)	2,3±2,1	3,9±5,3	0,444	1,0–3,0

Примечание: * — значения, выходящие за границы референсного интервала;

** — достоверные различия (p<0,05) – разница между показателями опытной и контрольной группами достоверна

В результате проведенных исследований биохимических показателей крови установлена незначимая разница между опытной и контрольной группой (p>0,05). В некоторых случаях по общему билирубину и прямому билирубину показатели как в контрольной, так и в опытной группе выходят за границы референсного интервала. Превышение данного показателя возможно объяснить возрастными особенностями лисиц (возраст 2 года) и наличием на этом фоне функциональных нарушений работы печени ввиду специфического рациона. По результатам общего клинического анализа крови прослеживается достоверная разница (p<0,05) по показателю моноциты (%) в контрольной и опытной группах. По литературным данным [21] показатель может повышаться в ответ на действие инфекционных или токсических агентов. В нашем случае повышение моноцитов мы объясняем введением препарата и естественной реакцией организма на его действующие вещества.

При этом, по нашим данным, у животных остальные показатели клинического анализа крови между опытной и контрольной группой не имеют значимой разницы (p>0,05). По нашим наблюдениям, поведенческие реакции у лисиц (поедаемость корма, активность в течение суток и последующих дней) не изменились. Клинически признаков острой интоксикации не отмечено.

Таким образом, по результатам анализов крови, которые взяли через 24 ч от начала эксперимента, не отмечено признаков острой токсичности и значимых изменений показателей в клиническом и биохимическом анализах. Установлена хорошая переносимость и отсутствие побочного действия препарата ЭкспрессТабс® для лисиц при клеточном содержании и эффективность против ушных клещей. При обследовании подопытных животных активность и аппетит сохранены, клинические признаки отодектоза стали менее выражены, а к окончанию эксперимента отсутствовали.

Обсуждение и заключение. В результате проведенного эксперимента установлена высокая эффективность препаратов ЭкспрессТабс® (90 %) и Инспектор Квадро Табс (80 %) при отодектозе лисиц в условиях клеточного разведения. По результатам анализов крови установлено, что ЭкспрессТабс® не оказывает

выраженного токсического действия на организм лисиц и является безопасным для использования в условиях клеточного содержания. Следовательно, данный препарат может быть внедрен в ветеринарную практику при лечении лисиц, больных отодектозом, в условиях звероводческого хозяйства.

Список литературы/ References

1. Ятусевич А.И., Рубина Л.И. Отодектоз пушных зверей и меры борьбы с ним. *Ветеринарная медицина Беларуси*. 2001;1:21–22.
1. Yatusевич AI, Rubina LI. Otodectosis of Fur Animals and Measures to Combat It. *Veterinarnaya meditsina Belarusi (Veterinary Medicine of Belarus)*. 2001;1:21–22. (In Russ.).
2. Miller DS, Eagle RP, Zabel S, Rosychuk R, Campbell TW. Efficacy and Safety of Selamectin in the Treatment of Otodectes Cynotis Infestation in Domestic Ferrets. *The Veterinary Record*. 2006;159(22):748. <https://doi.org/10.1136/vr.159.22.748>
2. Miller DS, Eagle RP, Zabel S, Rosychuk R, Campbell TW. Efficacy and Safety of Selamectin in the Treatment of Otodectes Cynotis Infestation in Domestic Ferrets. *The Veterinary Record*. 2006;159(22):748. <https://doi.org/10.1136/vr.159.22.748>
3. Kočišová A, Lazar P, Letková V, Čurlík J, Goldová M. Ectoparasitic species from red foxes (*Vulpes vulpes*) in East Slovakia. *Veterinarski Arhiv*. 2006;76:59–63.
3. Коčišová A, Lazar P, Letková V, Čurlík J, Goldová M. Ectoparasitic species from red foxes (*Vulpes vulpes*) in East Slovakia. *Veterinarski Arhiv*. 2006;76:59–63.
4. Майоров А.И. Пути распространения и места локализации зудней на теле лисиц и песцов с учётом возраста животных. *Кролиководство и звероводство*. 2015;(4):30–31.
4. Mayorov AI. The Pathways of Propagation and the Localization of Sarcoptic Mites on the Body of Foxes and Arctic Foxes Taking into Account the Age of the Animals. *Krolikovodstvo i Zverovodstvo (Rabbit Breeding and Fur Farming)*. 2015;(4):30–31. (In Russ.).
5. Ромашова Е.Б., Кузнецов Ю.Е. Отодектоз пушных зверей в зверохозяйстве Тверской области. В: *Сборник научных статей по материалам XVI национальной научно-практической конференции памяти профессора В.А. Ромашова «Современные проблемы общей и прикладной паразитологии»*. Воронеж: Цифровая полиграфия; 2022. С. 144–152.
5. Romashova EB, Kuznetsov YuE. Otodectosis of Fur Animals in Fur Farming in the Tver Region. In: *Proceedings of the XVI National Scientific and Practical Conference in Memory of Professor V.A. Romashkov “Modern Problems of General and Applied Parasitology”*. Voronezh: Tsifrovaya poligrafiya Publ.; 2022. P. 144–152. (In Russ.).
6. Арисов М.В., Индюхова Е.Н., Антипов А.А. Эффективность нового комплексного препарата при лечении отодектоза лисиц на основании данных гистологического исследования кожи. *Российский паразитологический журнал*. 2016;35(1):67–75. <https://doi.org/10.12737/18363>
6. Arisov MV, Indukhova EN, Antipov AA. The Efficacy of a New Complex Drug for Treatment of Fox Otodectosis Based on the Data of Histological Skin Examination. *Russian Journal of Parasitology*. 2016;35(1):67–75. <https://doi.org/10.12737/18363> (In Russ.).
7. Полоз С.В. Ассоциативные паразитозы пушных зверей в Республике Беларусь. *Актуальные проблемы патологии сельскохозяйственных животных*. 2000;(2):403–405.
7. Poloz SV. Associative Parasitoses of Fur Animals in the Republic of Belarus. *Aktual'nye problemy patologii sel'skokhozyaistvennykh zhivotnykh (Topical Problems of Pathology of Farm Animals)*. 2000;(2):403–405. (In Russ.).
8. Ямов В.З. Защита плотоядных животных от отодектоза в условиях Северного Зауралья. *Сибирский вестник сельскохозяйственной науки*. 2005;(2(156)):8–11.
8. Yamov VZ. Protection of Carnivores from Otoacariasis under Conditions of Northern Transural Region. *Siberian Herald of Agricultural Science*. 2005;(2(156)):8–11. (In Russ.).
9. Еремеев Е.С., Герасимчик В.А. Эффективность репеллентного шампуня «Doctor vic» при эктопаразитах плотоядных. *Ветеринарный журнал Беларуси*. 2018;1(8):54–57.
9. Eremeev ES, Gerasimchik VA. Efficacy of the Repellent Shampoo “Doctor Vic” for Ectoparasitoses of Carnivores. *Veterinarnyi zhurnal Belarusi (Veterinary Journal of Belarus)*. 2018;1(8):54–57. (In Russ.).
10. Пучик Ю.А., Муромцев А.Б. Профилактика паразитарных заболеваний пушных зверей в Калининградской области. В: *Материалы межвузовской научно-технической конференции студентов и курсантов на базе ФГБОУ ВО «Калининградский государственный технический университет» «Дни науки»*. Калининград: Калининградский государственный технический университет; 2018. С. 201–205.
10. Puchik YuA, Muromtsev AB. Prevention of Parasitic Diseases of Fur Animals in the Kaliningrad Region. In: *Proceedings of the Interuniversity Scientific and Technical Conference of Students and Cadets Based on the Kaliningrad State Technical University “Science Days”*. Kaliningrad: Kaliningrad State Technical University Publ.; 2018. P. 201–205. (In Russ.).

11. Briceño C, González-Acuña D, Jiménez JE, Bornscheuer ML, Funk SM, Knapp LA. Ear mites, *Otodectes cynotis*, on Wild Foxes (*Pseudalopex* spp.) in Chile. *Journal of Wildlife Diseases*. 2020;56(1):105–112. <https://doi.org/10.7589/2018-10-247>

12. Арисов М.В., Архипов И.А. Методы определения эффективности инсектицидов, акарицидов, регуляторов развития и репеллентов при эктопаразитах плотоядных животных. *Российский паразитологический журнал*. 2018;12(1):81–97. <https://doi.org/10.31016/1998-8435-2018-12-1-81-97>

Arisov MV, Arkhipov IA. Methods of Evaluation of Efficacy of Insecticides, Acaricides, Regulators of Development and Repellents against Ectoparasites of Carnivores. *Russian Journal of Parasitology*. 2018;12(1):81–97. <https://doi.org/10.31016/1998-8435-2018-12-1-81-97> (In Russ.).

13. Sueur CL, Bour S, Schaper R. Efficacy and Safety of the Combination Imidacloprid 10 % / Moxidectin 1.0 % Spot-on (Advocate® Spot-on for Small Cats and Ferrets) in the Treatment of Ear Mite Infection (*Otodectes Cynotis*) in Ferrets. *Parasitology Research*. 2011;109(Suppl 1):149–156. <https://doi.org/10.1007/s00436-011-2411-7>

14. Давлетшин А.Н., Калашников И.П., Солопов Н.В. Физиологическое состояние клещей *O. cynotis* после скармливания их хозяевам макроциклических лактонов. В: *Сборник научных трудов ВНИИВЭА «Проблемы энтомологии и арахнологии»*. Т. 44. Тюмень: "Ризограф" Тюменского Аграрного Академического Союза; 2012. С. 42–44.

Davletshin AN, Kalashnikov IP, Solopov NV. Physiological State of *O. Cynotis* Ticks after Feeding Their Hosts with Macrocyclic Lactones. In: *Collection of Works of the All-Russian Research Institute of Veterinary Entomology and Arachnology "Problems of Entomology and Arachnology"*. Vol. 44. Tyumen: "Rizograf" Tyumenskogo Agramogo Akademicheskogo Soyuza Publ.; 2012. P. 42–44. (In Russ.).

15. Королев Б.А., Левченко М.А., Давлетшин А.Н., Кошевка Ю.В. Применение акарицидов нового поколения в лечении отодектозной инвазии песцов. *Кроlikovodstvo i zverovodstvo*. 2013;(4):19–21.

Korolev BA, Levchenko MA, Davletshin AN, Koshevko YuV. Application of New Generation Acricides in the Treatment of Otodektoz Infestation of Polar Foxes. *Krolikovodstvo i Zverovodstvo (Rabbit Breeding and Fur Farming)*. 2013;(4):19–21. (In Russ.).

16. Кузнецов Ю.Е., Смирнов А.А., Никонова Э.Б. Эффективность антгельминтика Эпримек на песцах. *Ветеринария*. 2016;(1):29–30.

Kuznetsov YuE, Smirnov AA, Nikonova EB. The Effectiveness of the Polar Fox Eprimek. *Veterinariya (Veterinary Medicine)*. 2016;(1):29–30. (In Russ.).

17. Remington B, Kieran P, Cobb R, Bodero D. The Application of Moxidectin Formulations for Control of the Cattle Tick (*Boophilus Microplus*) under Queensland Field Conditions. *Australian Veterinary Journal*. 1997;75(8):588–591. <https://doi.org/10.1111/j.1751-0813.1997.tb14200.x>

18. Snyder DE, Cruthers LR, Slone RL. Preliminary Study on the Acaricidal Efficacy of Spinosad Administered Orally to Dogs Infested with the Brown Dog Tick, *Rhipicephalus Sanguineus* (Latreille, 1806) (Acari: Ixodidae). *Veterinary Parasitology*. 2009;166(1–2):131–135. <https://doi.org/10.1016/j.vetpar.2009.07.046>

19. Беклемишев В.Н. *Биоценологические основы сравнительной паразитологии*. Москва: Наука; 1970. 507 с. Beklemishev VN. *Biocenological Foundations of Comparative Parasitology*. Moscow: Nauka Publ.; 1970. 507 p. (In Russ.).

20. Енгашев С.В., Енгашева Е.С., Новиков Д.Д., Никанорова А.М., Мироненко А.В. Исследование переносимости лекарственного препарата ЭкспрессТабс для собак. *Российский ветеринарный журнал*. 2023;1:29–33. <https://doi.org/10.32416/2500-4379-2023-1-29-33>

Engashev SV, Engasheva ES, Novikov DD, Nikanorova AM, Mironenko AV. Tolerance Study of Expressstabs for Dogs. *Russian Veterinary Journal*. 2023;1:29–33. <https://doi.org/10.32416/2500-4379-2023-1-29-33> (In Russ.).

21. Берестов В.А. *Лабораторные методы оценки состояния пушных зверей*. Петрозаводск: Карелия; 1981. 151 с. Berestov VA. *Laboratory Methods for Assessing the Condition of Fur Animals*. Petrozavodsk: Karelia Publ.; 1981. 151 p. (In Russ.)

Об авторах:

Елизавета Борисовна Ромашова, аспирант кафедры паразитологии им. В.Л. Якимова Санкт-Петербургского государственного университета ветеринарной медицины (196084, Российская Федерация, г. Санкт-Петербург, ул. Черниговская, д. 5), [ORCID](https://orcid.org/), Elizavettarom@mail.ru

Юрий Евгеньевич Кузнецов, доктор ветеринарных наук, доцент кафедры паразитологии им. В.Л. Якимова Санкт-Петербургского государственного университета ветеринарной медицины (196084, Российская Федерация, г. Санкт-Петербург, ул. Черниговская, д. 5), [SPIN-код](https://orcid.org/), [ORCID](https://orcid.org/), Fish2017@yandex.ru

Екатерина Сергеевна Енгашева, доктор биологических наук, старший научный сотрудник лаборатории фармакологии и токсикологии Всероссийского научно-исследовательского института ветеринарной санитарии, гигиены и экологии, филиала Федерального научного центра — Всероссийского научно-исследовательского института экспериментальной ветеринарии имени К.И. Скрябина и Я.Р. Коваленко Российской академии наук (123022, Российская Федерация, Москва, Звенигородское ш., д. 5), [SPIN-код](#), [ORCID](#), e.engasheva@mail.ru

Заявленный вклад авторов:

Е.Б. Ромашова: формирование основной концепции, цели и задачи исследования, проведение лабораторных и производственных исследований, подготовка текста, формирование выводов.

Ю.Е. Кузнецов: научное руководство, анализ результатов, формирование выводов.

Е.С. Енгашева: научное руководство, анализ результатов, формирование выводов.

Конфликт интересов: авторы заявляют об отсутствии конфликта интересов.

Все авторы прочитали и одобрили окончательный вариант рукописи.

About the Authors:

Elizaveta B. Romashova, PhD Student of the Parasitology Department Named after V.L. Yakimov, Saint Petersburg State University of Veterinary Medicine (5, Chernigovskaya Str., Saint Petersburg, 196084, Russian Federation), [ORCID](#), Elizavettarom@mail.ru

Yuri E. Kuznetsov, Dr.Sci.(Veterinary), Associate Professor of the Parasitology Department Named after V.L. Yakimov, Saint Petersburg State University of Veterinary Medicine (5, Chernigovskaya Str., Saint Petersburg, 196084, Russian Federation), [SPIN-code](#), [ORCID](#), Fish2017@yandex.ru

Ekaterina S. Engasheva, Dr.Sci.(Biology), Senior Researcher at the Laboratory of Pharmacology and Toxicology of the All-Russian Research Institute of Veterinary Sanitation, Hygiene and Ecology, branch of the Federal Scientific Centre – All-Russian Research Institute of Experimental Veterinary Medicine Named after K. I. Skryabin and Ya. R. Kovalenko of the Russian Academy of Sciences (5, Zvenigorodskoye Sh., Moscow, 123022, Russian Federation), [SPIN-code](#), [ORCID](#), e.engasheva@mail.ru

Claimed contributorship:

EB Romashova: formulating the main concept, aim and objectives of the research, conducting the laboratory and industry-based research, preparing the text, formulating conclusions.

Yuri E. Kuznetsov: scientific supervision, analysis of the research results, formulating the conclusions.

ES Engasheva: scientific supervision, analysis of the research results, formulating the conclusions.

Conflict of Interest Statement: the authors declare no conflict of interest.

All authors have read and approved the final manuscript.

Поступила в редакцию / Received 13.08.2024

Поступила после рецензирования / Revised 06.09.2024

Принята к публикации / Accepted 09.09.2024

ПАТОЛОГИЯ ЖИВОТНЫХ, МОРФОЛОГИЯ, ФИЗИОЛОГИЯ, ФАРМАКОЛОГИЯ И ТОКСИКОЛОГИЯ

ANIMAL PATHOLOGY, MORPHOLOGY, PHYSIOLOGY, PHARMACOLOGY AND TOXICOLOGY



УДК 619:615.837:597:577

Оригинальное эмпирическое исследование

<https://doi.org/10.23947/2949-4826-2024-23-3-17-24>

Количественные и весовые показатели развития икры и личинок африканского сома при обработке ультразвуком малой мощности

Л.В. Бунеева ✉, О.А. Сапожкова  И.Д. Шелякин 

Воронежский государственный аграрный университет имени императора Петра I, г. Воронеж, Российская Федерация

✉ buneeval@mail.ru

EDN: QJBLQX

Аннотация

Введение. Рост мирового населения и изменение климатических условий на планете диктуют необходимость в поиске инновационных методов и технологий, способных увеличить урожайность и эффективность сельскохозяйственной отрасли, и в частности — промышленного рыбоводства. Одним из таких методов в последние годы стал ультразвук, широко применяющийся во многих отраслях промышленности благодаря своим уникальным свойствам и возможностям. В рыбоводстве использование ультразвука может значительно улучшить процессы выращивания рыбы, увеличивая скорость роста, улучшая пищеварение и общее здоровье рыбы, однако до сих пор вопрос биостимуляции икры и личинок ультразвуком малой мощности остается неизученным. *Цель данной работы* — исследование биостимуляции икры и личинок африканского (клариевого) сома ультразвуком в аквариумах в качестве перспективного метода улучшения роста и выживаемости на ранних стадиях развития данного биологического объекта, а также потенциального метода профилактики инфекционных и инвазионных заболеваний.

Материалы и методы. Объектом данного исследования является африканский клариевый сом, он же мраморный клариевый сом (*Clarias gariepinus*). В ходе эксперимента, проводившегося в рыбноводческом хозяйстве ООО «Рыбная ферма «Мраморный сом» (г. Липецк) в период с марта по сентябрь 2023 г., были сформированы 4 группы — три экспериментальные и одна контрольная. Икра и личинки африканского сома подвергались воздействию ультразвука малой мощности, в экспериментальных группах экспозиция составляла 30 с, 60 с и 120 с соответственно; контрольную группу воздействию не подвергали. Биостимуляция проводилась маломощным погружным источником ультразвуковых волн (0,243 Вт/см²). Проведено 6 воздействий. Сортировку производили на 15-й день от начала инкубации. Всего проведено четыре серии опытов.

Результаты исследования. Первая, вторая и третья группы во всех сериях эксперимента по результатам сортировки содержали крупных личинок африканского сома — в процентном соотношении от 44 до 46 %; показатель контрольной группы по крупным личинкам — 19 %. По среднему размеру сортировка дала следующий результат: 1–3 экспериментальные группы — от 52 до 54 % от общего количества личинок; в контрольной — 72 %. По мелким личинкам получены следующие значения: группы 1–3 — от 2 до 3 %, в контрольной — 9 % от общего количества по группам и сериям соответственно.

Обсуждение и заключение. На рост и развитие икры и личинок африканского сома большое влияние оказывают гидрологические показатели воды: температура, оксигенация, освещённость, водородный показатель pH, жесткость, содержание гидрокарбонатов, фосфатов, нитратов и других химических элементов. Кроме того, оплодотворение икры может произойти неравномерно из-за неоднородного смешивания икры и молока, качества и степени зрелости икры при оплодотворении, что может дать разный количественный показатель выхода личинок сома. Воздействие ультразвуком на икру и личинок в эксперименте дало увеличение количества крупных личинок, что благоприятно для получения рыбопосадочного материала. Своевременная сортировка рыбопосадочного материала перед переводом африканского сома в установки замкнутого водоснабжения снижает каннибализм в процессе дальнейшего выращивания. Применение ультразвука в рыбоводстве требует дальнейшего изучения с целью выявления оптимальной кратности обработки и влияния на иммунитет, скорости роста товарной рыбы, что позволит обеспечить растущие потребности населения в качественных продуктах рыбной промышленности.

Ключевые слова: ультразвук, биостимуляция, икра и личинка африканского сома, *Clarias gariepinus*, рыбоводство, набор биомассы, установка замкнутого водоснабжения

Для цитирования. Бунеева Л.В., Сапожкова О.А., Шелякин И.Д. Количественные и весовые показатели развития икры и личинок африканского сома при обработке ультразвуком малой мощности. *Ветеринарная патология*. 2024;24(3):17–24. <https://doi.org/10.23947/2949-4826-2024-23-3-17-24>

Original Empirical Research

Quantitative and Weight Indicators of African Catfish Eggs and Larvae Development under Exposure to the Low-Power Ultrasound

Liudmila V. Buneeva ✉, Olga Al. Sapozhkova , Ivan D. Shelyakin 

Voronezh State Agrarian University Named after Emperor Peter the Great, Voronezh, Russia

✉ buneeval@mail.ru

Abstract

Introduction. The growth of the world population and changing climate conditions on the planet induce the search for the innovative methods and technologies capable to increase the productivity and efficiency of the agricultural sector, and in particular — industrial fish-farming. In recent years, ultrasound has become one of such methods, widely used in many industries due to its unique properties and capabilities. In fish-farming, the use of ultrasound can significantly improve the processes of fish breeding by increasing the growth rate, improving digestion and overall health of fish, however, the issue of biostimulation of eggs and larvae with low-power ultrasound remains unexplored. The aim of this work is to study the biostimulation of eggs and larvae of African (clarias) catfish with ultrasound in aquariums as an advanced method of improving the growth and survival of this biological object at the early stages of its development, as well as a potential method for preventing the infectious and invasive diseases.

Materials and Methods. The object of this study is an African clarias catfish, also known as the marbled clarias catfish (*Clarias gariepinus*). During the experiment, carried out at the fish-farm the “Marbled Catfish” Fish Farm” LLC (Lipetsk) from March to September 2023, 4 groups were formed — three experimental and one control. The eggs and larvae of the African catfish were exposed to the low-power ultrasound, in the experimental groups the exposure lasted for 30 s, 60 s and 120 s, respectively; the control group didn’t undergo any ultrasonic treatment. Biostimulation was carried out with a low-power submersible source of ultrasonic waves (0.243 W/cm²) and was performed 6 times. Sorting was carried out on the 15-th day from the start of incubation. In total, four series of experiment were carried out.

Results. The first, second and third groups in all series of the experiment, according to sorting results, contained the large-sized larvae of the African catfish in a percentage ratio of 44 to 46%; the percentage of the large-sized larvae in the control group was 19%. In terms of average-size, sorting gave the following result: in 1–3 experimental groups — from 52 to 54% of the total number of larvae; in the control one — 72%. For small-sized larvae, the following values were obtained: in groups 1–3 — from 2 to 3%, in the control group — 9% of the total number of larvae in the groups and series, respectively.

Discussion and Conclusion. The growth and development of African catfish eggs and larvae are greatly influenced by the hydrological parameters of water: temperature, oxygenation, illumination, pH, hardness, content of hydrocarbonates, phosphates, nitrates and other chemical elements. In addition, fertilization of eggs may occur unevenly due to non-uniform mixing of eggs and milt, quality and maturity of eggs during fertilization, which can result in different quantities of the catfish larvae output. The exposure of eggs and larvae to the ultrasound in the experiment resulted in an increase of a number of large-sized larvae, which is favourable for obtaining the fish seed material. Timely sorting of fish seed material before transferring an African catfish to the closed water supply systems reduces the cannibalism during further cultivation. The use of ultrasound in fish-farming requires further study to identify the optimal frequency of treatment and the effect on the commercial fish immunity and growth rate, which will foster the satisfaction of the growing needs of the population in the high-quality products of fishing industry.

Keywords: ultrasound, biostimulation, eggs and larvae of African catfish, *Clarias gariepinus*, fish-farming, biomass gain, closed water supply system

For citation. Buneeva LV, Sapozhkova OA, Shelyakin ID. Quantitative and Weight Indicators of African Catfish Eggs and Larvae Development under Exposure to the Low-Power Ultrasound. *Russian Journal of Veterinary Pathology*. 2024;24(3):17–24. <https://doi.org/10.23947/2949-4826-2024-23-3-17-24>

Введение. Африканский сом (*Clarias gariepinus*) — перспективный объект аквакультуры. При этом икра, личинки и молодь африканского сома очень чувствительны к изменениям окружающей среды — любой стресс на раннем этапе развития приводит к снижению темпов их роста и выживаемости [1, 2]. Для отечественного рыбоводства в разных регионах характерен ряд общих проблем: низкие объемы рыбоводства, высокая стоимость качественных кормов, недостаточность ассортимента аквакультурной продукции, невысокая отдача и низкая производительность, высокая зависимость от импортного оборудования, ветеринарных препаратов, кормов и рыбопосадочного материала [3, 4].

Повышение рыбопродуктивности требует комплексного подхода, учитывающего физиологические, генетические, пищеварительные и зоогигиенические факторы [1, 2], а также применение современных технологий [5–9], одной из которых является ультразвук. Эту форму энергии можно использовать на разных этапах выращивания рыбы в установках замкнутого водоснабжения. Объектом воздействия ультразвуковых установок могут быть как непосредственно биологические особи, так и вода, которая обрабатывается с целью инактивации патогенных микроорганизмов и паразитов [10–13]. Биологическое действие ультразвука на клетки и ткани определяется интенсивностью ультразвука и экспозицией и, как следствие, может оказывать как положительное, так и отрицательное влияние на организм в целом [5, 13–19]. Потенциально положительное влияние на мембраны живых клеток организма имеет именно маломощный ультразвук, повышая их избирательную проницаемость, что позволяет лучше усваивать питательные вещества, повышать активность ферментов, способствует регенерации тканей [20, 21, 22]. Тем не менее, вопрос биостимуляции икры и личинок в промышленном рыбоводстве ультразвуком малой мощности остается неизученным.

Целью данной работы является исследование биостимуляции икры и личинок африканского (клариевого) сома ультразвуком в качестве возможного метода улучшения роста и выживаемости на ранних стадиях развития, а также профилактики инфекционных и инвазионных заболеваний данного биологического объекта.

Материалы и методы. Исследование проводилось в рыбоводческом хозяйстве ООО «Рыбная ферма «Мраморный сом» (г. Липецк) в период с марта по сентябрь 2023 г. Объектом исследования послужил африканский клариевый сом, он же мраморный клариевый сом (*Clarias gariepinus*). В ходе эксперимента были сформированы 4 группы: 1, 2, 3 — экспериментальные, 4 — контрольная. Инкубация происходила при следующих параметрах входящей в аквариумы артезианской воды: температура 27,3 °С, уровень pH 7,3 при насыщении воды кислородом 96 %.

Источником воздействия являлся погружной ультразвуковой источник УСУ 0710 (сертификат соответствия № ЕАЭС RU С-RU.НА04.В.00119/20 серии RU № 0128152, срок действия с 19.05.2020 по 18.05.2025, производитель ООО «НПО «Ретон», Россия) мощностью воздействия 0,243 Вт/см². Рекомендуемые дозировки ультразвука 0,05–1 Вт/см², реже до 2–3 Вт/см², так как при мощности ниже 0,05 Вт/см² ультразвук практически не оказывает регистрируемого биологического действия, а при интенсивностях, превышающих 1 Вт/см², может вызвать нежелательные эффекты, такие как подавление физиологических функций, перегрев тканей, деструкция клеток и клеточных органелл, повреждение ДНК [10, 15, 16, 20]. Временные экспозиции в группах следующие: 1-я группа — 30 с, 2-я группа — 60 с, 3-я группа — 120 с, 4-я контрольная группа — воздействие не проводилось. Всего проведено 6 обработок ультразвуком в соответствии с периодами онтогенеза исследуемого объекта: первую обработку икры проводили на 19-й час от начала инкубации; на следующий день проводили обработку вышедших из икры личинок (с желточным мешком); далее обработку личинок проводили каждые 3 дня еще 4 раза (экспозиция выдерживалась в соответствии с группой). Время обработки — с 10 до 11 ч утра. Личинок африканского сома с желточным мешком некоторые рыбоводы называют предличинками (возраст 2–3 суток), личинками — возрастом до четырех недель (до 30 суток), мальками — возрастом 6 недель (40 суток), молодь — 7 недель (50 суток) [2]. Всего проведено четыре серии опытов, каждый раз максимально повторяли заданные условия эксперимента. В четырех сериях самки-производители и самцы, соответственно, разные, но гормональная подготовка самок, получение икры и метод смешивания с молоками — аналогичны. Распределение на сетки икры в каждом повторе одинакова — 70 г. Кратность обработки, температурный режим и гидрологические показатели воды, сроки сортировки в сериях не менялись.

Сортировку и взвешивание проводили на 15-й день от начала инкубации. Сортировка личинок производилась ситом собственного производства, габаритная длина — 300 мм, ширина — 360 мм, высота — 200 мм. Отверстие сита круглой перфорации от 1 мм до 10 мм в диаметре. Сортировку личинок проводили с помощью лотков с размерами ячеек: для крупных личинок диаметр ячейки составил 3 мм, для средних — 2,5 мм, личинки, которые прошли через сито с диаметром ячеек 2,5 мм, — мелкие. Личинок взвешивали на электронных весах M-ETP2 FLAT (Mertech, Китай) максимально допустимой массой взвешивания 200 г и точностью взвешивания до 0,01 г. При сортировке взвешивали массу каждой партии личинок (крупные, средние и мелкие) из четырех групп. Средний вес личинок из каждой группы определяли методом взвешивания 25 личинок по отдельности, рассчитывали средний вес

из каждой отсортированной партии. Затем общую массу личинок делили на среднюю массу одной личинки и получали количество особей в отсортированной партии. Для математической обработки полученных результатов использовали программу Microsoft Excel 2010.

Результаты исследования. В таблице 1 отражено суммарное количество личинок по четырем сериям после сортировки по группам. В первой группе (экспозиция 30 с) получен самый низкий результат по общему количеству личинок крупных, средних и мелких. Это объясняется погрешностью смешивания молок с икрой

в первой серии первой группы соответственно, то есть икринки не оплодотворились.

При анализе и статистической обработке получены результаты (таблица 2): в среднем в экспериментальных группах крупных личинок больше, по сравнению с контрольной. Во второй группе (экспозиция 60 с) получено больше всего крупных личинок — 3267,50 шт. Личинок среднего размера в среднем больше в контрольной группе — 4962,50 шт., по сравнению с обработанными группами. Личинок мелких в среднем больше в контрольной группе — 650,50 шт., по сравнению с экспериментальными группами.

Таблица 1

Количество личинок после сортировки по размеру в 4-х сериях

Размер	1 группа, 30 с	2- группа, 60 с	3 группа, 120 с	4 группа, контроль
Крупные, шт.	9590	13070	12440	5100
Средние, шт.	11578	14861	14847	19850
Мелкие, шт.	387	514	718	2602

Таблица 2

Количество личинок по сериям и по группам

Размер	Серия	Группы			
		1 группа, 30 с	2 группа, 60 с	3 группа, 120 с	4 группа, контроль
Крупные, шт.	1	1360	3300	2720	1145
	2	2150	3500	3050	1230
	3	3100	3250	3620	1315
	4	2980	3020	3050	1410
Средние, шт.	1	1665	4005	3235	4790
	2	2603	3815	3690	4850
	3	3730	3515	4316	4860
	4	3580	3526	3606	5350
Мелкие, шт.	1	50	165	140	681
	2	147	135	180	585
	3	93	145	264	625
	4	97	69	134	711
Крупные, среднее кол-во, шт.	1–4	2397,50	3267,50	3110,00	1275,00
Средние, среднее кол-во, шт.	1–4	2894,50	3715,25	3711,75	4962,50
Мелкие, среднее кол-во, шт.	1–4	96,00	128,50	179,50	650,50

В таблице 3 отражено количество личинок после проведения сортировки. В первой серии первой группы получен очень маленький выклев — 3075 шт. личинок. Поскольку, по условиям эксперимента, икра получена от одной самки, раскладывалась по сеткам в одно время, при одинаковых условиях проводилось оплодотворение и инкубация, это дает нам основания предполагать возможную неоднородность распределения молок при смешивании с икрой.

В процентном выражении (таблица 4) крупных особей было больше в обработанных ультразвуком

группах (данные представлены в среднем значении по всем сериям и округлены до целого числа): 1–3 группы по результатам сортировки содержали крупных личинок африканского сома от 44 до 46 %; контрольная группа — 19 %. По среднему размеру личинок после сортировки следующий результат: 1–3 экспериментальные группы — от 52 до 54 % от общего количества личинок, в контрольной — 72 %. По мелким личинкам получены следующие значения: 1–3 группы от 2 до 3 %, в контрольной — 9 % от общего количества по группам и сериям соответственно.

Таблица 3

Количество личинок по сериям в группах

Номер серии	Группы			
	1 группа, 30 с	2 группа, 60 с	3 группа, 120 с	4 группа, контроль
1	3075	7470	6095	6616
2	4900	7450	6920	6665
3	6980	6910	8200	6800
4	6657	6615	6790	7471
Всего, шт.	21612	28445	28005	27552

Таблица 4

Процентное соотношение количества личинок разного размера по группам

Размер	1 группа, 30 с	2 группа, 60 с	3 группа, 120 с	4 группа, контроль
Крупные, %	44	46	44	19
Средние, %	54	52	53	72
Мелкие, %	2	2	3	9

По средней массе личинок после сортировки (таблица 5) получены следующие результаты: средняя масса крупных личинок составила в экспериментальных группах от $0,34 \pm 0,02$ до $0,35 \pm 0,02$ г по отношению к контрольной, в контрольной — $0,34 \pm 0,02$ г соответственно; средние личинки весили в эксперимен-

тальных группах от $0,21 \pm 0,01$ до $0,22 \pm 0,01$ г, в контрольной — $0,21 \pm 0,01$ г; мелкие личинки весили в экспериментальных группах от $0,18 \pm 0,01$ до $0,19 \pm 0,01$ г, в контрольной — $0,18 \pm 0,01$ г. По массе личинок во всех группах каждой серии выраженного различия не наблюдалось.

Таблица 5

Средняя масса личинки в группах по результатам сортировки

Средняя масса, г	1 группа, 30 с	2 группа, 60 с	3 группа, 120 с	4 группа, контроль
Крупные	$0,34 \pm 0,02$	$0,35 \pm 0,02$	$0,35 \pm 0,02$	$0,34 \pm 0,02$
Средние	$0,21 \pm 0,01$	$0,22 \pm 0,01$	$0,22 \pm 0,01$	$0,21 \pm 0,01$
Мелкие	$0,18 \pm 0,01$	$0,19 \pm 0,01$	$0,18 \pm 0,01$	$0,18 \pm 0,01$

За личиночный период онтогенеза биомасса личинок африканского сома в экспериментальных группах составила (в пропорции 3:1): крупных особей по четырем сериям — $14149,60 \pm 702,00$ г, $1734,00 \pm 102,00$ г — в контрольной; средних особей — $8967,14 \pm 412,86$ г — по всем сериям, $4168,5 \pm 198,50$ г — в контрольной; мелких особей — $296,56 \pm 16,19$ г по всем сериям, $468,36 \pm 26,02$ г — в контрольной. Соответственно, в пересчете среднего значения биомассы личинки (в пропорции 1:1) получили следующие значения: крупные особи — $4716,53 \pm 234,00$ г обработанные ультразвуком, контроль — $1734,00 \pm 102,00$ г; средние особи — $2989,05 \pm 137,62$ г обработанные ультразвуком, контроль — $4168,5 \pm 198,5$ г; мелкие особи — $98,85 \pm 5,4$ г обработанные ультразвуком, контроль — $468,36 \pm 26,02$ г. Биомасса живой личинки в первой группе (экспозиция 30 с) по всем сериям составила $5761,64 \pm 311,45$ г; во второй группе (экспозиция 60 с) — $7941,58 \pm 415,15$ г; в третьей группе (экспозиция 120 с) — $7749,58 \pm 404,45$ г; в контрольной группе (обработка не проводилась) — $6370,86 \pm 326,52$ г. В первой группе первой серии получен очень маленький выклев (3075 шт. личинок), следовательно, суммарная биомасса первой группы по всем сериям меньше, так как меньше суммарное количество личинок всех размеров первой группы по отношению к

второй, третьей и контрольной. Однако в процентном соотношении по размеру личинок (таблица 4) в обработанных ультразвуком группах процентное соотношение сопоставимо. Из обработанных ультразвуком групп вторая группа (экспозиция 60 с) дала по крупной личинке максимальный результат в 46 % по отношению к первой и второй обработанным группам (44 %). Анализ полученной биомассы личинок африканского сома оценивали по второй и третьей группе по отношению к контрольной. Биомасса второй группы по всем размерам во всех сериях составила $7941,58 \pm 415,15$ г; третьей группы — $7749,58 \pm 404,45$ г; контроль — $6370,86 \pm 326,52$ г. Во второй группе по отношению к контрольной биомасса личинки на 24,65 % ($t_{st}=2,97$; $p \leq 0,05$) больше, в третьей группе биомасса больше чем в контрольной на 21,64 % ($t_{st}=2,65$; $p \leq 0,05$).

Обсуждение и заключение. При изучении эффекта воздействия ультразвука малой мощности в условиях промышленного выращивания африканского сома получены положительные результаты. Вторая экспериментальная группа (экспозиция 60 с) показала лучший результат по набору общей биомассы выращиваемых личинок. Выявление повреждающих доз ультразвука для икры и личинок африканского сома не входило в задачи данного эксперимента.

Использование ультразвука при выращивании рыбопосадочного материала для улучшения роста и выживаемости на ранних стадиях развития и потенциального метода профилактики инфекционных и инвазионных заболеваний требует дальнейшего исследования. Погружных ультразвуковых источников, выпускаемых для целей воздействия ультразвуком малых мощностей на объекты аквакультуры с биостимуляционной целью, на рынке крайне мало, и носят они скорее экспериментальное и штучное, чем производственное исполнение. Достаточно широко представлено ультразвуковое оборудование зару-

бежных и отечественных производителей для обеззараживания воды и интенсификации процессов в различных сферах производства. Что касается применения ультразвуковых излучателей малых мощностей погружного характера в рыбоводческих хозяйствах, необходимо выявлять оптимальные режимы воздействия, которые могут отличаться из-за конструктивных особенностей излучателей у разных производителей, разных условий выращивания разных видов рыбы и других гидробионтов, а также физико-химических свойств воды — среды обитания водных биологических объектов.

Список литературы / References

1. Сыздыков К.Н., Куанчалеев Ж.Б., Марленов Э.Б., Асылбекова А.С., Мусин С.Е. Выращивание и кормление молоди клариевого сома. *Путь науки*. 2019;(9(67)):16–19.
Syzdykov KN, Kuanchaleev ZhB, Marlenov EB, Asylbekova AS, Musin SE. Growing and Feeding Young Sharptooth Catfish. *The Way of Science*. 2019;(9(67)):16–19. (In Russ.)
2. Мухитова М.Э., Романова Е.М., Любомирова В.Н., Романов В.В. Сравнительные исследования роста и развития популяций африканского клариевого сома, репродуцированных в разные сезоны. *Вестник Ульяновской государственной сельскохозяйственной академии*. 2018;(2(42)):193–198.
Mukhitova ME, Romanova EM, Lyubomirova VN, Romanov VV. Comparative Research on Growth and Development of Populations of African Sharptooth Catfish, Reproduced in Different Seasons. *Vestnik of Ulyanovsk State Agricultural Academy*. 2018;(2(42)):193–198. (In Russ.)
3. Волкова А.А. Аквакультура в РФ: актуальное состояние и перспективы развития. В: *Сборник статей XII Международной научно-практической конференции «Современная наука и молодые ученые»*. Пенза: Наука и Просвещение; 2022. С. 135–137.
Volkova AA. Aquaculture in the Russian Federation: Current State and Prospects of Development. In: *Proceedings of the XII International Scientific and Practical Conference “Modern Science and Young Scientists”*. Penza: Nauka i Prosveshchenie Publ.; 2022. P. 135–137. (In Russ.)
4. Агеев В., Костоусов В., Банина С., Марцуль О. Рыбная отрасль: перспективы развития. *Наука и инновации*. 2020;(3(205)):4–9.
Aheyets V, Kostousov V, Banina S, Martsul O. Fishing Industry: Development Prospects. *Nauka i innovatsii (Science and Innovation)*. 2020;(3(205)):4–9. (In Russ.)
5. Акопян В.Б., Богерук А.К., Браславец В.К., Призенко В.К. *Основы применения ультразвука в рыбном хозяйстве*. Москва: Росинформагротех; 2009. 92 с.
Akopyan VB, Bogeruk AK, Braslavets VK, Prizenko VK. *Fundamentals of the Use of Ultrasound in Fisheries*. Moscow: Rosinformagrotekh; 2009. 92 p. (In Russ.)
6. Самсонова С.П., Сергиенко А.И., Шалимова Е.В., Тилеманн Й. Альтернативные решения для очистки (обеззараживания) воды в оборотных системах различного назначения. *Энергосбережение и водоподготовка*. 2018;(4(114)):16–20.
Samsonova SP, Sergienko AI, Shalimova EV, Thielemann J. Alternative Solutions for the Purification (Disinfection) of Water in Circulating Systems for Different Purposes. *Energy Saving and Water Treatment*. 2018;(4(114)):16–20. (In Russ.)
7. Антушева Т.И. Некоторые особенности влияния ультразвука на микроорганизмы. *Живые и биокосные системы*. 2013;(4):11.
Antusheva TI. Some Features of the Effect of Ultrasound on Microorganisms. *Live and Bio-Abiotic Systems*. 2013;(4):11. (In Russ.)
8. Sitjà-Bobadilla A, Oidtmann B. Chapter 5 – Integrated Pathogen Management Strategies in Fish Farming. Galina J (Ed.). In Book: *Fish Diseases. Prevention and Control Strategies*; Academic Press; 2017. P. 119–144. <https://doi.org/10.1016/B978-0-12-804564-0.00005-3>
9. Abeledo-Lameiro MJ, Ares-Mazás E, Gómez-Couso H. Use of Ultrasound Irradiation to Inactivate *Cryptosporidium Parvum* Oocysts in Effluents from Municipal Wastewater Treatment Plants. *Ultrasonics Sonochemistry*; 2018;48:118–126. <https://doi.org/10.1016/j.ulsonch.2018.05.013>
10. Liu BD, Dong HT, Rong HW, Zhang RJ. Effects and Mechanism of Ultrasound Treatment on Chironomus Kinesis Eggs. *Environmental Science and Pollution Research*. 2022;29:85482–85491. <https://doi.org/10.1007/s11356-022-21856-w>

11. Tan WK, Cheah SC, Parthasarathy S, Rajesh RP, Pang CH, Manickam S. Fish Pond Water Treatment Using Ultrasonic Cavitation and Advanced Oxidation Processes. *Chemosphere*. 2021;274:129702. <https://doi.org/10.1016/j.chemosphere.2021.129702>
12. Teher D, Milla S. and Banas D. Sublethal Effect Assessment of a Low-Power and Dual-Frequency Anti-Cyanobacterial Ultrasound Device on the Common Carp (Cyprinus Carpio): A Field Study. *Environmental Science and Pollution Research*. 2017;24:5669–5678. <https://doi.org/10.1007/s11356-016-8305-6>
13. Утешев В.К., Пашовкин Т.Н., Севиров А.Н., Мельникова Е.В., Садикова Д.Г., Карнаухов В.Н. и др. Выживаемость зародышей амфибий после воздействия непрерывного ультразвука. *Биофизика*. 2006;51(3):539–544. Uteshev VK, Pashkovkin TN, Sevirov AN, Melnikova EV, Sadikova DG, Karnaukhov VN. et al. The Survival of Amphibian Embryos after Continuous Ultrasonic Treatment. *Biofizika*. 2006;51(3):539–544. (In Russ.).
14. Хмелев В.Н., Шалунов А.В., Хмелев С.С., Цыганок С.Н. *Ультразвук. Аппараты и технологии*. Барнаул: ООО «Издательский дом «Бия»; 2015. 687 с. Khmelev VN, Shalunov AV, Khmelev SS, Tsyganok SN. *Ultrasound. Devices and Technologies*. Barnaul: Izdatel'skii dom "Biya" LLC Puvbl.; 2015. 687 p. (In Russ.).
15. Хмелев В.Н., Цыганок С.Н., Хмелев С.С., Шакура В.А. Ультразвуковые технологии и оборудование для интенсификации процессов. В: *Материалы VIII Всероссийской научно-практической конференции студентов, аспирантов и молодых ученых с международным участием «Технологии и оборудование химической, биотехнологической и пищевой промышленности»*. Бийск: Бийский технологический институт (филиал) федерального государственного бюджетного образовательного учреждения высшего профессионального образования «Алтайский государственный технический университет им. И.И. Ползунова»; 2015. С. 11–20. Khmelev VN, Tsyganok SN, Khmelev SS, Shakura VA. Ultrasonic Technologies and Equipment for Process Intensification. In: *Proceedings of the VIII All-Russian Scientific and Practical Conference of Students, PhD Students and Young Scientists with International Participation "Technologies and Equipment for Chemical, Biotechnological and Food Industries"*. Biysk: Biysk Technological Institute (Branch) of the Federal State Budgetary Educational Institution of Higher Vocational Education "Altai State Technical University Named after I.I. Polzunov"; 2015. P. 11–20. (In Russ.).
16. Bart AN, Kyaw HA. Survival of Zebrafish, *Brachydanio Rerio* (Hamilton-Buchanan), Embryo after Immersion in Methanol and Exposure to Ultrasound with Implications to Cryopreservation. *Aquaculture Research*. 2003;34(8):609–615. <https://doi.org/10.1046/j.1365-2109.2003.00852.x>
17. Furusawa Y, Kondo T, Tachibana K, Feril JrLB. Ultrasound-Induced DNA Damage and Cellular Response: Historical Review, Mechanisms Analysis, and Therapeutic Implications. *Radiation Research*. 2022;197(6):662–672. <https://doi.org/10.1667/RADE-21-00140.1.S1>
18. Navarro-Guillén C, do Vale Pereira G, Lopes A, Colen R, Engrola S. Egg Nutritional Modulation with Amino Acids Improved Performance in Zebrafish Larvae. *PLoS ONE*. 2021;16(4): e0248356. <https://doi.org/10.1371/journal.pone.0248356>
19. Przystupski D, Ussovich M. Spectrum of cellular bioeffects caused by ultrasonic radiation. *International Journal of Molecular Sciences*. 2022., vol.23, no.19. P. 11222. <https://doi.org/10.3390/ijms231911222>
20. Акопян В.Б., Альков С.В. *Основы медицинской акустики: учебно-методическое пособие*. Москва: Издательство МГТУ им. Н.Э. Баумана; 2021. 58 с. Akopyan VB, Alkov SV. *Fundamentals of Medical Acoustics: A Teaching Manual*. Moscow: Bauman Moscow State Technical University Publ.; 2021. 58 p. (In Russ.).
21. Li H, Hu Y, Zhao X, Wan W, Du X, Kong B, et al. Effects of Different Ultrasound Powers on the Structure and Stability of Protein From Sea Cucumber Gonad. *LWT*. 2021;137:110403. <https://doi.org/10.1016/j.lwt.2020.110403>
22. Rahman SM, Strüssmann CA, Suzuki T, Majhi SK, Hattori RS, Alam MA. Effects of Ultrasound on Permeation of Cryoprotectants into Japanese Whiting *Sillago Japonica* Embryos. *Cryobiology*. 2017;77:19–24. <https://doi.org/10.1016/j.cryobiol.2017.06.003>

Об авторах:

Людмила Владимировна Бунеева, аспирант кафедры ветеринарно-санитарной экспертизы, эпизоотологии и паразитологии Воронежского государственного аграрного университета имени императора Петра I (394087, Российская Федерация, г. Воронеж, ул. Мичурина, д. 1), [SPIN-код](#), [ORCID](#), buneeval@mail.ru

Ольга Александровна Сапожкова, кандидат ветеринарных наук, доцент, доцент кафедры ветеринарно-санитарной экспертизы, эпизоотологии и паразитологии Воронежского государственного аграрного университета имени императора Петра I (394087, Российская Федерация, г. Воронеж, ул. Мичурина, д. 1), [SPIN-код](#), [ORCID](#)

Иван Дмитриевич Шелякин, кандидат ветеринарных наук, доцент, доцент кафедры ветеринарно-санитарной экспертизы, эпизоотологии и паразитологии Воронежского государственного аграрного университета имени императора Петра I (394087, Российская Федерация, г. Воронеж, ул. Мичурина, д. 1), [SPIN-код](#), [ORCID](#)

Заявленный вклад авторов:

Л.В. Бунеева: подготовка и проведение эксперимента, анализ результатов, подготовка текста, формирование выводов.

О.А. Сапожкова: формирование целей и задач экспериментального исследования.

И.Д. Шелякин: научное руководство, формирование научного обоснования.

Конфликт интересов: авторы заявляют об отсутствии конфликта интересов.

Все авторы прочитали и одобрили окончательный вариант рукописи.

About the authors:

Lyudmila V. Buneeva, PhD Student of the Veterinary and Sanitary Examination, Epizootology and Parasitology Department, Voronezh State Agrarian University Named after Emperor Peter the Great (1, Michurin St., Voronezh, 394087, Russian Federation), [SPIN-code](#), [ORCID](#), buneeval@mail.ru

Olga A. Sapozhkova, Cand.Sci. (Veterinary), Associate Professor of the Veterinary and Sanitary Examination, Epizootology and Parasitology Department, Voronezh State Agrarian University Named after Emperor Peter the Great (1, Michurin St., Voronezh, 394087, Russian Federation), [SPIN-code](#), [ORCID](#)

Ivan D. Shelyakin, Cand.Sci. (Veterinary), Associate Professor of the Veterinary and Sanitary Examination, Epizootology and Parasitology Department, Voronezh State Agrarian University named after Emperor Peter the Great (1, Michurin St., Voronezh, 394087, Russian Federation), [SPIN-code](#), [ORCID](#)

Claimed Contributorship:

LV Buneeva: preparing and conducting the experiment, analysis of the results, preparing the text, formulating the conclusions.

OA Sapozhkova: formulating the aims and objectives of the experimental research.

ID Shelyakin: scientific supervision, formulating the scientific substantiation.

Conflict of interest statement: the authors declare no conflict of interest.

All authors have read and approved the final manuscript.

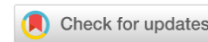Поступила в редакцию / Received 22.07.2024

Поступила после рецензирования / Revised 19.08.2024

Принята к публикации / Accepted 21.08.2024

ПАТОЛОГИЯ ЖИВОТНЫХ, МОРФОЛОГИЯ, ФИЗИОЛОГИЯ, ФАРМАКОЛОГИЯ И ТОКСИКОЛОГИЯ

ANIMAL PATHOLOGY, MORPHOLOGY, PHYSIOLOGY, PHARMACOLOGY AND TOXICOLOGY



УДК 619:616.126.4-07:636.7

Оригинальное эмпирическое исследование

<https://doi.org/10.23947/2949-4826-2024-23-3-25-34>

Причины и диагностическая значимость кашля у собак, больных эндокардиозом

С.Н. Карташов¹ , М.А. Петрова¹, А.И. Бутенков², А.С. Карташова¹, В.Н. Храмова³¹ Донской государственный технический университет, г. Ростов-на-Дону, Российская Федерация² Сеть ветеринарных клиник «Вита» Ростовской области, г. Шахты, Российская Федерация³ Волгоградский государственный технический университет, г. Волгоград, Российская Федерация✉ kartashovsn@gmail.com

EDN: CNDHGC

Аннотация

Введение. Эндокардиоз — наиболее распространенное приобретенное заболевание сердца у собак мелких пород, характеризуется клапанной дегенерацией, приводящей к недостаточности митрального клапана. Прогрессирование митральной регургитации приводит к ремоделированию сердца, повышению давления наполнения левого желудочка, развитию легочной гипертензии и как финал — дисфункции миокарда. Снижение толерантности к физической нагрузке, одышка, анорексия и кашель — наиболее часто описываемые симптомы при эндокардиозе у собак. Кашель часто называют основным клиническим признаком застойной сердечной недостаточности у собак с эндокардиозом. Сопутствующее заболевание дыхательных путей и сдавление левого главного бронха большим левым предсердием также были предложены в качестве потенциальных причин кашля у этих пациентов. Однако отсутствие облегчения кашля у собак с эндокардиозом при лечении сенситизаторами кальция и регистрируемом улучшении систолической функции сердца ставит под сомнение кардиогенную природу кашля при эндокардиозе. Другими словами, клиническая и диагностическая значимость кашля у собак при эндокардиозе недостаточно изучена. Цель исследования — выяснение частоты встречаемости кашля у собак с эндокардиозом и установление патогномичности этого симптома при эндокардиозе, его клиническое значение.

Материалы и методы. Были проанализированы истории болезни 49 собак, направленных на кардиологическое обследование в ветеринарные клиники сети «Вита» (Ростовская область) в период с 01.09.2021 по 31.07.2024. Исследование осуществлялось с использованием следующего оборудования: ультразвуковой сканер премиум-класса с улучшенным качеством изображения на платформе ZST+ Mindray Vetus 9, ветеринарная рентгенографическая цифровая DR-система Maxivet 400, компьютерный электрокардиограф «Поли-Спектр-8/В».

Результаты исследования. Проведенное исследование позволило нам выяснить следующее: несмотря на то, что кардиомегалия и увеличение размеров левого желудочка при эндокардиозе могут утяжелить и усилить клиническое проявление кашля у собак с дегенеративными заболеваниями верхних дыхательных путей, они не являются необходимым условием возникновения кашля. Кашель у собак при эндокардиозе следует рассматривать как клинический признак сопутствующего воспалительного или дегенеративного заболевания верхних дыхательных путей, что должно учитываться при терапии и попытке улучшить качество жизни этих животных.

Заключение. Нами установлено, что только 57 % собак с клинически выраженным эндокардиозом страдают кашлем, при этом кашель не носит однородный характер. У собак с кардиогенным отеком легких кашель негромкий, носит, как правило, острый характер и связан с поступлением жидкости в бронх среднего и крупного калибра. Хронический громкий, сильный кашель, усиливающийся по утрам, характерен для собак с эндокардиозом и хроническим бронхитом: у этих животных отмечается одновременное поражение бронхиального дерева неспецифическим воспалительным процессом и поражение митральных клапанов. Наиболее тяжело, с характерным громким звуком, протекает кашель у собак, страдающих элементами коллапса верхних дыхательных путей и кардиомегалией вследствие эндокардиоза.


Ключевые слова: эндокардиоз, дегенеративное заболевание митральных клапанов у собак, хронический кашель у собак, хронический бронхит и коллапс дыхательных путей у собак

© Карташов С.Н., Петрова М.А., Бутенков А.И., Карташова А.С., Храмова В.Н., 2024

Для цитирования. Карташов С.Н., Петрова М.А., Бутенков А.И., Карташова А.С., Храмова В.Н. Причины и диагностическая значимость кашля у собак, больных эндокардиозом. *Ветеринарная патология*. 2024;24(3):25–34. <https://doi.org/10.23947/2949-4826-2024-23-3-25-34>

Original Empirical Research

Causes and Diagnostic Significance of Coughing in Dogs with Endocardiosis

Sergey N. Kartashov¹ ✉, Marina A. Petrova¹, Alexander I. Butenkov³, Alexandra S. Kartashova¹,
Valentina N. Khramova

¹Don State Technical University, Rostov-on-Don, Russian Federation

²Network of Rostov Region Veterinary Clinics “Vita”, Shakhty, Russian Federation

³Volgograd State Technical University, Volgograd, Russian Federation

✉ kartashovsn@gmail.com

Abstract

Introduction. Endocardiosis is the most widespread acquired cardiac disease in small dog breeds, characterised by the valvular degeneration leading to mitral insufficiency. Progression of mitral regurgitation leads to cardiac remodeling, increased left ventricular filling pressures, pulmonary hypertension and, eventually, myocardial dysfunction. Decreased exercise tolerance, dyspnea, anorexia, and coughing are the most often reported signs in dogs with endocardiosis. Coughing is often reported as the primary clinical sign of congestive heart failure in dogs with endocardiosis. The concomitant respiratory tract disease and compression of the left mainstem bronchus by the giant left atrium have also been suggested as the potential causes of coughing in these patients. However, the absence of relief from cough in dogs with endocardiosis when treated with calcium sensitizers and the registered improvement in systolic cardiac function makes doubtful the cardiogenic nature of coughing in endocardiosis. In other words, the clinical and diagnostic significance of coughing in dogs with endocardiosis has not been sufficiently studied. The aim of the present research is to determine the frequency of cough incidence in dogs with endocardiosis and to establish the pathognomonic nature of this symptom in endocardiosis, its clinical significance.

Materials and Methods. The medical records of 49 dogs that have attended to the veterinary clinics of the “Vita” network (Rostov region) for cardiological examination in the period from September 1, 2021 to July 31, 2024 were analysed. The research was carried out using the following equipment: premium ultrasound scanner with improved image quality on the ZST+ Mindray Vetus 9 platform, Maxivet 400 veterinary X-ray digital DR system, and Poli-Spectrum-8/V computer-assisted electrocardiograph.

Results. The research allowed us to find out the following: although the cardiomegaly and the increase in the size of the left ventricle in endocardiosis can aggravate and intensify the clinical manifestation of coughing in dogs with degenerative diseases of the upper respiratory tract, they are not the necessary condition for the occurrence of coughing. Coughing in dogs with endocardiosis should be considered as a clinical sign of the concomitant inflammatory or degenerative disease of the upper respiratory tract, which should be taken into account in therapy and in the attempt to improve the quality of life of these animals.

Discussion and Conclusion. We have found that only 57% of the dogs with clinically evident endocardiosis suffer from coughing, whereas it does not have the uniform nature. In dogs with cardiogenic pulmonary edema, a cough is not loud, is usually acute and is associated with the flow of fluid into the medium and large-sized bronchi. The chronic loud, hoarse cough, intensifying in the morning, is typical for dogs with endocardiosis and chronic bronchitis: these animals at the same time have the non-specific inflammatory lesion of the bronchial tree and lesion of the mitral valves. Most severe coughing, with the characteristic loud sound, is observed in dogs suffering from the elements of the upper respiratory tract collapse and cardiomegaly due to endocardiosis.

Keywords: endocardiosis, degenerative mitral valve disease in dogs, chronic coughing in dogs, chronic bronchitis and respiratory tract collapse in dogs

For Citation. Kartashov SN, Petrova MA, Butenkov AI, Kartashova AS, Khramova VN. Causes and Diagnostic Significance of Coughing in Dogs with Endocardiosis. *Russian Journal of Veterinary Pathology*. 2024;24(3):25–34. <https://doi.org/10.23947/2949-4826-2024-23-3-25-34>

Введение. Термин «сердечный кашель» часто используется в клинических условиях, а также в ветеринарных учебниках для определения происхождения

кашля у собак, страдающих сердечными заболеваниями. Эндокардиоз с сопутствующей митральной регургитацией является наиболее распространенным

сердечно-сосудистым заболеванием у собак мелких пород [1, 2, 3], а кашель — наиболее распространенная жалоба владельцев собак с эндокардиозом [3, 4]. Этот симптом может быть связан с различными патофизиологическими механизмами, вторичными по отношению к дилатации и дисфункции сердца, вызванными эндокардиозом. Среди причин кашля у собак с эндокардиозом назывались дорсальная элевация и компрессия трахеи, дорсальный подъем левого ствола главного бронха расширенным левым предсердием, застой в легких и накопление жидкости в интерстиции с последующим отеком бронхов и повышением чувствительности кашлевых рецепторов, ухудшение функции цилиарного аппарата бронхов с накоплением жидкости в просвете бронхов [3, 5–6].

Отмечалось, что при альвеолярном отеке легких, вторичном по отношению к повышению давления в легочных капиллярах, жидкость может попадать в дыхательные пути, вызывая особый, продуктивный кашель, имеющий неглубокий и тихий аспект. Тем не менее, кашель может быть следствием различных респираторных нарушений, которые могут поражать собак с эндокардиозом [7–9]. В частности, все собаки мелких пород и старшего возраста, у которых чаще всего встречается эндокардиоз, также предрасположены и к некоторым респираторным расстройствам, приводящим к кашлю, таким как хронический бронхит, коллапс нижних дыхательных путей, а также интерстициальное заболевание легких [10, 11].

Хронический кашель у собак может также возникать вследствие заболеваний сердца, дыхательных путей или того и другого одновременно [8, 12–13]. Сердечные причины включают левостороннюю застойную сердечную недостаточность и прогрессирующий дирофиляриоз [14]. Респираторные причины многочисленны и могут носить неспецифический воспалительный характер (например, хронический бронхит, эозинофильная бронхопневмония), или быть причиной инфекций (бактериальных, грибковых, протозойных, вирусных, паразитарных) [3–5]. У собак мелких пород часто на первый план выходят дегенеративные изменения, такие как коллапс дыхательных путей, бронхоэктатическая болезнь. Вдыхание инородного предмета чаще встречается у охотничьих собак, аспирационная пневмония возникает, как правило, вторично по отношению к дисфагии или дисфункции гортани [8–9]. Опухоли, поражающие бронхи или трахею, — не самая редкая причина кашля у старых собак [9]. Идиопатический фиброз легких также может сопровождаться кашлем в сочетании с учащенным дыханием.

В более поздних исследованиях авторы все чаще сомневаются в кардиогенных причинах кашля, поскольку кашлевые рецепторы яремных ганглиев ограничены проксимальными дыхательными путями, и наличие жидкости в альвеолах или интерстиции не должно напрямую вызывать кашель у собак с левосторонней сердечной недостаточностью, за исключением

случаев, когда количество жидкости достаточно для поражения крупнейших дыхательных путей [12, 14, 15]. Таким образом, кашель, в ранних исследованиях именуемый «сердечным», в последнее время рассматривается как спорный симптом, который, возможно, более характерен для различных респираторных проблем, чем кардиогенных, и требует пристального изучения. Цель исследования — выяснение частоты встречаемости кашля у собак с эндокардиозом и установление патогномоничности этого симптома при эндокардиозе, его клиническое значение.

Методика и материалы. Для исследования были проанализированы истории болезни 49 собак, направленных на кардиологическое обследование в ветеринарные клиники сети «Вита» (расположены в городах Ростовской области — Ростов-на-Дону, Таганрог, Шахты, Новочеркасск) в период с 01.09.2021 по 31.07.2024. Критерии включения животных в исследование — выявление систолического шума в пункте оптимума митрального клапана, снижение толерантности к нагрузке и появление одышки. Таким образом, все отобранные пациенты относились к группе С по классификации ACVIM, включающую животных с эндокардиозом и клиническими признаками заболевания [15, 16, 17]. У всех собак эндокардиоз был подтвержден на основании эхокардиографического исследования. Эхокардиография выполнялась на ультразвуковой системе премиум-класса с улучшенным качеством изображения на платформе ZST+ Mindray Vetus 9 (Shenzhen Mindray Animal Medical Technology Co., KHP). Для оценки стадии и тяжести эндокардиоза использовали следующие кардиографические данные: дегенеративные изменения митрального клапана в виде узелков на его лепестках и нарушении регулярности их поверхности (DMV); митральная регургитация (MR) с потоком более 3 м/сек; увеличение конечно-диастолического размера левого желудочка, нормализованного по массе тела (LVIDDN) более 1,7 (здесь и далее безмерные единицы); увеличение конечно-систолического размера левого желудочка, нормализованного по массе тела (LVDSN) более 1; увеличение соотношения размера левого предсердия к левому желудочку (LA/Ao) более 1,6 [7, 13, 14]. Пациенты исключались из исследования, если они получали какие-либо противокашлевые средства (т. е. бронходилататоры, противокашлевые, противовоспалительные и/или отхаркивающие препараты), либо препараты, направленные на улучшение сердечно-сосудистой функции (т. е. положительные инотропы, диуретики и /или сосудорасширяющие средства). Кроме эхокардиографического исследования всем собакам были сделаны рентгенограммы грудной клетки в двух ортогональных проекциях. Рентгеновские исследования были проведены на ветеринарной рентгенографической цифровой DR-система Maxivet 400 (COMES ELECTRO SRL, Италия). Оценивали следующие рентгенологические параметры: форму и размеры

общего силуэта сердца и левой половины сердца; размер легочных сосудов; положение, форму и диаметр просвета трахеи и левого главного бронха; усиление и характеристики бронхиального, интерстициального и, если отмечался, альвеолярного рисунков; измерялся кардиовертебральный индекс (VHS) на боковых рентгенограммах грудной клетки в соответствии с методом, описанным Бьюкененом и Бюхлером (VHS > 0,7 рассматривался как кардиомегалия) [10, 18]. При оценке рентгенограммы особое внимание уделяли признакам сдавления ствола левого главного бронха расширенным левым предсердием, усиления интерстициального или появления альвеолярного паттерна, что указывало на кардиогенный отек легких. Согласно историям болезней, из 49 собак, больных эндокардиозом, кашель отмечался у 28: у 23 животных он продолжался более 2-х месяцев к моменту обращения в ветеринарную клинику, и только у 5 появился за 1–5 дней до приема.

Результаты исследования. Породный состав, возраст и вес собак с эндокардиозом представлены в таблице 1. Из таблицы видно, что эндокардиозом в клинической стадии заболевания страдают, в основном, собаки мелких и средних пород во второй половине жизни. Самой старшей собаке было более 15 лет, самой молодой — 7 лет. Среди метисов выделялась одна собака весом более 20 кг, один фокстерьер, одна такса (ожирение) и одна китайская хохлатая собака — они весили больше 10 кг, в то время как остальные собаки весили менее 10 кг, а более половины из них — менее 6 кг. Из 45 собак, представленных в выборке, было 13 сук, что составило 29 %, т. е. менее трети от всех собак с эндокардиозом. Можно сделать вывод, что клинически

значимым эндокардиозом болеют чаще кобели, чем суки, или у сук эндокардиоз декомпенсируется позже, чем у кобелей. Полученные нами данные согласуются с данными других авторов, изучающих эту проблему [1, 2, 5, 6, 11, 15, 16].

Можно выделить 4 породы, представителям которых наиболее часто ставился диагноз «эндокардиоз»: такса, пекинес, чихуахуа и йоркширский терьер. В литературе можно найти другие статистические данные по породам [1, 5, 7, 17], однако представленность отдельных пород в разных странах (а в Российской Федерации — даже областях) может сильно варьироваться. Подчеркнем, что мы отбирали только собак, больных эндокардиозом с клиническими проявлениями. Заболевание фиксируется у собак с раннего возраста (от 1 до 3 лет) и последовательно проходит несколько стадий, от стадий без клинических признаков, на которых собаки не требуют лечения, до декомпенсации с отеком легких. Основная идея заключалась в том, что у животного уже должна быть клиническая форма заболевания, поскольку кашель — это клинический признак, который, если он сердечного происхождения, автоматически выводит животное в группу с клиническими признаками.

У всех собак, отобранных для исследования, был поставлен диагноз «эндокардиоз», стадия С по ACVIM (таблица 2). Из 49 отобранных животных кашель отмечался 28 собак, еще у 21 собаки хозяева не отмечали кашля. Этот момент сам по себе может говорить о том, что наличие клинически выраженного эндокардиоза не является обязательным условием наличия кашля. Иными словами, кашель не является патогномоничным признаком эндокардиоза.

Таблица 1

Породный состав, возраст и вес собак, страдающих эндокардиозом

Порода	Возраст	Вес	Пол	n (голов)
Метис	8–15 лет	3,3–20 кг	8 кобелей, 1 сука	9
Такса	9–14 лет	5,4–16 кг	5 кобелей, 3 суки	8
Пекинес	8–12 лет	5,3 кг	4 кобеля, 3 суки	7
Чихуахуа	8–13 лет	3,6–5,7 кг	4 кобеля, 1 сука	5
Йоркширский терьер	7–12 лет	2,9–5 кг	4 кобеля	4
Китайская хохлатая	10–11 лет	5,9–13 кг	3 кобеля	3
Померанский шпиц	8–9 лет	4,3 кг	2 кобеля, 1 сука	3
Русский тойтерьер	8–13 лет	5,4 кг	1 кобель, 2 суки	3
Пудель малый	10 лет	3,3–3,5 кг	2 суки	2
Кавалер-кинг-чарльз-спаниель	11 лет	9,8 кг	кобель	1
Малый шнауцер	10 лет	9,2 кг	кобель	1
Стандартный пудель	11 лет	4,1 кг	кобель	1
Той-терьер	11 лет	4,1 кг	кобель	1
Фокстерьер гладкошерстный	14 лет	12 кг	кобель	1

Эхокардиографические и рентгенологические признаки у собак с кашлем

Признаки	Значения / n	Кашель / n		
		Кардиальный	Трахеальный	Бронхиальный
Эхокардиографические				
MR	4,6±0,55	5		
LVIDDN	2,1±0,73			
LVIDSN	1,4±0,21			
LA/AO	2,1±0,34			
Рентгенологические				
VHS	13,2±0,31			
Кардиомегалия с нормальной картиной легких	VHS >10,7			
Усиление интерстициального паттерна		1		
Наличие альвеолярного паттерна		4		
Усиление сосудистого рисунка		3		
Коллапс трахеи			13	6
Сужение левого главного бронха			6	
Усиление бронхиального паттерна				4

При этом характер кашля у животных был разный. У 5 собак кашель носил продуктивный характер, был негромким и частым, возникал как острое состояние, нередко в ночное время, и, по сути, не являлся хроническим — мы его описали как кардиогенный кашель. На рентгене у этих собак отмечался или альвеолярный паттерн, или усиление интерстициального рисунка, что соответствовало альвеолярному или интерстициальному отеку легких соответственно.

Еще у 19 собак кашель был громким, надрывистым, продолжительным, усиливался при волнении

или физической нагрузке — мы его отмечали как трахеальный кашель. Источник его — верхние дыхательные пути, как правило, трахея и крупные бронхи. И наконец, кашель громкий, не надрывистый, свистящий, приступообразный, заканчивающийся отхаркиванием беловатой слизи, усиливающийся по утрам, — мы отмечали его как бронхиальный кашель, он был у 4 собак. Дальнейший анализ показал, что кашель третьего типа характерен для собак с усилением бронхиального рисунка (рис. 1, 2).

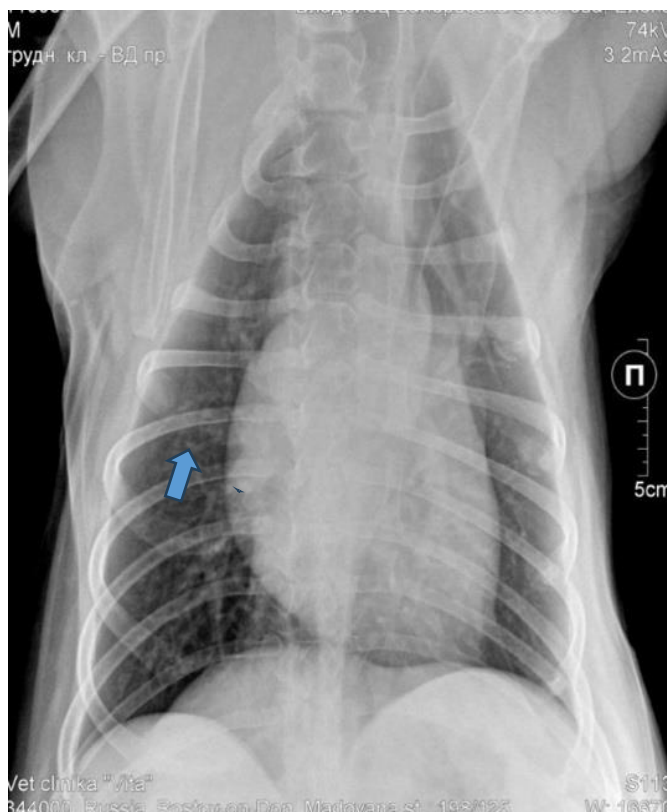

Рис. 1. Рентгенограмма собаки (чихуахуа, кобель, 7 лет, вентро-дорсальная проекция) с признаками усиления бронхиального рисунка

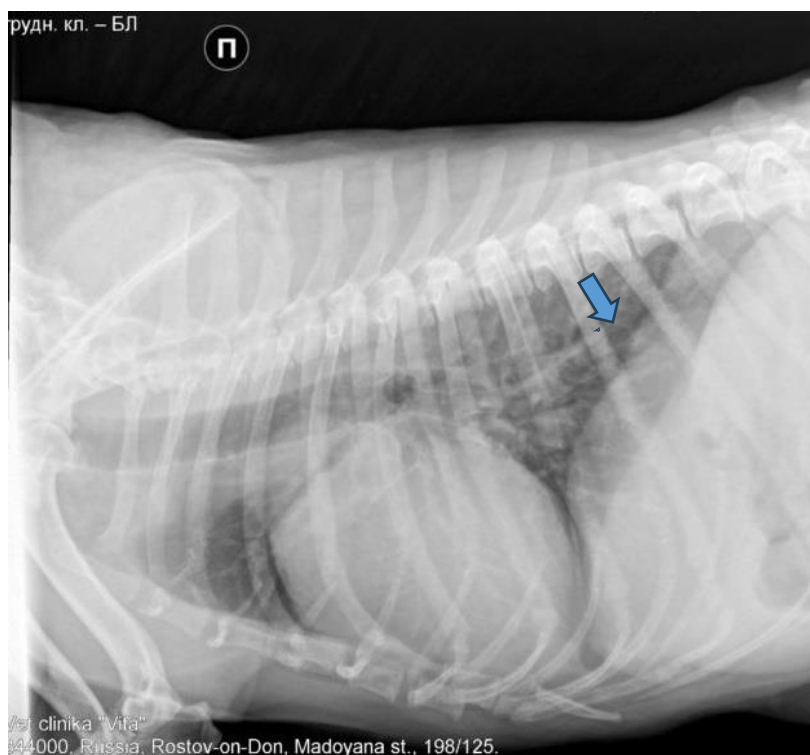

Рис. 2. Рентгенограмма собаки с хроническим бронхитом (чихуахуа, кобель, 7 лет, правая латеральная проекция) с признаками усиления бронхиального рисунка, выраженным интерстициальным компонентом в каудальных долях

На рентгенограмме выявлялись характерные для хронического бронхита рентгенологические признаки — «бублики» и «рельсы», что говорило о вовлечении в процесс у этих животных бронхов, в основном среднего калибра. Данные изменения соответствовали диагнозу «хронический бронхит». Тип кашля у этих собак, по-видимому, следует рассматривать как бронхиальный. Дообследование этих животных позволило

подтвердить данный диагноз.

У 19 собак с трахеальным кашлем на рентгене выявлялись признаки коллапса трахеи, у 6 из этих собак кроме коллапса трахеи отмечалось также сужение левого главного бронха (рис. 3, 4). Трахеальный кашель у этих собак был ассоциирован с серьезными изменениями формы и стабильности трахеи во время дыхательного драйва.

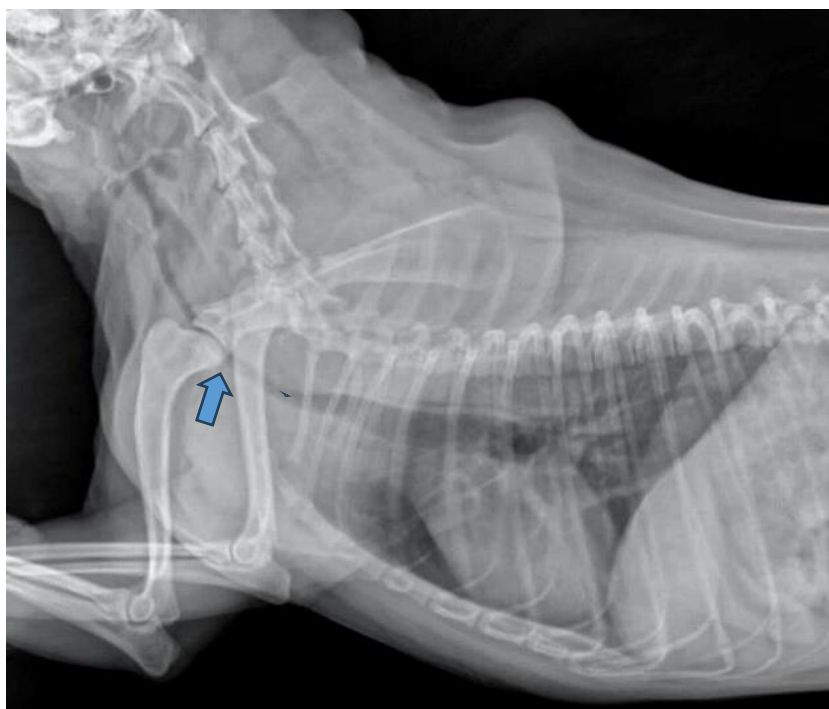


Рис. 3. Рентгенограмма собаки (пекинес, сука, 2 года, правая латеральная проекция) с признаками коллапса шейной и грудной части трахеи (стрелка)

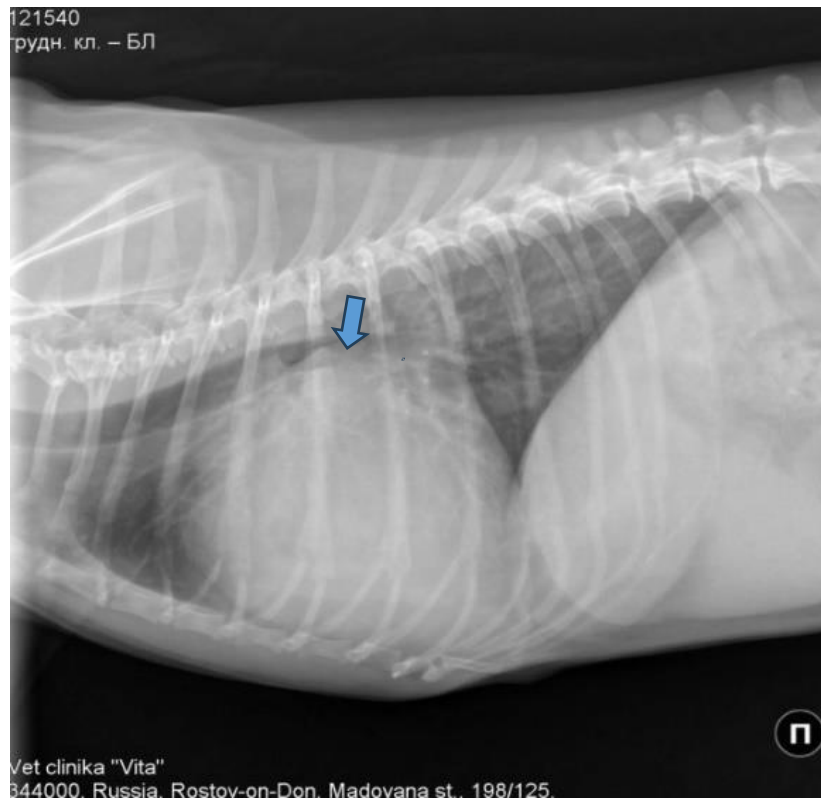


Рис. 4. Рентгенограмма собаки (такса, сука, 8 лет, правая латеральная проекция) с признаками элевации трахеи дорсально (стрелка), что приводит к компрессии главного левого бронха, в области бифуркации видно выраженное сужение главных бронхов

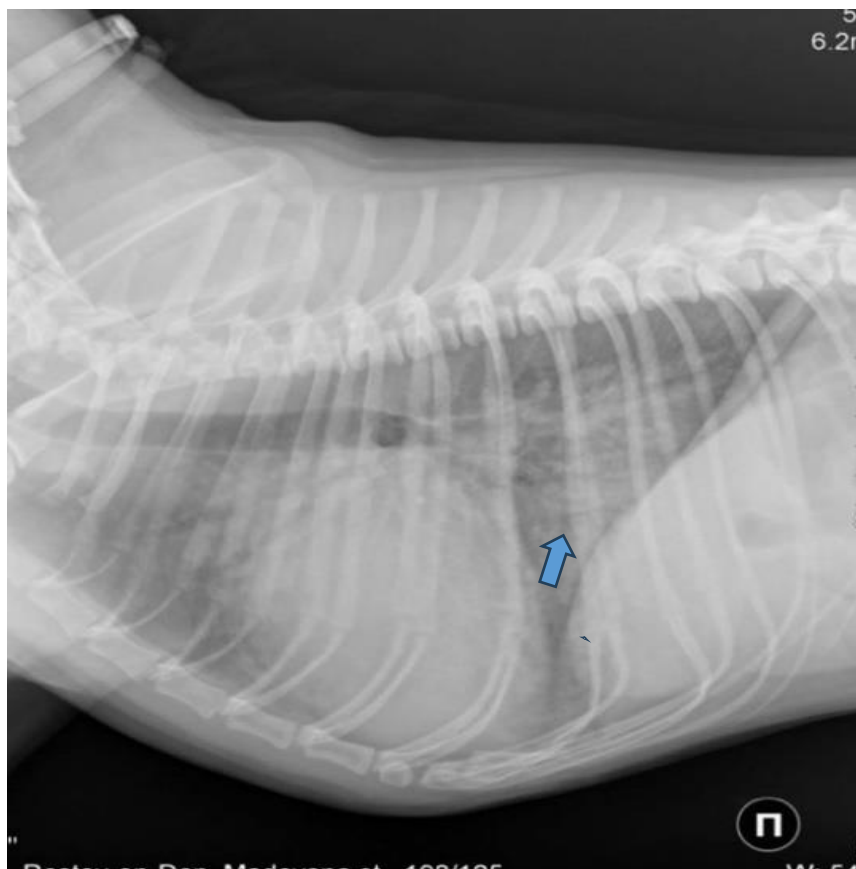

Рис. 5. Рентгенограмма собаки (чихуахуа, кобель, 5 лет, правая латеральная проекция) с признаками усиления интерстициального и альвеолярного паттерна (стрелка), можно отметить увеличение толщины легочных вен в краниальных долях, вместе с прилегающими бронхами, формирующими характерный альвеолярный паттерн, можно выделить кардиомегалию и увеличение левого предсердия, характерные для эндокардиоза с признаками интерстициального и альвеолярного отека легких

У 5 собак с кардиогенным кашлем отмечались признаки интерстициального или альвеолярного отека легких (рис. 5).

Ни у одной собаки с клинически выраженным эндокардиозом не отмечался кашель, если на рентгене кроме кардиомегалии не было признаков воспаления бронхов, сужения воздухоносных путей или других патологических паттернов. Даже у собак с дорсальной элевацией трахеи, но без признаков ее коллапса или сужения, кашель отсутствовал.

Заключение. Проведенное исследование позволило установить, что собаки с клинически выраженным эндокардиозом страдают кашлем, причем неоднородного характера, в 57 % случаев. Кардиогенный отек легких у собак сопровождается негромким кашлем, связанным с поступлением жидкости в бронх среднего и крупного калибра; такой кашель, как правило, носит острый характер. При эндокардиозе и хроническом бронхите у собак отмечается одновременное поражение бронхиального дерева неспецифическим воспалительным процессом и поражение митральных клапанов. Это сопровождается хроническим, громким, сильным кашлем. У собак, страдающих эле-

ментами коллапса верхних дыхательным путей и кардиомегалией вследствие эндокардиоза кашель протекает наиболее тяжело и сопровождается характерным громким звуком. Очевидно, что дегенеративные заболевания бронхиального дерева сопровождаются потерей опорных функций хрящевой ткани, при этом трахея и крупные бронхи легко сдавливаются при одновременном наличии кардиомегалии и увеличении левого предсердия вследствие эндокардиоза. Такое сочетание патологий приводит к наиболее тяжелому кашлю, который, как правило носит бронхиальный характер и усиливается после нагрузок.

Таким образом, несмотря на то что кардиомегалия и увеличение размеров левого желудочка при эндокардиозе утяжеляют клиническое проявление кашля у собак с дегенеративными заболеваниями верхних дыхательным путей, они не являются причиной возникновения кашля. Кашель у собак при эндокардиозе следует рассматривать как клинический признак сопутствующего воспалительного или дегенеративного заболевания верхних дыхательных путей, что должно учитываться при терапии и попытке улучшить качество жизни этих животных.

Список литературы / References

- Илларионова В.К. Миксоматозная дегенерация митрального клапана у йоркширских терьеров. *Российский ветеринарный журнал. Мелкие домашние и дикие животные*. 2014;(3):6–10.
- Illarionova VK. Myxomatous Degeneration of the Mitral Valve in Yorkshire Terriers. *Russian Veterinary Journal. Small Domestic and Wild Animals*. 2014;(3):6–10. (In Russ.).
- Михалкин А.С., Анников В.В. Эндокардиоз атриоventрикулярных клапанов собак (литературный обзор). В: *Материалы Национальной научно-практической конференции, посвященной 100-летию факультета ветеринарной медицины, пищевых и биотехнологий ФГБОУ ВО Саратовский ГАУ им. Н.И. Вавилова «Саратовский форум ветеринарной медицины и продовольственной безопасности Российской Федерации»*. Саратов: Саратовский ГАУ; 2018. С. 212–219.
- Mikhalkin AS, Annikov VV. Endocardiosis of Atrioventricular Valves in Dogs (Literature Review). In: *Proceedings of the National Scientific and Practical Conference Dedicated to the 100th Anniversary of the Faculty of Veterinary Medicine, Food and Biotechnology of the Saratov State Agrarian University Named after N.I. Vavilov "Saratov Forum of Veterinary Medicine and Food Security of the Russian Federation"*. Saratov: Saratov State Agrarian University; 2018. P. 212–219. (In Russ.).
- Jaffey JA, Wiggen K, Leach SB, Masseau I, Girens RE, Reiner CR. Pulmonary Hypertension Secondary to Respiratory Disease and/or Hypoxia in Dogs: Clinical Features, Diagnostic Testing and Survival. *The Veterinary Journal*. 2019;251:105347. <https://doi.org/10.1016/j.tvjl.2019.105347>
- Сухомлинова Е.В. Кардиомакеры в диагностике болезней сердца у собак. *VetPharma*. 2011;(5(5)):42–43.
- Sukhomlinova EV. Cardiac Markers in the Diagnosis of Heart Disease in Dogs. *VetPharma*. 2011;(5(5)):42–43. (In Russ.)
- Atkins CE. Evaluation of Cough in Dogs with Mitral Valve Insufficiency. *Comp. Cont. Educ. Pract. Vet*. 1994;16:1547–1552.
- Borgarelli M, Ferasin L, Lamb K, Bussadori C, Chiavegato D, D'Agnolo G, et al. Delay of Appearance of Symptoms of Canine Degenerative Mitral Valve Disease Treated with Spironolactone and Benazepril: The Delay Study. *Journal of Veterinary Cardiology*. 2020;27:34–53. <https://doi.org/10.1016/j.jvc.2019.12.002>
- Boswood A, Gordon SG, Häggström J, Wess G, Stepien RL, Oyama MA, et al. Longitudinal Analysis of Quality of Life, Clinical, Radiographic, Echocardiographic, and Laboratory Variables in Dogs with Preclinical Myxomatous Mitral Valve Disease Receiving Pimobendan or Placebo: The EPIC Study. *Journal of Veterinary Internal Medicine*. 2018;32(1):72–85. <https://doi.org/10.1111/jvim.14885>
- Della Maggiore A. An Update on Tracheal and Airway Collapse in Dogs. *Veterinary Clinics of North America: Small Animal Practice*. 2020;50(2):419–430. <https://doi.org/10.1016/j.cvsm.2019.11.003>

9. Dengate A, Culvenor JA, Graham K, Braddock JA, Churcher RK. Bronchial Stent Placement in a Dog with Bronchomalacia and Left Atrial Enlargement. *Journal of Small Animal Practice*. 2014;55(4):225–228. <https://doi.org/10.1111/jsap.12183>
10. Buchanan JW, Bücheler J. Vertebral Scale System to Measure Canine Heart Size in Radiographs. *Journal of the American Veterinary Medical Association*. 1995;206(2):194–199. <http://doi.org/10.2460/javma.1995.206.02.194>
11. Guglielmini C, Diana A, Pietra M, Di Tommaso M, Cipone M. Use of the Vertebral Heart Score in Coughing Dogs with Chronic Degenerative Mitral Valve Disease. *Journal of Veterinary Medical Science*. 2009;71(1):9–13. <https://doi.org/10.1292/jvms.71.9>
12. Ferasin L, Linney C. Coughing in Dogs: What is the Evidence for and against a Cardiac Cough? *Journal of Small Animal Practice*. 2019;60(3):139–145. <https://doi.org/10.1111/jsap.12976>
13. Uehara T, Orito K, Fujii Y. CT-Based Anatomical Features of Large Airway and Heart Volume in Dogs of Different Body Size. *The Veterinary Journal*. 2019;246:21–26. <https://doi.org/10.1016/j.tvjl.2019.01.014>
14. Oh D, Lee S, Kim S, Choen S, Choi M, Yoon J. Computed Tomographic Bronchial Collapsibility Values over 50% May Be Detected in Healthy Dogs. *Veterinary Radiology and Ultrasound*. 2019;60(1):28–37. <https://doi.org/10.1111/vru.12692>
15. Ferasin L, Crews L, Biller DS, Lamb KE, Borgarelli M. Risk Factors for Coughing in Dogs with Naturally Acquired Myxomatous Mitral Valve Disease. *Journal of Veterinary Internal Medicine*. 2013;27(2):286–292. <https://doi.org/10.1111/jvim.12039>
16. Keene BW, Atkins CE, Bonagura JD, Fox PR, Häggström J, Fuentes VL, et al. ACVIM Consensus Guidelines for the Diagnosis and Treatment of Myxomatous Mitral Valve Disease in Dogs. *Journal of Veterinary Internal Medicine*. 2019;33(3):1127–1140. <https://doi.org/10.1111/jvim.15488>
17. Lamb CR, Tyler M, Boswood A, Skelly BJ, Cain M. Assessment of the Value of the Vertebral Heart Scale in the Radiographic Diagnosis of Cardiac Disease in Dogs. *VetRecord*. 2000;146(24):687–690. <https://doi.org/10.1136/vr.146.24.687>
18. Häggström J, Kvart C, Pedersen HD. Acquired Valvular Heart Disease. In book: *Textbook of Veterinary Internal Medicine-Disease of the Dog and Cat. 6th ed.* St. Louis (MO): Elsevier Saunders; 2005. P. 1022–1039.

Об авторах:

Сергей Николаевич Карташов, доктор биологических наук, профессор кафедры биологии и общей патологии Донского государственного технического университета (344003, Российская Федерация, г. Ростов-на-Дону, пл. Гагарина, 1), [SPIN-код](#), [ORCID](#), kartashovsn@gmail.com

Марина Алексеевна Петрова, аспирант кафедры биологии и общей патологии Донского государственного технического университета (344003, Российская Федерация, г. Ростов-на-Дону, пл. Гагарина, 1), [SPIN-код](#), petrovam@gmail.com

Александр Иванович Бутенков, доктор ветеринарных наук, директор сети ветеринарных клиник «Вита» Ростовской области (346500, Российская Федерация, г. Шахты, проспект Победы Революции, д. 115г), [SPIN-код](#), butencov@gmail.com

Александра Сергеевна Карташова, студент кафедры биологии и общей патологии Донского государственного технического университета (344003, Российская Федерация, г. Ростов-на-Дону, пл. Гагарина, 1), kartashova40@gmail.com

Валентина Николаевна Храмова, доктор биологических наук, профессор, декан факультета технологии пищевых производств Волгоградского государственного технического университета (400005, Российская Федерация, г. Волгоград, пр. им. Ленина, 28), [SPIN-код](#), hramova_vn@vstu.ru

Заявленный вклад авторов:

С.Н. Карташов: сбор данных от животных, обработка полученных результатов, проведение эхокардиографических и электрокардиографических исследований, получение и подбор фотоматериалов.

М.А. Петрова: подготовка обзора современных исследований, проведение рентгенологических исследований, эндоскопических исследований, получение и подбор фотоматериалов.

А.И. Бутенков: проведение клинических исследований крови, подготовка соответствующего фрагмента текста.

А.С. Карташова: сбор данных, написание обзора литературы, проведение цитологических исследований.

В.Н. Храмова: критический пересмотр обзора современных исследований, редактирование рукописи статьи.

Конфликт интересов: авторы заявляют об отсутствии конфликта интересов.

Все авторы прочитали и одобрили окончательный вариант рукописи.

About the Authors:

Sergey N. Kartashov, Dr.Sci.(Biology), Professor of the Biology and General Pathology Department, Don State Technical University (1, Gagarin Sq., Rostov-on-Don, 344003, Russian federation), [SPIN-code](#), [ORCID](#), kartashovsn@gmail.com

Marina A. Petrova, PhD Student of the Biology and General Pathology Department, Don State Technical University (1, Gagarin Sq., Rostov-on-Don, 344003, Russian Federation), [SPIN-code](#), petrovam@gmail.com

Alexander I. Butenkov, Dr.Sci. (Veterinary), Director of the Network of Rostov Region Veterinary Clinics “Vita” (115g, Pobeda Revolyutsii Ave., Shakhty, 346500, Russian Federation), [SPIN-code](#), butencov@gmail.com

Alexandra S. Kartashova, Student of the Biology and General Pathology Department, Don State Technical University (1, Gagarin Sq., Rostov-on-Don, 344003, Russian Federation), kartashova40@gmail.com

Valentina N. Khramova, Dr.Sci. (Biology), Professor, Dean of the Faculty of Food Production Technology, Volgograd State Technical University (28, Lenin Ave., Volgograd, 400005, Russian Federation), [SPIN-code](#), hramova_vn@vstu.ru

Claimed Contributorship:

SN Kartashov: animals' data collection, processing the results obtained, conducting the echocardiographic and electrocardiographic examinations, obtaining and selecting the photo materials.

MA Petrova: preparing the overview of modern research, conducting the X-ray and endoscopic examinations, obtaining and selecting the photo materials.

AI Butenkov: conducting the clinical blood tests, preparing the relevant text fragment.

AS Kartashova: data collection, writing the overview of literature, conducting the cytology tests.

VN Khramova: critical revision of the modern research overview, editing the manuscript.

Conflict of Interest Statement: the authors declare no conflict of interest.

All authors have read and approved the final manuscript.

Поступила в редакцию / Received 01.08.2024

Поступила после рецензирования / Revised 27.08.2024

Принята к публикации / Accepted 30.08.2024

ПАТОЛОГИЯ ЖИВОТНЫХ, МОРФОЛОГИЯ, ФИЗИОЛОГИЯ, ФАРМАКОЛОГИЯ И ТОКСИКОЛОГИЯ

ANIMAL PATHOLOGY, MORPHOLOGY, PHYSIOLOGY, PHARMACOLOGY AND TOXICOLOGY



УДК 619:636.09

Оригинальное эмпирическое исследование

<https://doi.org/10.23947/2949-4826-2024-23-3-35-40>

Эффективность доксорубина в адъювантном лечении висцеральной гемангиосаркомы селезенки у собак



EDN:EWWUON

Е.С. Сергеева^{1,3}  , М.Н. Якунина^{1,2}, А.Л. Кузнецова^{1,2} 

¹ Ветеринарный онкологический научный центр «Биоконтроль», г. Москва, Российская Федерация

² Научно-исследовательский институт экспериментальной диагностики и терапии опухолей

Национального медицинского исследовательского центра онкологии имени Н.Н. Блохина, г. Москва, Российская Федерация

³ Российский университет дружбы народов, г. Москва, Российская Федерация

 ekaterinaoncovet@gmail.com

Аннотация

Введение. Гемангиосаркома селезенки — высокозлокачественное новообразование, которое поражает гериатрических пациентов. Частота встречаемости у собак составляет 45–50 % от всех опухолей селезенки и около 2 % от всех онкологических патологий. Висцеральная форма гемангиосаркомы селезенки отличается наиболее агрессивным течением и ранним метастазированием в другие органы. Средняя продолжительность жизни животных после спленэктомии составляет, по различным научным данным, от 20 до 90 дней. В статье рассматривается эффективность дополнительной адъювантной химиотерапии на основе доксорубина для увеличения продолжительности жизни собак, находящихся на разных стадиях заболевания.

Материалы и методы. Пациенты были разделены на 4 группы, получавшие разное лечение гемангиосаркомы селезенки для сравнения продолжительности жизни. Для постановки диагноза, определения стадии заболевания и назначения лечения использовали осмотр пациентов, методы визуальной диагностики, патоморфологической диагностики. Эффективность лечения оценивали на основе медианы безрецидивного периода, медианы продолжительности жизни и выживаемости пациентов в срок 3, 6 и 12 месяцев. Статистический анализ проводили на основе метода Фишера.




Результаты исследования. Полученные данные показали, что собаки с I-й стадией опухолевого процесса имели более благоприятное течение болезни. Спленэктомия позволила увеличить продолжительность жизни пациентов до 243 дней при 6-месячной выживаемости у 62,5 % пациентов. Комбинированное лечение с послеоперационной химиотерапией доксорубином существенно улучшило отдаленный прогноз и привело к более чем двукратному увеличению продолжительности жизни собак (до 475 дней) и годовой выживаемости у 83,3 % пациентов. Однако не выявлено существенной статистической достоверности в исследованных группах ($p=0,7$).

Обсуждение и заключение. Результаты исследования свидетельствуют об эффективности адъювантной химиотерапии на основе доксорубина у собак с висцеральными формами гемангиосаркомы селезенки. У животных с ранними стадиями болезни отмечено существенное увеличение продолжительности жизни. Развитие гемабдомена и/или наличие метастазирования в органы брюшной полости связаны с неблагоприятным течением болезни и, как следствие, ранним метастазированием. Однако даже на этих стадиях доксорубин позволяет увеличить продолжительность жизни пациентов.

Ключевые слова: гемангиосаркома, селезенка, собака, доксорубин, спленэктомия, хирургия, химиотерапия

Для цитирования. Сергеева Е.С., Якунина М.Н., Кузнецова А.Л. Эффективность доксорубина в адъювантном лечении висцеральной гемангиосаркомы селезенки у собак. *Ветеринарная патология.* 2024;24(3):35–40. <https://doi.org/10.23947/2949-4826-2024-23-3-35-40>

Efficacy of Doxorubicin in the Adjuvant Treatment of Canine Splenic Visceral Hemangiosarcoma

Ekaterina S. Sergeeva^{1,3}  , Marina N. Yakunina^{1,2}, Anna L. Kuznetsova^{1,2} 

¹ Veterinary Oncology Research Centre “Biocontrol”, Moscow, Russian Federation

² Research Institute for Experimental Diagnostics and Therapy of Tumours, National Medical Research Center of Oncology Named after N.N. Blokhin, Moscow, Russian Federation

³ RUDN University (Peoples' Friendship University of Russia), Moscow, Russian Federation

 ekaterinaoncovet@gmail.com

Abstract

Introduction. Splenic hemangiosarcoma is a highly malignant neoplasm that affects geriatric patients. The incidence in dogs is 45–50% of all splenic tumours and about 2% of all oncological pathologies. The visceral form of splenic hemangiosarcoma is characterised by the most aggressive course of the disease and early metastasis to other organs. The average life expectancy of animals after splenectomy, according to various scientific data, is from 20 to 90 days. The article studies the efficacy of additional doxorubicin-based adjuvant chemotherapy to increase the life expectancy of dogs at different stages of the disease.

Materials and Methods. To compare the life expectancy, the patients were divided into 4 groups receiving different treatments for splenic hemangiosarcoma. Examination of patients, visual diagnostics and pathomorphological diagnostics were used for making a diagnosis, determining the stage of the disease and prescribing treatment. Treatment efficacy was assessed based on the median relapse-free period, median life expectancy and survival rate of patients after 3, 6, and 12 month periods. Statistical analysis was performed using the Fisher's exact test.

Results. The obtained data demonstrated a more favourable course of disease in dogs with the stage I tumour process. Splenectomy made it possible to increase the life expectancy of patients to 243 days with a 6-month survival rate in 62.5% of patients. Postoperative chemotherapy treatment combined with doxorubicin significantly improved the long-term prognosis and led to more than twofold increase in life expectancy of dogs (up to 475 days) with a one-year survival rate in 83.3% of patients. However, no substantial statistical significance was determined in the studied groups ($p=0.7$).

Discussion and Conclusion. The results of the research have revealed the efficacy of adjuvant doxorubicin-based chemotherapy in dogs with the visceral forms of splenic hemangiosarcoma. In animals with early stages of the disease, a significant increase in life expectancy has been discovered. The development of hemangiosarcoma and/or the presence of metastasis to abdominal organs indicate the unfavourable course of the disease and, as a consequence, early metastasis. Nevertheless, even at these stages, doxorubicin can increase the life expectancy of patients.

Keywords: hemangiosarcoma, spleen, dog, doxorubicin, splenectomy, surgery, chemotherapy

For Citation. Sergeeva ES, Yakunina MN, Kuznetsova AL. Efficacy of Doxorubicin in the Adjuvant Treatment of Canine Splenic Visceral Hemangiosarcoma. *Russian Journal of Veterinary Pathology*. 2024;24(3):35–40. <https://doi.org/10.23947/2949-4826-2024-23-3-35-40>

Введение. Гемангиосаркома (ГС) селезенки — это высокозлокачественное новообразование, часто встречающееся у пожилых собак. Висцеральная форма ГС селезенки характеризуется особенно агрессивным развитием и ранним метастазированием в другие органы. По имеющимся данным, более 50 % пациентов поступают на первичный прием с признаками сердечно-сосудистого коллапса на фоне спонтанного разрыва селезенки и/или метастатического поражения [1]. Развитие гемангиосаркомы связано с наиболее неблагоприятным прогнозом, вследствие раннего имплантационного метастазирования [2]. Основным методом лечения гемангиосаркомы селезенки является хирургический с выполнением спленэктомии. Однако, несмотря на радикальный подход, операция не приводит к улучшению онкологического результата, и медиана выживаемости животных остается низкой — в среднем 100 дней, в зависимости от стадии болезни [1].

Увеличению выживаемости призвана способствовать дополнительная адьювантная химиотерапия, однако решающее значение имеет выбор препарата. Так, опубликованные научные данные о применении метронуовой химиотерапии преимущественно на основе эндоксана не выявили увеличения продолжительности жизни, которая составила не более 60 дней [3]. Использование эпирубина увеличило общую выживаемость до 144 дней [4]. Применение карбоплатина показало схожую эффективность — медиана продолжительности жизни (МПЖ) составила 160 дней [5]. А вот при выборе доxorубина, в монорежиме или в комбинации, отмечено существенное увеличение общей выживаемости: до 202 дней при монотерапии; в комбинации с эндоксаном и/или винкристином — 200–250 дней, однако зарегистрировано увеличение побочных токсических реакций [6, 7, 8]. В научной литературе описана различная продолжительность жизни животных на фоне адьювантного лечения,

но недостаточно исследована эффективность химиотерапии на разных стадиях заболевания, что может быть ключевым в прогнозе пациента. Таким образом, цель работы — оценить эффективность адьювантной химиотерапии доксорубицином у собак с висцеральной гемангиосаркомой селезенки I–III стадий.

Задачи исследования:

– сравнить продолжительность безрецидивного периода и продолжительность жизни пациентов с гемангиосаркомой селезенки на разных стадиях болезни, получавших химиотерапию доксорубицином в послеоперационный период и без химиотерапии;

– проанализировать факторы, связанные с неблагоприятным прогнозом на фоне химиотерапевтического лечения и без него.

Материалы и методы. Исследование проводили на 34 собаках, поступивших на лечение в ветеринарный онкологический научный центр «Биоконтроль» (г. Москва) в 2018–2022 гг. Все владельцы согласились на участие в данном исследовании.

Средний возраст собак составил 10,5±2,08 лет. Стандартная диагностика включала осмотр, пальпацию, ультразвуковое исследование брюшной полости, рентгенографическое исследование органов грудной полости в трех проекциях. Спленэктомия проводилась по стандартной методике. Диагноз подтверждали при гистологическом исследовании операционного материала после спленэктомии, стандартно окрашивали гематоксилин-эозином и анализировали при увеличении

40, 100, 400. При интраоперационной ревизии проводили оценку наличия гемабдомена и/или метастатических очагов в других органах, подозрительные очаги были верифицированы гистологически. Химиотерапию проводили по стандартному протоколу не позднее 21 дня препаратом доксорубицин в расчетной дозировке 30 мг на м² трехкратно с интервалом 21 день [5].

Пациентов разделили на 4 группы (таблица 1):

группа №1 — проведена спленэктомия без развития гемабдомена (n=8),

группа №2 — проведена спленэктомия без развития гемабдомена с последующей химиотерапией доксорубицином (n=6),

группа №3 — проведена спленэктомия при развитии гемабдомена (n=12),

группа №4 — проведена спленэктомия при развитии гемабдомена с последующей химиотерапией доксорубицином (n=8).

Результаты исследования

Группа №1 (I стадия) — проведена спленэктомия без наличия гемабдомена.

Метастатический процесс диагностирован только у одного пациента через 32 дня после спленэктомии, выявлены метастазы в печень, сальник, регионарные лимфатические узлы. Медиана продолжительности жизни в группе составила 243 дня — от 32 до 1059 дней (таблица 2). 75 % пациентов были живы в течение 3 месяцев; 62,5 % — в течение 6 месяцев; 25 % — в течение года. На момент написания статьи три пациента находились в ремиссии без признаков метастазирования.

Таблица 1

Характеристика групп исследуемых животных

№ группы пациентов	Кол-во (n)	Средний возраст/лет	Наличие гемабдомена	Метастазы интраоперационно	Стадия	Способ лечения
Группа №1	8	11,1±1,5	Нет	Нет	I	спленэктомия
Группа №2	6	10,1±2,5	Нет	Нет	I	спленэктомия + химиотерапия доксорубицином
Группа №3	12	10,5±1,9	Есть	42,8% (n=6): печень в 66,6%, сальник в 33,3%, висцеральные метастазы у 16,6%	II-III	спленэктомия
Группа №4	8	10,2±2,6	Есть	44,4 % (n=4): печень в 75%, возникновение гемабдомена 25%	II-III	спленэктомия + химиотерапия доксорубицином

Группа №2 (I стадия) — проведена спленэктомия без гемабдомена с адьювантной химиотерапией доксорубицином.

Метастазирование в печень с развитием гемабдомена было выявлено на 452-й день у 16,6 %.

МПЖ составила 475 дней (от 294 до 1219 дней).

Общая выживаемость в течение 3 и 6 месяцев отмечена у 100 % пациентов, в течение года — у 83,3 %. На момент написания статьи один пациент находился в ремиссии.

Группа №3 (II–III стадия) — проведена спленэктомия.

При интраоперационной ревизии у всех пациентов диагностирован гемабдомен; выявлено метастазирование — у 25 %, из них в печень у 66,6 %, висцеральные метастазы у 33,3 %. Медиана безрецидивного периода (МБП) составила 32 дня (от 16 до 193 дней). Метастазы в печень диагностированы у 16,6 %, в регионарные лимфатические узлы — также у 16,6 %, гемабдомен на фоне метастазирования выявлен у 41,6 % пациентов. МПЖ составила 45,5 дней (от 26 до 193 дней). Выживаемость в группе в течение 3 и 6 месяцев — 33,3 % пациентов, годовая выживаемость не достижима.

Группа №4 (II–III стадия) — проведена спленэктомия с адьювантной химиотерапией доксорубицином.

При интраоперационной ревизии у всех пациентов диагностирован гемабдомен, у одного пациента выявлено метастазирование в печень. МБП составила 84 дня (от 20 до 140 дней). Метастазирование диагностировано у 50 % в печень, с развитием гемабдомена в

25% случаев. МПЖ составила 113 дней (от 23 до 579 дней). Выживаемость в течение 3 месяцев достигнута у 75 %, 6 месяцев — у 25 %, годовая выживаемость — у 12,5 %. На момент написания статьи один пациент находился в ремиссии.

У собак, получивших лечение на ранней стадии болезни, отмечено существенное увеличение продолжительности жизни (рис. 1). Побочные эффекты из-за токсичности препарата выявлены у 28,5 % пациентов, из которых было снижение аппетита у 21,4 %, рвота у 7,1 %, диарея у 7,1 %, острый панкреатит у 7,1 % без летального исхода.

В ходе исследования была выявлена также породистая предрасположенность к развитию ГС селезенки у собак следующих пород: метис (32,3 %), немецкая овчарка (20,5 %), йоркширский терьер (11,7 %), лабрадор-ретривер (8,8 %). Значительной половой предрасположенности не выявлено — среди пациентов было 44,2 % самок и 55,8 % самцов.

Таблица 2

Медианы безрецидивного периода (МБП) и продолжительности жизни (МПЖ) исследуемых животных

№ группы пациентов	МБП, дни	МПЖ, дни	Продолжительность жизни, месяцы		
			3 мес.	6 мес.	12 мес.
Группа №1	242,5	243	75%	62,5%	25%
Группа №2	474,5	475	100%	100%	83,3%
Группа №3	32	45,5	33%	33%	0%
Группа №4	84	113	75%	25%	12,5%

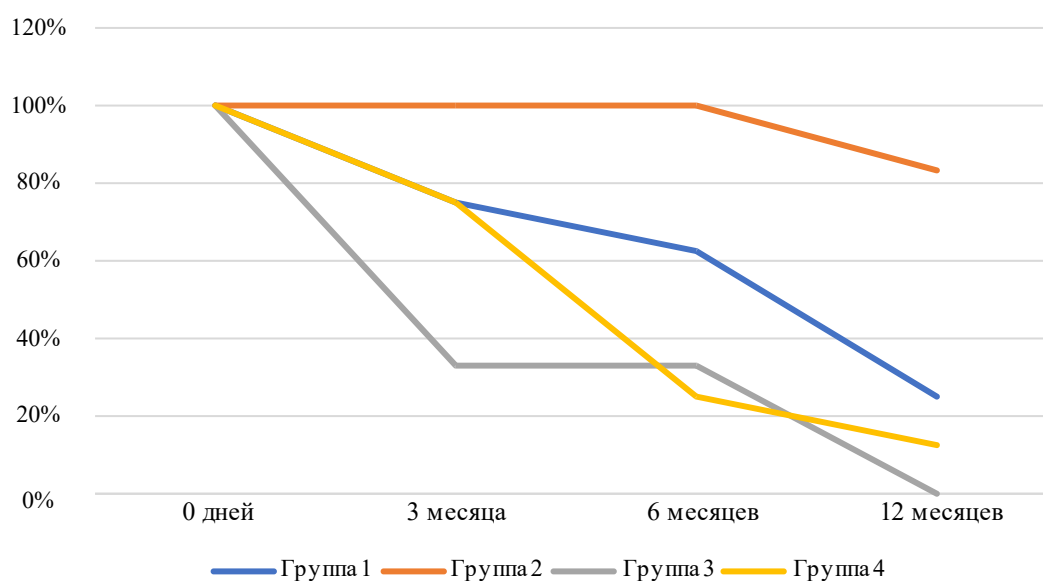


Рис. 1. Продолжительность жизни исследуемых животных

Обсуждение и заключение. Полученные нами данные показали, что собаки с I-й стадией висцеральной формы ГС селезенки имели более благоприятное течение болезни. Спленэктомия позволила увеличить продолжительность жизни животных до 243 дней при 6-месячной выживаемости у 62,5 % пациентов. Комбинированное лечение с послеоперационной химиотерапией доксорубицином существенно улучшило отдаленный прогноз и привело к более чем двукратному увеличению продолжительности жизни собак — до 475 дней, и годовой выживаемости у 83,3 % пациентов. Однако не выявлено существенной статистической достоверности в исследованных группах ($p=0,7$).

Пациенты с II–III стадиями онкологического процесса имели более неблагоприятный прогноз лечения: по полученным данным, после спленэктомии без адьювантной химиотерапии живут в среднем до 45,5 дней при выживаемости в течение 6 месяцев у 33 % пациентов — что в 5 раз меньше, чем при аналогичном лечении животных с I-й стадией ($p=0,06$).

МПЖ у собак с II–III стадиями висцеральной

гемангиосаркомы селезенки составила 27–60 дней, годовая выживаемость была недостижима. Усиление хирургического лечения химиотерапией на основе доксорубицина позволило статистически достоверно ($p=0,005$) увеличить продолжительность жизни этих собак в три раза — до 113 дней, при выживаемости в течение 6 месяцев у 25 % и достижении годовой выживаемости у 12,5 % пациентов. Аналогичные данные получены в исследовании [9], где применение доксорубицина у собак с запущенными стадиями болезни привело к увеличению продолжительности жизни до 102 дней при выживаемости в течение 1 года у 7,7 % пациентов.

Таким образом, проведенное исследование показало эффективность адьювантной химиотерапии на основе доксорубицина у собак с висцеральными формами гемангиосаркомы селезенки. Развитие гемабдомена и/или наличие метастазирования в органы брюшной полости говорят о неблагоприятном прогнозе, однако даже на поздних стадиях онкологического процесса доксорубицин позволяет увеличить продолжительность жизни пациентов.

Список литературы/ References

1. Kessler M., Maurus Y., Kstlin R. Hemangiosarcoma of the spleen: clinical aspects in 52 dogs. *Tierarztl Prax Ausg K Kleintiere Heimtiere*. 1997;25(6):651–656.
2. Сергеева Е.С., Якунина М.Н., Ватников Ю.А. Спленэктомия при гемангиосаркоме у собак. *Ветеринария и кормление*. 2023;(1):54–55. <https://doi.org/10.30917/ATT-VK-1814-9588-2023-1-13>
3. Sergeeva ES, Yakunina MN, Vatnikov YuA. Splenectomy for Hemangiosarcoma in Dogs. *Veterinariya i kormlenie (Veterinary medicine and feeding)*. 2023;(1):54–55. (In Russ.).
4. Marconato L, Chalfon C, Finotello R, Polton G, Vasconi ME, Annoni M, et.al. Adjuvant Anthracycline-Based vs Metronomic Chemotherapy vs No Medical Treatment for Dogs with Metastatic Splenic Hemangiosarcoma: A Multi-Institutional Retrospective Study of the Italian Society of Veterinary Oncology. *Veterinary and Comparative Oncology*. 2019;17(4):537–544. <https://doi.org/10.1111/vco.12519>
5. Kim SE, Liptak JM, Gall TT, Monteith GJ, Woods JP. Epirubicin in the Adjuvant Treatment of Splenic Hemangiosarcoma on Dogs: 59 Cases (1997–2004). *Journal of the American Veterinary Medical Association*. 2007;231(10):1550–1557. <https://doi.org/10.2460/javma.231.10.1550>
6. Faulhaber EA, Janik E, Thamm DH. Adjuvant Carboplatin for Treatment of Splenic Hemangiosarcoma in Dogs: Retrospective Evaluation of 18 Cases (2011–2016) and Comparison with Doxorubicin-Based Chemotherapy. *Journal of Veterinary Internal Medicine*. 2021;35(4):1929–1934. <https://doi.org/10.1111/jvim.16212>
7. Alvarez FJ, Hosoya K, Lara-Garcia A, Kisseberth W, Couto G. VAC Protocol for Treatment of Dogs with Stage III Hemangiosarcoma. *Journal of American Animal Hospital Association*. 2013;49(6):370–377. <https://doi.org/10.5326/jaaha-ms-5954>
8. Hammer AS, Couto CG, Filppi J, Getzy D, Shank K. Efficacy and Toxicity of VAC Chemotherapy (Vincristine, Doxorubicin, and Cyclophosphamide) in Dogs with Hemangiosarcoma. *Journal of Veterinary Internal Medicine*. 1991;5(3):160–166. <https://doi.org/10.1111/j.1939-1676.1991.tb00943.x>
9. Sorenmo KU, Jeglum KA, Helfand SC. Chemotherapy of Canine Hemangiosarcoma with Doxorubicin and Cyclophosphamide. *Journal of Veterinary Internal Medicine*. 1993;7(6):370–376. <https://doi.org/10.1111/j.1939-1676.1993.tb01033.x>
10. Wendelburg KM, Price LL, Burgess KE, Lyons JA, Lew FH, Berg J. Survival Time of Dogs with Splenic Hemangiosarcoma Treated by Splenectomy with or without Adjuvant Chemotherapy: 208 Cases (2001–2012). *Journal of the American Veterinary Medical Association*. 2015;247(4):393–403. <https://doi.org/10.2460/javma.247.4.393>

Об авторах:

Сергеева Екатерина Сергеевна, ветеринарный врач-онколог ветеринарного онкологического научного центра «Биоконтроль» (115522, Российская Федерация, г. Москва, ш. Каширское, д. 24, стр. 10), аспирант кафедры диагностики болезней и терапии животных, патологии, онкологии и морфологии животных факультета ветеринарии и зоотехнии Российского университета дружбы народов (117198, Российская Федерация, г. Москва, ул. Миклухо-Маклая, д. 6), [ORCID](#), ekaterinaoncovet@gmail.com

Якунина Марина Николаевна, доктор ветеринарных наук, заведующая отделением онкологии ветеринарного онкологического научного центра «Биоконтроль» (115522, Российская Федерация, г. Москва, ш. Каширское, д. 24, стр. 10), Научно-исследовательский институт экспериментальной диагностики и терапии опухолей Национального медицинского исследовательского центра онкологии имени Н.Н. Блохина (115522, Российская Федерация, г. Москва, Каширское шоссе, д. 23), [SPIN-код](#), irsovnet@yandex.ru

Кузнецова Анна Леонидовна, кандидат биологических наук, ведущий онколог ветеринарного онкологического научного центра «Биоконтроль» (115522, РФ, г. Москва, ш. Каширское, д. 24, стр. 10), Научно-исследовательский институт экспериментальной диагностики и терапии опухолей Национального медицинского исследовательского центра онкологии имени Н.Н. Блохина (115522, Российская Федерация, г. Москва, Каширское шоссе, д. 23), [SPIN-код](#), [ORCID](#), kuzma22@list.ru

Заявленный вклад авторов:

Е.С. Сергеева: формирование основной концепции, цели и задачи исследования, подготовка текста.

М.Н. Якунина: научное руководство, формирование выводов, анализ результатов исследования.

А.Л. Кузнецова: доработка текста и выводов, анализ результатов исследования.

Конфликт интересов: авторы заявляют об отсутствии конфликта интересов.

Все авторы прочитали и одобрили окончательный вариант рукописи.

About the Authors:

Ekaterina S. Sergeeva, Veterinary Oncologist at the Veterinary Oncology Research Centre “Biocontrol” (Building 10, 24, Kashirskoe Highway, Moscow, 115522, Russian Federation), PhD Student of the Animal Disease Diagnostics and Therapy, Pathology, Oncology and Morphology of Animals Department, Faculty of Veterinary Science and Zootechnics, Peoples' Friendship University of Russia (RUDN University) (6, Miklukho-Maklai Str., Moscow, 117198, Russian Federation), [ORCID](#), ekaterinaoncovet@gmail.com

Marina N. Yakunina, Dr.Sci. (Veterinary), Head of the Oncology Department of the Veterinary Oncology Research Centre “Biocontrol” (Building 10, 24, Kashirskoe Highway, Moscow, 115522, Russian Federation), Research Institute for Experimental Diagnostics and Therapy of Tumours, National Medical Research Center of Oncology Named after N.N. Blokhin (23, Kashirskoe Highway, Moscow, 115522, Russian Federation), [SPIN-code](#), irsovnet@yandex.ru

Anna L. Kuznetsova, Cand.Sci.(Biology), Senior Oncologist at the Veterinary Oncology Research Centre “Biocontrol” (Building 10, 24, Kashirskoe Highway, Moscow, 115522, Russian Federation), Research Institute for Experimental Diagnostics and Therapy of Tumours, National Medical Research Center of Oncology Named after N.N. Blokhin (23, Kashirskoe Highway, Moscow, 115522, Russian Federation), [SPIN-code](#), [ORCID](#), kuzma22@list.ru

Claimed Contributorship:

ES Sergeeva: formulating the main concept, aim and objectives of the research, preparing the text.

MN Yakunina: scientific supervision, formulating the conclusions, analysis of the research results.

AL Kuznetsova: refining the text and conclusions, analysis of the research results.

Conflict of Interest Statement: the authors declare no conflict of interest.

All authors have read and approved the final manuscript.

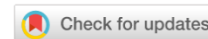Поступила в редакцию / Received 22.07.2024

Поступила после рецензирования / Revised 19.08.2024

Принята к публикации / Accepted 21.08.2024

ПАТОЛОГИЯ ЖИВОТНЫХ, МОРФОЛОГИЯ, ФИЗИОЛОГИЯ, ФАРМАКОЛОГИЯ И ТОКСИКОЛОГИЯ

ANIMAL PATHOLOGY, MORPHOLOGY, PHYSIOLOGY, PHARMACOLOGY AND TOXICOLOGY



УДК 591.436.2

Оригинальное эмпирическое исследование

<https://doi.org/10.23947/2949-4826-2024-23-3-41-48>

Морфологические и морфометрические показатели печени самцов новорожденных кроликов

А.М. Манаков¹✉, С.М. Завалева²

¹ Оренбургский государственный медицинский университет Минздрава России, г. Оренбург, Российская Федерация

² Оренбургский государственный университет, г. Оренбург, Российская Федерация

✉ a.manakoff@mail.ru



EDN: HJGPWQ

Аннотация

Введение. Изучение возрастной структуры печени у животных — одна из важнейших задач морфологии на современном этапе, поскольку болезни печени занимают одно из ведущих мест среди нозологий, являющихся причиной гибели новорожденных животных, в частности кроликов. Вместе с тем, несмотря на обширный материал по микроморфологическому строению органов пищеварительного тракта кроликов, в доступной литературе встречаются единичные сведения по возрастной анатомии печени у исследуемых животных. Целью настоящей работы является определение морфофункциональных особенностей печени самцов новорожденных кроликов.

Материалы и методы. Объектом исследования являлись новорожденные кролики-самцы породы «бабочка» (n=9), не имевшие отклонений в развитии и телосложении. Для установления анатомо-топографических особенностей и морфометрических параметров печени у изучаемых животных использовали классическое анатомическое препарирование, распилы по Пирогову, макроморфометрические и статистические методы исследования.


Результаты исследования. Установлено, что у новорожденных кроликов-самцов породы «бабочка» печень дольчатая, хвостатый отросток крупный, обобщенный от остальных долей. Сосцевидный отросток овальной формы, слабо развит, прилегает к малой кривизне желудка. Хорошо развиты квадратная и правая доли печени и в меньшей степени левые доли, что обеспечивает горизонтальное расположение органа. Аппарат фиксации печени хорошо выражен. Определяется круглая связка печени с фетальными сосудами. Линейные и весовые параметры печени характеризуются малыми абсолютными и крупными относительными показателями. Индекс печени обратно пропорционален массе тела животного и составляет 5,91.

Обсуждение и заключение. Полученные морфологические и морфометрические сведения направлены на установление нормативных показателей печени у клинически здоровых новорожденных кроликов-самцов породы «бабочка». Определены границы печени с учетом показателей длины, ширины, толщины каждой доли в отдельности. Установлена топография органа с указанием скелетотопии, голотопии и синтопии отдельных долей и отростков печени.

Ключевые слова: кролик, период новорожденности, печень, морфология, возрастная анатомия, топография, морфометрия

Для цитирования. Манаков А.М., Завалева С.М. Морфологические и морфометрические показатели печени самцов новорожденных кроликов. *Ветеринарная патология.* 2024;24(3):41–48. <https://doi.org/10.23947/2949-4826-2024-23-3-41-48>

Morphological and Morphometric Parameters of the Liver of Newborn Male Rabbits

Alexander M. Manakov¹✉, Svetlana M. Zavaleeva² 

¹Orenburg State Medical University of the Ministry of Health of the Russian Federation, Orenburg, Russian Federation

²Orenburg State University, Orenburg, Russian Federation

✉ a.manakoff@mail.ru

Abstract

Introduction. At present, the study of age-related issues of the liver structure in animals is one of the most important objectives of morphology, since liver diseases occupy one of the leading places among the nosologies causing death of newborn animals, in particular rabbits. At the same time, although the data on the micromorphological structure of the digestive tract of rabbits is extensive, the data on the age-related anatomy of the liver in the animals under study is scarce in the available literature. The aim of the paper is to determine the morphofunctional features of the liver of newborn male rabbits.

Materials and Methods. The objects of the study were newborn male rabbits of the “butterfly” breed (n=9), who had no deviations in development and constitution. To establish the anatomical and topographic features and morphometric parameters of the liver of the animals under study, the standard anatomical dissection, Pirogov's cuts, macromorphometric and statistical research methods were used.

Results. It has been established that the liver of newborn male rabbits of “butterfly” breed has segmental nature, the caudate process is large, distinct from the other lobes. The papillary process is oval in shape, poorly developed, adjacent to the lesser curvature of the stomach. The quadrate and right lobes of the liver are well developed, and the left lobes are less developed, which entails the horizontal position of the organ. The ligamentous attachments of the liver are well developed. A round ligament of liver (ligamentum teres hepatis) with fetal hepatic vessels can be distinguished. The linear and weight parameters of the liver are characterised by the small absolute and large relative values. The liver index is inversely proportional to the body weight of an animal and is 5.91.

Discussion and Conclusion. The obtained morphological and morphometric data is aimed at establishing the standard liver parameters of the clinically healthy newborn male rabbits of the “butterfly” breed. The liver boundaries have been defined taking into account the length, width, thickness parameters of each lobe separately. The organ topography has been defined including the skeletotomy, holotomy and syntopy of the individual lobes and processes of the liver.

Keywords: rabbit, neonatal period, liver, morphology, age-related anatomy, topography, morphometry

For Citation. Manakov AM, Zavaleeva SM. Morphological and Morphometric Parameters of the Liver of Newborn Male Rabbits. *Russian Journal of Veterinary Pathology*. 2024;24(3):41–48. <https://doi.org/10.23947/2949-4826-2024-23-3-41-48>

Введение. Изучение возрастных макро- и микро-морфологических особенностей печени у домашних и сельскохозяйственных животных является одной из актуальных задач современной морфологии [1–4]. Увеличение поголовья кроликов за последние десятилетия и рост количества случаев патологий печени различной этиологии, которые чаще регистрируются у новорожденных кроликов, обуславливает необходимость изучения возрастных анатомо-топографических особенностей строения органа [5, 6]. Знание анатомии печени новорожденной особи, ее топографии и морфометрических параметров необходимы для установления морфологической нормы, структурных особенностей и предпосылок развития нозологий данного возраста [7, 8].

В научной литературе широко освещены вопросы макро- и микроморфологического строения печени кроликов и зайцеобразных [9–14]. Однако практически отсутствуют морфологические параметры нормы печени и ее морфометрия у новорожденных кроликов с учетом пола и породной принадлежности, а также отсутствуют сведения по топографической анатомии печени животного с учетом синтопии, голотопии и скелетотопии. Нет данных о применении методов ледяной

анатомии (распилы по Пирогову) у кроликов. В свою очередь, эти данные могут являться базовыми в вопросах совершенствования методов неинвазивной диагностики и разработки методов лечения широко распространенных заболеваний печени [15, 16, 17].

Цель исследования — определить морфологическую и морфометрическую характеристику печени самцов новорожденных кроликов породы «бабочка».

Материалы и методы. Исследование выполнено на базе кафедры биологии и почвоведения ФГБОУ ВО «Оренбургский государственный университет» и кафедры гистологии, цитологии и эмбриологии ФГБОУ ВО «Оренбургский государственный медицинский университет» Минздрава РФ в период 2018–2024 гг.

Изучали секционный материал, отобранный от клинически здоровых новорожденных кроликов-самцов породы «бабочка». Всего было исследовано 9 особей в возрасте от 1 до 3-х суток после рождения [18]. Отбор материала для исследования осуществляли после убоя животных. При работе соблюдали требования, содержащиеся в «Европейской конвенции по защите позвоночных, используемых для экспериментальных и иных научных целей» (1986) и в

законодательстве Российской Федерации (Национальный стандарт ГОСТ Р53434-2009). Эвтаназию выполняли передозировкой эфирным наркозом и последующим обезглавливанием. Использовали метод обычного тонкого анатомического препарирования: препарирование кроликов осуществляли на столе для препарирования, вскрывали брюшную и грудную полости по средней линии, определяли скелетотопию, голотопию и синтопию печени, затем орган аккуратно извлекали из брюшной полости и осуществляли макроморфометрию долей и отростков. Для детального изучения анатомо-топографических особенностей печени применяли метод послойного распиливания по Н.И. Пирогову: декапитированных кроликов замораживали и выполняли серию поперечных срезов в вертикальной плоскости с шагом в один межпозвоночный промежуток.

При анализе морфометрических данных использовали параметрические методы статистики. Вычисляли среднее арифметическое, ошибку средней, среднее квадратичное отклонение каждого измеряемого параметра. Для определения достоверности различия

между одноименными показателями долей применяли t-критерий Стьюдента. Вычисления цифровых показателей осуществляли с использованием компьютерных программ Microsoft Excel и Statistica-6 [19].

Результаты исследования. На основании результатов комплексного анатомического исследования подтверждено, что печень у новорожденных кроликов является наиболее крупным органом брюшной полости. У всех изученных животных имеются общие анатомо-топографические особенности печени. Печень расположена непосредственно позади диафрагмы и занимает целиком поддиафрагмальное и подреберное пространство. Печень дольчатая, хвостатый отросток хвостатой доли короткий и широкий, расположен близко к правой доле. Сосцевидный отросток этой доли овальной формы, слабо развит, лежит в малом сальнике и прилегает к малой кривизне желудка (рис. 1). При исследовании обращают на себя внимание выраженные квадратная и правая доли печени и в меньшей степени — левые доли. Таким образом, расположение долей печени в пределах обоих подреберий является одинаковым.

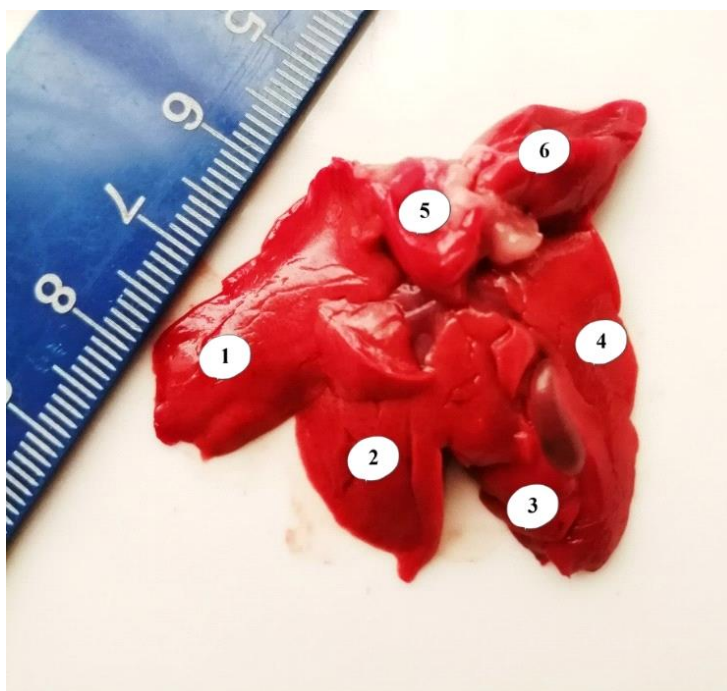


Рис. 1. Печень кролика в возрасте трех суток: 1 — левая латеральная, 2 — левая медиальная, 3 — квадратная, 4 — правая доли; 5 — сосцевидный, 6 — хвостатый отросток хвостатой доли

Дорсальная поверхность печени гладкая, с висцеральной стороны обнаруживаются неглубокие вдавления. Доли печени короткие, широкие, ограничены прилежащими органами. Печень обладает ярко-красным цветом, блестящая, покрыта тонким слоем висцеральной брюшины, переходящим на желудок и тонкий кишечник по малому сальнику. На висцеральной поверхности между квадратной и правой долями печени расположен желчный пузырь. Он небольшого размера, частично или полностью прикрыт листками квадратной и правой долями печени и расположен вертикально.

Аппарат фиксации печени у новорожденных кроликов представлен левой и правой треугольными и серповидной связками, прикрепляющимися к диафрагме. Печеночно-почечная, печеночно-желудочная связки фиксируют печень с одноименными органами, круглая связка соединяет печень с брюшной стенкой. Диафрагмальные связки тонкие, прозрачные. Левая и правая треугольные развиты одинаково и удерживают левую латеральную, медиальную и правую долю печени соответственно. Серповидная связка крупная, поддерживает широкие основания левой

медиальной и квадратной долей. Круглая связка хорошо определяется, представлена тяжом, в котором расположена пупочная вена, заполненная кровью. Ввиду прекратившегося после рождения фетоплацентарного кровообращения подвергается обратному развитию и не выполняет более своего функционального назначения. По-видимому, также не играет роли и в поддержании печени.

В результате исследования полученных распилов установлено, что печень плотно прилежит к куполу диафрагмы и краниально ограничена слева и справа плоскостью четвертого ребра. На распилах на уровне Th4-5 наблюдаются цилиндрическая брюшная полость, заполненная латеральной и медиальной левой, квадратной и правой долями. Дорсально обнаруживается пищевод, окруженный левой медиальной и квадратной долями. Далее на уровне Th6-7 брюшная полость расширяется, в левой половине отчетливо определяется желудок новорождённого кролика крупных размеров (рис. 2). Левые доли окружают желудок и

располагаются медиальнее и вентральнее его. Правая и квадратная доли занимают центральное и латеральное правое положение в брюшной полости. На уровне Th8-9-10 определяется каудальная граница печени. Слева левые доли оканчиваются на уровне девятого ребра, каудальная граница печени справа, с соответствующей правой долей доходит до десятого ребра. Брюшная полость на данных уровнях занята большим желудком, который, начиная с уровня Th9, переходит в правую половину брюшной полости.

На срезах с уровня Th10-13 в брюшной полости определяются крупный желудок, обособленный хвостатый отросток, прилежащий к задней брюшной стенке в пределах правого подреберья (рис. 3). Каудальная граница отростка достигает уровня 13-го ребра, где он прилегает правой почке. Сосцевидный отросток хвостатой доли имеет овальную форму и вдается спереди в малую кривизну желудка, помещаясь между листками малого сальника на уровне 7-го ребра.

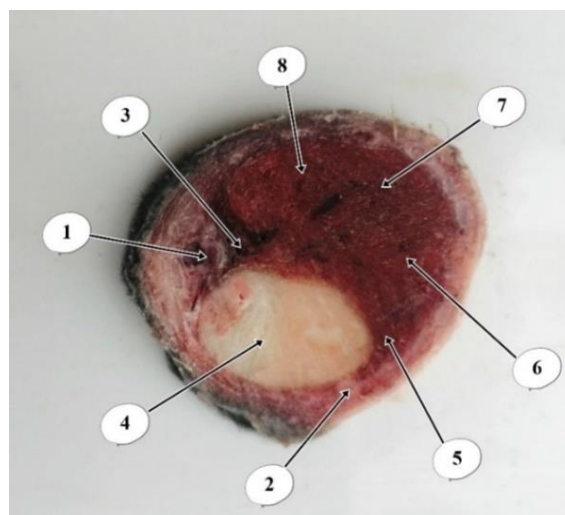


Рис. 2. Поперечный распил брюшной полости в плоскости шестого грудного позвонка. Каудальная поверхность разреза: 1 — тело шестого позвонка, 2 — реберные кости, 3 — брюшная аорта, 4 — желудок, 5 — левая латеральная доля, 6 — левая медиальная доля, 7 — квадратная доля, 8 — правая доля печени

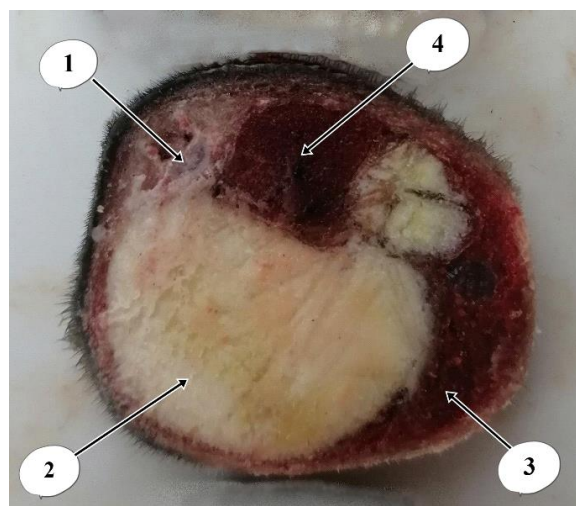


Рис. 3. Поперечный распил брюшной полости в плоскости десятого грудного позвонка. Каудальная поверхность разреза: 1 — тело позвонка, 2 — желудок, 3 — левая латеральная доля, 4 — хвостатый отросток

Вентрально печень лежит на мечевидном отростке грудины. Вентро-краниально левые доли печени граничат с основанием мечевидного отростка грудины и выходят за реберный край. Дорсально левые доли приближены к передней поверхности желудка и при его наполнении покрывают его в области кардии, дна и тела.

Линейные и весовые параметры печени характеризуются малыми абсолютными и крупными относительными показателями. Масса тела новорожденных кроликов равна 73,3 г. Индекс печени обратно пропорционален массе тела животного и составляет 5,91, при средней массе печени в 4,3 г.

При рассмотрении показателей массы каждой доли в отдельности установлено, что в периоде новорожден-

ности преобладает левая латеральная доля (25,7 %), несколько меньше развита левая медиальная (22,9 %) и правая (21,4 %) (рис.4).

При анализе линейных параметров долей и отростков установлено, что длина левой латеральной доли после рождения кролика оказывается короче (24,16 мм), чем левая медиальная (25,20 мм) и правая доли (27,97 мм). Несколько иначе определяются параметры ширины и толщины долей и отростков печени. Наиболее широкой у новорожденных является левая латеральная (17,1 мм), за ней следует левая медиальная (15,51 мм) и правая (8,47 мм) доли. У новорожденного кролика наиболее толстой оказывается правая доля (3,94 мм) и хвостатый отросток хвостатой доли (6,02 мм).

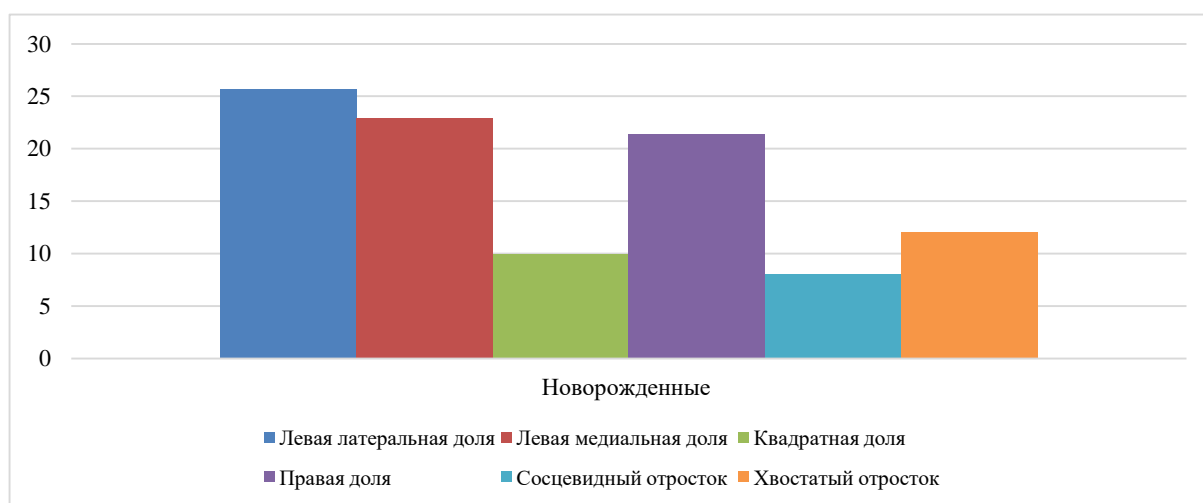


Рис. 4. Соотношение массы долей и отростков печени (%)

Таблица 1

Морфометрические параметры печени самцов новорожденных кроликов

Доли печени	Основные параметры	X ± Sx, мм
Левая латеральная	Длина	24,2±3,21
	Ширина	17,1±1,8
	Толщина	3,5±0,24
Левая медиальная	Длина	25,2±3,13
	Ширина	15,51±1,78
	Толщина	3,73±0,33
Квадратная	Длина	22,74±2,3*
	Ширина	6,31±0,31*
	Толщина	3,6 ±0,27
Правая	Длина	27,97±3,25*
	Ширина	8,47±0,42*
	Толщина	3,94±0,24*
Сосцевидный отросток	Длина	10,76±1,26*
	Ширина	8,75±0,61
	Толщина	3,37±0,18
Хвостатый отросток	Длина	16,57±2,82*
	Ширина	9,77±0,43*
	Толщина	6,02±0,46*

Примечание: * — различия между сравниваемыми величинами одноименных долей печени достоверны P≤0,05

Таким образом, самой малой долей печени новорожденного кролика является квадратная: ее линейные морфометрические параметры по длине, ширине и толщине равны 22,74; 6,31 и 3,6 мм соответственно. Наиболее крупной долей печени по этим показателям является левая латеральная доля: ее длина, ширина и толщина равны 24,2; 17,1; 3,5 мм соответственно (таблица 1).

Обсуждение и заключение. Полученные в ходе исследования анатомо-топографические и морфометрические данные позволяют представить морфологическую характеристику печени самцов новорожденных кроликов породы «бабочка». Установленные нами анатомические особенности, такие как: наличие пяти долей, многолопастная форма, ярко-красный цвет органа, мягкая консистенция, наличие неглубоких вдавлений и легко травмирующаяся поверхность органа, — позволяют сделать вывод о незавершенном органогенезе печени у новорожденных животных, а также общности строения печени не только кроликов различных пород, но и отряда зайцеобразных в целом, что согласуется с результатами других исследователей [9, 7, 10, 20].

Особенности топографии органа включают в себя: симметричное расположение левых и правых долей печени, обособленный хвостатый отросток от основного массива печени, тесно прилегающие пищевод, желудок

и петли кишечника. Указанные особенности печени новорожденного связаны с незавершенными процессами развития печени и брюшной полости, а также с особенностями кровообращения, отсутствием пищеварения у плода и дыхательной функции легких.

Морфометрические показатели — длина, ширина, толщина каждой доли и отростка — указывают на крупные абсолютные и относительные размеры печени и занимаемого пространства в брюшной полости, равную величину совокупной массы левых и правых долей с хвостатым отростком. Выражено преобладание линейных и весовых параметров левой латеральной и медиальной долей. В целом морфометрические данные подтверждают вывод о продолжающемся развитии печени у новорожденных кроликов, симметричном расположении долей в брюшной полости и преобладании левых долей.

Указанная комплексная морфологическая и морфометрическая характеристика является базовой для оценки морфофункционального состояния органа и может быть использована для оценки физиологического состояния животного и диагностики заболеваний пищеварительной системы. Кроме того, ее можно использовать для установления породно-возрастных характеристик печени кроликов.

Список литературы / References

1. Анисимова К.А. Анатомия печени и желчевыводящей системы у свиней породы ландрас на ранних этапах постнатального онтогенеза. *Вопросы нормативно-правового регулирования в ветеринарии*. 2017;(1):114–117.
Anisimova KA. Anatomy of the Liver and Bile-Excreting System at Pigs of Breed Landras at Early Stages of Post-Natal Ontogenesis. *Legal regulation in veterinary medicine*. 2017;(1):114-117. (In Russ.).
2. Балакирев Н.А., Тинаева Е.А., Тинаев Н.И., Шумилина Н.Н. *Кролиководство*. Москва: КолоС; 2007. 232 с.
Balakirev NA. *Rabbit Breeding*. Moscow: KoloS; 2007. 232 p. (In Russ.).
3. Тельцов Л.П., Здорвинин В.А., Романова Т.А. Развитие пищеварительных органов животных, человека и птиц в онтогенезе. *Морфология*. 2004;126(4):120.
Teltsov LP, Zdorovin VA, Romanova TA. Development of Digestive Organs of Animals, Humans and Birds in Ontogenesis. *Morphology*. 2004;126(4):120. (In Russ.)
4. Hristov H, Kostov D, Vladova D. Topographical Anatomy of Some Abdominal Organs in Rabbits. *Trakia Journal of Sciences*. 2006;4(3):7–10.
5. Meredith A. Liver Disease in Rabbits. *InPractice*. 2013;35(6):291–301. <https://doi.org/10.1136/inp.f3639>
6. Williams LBA, Edmonds SE, Kerr SR, Broughton-Neiswanger LE, Snekvik KR. Clinical and Pathologic Findings in an Outbreak in Rabbits of Natural Infection by Rabbit Hemorrhagic Disease Virus 2 in the Northwestern United States. *Journal of Veterinary Diagnostic Investigation*. 2021;33(4):732–735. <https://doi.org/10.1177/10406387211022466>
7. Mapara M, Thomas BS, Bhat KM. Rabbit as an Animal Model for Experimental Research. *Dental Research Journal*. 2012;9(1):111–118. <https://doi.org/10.4103/1735-3327.92960>
8. Жаворонкова В.И., Крюкова А.П. Анатомические особенности строения почек, сердца и печени некоторых пород кроликов. В: *Материалы XI (56) Региональной научно-практической конференции студентов и магистрантов «Образование XXI века»*. Витебск: Витебский государственный университет им. П.М. Машерова; 2011. С. 70–71.
Zavoronkova VI, Kryukova AP. Anatomical Features of the Structure of the Kidneys, Heart and Liver of Some Breeds of Rabbits. In: *Proceedings of the XI (56) Regional Scientific and Practical Conference of Students and Postgraduates “Education of the XXI Century: Vitebsk, March 24–25, 2011”*. Vitebsk: Vitebsk State University Named after P.M. Masherov; 2011. P. 70–71. (In Russ.).
9. Завалева С.М., Манаков А.М. Гистологические особенности печени кролика в раннем периоде постнатального онтогенеза. *Аграрный научный журнал*. 2021;(10):77–80. <https://doi.org/10.28983/asjy2021i10pp77-80>

Zavaleeva SM, Manakov AM. Histological Features of the Rabbit's Liver in the Early Period of Postnatal Ontogenesis. *Agrarnyi nauchnyi zhurnal (The Agrarian Scientific Journal)*. 2021;(10):77–80. <https://doi.org/10.28983/asj.y2021i10pp77-80> (In Russ.).

10. Череменина Н.А., Веремеева С.А., Краснолобова Е.П. Адаптационные особенности строения печени у некоторых представителей отряда зайцеобразных. *Нормативно-правовое регулирование в ветеринарии*. 2023;(2):163–167. <https://doi.org/10.52419/issn2782-6252.2023.2.163>

Cheremenina NA, Veremeeva SA, Krasnolobova EP. Adaptation Peculiarities of the Liver Structure in Some Representatives of the Order Lagoriform. *Legal Regulation in Veterinary Medicine*. 2023;(2):163-167. <https://doi.org/10.52419/issn2782-6252.2023.2.163> (In Russ.).

11. Orcutt ST, Abuodeh Y, Naghavi AO, Frakes J, Hoffe S, Kis B, et al. Kinetic Analysis of Contralateral Liver Hypertrophy after Radioembolization of Primary and Metastatic Liver Tumors. *Surgery*. 2018;163(5):1020–1027. <https://doi.org/10.1016/j.surg.2017.11.020>

12. Ноздрачев А.Д., Поляков Е.Л., Федин А.Н. *Анатомия кролика*. Санкт-Петербург: Изд-во Санкт-Петербургского государственного университета; 2009. 353с.

Nozdrachev AD, Polyakov EL, Fedin AN. *Anatomy of a Rabbit*. Saint Petersburg: Saint Petersburg State University Publ.; 2009. 353 p. (In Russ.).

13. Симанова Н.Г., Захарова А.В. Постнатальный морфогенез печени кролика. *Вестник Ульяновской государственной сельскохозяйственной академии*. 2001;(4):47–49.

Simanova NG, Zakharova AV. Postnatal Morphogenesis of Rabbit Liver. *Vestnik of Ulyanovsk State Agricultural Academy*. 2001;(4):47–49. (In Russ.).

14. Ibukuro K, Fukuda H., Tobe K, Akita K, Takeguchi T. The vascular anatomy of the ligaments of the liver: gross anatomy, imaging and clinical applications. *The British journal of radiology*. 2016; 89(1064), 20150925. <https://doi.org/10.1259/bjr.20150925>

15. Zhakiyanova MS, Seilgazina SM, Ygiyeva A, Dzhamanova GI, Derbyshev KY. Age Changes in Extramural Digestive Glands of Sheep and Rabbits in the Postembryonic Period. *Open Veterinary Journal*. 2023;13(1):123–130. <https://doi.org/10.5455/OVJ.2023.v13.i1.14>

16. Huisman M, Hermans K, Stock E. Ultrasonographic Diagnosis of Hepatic Coccidiosis in Rabbits. *Vlaams Diergeneeskundig Tijdschrift*. 2022;91(2):55–61. <https://doi.org/10.21825/vdt.84795>

17. Amraei M, Mohamadpour M, Hafezi Ahmadi MR, Azizi M, Daemi A, Omidi M, et al. Histopathological Study of Liver Tissue Due to Methadone Consumption and Its Effect on Liver Enzymes and Inflammatory Indices in Rat. *Drug Design, Development and Therapy*. 2018;(12):3785–3795. <https://doi.org/10.2147/DDDT.S182032>

18. Pallav S, Sulagna D. Mapping the Age of Laboratory Rabbit Strains to Human. *International Journal of Preventive Medicine*. 2020;11(1):194. https://doi.org/10.4103/ijpvm.IJPVM_530_18

19. Реброва О.Ю. *Статистический анализ медицинских данных. Применение пакета прикладных программ STATISTICA*. Москва: Медиа Сфера; 2003. 305 с.

Rebrova OYu. *Statistical Analysis of Medical Data. Application of the STATISTICA Software Package*. Moscow: Media Sfera Publ.; 2003. 312 p. (In Russ.).

20. Манаков А.М., Завалеева С.М. Возрастные изменения морфометрических параметров желчного пузыря кролика. *Актуальные вопросы ветеринарной биологии*. 2021;(1(49)):65–68. <https://doi.org/10.24412/2074-5036-2021-1-65-68>

Manakov AM, Zavaleeva SM. Age-Related Changes in the Morphometric Parameters of the Rabbit Gallbladder. *Actual Questions of Veterinary Biology*. 2021;(1(49)):65–68. (In Russ.). <https://doi.org/10.24412/2074-5036-2021-1-65-68> (In Russ.).

Об авторах:

Манаков Александр Михайлович, ассистент кафедры гистологии, цитологии и эмбриологии Оренбургского государственного медицинского университета Минздрава России (460000, Российская Федерация, г. Оренбург, ул. Советская, 6), [SPIN-код, a.manakoff@mail.ru](mailto:a.manakoff@mail.ru)

Завалеева Светлана Михайловна, доктор биологических наук, профессор кафедры биологии и почвоведения Оренбургского государственного университета (460018, Российская Федерация, г. Оренбург, просп. Победы, 13), [SPIN-код, ORCID, bio@mail.osu.ru](mailto:bio@mail.osu.ru)

Заявленный вклад авторов:

А.М. Манаков: анализ данных научной литературы, отбор биологических материалов, проведение статистической обработки и анализ полученных данных, обобщение результатов исследования, формулировка заключения.

С.М. Завалеева: формулирование идеи исследования, редактирование текста рукописи и одобрение окончательного варианта рукописи для публикации.

Конфликт интересов: авторы заявляют об отсутствии конфликта интересов.

Все авторы прочитали и одобрили окончательный вариант рукописи.

About the Authors:

Alexander M. Manakov, Assistant of the Histology, Cytology and Embryology Department, Orenburg State Medical University of the Ministry of Health of the Russian Federation (6, Sovetskaya Str., Orenburg, 460000, Russian Federation), [SPIN-code](#), a.manakoff@mail.ru

Svetlana M. Zavaleeva, Dr.Sci.(Biology), Professor of the Biology and Soil Sciences Department, Orenburg State University (13, Pobedy Ave., Orenburg, 460018, Russian Federation), [SPIN-code](#), [ORCID](#), bio@mail.osu.ru

Claimed Contributorship:

AM Manakov: scientific literature data analysis, collecting the biological samples, statistical processing and analysis of the obtained data, summarising the research results, formulating the conclusions.

SM Zavaleeva: formulating the research concept, editing the text of the manuscript and approving the final version of the manuscript for publication.

Conflict of interest statement: the authors declare no conflict of interest.

All authors have read and approved the final manuscript.

Поступила в редакцию / Received 30.07.2024

Поступила после рецензирования / Revised 26.08.2024

Принята к публикации / Accepted 29.08.2024

ИНФЕКЦИОННЫЕ БОЛЕЗНИ И ИММУНОЛОГИЯ ЖИВОТНЫХ

INFECTIOUS DISEASES AND ANIMAL IMMUNOLOGY



УДК 619:616.126.4-07:636.7



Оригинальное эмпирическое исследование

<https://doi.org/10.23947/2949-4826-2024-23-3-49-57>

Нозологическая структура заболеваний, сопровождающихся хроническим кашлем, у собак



EDN: VAJWEH

С.Н. Карташов¹  , М.А. Петрова¹, А.И. Бутенков², А.С. Карташова¹

¹ Донской государственный технический университет, г. Ростов-на-Дону, Российская Федерация

² Сеть ветеринарных клиник «Вита» Ростовской области, г. Шахты, Российская Федерация

 kartashovsn@gmail.com

Аннотация

Введение. Кашляющая собака обычно представляет для практикующего ветеринара как диагностическую, так и терапевтическую проблему. Нерешенная диагностическая проблема ставит под сомнение эффективность подбранной терапии. Это особенно актуально для собак мелких пород среднего и пожилого возраста, которые часто страдают хроническими респираторными заболеваниями и митральной недостаточностью вследствие эндокардиоза, причем каждое из этих заболеваний может привести к хроническому кашлю. Целью исследования является выяснение нозологической структуры заболеваний, сопровождающихся хроническим кашлем, у собак.

Материалы и методы. В ходе исследования были проанализированы истории болезни 145 собак, направленных на прием в ветеринарные клиники сети «Вита» (Ростовская область) по поводу хронического кашля в период с 01.09.2021 по 31.07.2024. Исследование осуществлялось с использованием следующего оборудования: видеобронхоскоп Karl Storz (цветовая система PAL, рабочий канал 2,3 мм, направление взгляда 0°, апертурный угол 120°, отклонение вверх/вниз 180°/100°, глубина резкости 3-50 мм, рабочая длина 61 см, наружный диаметр 6,2 мм); ультразвуковой сканер премиум-класса с улучшенным качеством изображения на платформе ZST+ Mindray Vetus 9; ветеринарная рентгенографическая цифровая DR-система Maxivet 400; компьютерный электрокардиограф «Поли-Спектр-8/В»; автоматический гематологический анализатор Idexx ProCyte Dx; автоматический биохимический анализатор Idexx Catalyst One; цифровой микроскоп Celestron.

Результаты исследования. Проведенное исследование позволило нам выяснить основные причины кашля у собак. Самой частой причиной хронического кашля у данных животных являлся хронический бронхит, в том числе протекавший одновременно с коллапсом верхних дыхательных путей. Самой редкой причиной хронического кашля являлся эндокардиоз.


Заключение. Кашель у собак не является характерным признаком эндокардиоза: даже при клинически выраженном заболевании кашель появлялся только при застое в легких и наличии интерстициального отека легких. При наличии ярко выраженного громкого кашля, усиливающегося после нагрузки, у собак с эндокардиозом, как правило, наблюдается сопутствующее заболевание верхних дыхательных путей. Кашель у собак с эндокардиозом и поражением верхних дыхательных путей не проходит только при специфическом лечении эндокардиоза.

Ключевые слова: кашель собак, дегенеративное заболевание митральных клапанов у собак, хронический кашель у собак, хронический бронхит и коллапс трахеи и главных бронхов дыхательных путей у собак, эндокардиоз

Для цитирования. Карташов С.Н., Петрова М.А., Бутенков А.И., Карташова А.С. Нозологическая структура заболеваний, сопровождающихся хроническим кашлем, у собак. *Ветеринарная патология.* 2024;24(3):49–57.

<https://doi.org/10.23947/2949-4826-2024-23-3-49-57>

Nosological Pattern of Diseases Accompanied by Chronic Cough in Dogs

Sergey N. Kartashov¹ , Marina A. Petrova¹, Alexander I. Butenkov², Alexandra S. Kartashova¹

¹Don State Technical University, Rostov-on-Don, Russian Federation

²Network of Rostov Region Veterinary Clinics "Vita", Shakhty, Russian Federation

✉ kartashovsn@gmail.com

Abstract

Introduction. A practicing veterinarian usually faces difficulties in both diagnosing and treating coughing in dogs. The unsolved problem in diagnosing entails doubts in the efficacy of the prescribed therapy. This is especially relevant for small dog breeds of middle and old age that often suffer from the chronic respiratory diseases and mitral insufficiency due to endocardiosis, and each of these diseases can lead to chronic cough. The aim of the research is to reveal the nosological pattern of the diseases accompanied by chronic cough in dogs.

Materials and Methods. The research was based on the analysis of the medical records of 145 dogs with chronic cough that have attended to the network of veterinary clinics "Vita" (Rostov region) in the period from September 1, 2021 to July 31, 2024. The research was carried out using the following equipment: Karl Storz video bronchoscope (PAL colour system, working channel 2.3 mm, gaze direction 0°, aperture angle 120°, up/down deviation 180°/100°, depth of field 3–50 mm, working length 61 cm, outer diameter 6.2 mm); premium ultrasound scanner with improved image quality on the ZST+Mindray Vetus 9 platform; Maxivet 400 veterinary X-ray digital DR system; Poli-Spectrum-8/B computer-assisted electrocardiograph; automatic hematology analyzer Idexx ProCyte Dx; automatic biochemistry analyzer Idexx Catalyst One; digital microscope Celestron.

Results. The conducted research allowed us to find out the main causes of coughing in dogs. The most common cause of chronic cough found in these animals was chronic bronchitis, including that occurring simultaneously with the collapse of the upper respiratory tract. The rarest revealed cause of chronic cough was endocardiosis.

Discussion and Conclusion. Coughing in dogs is not a characteristic sign of endocardiosis: even when the disease was clinically evident, coughing was observed only in the cases of lung congestion and interstitial pulmonary edema. As a rule, dogs with endocardiosis that have a pronounced loud cough intensifying after exertion, have a concomitant disease of the upper respiratory tract. Coughing in dogs with endocardiosis and upper respiratory tract lesion does not go away upon getting merely a specific endocardiosis treatment.

Keywords: coughing in dogs, degenerative disease of mitral valves in dogs, chronic cough in dogs, chronic bronchitis and collapse of the trachea and main bronchi in the airways of dogs, endocardiosis

For Citation. Kartashov SN, Petrova MA, Butenkov AI, Kartashova AS. Nosological Pattern of Diseases Accompanied by Chronic Cough in Dogs. 2024;24(3):49–57. <https://doi.org/10.23947/2949-4826-2024-23-3-49-57>

Введение. Одной из ключевых диагностических и терапевтических проблем для практикующего ветеринарного врача является кашель разной нозологии у собак [1–3]. Нерешенная диагностическая проблема ставит под сомнение эффективность подобранной терапии. Это особенно актуально для собак мелких пород среднего и пожилого возраста, у которых часто можно диагностировать как заболевания респираторного тракта, так и эндокардиоз, причем каждое из этих заболеваний может привести к хроническому кашлю. Термин «кардиогенный кашель» вошел во многие учебные пособия по лечению мелких домашних животных [4–5], однако при эндокардиозе (самом частом кардиологическом заболевании собак) он встречается редко, носит ненавязчивый характер, негромкий и усиливается по ночам [6–8]. В сложных случаях наличия нескольких патологий одновременно важно установить, насколько та или иная патология проявляется хроническим кашлем. Это важно для назначения терапии, поскольку методы лечения разные. В

некоторых случаях терапия, эффективная для респираторных заболеваний, ухудшает течение эндокардиоза [9–11]. Клиническая дилемма очевидна, когда регургитация при эндокардиозе достигает высоких значений, отмечается такое увеличение левого предсердия, что оно начинает сдавливать бронхи, и это, по мнению многих специалистов, может вызвать кашель. Одновременно у собаки могут присутствовать другие заболевания, вызывающие кашель. При этом каких-либо симптомов сердечной патологии (кроме кашля) не отмечается. Это очень часто приводит к неверным выводам об основной этиологии кашля [6–8].

Причин кашля много, но в обсуждаемой популяции собак кашель чаще всего возникает в результате заболевания верхних дыхательных путей, трахеобронхального коллапса, хронического бронхита различной этиологии, фиброза легких, бронхоэктатической болезни, неоплазии легких, пневмонии и митральной регургитации вследствие эндокардиоза. При митральной

регургитации причина кашля не совсем ясна, но в имеющихся научных публикациях предполагается, что происходит компрессия левым предсердием левого главного бронха, возможна компрессия возвратного гортанного нерва, отмечают отек слизистой оболочки дыхательных путей, давление интерстициальной жидкости на дыхательные пути и избыточное производство слизи в бронхах [8].

В этой связи выяснение непосредственной причины хронического, резистентного к терапии кашля является сложной задачей. Практически всегда требуется комплексный диагностический подход с выполнением рентгеноскопии, электрокардиографии, эхокардиографии, бронхоскопии, бронхоальвеолярного лаважа, посева материала с бронхов с определением чувствительности бактерий к антибиотикам, цитологической оценки лаважа, исследований на наличие инфекционных и паразитарных заболеваний, особенно дирофиляриоза [1, 3, 12–13], анализа газов артериальной и венозной крови. К сожалению, во многих случаях владельцы отказываются от направления на комплексные дорогостоящие исследования, тем не менее специалист, проведя тщательный клинический осмотр пациента с анализом анамнеза, может поставить предварительный диагноз, который подтвердит или опровергнет последующая пробная терапия [11].

Анамнез и клинические данные, которые могут указывать на респираторную причину хронического кашля, включают: ожирение, резкий кашель, слизистогнойные выделения из носа, резкий, «гудящий» и/или продуктивный кашель и респираторные хрипы [1]. Напротив, ухудшение состояния, мягкий, непродуктивный кашель, часто усиливающийся ночью, сопровождающийся одышкой и тахикардией со слабым пульсом, более характерны для сердечной причины кашля [7]. Общий анализ крови может быть полезен для выявления эозинофилии и, возможно, базофилии, которые наиболее совместимы с аллергическими или паразитарными заболеваниями [2], такими как паразитарные или эозинофильные пневмонии или дирофиляриоз. При бактериальной пневмонии могут наблюдаться такие признаки, как нейтрофилия, токсические изменения нейтрофилов, моноцитоз.

Таким образом, несмотря на то что хронический кашель является частой проблемой у собак мелких пород второй половины жизни, есть трудности в интерпретации его причины и назначении последующей терапии. *Целью исследования* является выяснение нозологической структуры заболеваний у собак, сопровождающихся хроническим кашлем.

Материалы и методы. Для исследования были отобраны истории болезни 145 собак, направленных на прием в ветеринарные клиники сети «Вита» (расположены в городах Ростовской области — Ростов-на-Дону,

Таганрог, Шахты, Новочеркасск) по поводу хронического кашля в период с 01.09.2021 по 31.07.2024. Кашель считался хроническим, если его продолжительность была более двух месяцев [4–5]. Всем животным были выполнены общий и биохимический анализ крови, для этого использовали автоматический гематологический анализатор Idexx ProCyte Dx (IDEXX Laboratories, Inc., США), автоматический биохимический анализатор Idexx Catalyst One (IDEXX Laboratories, Inc., США). Всем животным была проведена бронхоскопия видеобронхоскопом Karl Storz (KARL STORZ, Германия) (цветовая система PAL, рабочий канал 2,3 мм, направление взгляда 0°, апертурный угол 120°, отклонение вверх/вниз 180°/100°, глубина резкости 3–50 мм, рабочая длина 61 см, наружный диаметр 6,2 мм). Бронхоскопия позволила визуализировать дыхательные пути и взять бронхоальвеолярный лаваж для цитологического исследования и подтверждения диагноза на хронический бронхит, коллапс дыхательных путей или эозинофильную бронхопневмонию [12–13]. Цитологическое исследование проводили с помощью цифрового микроскопа Celestron (США). Эндокардиоз и другие патологии сердца диагностировали на основании эхокардиографического исследования с использованием ультразвукового сканера премиум-класса с улучшенным качеством изображения на платформе ZST+ Mindray Vetus 9 (Shenzhen Mindray Animal Medical Текнолоджи Ко., Лтд., КНР) Для оценки стадии и тяжести эндокардиоза использовали следующие кардиографические данные: дегенеративные изменения митрального клапана в виде узелков на его лепестках и нарушении регулярности их поверхности (DMV); митральная регургитация (MR); увеличение конечно-диастолического размера левого желудочка, нормализованного по массе тела (LVIDDN) более 1,7 (здесь и далее безмерные единицы); увеличение конечно-систолического размера левого желудочка, нормализованного по массе тела (LVIDSN) более 1; увеличение соотношения размера левого предсердия к аорте (LA/Ao) более 1,6 [8]. Всем собакам были проведены электрокардиография и рентгенограмма грудной клетки в двух ортогональных проекциях. Электрокардиографию выполняли на компьютерном электрокардиографе «Поли-Спектр-8/В» («Нейрософт», Российская Федерация), рентгенографию — с помощью ветеринарной рентгенографической цифровой DR-системы Maxivet 400 (COMES ELECTRO SRL, Италия). Оценивали следующие рентгенологические параметры: форму и размеры общего силуэта сердца и левой половины сердца; размер легочных сосудов; положение, форму и диаметр просвета трахеи и левого главного бронха; усиление и характеристики бронхиального, интерстициального и, если отмечался, альвеолярного рисунков; кардиовертебральный индекс (VHS) рассчитывали на боковых рентгенограммах грудной клетки в соот-

ветствии с методом, описанным Бьюкененом и Бюхеле-ром (VHS > 10,7 рассматривался как кардиомегалия) [7]. При оценке рентгенограммы особое внимание уделяли признакам сдавливания ствола левого главного бронха расширенным левым предсердием, усиления интерстициального или появления альвеолярного паттерна, что указывало на кардиогенный отек легких. С помощью ЭКГ исключали нарушения ритма.

Результаты исследования. Породный состав, возраст и вес собак с хроническим кашлем представлены в таблице 1. Из таблицы видно, что хронический кашель отмечался в основном у собак мелких и средних пород. Несмотря на то, что хроническим кашлем часто страдали собаки второй половины жизни, у мелких пород собаки брахицефалов этот симптом нередко встречался

в возрасте 2-х лет. Обращает на себя внимание присутствие лабрадора в списке мелких и средних пород — представители этой крупной породы фигурируют в списке 3 раза (два кобеля и одна сука). При бронхоскопическом исследовании у собак с хроническим бронхитом выявлялась гиперемия дыхательных путей, избыток слизи в дыхательных путях, утолщение слизистой оболочки. Иногда можно было визуализировать фиброзные узелки, распространяющиеся в просвет бронхов. Эндоскопия позволяла уверенно поставить диагноз «коллапс дыхательных путей», как трахеи, так и основных бронхов (рис. 1, 2). При коллапсе трахеи, наряду с выраженной гиперемией и отеком слизистой оболочки, просвет трахеи был сужен, отмечалось провисание дорсальной мембраны трахеи.

Таблица 1

Породный состав, возраст и вес собак, страдающих хроническим кашлем, n=145

Порода	Возраст	Вес	Пол
Метис	2–16 лет	2,2–26 кг	17 кобелей, 13 сук
Йоркширский терьер	3–12 лет	2,1–9,4 кг	11 кобелей, 9 сук
Померанский шпиц	3–13 лет	3,2–12,1 кг	11 кобелей, 9 сук
Чихуахуа	2–13 лет	3,1–6,9 кг	8 кобелей, 6 сук
Такса	4–14 лет	5,2–17,2 кг	4 кобеля, 1 сука
Лабрадор	5–9 лет	24–41 кг	2 кобеля, 1 сука
Той-терьер	4–13 лет	3,9–4,8 кг	5 кобелей, 4 суки
Джек-рассел-терьер	5–9 лет	6,1–9,2 кг	2 кобеля, 2 суки
Мопс	4–12 лет	7,4–14,9 кг	8 кобелей, 4 суки
Французский бульдог	3–10 лет	8,1–17,4 кг	2 кобеля, 1 сука
Бишон фризе	4–12 лет	5,6–9,3 кг	1 кобель, 2 суки
Бигль	6–9 лет	11,9–13,1 кг	2 кобеля
Вельш-корги-пемброк	2–6 лет	10,7–15,5 кг	2 кобеля, 1 сука
Цвергпинчер	4–6 лет	3,6–6,4 кг	2 суки
Кавалер кинг-чарльз-спаниель	3–9 лет	8,9–10,5 кг	1 кобель 1 сука
Пудель	3–12 лет	3–4,9 кг	1 кобель, 3 суки
Мальтийская болонка	4–10 лет	1,8–4,3 кг	1 кобель, 2 суки
Японский хин	4 лет	6,1кг	1 кобель,
Пекинес	5–12 лет	5,1–8,4 кг	2 кобеля, 2 суки
Цвергшнауцер	9 лет	8,8 кг	1 кобель

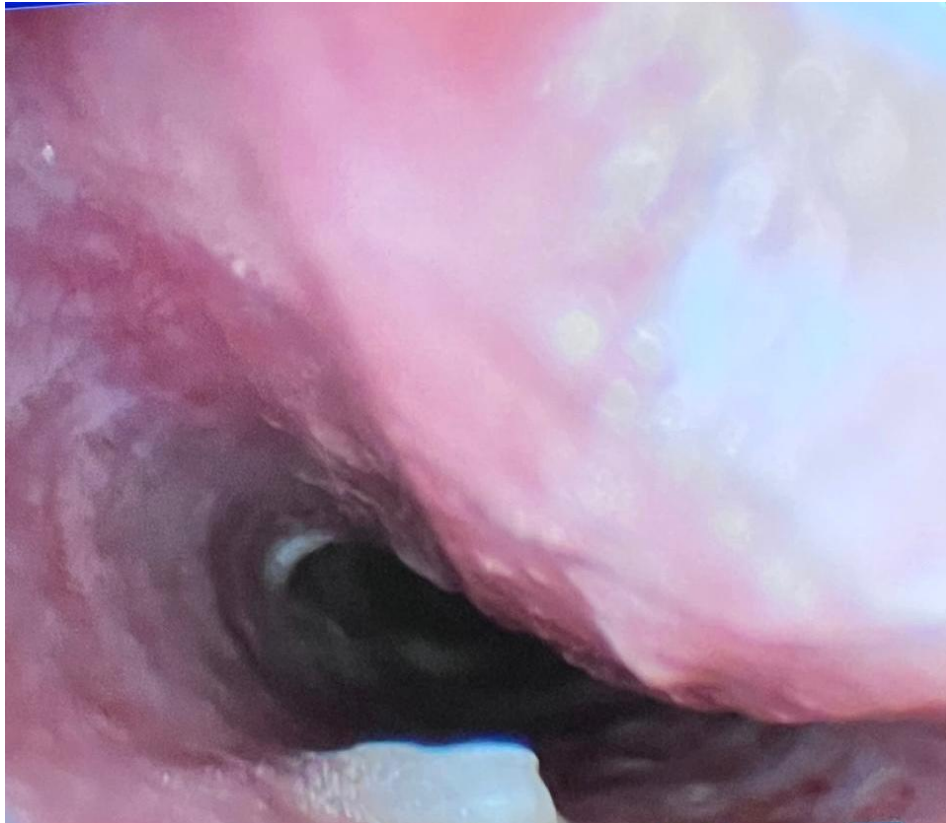


Рис. 1. Бронхоскопия (французский бульдог, сука, 5 лет): гиперемия и отек слизистой оболочки, просвет трахеи сужен, визуализируется провисание дорсальной мембраны трахеи, в просвете трахеи большое количество слизи

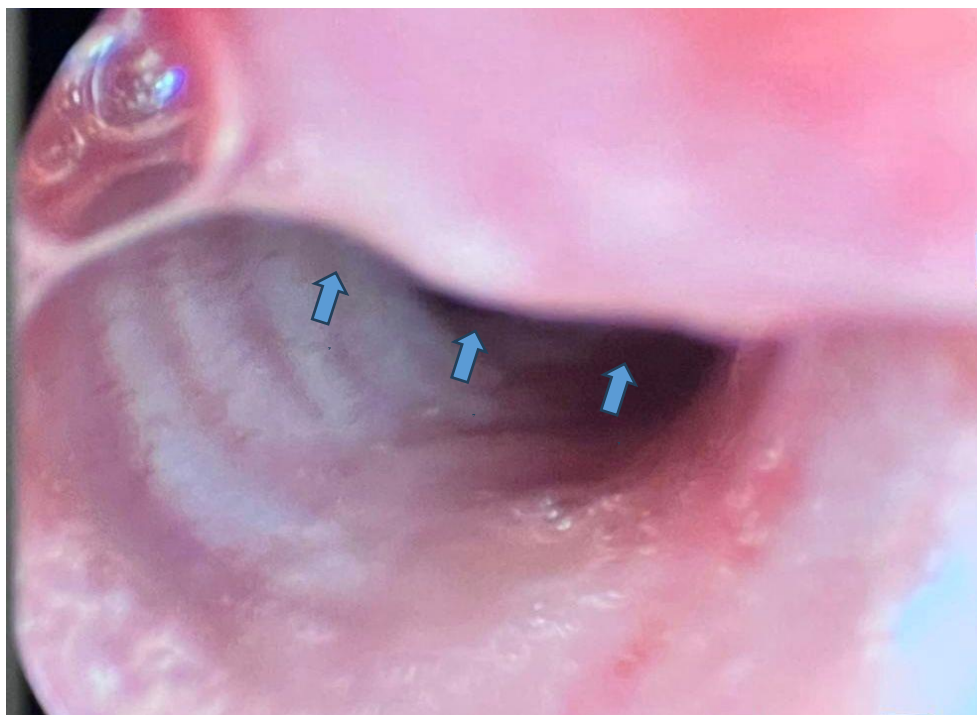


Рис. 2. Бронхоскопия (померанский шпиц, сука, 3 года): провисание дорсальной мембраны (стрелки), отек слизистой оболочки

Критерии для постановки диагноза «эндокардиоз» и «отек легких» рассматривались в разделе «Материалы и методы».

Из таблицы 2 и рис. 3 видно, что среди 145 собак, страдающих хроническим кашлем, 75 собак болели хроническим бронхитом, что составило наибольшую группу —

52%. У 35 собак был поставлен диагноз «коллапс верхних дыхательных путей», что составило 24% от представленной выборки. У 5 собак (3%) установили инфекционный бронхит. Самая малочисленная группа животных с кашлем была представлена собаками с кардиогенным отеком легких — 3 животных (2%). Надо отметить, что на

примере этих животных было видно, что хронический кашель имеет клиническое отличие между животными с отеком легких и всей остальной выборкой.

Группу с наиболее клинически неоднородным кашлем составили собаки с эндокардиозом — всего 27 животных (19 %). То есть по численности эта группа заняла третье место после хронического бронхита и коллапса верхних дыхательных путей. У всех собак с эндокардиозом на УЗИ отмечалось увеличение левого предсердия, регургитация на митральном клапане 3-4-й степени, у 3 собак диагностировалось увеличение правой легочной вены по отношению к правой ветви легочной артерии, на рентгене были выявлены признаки кардиогенного отека легких. При этом надо отметить, что состояние этих животных оставалось удовлетворительным, что и привело к тому, что они попали в данную выборку.

Все собаки имели эндокардиоз стадии В2 или С3 по классификации АСVIM [8], декомпенсированные животные в данном исследовании не участвовали.

Из рис. 3 и таблицы 2 видно, что самой представительной нозологической единицей из всех заболеваний собак, сопровождающихся хроническим кашлем, был хронический бронхит (75 животных, 52 %). Однако следует отметить, что у 23-х из этих животных одновременно отмечался коллапс верхних дыхательных путей. Коллапс верхних дыхательных путей был выявлен у 35 собак (24 %), однако данная нозологическая единица без какой-либо дополнительной патологии отмечалась только у 4 собак из 35. Из этого можно сделать вывод, что коллапс дыхательных путей как самостоятельная патология, вызывающая кашель, встречается редко и чаще протекает одновременно с хроническим бронхитом (23 собаки из 35).

Таблица 2

Нозологические единицы, выявляемые у собак с хроническим кашлем, n=145 (27+75+35+5+3)

Количество собак	Эндокардиоз	Хронический бронхит	Коллапс верхних ДП	Инфекционный Бронхит	Отек легких
Эндокардиоз	27	15	7	2	3
Хронический бронхит	15	75	23	—	—
Коллапс верхних ДП	7	23	35	1	—
Инфекционный бронхит	2	—	1	5	—
Отек легких	3	—	—	—	3

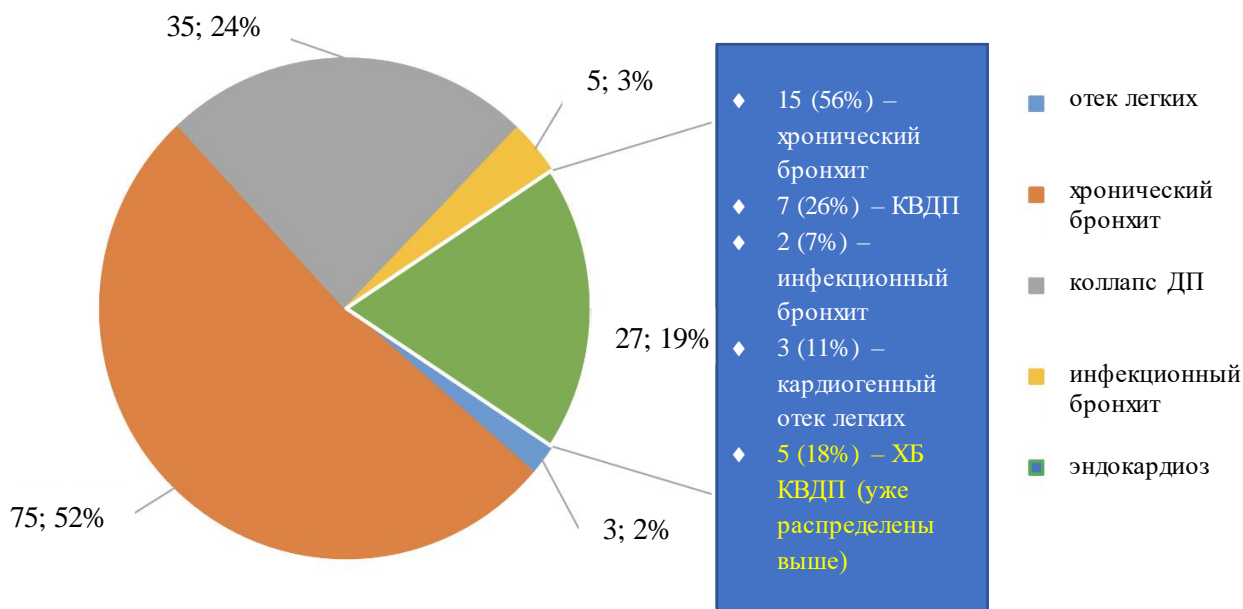


Рис. 3. Нозологические единицы в группах собак с хроническим кашлем

Как видим из рис. 3, у всех собак с эндокардиозом отмечалось как минимум одно интеркуррентное заболевание, а у 5 собак (18 % от всех животных с эндокардиозом) отмечалось два интеркуррентных заболевания — хронический бронхит и коллапс верхних дыхательных путей.

Характерным цитологическим изменением, связанным с хроническим бронхитом, являлось увеличение количества недегенеративных нейтрофилов, с увеличением количества слизи, иногда воспаление носило лимфоцитарный, макрофагальный или смешанный ха-

рактир. Другие цитологические данные включали увеличение количества слизи или спиралей Куршмана (бронхиальных цилиндров слизи дыхательных путей) и увеличение количества эпителиальных клеток. В некоторых случаях отмечалось увеличение количества эозинофилов, что может указывать на эозинофильную бронхопневмонию (таблица 3). Бронхоскопия позволила также выявить у животных коллапс верхних дыхательных путей (КВДП), установить уровень и степень коллапса. Отобранный цитологический материал позволил уверенно дифференцировать хронический бронхит от инфекционного, при котором выявляются дегенерированные нейтрофилы, содержащие фагоцитированные бактерии.

У 15 собак с эндокардиозом отмечался хронический бронхит (56 % от животных с эндокардиозом), у 7 собак — коллапс верхних дыхательных путей (26 %), инфекционный бронхит — у 2 собак (7 %). Здесь нужно подчеркнуть, что в выборку попали только те страдающие эндокардиозом собаки, у которых отмечался кашель разной степени выраженности. Собаки с эндокардиозом без кашля в исследование не включались. Таким образом, у всех кашляющих собак с эндокардиозом найдена причина для кашля, отличная от заболевания сердца. Тем не менее, у 3 собак с эндокардиозом и кашлем мы нашли признаки кардиогенного отека легких, и кашель у них отличался от кашля, отмеченного у собак с патологией верхних дыхательных путей (таблица 3).

Таблица 3

Дифференциальная диагностика кашля вследствие респираторных и кардиологических заболеваний

Признак	Респираторные заболевания	Кардиологическая проблема
Вес животного	нормальный или ожирение	похудение или потеря веса
Кашель	часто при физической нагрузке +/- выделяется слизисто-гнойная мокрота, жесткий, изнурительный	хуже ночью, мокрота в одном случае, мягкий кашель
Одышка	+/- одышка	+/- одышка, ортопноэ
Шумы в сердце	нет	шум митральной регургитации
Хрипы в легких	нет, хрипит, потрескивает; чаще всего хрипит	нет, хрипит, потрескивает; чаще всего хрипит
ЭКГ	r-pulmonale, дыхательная аритмия, увеличение правых отделов сердца	тахикардия, гипертрофия левых отделов сердца
Рентгенологические изменения	нет отека легких, +/- увеличение правых отделов сердца (ПП, ПЖ), +/- коллапс дыхательных путей и паренхиматозный и/или бронхиальный инфильтрат	отек легких, увеличение левых отделов сердца (ЛП, ЛЖ), отсутствие коллапса или инфильтрации дыхательных путей
Эхокардиография	увеличение правых отделов сердца, иногда трикуспидальная регургитация	увеличение ЛП, ЛЖ, митральная регургитация, увеличение легочной вены
Цитология лаважной жидкости	нейтрофильное или смешанное воспаление, +/- полицетимия	нет признаков воспаления
ОАК	нейтрофилия или норма	норма
Ответ на диуретики	нет ответа	при отеке легких ответ; если отек легких нет, ответ невыраженный или отсутствует

У собак с эндокардиозом и признаками интерстициального отека легких кашель сопровождался одышкой, в одном случае в легких отмечалась крепитация при аускультации, тахикардия. У этих животных мы не нашли других интеркуррентных заболеваний, и кашель у них предлагаем рассматривать как одно из клинических проявлений эндокардиоза. У этих животных кашель больше проявлялся ночью, был более тихим и мягким, нежели у животных с поражением верхних дыхательных путей разной этиологии. У всех собак,

независимо от комплексности патологии, при наличии заболеваний верхних дыхательных путей — был ли это хронический бронхит, коллапс дыхательных путей или одновременно оба заболевания, — кашель усиливался после нагрузки, был громким, с характерным звуком, похожим на гусиный гогот. Часть из этих собак страдала ожирением, что видно из таблицы 1.

Заключение. Проведенное исследование позволило нам выяснить основные причины кашля у собак. Самой частой причиной хронического кашля у собак являлся

хронический бронхит, в том числе протекавший одновременно с коллапсом дыхательных путей. Коллапс дыхательных путей также являлся частой причиной кашля, но, как правило, сопровождался хроническим бронхитом. Самой редкой причиной хронического кашля являлся эндокардиоз: из 27 больных животных только у 3-х кашель имел чисто кардиологическое происхождение и был связан с интерстициальным отеком легких. При этом практически у всех животных с клинически выраженным эндокардиозом кашель носил характер, свойственный кашлю у животных с поражением верхних дыхательных путей. У всех этих животных был выявлен хронический бронхит или коллапс верхних дыхательных путей, или и то и другое. Таким образом, можно сделать следующий вывод: кашель у собак не является характерным признаком эндокардиоза —

даже при клинически выраженном заболевании появляется только при застое в легких и наличии интерстициального отека легких. При наличии ярко выраженного громкого кашля, усиливающегося после нагрузки у собак с эндокардиозом, как правило, наблюдается сопутствующее заболевание верхних дыхательных путей. Во многих публикациях [1–3] отмечается, и наше исследование это подтверждает, что при наличии сопутствующих заболеваний верхних дыхательных путей у собак с эндокардиозом терапия, направленная только на улучшение систолической функции сердца, может не привести к облегчению кашля и потребует специфической терапии. По нашим наблюдениям, кашель у собак с эндокардиозом и поражением верхних дыхательных путей не проходит только при специфическом лечении эндокардиоза.

Список литературы / References

19. Hoskins JD. *Options Exist for Management of Tracheobronchial Disease*. URL: <https://www.dvm360.com/view/options-exist-management-tracheobronchial-disease> (accessed: 30.07.2024).
20. Casamian-Sorrosal D., Silvestrini P, Blake R, Kortum A, Watson PJ, Martínez Y, et al. Clinical Features and Long-Term Follow-Up of 70 Cases of Canine Idiopathic Eosinophilic Lung Disease. *Veterinary Record*. 2020;187(8):e65. <https://doi.org/10.1136/vr.105193>
21. Levy A, Reiner C, Masseau I. Ventilator-Assisted Inspiratory and Expiratory Breath-Hold Thoracic Computed Tomographic Scans Can Detect Dynamic and Static Airway Collapse in Dogs with Limited Agreement with Tracheobronchoscopy. *Animals*. 2022;12(22):3091. <http://doi.org/10.3390/ani12223091>
22. Borgarelli M. Valvular Heart Disease. In book: *Clinical Small Animal Internal Medicine*. (eds Bruyette DS, Bexfield N, Chretien JD, Kidd L, Kube S, Langston C, et al. (Eds.). 2020. P. 245–252. <http://doi.org/10.1002/9781119501237.ch25>
23. Bruyette DS, Bexfield N, Chretien JD, Kidd L, Kube S, Langston C, et al. (Eds.). *Clinical Small Animal Internal Medicine*. John Wiley & Sons Inc. 2020. <http://doi.org/10.1002/9781119501237>
24. Duler L, Visser LC, Jackson KN, Phillips KL, Pollard RE, Wanamaker MW. Evaluation of Radiographic Predictors of Left Heart Enlargement in Dogs with Known or Suspected Cardiovascular Disease. *Veterinary Radiology and Ultrasound*. 2021;62(3):271–281. <https://doi.org/10.1111/vru.12949>
25. Keene BW, Atkins CE, Bonagura JD, Fox PR, Häggström J, Fuentes VL, et al. ACVIM Consensus Guidelines for the Diagnosis and Treatment of Myxomatous Mitral Valve Disease in Dogs. *Journal of Veterinary Internal Medicine*. 2019;33(3):1127–1140. <https://doi.org/10.1111/jvim.15488>
26. Stepien RL, Rak MB, Blume LM. Use of Radiographic Measurements to Diagnose Stage B2 Preclinical Myxomatous Mitral Valve Disease in Dogs. *Journal of the American Veterinary Medical Association*. 2020;256(10):1129–1136. <https://doi.org/10.2460/javma.256.10.1129>
27. Elkholy DA, Brodbelt DC, Church DB, Pelligand L, Mwacalimba K, Wright AK, et al. Side Effects to Systemic Glucocorticoid Therapy in Dogs Under Primary Veterinary Care in the UK. *Frontiers in Veterinary Science*. 2020;7:515. <https://doi.org/10.3389/fvets.2020.00515>
28. Masters AK, Berger DJ, Ware WA, Langenfeld NR, Coetzee JF, Mochel JP, et al. Effects of Short-Term Anti-Inflammatory Glucocorticoid Treatment on Clinicopathologic, Echocardiographic, and Hemodynamic Variables in Systemically Healthy Dogs. *American Journal of Veterinary Research*. 2018;79(4):411–423. <https://doi.org/10.2460/ajvr.79.4.411>
29. Verschoor-Kirss M, Rozanski EA, Sharp CR, Oura TJ, Egan A, Bain P, et al. Treatment of naturally occurring asthma with inhaled fluticasone or oral prednisolone: A randomized pilot trial. *Canadian Journal of Veterinary Research*. 2021;85(1):61–67.
30. Finke MD. Transtracheal Wash and Bronchoalveolar Lavage. *Topics in Companion Animal Medicine*. 2013;28(3):97–102. <https://doi.org/10.1053/j.tcam.2013.06.003>
31. Hawkins EC, DeNicola DB, Plier ML. Cytological Analysis of Bronchoalveolar Lavage Fluid in the Diagnosis of Spontaneous Respiratory Tract Disease in Dogs: A Retrospective Study. *Journal of Veterinary Internal Medicine*. 1995;9(6):386–392. <https://doi.org/10.1111/J.1939-1676.1995.TB03298.X>

Об авторах:

Сергей Николаевич Карташов, доктор биологических наук, профессор кафедры биологии и общей патологии Донского государственного технического университета (344003, Российская Федерация, г. Ростов-на-Дону, пл. Гагарина, 1), [SPIN-код](#), [ORCID](#), kartashovsn@gmail.com

Марина Алексеевна Петрова, аспирант кафедры биологии и общей патологии Донского государственного технического университета (344003, Российская Федерация, г. Ростов-на-Дону, пл. Гагарина, 1), [SPIN-код](#), petrovam@gmail.com

Александр Иванович Бутенков, доктор ветеринарных наук, директор сети ветеринарных клиник «Вита» Ростовской области (346500, Российская Федерация, г. Шахты, проспект Победы Революции, д. 115г), [SPIN-код](#), butencov@gmail.com

Александра Сергеевна Карташова, студент кафедры биологии и общей патологии Донского государственного технического университета (344003, Российская Федерация, г. Ростов-на-Дону, пл. Гагарина, 1), kartashova40@gmail.com

Заявленный вклад авторов:

С.Н. Карташов: сбор данных, обработка полученных результатов, проведение эхокардиографических и электрокардиографических исследований, подбор собственных фотоматериалов;

М.А. Петрова: подготовка обзора современных исследований, проведение рентгенологических и эндоскопических исследований, подбор собственных фотоматериалов;

А.И. Бутенков: проведение клинических исследований крови, подготовка соответствующего фрагмента текста;

А.С. Карташова: сбор данных, написание обзора литературы, проведение цитологических исследований.

Конфликт интересов: авторы заявляют об отсутствии конфликта интересов.

Все авторы прочитали и одобрили окончательный вариант рукописи.

About the Authors:

Sergey N. Kartashov, Dr.Sci. (Biology), Professor of the Biology and General Pathology Department, Don State Technical University (1, Gagarin Sq., Rostov-on-Don, 344003, Russian federation), [SPIN-code](#), [ORCID](#), kartashovsn@gmail.com

Marina A. Petrova, PhD Student of the Biology and General Pathology Department, Don State Technical University (1, Gagarin Sq., Rostov-on-Don, 344003, Russian Federation), [SPIN-code](#), petrovam@gmail.com

Alexander I. Butenkov, Dr.Sci. (Veterinary), Director of the Network of Rostov Region Veterinary Clinics “Vita” (115g, Pobeda Revolyutsii Ave., Shakhty, 346500, Russian Federation), [SPIN-code](#), butencov@gmail.com

Alexandra S. Kartashova, Student of the Biology and General Pathology Department, Don State Technical University (1, Gagarin Sq., Rostov-on-Don, 344003, Russian Federation), kartashova40@gmail.com

Claimed Contributorship:

SN Kartashov: data collection, processing the obtained results, conducting the echocardiographic and electrocardiographic examinations, selecting author’s photo materials.

MA Petrova: preparing the overview of modern research, conducting the X-ray and endoscopic examinations, selecting author’s photo materials.

AI Butenkov: conducting the clinical blood tests, preparing the relevant text fragment.

AS Kartashova: data collection, writing the literature overview, conducting the cytology tests.

Conflict of Interest Statement: the authors declare no conflict of interest.

All authors have read and approved the final manuscript.

Поступила в редакцию / Received 01.08.2024

Поступила после рецензирования / Revised 30.08.2024

Принята к публикации / Accepted 03.09.2023

ИНФЕКЦИОННЫЕ БОЛЕЗНИ И ИММУНОЛОГИЯ ЖИВОТНЫХ

INFECTIOUS DISEASES AND ANIMAL IMMUNOLOGY



УДК 619.614.9.579.62.636.083.4

Оригинальное теоретическое исследование

<https://doi.org/10.23947/2949-4826-2024-23-3-58-70>

Новые аспекты болезни Мортелларо: обзор научных источников

М.В. Корюкина  

Вологодский филиал Федерального научного центра — Всероссийского научно-исследовательского института экспериментальной ветеринарии имени К.И. Скрябина и Я.П. Коваленко Российской академии наук

✉ marischka7786@mail.ru

EDN: KGDDCR

Аннотация

Введение. В молочном скотоводстве по всему миру заболевания копыт, и в частности болезнь Мортелларо, являются одними из самых распространенных и сложно поддающихся лечению. Они наносят невосполнимый экономический ущерб молочной промышленности, снижая показатели воспроизводства скота, конверсии корма и вынуждая тратить ощутимые средства на лечение, профилактику и выбраковку животных. Особенно широко распространена болезнь Мортелларо в Европе и странах Запада, однако современные темпы отечественного экономического развития диктуют необходимость закупать скот за границей, что приводит к учащению в России случаев выявления болезни Мортелларо: в тех хозяйствах, где скот завезен из-за границы, процент заболевания составляет $14,17 \pm 5,15$ % от общего количества заболеваний копыт в стаде. Целью данного обзора является обобщение результатов научных исследований о патогенезе болезни Мортелларо за последние 20 лет.

Материалы и методы. Для достижения поставленной цели были определены критерии включения в поиск. Было решено включать исследования/отчеты в обзор, если они представляют результаты о: 1) этиологии заболевания и факторах, влияющих на течение болезни Мортелларо; 2) симптомах проявления болезни Мортелларо у разных видов сельскохозяйственных животных; 3) способах лечения болезни Мортелларо.

В ходе выполнения поисковой работы были использованы материалы, представленные в Elsevier, ASM Journal, Irish Veterinary Journal, Thieme, American Dairy Science Association, Epidemics, Schweiz Arch Tierheilkd, Journal of Clinical Microbiology, eLIBRARY.RU, Google Scholar. Поиск осуществлялся по ключевым словам: межпальцевый дерматит, болезнь Мортелларо, болезни копыт крупного рогатого скота, контагиозный межпальцевый дерматит. Временной охват источников — опубликованные за период 2003–2023 гг.

Результаты. Всего было проанализировано 44 статьи, из них 33 вошли в представленный обзор. Согласно изученным материалам, одна из предпосылок распространения болезни Мортелларо на территории Российской Федерации — завоз зараженного скота из-за границы, так как передержка и карантинные меры не дают должного результата. Заражение животных происходит представителями рода *Treponema*, которые находятся глубоко в тканях копыт, поэтому после переболевания болезнь носит хроническую форму. Установлены особенности протекания симптомов болезни Мортелларо у различных пород КРС: у коров мясного направления и буйволов межпальцевый дерматит характеризуется низким уровнем выраженности болевых признаков; у овец — язвенными поражениями венечного пучка, которые прогрессируют и приводят к разрушению абаксиальной стенки, выстилающей копыта, и утрате рогового футляра. Участки с эрозией очень болезненны, но межклеточные адгезионные связи не утрачиваются, что положительно влияет на прогноз заболевания. Основные показатели продуктивности и плодовитости снижаются вследствие болезни, как и иммунитет в целом, а также происходит задержка течки. В образцах больных пальцевым дерматитом наблюдалось увеличение количества интактных и дегранулированных тучных клеток, в сравнении со здоровыми, что свидетельствует о том, что тучные клетки могут играть важную роль в патогенезе пальцевого дерматита.

Лечение болезни Мортелларо на сегодняшний день за рубежом и в России основывается на устранении симптомов, а не самого возбудителя. Местное лечение представлено в основном в виде антисептических ванн, хирургического лечения, местного применения антибиотиков на рану. Были произведены опыты по подпитровке трепонем к антибиотикам, что является важным звеном поиска специфического лечения болезни Мортелларо. Тесты

на подпитровку к антибиотикам дали положительный результат (все выделенные изоляты трепонем были чувствительны к тиамулину, валнемулину, тилозину, айвлозину, линкомицину, доксиклину), однако сложность заключается в способе введения лекарства в источник локализации трепонем, так как введение антибиотиков общим способом накладывает ограничение на реализацию молока и мяса.

Заключение. Представленный обзор опубликованных научных данных, касающихся болезни Мортелларо, позволил обобщить известные на сегодняшний день результаты и выявить направления для проведения дальнейших исследований. Например, предстоит выяснить, почему межпальцевый дерматит требует присутствия большого количества видов *Treponema*, а не одного? Какую роль играют представители родов *Mycoplasma*, *Porphyromonas* и других бактерий в патогенезе данного заболевания? И конечно, существует серьезный научный пробел в поисках лечения, направленного на устранение самого возбудителя болезни Мортелларо, а не ее симптомов. Следует упомянуть, что не все виды трепонем поддаются культивированию, что также тормозит научный процесс и делает вопрос лечения болезни Мортелларо актуальным во всем мире.

Ключевые слова: болезни копыт, межпальцевый дерматит, болезнь Мортелларо, бактерии рода *Treponema*, строгие анаэробы, спирохеты, экономический ущерб, ПЦР-диагностика, клубничная гниль

Для цитирования. Корюкина М.В. Новые аспекты болезни Мортелларо: обзор научных источников. *Ветеринарная патология*. 2024;24(3):58–70. <https://doi.org/10.23947/2949-4826-2024-23-3-58-70>

Original Theoretical Research

New Aspects of Mortellaro's Disease: A Literature Review

Marina V. Korukina  

Vologda Branch of the Federal Scientific Centre – All-Russian Research Institute of Experimental Veterinary Medicine Named after K. I. Skryabin and Ya. R. Kovalenko of the Russian Academy of Sciences

 marischka7786@mail.ru

Abstract

Introduction. All over the world, hoof diseases, and Mortellaro's disease in particular, are being among the most widespread and difficult to treat diseases in dairy cattle husbandry. They cause irreparable economic damage to the dairy industry by reducing the cattle reproductive ability indicators, feed conversion ratio, which compels to spend considerable amounts on treatment, prevention and culling of animals. Mortellaro's disease is especially widespread in Europe and Western countries, but the current rate of national economy growth leads to the necessity to purchase the cattle abroad, which results in the increase of the Mortellaro's disease incidence in Russia: at the farms where cattle has been imported, the percentage of the disease is 14.17±5.15% of the total number of hoof diseases in the herd. The aim of this review is to summarise the results of scientific research on the Mortellaro's disease pathogenesis over the past 20 years.

Materials and Methods. To achieve the stated objective, the criteria of inclusion into the search were defined. It was decided to include in the review the studies/reports presenting the results on: 1) the disease etiology and factors affecting the course of Mortellaro's disease; 2) symptoms of Mortellaro's disease manifestation in different species of farm animals; 3) the methods of Mortellaro's disease treatment. The materials published in Elsevier, ASM Journal, Irish Veterinary Journal, Thieme, American Dairy Science Association, Epidemics, Schweiz Arch Tierheilkd, Journal of Clinical Microbiology, eLIBRARY.RU, Google Scholar have been investigated in the frame of the literature search. The search by the following keywords was done: interdigital dermatitis, Mortellaro's disease, hoof diseases of cattle, contagious interdigital dermatitis. The time range of sources – those published within the period from 2003 to 2023.

Results. In total, 44 articles have been analysed, 33 of which have been included in the present review. According to the studied materials, one of the prerequisites underlying the spread of Mortellaro's disease in the Russian Federation is the import of the infected cattle, since the measures undertaken during the temporary housing and quarantine periods do not give the desired result. The animals get infected with the bacteria of the genus *Treponema*, which are localized deep in the hoof tissues, therefore, after the disease is endured, it turns into its chronic form. The specific symptoms of Mortellaro's disease course in various cattle breeds have been established: in beef cows and buffaloes the interdigital dermatitis is characterised by a low level of pain symptom severity; in sheep – by the ulcerative lesions of the coronary band, which progress and lead to the destruction of the abaxial hoof wall and loss of the hoof horn. The areas with the erosion are very painful, but the intercellular adhesive junctions are not lost, which allows for positive prognosis of the disease. The main indicators of productivity and fertility are reduced due to the disease, as is the immunity in general, and there is an estrous cycle delay. In the samples of patients sick with the digital dermatitis, an increase of the number of intact and degranulated mast cells is observed, compared to the healthy ones, which indicates that mast cells can play an important role in the pathogenesis of digital dermatitis. Nowadays, the Mortellaro's disease treatment abroad and in Russia is based on the elimination of symptoms, and not the pathogen itself. The local treatment is

mainly represented by the antiseptic baths, surgical treatment, local application of antibiotics to the wound. The experiments on antibiotic susceptibility of *Treponema*, which are the important step in the search for the specific treatment of Mortellaro's disease, have been performed. The antibiotic susceptibility tests gave positive results (all isolates of *Treponema* were sensitive to tiamulin, valnemulin, tylosin, aivlosin, lincomycin, doxycyclin), however, the difficulty lies in the method of drug administration into the source of *Treponema* localization, since the conventional ways of administration of antibiotics entail restrictions on the sale of milk and meat.

Conclusion. The presented review of the scientific publications on Mortellaro's disease made it possible to summarise the currently known results and identify the areas for further research. For example, it should be still investigated why the interdigital dermatitis requires the presence of many *Treponema* species rather than one? What role do representatives of the *Mycoplasma*, *Porphyromonas* and other bacteria play in the pathogenesis of the studied disease? And of course, there is a serious scientific gap in finding treatment of Mortellaro's disease capable of eliminating the pathogen itself, rather than its symptoms. It should be mentioned that not all *Treponema* species can be cultivated, which also slows down the scientific process and makes the problem of Mortellaro's disease treatment relevant worldwide.

Keywords: hoof diseases, interdigital dermatitis, Mortellaro's disease, bacteria of the genus *Treponema*, strict anaerobes, spirochetes, economic damage, PCR-based diagnostics, rot of strawberry

For Citation. Korukina MV. New Aspects of Mortellaro's Disease: A Literature Review. *Russian Journal of Veterinary Pathology*. 2024;24(3):58–70. <https://doi.org/10.23947/2949-4826-2024-23-3-58-70>

Введение. Болезнь Мортелларо (также известная как межпальцевый дигитальный дерматит, волосатые бородавки, клубничная гниль на стопах, малиновый или веррукозный дерматит, инфекционный папилломатоз, foot rot, бородавчатый дерматит, контагиозный межпальцевый дерматит, папилломатозный межпальцевый дерматит, пролиферативный пододрематит) — острое инфекционное и/или хроническое язвенное заболевание стоп, вызываемое бактериями, сопровождающееся гиперпластическим разрастанием сосочкового слоя основы кожи, чаще на плантарной или пальмарной поверхности венечного или путового сустава у крупного рогатого скота (КРС) [1, 2]. Названа в честь впервые описавших ее в 1974 г. итальянских ученых Cheli и Mortellaro [3, 4]. Заболевание негативно влияет как на самочувствие животных, так и на экономическое благосостояние скотоводческих предприятий. Убытки связаны с повышением риска выбраковки заболевших животных, снижением молочной продуктивности и репродуктивной способности, с высокими затратами на лечение, в том числе с применением антибиотиков. По сравнению с другими болезнями копыт, дерматит влечет за собой самые высокие финансовые вложения: средние затраты на один случай заболевания составляют в общей сложности 133 доллара США, включая денежные средства на лечение (42%), следствием которого является снижение фертильности животных (31%) и потеря молока (27%) [5, 6].

Болезнь Мортелларо широко распространена в Европе и странах Запада, однако в России процент заражения скота болезнью Мортелларо растет и составляет в настоящее время $14,17 \pm 5,15$ % от общего количества заболеваний копыт [7, 8, 9, 10]. Это связано с необходимостью закупать скот за границей, чтобы соответствовать современным темпам отечественного экономического развития. Данный обзор представляет собой анализ опубликованных

за последние 20 лет литературных данных о болезни Мортелларо с целью обобщения результатов и выявления направлений для дальнейших научных исследований.

Материалы и методы. В ходе выполнения поисковой работы над обзором были использованы материалы, представленные в Elsevier, ASM Journal, Irish Veterinary Journal, Thieme, American Dairy Science Association, Epidemics, Schweiz Arch Tierheilkd, Journal of Clinical Microbiology, eLIBRARY.RU, Google Scholar. Ориентиром для первоначального отбора служили заголовки и аннотации статей. Систематический поиск в библиографических базах данных выполнялся для статей, опубликованных в период 2003–2023 гг. с использованием отобранных ключевых слов. В качестве ключевых слов, которые должны быть использованы для первого отбора статей, были выбраны: болезнь Мортелларо, межпальцевый дерматит. Ключевыми словами для второго поиска стали: *Spirochaetae*, *Treponema*, профилактика межпальцевого дерматита.

Результаты. Всего было отобрано 44 статьи, из которых в данный обзор вошли 33 как максимально релевантные заявленной тематике. Были исключены 11 имиджевых статей о препаратах, с повторяющейся информацией. Краткое изложение процесса проверки показано на блок-схеме PRISMA (рис. 1).

1. Этиология болезни Мортелларо. Возбудители. Факторы, влияющие на течение заболевания

В этиологии пальцевого дерматита *Treponema spp.* занимают центральное место [3]. На гистологических препаратах из пораженных участков копыт присутствуют трепонемы, которые проникают в более глубокие слои эпидермиса [3]. Трепонемы являются единственными бактериями, для которых имеются убедительные доказательства постоянного присутствия и участия в поражениях пальцевого дерматита.

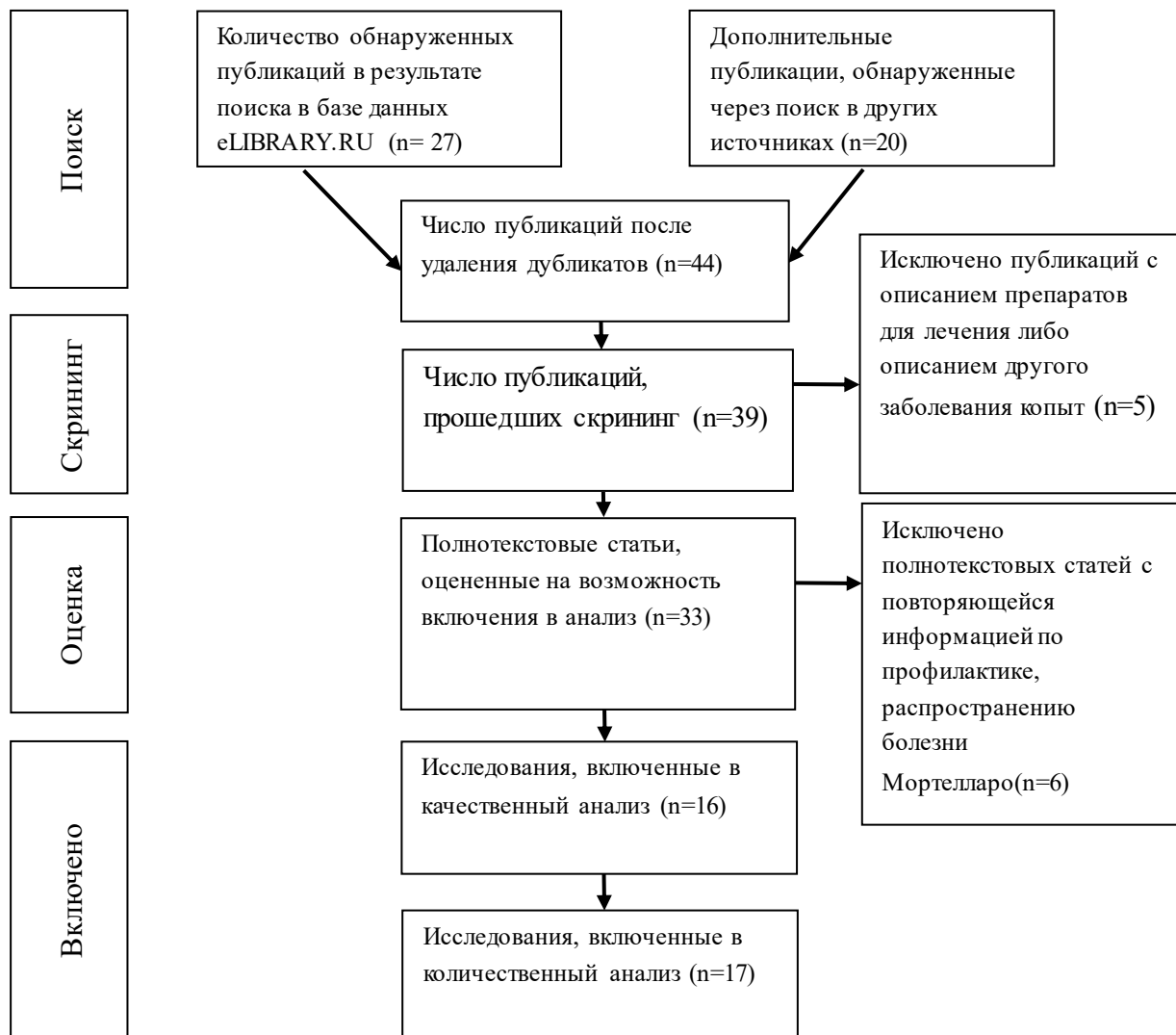


Рис. 1. Блок-схема дизайна обзора

Род трепонем относится к семейству *Spirochaetales*. Присутствие спирохеты в мазках, полученных от разных вариантов проявления гнили копыт у крупного рогатого скота, было обнаружено еще в 1964 г. и в дальнейшем подтверждено другими учеными [11]. Спирохеты — строгие анаэробы, которые не выдерживают даже кратковременного воздействия кислорода, требовательны к субстрату и легко обрастают быстрорастущими организмами, присутствующими в очагах поражения [12]. Род бактерий спирохеты включают ряд различных видов, и относительный вклад каждого вида в развитие поражения по отдельности или в комбинации неизвестен [12]. Для более точной установки возбудителя заболевания применяют метод полимеразной цепной реакции (ПЦР), матрично-активированной лазерной десорбции/ионизации (MALDI-TOF) [6].

Виды *Treponema* представляют собой грамотрицательные анаэробные спирохеты [3], которые очень трудно культивировать. Тем не менее ограниченное число видов трепонем из пораженных копыт было успешно выделено. Изоляты можно отнести к трем различным филогруппам, представленным видами

Treponema pedis, *Treponema phagedenis* и *Treponema medium*. Присутствие одного или любой комбинации трех видов ассоциировано с клиническими симптомами болезни Мортелларо, что подтверждено несколькими исследованиями методом ПЦР [5].

Изолят *T. pedis* из Великобритании имели длину от 5 до 16 мкм и ширину от 0,2 до 0,3 мкм с 6 периплазматическими жгутиками (по 3 на каждом конце и центральная область клетки). Изоляты из США были в ширину от 0,23 до 0,46 мкм и в длину от 5,5 до 13,5 мкм с количеством жгутиков от 5 до 9 на каждом конце. Однако изоляты из Турции, подобные *T. pedis* и *T. phagedenis*, имели длину от 5,0 до 18,2 мкм и от 0,2 до 0,3 в ширину с 4–5 жгутиками и 7–12 мкм в длину и 0,3–0,5 мкм шириной с рисунком из 6–8 жгутиков соответственно [3].

Типовой штамм *T. phagedenis*, трепонема Рейтера, первоначально был выделен из сифилитической язвы человека. Изначально он был патогенен для кроликов, но затем потерял свою вирулентность и в настоящее время считается непатогенным комменсалом нормальной генитальной флоры человека и других приматов.

Напротив, бычки *T. phagedenis*-подобные спирохеты были обнаружены только в пораженных конечностях быков, они мигрируют глубоко в эпидермис и проникают в шиповатый слой [12].

В Турции были проведены исследования с выделением и идентификацией микроорганизмов, связанных с пальцевым дерматитом у молочного скота. Материалы с использованием образцов биопсии кожи из типичных клинических поражений были собраны на молочных фермах и скотобойнях в 5 разных географических точках страны. Морфологические характеристики и типы жгутикования *Treponema spp.* исследовали с помощью просвечивающего электронного микроскопа, а их ферментативные профили — с помощью наборов для активации ферментов. Результаты сопоставлены с данными банка генов. Из выделенных и идентифицированных спирохет организмы группы 1 показали близкое сходство с *Treponema pedis* (99 % генетической гомологии), тогда как организмы группы 2 были сходны с *Treponema phagedenis* (98 % генетической гомологии). Это первое сообщение о *Treponema spp.*, выделенных от турецкого молочного скота, зараженных пальцевым дерматитом, и эти морфотипы были аналогичны тем, которые обнаруживаются во всем мире в стационарных хозяйствах молочного скота [3].

В США провели изучение генетического фона пальцевого дерматита. Преследовалась цель оценить использование улучшенной оценки клинического статуса с помощью баллов, учитывающих динамику заболевания; то есть переходы от одной стадии к другой. Вновь определенные признаки были затем подвергнуты генетическому анализу для определения генетического фона предрасположенности к пальцевому дерматиту. Данные состояли из 6444 клинических наблюдений за 729 голштинскими телками в коммерческом молочном стаде голштинской породы штата Висконсин (США). Общая продолжительность исследования — 15 месяцев, среднее время наблюдения за отдельной коровой — 175,6 дня. Задние копыта телок регулярно осматривали в специальном желобе, оценка копыт проводилась не менее 3 раз на телку во время исследования. На основании анализов 12 ферм молочного скота был сделан вывод о том, что *Treponema spp.* способна претерпевать морфологические изменения от спиральной до инцистированной формы. Переход в инцистированную форму может быть защитным механизмом внутри хозяина, потому что киста обеспечивает его возможностью выжить в окружающей среде. Оптимальные условия для перехода *Treponema spp.* в инцистированную форму — 37 °C в анаэробной среде. Возможно, что они выполняются в глубоких отделах эпидермиса. Местонахождение *Treponema spp.* глубоко в эпидермисе и ее инцистированная форма затрудняет

лечение поражений. Авторы сделали вывод, что особое внимание следует уделить переболевшим животным с хронической формой пальцевого дерматита [1].

В Швейцарии стремились к улучшенному методу культивирования видов *T. pedis*, *T. phagedenis* и *T. medium*. Для этого использовали селективный метод. Основываясь на подвижности трепонем, была использована фильтрующая мембрана и селективная среда для выделения *Treponema spp.* от сторонней микрофлоры. Темнопольная микроскопия помогла на нескольких этапах процедуры культивирования установить обогащенные жизнеспособными трепонемами. *T. phagedenis* был наиболее многочисленным и легко изолируемым видом, за ним следовали *T. pedis* и *T. medium*, что согласуется с предыдущими исследованиями. Фактически, *T. medium* на плотных средах росли медленнее по сравнению с *T. phagedenis* и *T. pedis*. Данная ассоциация микроорганизмов не давала возможности полноценно зажить пораженным стопам. До сих пор попытки выделить трепонемы из незаживающих ран пораженных копыт не увенчались успехом, несмотря на присутствие спирохет, подтвержденных микроскопией. Однако метод с фильтрующей мембраной позволил выделить 3 чистых изолята непосредственно из раны из-за селективной способности фильтра, который благоприятствовал подвижным бактериям трепонем и способствовал меньшему количеству контаминирующих неподвижных посторонних бактерий [13].

В Бернском университете Швейцарии были проведены аналогичные исследования. Их целью было с использованием ПЦР определить распространенность трех видов трепонем, а также *Dichelobacter nodosus* при пальцевом дерматите и в навозе крупного рогатого скота. Были собраны образцы навозной жижи с 21 фермы, пораженной пальцевым дерматитом, и с другой фермы, не затронутой болезнью, для оценки возможности передачи инфекции в окружающую среду. В образцах проводили гнездовую ПЦР и ПЦР в реальном времени для обнаружения видов *Treponema* и *Dichelobacter nodosus*, соответственно. Были обнаружены положительные результаты для одного или нескольких видов трепонем в 50 случаях из 61 (82,0 %) и в 9 случаях из 25 (36,0 %) у здоровых коров. Крупный рогатый скот с мелкоочаговыми активными поражениями показали значительно более низкую распространенность (14,8 %) по сравнению с другими стадиями пальцевого дерматита (67,2 %; P=0,011). Наиболее передаваем *T. Phagedenis* (65,1 %), *D. nodosus* был обнаружен в 51,8 % клинических очагов и в 24,1 % случаев без поражений. Что касается проб навозной жижи, то 3 из 21 образца (14,3 %) были положительными на один или несколько видов ассоциированных трепонем, а 11 из 21 образца (52,4 %) — на *D. nodosus* [5].

Исследования с помощью метода секвенирования были проведены и в Великобритании. Там на базе Ливерпульского университета был изучен 51 очаг пальцевого дерматита, собранного у инфицированного КРС. В результате было выявлено, что трепонемы группы 1 (*Treponema medium*/*Treponema vincentii*-подобные), группы 2 (*Treponema phagedenis*-подобные) и группы 3 (*Treponema putidum*/*Treponema denticola*-подобные) присутствовали в 96,1, 98 и 76,5 % поражений копыт, соответственно. Три филогруппы были вместе в 74,5 % поражений. Анализы, проведенные методом ПЦР, позволили выделить дополнительные штаммы трепонем из ранее смешанных культур первичных поражений копыт. Здесь представитель каждой из трех различных филогрупп трепонем был впервые выделен из одного поражения. Авторы, на основании полученных данных, делают вывод о роли трепонем и подчеркивают важность определения политрепонемного характера заболевания [14].

Методами иммуногистохимии и электронной микроскопии было показано, что трепонемы обнаружены в большом количестве в волосяных фолликулах и сальных железах, что указывает на потенциальный путь выхода и/или проникновения этих патогенов [14].

Методом секвенирования воспользовались в Калифорнийском университете для выделения спирохет *Treponema phagedenis* из очагов пальцевого дерматита у молочного скота в Айове. Спирохеты были обнаружены под микроскопом во всех 10 образцах биопсии, но их удалось выделить в чистой культуре только из 4 образцов [12].

Важно подчеркнуть, что в организме животных на стадиях активного инфицирования наблюдался значительный клеточный и сывороточный ответ со стороны иммунной системы на спирохеты, подобные *T. phagedenis*. Однако этот иммунный ответ носил кратковременный характер и быстро ослабевал, предполагая возможность повторного заражения выздоравливающих животных [12].

В настоящее время, кроме описания болезни по клиническим признакам, также уделяли внимание описанию болезни Мортелларо по патоморфологическим и иммуногистохимическим признакам, с целью ответить на вопрос: теряются ли межклеточные адгезионные связи при пролиферации клеток? Для этого срезы из образцов тканей, полученных из копыт голштинского (n:6) и швейцарского коричневого (n:15) пород молочного скота, окрашивали гематоксилин-эозином и по методу Вартина-Старри для гистопатологического выделения спирохет. Гистопатологически количество клеток в шиповатом слое чрезмерно увеличилось, что привело к пальцеобразному расширению дермы. Окрашенные в черный цвет спирохеты были обнаружены среди увеличенных кератиноцитов и воспалительных клеток при окрашивании. β -катенин был положительным в клеточных мембранах эпителиальных клеток на всех предметных стеклах. Ядерный антиген пролиферирующей

клетки (PCNA) также давал положительную реакцию умеренно (n:18) и сильно (n:3) в ядрах эпителиальных клеток. Было замечено, что при заболевании не нарушаются межклеточные адгезионные связи β -катенина, поэтому считается, что это положительно влияет на прогноз заболевания. Высокая экспрессия PCNA показала, что митотическая активность была высокой и объяснила образование бородавок [15].

Большую роль в этиологии болезни Мортелларо играют предрасполагающие факторы, главный из которых — снижение резистентности организма на фоне несбалансированного кормления, повышенной влажности, загазованности помещений, контакта с больными животными, неудовлетворительной работы систем навозоудаления, пассивного моциона, а также отсутствия системы регулярных плановых профилактических мероприятий в отношении ортопедических заболеваний [16].

Большее число заболевших животных наблюдается в период первой и второй лактации. Анализы рационов показали значительное отклонение от нормы в кормах дойных коров сухого вещества, переваримого протеина и таких элементов, как кальций, сырая клетчатка, фосфор, сахар, каротин и витамин Д. Превышение нормы крахмала и магния приводит к вероятному заболеванию животных пальцевым дерматитом [7].

В национальном ветеринарном институте Датского технического университета искали доказательство, что трепонемы могут находиться в окружающей среде и заражать здоровый скот [17]. Если придерживаться теории, что пальцевому дерматиту способствуют влажные полы, покрытые навозной жижей, то возникает вопрос о недостатке знаний при поражении этой болезнью коров внутри стада, а также между стадами. Используя специфические для трепонем праймеры, были идентифицированы в небольших количествах ДНК из ассоциированных трепонем: 43 из 64 образцов навозной жижи и коровьих фекалий, собранных в шести географических регионах молочного стада. Виды, принадлежащие к *Treponema denticola*/*Treponema pedis* и *Treponema phagedenis*, были одними из наиболее распространенных трепонем в поражениях конечностей. Глобальные бактериальные исследования показали, что существует несколько фенотипов трепонем в желудочно-кишечном тракте крупного рогатого скота, в том числе *Treponema bryanii* и *Treponema saccharophilum*, которые были выделены из рубца коров. Они филогенетически сильно отличаются от трепонем, связанных с пальцевым дерматитом. До сих пор из фекалий не было выделено ни одной бактерии, ассоциированной с пальцевым дерматитом, что позволило ветеринарному институту в Дании признать: трепонемы этого вида не являются частью нормальной микробиоты желудочно-кишечного тракта крупного рогатого скота. Очевидно, что высокопроизводительное секвенирование гена 16S рРНК может быть достаточно чувствительным для обнаружения низких

уровней спирохет в сложной загрязнённой среде. В среднем было выявлено 12 различных вариантов. Все варианты были идентифицированы в поражениях пальцевого дерматита, такие как виды из группы *T. denticola*/*T. pedis*, *T. phagedenis*, *T. refringens* и *T. medium*/*T. Vincentii* [17].

Для подтверждения болезни Мортелларо у овец были выявлены две географически разные низинные овцеводческие фермы с постоянными проблемами хромоты стада. Угольными анаэробными тампонами взяты пробы от 10 помесных овец с острым поражением венечного пучка. Образцы мазков извлекали глубоко из очагов поражения в месте соединения кожи с рогом и немедленно доставляли в лабораторию. Культивируемые виды спирохет были типированы на молекулярном уровне. Типирование смешанных культур осуществляли методом ПЦР для выявления ассоциации *Treponema medium*/*Treponema vincentii*-подобные и *Treponema phagedenis*-подобные и *Treponema denticola*/*Treponema putidum*-подобные с поражениями пальцевого дерматита крупного рогатого скота. Все семь культур спирохет были типизированы в пределах рода *Treponema*. Два из семи образцов представляли собой чистые культуры *T. phagedenis*-подобных и *T. medium*/*T. vincentii*-подобных [18].

Несмотря на десятилетия исследований, патогенез пальцевого дерматита остается спорным. В Калифорнии (США) были изучены показатели структуры и функции микробиома у здоровых и больных животных. Путем секвенирования гена 16S рРНК было выявлено, что болезнь Мортелларо является полимикробным заболеванием, и *Treponema spp.*, вероятно, играет решающую роль в ее патогенезе. В основном встречаются *T. denticola*, *T. maltophilum*, *T. medium*, *T. putidum*, *T. phagedenis* и *T. paraluisuniculi*. Все эти виды, кроме одного, были обнаружены в рубце и фекалиях животных, что помогло предположить: микробиота кишечника может быть резервуаром для микробов, участвующих в патогенезе пальцевого дерматита [19].

В Турции было проведено исследование роли тучных клеток в патогенезе болезни Мортелларо. Образцы кожи были получены на бойнях в г. Бурсе. Всего у голштино-фризского молочного скота было отобрано 50 образцов кожи: 25 здоровых и 25 — со специфическими поражениями пальцевого дерматита. Представленное исследование включает сравнение интактных и дегранулированных тучных клеток, а также иммуннофенотипов тучных клеток при здоровых и папилломатозных поражениях пальцевого дерматита у КРС.

В образцах больных пальцевым дерматитом было установлено резкое увеличение количества интактных и дегранулированных тучных клеток в 2,02 и в 4,2 раза по сравнению со здоровыми. Наличие большего количества кожных интактных и дегранулированных тучных клеток у животных с пальцевым дерматитом по

сравнению со здоровыми животными убедительно свидетельствует о том, что тучные клетки могут играть важную роль в патогенезе пальцевого дерматита. Во всех образцах пальцевого дерматита отмечено увеличение количества фиброзной ткани и акантозные изменения кератиноцитов [20].

Сам ученый Карл Мария Мортелларо сомневается в этиологии заболевания, задаваясь вопросом: почему межпальцевый дерматит требует присутствия большого количества видов трепонем вместо одного? Также не ясно, какую роль играют представители *Mycoplasma*, *Porphyromonas* и, возможно, других бактерий в патогенезе данного заболевания [21].

2. Симптомы болезни Мортелларо

Очаги обычно развиваются на коже подошвы, проксимальнее бугорка пятки или иногда внутри межпальцевой щели, поражают преимущественно задние конечности, реже — передние. Поражения локализируются на своде межкопытцевой щели на уровне пяточной части копытец, в межкопытцевой щели и на межкопытцевых гиперплазиях. Поверхность поражений красная, гладкая или мелкозернистая, напоминающая поверхность клубники, представляет собой язвенное изменение экссудативного характера и имеет вогнутый вид. В большинстве случаев наблюдается отросшая шерсть вокруг поврежденного участка, часто склеенная экссудатом. Диаметр пораженных участков составляет примерно 0,5–8 см.

Клиническая картина болезни Мортелларо может сопровождаться хромотой [2]. Недавнее исследование показало, что даже очаги диаметром менее 2 см могут вызывать хромоту и потерю продуктивности. Гистопатологические поражения демонстрируют гиперплазию эпидермиса с гиперкератозом, потерю рогового слоя или гранулему, некроз эпидермиса, приводящий к изъязвлению, колонии спирохетальных бактерий и смешанное воспаление различной степени тяжести в дерме с экзоцитозом в эпидермисе [22, 23]

В условиях хозяйства руководствуются преимущественно клинико-эпизоотологическими данными [16]. Оценка степени поражения копытец при пальцевом дерматите проводилась по классификации, предложенной в [24, 19], суть которой заключается в разделении течения заболевания на 4 стадии: М1–М4, где «М» — Мортелларо (рис. 1).

Влияние пальцевого дерматита на мясной скот недостаточно изучено, потому что не всегда можно провести параллель с молочным скотом. Как у молочного, так и у мясного скота болезни копыт в некоторых случаях заканчиваются хромотой, что значительно влияет на продуктивность и благополучие животных. Система оценки М-этапа, 6-бальная система классификации является наиболее широко используемой [25]. В отличие от молочного скота, мясной скот редко наблюдают на предмет поврежденных копыт и других осложнений.

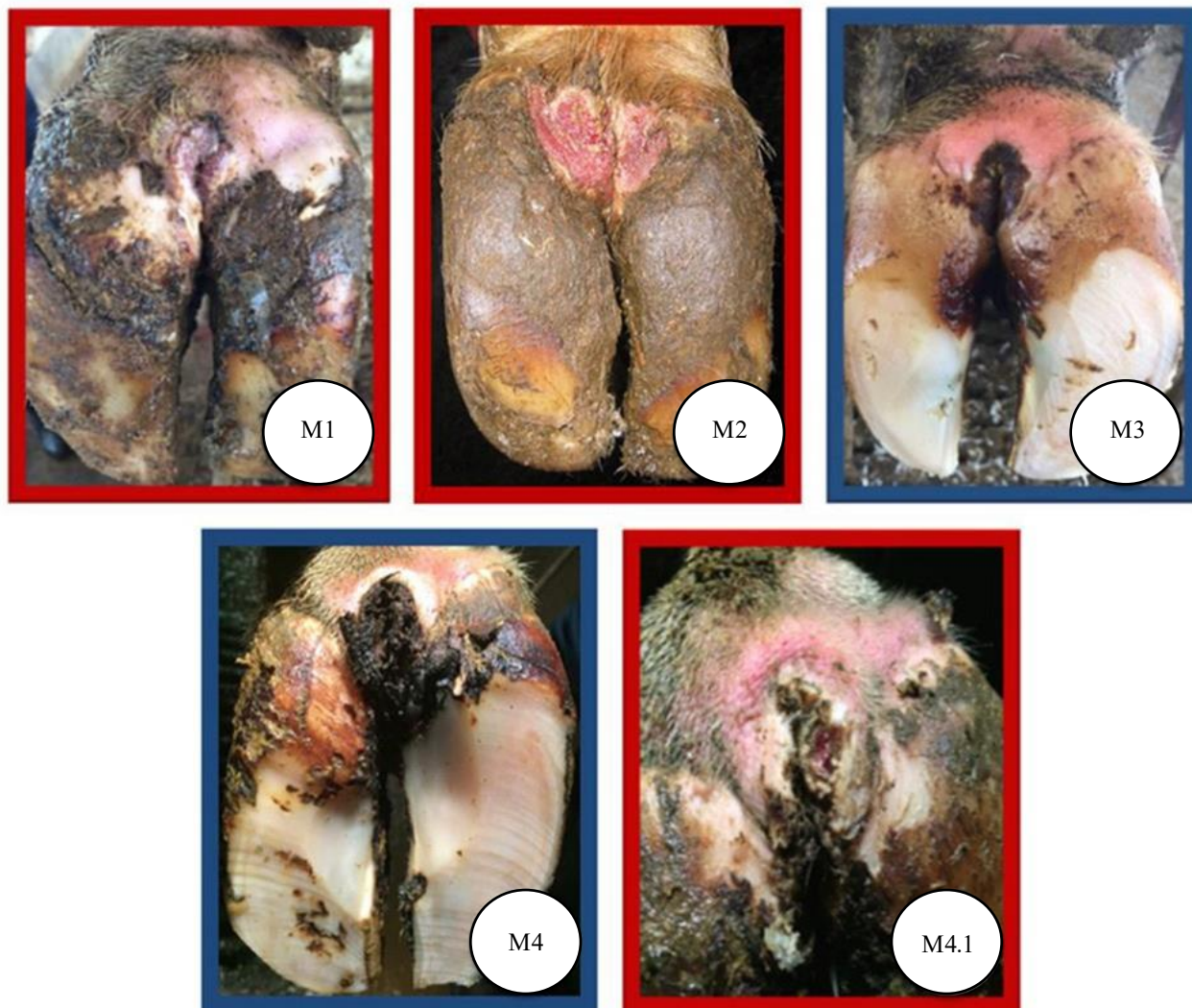

Рис. 1. Модифицированная система оценки поражений пальцевого дерматита [10, 11].

М1 — ранняя стадия язвенного поражения (диаметр 0–2 см) с красной или бело-красной поверхностью, возможна экссудация, эпителий может быть сохранен или поврежден, не болезнен при пальпации; М2 — язвенное болезненное образование диаметром >2 см, «классическое изъязвление»: красные или бело-красные поражения, на поверхности поражения — грануляционная или пролиферативная ткань; М3 — стадия заживления с поражением, покрытым струпом; М4 — хроническая стадия, характеризующаяся дискератозом или поверхностной пролиферацией, безболезненно; М4.1 — хроническое поражение с небольшой площадью изъязвления. Цвета выделения на границе каждого изображения объединяют очаги цифрового дерматита в два разных типа: активные (красная рамка) и неактивные (синяя рамка)

Экспериментальные модели заражения заболеванием отлично подходят для определения симптомов и разработки протоколов вмешательства. Основная цель исследования Департамента охраны здоровья производственных животных в Канаде заключалась в том, чтобы определить, можно ли использовать установленную экспериментальную модель пальцевого дерматита у молочных телят для индукции острых поражений копыт у мясных телят. Вторичной целью было описание изменений в поведении и боли, связанных с острой стадией поражения копыт, которые были экспериментально индуцированы в соответствии с местами ссадин. Для создания инокулята применяли материал поражений пальцевого дерматита. Биопсии кожи из по-

раженных участков были взяты у доноров-телок, инфицированных естественным путем. У всех инокулированных больных телят было взято 8 биопсий. Виды бактерий, обнаруженные в биоптатах, включали *Treponema phagedenis*, *Treponema pedis*, *Porphyromonas levii*, *Fusobacterium sp.*, *Bacteroides pyogenes* и *Fusobacterium necrophorum*. Ни в одном образце *T. medium* не выявлен. Трепонемы были идентифицированы только в двух образцах, *P.levii* — с самой высокой численностью во всех образцах биопсии. Все другие виды бактерий были идентифицированы как минимум в одном образце, и не было обнаружено никаких других видов бактерий, кроме тех, которые нашли в инокуляте. Для изучения симптомы телят все

загоны были оснащены оборудованием для непрерывной регистрации поведения лежа и стоя. Протокол не показал больших отличий в поведении или отказе от пищи у зараженных животных и у имитированно зараженных [25].

Согласно исследованиям Дублинского университета, контагиозный межпальцевый дерматит овец представляет собой заболевание копыт, которое приводит к острой тяжелой хромоте [18]. В отличие от вирулентной копытной гнили, которая клинически характеризуется поражением пятки и межпальцевой области, пальцевой дерматит характеризуется язвенными поражениями венечного пучка, которые прогрессируют и приводят к разрушению абаксиальной стенки, выстилающей копыта, и утрате рогового футляра [18]. Возбудитель неизвестен, однако спирохеты были связаны с клиническими случаями поражения копыт.

Болезни копыт всегда считались практически отсутствующими в стадах буйволов, но в последнее время часто наблюдаются хромота и поведенческие изменения (например, сокращение общего времени приема пищи в день, увеличение времени лежания и т. д.) больных животных. В Европе количество разводимых средиземноморских буйволов составляет ~ 450 000 животных, ~ 84 % которых — из Италии. Эти жвачные и молочные животные имеют похожие системы разведения с коровами молочного направления, что предрасполагает к аналогичным проблемам со стадом. Фермеры, работники ферм, а также ветеринарные врачи долгое время недооценивали хромоту у буйволов. Это может быть связано с низким уровнем выраженности болевых признаков у данного вида животных и отсутствием серьезных исследований в этой области. В отличие от мастита и бесплодия, с точки зрения фермеров, хромота не оказывает явного влияния на экономику фермы, потому что хромые животные продолжают давать молоко. Межпальцевый дерматит был обнаружен в настоящем исследовании как единственный случай из 229 обследованных животных. Симптомы у буйволов были в виде поражения на верхушке копыта, показывающего близкое сходство с таковым у молочного скота. Ни гистологическая оценка, ни ПЦР для соответствующих видов трепонем не проводились. По сравнению с ситуацией с молочным скотом, распространенность болезни среди буйволов очень низка, хотя лечение обоих видов животных похоже. Это может быть связано, по предположению авторов, как с неспособностью распознать межпальцевый дерматит, так и с более низкой чувствительностью этого вида к воздействию навозной жижи, что обычно считается основным фактором риска у молочных коров [26].

При обследовании животных с болезнью Мортелларо на фермах в Тюменской области и в Центральной России была установлена прямая связь между тяжестью поражения копыт и вероятностью сопутствующей патологии. Болезнь конечностей оказывает особое влияние

на плодовитость и снижает ее уровень до 16 % от среднего показателя рождаемости в стаде, влияет на течку (до 48 % больных животных не проявляют признаков течки), среднюю молочную продуктивность (снижение до 22 кг/сут в первую лактацию и до 28 кг/сут во вторую лактацию в молочном стаде при среднесуточной продуктивности 32 кг/сут, 38 кг/сут соответственно), а также количество соматических клеток в молоке (повышение до 150–430 тыс. ед/мл) [27].

3. Лечение болезни Мортелларо

Нахождение трепонемы в глубоких слоях эпидермиса затрудняет выбор способа лечения, да и специфического средства, к сожалению, на данный момент в мире еще нет. В России в основном применяется симптоматическое лечение. Для группового метода обработки используют стоячие и прогонные ванны, которые заполняют растворами антибиотиков: окситетрациклина гидрохлорида, медного купороса, формалина, тилозина тарtrat (внутримышечно) и т. д. В качестве индивидуального способа лечения применяют аэрозоли, антисептические средства, мази и пасты, а также хирургические манипуляции в виде удаления пораженных тканей с помощью инструмента для обрезки копыт, затем убирают верхний некротический слой, чтобы осталась чистая раневая поверхность.

У каждого способа есть свои преимущества и недостатки. Например, хорошие результаты показали применение препаратов с содержанием букового дегтя, а также с липосомальными наночастицами серебра. Данные лекарственные средства сокращают сроки заживления язвенной поверхности на 5–7 дней, по сравнению с применением аэрозоль-спрея Террамицин, и обладают кератолитическими, антисептическими, противовоспалительными, противомикробными и подсушивающими свойствами [4, 28, 29, 30, 31]. Ванночки для ног быстро загрязняются фекалиями, грязью и функционируют как большие селективные культуры, устойчивые к антибиотикам бактерий. Другой пример: в Швеции используются тетрациклины, но только для местного лечения отдельных животных, так как на уровне стада рекомендуются ножные ванны с сульфатом меди [11]. В коммерческом молочном стаде голштинской породы (штат Висконсин, США) лечение заключалось в применении 15 мл сухого порошка тетрациклина непосредственно на очищенную поверхность активного очага пальцевого дерматита с диаметром более 2 см, под легкой оберткой, которая удалялась через 24 и 48 часов [1].

Для дальнейшего изучения болезни Мортелларо и поиска специфического способа лечения необходимо определить резистентность возбудителя к антибиотикам. Такая задача была поставлена в Шведском университете сельскохозяйственных наук. В результате было получено пять изолятов спирохет рода *Treponema* из образцов тканей и мазков из очага активного пальцевого

дерматита, один — из биопсии и один — из ткани, собранной при убое. Изоляты спирохет происходят из США (штаты Айова и Калифорния), Великобритании и Германии. Тесты на подпитровку к антибиотикам дали положительный результат: все выделенные изоляты были чувствительны к тиамулину, валнемулину, тилозину, айвлозину, линкомицину, доксиклину [11].

На базе Белгородского государственного аграрного университета и животноводческих ферм Белгородской области разработан препарат для лечения заболеваний дистальных отделов конечностей с использованием нисосомальных форм оксида цинка и сульфата меди и доступной мазевой основы. Нисомы состоят из липидного бислоя неионогенного поверхностноактивного вещества. Размер этих везикул составляет от 50 до 800 нм. Они обладают способностью преодолевать все иммунные барьеры организма, в том числе трансдермальные, и проникать в необходимые органы и ткани. Для достижения более высоких показателей лечения металл должен быть доставлен к патогенному организму путем заключения его в нисосомальную капсулу [32].

Интересная работа была проведена в Италии, целью которой было сравнение клинической эффективности однократной внутривенной региональной перфузии конечностей (intravenous regional limb perfusion, IVRLP — ИВРЛПИ) с марбофлоксацином и цефтиофуrom натрия для лечения межпальцевой флегмоны у молочных коров фризской породы. Клиническое разрешение определялось как исчезновение пальцевого отека, заживление локального поражения и отсутствие рецидива через 15 дней после ИВРЛПИ. В обеих группах на 15-й день после лечения у 17/20 (85 %) коров наблюдался положительный результат без существенной разницы. Пример лечения межпальцевой флегмоны при помощи местного применения антибиотика, максимально приближенного к очагу воспаления копыта, наводит на мысль попробовать подобное лечение болезни Мортелларо [33].

Заключение. Представленный обзор научных источников, касающихся болезни Мортелларо, позволил обобщить известные на сегодняшний день данные и выявить направления для проведения дальнейших исследований. Так, в странах Европы и Северной Америки в настоящее время проводятся обширные исследования возбудителей болезни Мортелларо, их культивирования и изучения возможных резервуаров для данных патогенов [19].

В данной работе впервые представлен сравнительный анализ данных о возбудителях болезни Мортелларо в странах, из которых был осуществлен завоз скота на территорию РФ. Сравнительный анализ возбудителей из различных регионов позволил охарактеризовать те или иные особенности строения бактерий и дал возможность использовать для диагностики источников зараженных животных.

Следует отметить, что необходимы дальнейшие исследования роли кишечного микробиома, волосяных фолликул и сальных желез конечностей крупного рогатого скота как резервуара для патогенов, ведущих к развитию заболевания, и профилактических мер для контроля выделения этих патогенов из окружающей среды; связи между наличием клинического пальцевого дерматита и специфическими видами трепонем, обнаруженными в навозной жиже крупного рогатого скота [5]. Также был сделан вывод, что иммунный ответ после перелолевания копытной гнилью носит кратковременный характер и быстро ослабевает [12]. Однако вопрос о том, как бактерии с такой низкой распространенностью могут так успешно заражать стадо, еще предстоит выяснить.

Возможно было бы определить болезнь Мортелларо как полимикробное, а не просто политрепонемное, а также полифакторное заболевание [21]. При патоморфологическом исследовании тканей копыт у голштинского и швейцарского молочного скота был сделан вывод о том, что, несмотря на повышенную пролиферацию клеток при заболевании Мортелларо, межклеточные адгезионные связи не утрачиваются, что положительно влияет на прогноз заболевания [15].

Плохие условия содержания крупного рогатого скота в помещении, вероятно, могут приводить к повышенному риску заражения, так как постоянное воздействие влаги на ноги и плохие гигиенические условия считаются предрасполагающими факторами [5].

При сравнении контагиозных симптомов пальцевого дерматита овец, буйволов, поражения копыт молочного и мясного скота имеют чрезвычайно схожие бактериологические данные и свидетельствуют об общем этиопатогенезе, вызывающем опасения в отношении межвидовой передачи [7, 18, 25, 26]. Выявлено, что основные показатели продуктивности и плодовитости снижаются вследствие болезней копыт, что связано с высоким уровнем коморбидности и сопутствующих гинекологических заболеваний помимо основного заболевания, а также задержкой течки, общим снижением иммунной резистентности и отсутствием оптимального соответствия биологических и необходимых технологических ритмов [27].

В России диагноз ставят преимущественно в хозяйственно-производственных условиях, основываясь на клинических и эпизоотологических данных.

Исследования тучных клеток в копыте крупного рогатого скота открывают новые перспективы в лечении пальцевого дерматита. Существует множество химических соединений, способных ингибировать и стабилизировать тучные клетки и, следовательно, они могут быть эффективны для контроля гиперпластических поражений эпидермиса [20].

В западных странах ученым удастся культивировать бактерии *Treponema* в сложно составленных, высокопитательных средах и произвести идентификацию возбудителя с помощью ПЦР-диагностики и MALDI-TOF,

что дает возможность осуществлять подпитровку к антибиотикам, либо найти другие способы воздействовать на возбудитель и произвести лечение [6].

До конца вопрос лечения пальцевого дерматита не изучен, требует дальнейших исследований и выявления новых методов диагностики, менее затратных в отношении идентификации возбудителя способов его культивирования. Хороший результат показал опыт с местным введением антибиотиков цефтрифура и марбофлоксацина внутривенно в область проксимальной части

главной пястной кости. Процедура обработки противомикробными препаратами имела высокий уровень успеха. Низкая концентрация антимикробного препарата (1/3 или 1/2 системной дозы, однократно), а также отсутствие вредных остатков в производстве продуктов питания (молоко) гарантируют экономическую эффективность для хозяйства. Необычный опыт открывает возможность для рассмотрения лечения Мортелларо похожим методом, после выявления подходящих антибиотиков [32].

Список литературы/ References

- Schöpke K, Gomez A, Dunbar KA, Swalve HH, Döpfer D. Investigating the Genetic Background of Bovine Digital Dermatitis Using Improved Definitions of Clinical Status. *Journal of Dairy Science*. 2015;98(11):8164–8174. <http://doi.org/10.3168/jds.2015-9485>
- Коваленко А.М., Анисько Р.В. Изучение распространенности болезни Мортелларо. *Вестник Курской государственной сельскохозяйственной академии*. 2017;(6):25–29.
Kovalenko AM, Anisko RV. Study of Prevalence of Mortellar Disease. *Vestnik Kurskoi gosudarstvennoi sel'skokhozyaistvennoi akademii (Bulletin of the Kursk State Agricultural Academy)*. 2017;(6):25–29. (In Russ.).
- Demirkan I, Erdoğan M, Çevik Demirkan A, Bozkurt F, Altındış M, Zemheri Navruz F, et al. Isolation and Identification of *Treponema Pedis* And *Treponema Phagedenis*-like Organisms from Bovine Digital Dermatitis Lesions Found in Dairy Cattle in Turkey. *Journal of Dairy Science*. 2018;101(11):10317–10326. <https://doi.org/10.3168/jds.2017-14227>
- Землянкин В.В., Ненашев И.В. Повышение эффективности лечения коров при болезни Мортелларо. *Вестник Ульяновской государственной сельскохозяйственной академии*. 2018;(1(41)):86–91. <https://doi.org/10.18286/1816-4501-2018-1-86-91>
Zemlyankin VV, Nenashev IV. Treatment Efficiency Increase of Cows with Mortellaro Disease. *Vestnik of the Ulyanovsk State Agricultural Academy*. 2018;(1(41)):86–91. <https://doi.org/10.18286/1816-4501-2018-1-86-91> (In Russ.).
- Alsaad M, Locher I, Jores J, Grimm P, Brodard I, Steiner A, et al. Detection of Specific *Treponema* Species and *Dichelobacter nodosus* from Digital Dermatitis (Mortellaro's Disease) Lesions in Swiss Cattle. *Schweiz Arch Tierheilkd*. 2019;161(4):207–215. <https://doi.org/10.17236/sat00201>
- Takci A, Mogulkoc MN, Sancak T, Kivrak MB. Determination of the Causative Agent of Periparturient Period Interdigital Dermatitis that Adversely Affects Reproduction and Milk Production in Cows by MALDI-TOF. *Pesquisa Veterinária Brasileira*. 2023;43:e07341 <https://doi.org/10.1590/1678-5150-PVB-7341>
- Финогенова А.П., Иванова С.Н., Ермолаев В.А., Терентьева Н.Ю. Степень распространения пальцевого дерматита у коров в хозяйстве. *Ученые записки Казанской государственной академии ветеринарной медицины им. Н.Э. Баумана*. 2021;245(1):199–203.
Finogenova AP, Ivanova SN, Ermolaev VA, Terentyeva NYu. Extent of Distribution Digital Dermatitis in the Cows on the Farm. *Scientific Notes Kazan Bauman State Academy of Veterinary Medicine*. 2021;245(1):199–203. (In Russ.).
- Комаров В.Ю. Способ лечения пальцевого дерматита у крупного рогатого скота. *Вестник аграрной науки*. 2022;(2(95)):50–55. <https://doi.org/10.17238/isnn2587-666x.2022.2.50>
Komarov VYu. Method for Treatment of Digital Dermatitis in Cattle. *Bulletin of Agrarian Science*. 2022;(2(95)):50–55. <https://doi.org/10.17238/isnn2587-666x.2022.2.50> (In Russ.).
- Семенов Б.С., Кузнецова Т.Ш., Назарова А.В., Шушакова А.Д. Распространенность болезни Мортелларо у коров с учетом лактаций (лечение и профилактика). *Международный вестник ветеринарии*. 2022;(2):182–187. <https://doi.org/10.52419/issn2072-2419.2022.2.182>
Semenov BS, Kuznetsova TSh, Nazarova AV, Shushakova AD. Prevalence of Mortellaro Disease in Cows, Taking into Account Lactation (Treatment and Prevention). *International Journal of Veterinary Medicine*. 2022;(2):182–187. <https://doi.org/10.52419/issn2072-2419.2022.2.182> (In Russ.).
- Гагарин Е.М., Глазунова Л.А., Рамих П.М., Цыганок В.О. Гистоморфологические изменения основы кожи копытец у крупного рогатого скота при развитии язвы Рустергольца. *Вестник КрасГАУ*. 2021;(3(168)):80–87. <https://doi.org/10.36718/1819-4036-2021-3-80-87>
Gagarin EM, Glazunova LA, Ramikh PM, Tsyganok VO. Histomorphological Changes in the Base of the Hoof Skin in Cattle with the Development of Rustergoltz Ulcer. *The Bulletin of KrasGAU*. 2021;(3(168)):80–87. <https://doi.org/10.36718/1819-4036-2021-3-80-87> (In Russ.).

11. Pringle M, Bergsten C, Fernström L, Höök H, Johansson K-E. Isolation and Characterization of *Treponema Phagedenis*-like *Spirochetes* from Digital Dermatitis Lesions in Swedish Dairy Cattle. *Acta Veterinaria Scandinavica*. 2008;50:40. <https://doi.org/10.1186/1751-0147-50-40>
12. Trott DJ, Moeller MR, Zuerner RL, Goff JP, Waters WR, Alt DP, et al. Characterization of *Treponema Phagedenis*-like *Spirochetes* Isolated from Papillomatous Digital Dermatitis Lesions in Dairy Cattle. *Journal of Clinical Microbiology*. 2003;41(6):2522–2529 <https://doi.org/10.1128/jcm.41.6.2522-2529.2003>
13. Brodard I, Alsaad M, Gurtner C, Jores J, Steiner A, Kuhnert P. A Filter-Assisted Culture Method for Isolation of *Treponema* Spp. from Bovine Digital Dermatitis and Their Identification by MALDI-TOF MS. *Journal of Veterinary Diagnostic Investigation*. 2021;33(4):801–805. <https://doi.org/10.1177/10406387211008511>
14. Evans NJ, Brown JM, Demirkan I, Singh P, Getty B, Timofte D, et al. Association of Unique, Isolated *Treponemes* with Bovine Digital Dermatitis Lesions. *Journal of Clinical Microbiology*. 2009;47(3):689–696. <https://doi.org/10.1128/jcm.01914-08>
15. Tunç A.S., Çağatay S., Sağlam M., Kutsal O. Pathomorphological Findings of Mortellaro Disease in Dairy Cattle. *Ankara Üniversitesi Veteriner Fakültesi Dergisi*. 2021;68(3):245–250. <https://doi.org/10.33988/auvfd.798803>
16. Хузин Д.А., Макаев Х.Н., Никитин А.И., Чернов А.Н. Методические рекомендации по диагностике, лечению и профилактике некробактериоза, пальцевого дерматита и болезней копыт крупного рогатого скота незаразной этиологии. Москва: Росинформгротех. 2017. 41 с.
Khuzin DA, Makaev KhN, Nikitin AI, Chernov AN. *Guidelines for the Diagnosis, Treatment and Prevention of Necrobacteriosis, Digital Dermatitis and Hoof Diseases of Cattle of Non-Infectious Etiology*. Moscow: Rosinformgrotekh. 2017. 41 p. (In Russ.).
17. Klitgaard K, Nielsen MW, Ingerslev H-C, Boye M, Jensen T. Discovery of Bovine Digital Dermatitis-Associated *Treponema* spp. in the Dairy Herd Environment by a Targeted Deep-Sequencing Approach. *Applied and Environmental Microbiology*. 2014;80(14):4427–4432. <https://doi.org/10.1128/AEM.00873-14>
18. Sayers G, Marques PX, Evans NJ, O'Grady L, Doherty M, Carter SD, et al. Identification of *Spirochetes* Associated with Contagious Ovine Digital Dermatitis. *Journal of Clinical Microbiology*. 2009;(47)4:1199–1201. <https://doi.org/10.1128/jcm.01934-08>
19. Zinicola M, Lima F, Lima S, Machado V, Gomez M, Döpfer D, et al. Altered Microbiomes in Bovine Digital Dermatitis Lesions, and the Gut as a Pathogen Reservoir. *PLoS ONE*. 2015;10(3):e0120504. <https://doi.org/10.1371/journal.pone.0120504>
20. Ozguden-Akkoc CG, Akkoc A. Immunohistochemical Demonstration of Mast Cells in Bovine Papillomatous Digital Dermatitis of Holstein-Friesian Dairy Cattle. *Journal of the Hellenic Veterinary Medical Society*. 2023;74(4):6369–6376. <https://doi.org/10.12681/jhvms.29927>
21. Mortellaro CM. Digital Dermatitis in Cattle: Still Debated and Challenging 50 Years from Its Discovery. In: *Proceedings of the 75th Congress of SISVet Federation (75° Convegno SISVet), June 15–18, 2022*. Lodi: Università degli Studi di Milano, Dipartimento di Medicina Veterinaria e Scienze Animali; 2022. P. 53–56. URL: <https://www.sisvet.it/new/wp-content/uploads/2023/02/Congresso-75.pdf> (accessed: 20.07.2024).
22. Biemans F, Bijma P, Boots NM, de Jong MCM. Digital Dermatitis in Dairy Cattle: The Contribution of Different Disease Classes to Transmission. *Epidemics*. 2018;23:76–84. <https://doi.org/10.1016/j.epidem.2017.12.007>
23. Гагарин Е.М., Глазунова Л.А., Доронина М.В. Сравнительный анализ морфологических изменений тканей основы кожи копыт при язвенном процессе Мортелларо. *Вестник РГАУ*. 2021;13(4):42–51. <https://doi.org/10.36508/RSATU.2021.23.30.005>
- Gagarin EM, Glazunova LA, Doronina MV. Comparative Analysis of Morphological Changes in the Tissues of the Base of the Hoof Skin in the Ulcerative Process of Mortellaro. *Herald of Ryazan State Agrotechnological University Named after P.A. Kostychev*. 2021;13(4):42–51. <https://doi.org/10.36508/RSATU.2021.23.30.005> (In Russ.).
24. Сайтханов Э.О., Беседин Д.С. Ортопедическая диспансеризация коров и анализ эффективности ветеринарно-санитарных мероприятий по профилактике болезней копыт. *Вестник РГАУ*. 2019;(2(42)):156–161.
Saytkhanov EO, Besedin DS. Orthopedic Medical Examination of Cows and Analysis of Efficiency of Veterinary and Sanitary Actions for Prevention of Diseases of Hooves. *Herald of Ryazan State Agrotechnological University Named after P.A. Kostychev*. 2019;(2(42)):156–161. (In Russ.).
25. Thomas AD, Pajor EA, Caddey B, Goldhawk C, Martins L, Orsel K. An Experimental Model to Induce Digital Dermatitis in Beef Calves. *BMC Veterinary Research*. 2022;(18):238. <https://doi.org/10.1186/s12917-022-03345-x>
26. Guccione J, Carcasole C, Alsaad M, D'Andrea L, Di Loria A, De Rosa A, et al. Assessment of Foot Health and Animal Welfare: Clinical Findings in 229 Dairy Mediterranean Buffaloes (*Bubalus Bubalis*) Affected by Foot Disorders. *BMC Veterinary Research*. 2016;12:107. <https://doi.org/10.1186/s12917-016-0726-4>

27. Gagarin EM, Glazunova LA, Tsyganok VO. Determination of the Level of Comorbidity and Assessment of the Effect of Orthopedic Pathologies on Basic Production Indicators of Cattle. In: *Proceedings of the IOP Conference Series: Earth and Environmental Science. Germany and Russia: Ecosystems without Borders, 05–10 October 2020. Vol. 689.* Kaliningrad: IOP Science Publ.;2021. P. 012043. <https://doi.org/10.1088/1755-1315/689/1/012043>
28. Челнокова М.И. Терапевтическая эффективность препаратов, используемых для профилактики болезни Мортелларо у дойных коров. *Известия Великолукской ГСХА.* 2020;(3):34–39.
Chelnokova MI. Therapeutic Efficacy of Drugs Used to Prevent Mortellaro Disease in Dairy Cows. *Izvestiya of Velikiye Luki State Agricultural Academy.* 2020;(3):34–39. (In Russ.)
29. Паторов Д.А., Семенов В.Г., Косяев Н.И. Копытные ванны как способ дезинфекции и профилактики заболевания копыт (Мортелларо) у коров в промышленных условиях. *Ученые записки Казанской государственной академии ветеринарной медицины им. Н.Э. Баумана.* 2022;251(3):213–219. https://doi.org/10.31588/2413_4201_1883_3_251_213
- Patorov DA, Semenov VG, Kosyaev NI. Hoof Baths as a Method of Disinfection and Prevention of Hoof Disease DD (Mortellaro) in Cows in Industrial Conditions. *Scientific Notes Kazan Bauman State Academy of Veterinary Medicine.* 2022;251(3):213–219. https://doi.org/10.31588/2413_4201_1883_3_251_213 (In Russ.).
30. Юсупов С.А., Хузин Д.А., Нигматулин Г.Н., Трemasова А.М., Зиганшина Д.М., Быкова П.В. Этиология, методы диагностики, лечения и профилактики болезней пальцев и копыт крупного рогатого скота. *Вестник Алтайского государственного аграрного университета.* 2021;(1(195)):76–82.
Yusupov SA, Khuzin DA, Nigmatulin GN, Tremasova AM, Ziganshina DM, Bykova P.V. The Etiology, Methods of Diagnosis, Treatment and Prevention of the Diseases of Digits and Claws in Cattle. *Bulletin of Altai State Agricultural University.* 2021;(1(195)):76–82. (In Russ.).
31. Kovalenko AM, Yavnikov NV, Khomutovskaya SA, Sokolov KS, Slyusareva YuE, Belyakova NA. Approaches to the Treatment of Diseases of Distal Limb Parts in Cattle. *Revista Gestão Inovação e Tecnologias.* 2021;11(2):61–70. <https://doi.org/10.47059/revistageintec.v11i2.1644>
32. Belyakova N., Kovalenko A., Yuliya Bodrova Y., Oskolskaya V. Recent Achievements in the Field of Research of Pathogens and Methods of Treatment and Prevention of Mortellaro Disease. In: *Proceedings of the II International Symposium “Innovations in Life Sciences” (ILS 2020). BIO Web Conference. Vol. 30.* EDP Sciences; 2021. 06001 <https://doi.org/10.1051/bioconf/20213006001>
33. Celani G, Straticò P, Albano P, Petrizzi L, Mortellaro CM, Varasano V. Clinical Efficacy of a Single Intravenous Regional Limb Perfusion with Marbofloxacin versus Ceftiofur Sodium to Treat Acute Interdigital Phlegmon in Dairy Cows. *Animals.* 2023;13(10):1598 <https://doi.org/10.3390/ani13101598>

Об авторах:

Корюкина Марина Вениаминовна, научный сотрудник, Вологодский филиал Федерального научного центра — Всероссийского научно-исследовательского института экспериментальной ветеринарии имени К.И. Скрябина и Я.Р. Коваленко Российской академии наук (160000, Российская Федерация, г. Вологда, ул. Чехова, д. 10), [SPIN-код](#), [ORCID](#), marischka7786@mail.ru

Конфликт интересов: автор заявляет об отсутствии конфликта интересов.

Автор прочитал и одобрил окончательный вариант рукописи.

About the Author:

Marina V. Korukina, Researcher, Vologda Branch of the Federal Scientific Centre – All-Russian Research Institute of Experimental Veterinary Medicine Named after K. I. Skryabin and Ya. R. Kovalenko of the Russian Academy of Sciences (10, Chekhov Str., Vologda, 160000, Russian Federation), [SPIN-code](#), [ORCID](#), marischka7786@mail.ru

Conflict of Interest Statement: the author declares no conflict of interest.

The author has read and approved the final manuscript.

Поступила в редакцию / Received 29.07.2024

Поступила после рецензирования / Revised 22.08.2024

Принята к публикации / Accepted 26.08.2024